



# ONEMOCNĚNÍ ŽIVNATKY



# VROZENÉ ANOMÁLIE

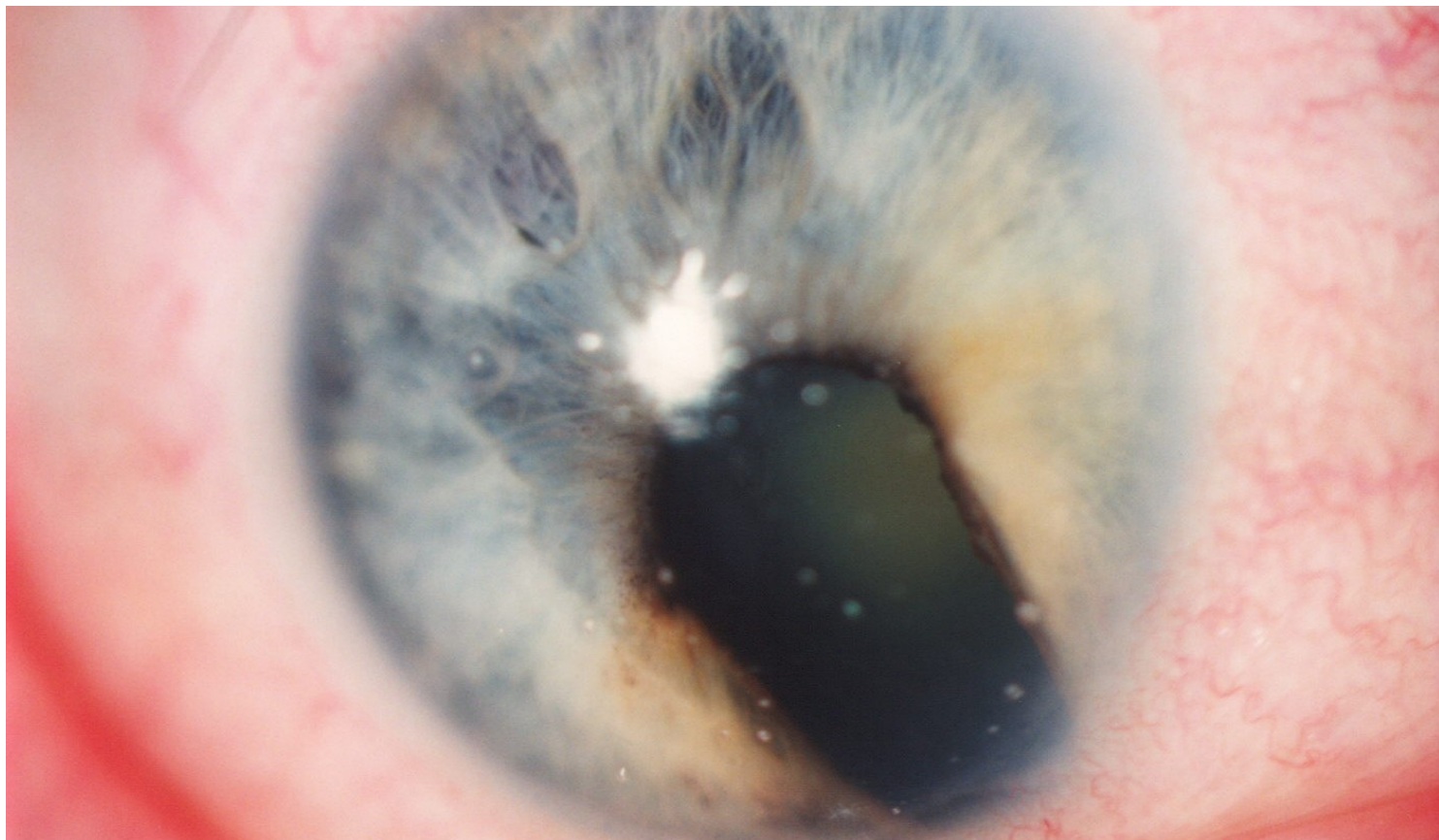
Coloboma

Aniridie

Albinismus

Colobom řasnatého tělíska, cévnatky,  
zřakového nervu

Heterochromie



COLOBOM  
DUHOVKY,  
IRIDOCYCLITIS S  
PRECIPITÁTY

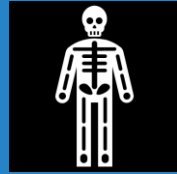
Smíšená injekce,  
bolestivost oka,  
precipitáty

ZÁNĚTLIV  
Á  
ONEMOC  
NĚNÍ

Iridocyclitis

Choroiditis-  
chorioretinitis

# PRŮBĚH



Akutní – difúzní



Chronický ložiskový

# ETIOLOGI E


## Mnemotechnická pomůcka:

- IRITIS
  - Infekční
  - Revmatoidní –autoimunitní
  - Indukované- rohovkový vřed
  - TBC- i jiné chronické- histoplazmóza, brucelóza, lepra....
  - Intoxikační- toxiny například stafylokoků,
  - Syfilitické...

# ROZDĚLE NÍ

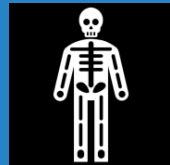


Endogenní



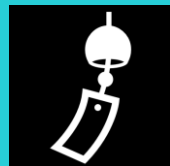
Exogenní

# PODLE LOKALIZA CE



Přední

Iritis  
Iridocyclitis



Intermediární- pars  
planitis



Zadní- chorioretinitis



## Tab. 1. Přehled předních uveitid.

### Přední uveitidy infekční

Virové	Herpes simplex uveitida, varicella zoster uveitida
Bakteriální	Lymeská borrelióza, syfilis, tuberkulóza, gonokoková uveitida
Plísňové	Kandidóza, aspergilóza, kokcidiomykóza, fusarióza
Parazitární	Akantamebiáza, toxoplazmóza, toxokaróza

### Přední uveitidy neinfekční

Idiopatická

HLA B-27

HLA B-27

+ systémová  
choroba

Ankylózující spondylitida, Reiterův syndrom, JRA,  
psoriatická artritida, enteropatické artritidy

Fuchsova heterochromická, Posnerův-Schlossmanův syndrom

## Tab. 2. Přehled zadních uveitid.

### Infekční zadní uveitidy

Bakteriální	Tuberkulóza, borrelióza, syfilis
Virové	Akutní retinální nekróza, cytomegalovirová retinitida, AIDS
Mykotické	Kandidóza, aspergilóza, oční histoplazmóza
Parazitární	Toxoplazmóza, toxokaróza

### Neinfekční uveitidy

postihující oko samostatně	Idiopatická multifokální chorioretinitida, sympatická oftalmie, „white dot“ syndromy, birdshot retinopatie, serpiginózní chorioidopatie, pseudohistoplazmóza
+ systémová choroba	Sarkoidóza, Vogtův-Koyanagiho-Haradův syndrom, séronegativní spondylartropatie, systémový lupus erythematoses, sklerodermie, obrovskobuněčná artritida, polyarteritis nodosa, Wegenerova granulomatóza, roztroušená skleróza

# PŘÍZNAKY PŘEDNÍ UVEITIDY

Bolest na tlak oka,  
při akomodaci

Překrvení- smíšená  
injekce

Výpotek v přední  
komoře- hypopyon,  
precipitáty na  
endotelu rohovky

Dekolorace  
duhovky

Setření kresby  
duhovky

Spastická mióza

Tvorba zadních  
synéchií

Zvýšení nitroočního  
tlaku - středně

# PŘÍZNAKY ZADNÍ UVEITIDY



Zákaly ve sklivci



Rozmazané vidění



Dle lokalizace skotom v zorném poli nebo pokles vizu



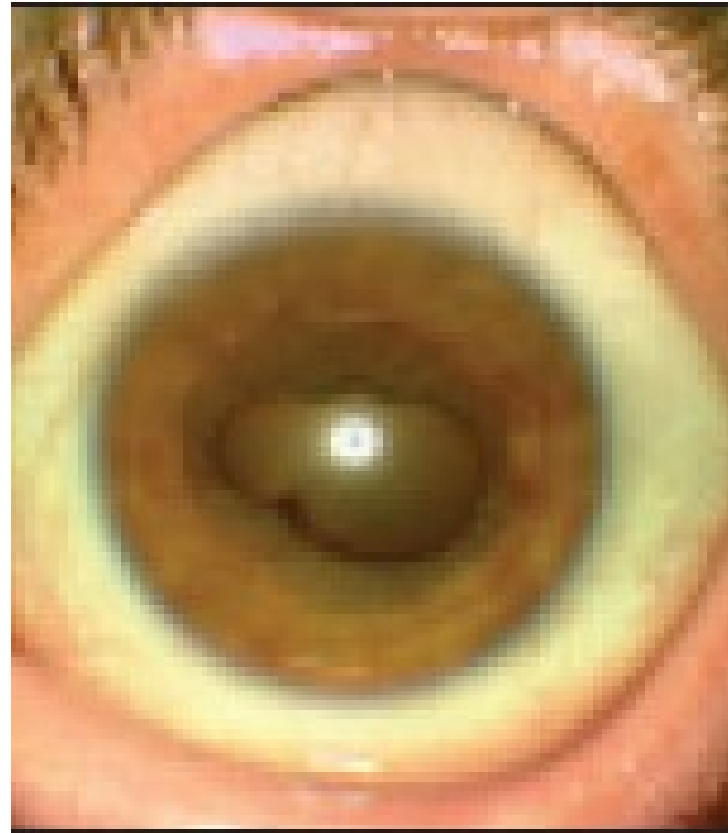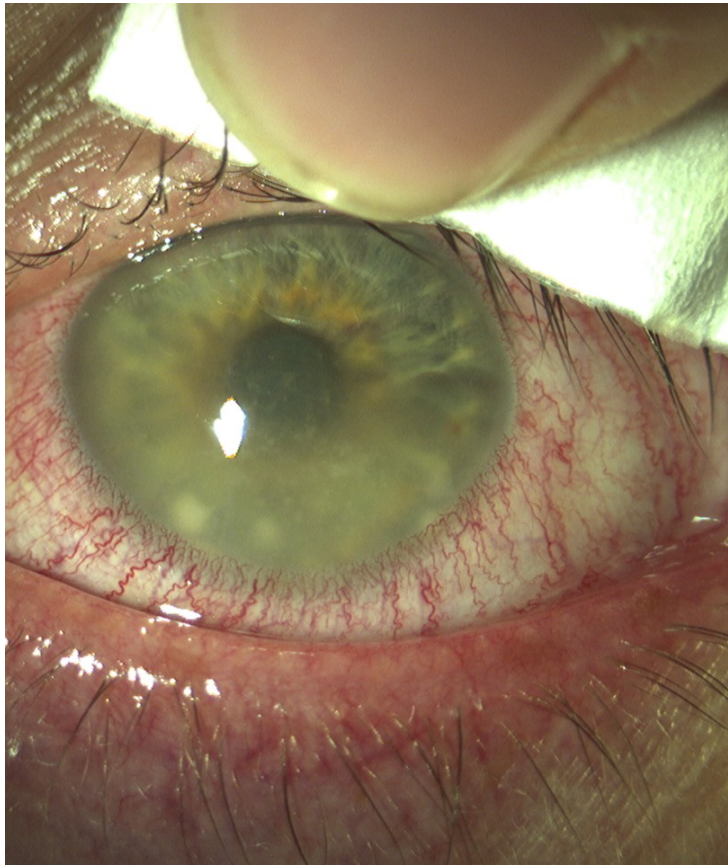
Při lokalizace mimo optickou osu často náhodný nález



Probíhá jako difúzní nebo ohraničený zánět

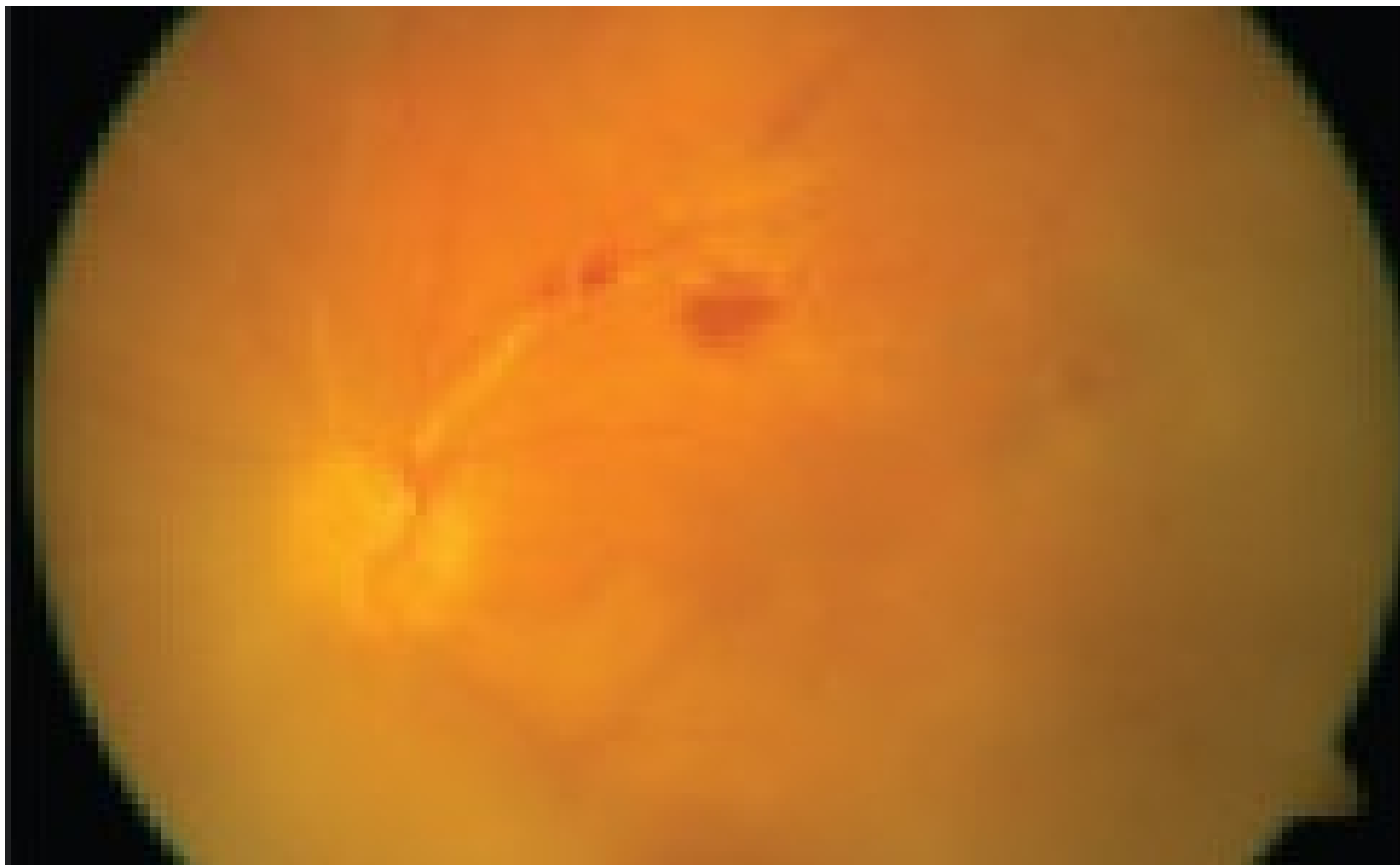


Často jako zánět cév- vaskulitida



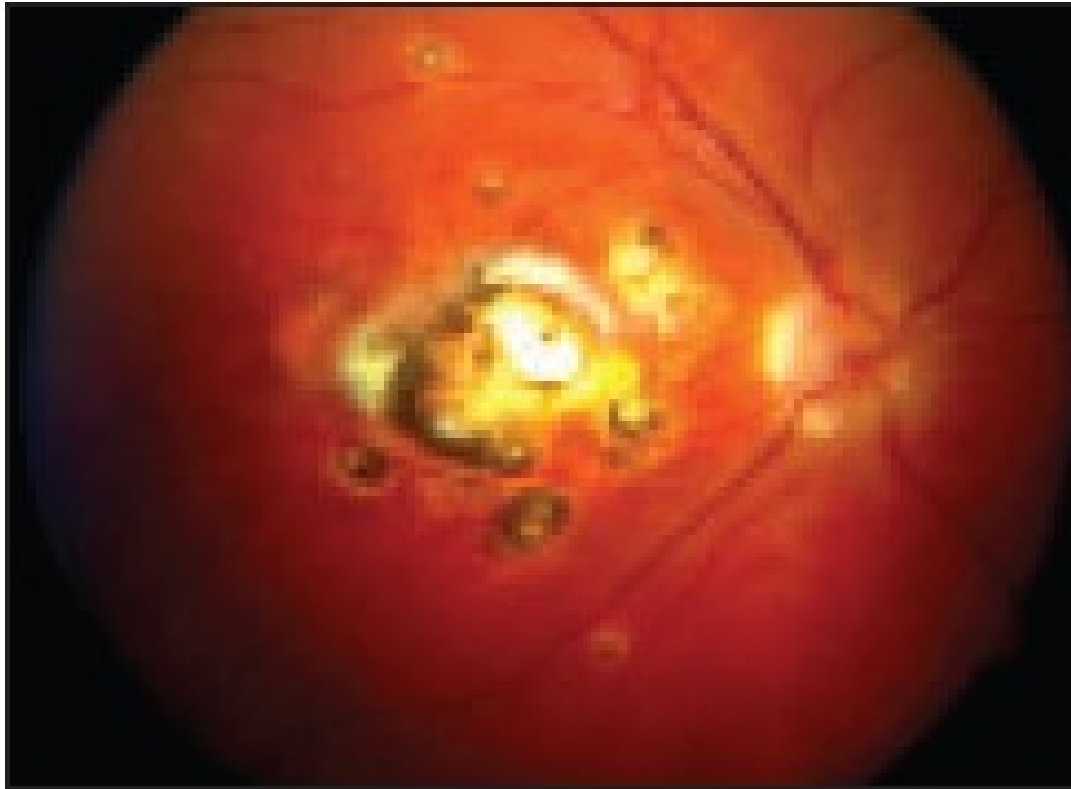
Precipitáty, dekolorace  
duhovky, zadní synechie,  
zkalení komorové vody,  
bolest, smíšená injekce,  
zvýšený nitrooční tlak

ZADNÍ SYNECHIE



Zkalení sklivce, zánětlivé  
ložisko na sítnici a v  
průběhu cév, snížení  
zrakové ostrosti

## ZADNÍ UVEITIDA



STARÉ  
CHORIORETINÁL  
NÍ LOŽISKO V  
MAKULE

Například vrozená toxoplasmóza

# NÁDORY

## Benigní

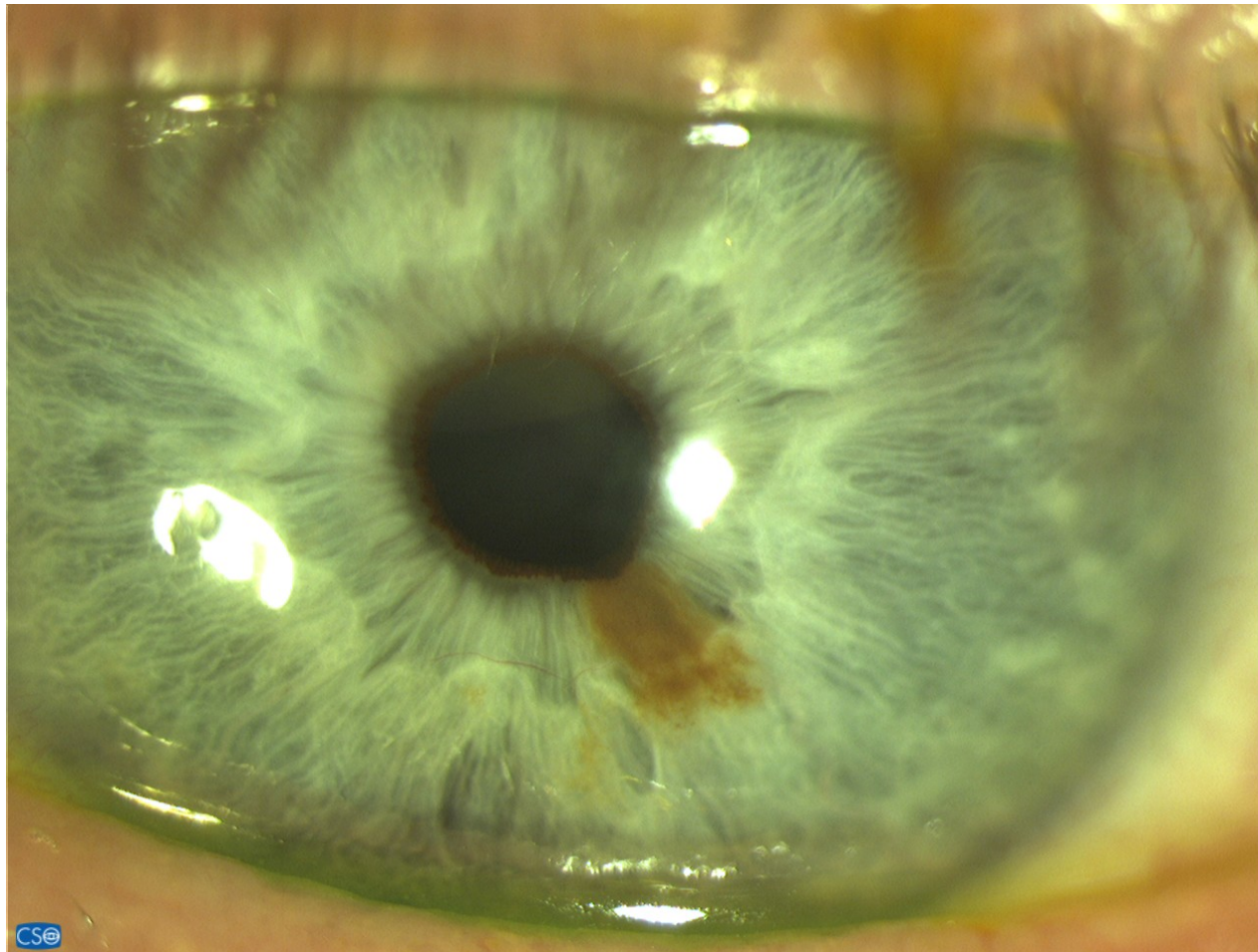
- Pigmentové névy
- hemangiom

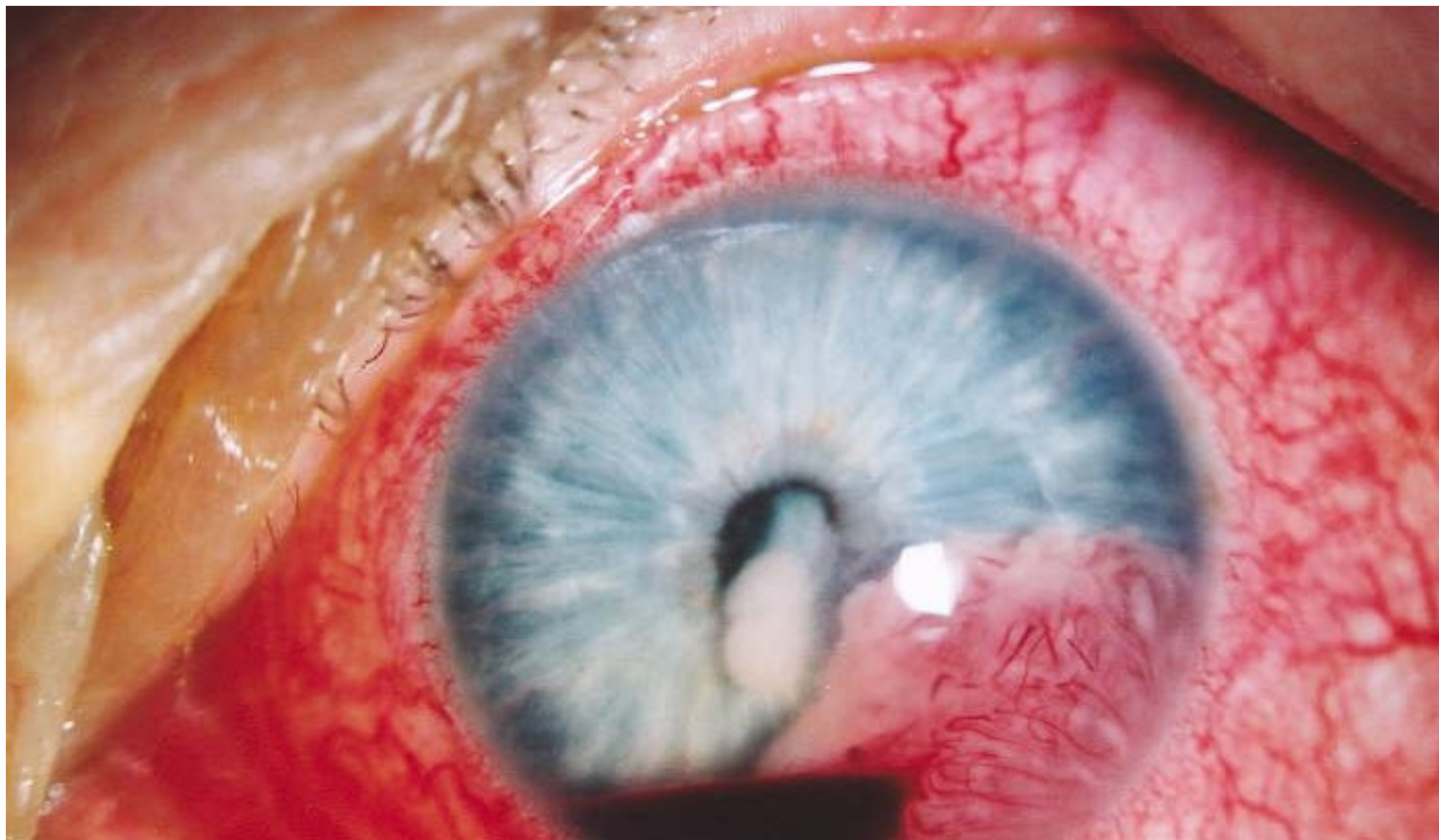
## Maligní

- Melanom
- lymfom
- Metastatické nádory



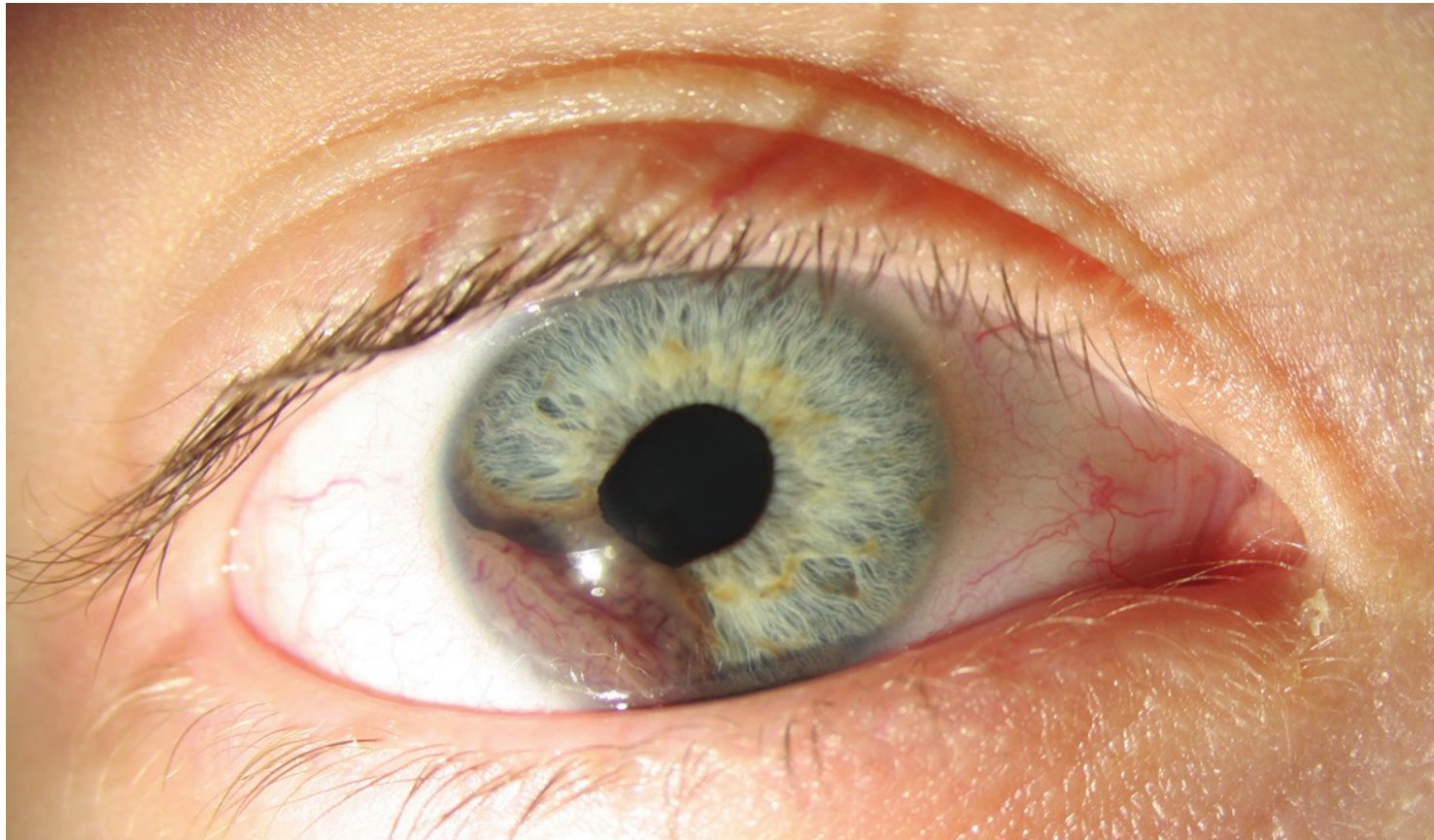
# DUHOVKOVÝ NEVUS





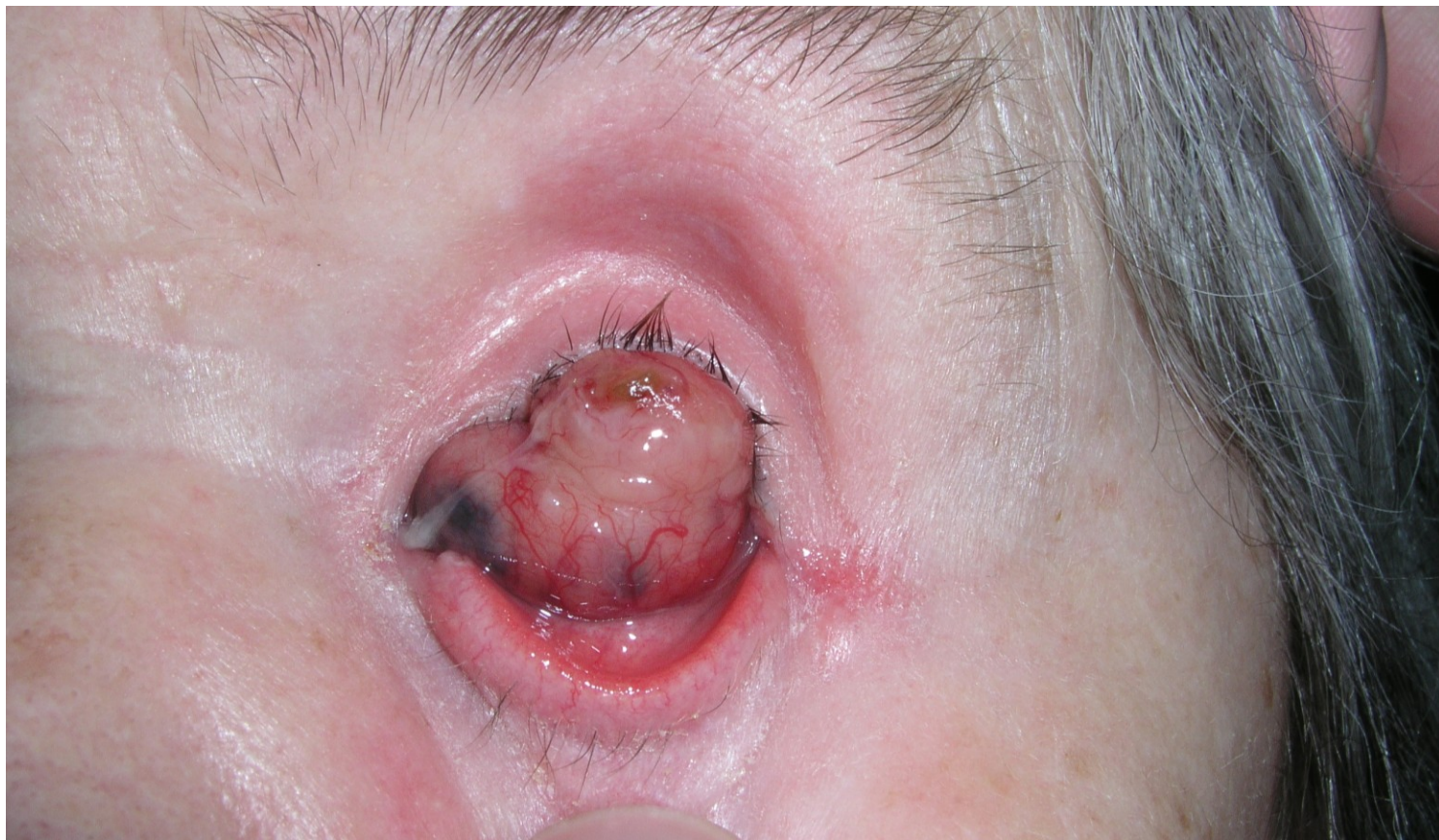## METASTÁZA DUHOVKY

Pasivní překrvení oka,  
vaskularizovaná tkáň  
vyrůstající z duhovky do  
komorového úhlu,  
zvýšený nitrooční tlak,  
známky pseudozánětu v  
zornici



# MELANOM ŘASNATÉHO TĚLÍSKA

Nebolestivé, pomalu  
rostoucí pigmentovaná  
tkáň v komorovém úhlu,  
někdy i subluxace  
vytlačení čočky



# RECIDIVA MELANOMU

Stav po enukleace bulbu  
pro melanom,  
Extrabulbární růst nádoru



DĚKUJI ZA  
POZORNOST

