

**M U N I  
M E D**

**Gynekologicko - porodnická klinika  
Lékařské fakulty MU a FN Brno  
přednosta: doc. MUDr. Vít Weinberger, Ph.D**

**FAKULTNÍ  
NEMOCNICE  
BRNO**

# **Endoskopické operace v gynekologii**

**Ošetrovatelská péče v gynekologii II**

**duben 2020**

## Endoskopické operace

- **Výhody**
  - minimální invazivita, zkrácení hospitalizace a rekonvalescence
- **Nevýhody**
  - zátěž kardiovaskulárního a respiračního systému
    - Trendelenburg. poloha, pneumoperitoneum
  - erudice operačního týmu, technické vybavení
- **Podmínky**
  - respektování kontraindikací
  - endoskopický trénink
  - vybavení materiální i personální
  - management komplikací – mezioborová spolupráce

# Endoskopické operace

## Rozdělení:

- Laparoskopie
  - první operační laparoskopie r. 1982 – APPE – gynekolog Kurt Semm
- Hysteroskopie
- Cystoskopie, rektoskopie
  - může provádět i gynekolog při vyšetřování inkontinence moči

# Endoskopické operace

## Laparoskopie

- **přístup a pohled do břicha s minimální narušením stěny**
- **kontraindikace:**
  - ileus, velikost tumoru, difusní peritonitis, objemná hernie, čerstvý IM, kardiální a respirační insuficience, šokový stav
  - rozsáhlé adheze, morbidní obezita, poruchy krevní srážlivosti, ICHS
- **infraumbilikální incize**
  - insuflace CO<sub>2</sub> Verresovou jehlou (cca 3.5l)
  - zavedení trokaru a portu s optikou
  - při vysoké rizikovosti využití infraumbil. incize zavedení do Palmerova bodu
- zavedení dalších nástrojů z pomocných vpichů

## Podmínky endoskopické operativy

správná indikace operační techniky

zkušený operační tým

kvalitní instrumentárium

možnost konverze na laparotomii

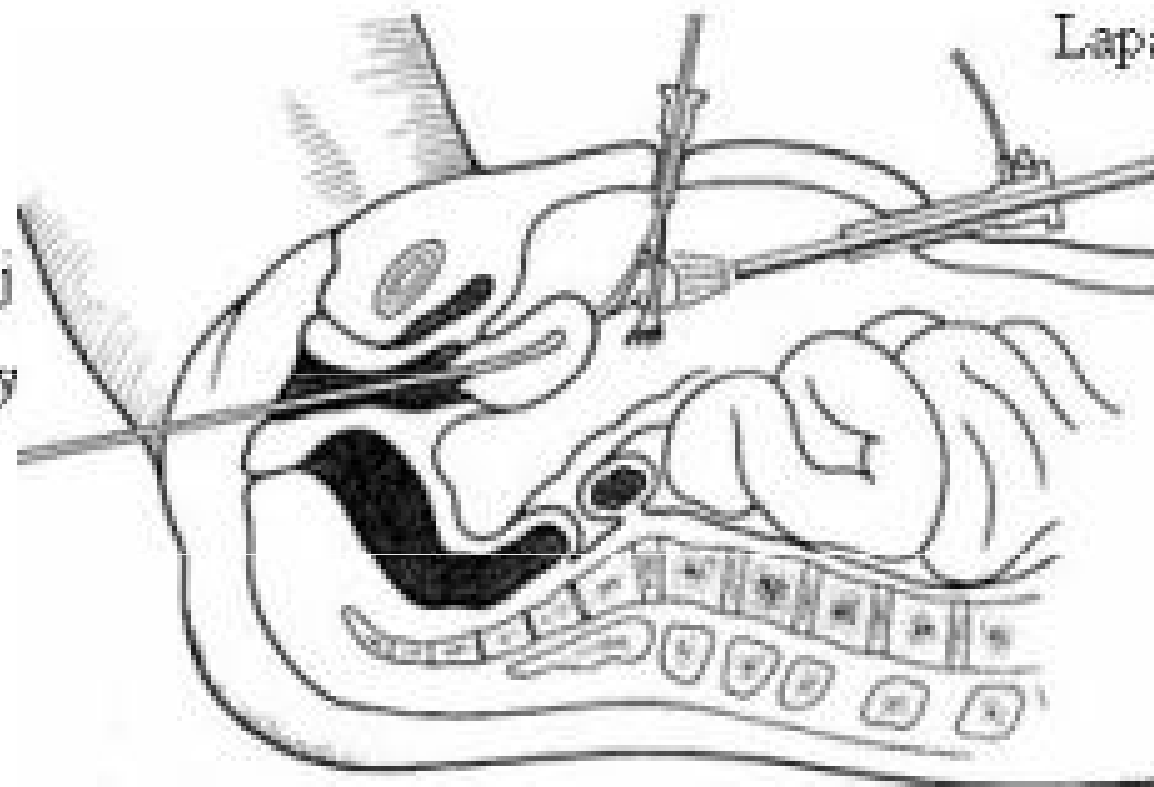
dostupnost dalších specialistů při vzniklé

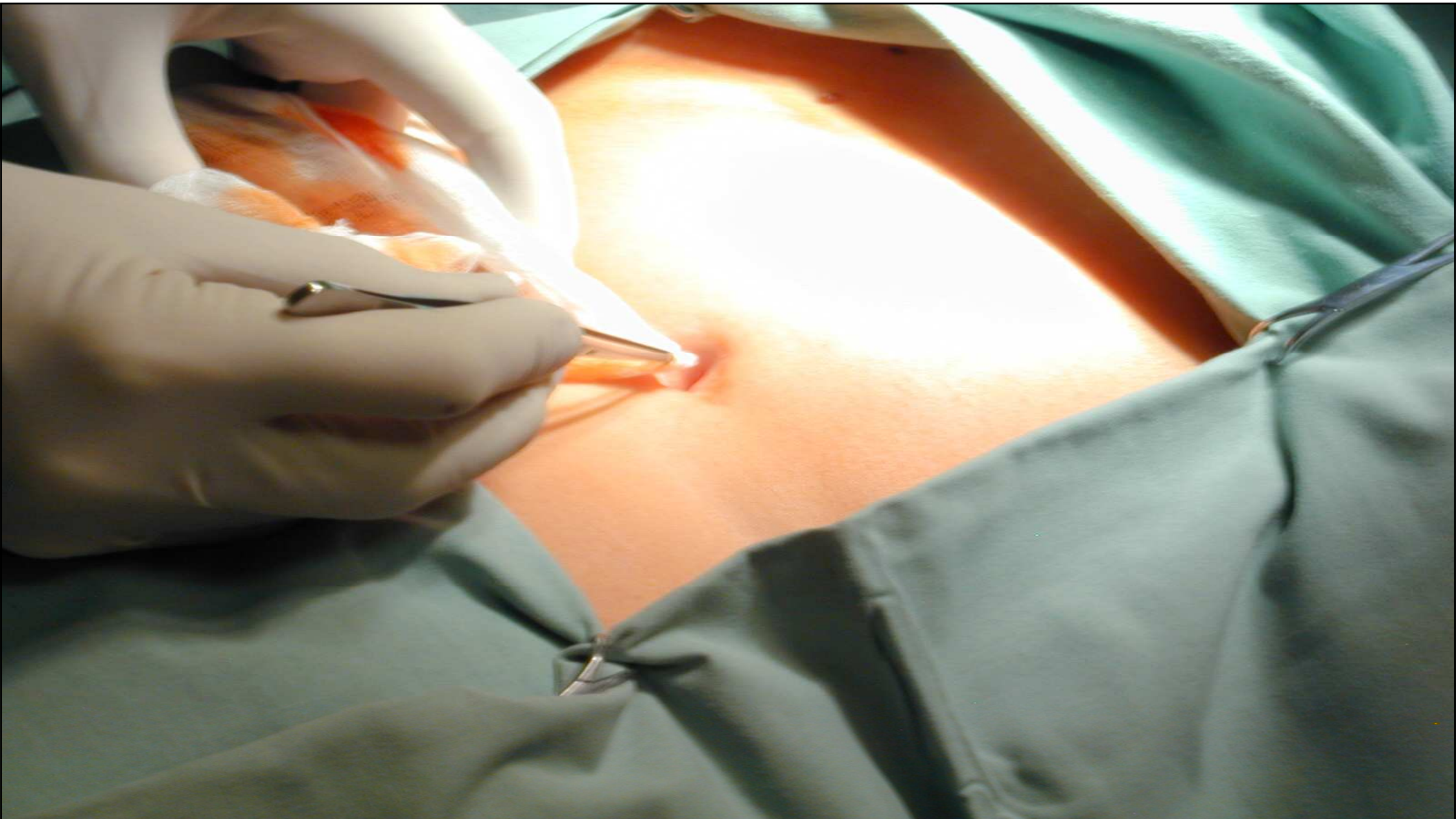
komplikaci (břišní a cévní chirurg, urolog...)

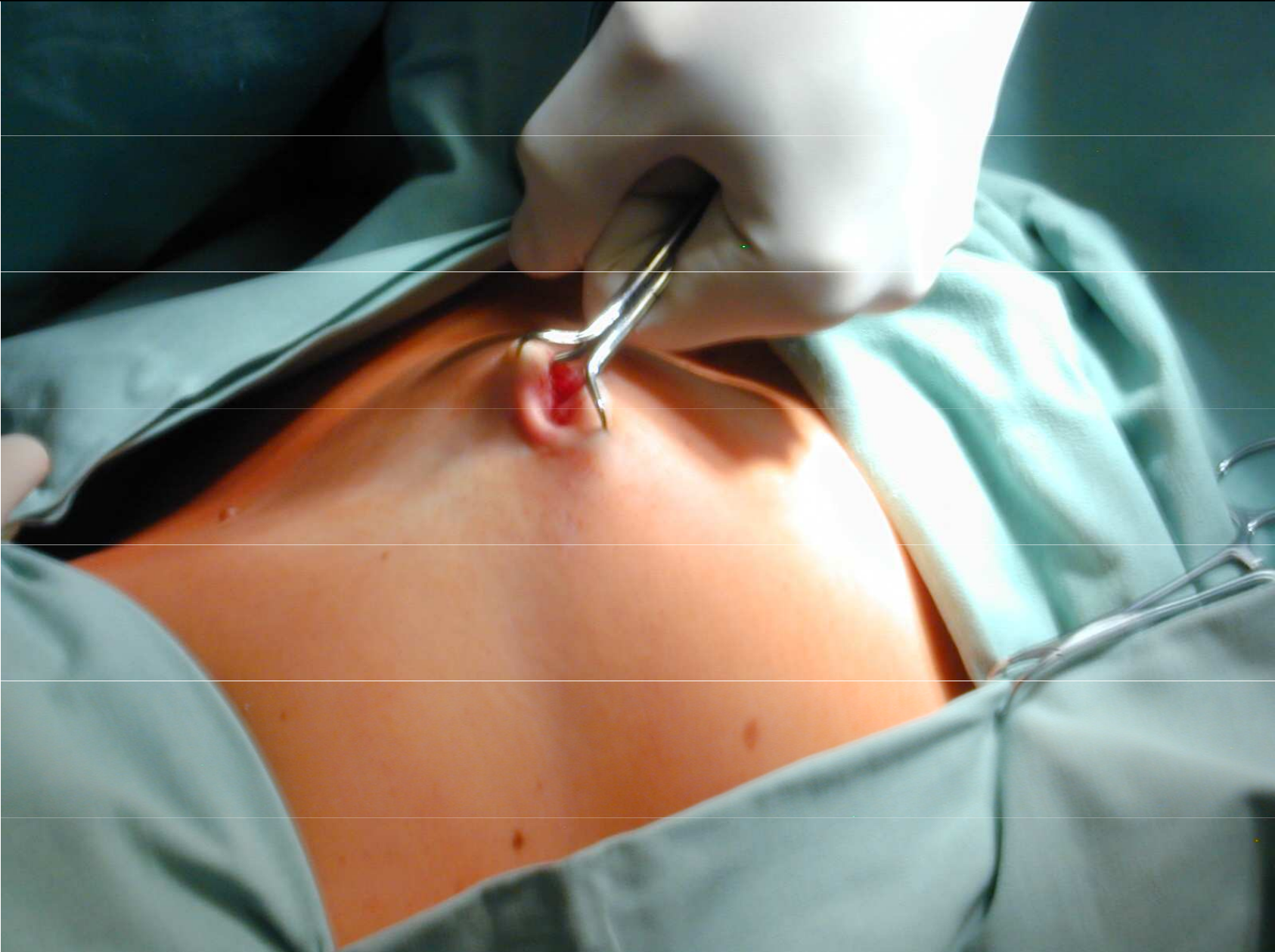
operační nástroj

Laparoskop


Manipulační nástroj  
zavedený do dělohy

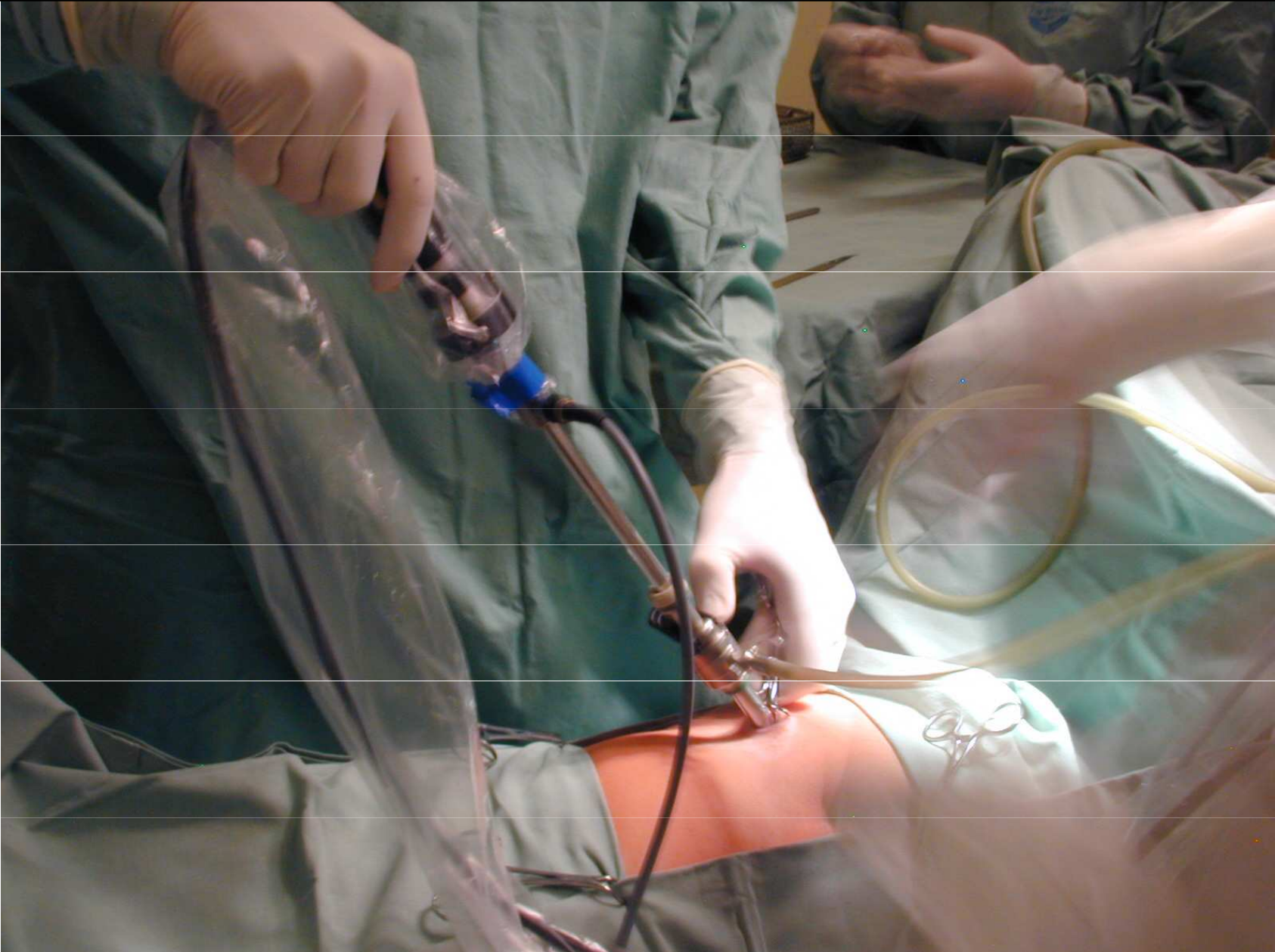


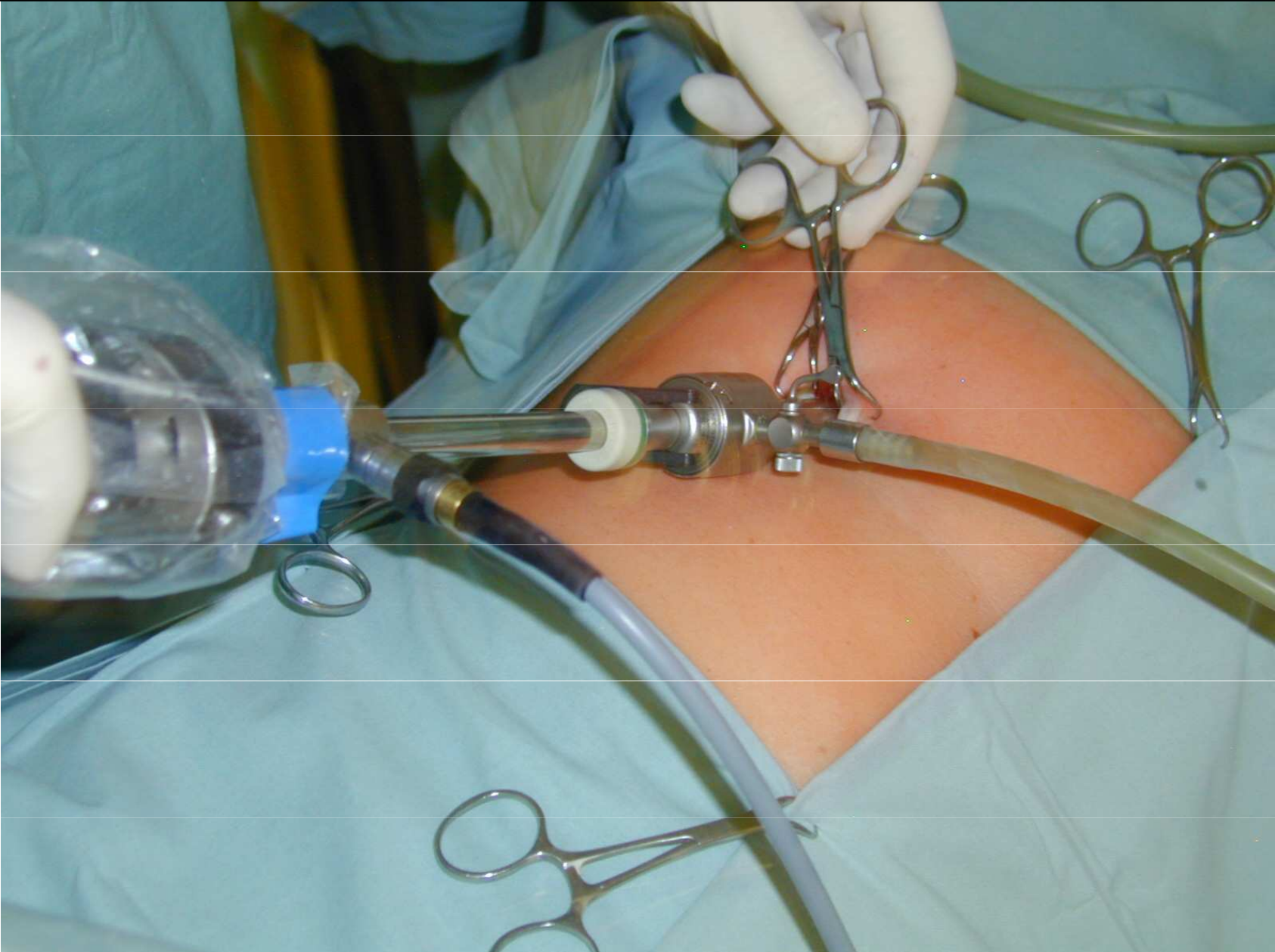


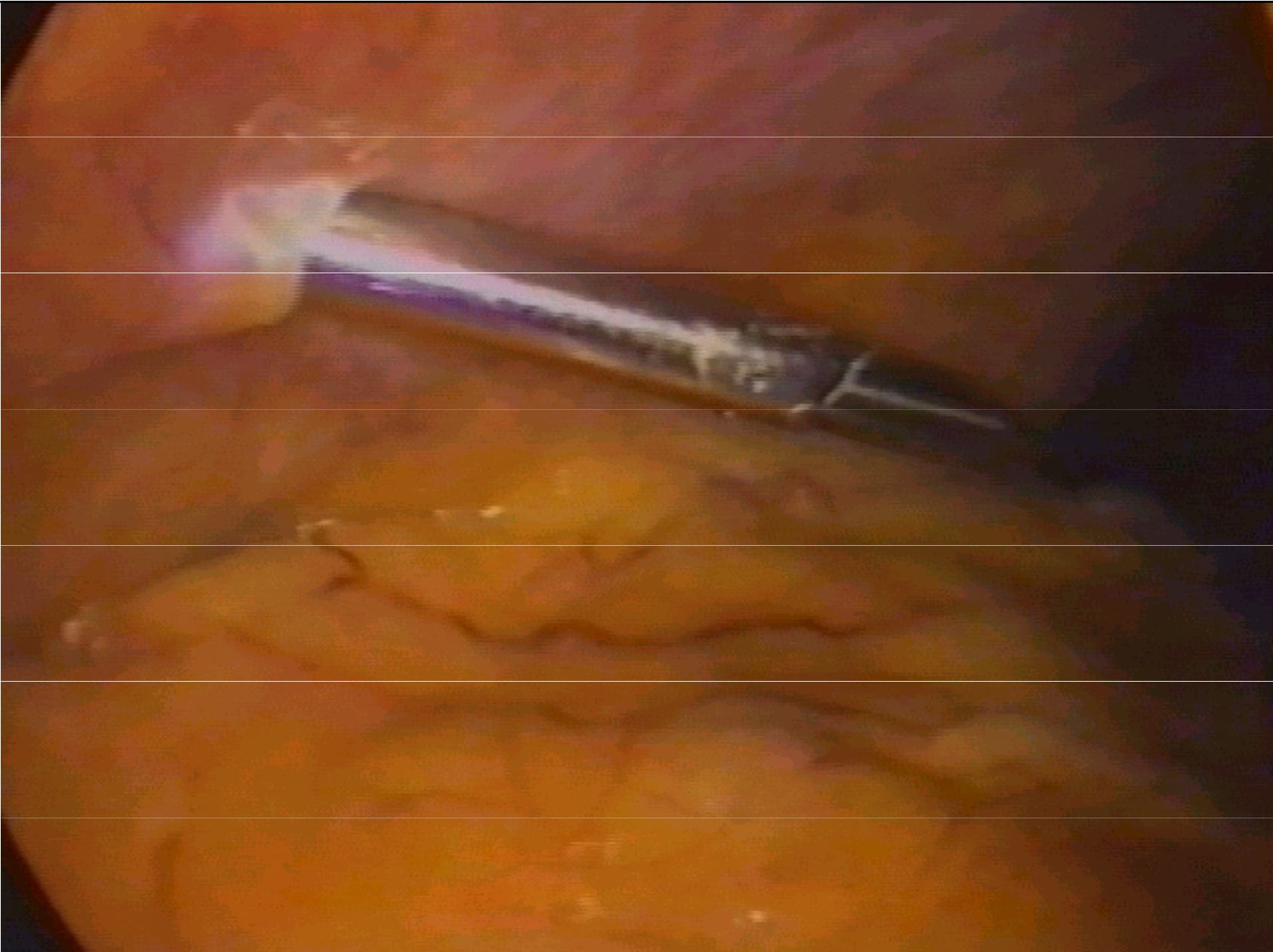




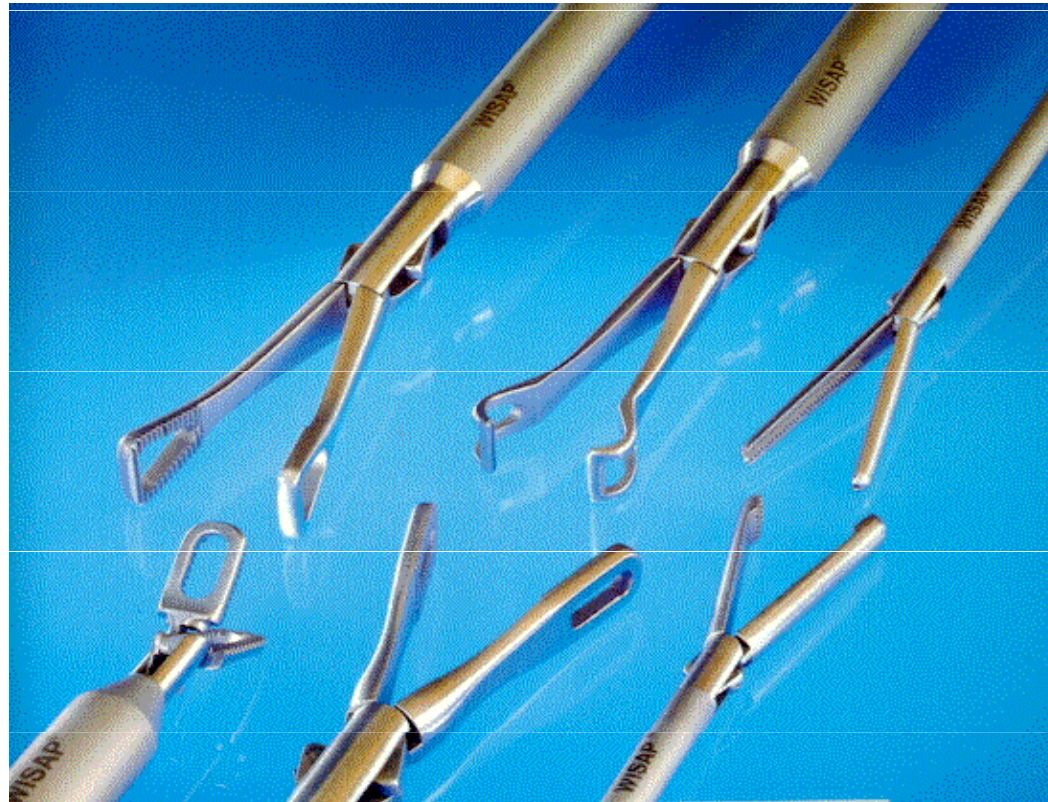







# Laparoskopické instrumenty



## Endoskopické operace

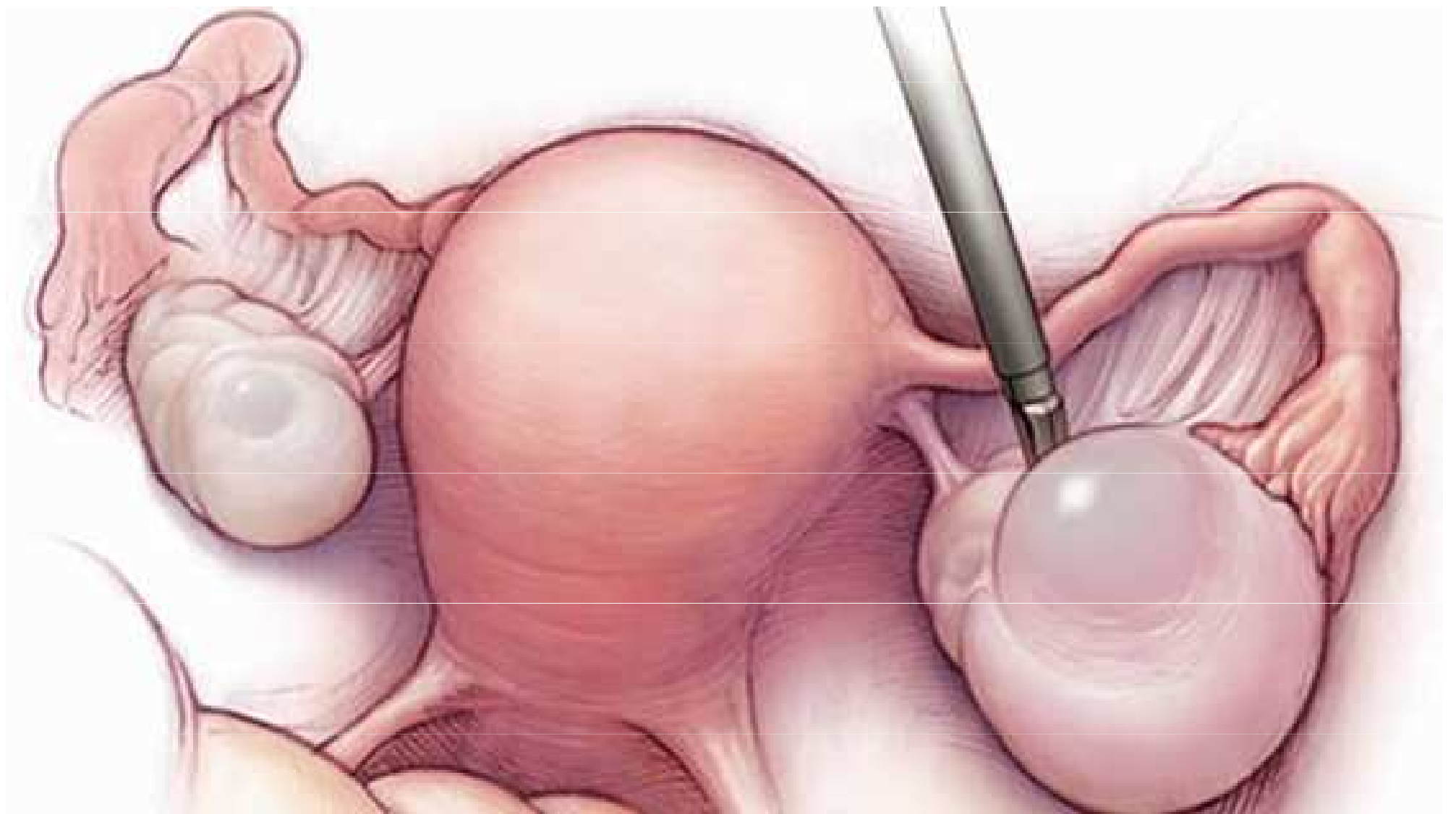### Laparoskopie – diagnostické výkony

- **plánované**
  - sterilita – chromopertubace, vzhled dělohy a ovarií
  - chronická pánevní bolest (adheze, chronické záněty)
  - patologická struktura v malé pánvi
- **urgentní**
  - akutní bolest (hemoperitoneum, torze adnex, rpt cysty)
  - GEU – příp. podezření
  - podezření na perforaci dělohy (ITP, abraze, HSK)
  - akutní pelveoperitonitis (odběr biol. materiálu – kultivace)

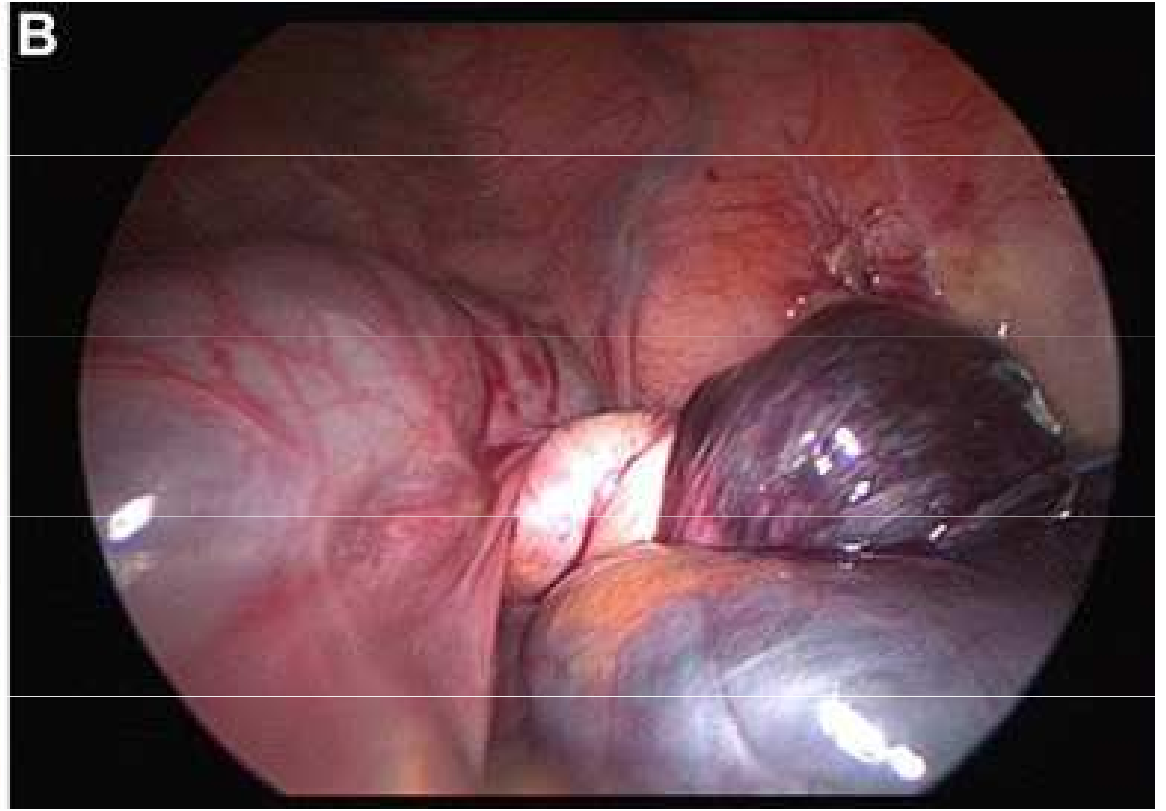
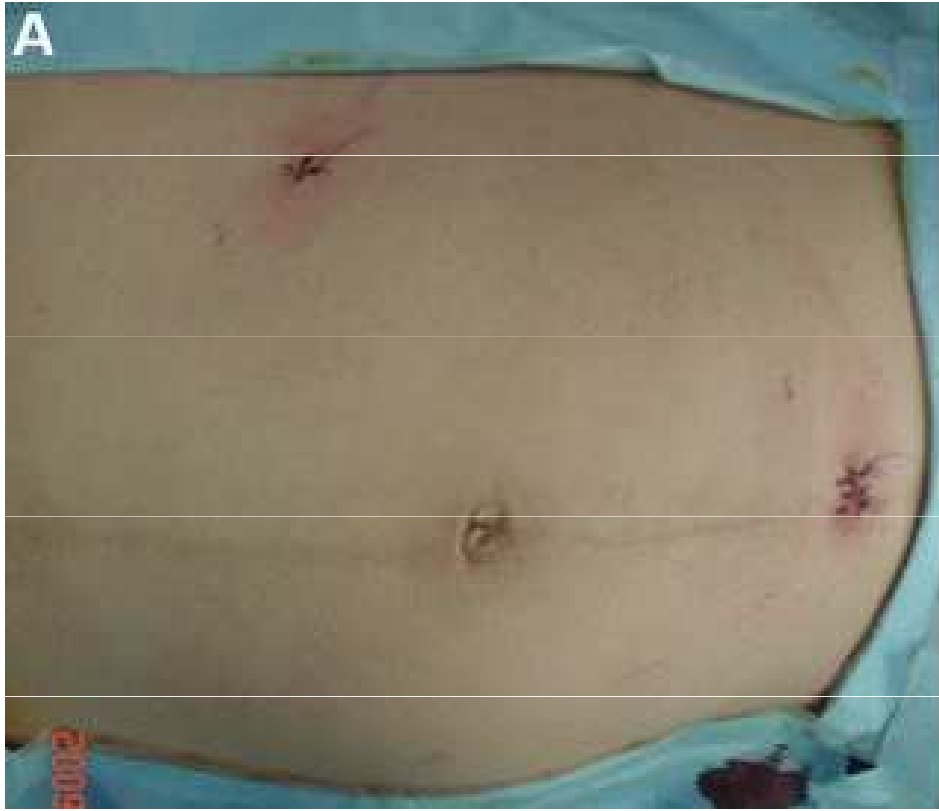# **Endoskopické operace**

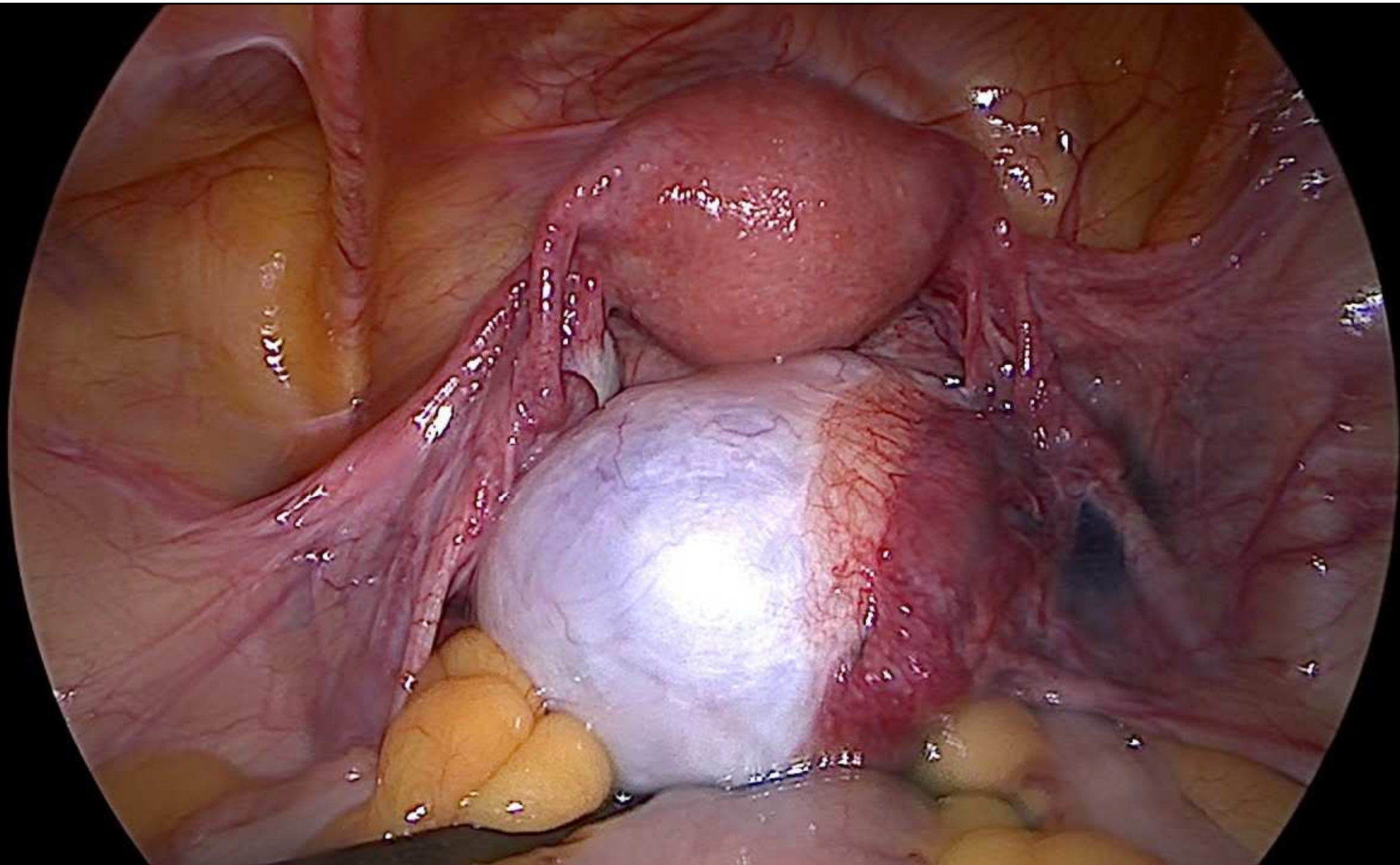
## **Laparoskopie – operační výkony**

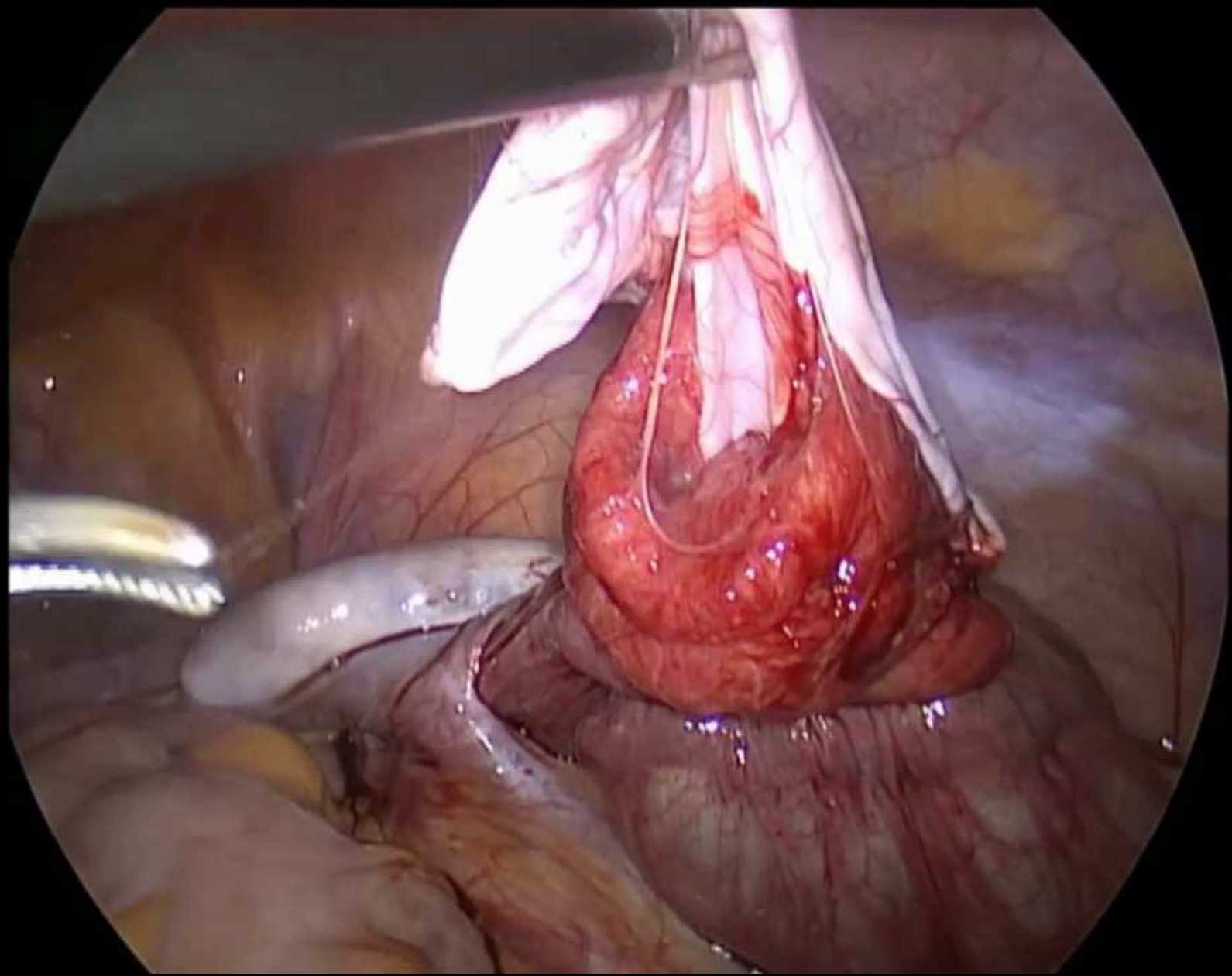
- **výkony v oblasti adnex**
  - ošetření ovariálních cyst – marsupializace, exstirpace
  - salpingectomie – GEU, sterilizace
  - ovariectomie – záněty, nádory,
  - adnexectomie – záněty, nádory, onkoprevence
- **výkony v oblasti dělohy**
  - myomectomie (enukleace)
  - hysterectomie – totální laparoskopická hysterectomie, příp. LAVH
- **ošetření ložisek endometriózy**
- **onkogynekologická operativa**

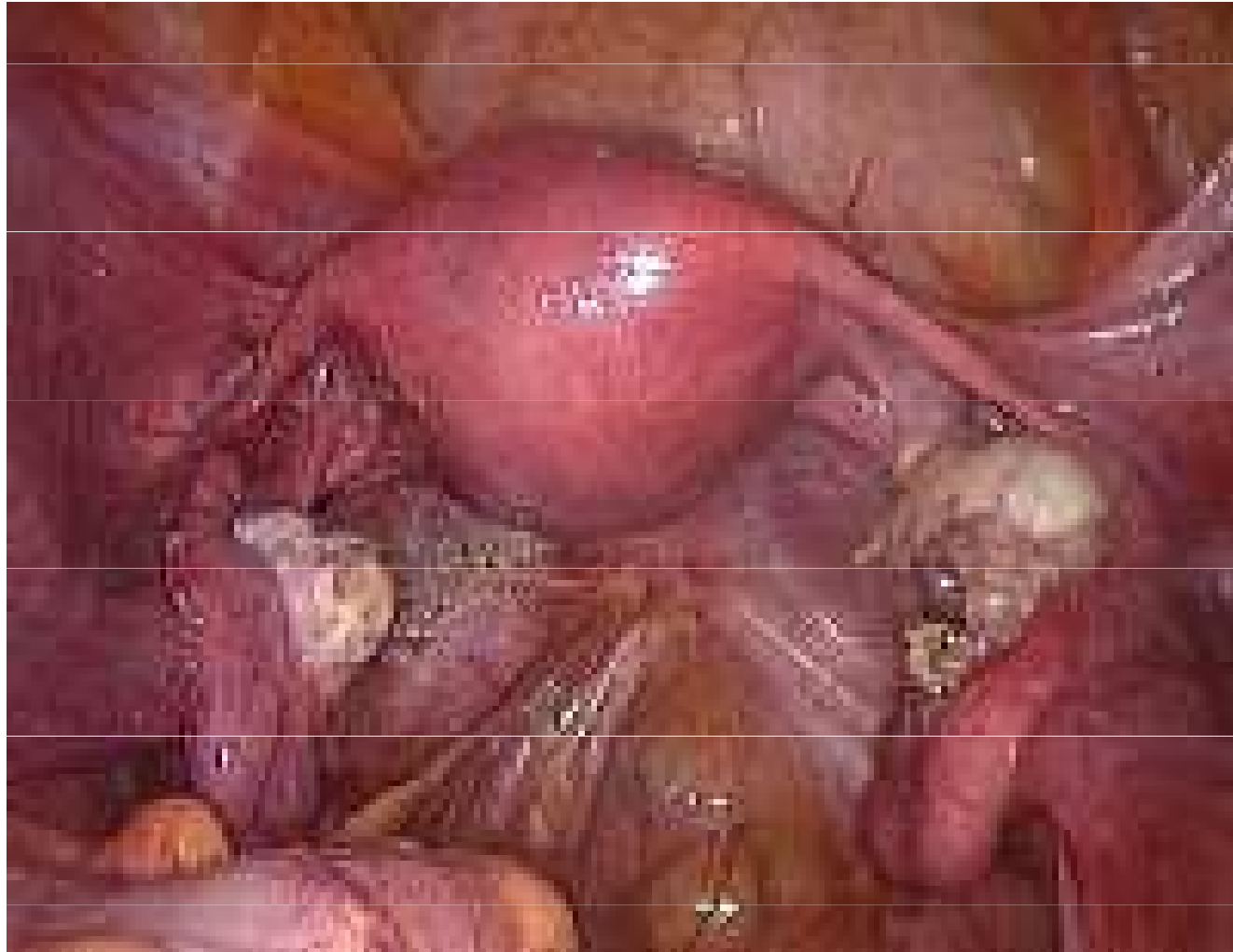

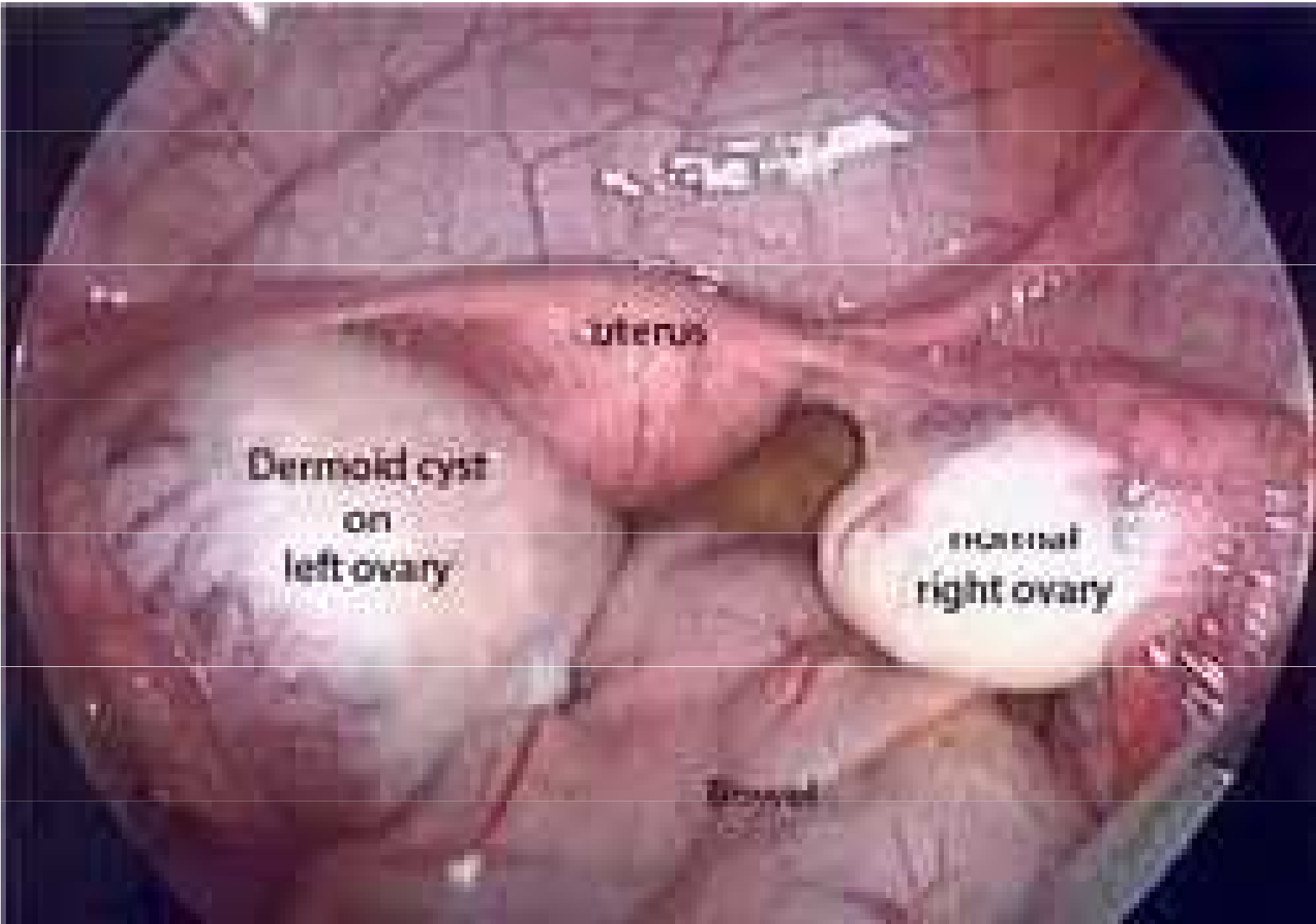


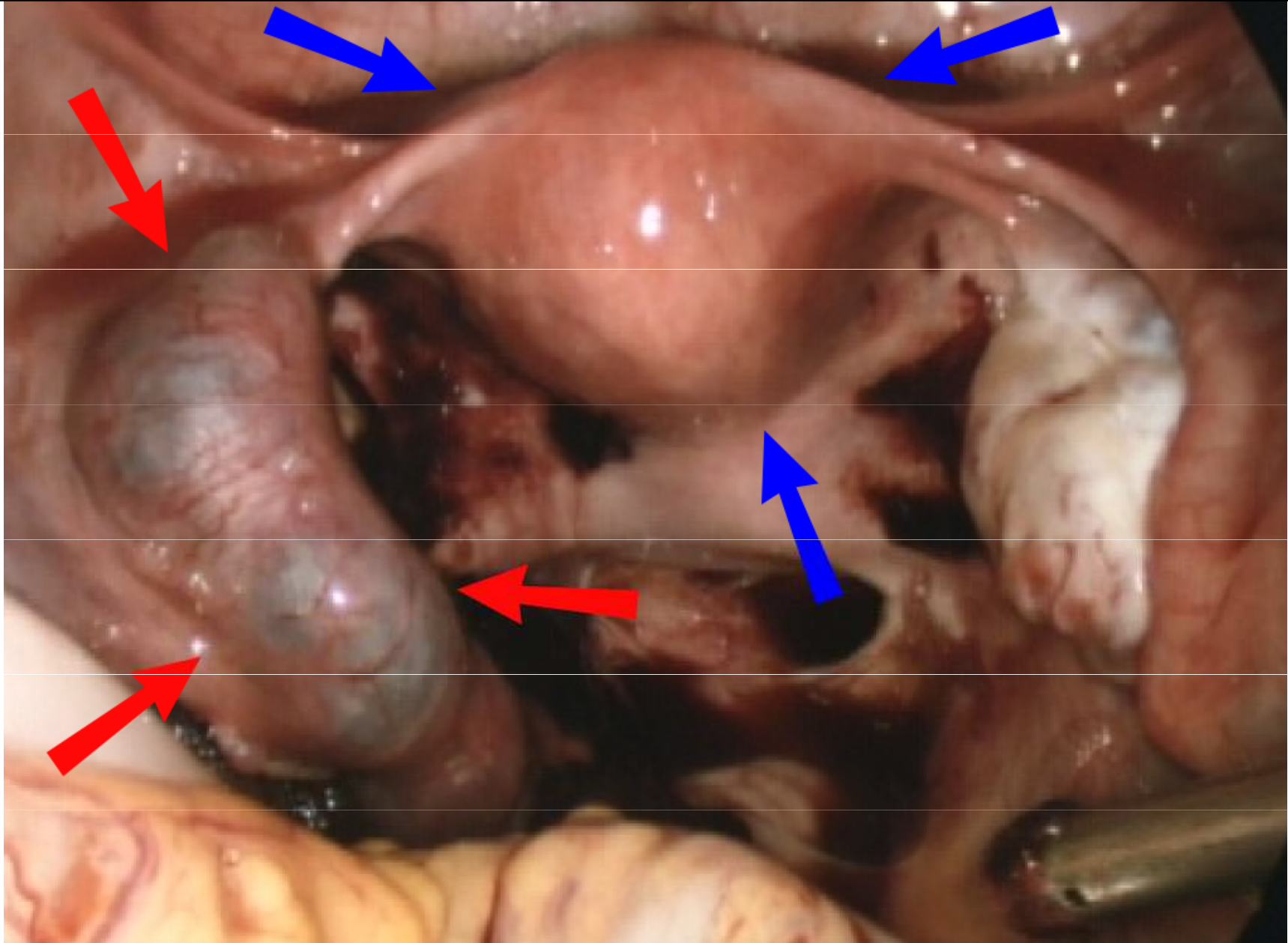


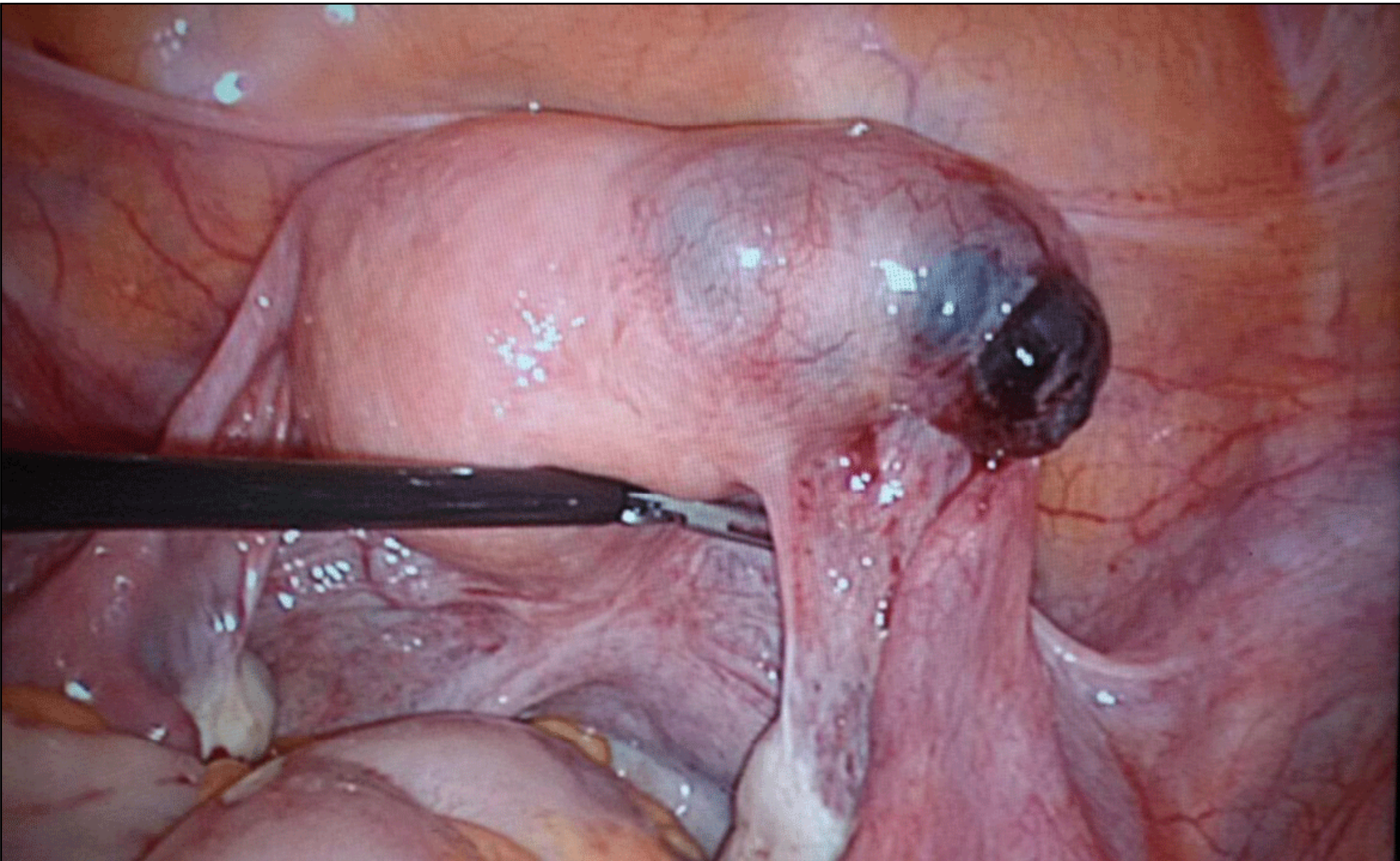


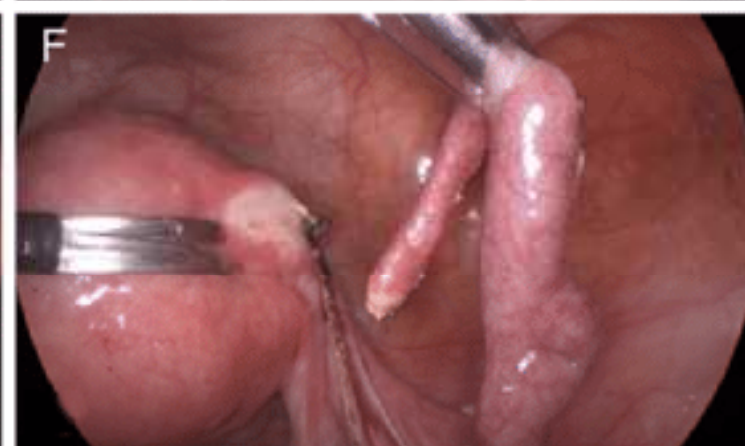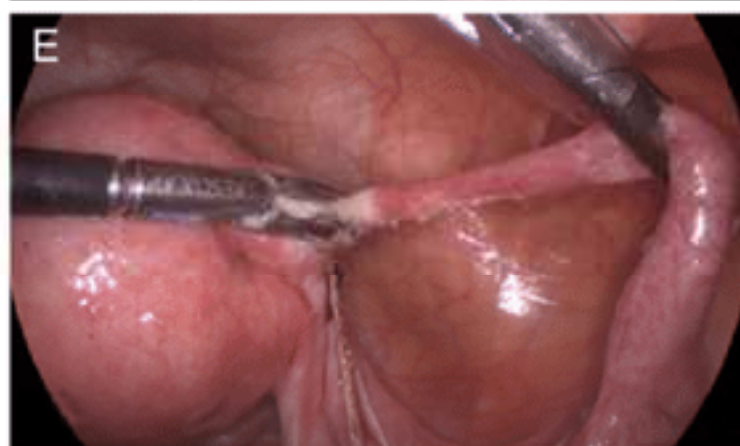
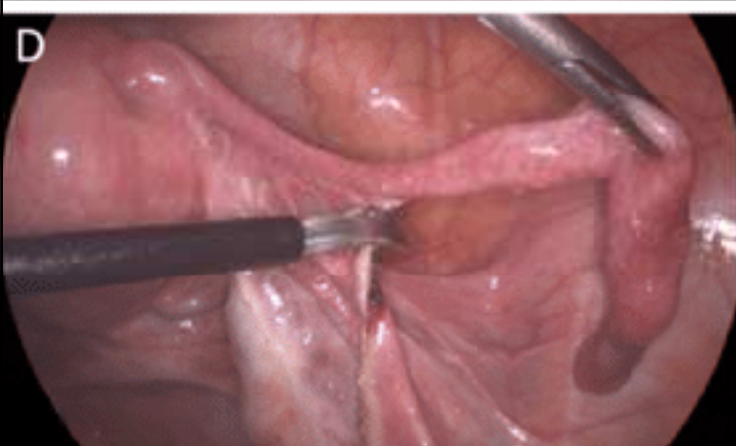


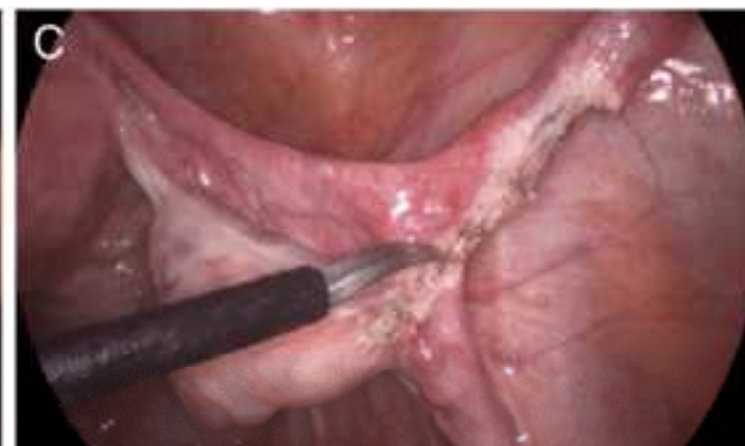
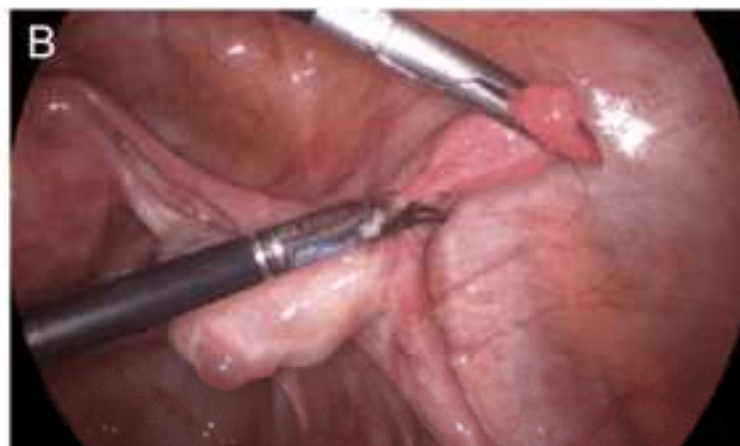
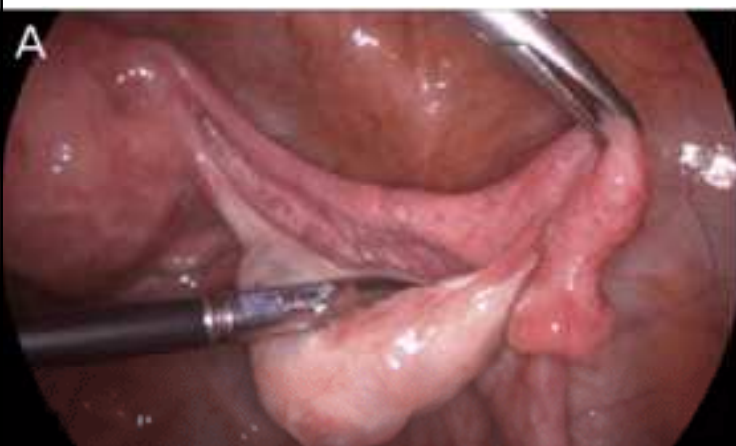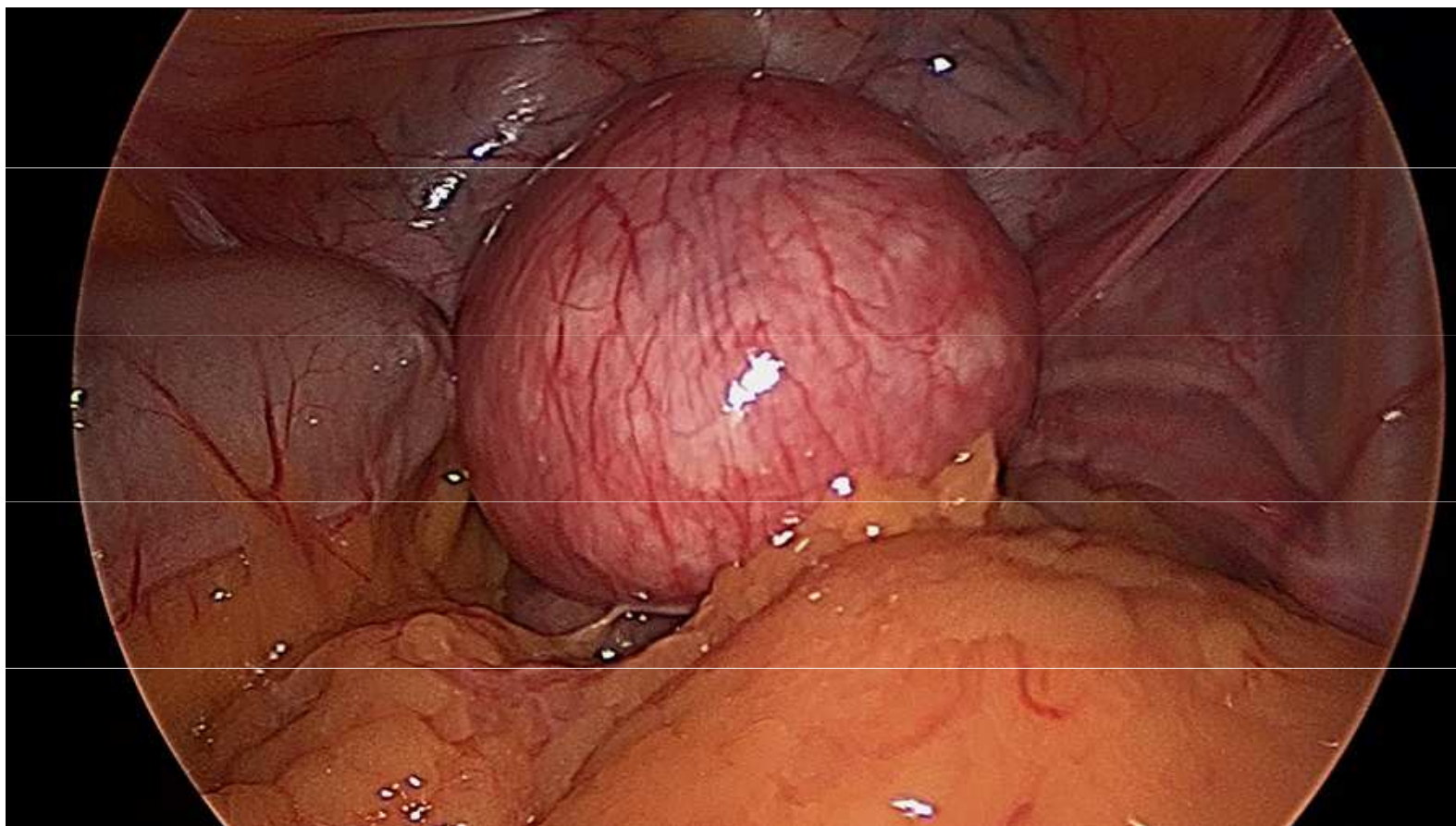


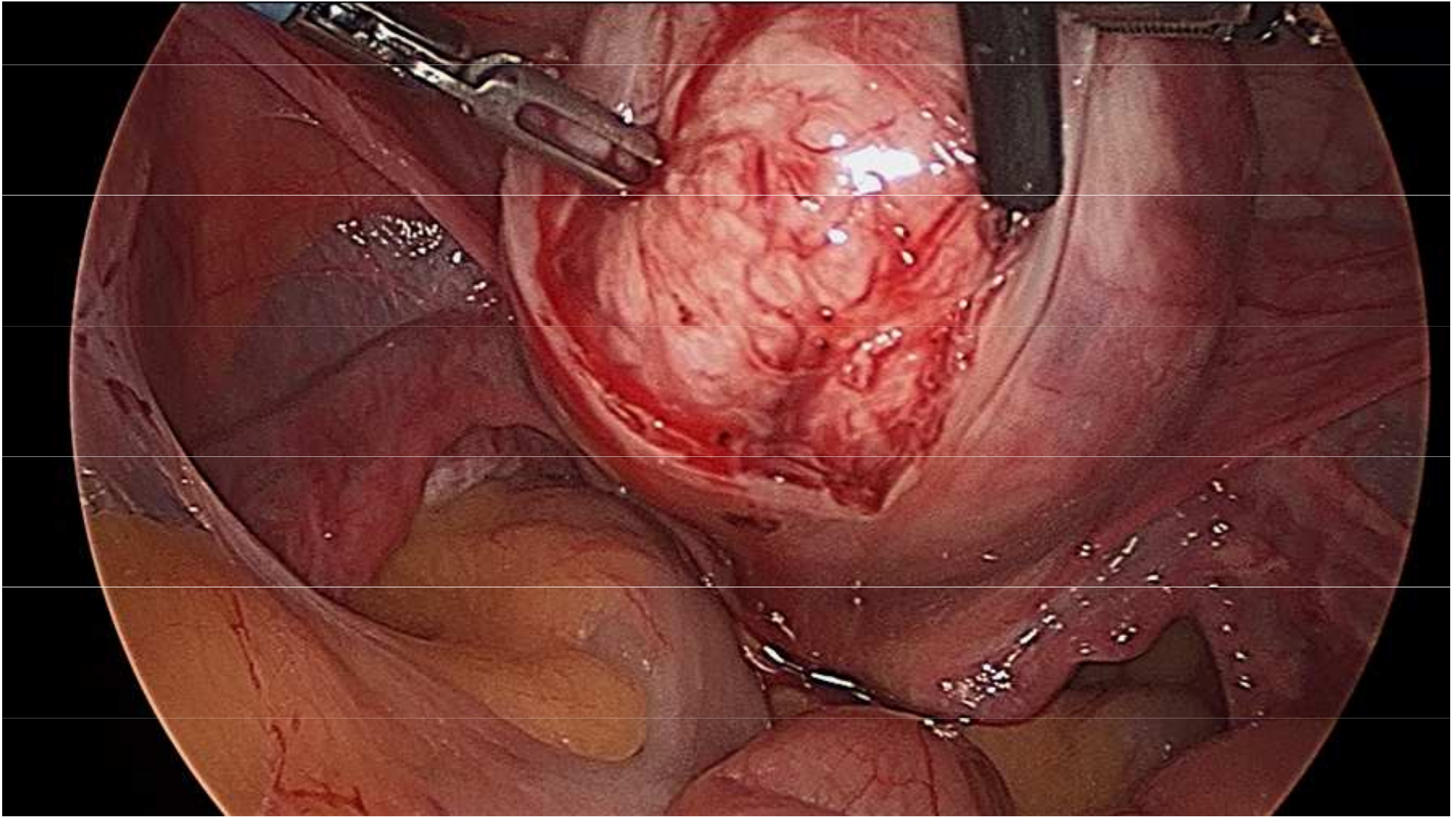






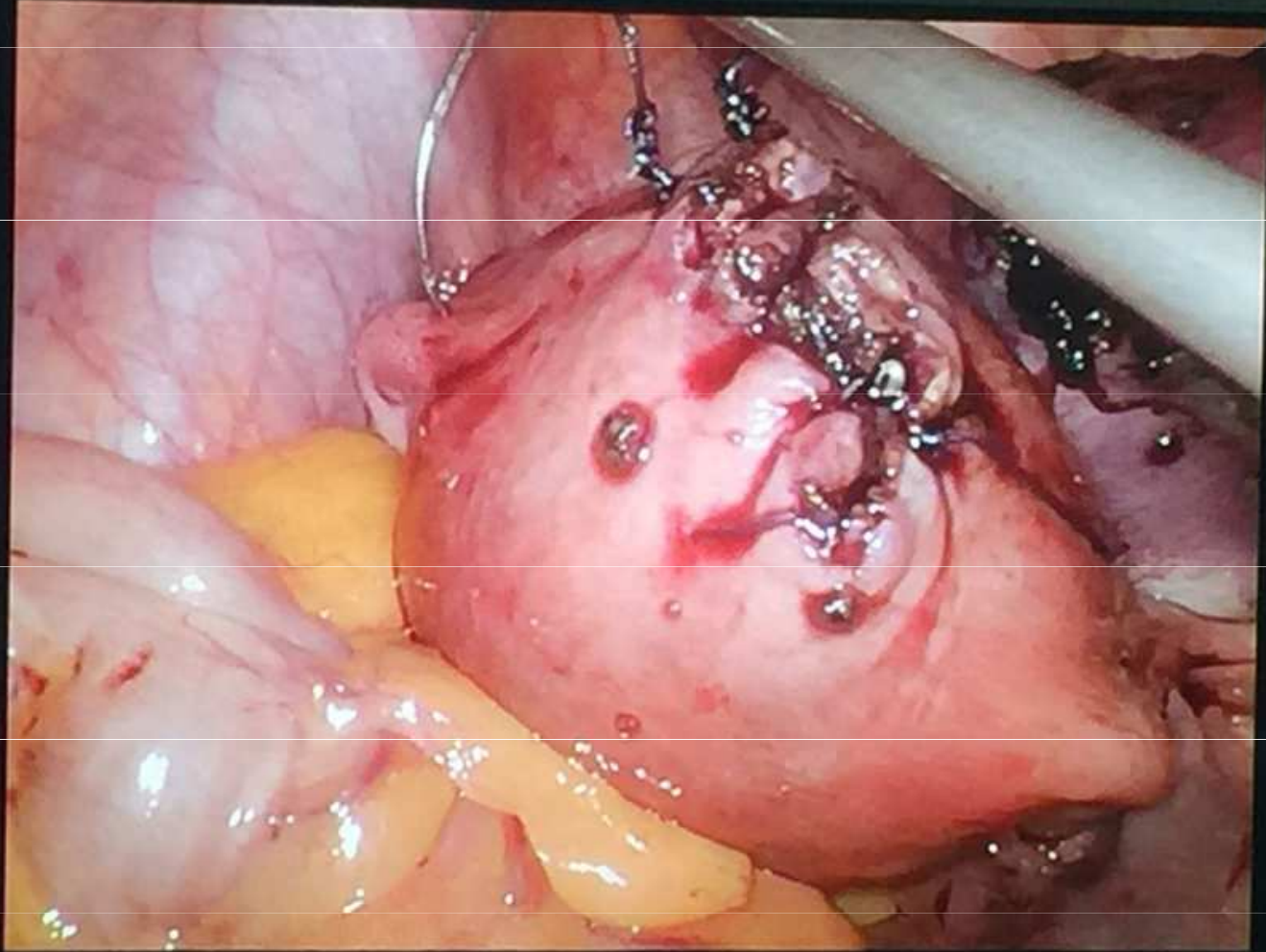




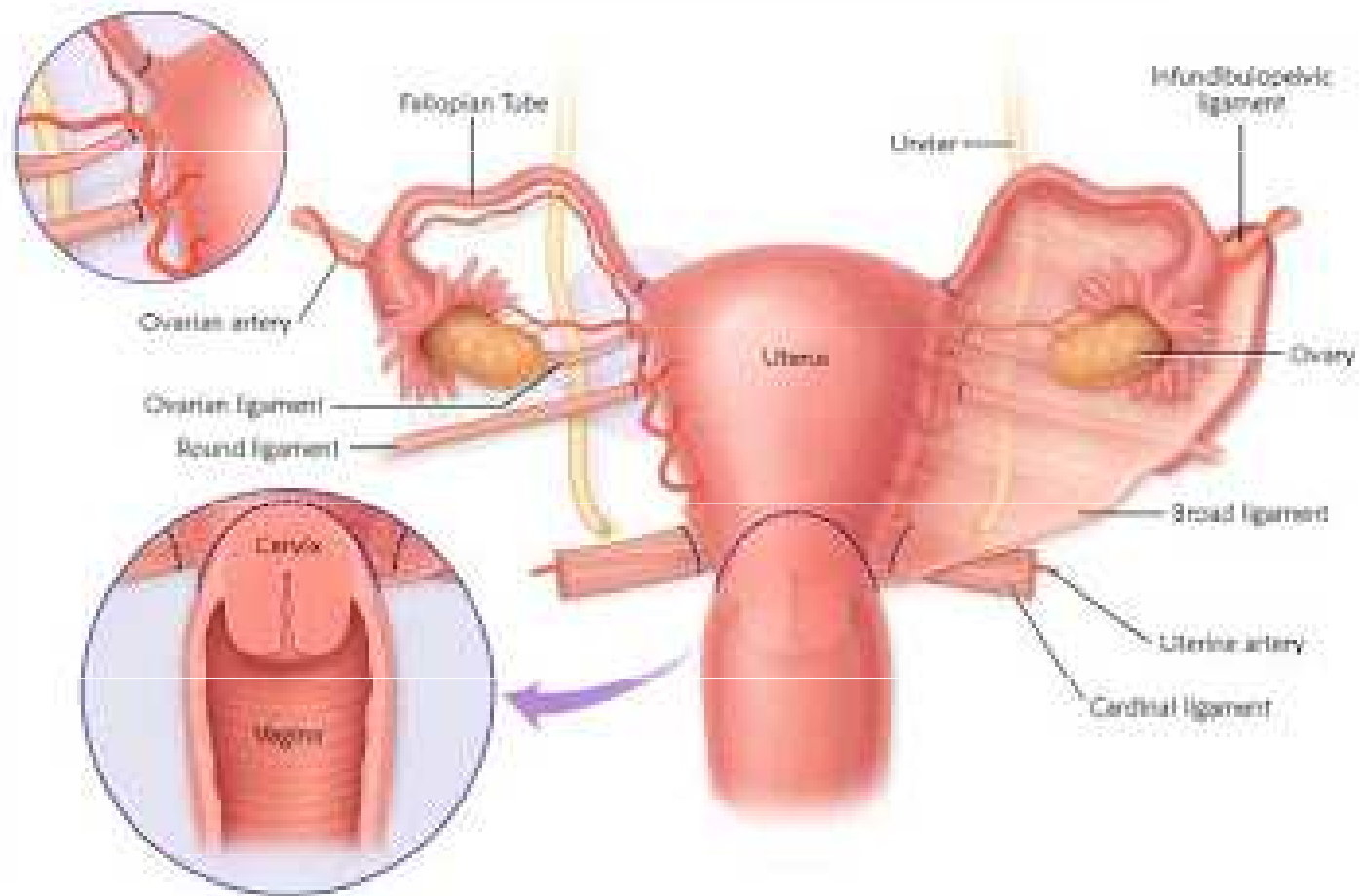


Age:  
3/2017  
25

1/---(0/1)  
Cm:1  
nti



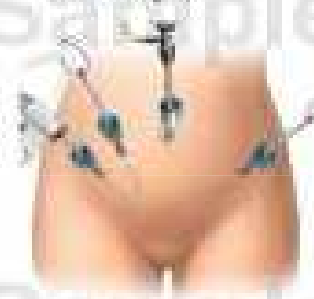## Laparoscopic Assisted Vaginal Hysterectomy (LAVH) - Areas To Be Incised



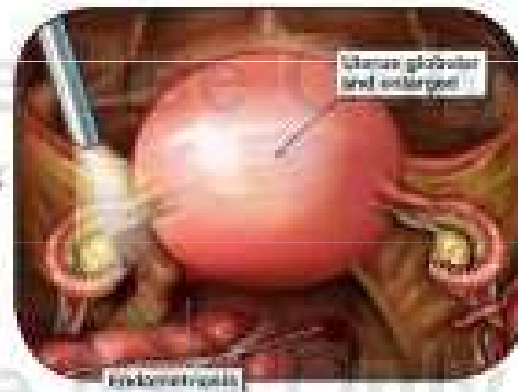
# Laparoscopic Assisted Vaginal Hysterectomy with Placement of MiniArc Sling

Sample Use Only - Copyrighted

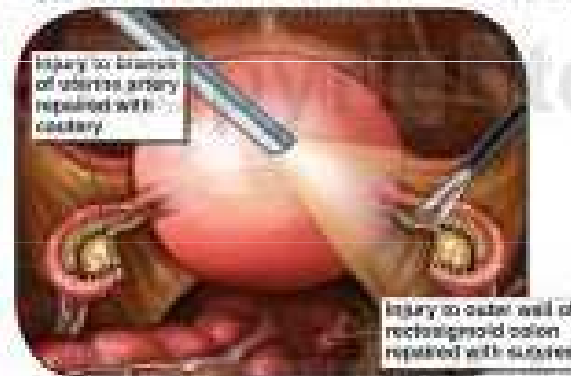
**A.** Laparoscopic instruments are inserted into the abdomen and the abdomen is insufflated (filled with gas).



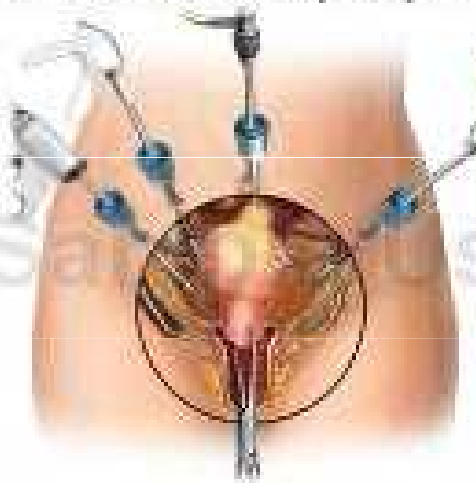
**B.** Multiple areas of endometriosis are removed.



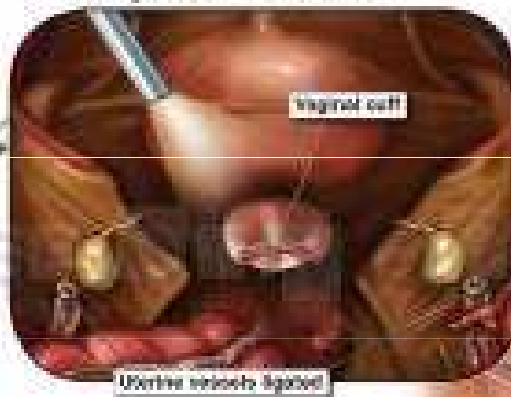
**C.** Structures damaged during the removal of endometriosis are repaired, then the uterus is dissected free from surrounding tissues.



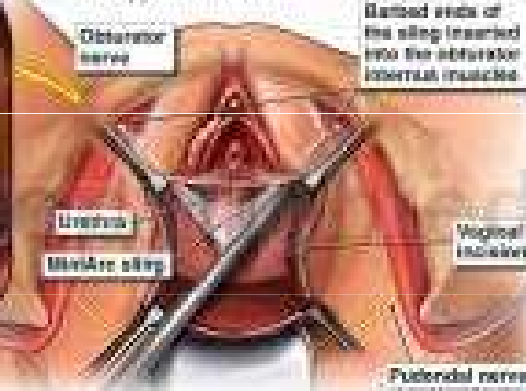
**D.** The uterus is removed through the vagina.



**E.** The vaginal cuff is sutured closed.



**F.** No incision is made in the vagina, and the MiniArc sling is inserted to support the urethra.

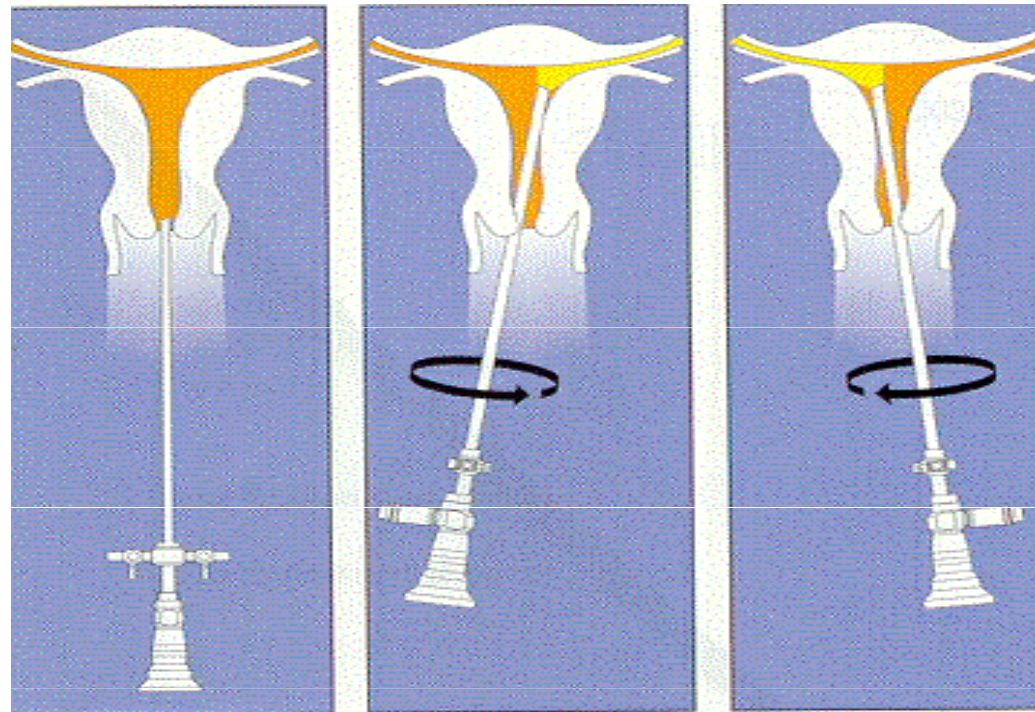


# Endoskopické operace

## Hysteroskopie

- **diagnostické a operační hysteroskopy**
  - optika 2 - 4mm, zevní průměr 3 - 9mm
- **distenční média**
  - plynová  $CO_2$
  - kapalná – dnes nejčastější
- **Kontraindikace**
  - absolutní – akutní colpitis, akutní pánevní zánět, gravidity
  - relativní – sekreční fáze MC, profusní krvácení, chronický zánět

# Princip diagnostické hysteroskopie



# Endoskopické operace

## Hysteroskopie

- **různé možnosti anestezie**
  - celková anestezie – operační výkony
  - analgosedace
  - parecervikální blokáda
- **komplikace a rizika**
  - fluid overload syndrom (1-5%)
    - přestup distenčního média do oběhu, hemodiluce
    - hyponatrémie, zvracení, otok mozku, edémy, oběhové selhání
  - infekce (2-4%)
  - perforace (1-3,7%)
  - krvácení (0,4-5%)



# Irigátory roztoků




# Endoskopické operace

## Hysteroskopie


- **diagnostické výkony**
  - sterilita, infertilita – vizualizace HSG susp. nálezu
  - recidivující abnorm. uterinní krvácení
- **operační výkony**
  - cílená biopsie susp. oblastí
  - rozrušení intrauter. adhezí, resekce sept, polypů a myomů
  - resekce a ablace endometria
  - odstranění části IUD
  - transcervikální sterilizace

# Endoskopické operace

## Hysteroskopie – operační resektoskop

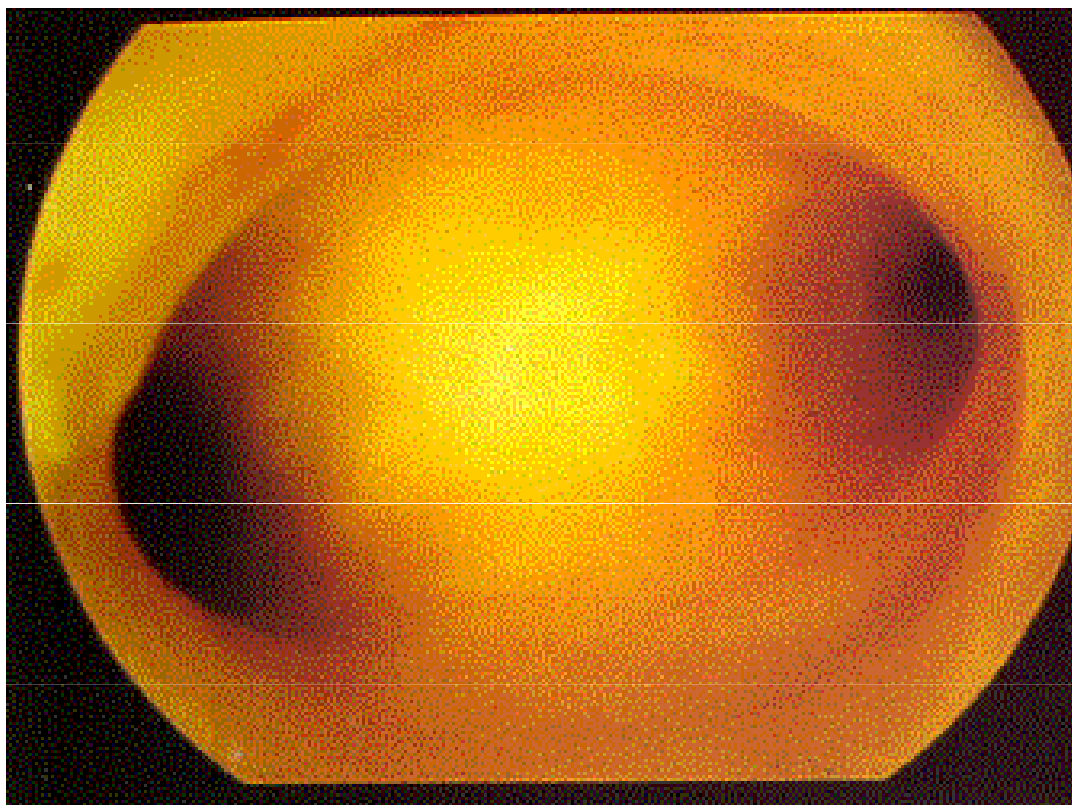


# Flexibilní diagnostický hysteroskop



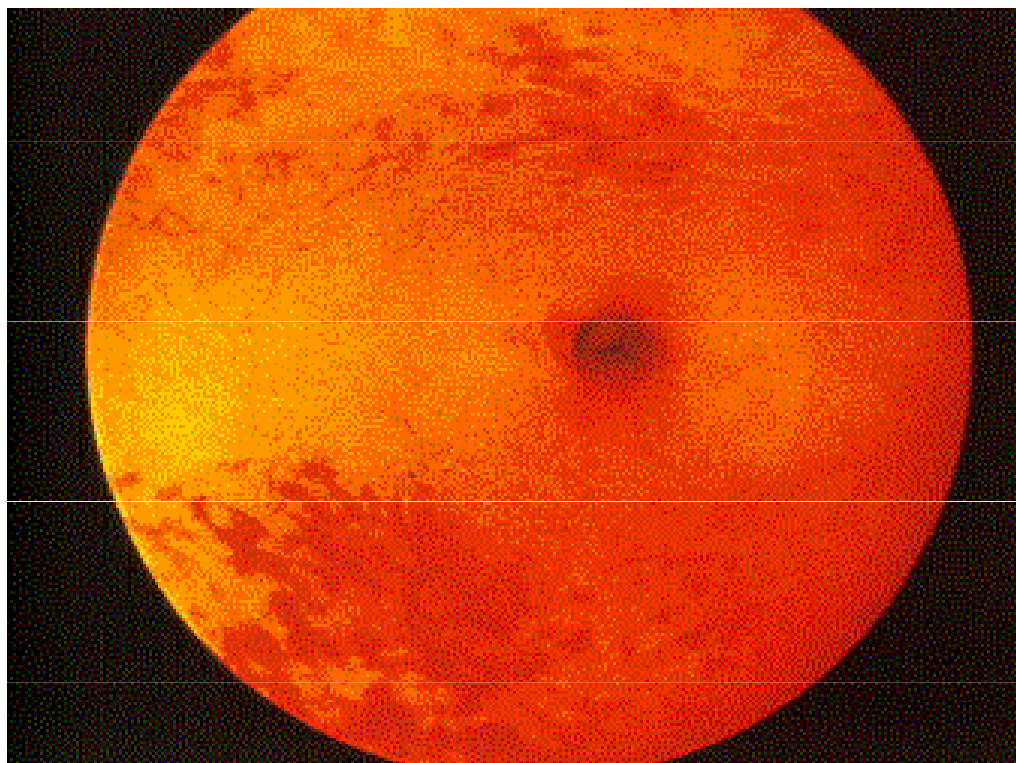
# Endoskopické operace

## Hysteroskopie – normální nálezn



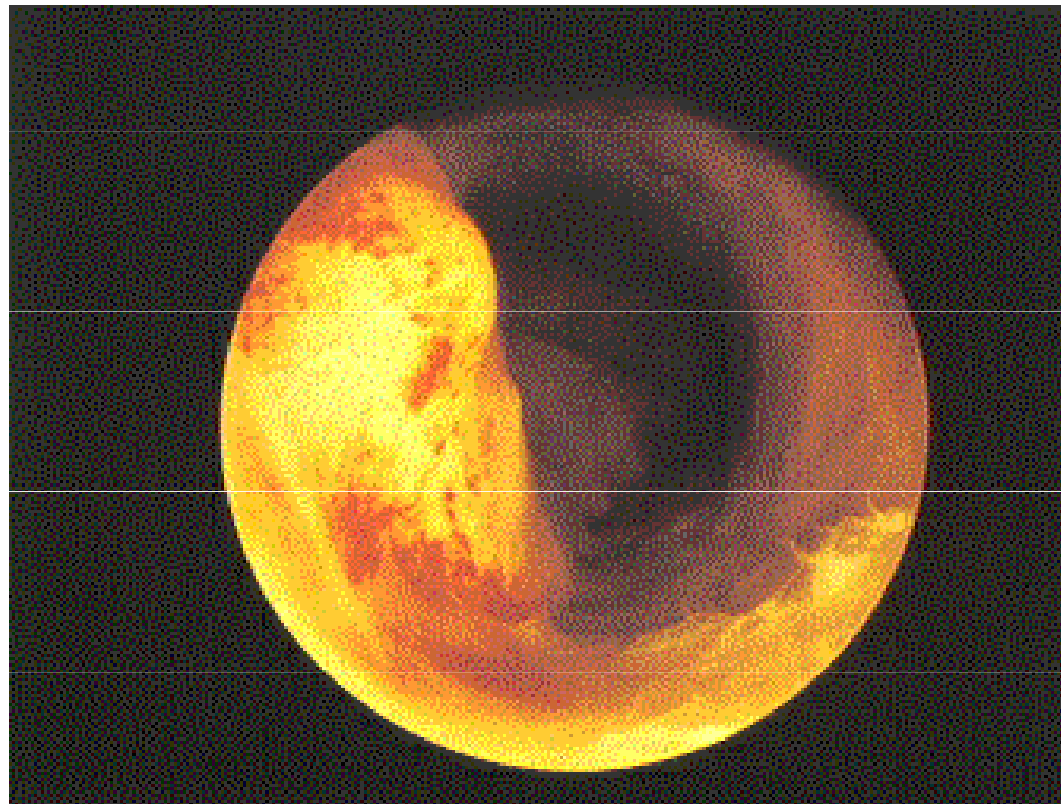
## **Endoskopické operace**

### **Hysteroskopie – normální ústí vejcovodu**



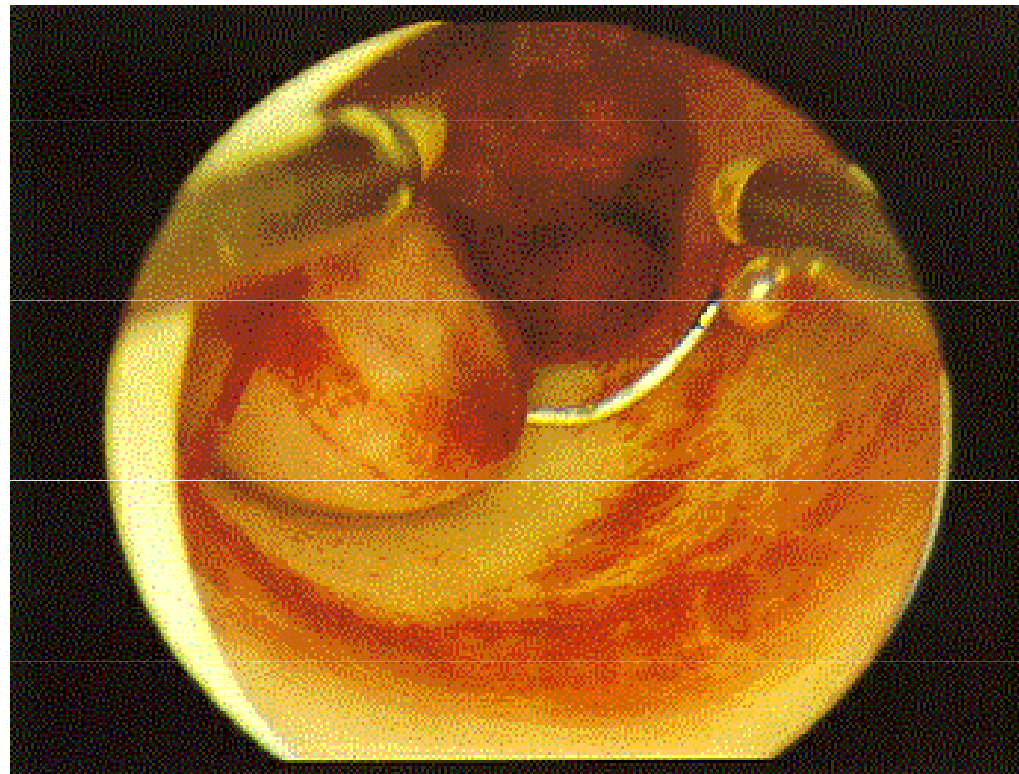
# **Endoskopické operace**

## **Hysteroskopie – submukózní myom**



## **Endoskopické operace**

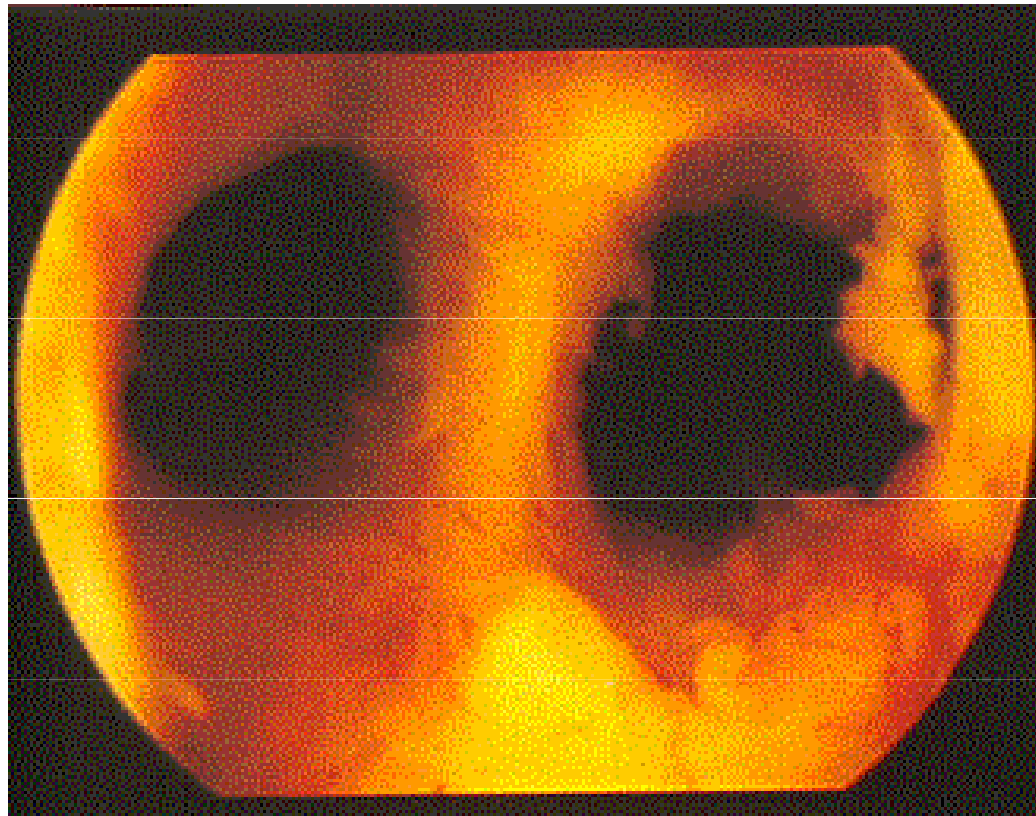
# **Hysteroskopie – resekce submukózního myomu**





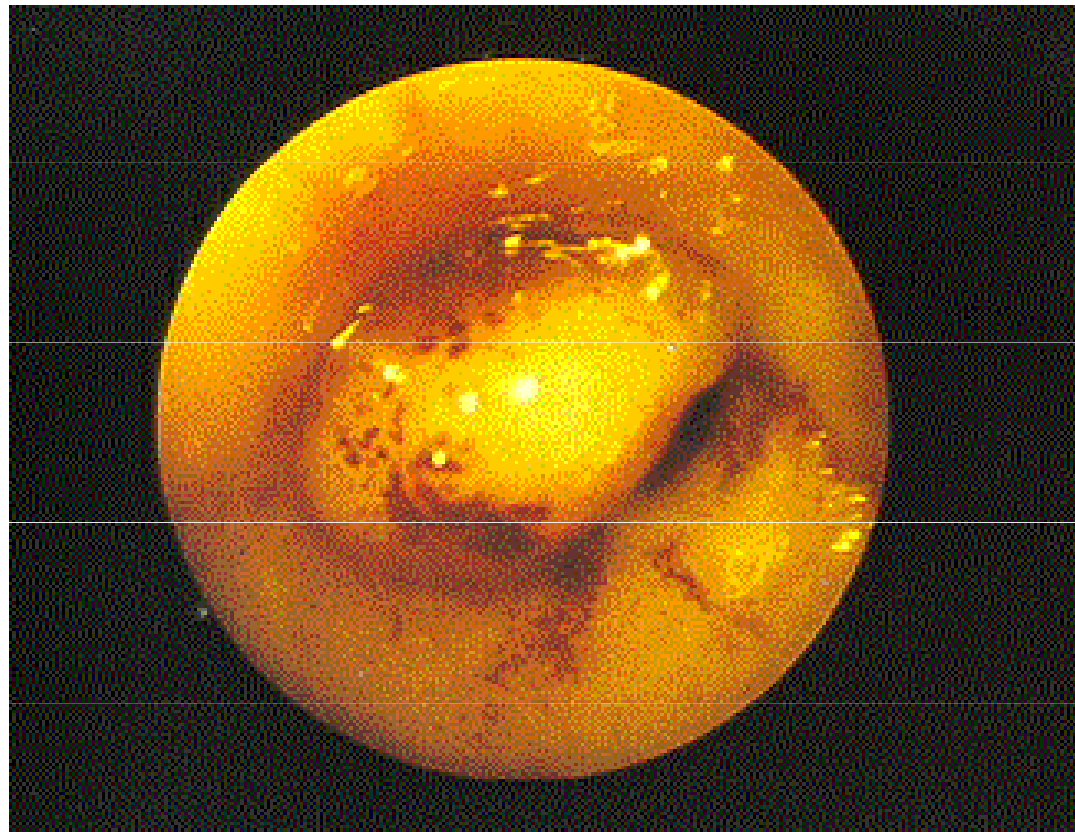
# Endoskopické operace

## Hysteroskopie – děložní septum



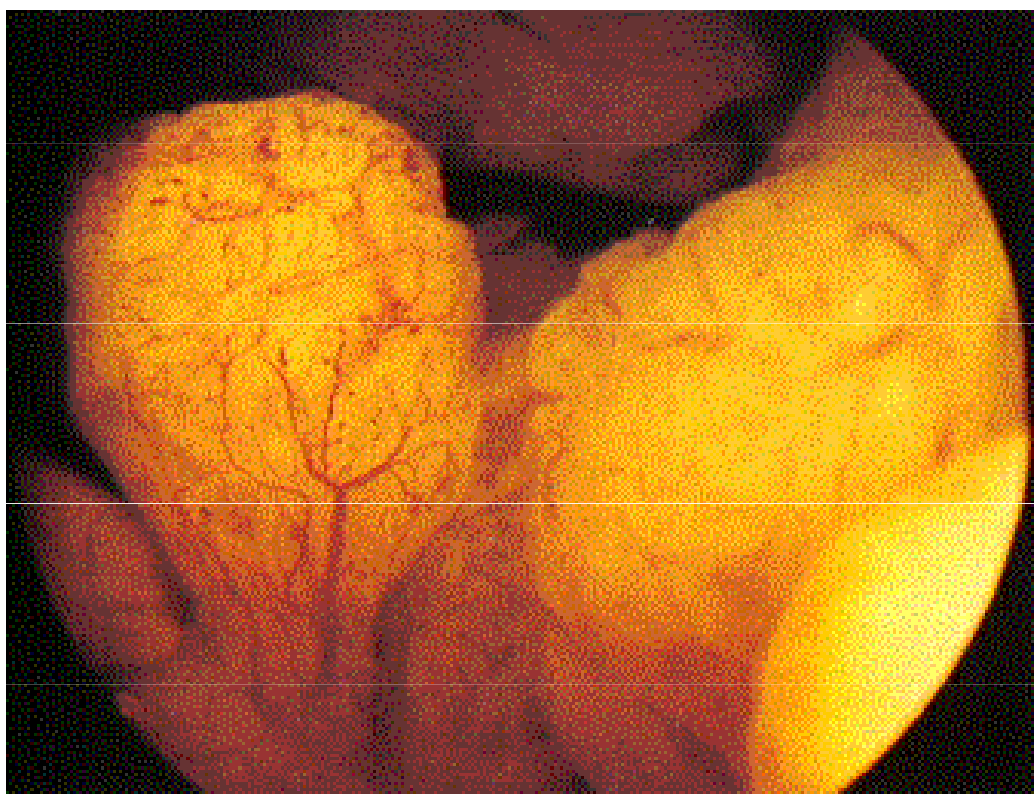
# Endoskopické operace

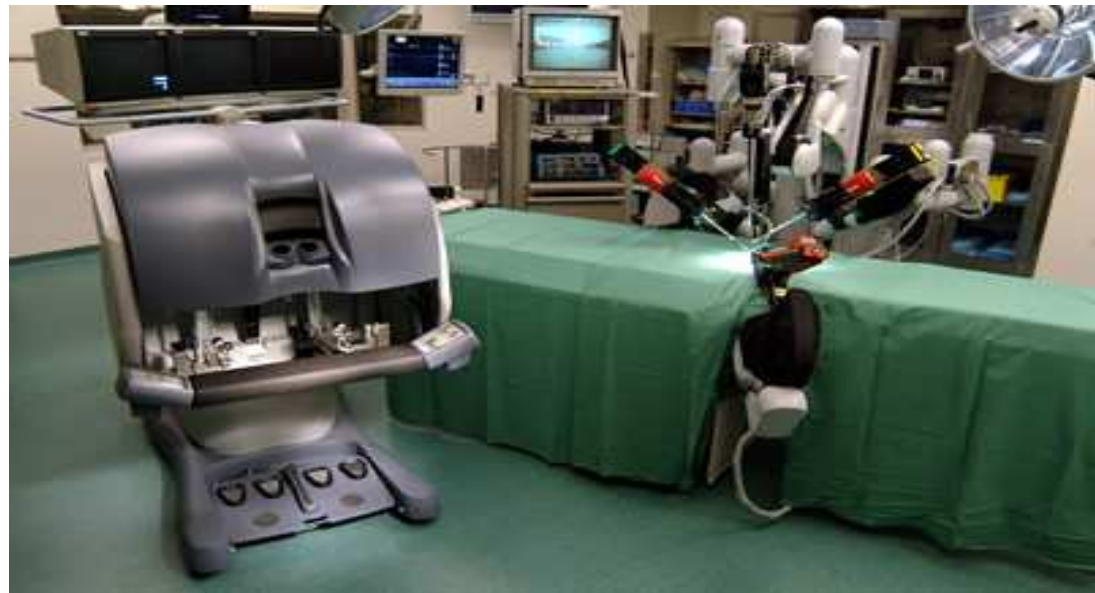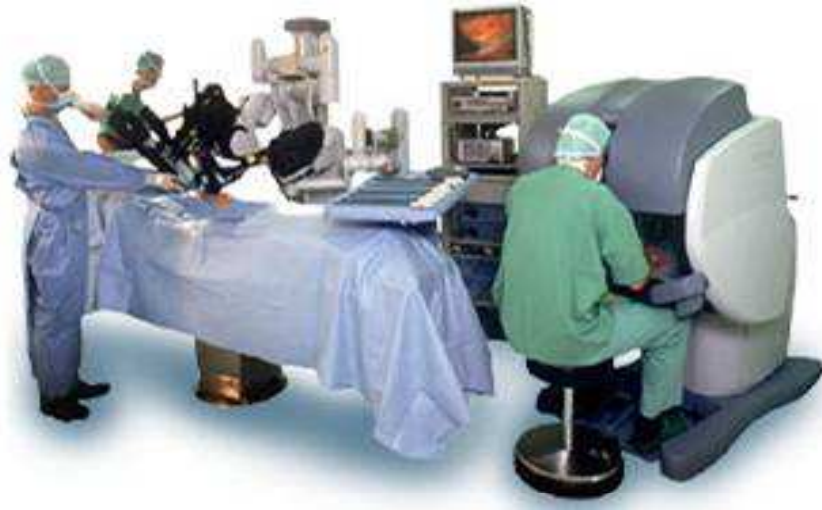## Hysteroskopie – endometriální polyp



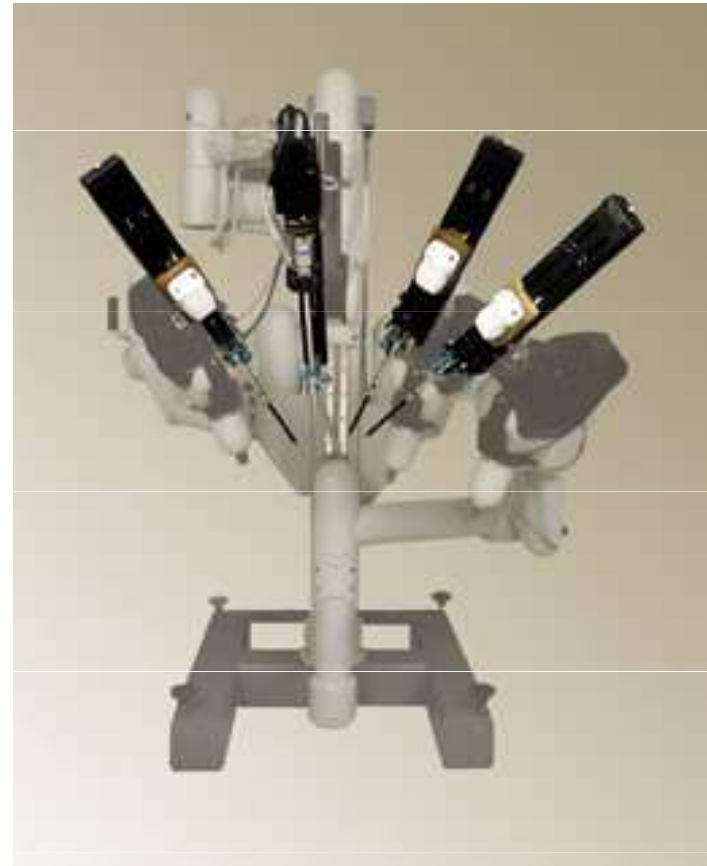
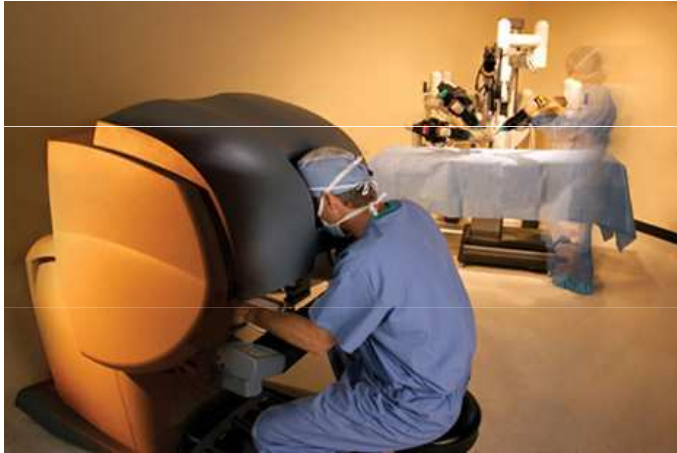## **Endoskopické operace**

# **Hysteroskopie – endometriální karcinom**



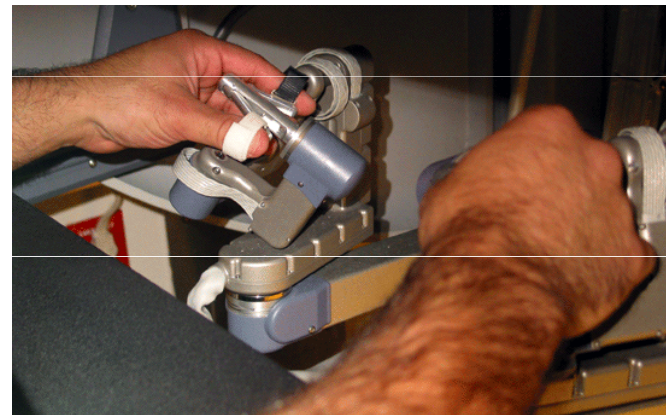


# Da Vinci



## Da Vinci - Operační konzole

- 3D zobrazení obrazu
- Ergonomická operační poloha i pro dlouhé výkony (v sedě)
- Ovládání všech ramen jedním chirurgem
- Precizní přenos pohybů ruky
- Nastavení jemnosti pohybů



**M U N I**  
**M E D**

Operační výkony v gynekologii

**Děkuji za pozornost**

**C** **FAKULTNÍ**  
**NEMOCNICE**  
**BRNO**