

# **Poranění rodidel**

**Gynekologie a porodnictví - přednášky**

**Květen 2020**

# **Poranění měkkých porodních cest**

- **Ruptury hráze**
- **Ruptury vulvy a pochvy**
- **Ruptury čípku dělohy**
- **Ruptury těla děložního**

# Ruptury hráze

## Ruptury hráze - klasifikace :

- I. stupně (kůže hráze + pochva, svaly neporušené)
- II. stupně (kůže, podkoží, svalstvo + pochva)
- III. stupně
  - III a. míň než 50% EAS (m.sphincter ani ext.)
  - III b. víc než 50 % EAS
  - III c. Ruptura IAS
- IV. stupně (sliznice rekta)

# Ruptury hráze

## Ruptury hráze - příčiny:

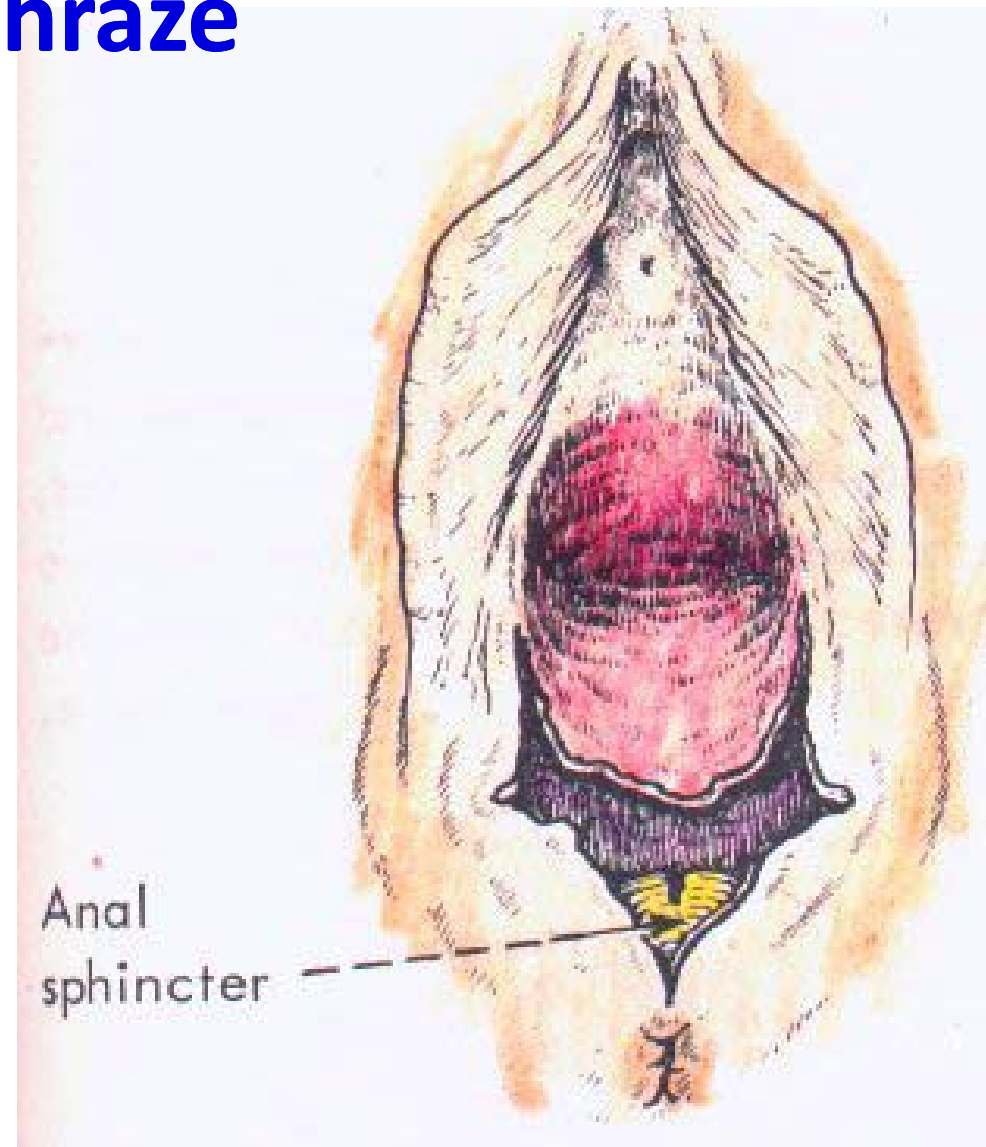
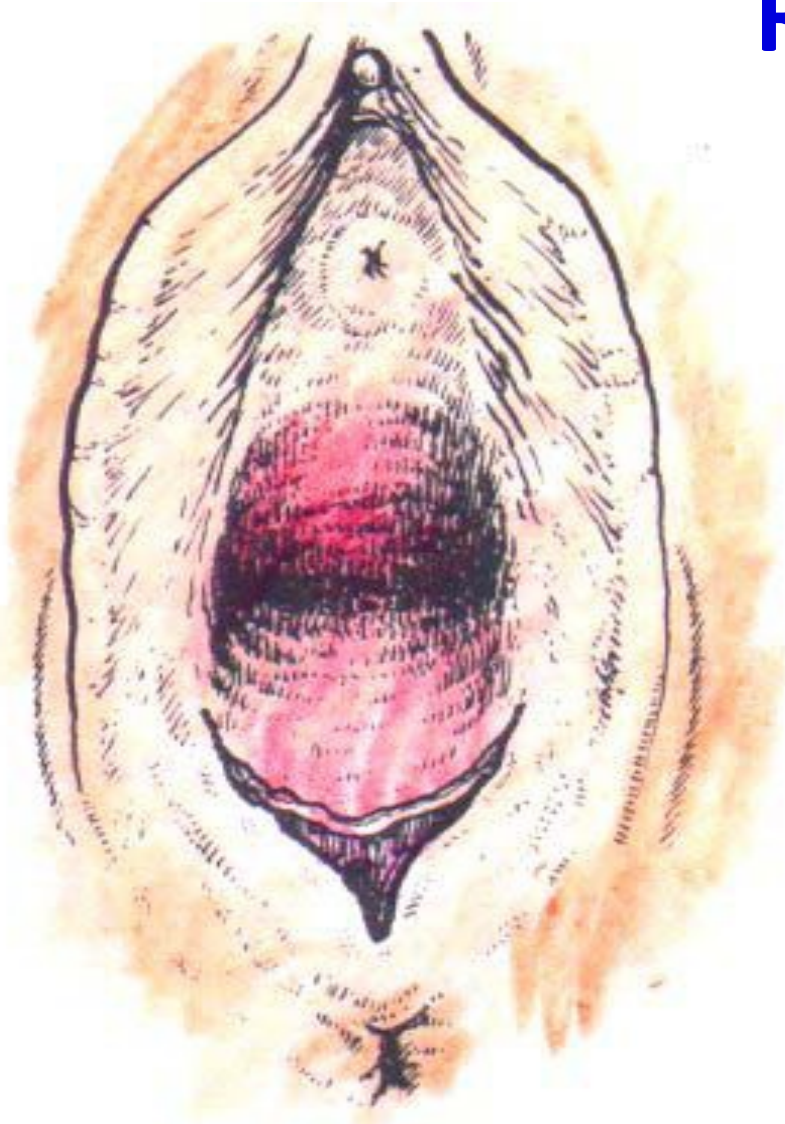
- Ze strany matky (starší rodička, vysoká hráz, jizvy)
- Ze strany plodu (plod, deflekční polohy)
- Průběh porodu (překotný, nedostatečné chránění hráze)

## Klinické příznaky: Krvácení

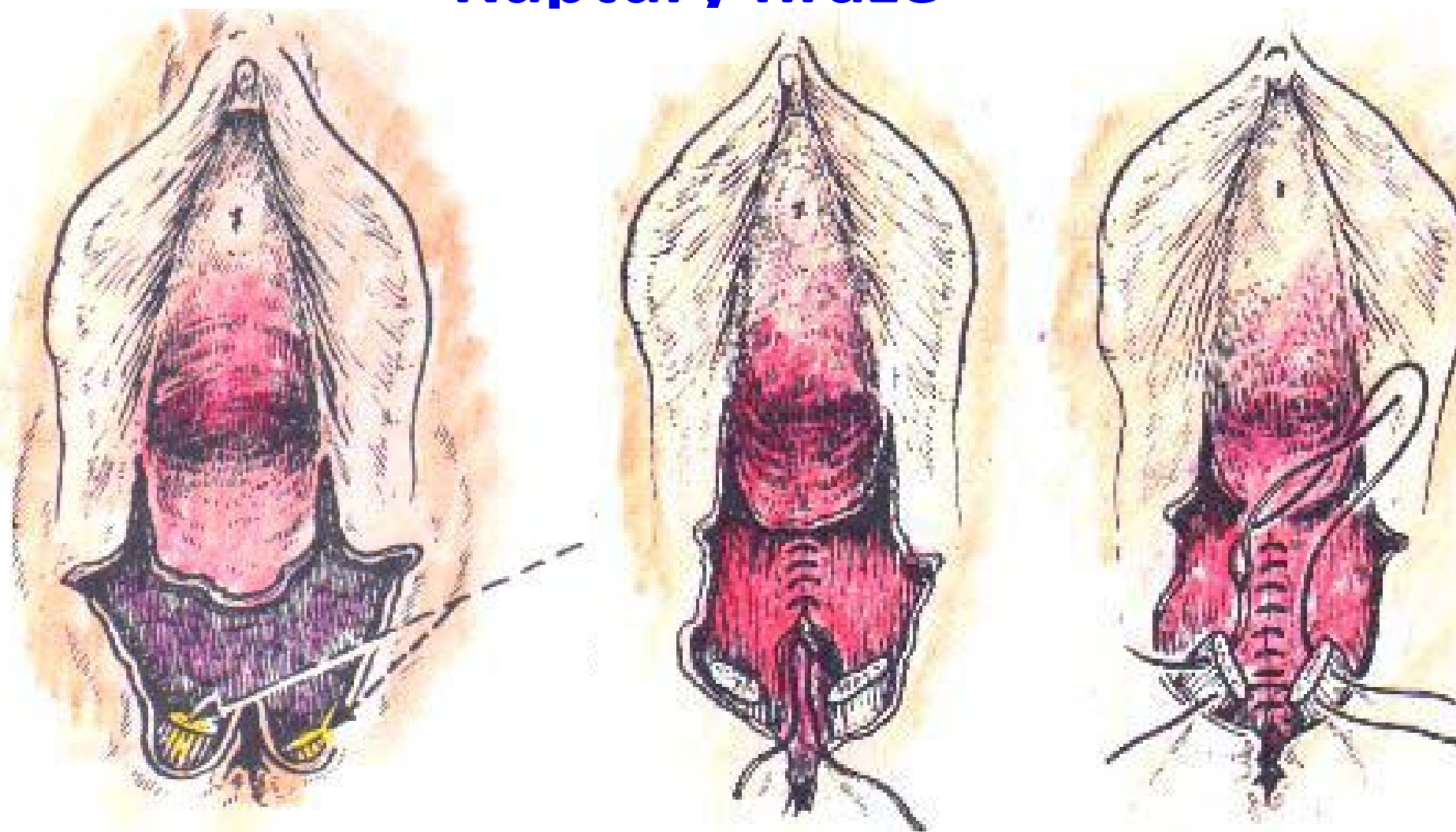
**Léčba:** chirurgická sutura

**Prevence:** správné vedení porodu, chránění hráze, episiotomie

# Ruptury hráze



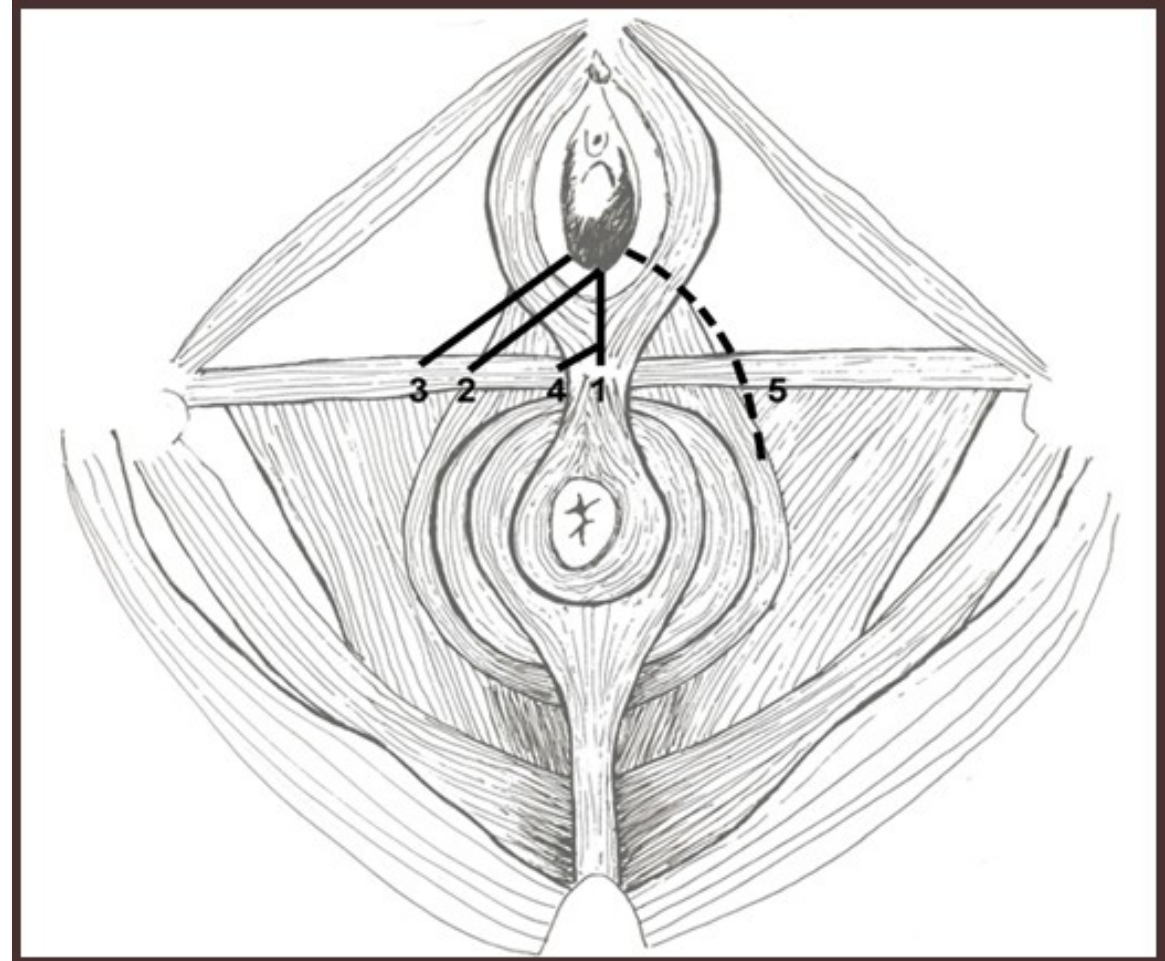
## Ruptury hráze



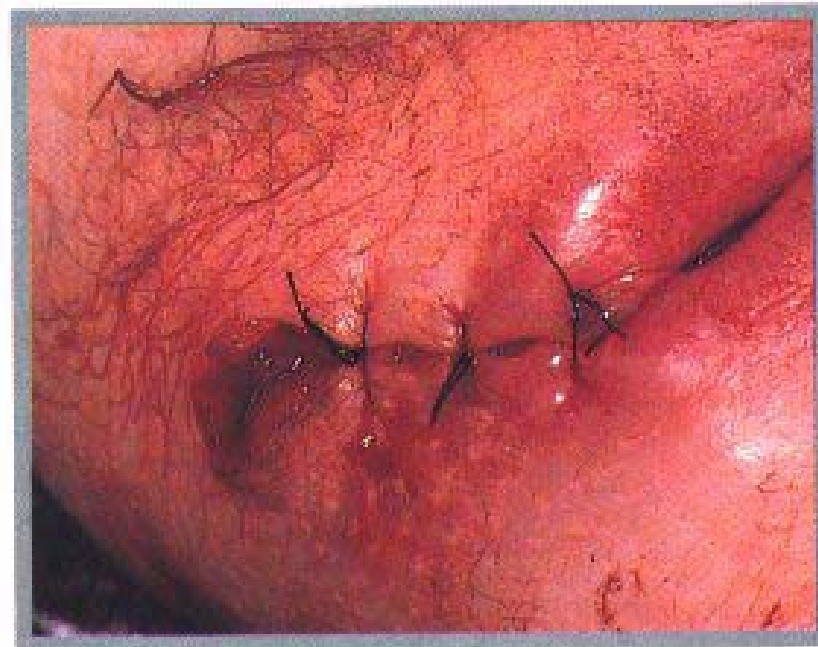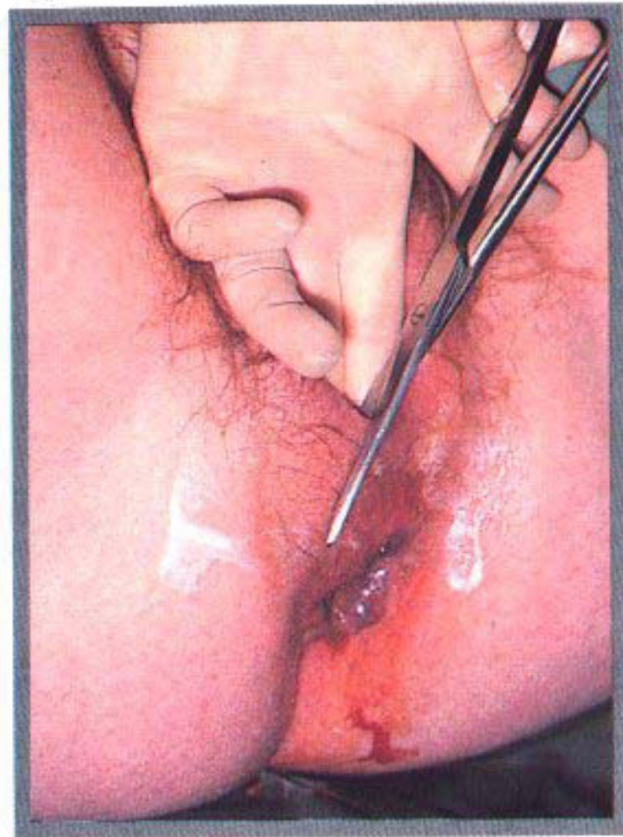
# Episiotomie

## Typy episiotomie:

1. Mediální
2. Mediolaterální
3. Laterální
4. tvaru „J“
5. Rozšířená laterální episiotomie



# Episiotomie





# Ruptury vulvy a pochvy

- Drobné ruptury, exkoriace, lacerace
- Kryté ruptury pochvy
- Hematom parakolpia, retroperitoneua

**Klinické příznaky:** krvácení, vyklenutí pochvy, bolestivost, tlak na konečník

**Léčba:** chirurgická sutura, podvaz cév, vyprázdnění hematomu

## Ruptury čípku

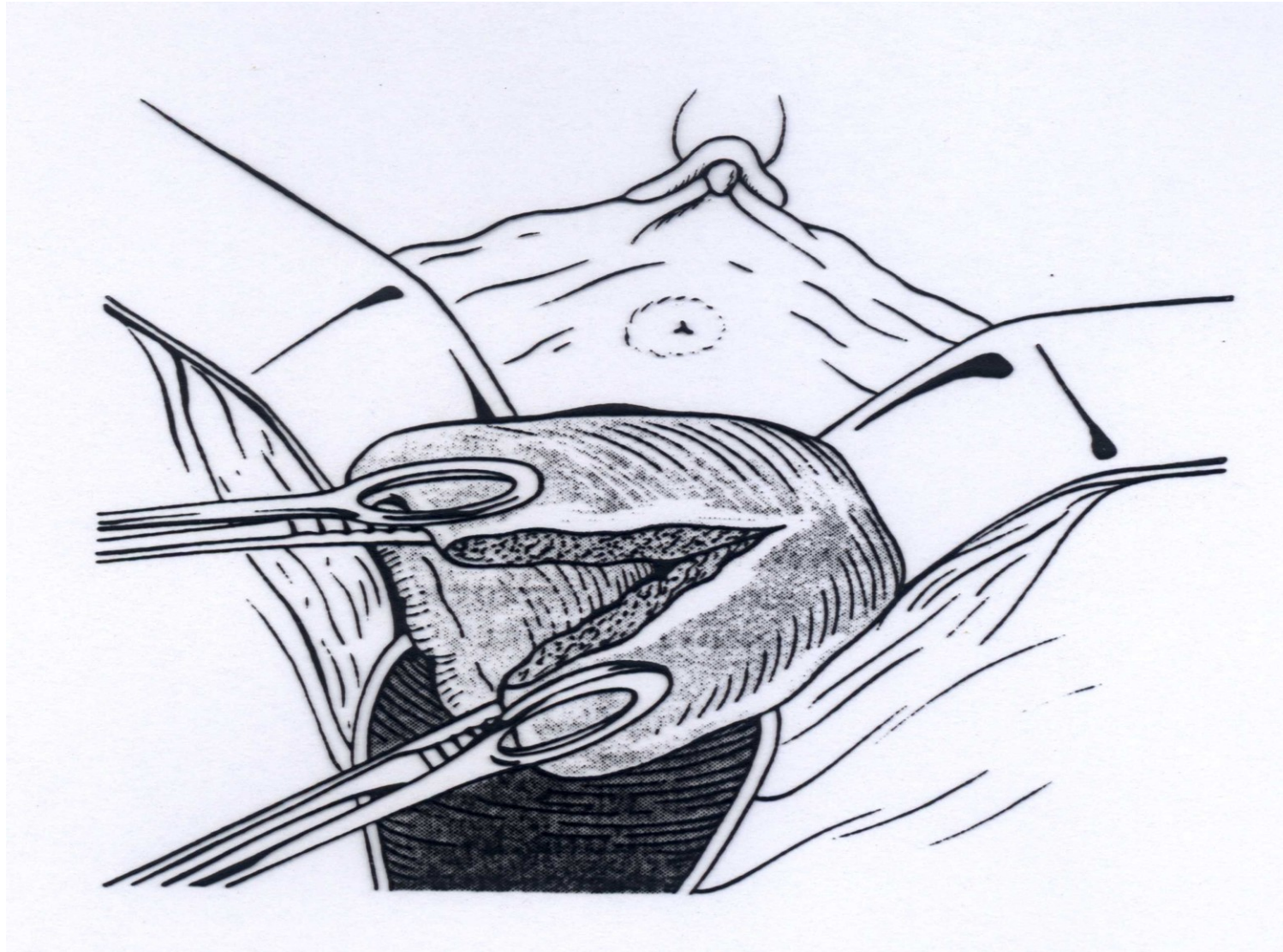
- Povrchní (časté, do 1cm bez sutury)
- Rozsáhlé (do poševních kleneb)
- Odtržení čípku (při cerklage)

**Klinické příznaky:** krvácení, vyklenutí pochvy, bolestivost, tlak na konečník

**Léčba:** chirurgická sutura

**Prevence:** zamezit tlačení před zánikem porodnické branky, spasmolytika, nástřih branky

# Ruptury čípku



# Ruptury děložního těla I

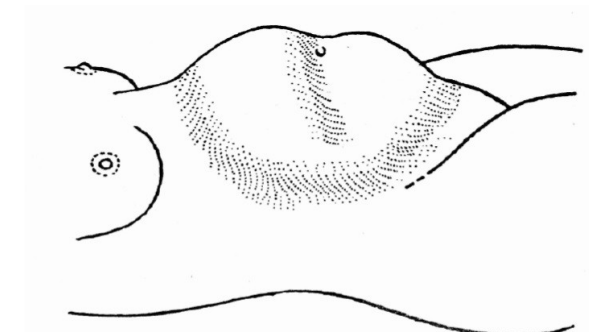
- Ruptura těla x dolního segmentu
- Kompletní x inkompletní (subperitoneální, extramukózní)
- Normální x poškozená děloha
- Spontánní (porodní překážka, kefalopelvický nepoměr, zúžená pánev )
- Violentní / násilná : porodnická operace (VEX, forceps), Kristellerova exprese
- Nepravidelnosti stahů (dystokie, VVV, uterotonika)

## Ruptury děložního těla II

**Příznaky :** spočátku neurčitý tlak v břiše, hemorhagický šok, hmatné části plodu pod břišní stěnou

**Průběh :** hypertonus dělohy, Bandlova rýha, anxiozita rodičky, patologie na KTG - bradykardie, komplikace: embolie plodovou vodou, vzduchem

**Léčba:** SC, laparotomická revize-sutura, supravaginální amputace dělohy

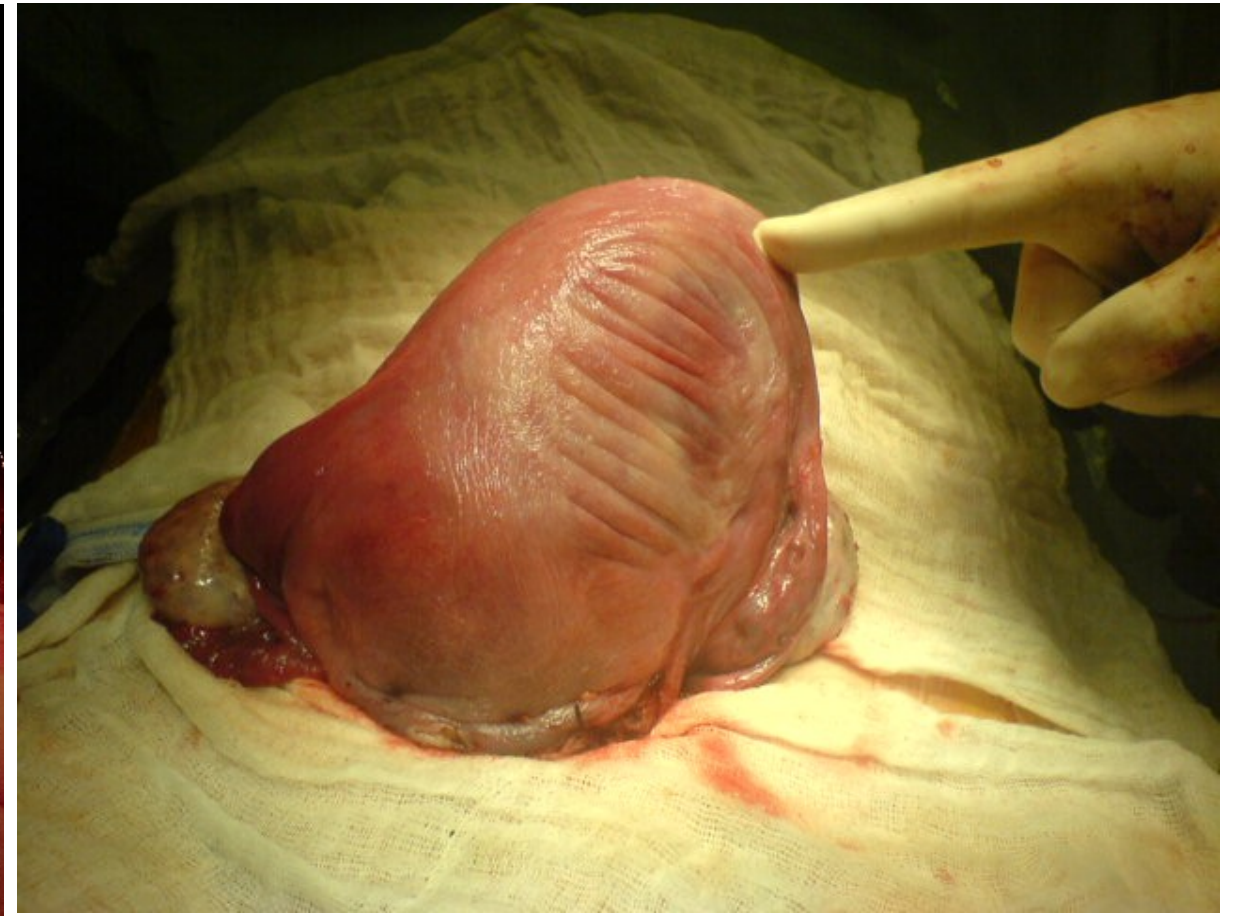
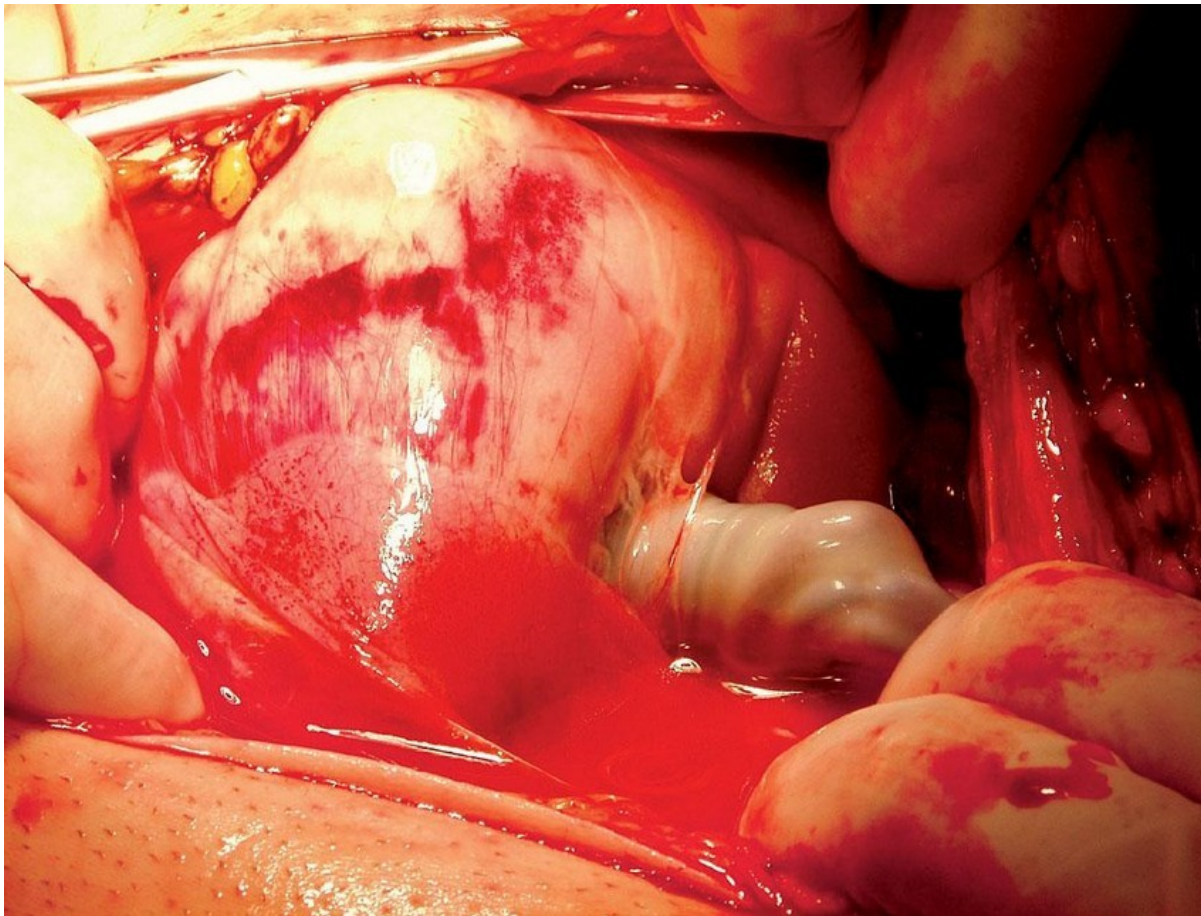


# Ruptury děložního těla III

**Prevence :** indikace císařského řezu u rizikových pacientek :

- 2 a více SC v anamnéze
- Stavy po operacích na děloze (metroplastika, enukleace, myomektomie, předchozí korporální řez)
- Komplikované hojení po SC
- Bolestivost jizvy po SC během vaginálního porodu
- Zúžená pánev

# Ruptury děložního těla

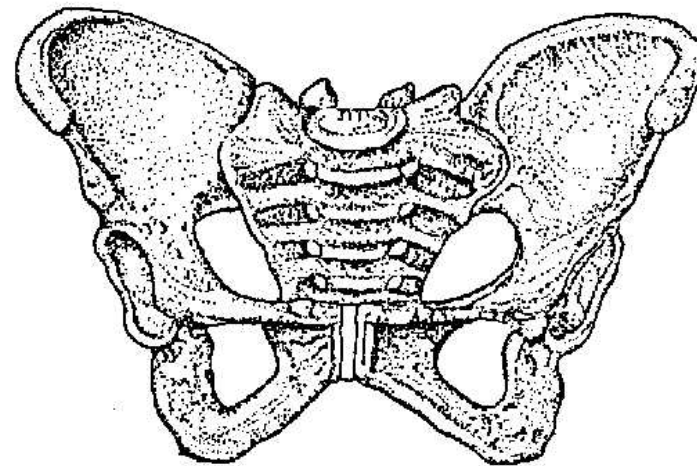
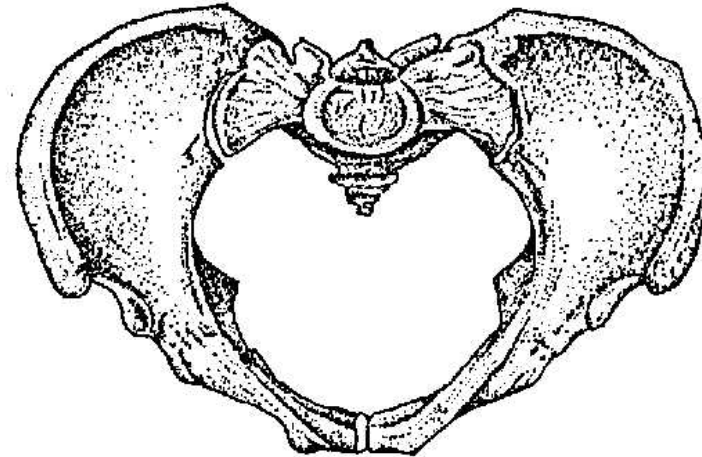
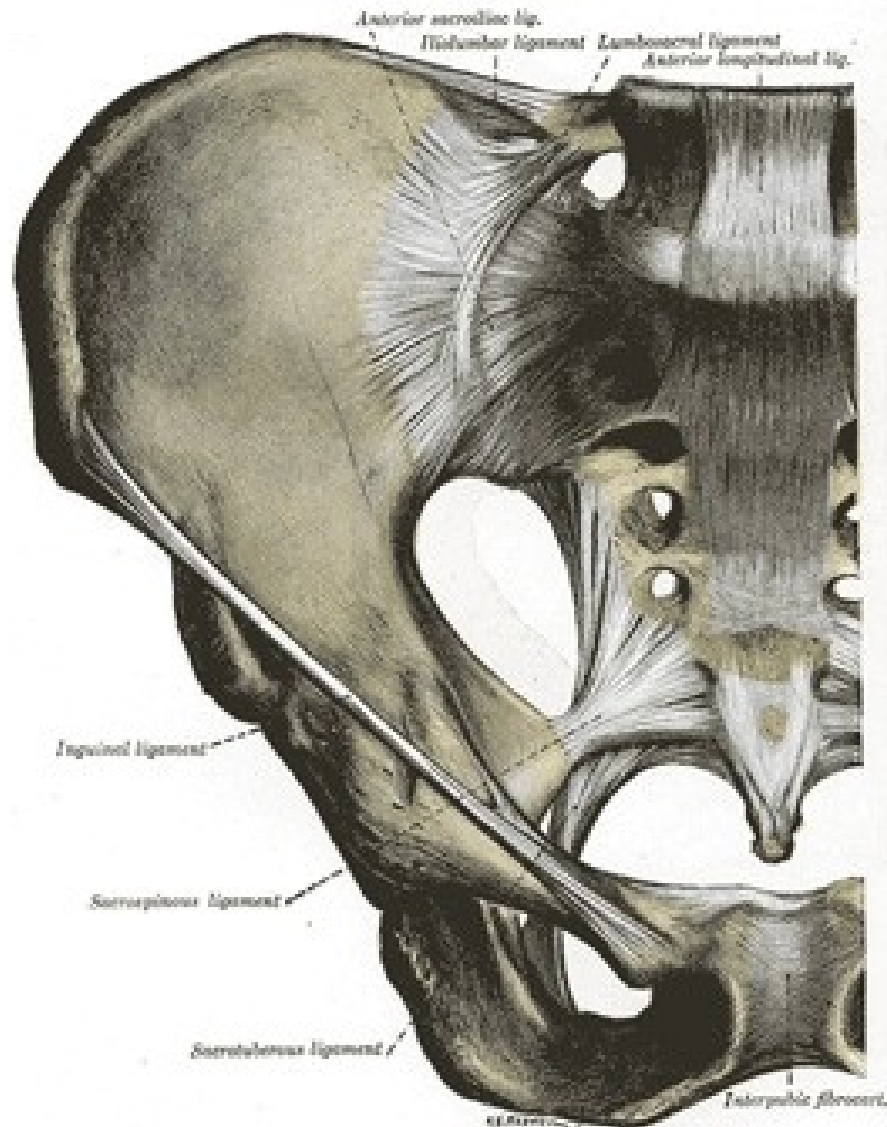


# Poranění pánve

- **Poranění symfýzy**
- **Lumbosakrálního skloubení**
- **Sakroilického skloubení**
- **Kostrče**



# Poranění pánve



## **Poranění okolních orgánů**

- **Poranění močového měchýře, močové trubice, rekta (forceps)**
- **Poranění močového měchýře, střeva (perforace při SC)**
- **Cévy, nervy malé pánve**

# Poranění rodidel – diagnostika I

- Krvácení, bolest, otok rodidel
- Subinvoluce dělohy
- Šokové příznaky (oběhová nestabilita, anemie, porucha vědomí, peritoneální dráždění)

## **Poranění rodidel – diagnostika II**

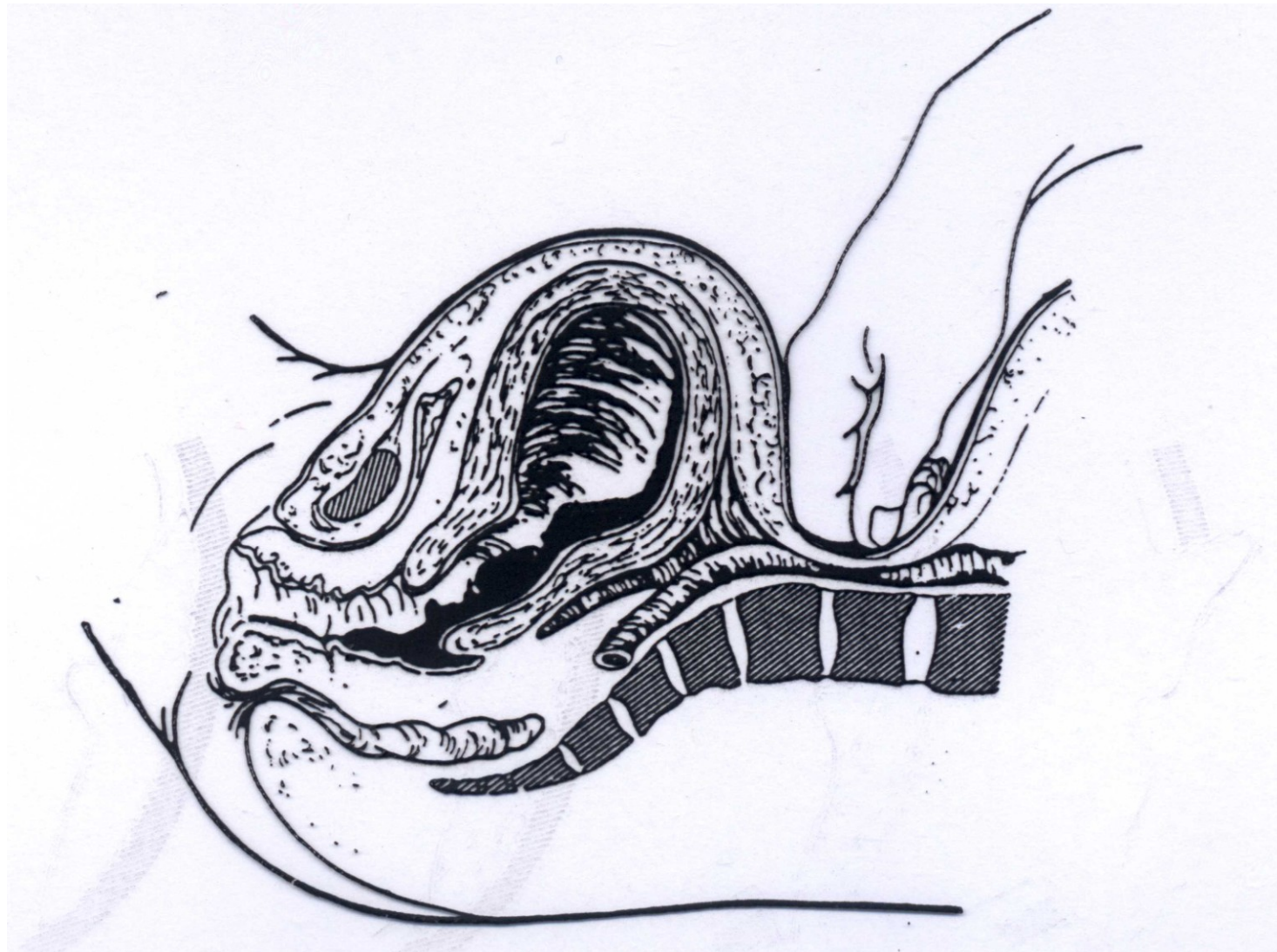
- **Vyšetření v zrcadlech**
- **Palpační vyšetření pochvy i dělohy**
- **Měření krevní ztráty, odběr KO, koagulace**
- **Bilance tekutin (zavedení močového katetru)**
- **Monitoring vitálních funkcí**

# Terapie poranění rodidel I

## Konzervativní :

- Kompresе dělohy (masáž, led)
- Manuální manévry (hyper AVFI, komprese aorty)
- Tamponáda (pochva, děloha)
- Farmakologická: uterotonika (Oxytocin, Methylergometrin)  
Prostaglandiny (Prostin M15)

# Komprese aorty

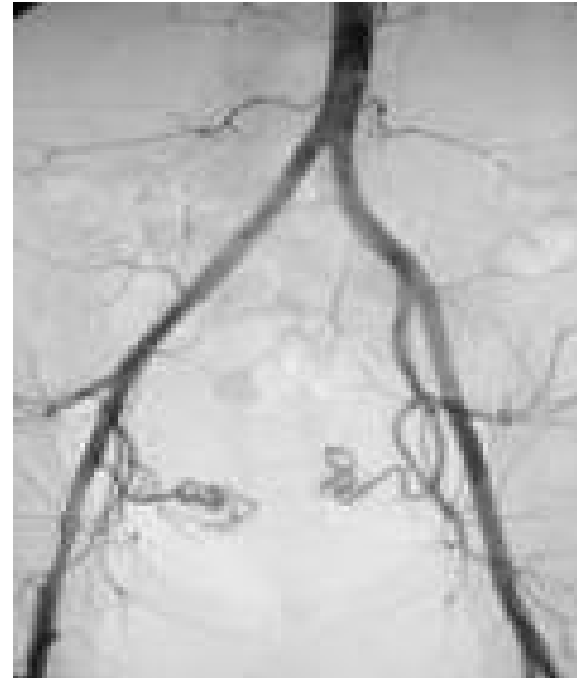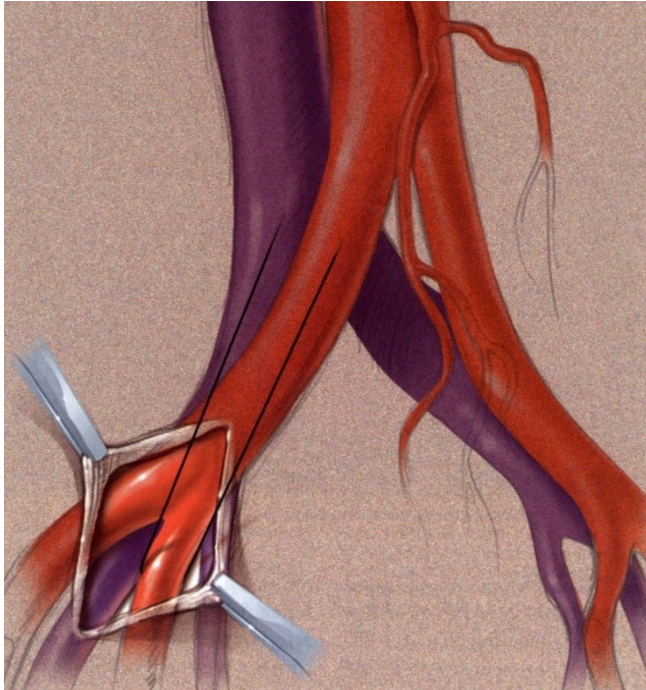


# Terapie poranění rodidel II

## Chirurgická :

- Sutura, koagulace
- Podvaz cév, embolizace (a.uterina, a.hypogastrica, a.iliaca interna)
- Drenáž
- Plastická korekce, závěsné operace

## Podvaz a. iliaca interna





# Prevence poranění rodidel I.

## Primární:

- Prevence zánětlivých procesů (pochva)
- Prevence hypertokické děložní činnosti (indukce prostaglandiny, oxytocin, parciální tokolýza, jizva na děloze )
- Prevence hypertrofie plodu (diabetes, programovaný porod)

# Prevence poranění rodidel II.

## **Sekundární:**

- **Fyziologický porod**
- **Respektování porodního mechanismu**
- **Poloha rodičky**
- **Porodnická analgezie**
- **Parciální tokolýza**

# Prevence poranění rodidel III.

## **Terciární:**

- Anatomická sutura
- Pečlivá hemostáza
- Drenáž
- ATB clona
- Substituce (krevní deriváty, krystaloidy)

**Děkuji za pozornost**