

Poranění kostní tkáně

Zlomeniny

Zlomenina úrazová

Zlomenina z únavy
(tzv. plíživá)

Zlomenina patologická
(v místě oslabení kosti – nádor, infekce, poróza)

Zlomeniny

Úrazová zlomenina - přerušení kontinuity kostní tkáně

Infrakce - kostní tkáň nalomena, periost nepřerušen

Vpáčená zlomenina – tlak na ohraničený okrsek ploché kosti

Kompresní zlomenina – stlačení spongiózní kosti (obratel)

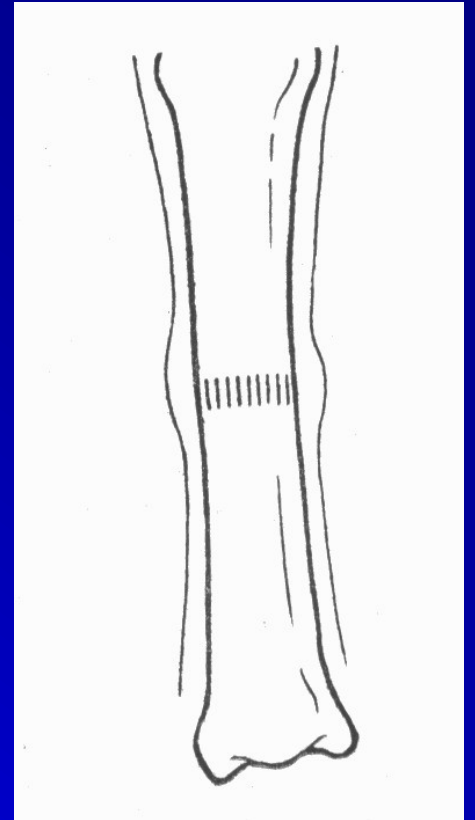
Tříštivá zlomenina

Avulzní zlomenina – odtržení úponu tahem svalů

Defektní zlomenina – část kosti chybí

Děti:

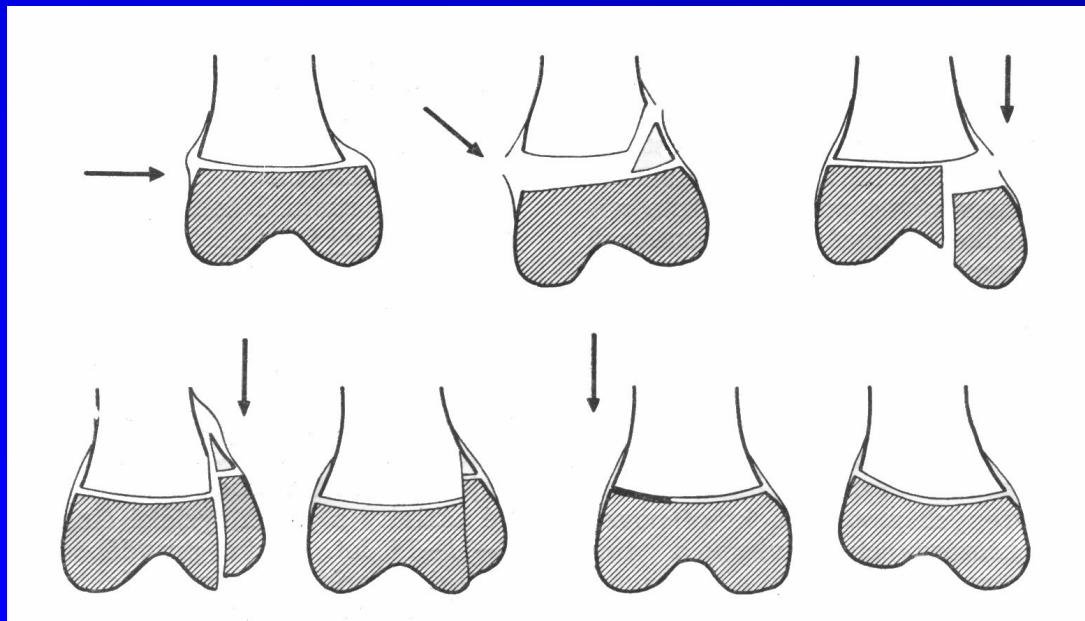
**Zlomenina subperiostální
(zlomenina vrbového proutku
– kost zlomená,
periost neporušen)**



Děti:

Epifyzeolýza

(poranění kosti v místě růstové ploténky)



Dislokace

**Ad longitudinem
(cum distractione, cum contractione)**

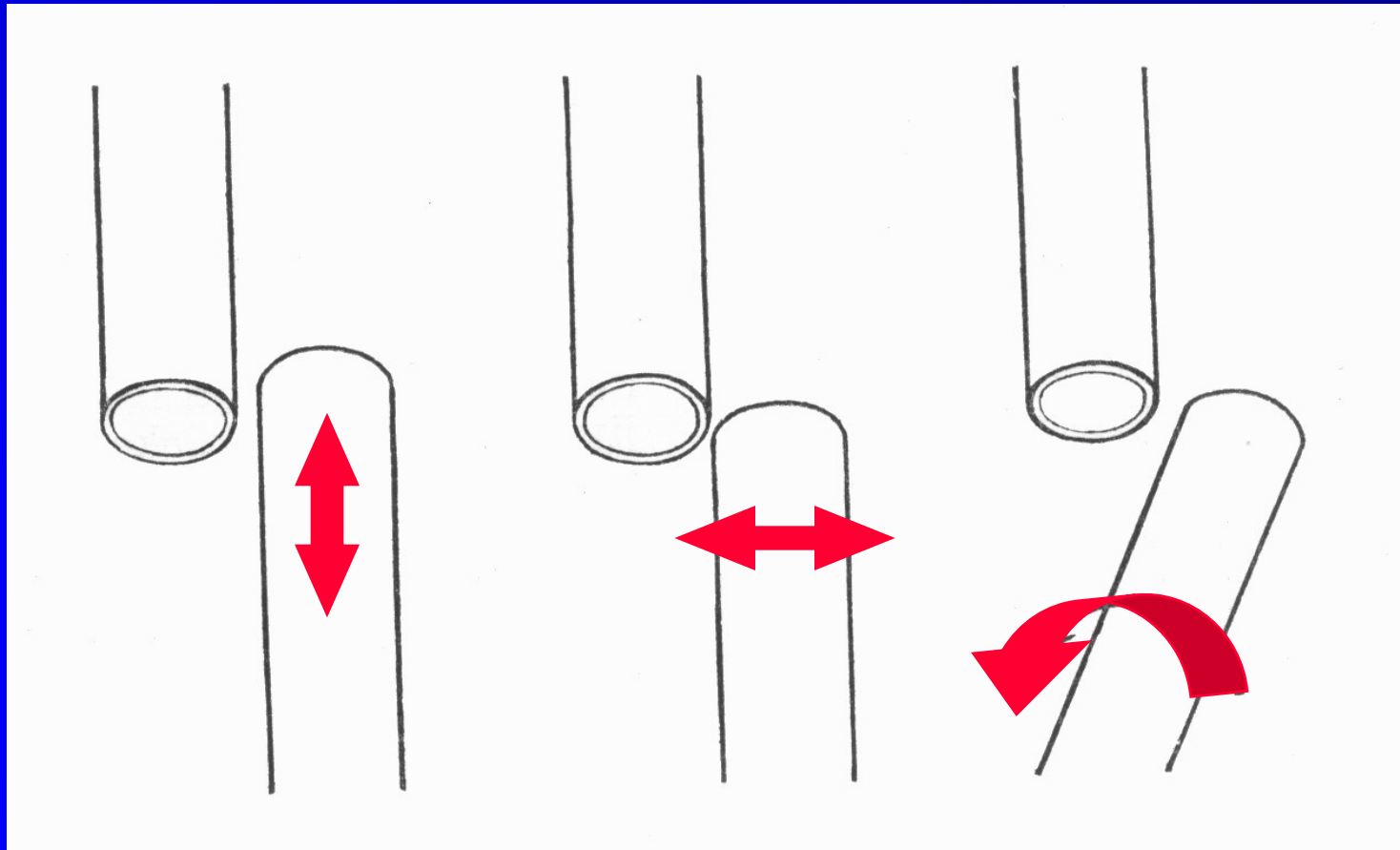
Ad latus

Ad axim

Ad periferiam

Impakce

Dislokace



Hojení zlomeniny

Bezprostředně po úrazu – hematom

Organizací hematomu vzniká provizorní vazivový svalek

Jeho přeměnou vzniká provizorní kostěný svalek

Nahrazováním lamelární kostí vzniká definitivní svalek (působení zátěže)

Kostní hojení per primam

**Dobře živené úlomky, zaklíněné pod tlakem,
se zhojí bez vzniku lomné štěrbiny
a bez vzniku hypertrofického svalku**

Tři klinická stadia hojení zlomeniny

Překrvení, novotvoření cév, tvorba mladého vaziva – otok v oblasti zlomeniny. Fragmenty jsou ještě pohyblivé.

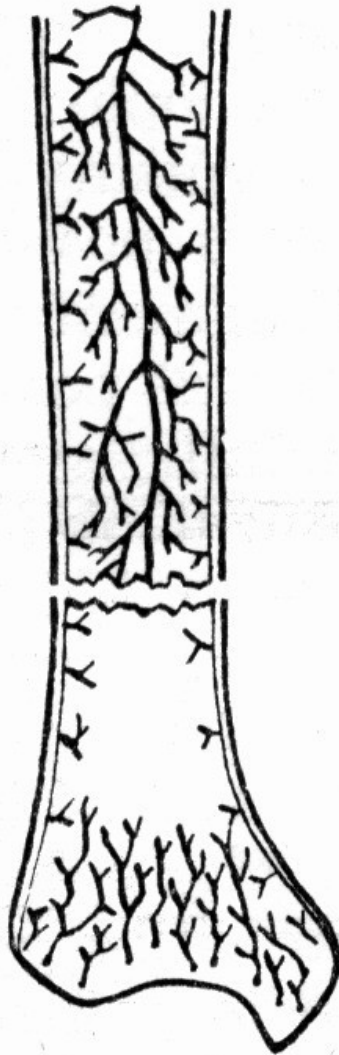
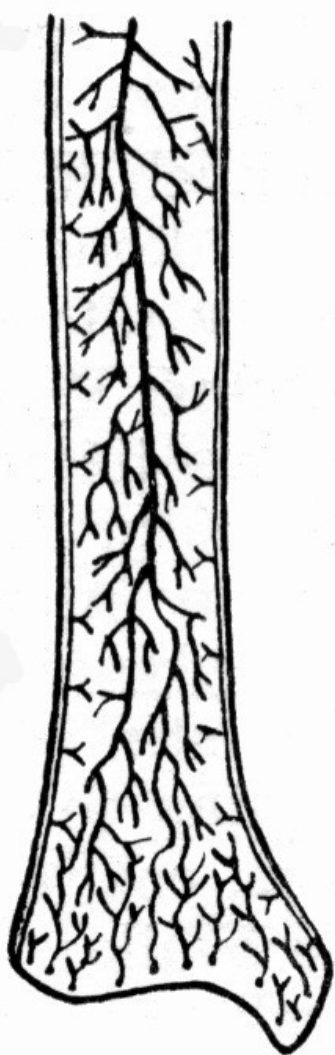Tvorba periostálního svalku. Otok mizí, bolest mizí, zlomenina má již určitou pevnost.

Remodelace a přestavba zátěží. Úlomky se spojí definitivním kostěným svalkem – konsolidace zlomeniny.

Podstatným faktorem pro hojení je zachování cévního zásobení fragmentů - je dáno anatomicky.

**Dobré zásobení = hladké hojení i konzervativně, bez dlouhého znehybnění
– např. chir. krček humeru**

**Špatné zásobení = cévy budou úrazem porušeny, nutné dlouhodobé znehybnění, nebezpečí nezhojení
– např. krček kosti stehenní, os scaphoideum**



Poruchy hojení zlomenin I.

Fractura male sanata – srůst ve špatném postavení, porucha funkce.

Refractura – nová zlomenina v místě nedostatečně zhojeného svalku.

Callus luxurians (nadměrný svalek) – útlak okolních cév, svalů, nervů.

Poruchy hojení zlomenin II.

**Můstkový svalek –
vytváří se po mezikostní membráně.**

**Na bérci bezvýznamný, na předloktí likvidace
rotace.**

Poruchy hojení zlomenin III.

Nedostatečná tvorba svalku

(porucha vaskularizace, interponát, špatné znehybnění, tah svalů).

Opožděné hojení – probíhá normálně v delší době. Nejde o nezhojení.

Zpomalené hojení – resorbce okrajů úlomků, jen granulační, nikoli vazivový svalek – znehybnit.

Poruchy hojení zlomenin IV.

Infekce zlomeniny

**Nezhojení - nedostatečná imobilizace,
předčasné zatížení zlomeniny**

Pakloub

Pakloub vitální

– je biologicky aktivní

Pakloub avitální

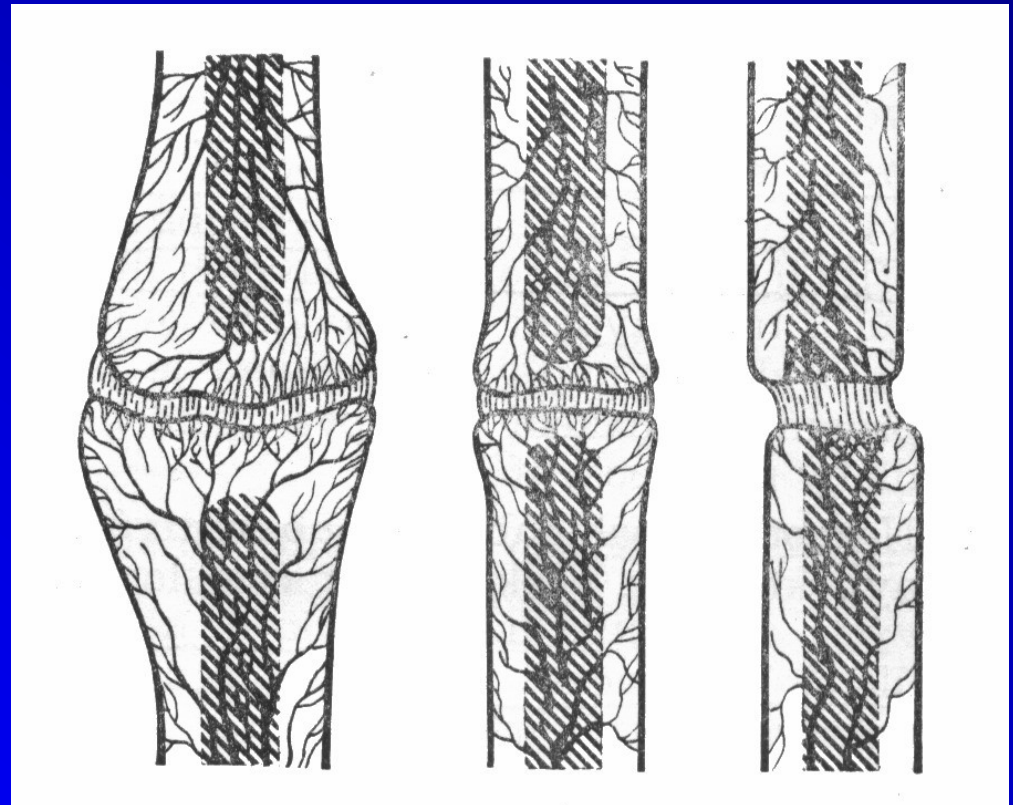
– bez stimulace se nezahojí.

Pakloub vitální

Hypertrofický pakloub

**Mírně hypertrofický
pakloub**

**Pakloub bez větší
biologické potence**



Pakloub vitální


Nejlepší způsob léčby je dokonalá stabilizace osteosyntézou.

Pakloub avitální

**Chybí biologická aktivita,
nebo je defekt kosti,
nebo obojí.**

Pakloub avitální

**Dystrofický pakloub s nekrotickým interfragmentem
(interfragment se přihojil
jen k jednomu hlavnímu úlomku)**




Pakloub avitální

Nekrotický pakloub
(pakloub tříštivé zóny
– úlomky zbaveny výživy).



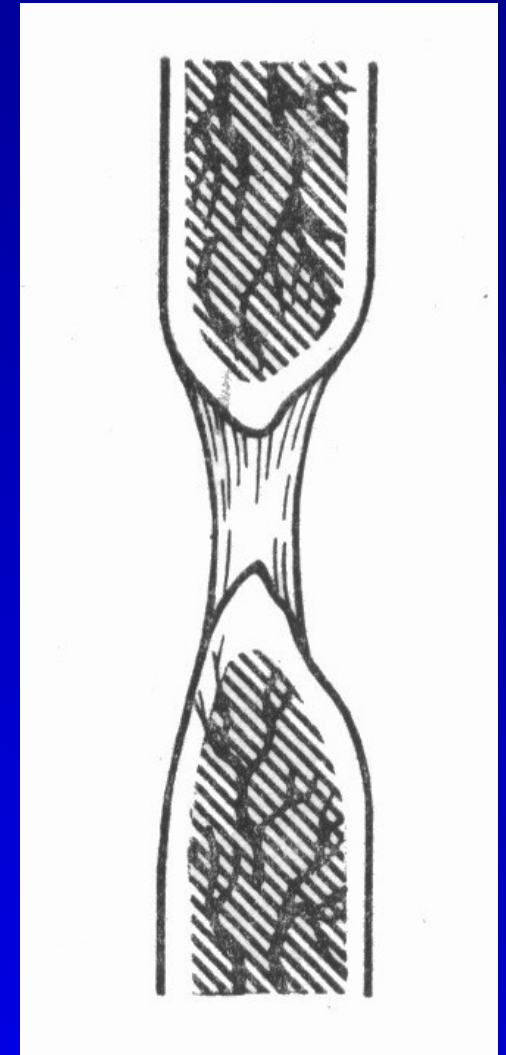
Pakloub avitální

**Defektní pakloub
(kost chybí,
úlomky se nedotýkají)**



Pakloub avitální

Atrofický pakloub
(konečné stádium všech
předchozích typů,
dřeňová dutina je uzavřena,
konce kosti atrofují)



Pakloub avitální

Nejlepší způsob léčby je dokonalá
stabilizace osteosyntézou
a spongioplastika

Děkuji Vám za pozornost.