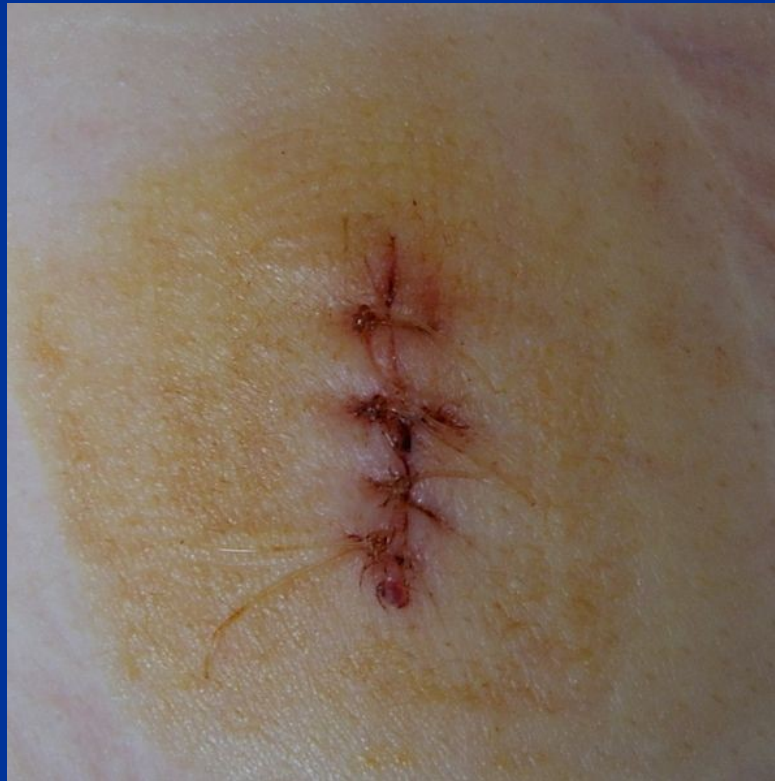

RÁNY



Rány

- každé poranění kůže, sliznice nebo povrchu některého orgánu.

Podle hloubky poškození: povrchní, hluboké

- Jednoduché – jen povrchní vrstvy (kůže a podkožní vazivo, sliznice a podslizniční vazivo)
- Komplikované – poškozují důležité orgány v hloubce (nervově cévní svazek, šlachy)
- Penetrující – pronikají do tělních dutin

Popisujeme:

lokalizaci, velikost, tvar, směr, okraje, hloubku

Další dělení ran

Rány

- čisté
mechanicky znečištěné
- aseptické (biologicky čisté)
infikované
otrávené zvířecími nebo chemickými jedy

Dělení jednotlivých druhů ran

- rána řezná (vulnus scissum)
- rána sečná (vulnus sectum)
- rána bodná (vulnus punctum)
- rána střelná (vulnus sclopetarium)
- rána kousnutím (vulnus morsum)
- rána tržná (vulnus lacerum)
- rána zhmožděná (vulnus contusum)

Rána řezná

- vzniká tlakem a tahem zraňujícího ostrého předmětu po kůži.

Podélná osa většinou delší než její šíře. Rána je nejhlubší uprostřed a k oběma koncům postupně hloubky ubývá. V důsledku ostrého otevření cév a přetětí nerv. vláken řezné rány zpravidla krvácejí a jsou provázeny pálivou bolestí. Mohou pronikat hluboko pod kůži.

Rána sečná

- vzniká kolmým nebo šikmým dopadem ostrého předmětu na povrch těla.

Rány jsou zpravidla úzké a mají většinou v celém průběhu stejnou hloubku. Okraje jsou hladké, ostré a do hloubky se klínovitě zužují. Sečné rány mohou být provázeny i pohmožděním kůže, v hloubce jsou někdy poškozeny nervově cévní svazky, šlachy, mohou být otevřeny tělní dutiny, porušena nebo rozdrcena kost. Mohou vést k amputaci.

Rána bodná

- vzniká proniknutím úzkého ostrého nebo tupého předmětu do hloubky těla.

Ostré okraje zanechává předmět ostrý, nerovné okraje předmět tupý. Nebezpečí těchto ran spočívá v jejich hloubce, průniku do tělních dutin s poškozením vnitřních orgánů, vtažení částí oděvu nebo nečistot do hlubokých částí těla.

Rána střelná

- projektilové, střepinové

Poranění brokovnicí:

- při vstřelu zblízka: hvězdovitý široký vstřel a zátka v dučeji
- při střelbě z větší vzdáleností (>50 cm): široký hlavní vstřel a řada vstřelů v okolí

Poranění přístrojem na zabíjení dobytka:

většinou sebevražedná, vysouvá se tyčinka (~ 8 cm).

Ta zraňuje vlastním průnikem tkání, expanzí.

Vyražená část kosti – jako střela v měkkých tkáních

Rána kousnutím

- může být způsobená zvířetem nebo člověkem.

Může mít charakter kontuze nebo rány bodné.

Rány a pohmoždění opisují tvar čelisti a mají tedy typický vzhled. Jde většinou o rány infikované a špatně se hojící.

Rána tržná

- vzniká prasknutím kůže vlivem tlaku.

Mívá tvar klikatý, nepravidelný, zřídka přímočarý. Její okraje jsou nerovné. Nebývá hluboká a poměrně málo krvácí.

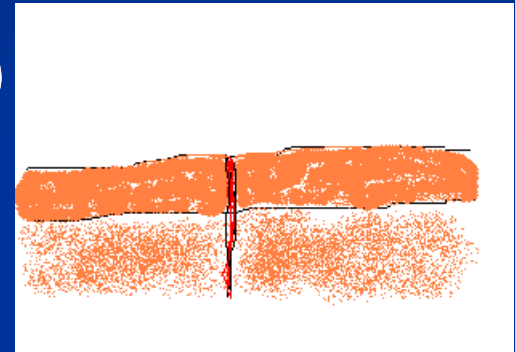
Rána zhmožděná

- vzniká stlačením kůže a hlubší tkáně mezi pevnějším podkladem a vlastní skelet při pádu

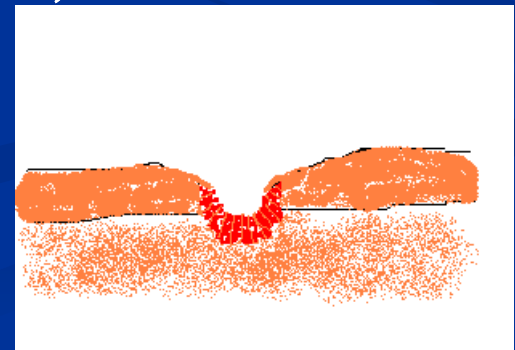
Okraje bývají zhmožděné, s exkoriacemi a hematomy. Často se tento druh ran spojuje s lacerací – rána tržně zhmožděná (vulnus contusolacerum)

Hojení ran

- Primární
(sanatio per primam intentionem)



- Sekundární
(sanatio per secundam intentionem)



Primární hojení rány 1

Ideální způsob hojení rány. Probíhá tam, kde okraje rány jsou v dotyku a hojivý proces není rušen zánětem. Hojení probíhá v šesti fázích:

I. Koagukace a zánět

Prvním signálem pro reparaci je zrážení krve v ráně. Jestliže ranné plochy k sobě těsně naléhají, okraje se slepí fibrinem. Biochemickými pochody vznikají v místě poranění zánětlivé produkty (histamin, serotonin, cytokiny). Prostředí podporuje angiogenezi a ukládání kolagenu. Klinicky: otok a překrvení, zarudnutí okrajů rány, spojené se zvýšením teploty, bolest. Po dvou dnech nastupuje:

Primární hojení rány 2

II. Fibroplazie a ukládání matrix

Replikace fibroblastů, která je stimulovaná řadou působků. Nově vytvořené fibroblasty vylučují proteoglykany a kolagen. Ty jsou podkladem matrix, která je zodpovědná za primární slepení okrajů rány.

III. Angiogeneze

patrná 4. den po zranění, ale fakticky počíná od 2. dne. Popudem jsou látky uvolňované z rozpadajících se destiček a z makrofágů. U primárně se hojících se ran regeneráty z obou stran rány anastomozují a zajišťují průtok krve ránou.

Primární hojení rány 3

IV. Epitelizace

K replikaci epitel. bb. vedou růstové faktory řady TGF. V jejich migraci do rány se uplatňují cytokiny.

V. Zrání kolagenových vláken

přestavba matrix. Rozrušení vytvořeného primárního kolagenu kolagenázou. Fáze probíhá v postupně se snižující intenzitě až 18 měsíců.

VI. Dokončení hojení

Sekundární hojení rány 1

Neinfikované zející rány. Pokryjí se vrstvou fibrinu a vlivem bioch. pochodů dochází v okolí rány k překrvení, exsudaci a imigraci buněčných elementů podél novotvořených kapilár do rány. Kolem kapilár se vytváří postupně novotvořené vazivo, které se formuje jako granulační tkáň. Produkuje jantarově žlutou rannou tekutinu. Pokud retinuje v hloubce rány – serom. Může zaschnout spolu s fibrinem a krevními elementy na povrchu – krusta. Někdy se může granulující plocha infikovat – bělošedavý nebo nazelenalý povlak (špekovitá granulace). Současně rána z okrajů epitelizuje. Narůstají-li granulace rychleji než epitelizace, mohou granulace přerůst okraje rány: „cario luxurians – živé maso“. To brání epitelizace, proto je třeba je ostře snášet.

Sekundární hojení rány 2

Jizvy po ráně neobsahují kožní deriváty. Mají zpočátku růžovou barvu, později blednou. Asi po 4 - 6 měsících mívají barvu splývající s okolím.

Podmínky ovlivňující nepříznivě hojivý pochod v ráně jsou místní a celkové.

Napr. Ranná infekce, cizí těleso v ráně, špatné prokrvení poraněné tkáně, iatrogenní faktory, poruchy nervově cévní, poruchy imunity, malnutrice apod.

Prozatímní ošetření ran

Zhodnotit celkový stav postiženého – vitální funkce. Je-li podezření z šoku nebo šok hrozí – protišoková opatření. Posoudit rozsah zranění, umístění všech poranění, popř. odhadnout hloubku rány podle mechanismu úrazu a z toho posoudit další možná komplikující krytá poranění. Zastavit větší krvácení. Ošetřit vlastní ránu tak, aby byla vyloučena možnost druhotné infekce. Cizí tělesa z rány neodstraňujeme. Okolí rány můžeme omýt slabým roztokem mýdla a potřít desinfekčním roztokem. Sterilní mulový obvaz – tak, aby v případě otoku nebo hematomu nemohlo dojít k zaškrcení končetiny a její ischemii. Zamezit přikládání nesterilních látek na ránu.

Prozatímní stavění krvácení z rány 1

Krvácení: smíšené, vlásečnicové, žilní, tepenné

- vlásečnicové - nejčastější; nebývají velké, tendence ke spontánnímu stavění
- žilní - z rány vytéká tmavá krev. Může raněného ohrozit větší ztrátou krve. Nebezpečí vzniku vzduchové embolie (rány na krku, horních částech hrudníka nebo paže). Vyžaduje přiložení tlakového obvazu. Kontrolujeme pulzaci na tepnách periferně. Potřeba odstranit všechny tísnící části oděvu, které brání centrálnímu odtoku žilní krve.

Prozatímní stavění krváčení z rány 2

- tepenní - výron světle červené krve z rány, někdy pulzující nebo stříkající. U menších tepenních krváčení – tlakový obvaz. Při krváčení z větších tepen – vyhledat a prstem stlačit kmen tepny proti nejbližší kosti nad ránou nebo přímo ránou směrem centrálním (tlakové body). Pokračuje-li krváčení při uvolnění stlačené tepny a nepomůže-li úprava obvazu – přiložení škrtidla co nejníže směrem k ráně. Při správném přiložení má pulsace periferně vymizet. Škrtidlo nesmí přílišným tlakem poškodit tepnu, nervové kmeny ani svalové skupiny. Po půl až hodinových intervalech tlak škrtidla uvolnit. Ke zmenšení krváčení z rány přispívá i znehybnění poraněné části těla.

První pomoc při velkých ztrátách krve

Zhodnotit velikost ztráty krve a učinit opatření k prevenci rozvoje hypovolemického šoku.

Akutní krvácení dělíme na:

- malé - ztráta do 15%, zdravý organizmus snáší bez léčení vcelku dobře
- střední - ztráta krve 15 - 35% objemu, zásah do hemodynamické rovnováhy, vyžaduje léčbu
- Velké – ztráta nad 35%, bez příslušné úhrady ztracené krve vede většinou k smrti.

Klinicky: bledost, únava, malátnost, slabost, ■ F, slábnutí až vymizení tepu, změny vědomí až bezvědomí. Infuze krystaloidů, plazmaexpandérů nebo plazmy.

Definitivní ošetření ran 1

Asepticky, co nejdříve po poranění. Rozhodující je mechanismus vzniku rány, svěží vzhled a přirozená barva tkání v ráně.

1. Toaleta okolí rány - znečištěné rány i jejich okolí omyjeme sterilním roztokem mýdla. Dezinfekce okolí rány.
2. Znecitlivění – u menších poranění místní nebo svodná anestézie, u rozsáhlejších celková inhalační narkóza.

Definitivní ošetření ran 2

3. Vlastní chirurgické ošetření rány - ránu nejprve revidujeme od povrchu směrem do hloubky. Pátráme po chobotech, odstraňujeme devitalizované části tkání a odstraňujeme případná cizí tělesa. Pátráme po komunikaci do tělních dutin, poranění nerv. kmenů a cév, popř. šlach, kontrolujeme celistvost okostice a kostí. Předoperační vyšetření funkce šlach a motorické i senzitivní periferní inervace nervových kmenů. Vypláchneme ránu atb nebo desinfekčním roztokem, u hlubších znečištěných ran použijeme drenáže. Lokální aplikace atb.

Definitivní ošetření ran 3

4. Uzavření rány – rozeznáváme:
 - a) primární steh včasný: při včasném ošetření neinfikovaných ran (v oblasti obličeje, lebky, prstů ruky, genitálií a kloubů).
 - b) primární steh odložený: 3. až 5. den po prvotním chirurg. ošetření rány, která nejeví známky zánětlivé reakce. Preferovaný.
 - c) sekundární steh včasný: k uzavření rány, v níž došlo k zánětlivé reakci, kterou se podařilo úspěšně zvládnout. Mezi 10. až 20. dne po prvotním chirurg. ošetření.
 - d) sekundární steh odložený: u ran, které hnisaly dlouhou dobu a u nichž se vytvořily vtažené nepohyblivé okraje. Je třeba provést jejich excizi.

Definitivní ošetření ran 4

Kožní stehy odstraňujeme 7. den, v obličeji 4.-6. den, nad klouby, na hrudníku a zádech 10.-12. den.

Jestliže rána v rámci prvotního chirurg. ošetření nebyla uzavřena prvotním stehem, kryje se sterilní gázou, přes kterou se přiloží obvaz. Znehybnění poraněné části těla. Místní ošetření se doplňuje u většiny poranění též celkovou léčbou (ATB, vodní bilance, přívod živin apod.)

Pro možnost včasného záchytu rozvoje infekce v ráně je třeba ránu kontrolovat ve dvoudenních intervalech a při ambulantním ošetření poučit zraněného o dřívější kontrole při známkách ranné komplikace (bolest, otok, teplota).

Definitivní ošetření ran 5

Rány několik dnů staré, jevící známky šířící se infekce v okolí dezinfikujeme, revidujeme, z rány odstraňujeme cizí tělesa a zbavujeme nečistot. Neošetřujeme ani poškozené šlachy a nervy. Ránu ponecháváme sekundárnímu hojení, kryjeme mastným mulem, častěji převazujeme a končetinu fixujeme. Excize okrajů, ošetření důležitých struktur v ráně a suturu rány provádíme až po zvládnutí infekce. Povinnost provádět současně s ošetřením rány prevenci tetanu a plynaté sněti, event. vztekliny u ohrožených osob.