

Cévní chirurgie

MUDr. Martin Kábelka

Systemy

- Arteriální :

Aneurysma, disekce, obliterace, přerušení (discize)

- Vrozené, genetické predispozice

- Marfanův sy., Ehler-Danlos sy.
- Raynaudův sy.

- Získané:

- Ateroskleróza (degenerace)
- trauma (ostré x tupé)
- Zánět (syphilis, mykotické aneurysma)

- Venosní

- Chronická žilní nedostatečnost
- DVT/HŽT
- Embolie
- Trauma

Nejčastější postižení

- **Aneurysma abdominální aorty**
- **Disekce aorty**
- **Atherosclerosa**
- **Chronická žilní nedostatečnost**
- **HŽT/DVT**
- **Peripheral arterial disease**
- **Aneurysma hrudní aorty**
- **Haemorrhoidy**
- **Vascular trauma**
- **Plicní embolie**
- **Lymphedem**
- **Aterosklerosa karotid**

Arteriální systém - příznaky

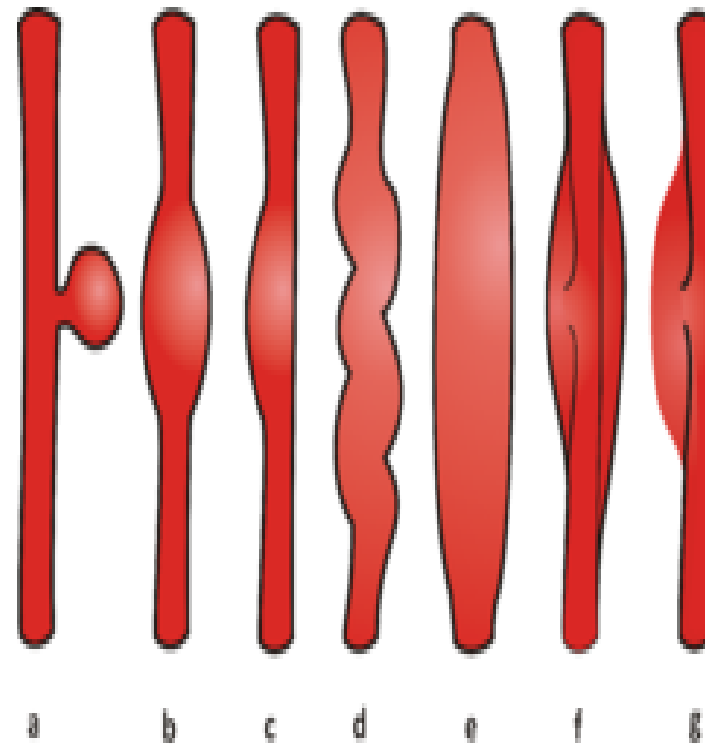
- Obecně příznaky závisí na lokalitě a míře postižení cévy
- Lokální x celkové (srdeční selhání, plicní hypertenze)
- Časový faktor (akutní uzávěr x chronické potíže)
 - porucha prokrvení příslušné zásobené tkáně/lokality (i nervů a CNS)
 - Neurologické postižení (stenosa karotid, aneurysma hrudní Ao)
 - Ischemie (trofické postižení až nekrosa), bolesti (klaudikační)
 - mechanický útlak okolních struktur (vysokotlaký systém v ohraničeném prostoru mediastina)
 - Sy. horní duté žíly
 - Dysfagie
 - Dechové potíže (kašel, zkrácení dechu, tachypnoe)

Aneurysma

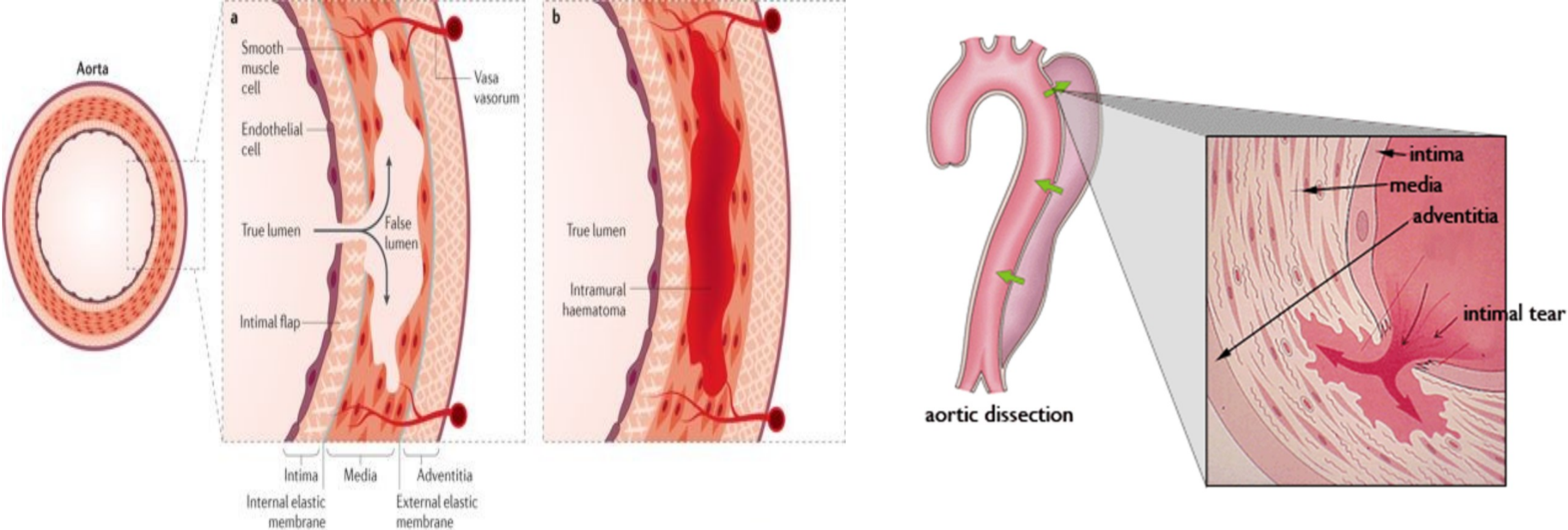
- je ohraničené rozšíření tepny (výdutí) způsobené strukturálními změnami v její stěně. Může postihnout kteroukoli tepnu, nejčastěji [aortu](#), femoropopliteální oblast a arterie [Willisova okruhu](#). Méně často se vyskytují orgánová aneurysmata – *a. hepatica*, *a. renalis*, *a. carotis*.
- **Pravé (*verum*)** – vzniká prostým vyklenutím stěny (působením intraarteriálního [tlaku krve](#), stěnu tvoří celá stěna tepny).
- **Nepravé (*spurium*)** – vzniká roztržením stěny (periarteriální hematom), obvykle posttraumatické nebo pooperační, část tepny je defektní a krev uniká do okolí, kde se ohraničí vazivem.
- **Disekující (*dissecans*)** – intramurální hematom.
- **Arteriovenosní (*arteriovenosum*)** – [píštěl](#) mezi tepnou a žilou.

- Typy aneurysmat:

- a) vakovité
- b) vřetenité
- c) člunkovité
- d) hadovité
- e) difúzní
- f) disekující
- g) nepravé

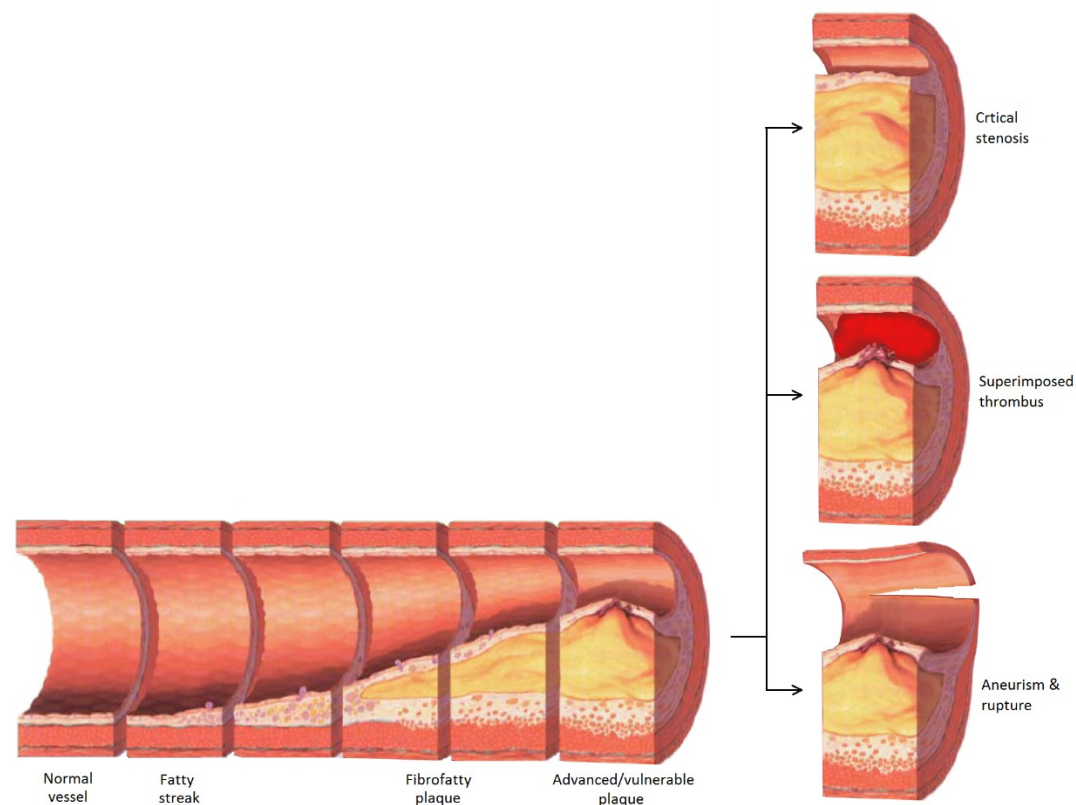


Dissekce



Peripheral arterial disease (PAD)

- Nejčastěji na podkladě aterosklerozy - ukládání tukových látek, cholesterolu, čímž dochází k přeměně cévní stěny a vzniku tzv. aterosklerotických plátů. Dále dochází k usazování polysacharidů a vápníku.
- zhoršené dalšími rizikovými faktory (diabetes, kouření, hyperlipidemie, arteriální spasmus, hypertenze etc...)

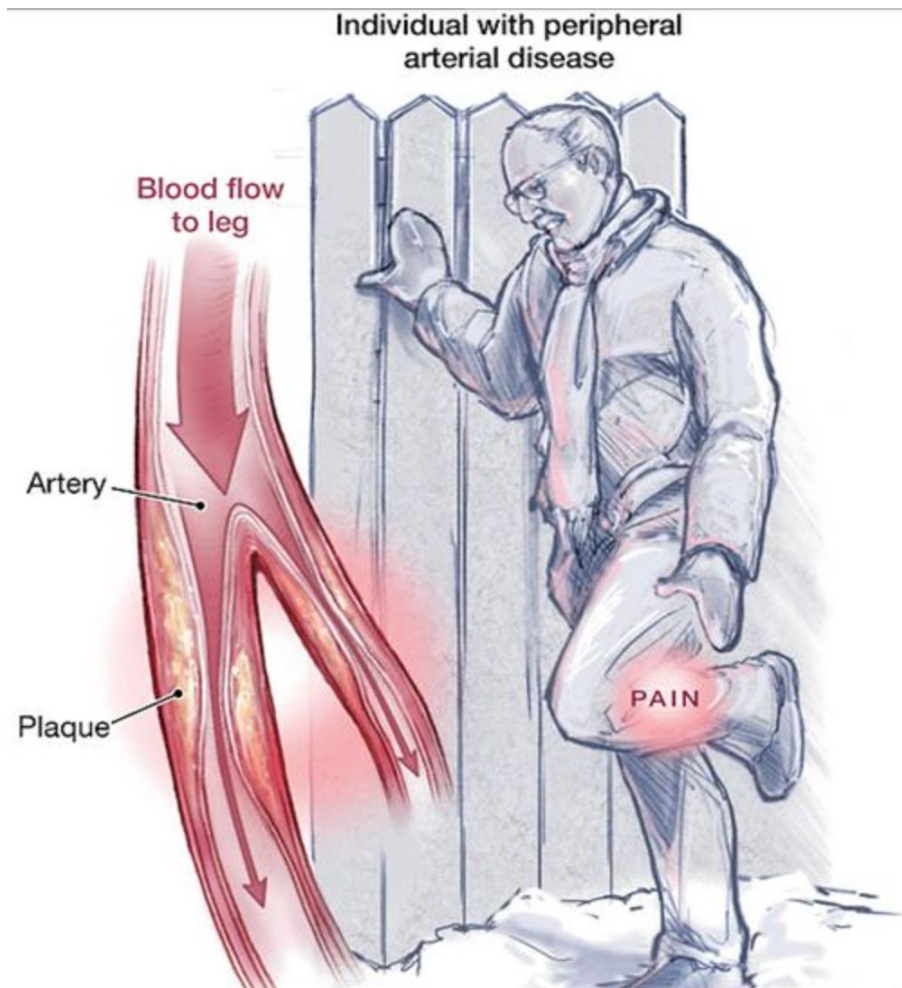


Příznaky

- Křeče
- Pocit pálení
- Mrtvění nohou
- Chladné končetiny
- Ztluštění nehtů na palcích
- Zhoršené hojení

CLAUDIKACE!!!!

- Bolest v průběhu chůze



Fontaine classification

- Stage I Asymptomatic,
- Stage II - Mild claudication pain in limb
 - Stage IIA -Claudication at a distance > 200 m
 - Stage IIB -Claudication at a distance < 200 m
- Stage III - Rest pain, mostly in the feet
- Stage IV -Necrosis and/or gangrene of the limb

Diagnostika

Anamnesa

Vyšetření pacienta

Laborní testy

EKG

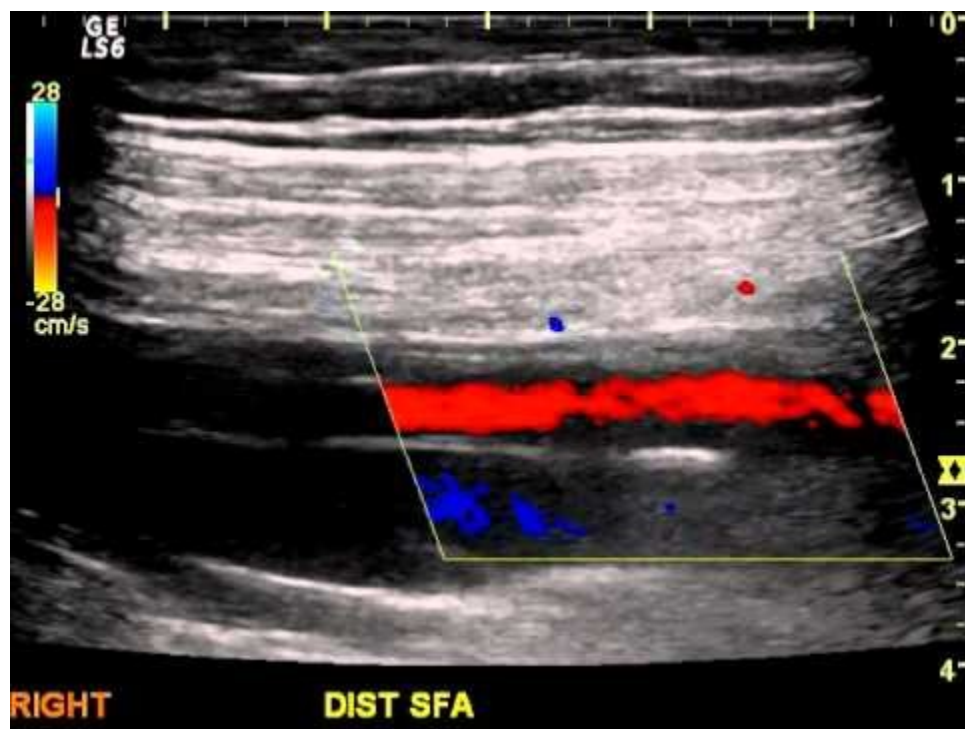RTG (angiografie)

Ultrazvuk (Doppler)

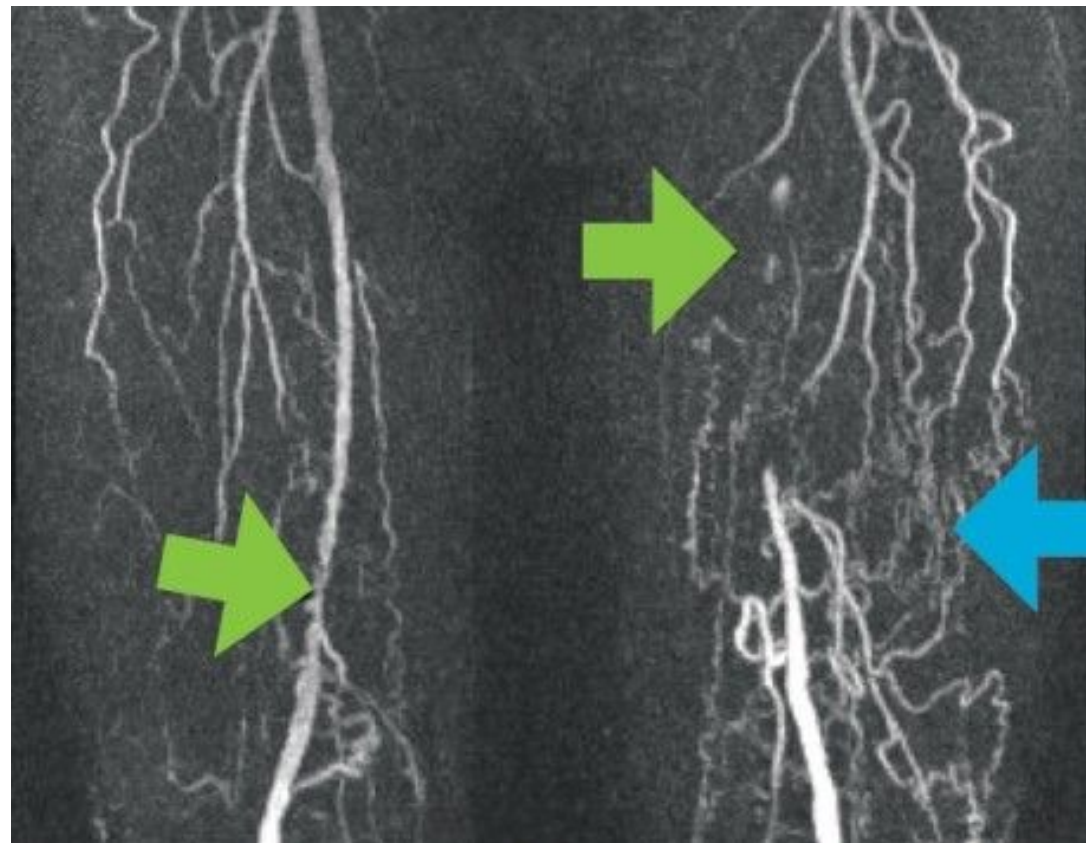
CT (CT angiografie)

MRI

Doppler



Angiografie



Terapie

- Konzervativní:

- STOP KOUŘENÍ!!!
- Korekce TK
- Dieta, stravovací návyky (↓ tuky)
- Pravidelné kontroly
- Aktivní pohyb a cvičení

- Invazivní:

Chirurgická intervence

náhrada

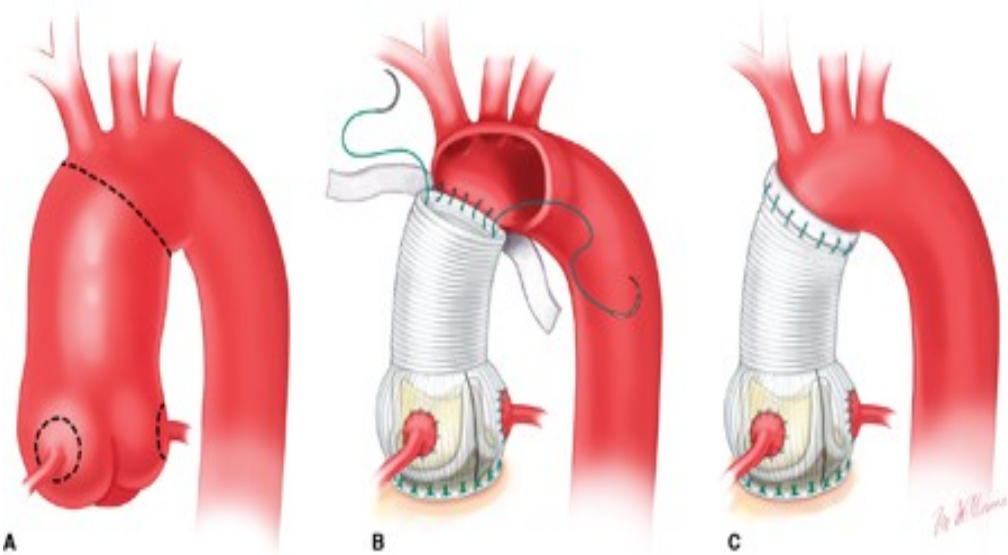
by-pass

endarterektomie

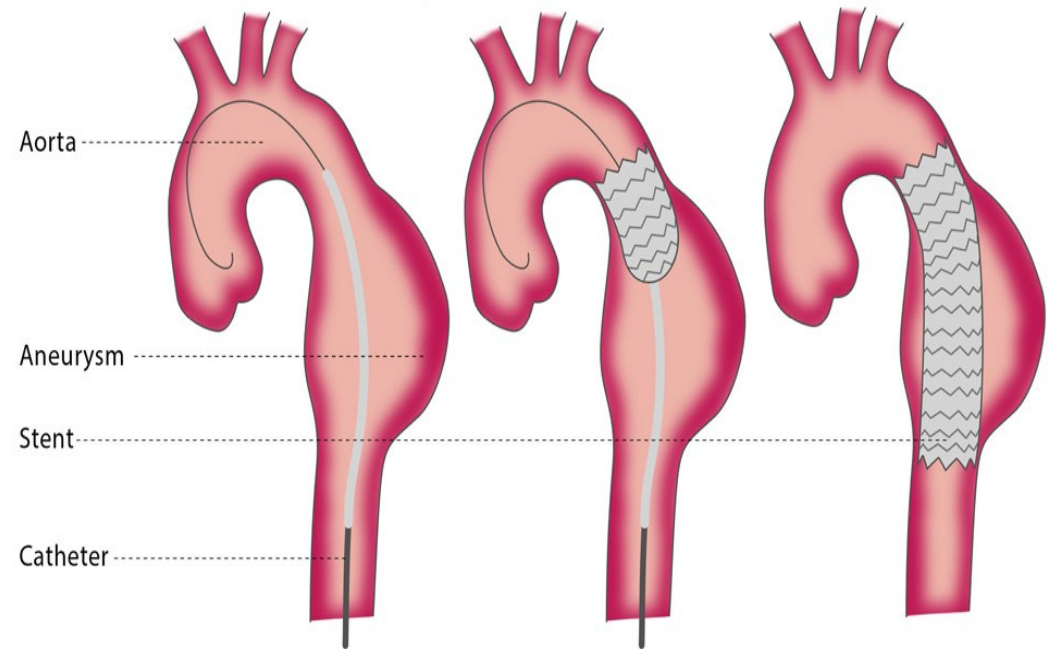
„amputace“

Endovasculární intervence

(stenty, PTA, atherektomie)



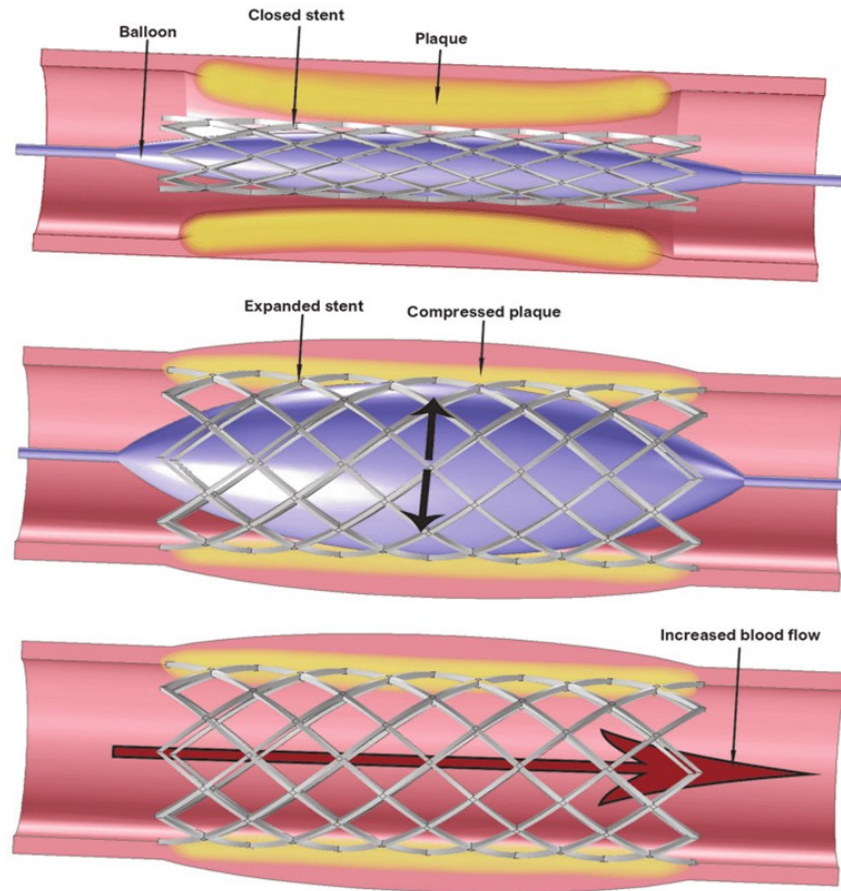
Thoracic endovascular aortic repair (TEVAR)



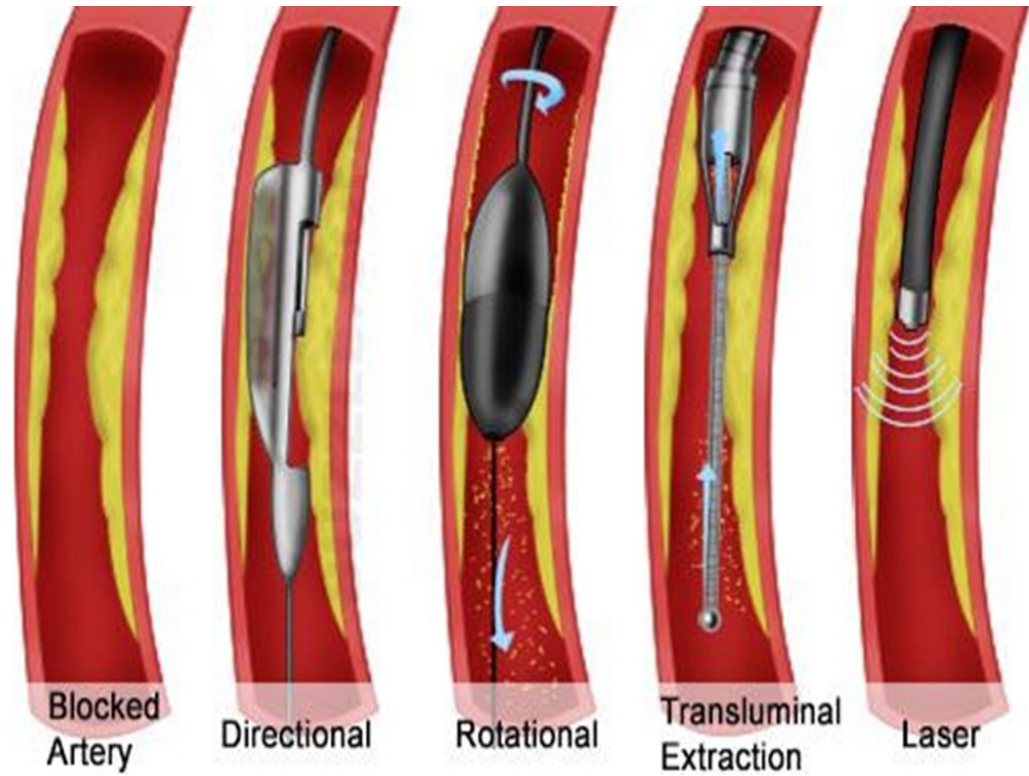
Source: Cohn LH: *Cardiac Surgery in The Adult, 4th Edition*:
www.accesssurgery.com

Copyright © The McGraw-Hill Companies, Inc. All rights reserved.

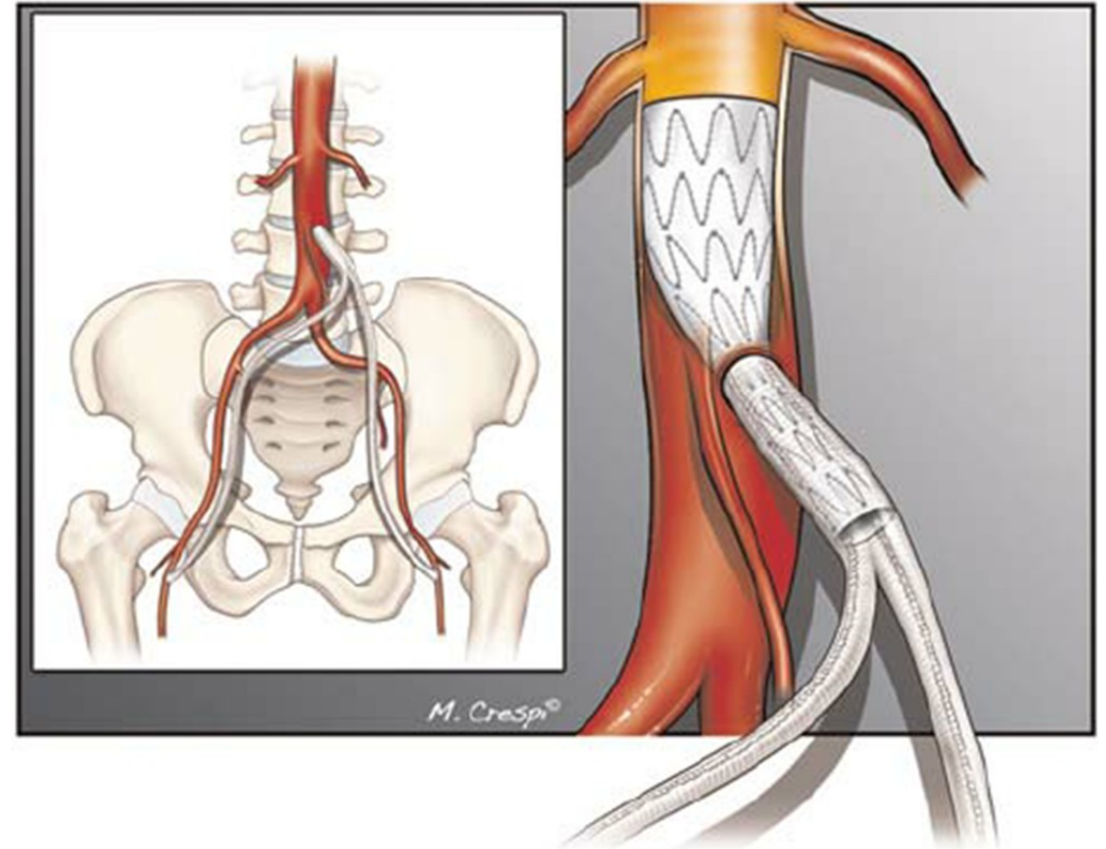
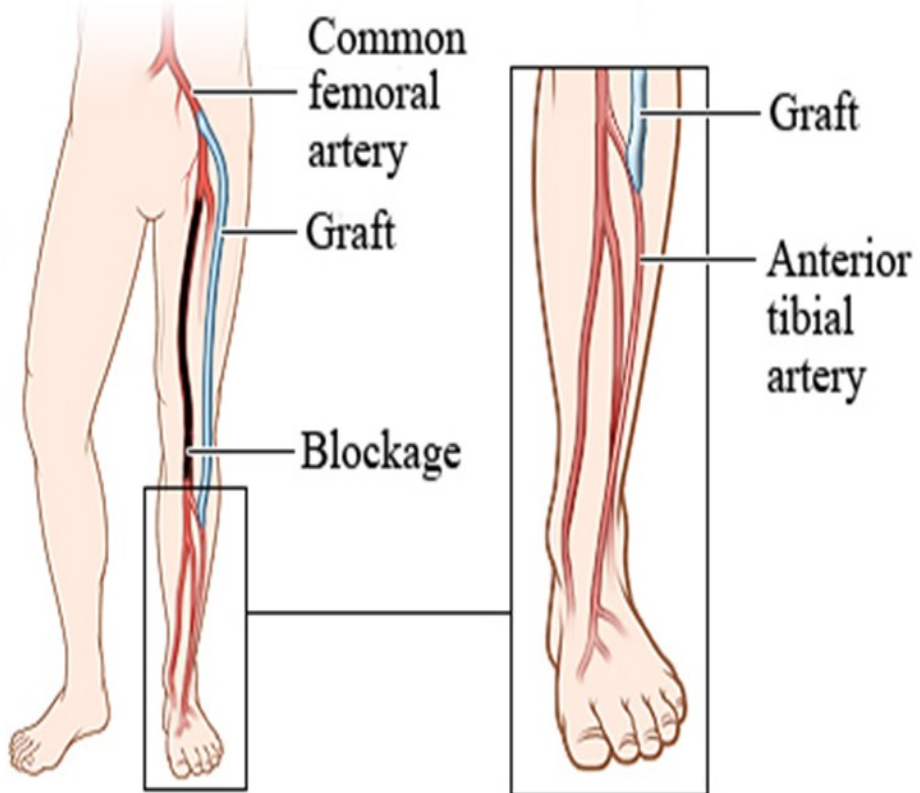
PTA



Atherektomie



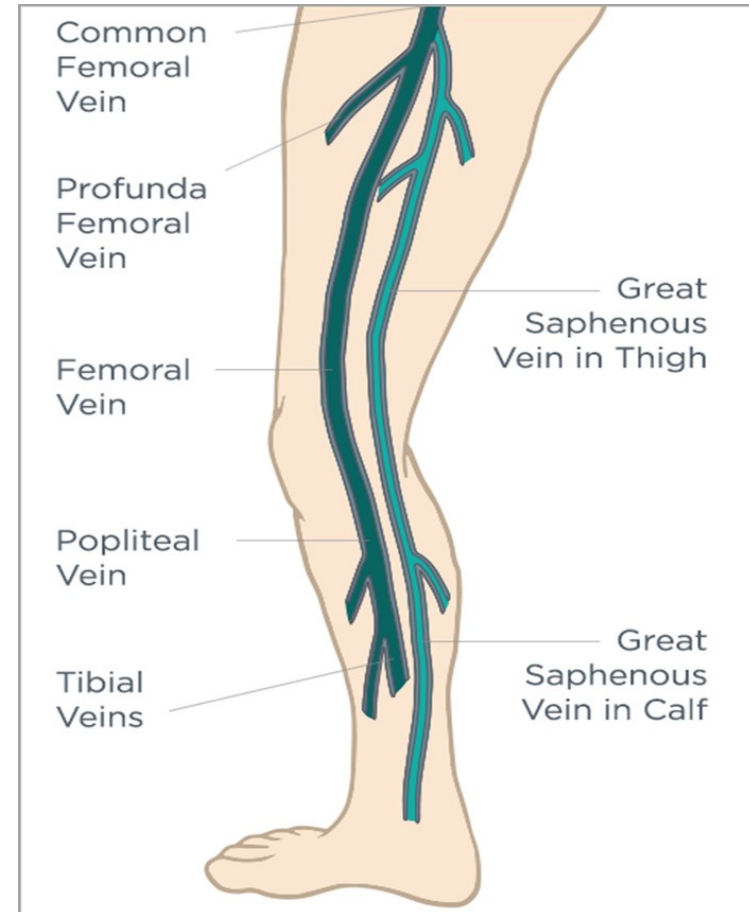
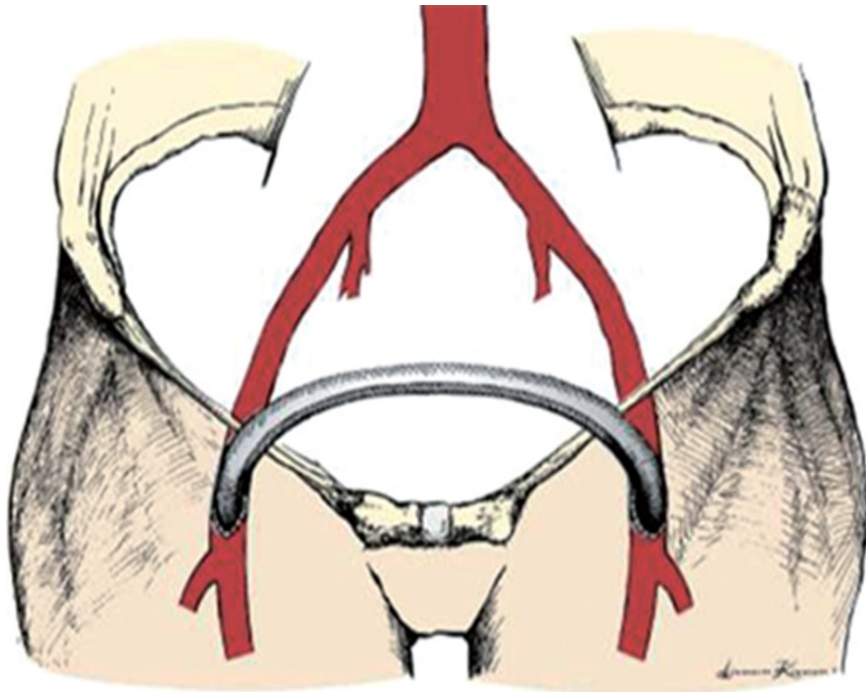
By-pass (různé typy)



štěp z VSM


x

protézy

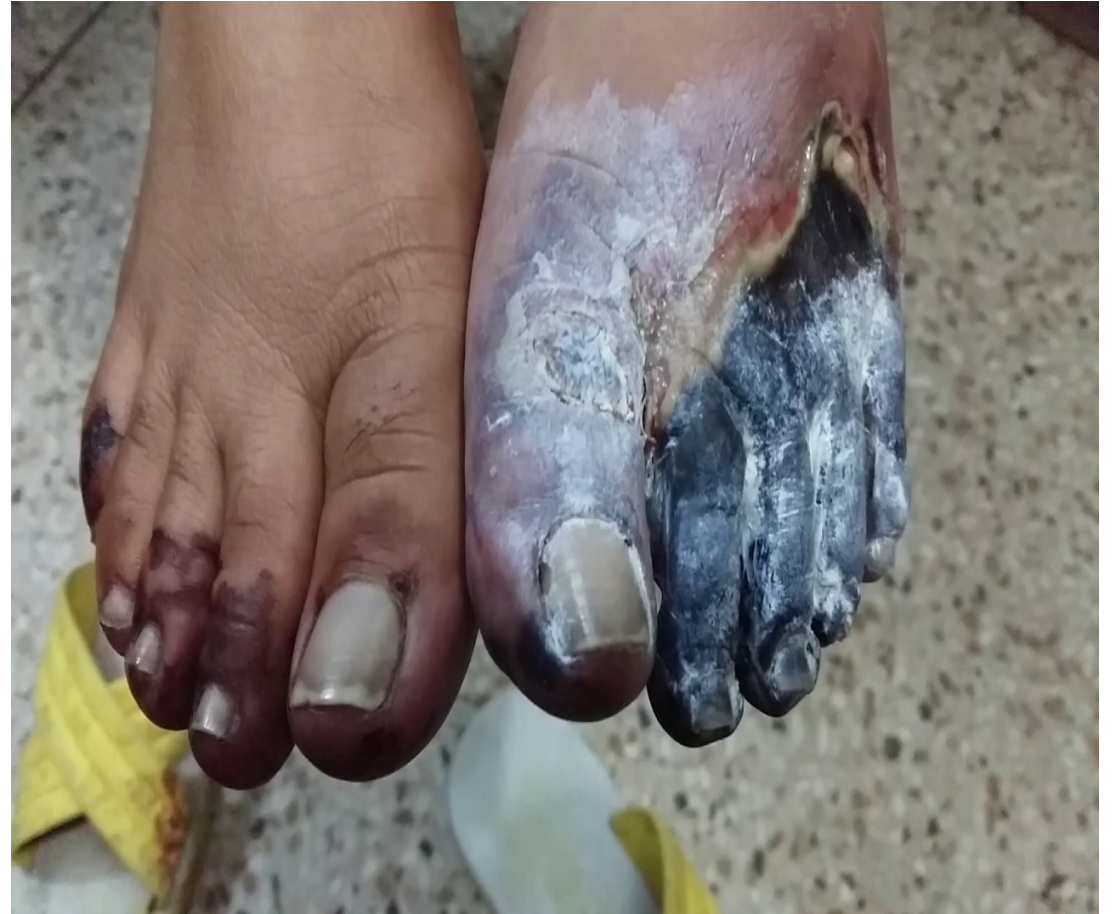
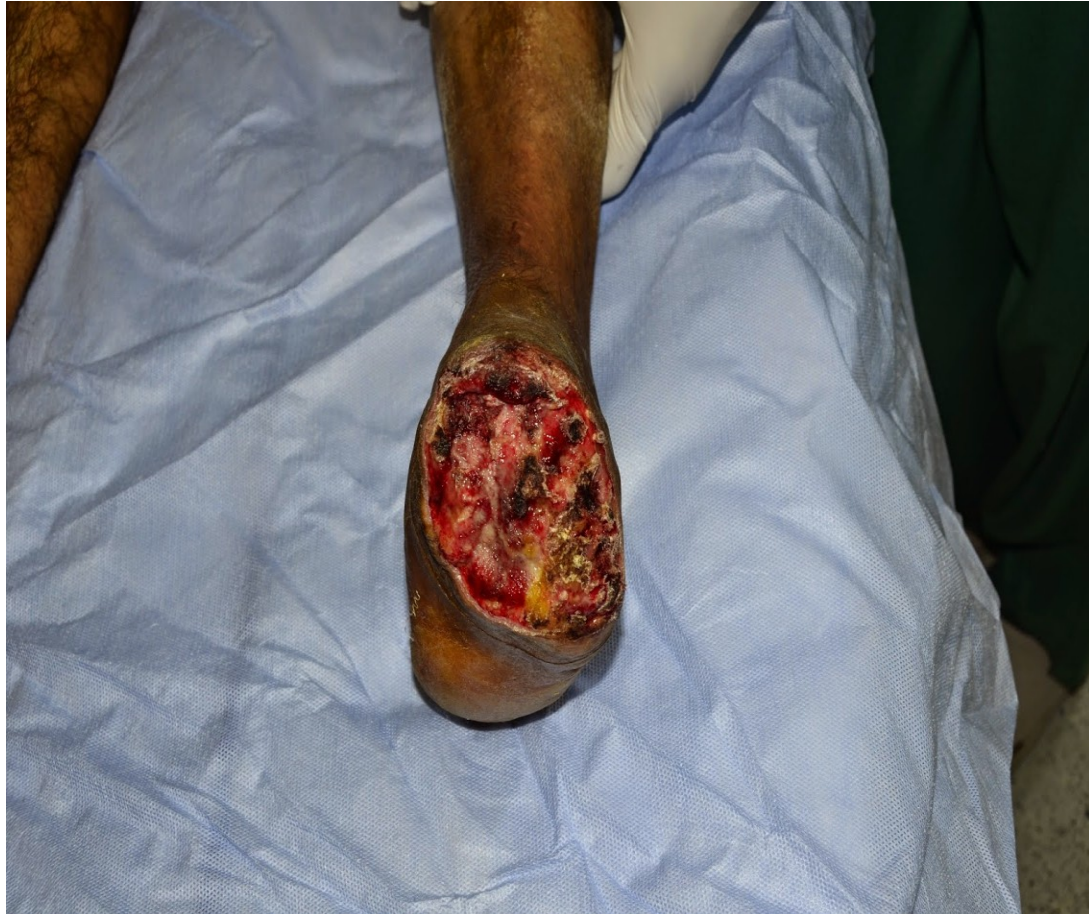
Source: S. M. Dean, B. Satiani, W. T. Abraham: Color Atlas and Synopsis of Vascular Diseases
www.accesssurgery.com
Copyright © McGraw-Hill Education. All rights reserved.

PTFE (polytetrafluorethylene)

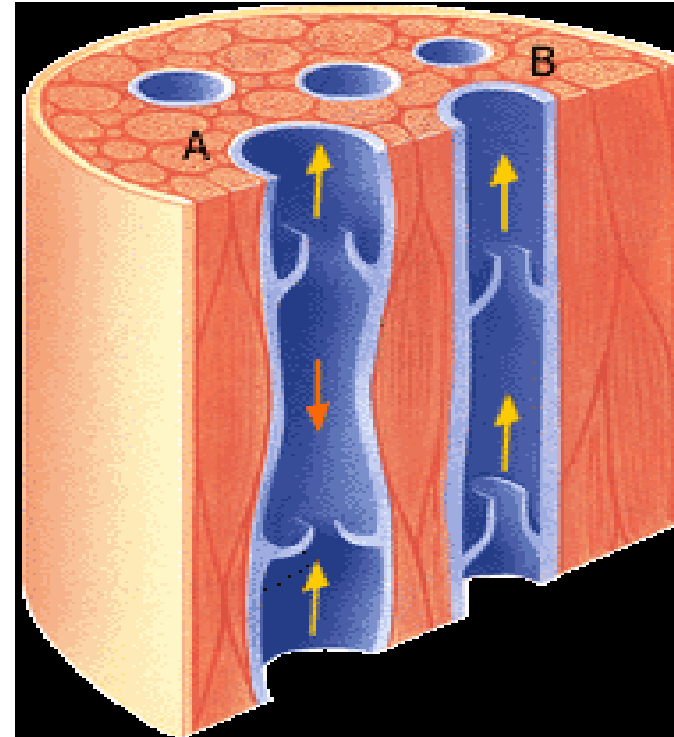


Amputace



Chronická žilní nedostatečnost (Varikozity DKK)

- Povrchový x hluboký systém
- Rizikové faktory vzniku:
 - *Genetická predispozice*
 - *Těhotenství*
 - *Obezita*
 - *Sedavé zaměstnání, nedostatek pohybu (svalová pumpa).*



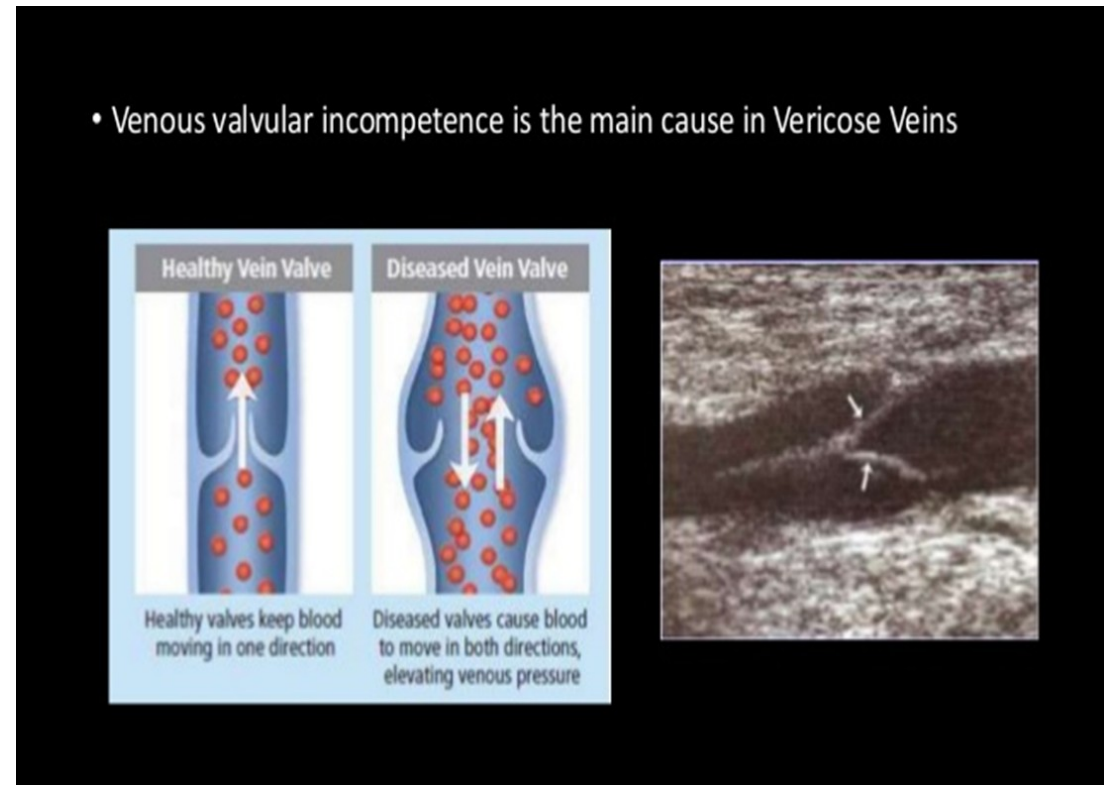
Příznaky

- varikosní změny
- otok
- hyperpigmentace
- svědění
- ulcerace/trofický defekt
- phlebitis/thrombophebitis



Diagnostika

- Anamnéza
- Klinické vyšetření
- Doppler – ultrazvuk
 - Valsalvův manévr (↑ IAP)



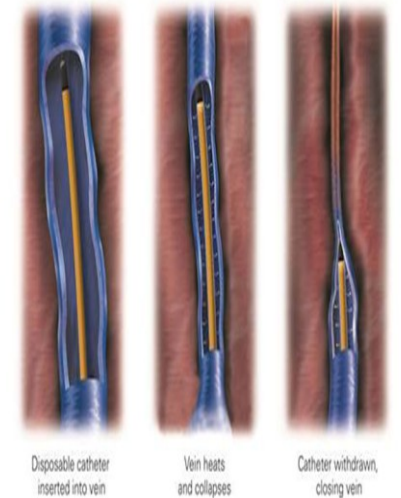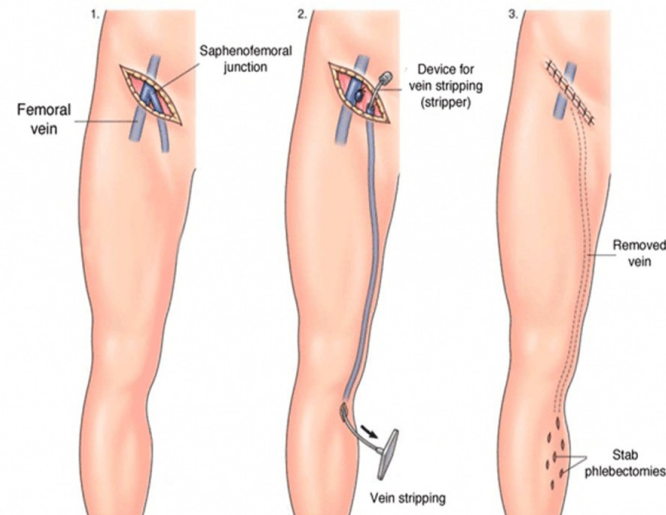
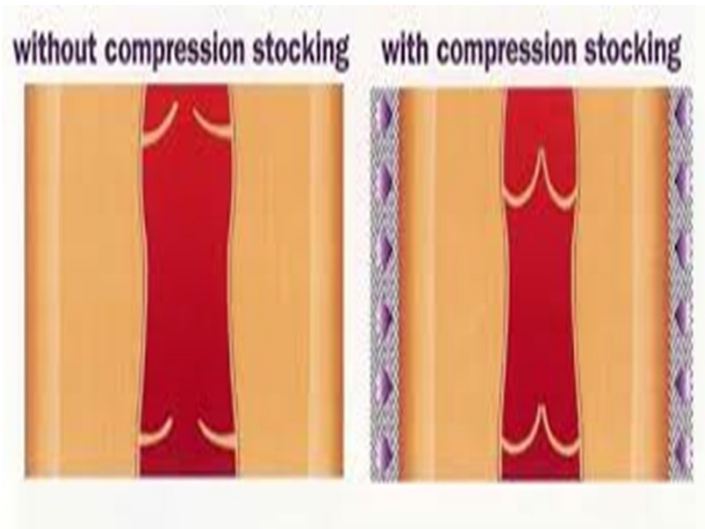
Terapie

- Konzervativní

- Kompresní terapie (2. třída)
- Venoprotektiva
- Pohyb, redukce váhy
- Sklerotizace

- Operační

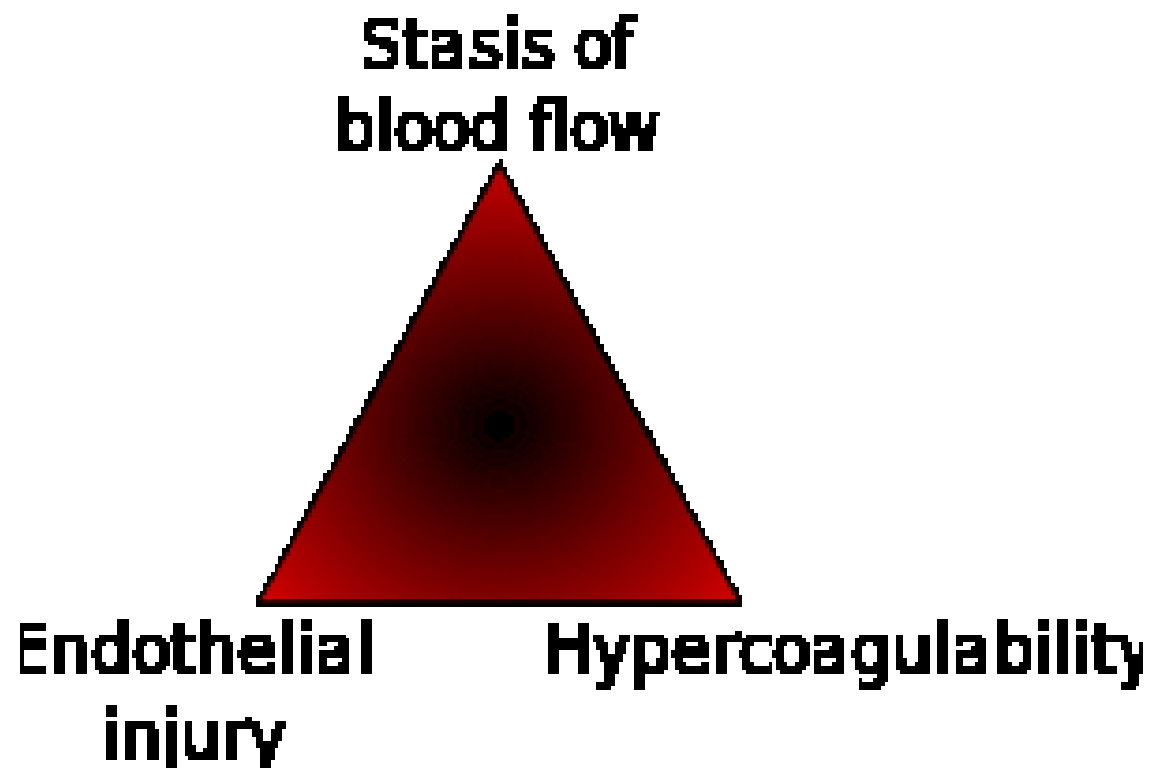
- Konvenční (stripping, extirpace)
- Miniinvazivní
 - Laser
 - RFA



DVT/HŽT

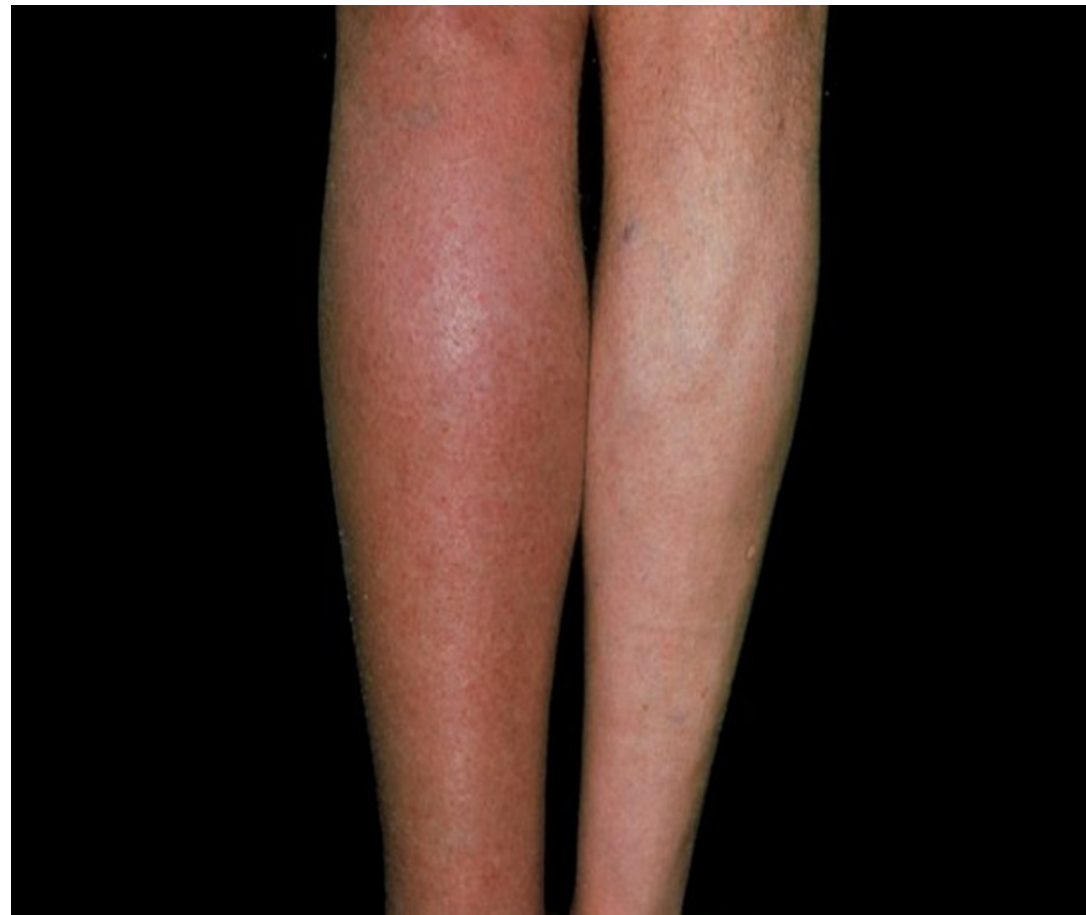- Vysoké riziko uvolnění a embolie
- Rizikové faktory
 - Vrozené:
 - geneticky podmíněné trombofilní stavy. Nejčastější je Leidenská mutace a mutace genu pro protrombin. Poměrně časté jsou také defekty proteinů S a C a anitrombinu III.
 - Získané:
 - trombózu nebo plicní embolii v anamnéze
 - velký chirurgický výkon (obzvláště ortopedický) a traumata (hlavně dolních končetin)
 - onkologické onemocnění
 - až 20 % pacientů se symptomatickou hlubokou žilní trombózou má známou aktivní malignitu
 - imobilizace
 - Těhotenství
 - HAK
 - primární varixy
 - kouření
 - vyšší věk a obezita
 - žilní katétrů a jiné...

- Virchow's triad



Příznaky DVT

- bolesti
- citlivost
- otok/oedema
- zarudnutí (erythema)
- zteplání
- změna barvy



Vyšetření

- Hommanovo znamení
- Prattovo znamení + test
- D-dimery
- Doppler

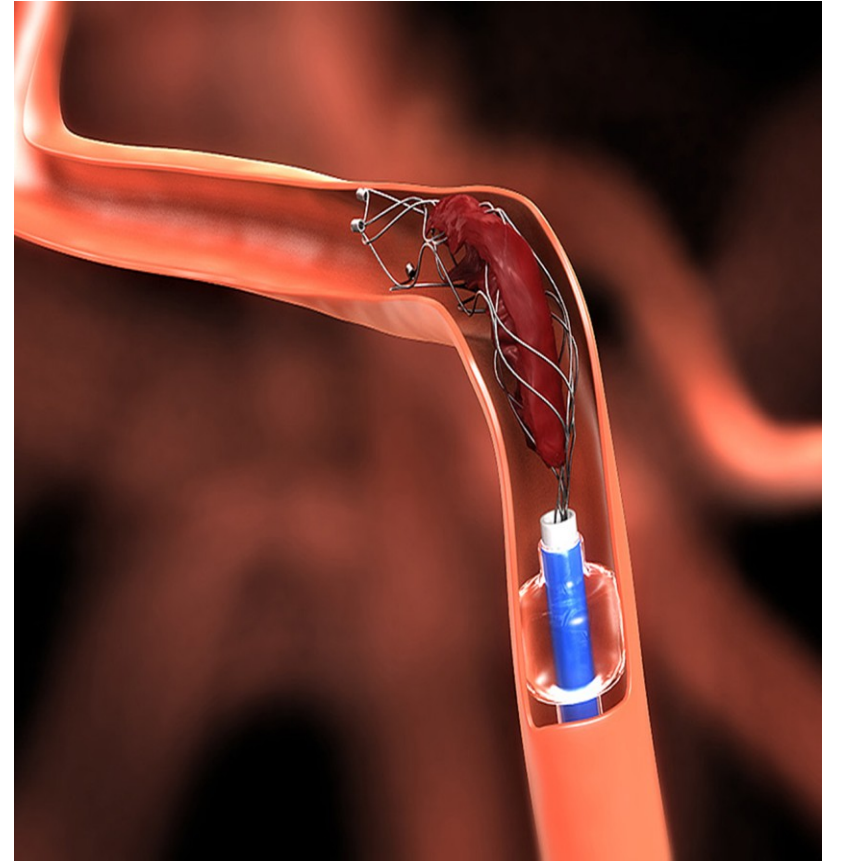
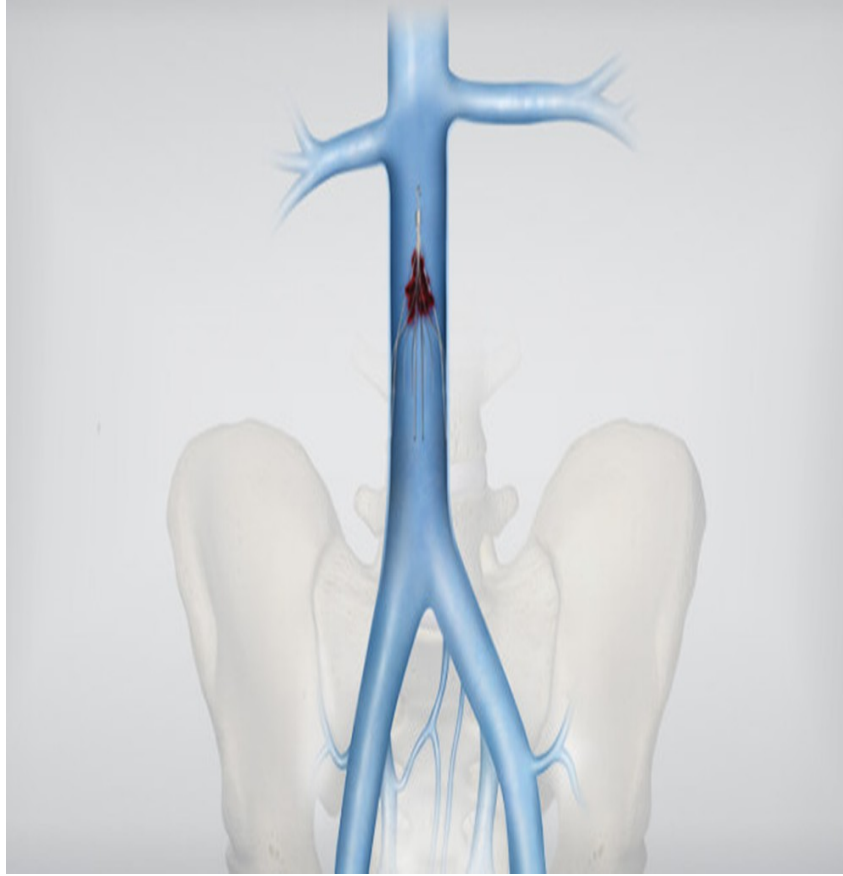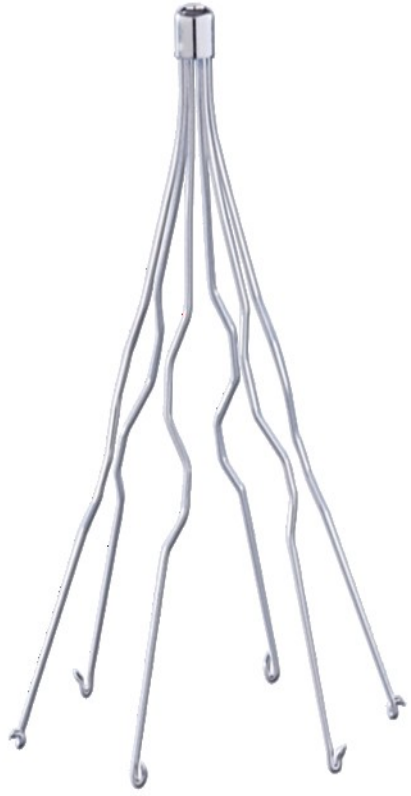
Terapie

Antikoagulace – LMWH, fondaparinux, UFH

Thrombolýza – použití enzymů k rozpuštění. Podání katetrem či systémově do oběhu (streptokinase, alteplaze, urokinase)

Cava filtry

Mechanická trombektomie



PE

- život ohrožující onemocnění, při kterém dochází k náhlé obstrukci plicnice (hlavní tepna přivádějící krev do plic), nebo některé z jejích větví, především krevní sraženinou.
- Jako embolii (nebo embolizaci) označujeme proces uvolnění trombu z místa vzniku a jeho následné přemístění do plicnice. Vedle trombů mohou vzácně embolii způsobovat i jiné hmoty (tuk a kostní dřeň při rozsáhlých úrazech, plodová voda při porodu, vzduch při potápění a další).
- náhle vzniklá dušnost (s rychlou dechovou frekvencí),
- bolest na hrudi (zejména při hlubokém dýchání),
- kašel (někdy s vykašláváním krve),
- modravé zbarvení rtů a prstů (tzv. cyanosa),
- kolaps nebo krátkodobá ztráta vědomí,
- oběhová nestabilita (nízký krevní tlak, rychlá tepová frekvence),
- náhlé úmrtí.