

Atopický ekzém

**Atopický ekzém je chronické či
recidivující zánětlivé onemocnění
vyznačující se výrazným svěděním,
měnící se ve své morfologii
v průběhu života**

Atopický ekzém

```
graph TD; A[Atopický ekzém] --> B[genetická predispozice]; A --> C[spouštěcí faktory]; B --> D[porucha kožní bariéry]; B --> E[vývoj senzibilizace]; D --- F["- důsledek zpomalené keratinizace"]; E --- F;
```

genetická predispozice

(geny na chromosomech
I,III,V,VII,XI)

spouštěcí faktory

**porucha
kožní bariéry**

- důsledek

zpomalené keratinizace

**vývoj
senzibilizace**

Eczema atopicum

– epidemiologické údaje

Incidence v populaci 0,5 – 1 %

(vyšší údaje o incidenci – skandinávské země)

kojenci	9 %
děti do 2 let	7 %
děti do 7 let	4 %
dospělí	0,09 %

Eczema atopicum

– epidemiologické údaje

V ČR - atopický ekzém	0,8 mil.
- alergická rýma	1 - 1,2 mil.
- astma bronchiale	0,6 mil.

Eczema atopicum

– epidemiologické údaje

Dle pohlaví - převládají **ženy**

v dětství – mužské pohlaví

Věk manifestace a.e. - **nejčastěji** kojenecký věk,

časný dětský věk, mládí

- **po pubertě** – ještě asi

15 % onemocnění

Etiologie AE není zcela objasněna

Základ - abnormita cyklických nukleotidů



- hyperreaktivita imunologických a zánětlivých buněk
- změněná funkce monocytů – makrofágů
- zvýšená stimulace Langerhansových buněk
- změněná aktivace T-lymfocytů
- dysbalance Th₁/Th₂
- zvýšená produkce IgE – B-lymfocyty
- eosinofilní infiltrát

Klinicky

zánět

svědění

Atopický ekzém

Formy

- extrinsická** - asociace se **specifickým IgE** proti alergenům (**50-80 %** senzibilizace na aerogenní a/nebo potravinové alergeny)
 - z části asociace s alergickou rinokonjunktivitidou
 - alergickým astmatem
- intrinsická** - není nalezen odpovídající alergen (klinický obraz identický)

Atopický ekzém – 3 vývojové stupně

1. porucha kožní bariéry

- chybí dosud senzibilizace
- nejsou zvýšené IgE protilátky
- odpovídá intrinsické formě

2. porucha kožní bariéry + senzibilizace ⇒ tvoří se specifické IgE proti alergenům

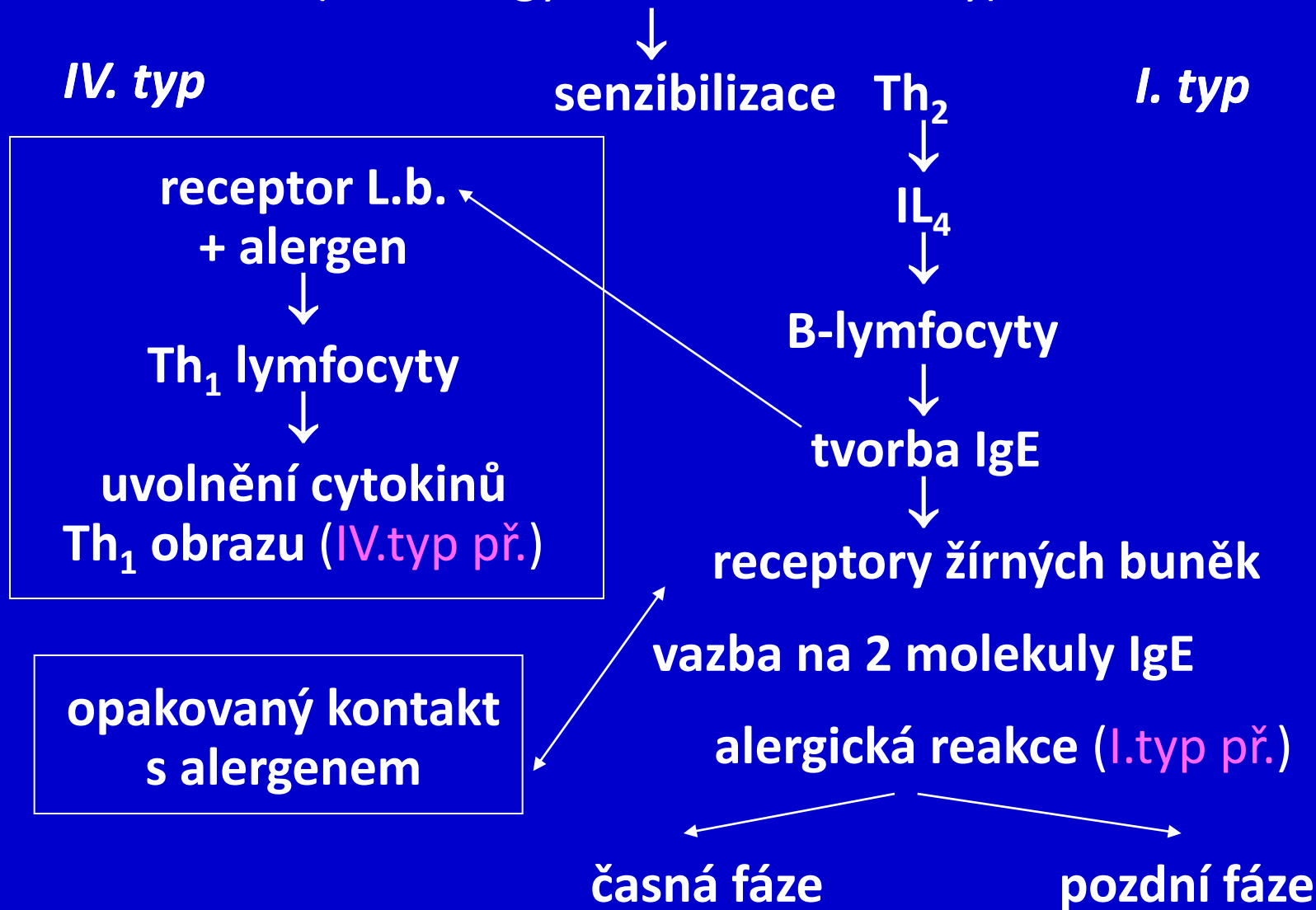
- potravinové (spíše v dětství)
- inhalační (spíše v dalších letech)

- odpovídá extrinsické formě
- 60-80 % pacientů s AE

3. navíc tvorba IgE protilátek proti autoantigenům (proteiny keratinocytů)
⇒ uvolňování autoantigenů vyvolává škrábání

Extrinsická forma – smíšený typ přecitlivělosti

Alergen – zpracován buňkami prezentujícími alergen
(makrofágy, dendritické buňky)



Charakteristika alergenů

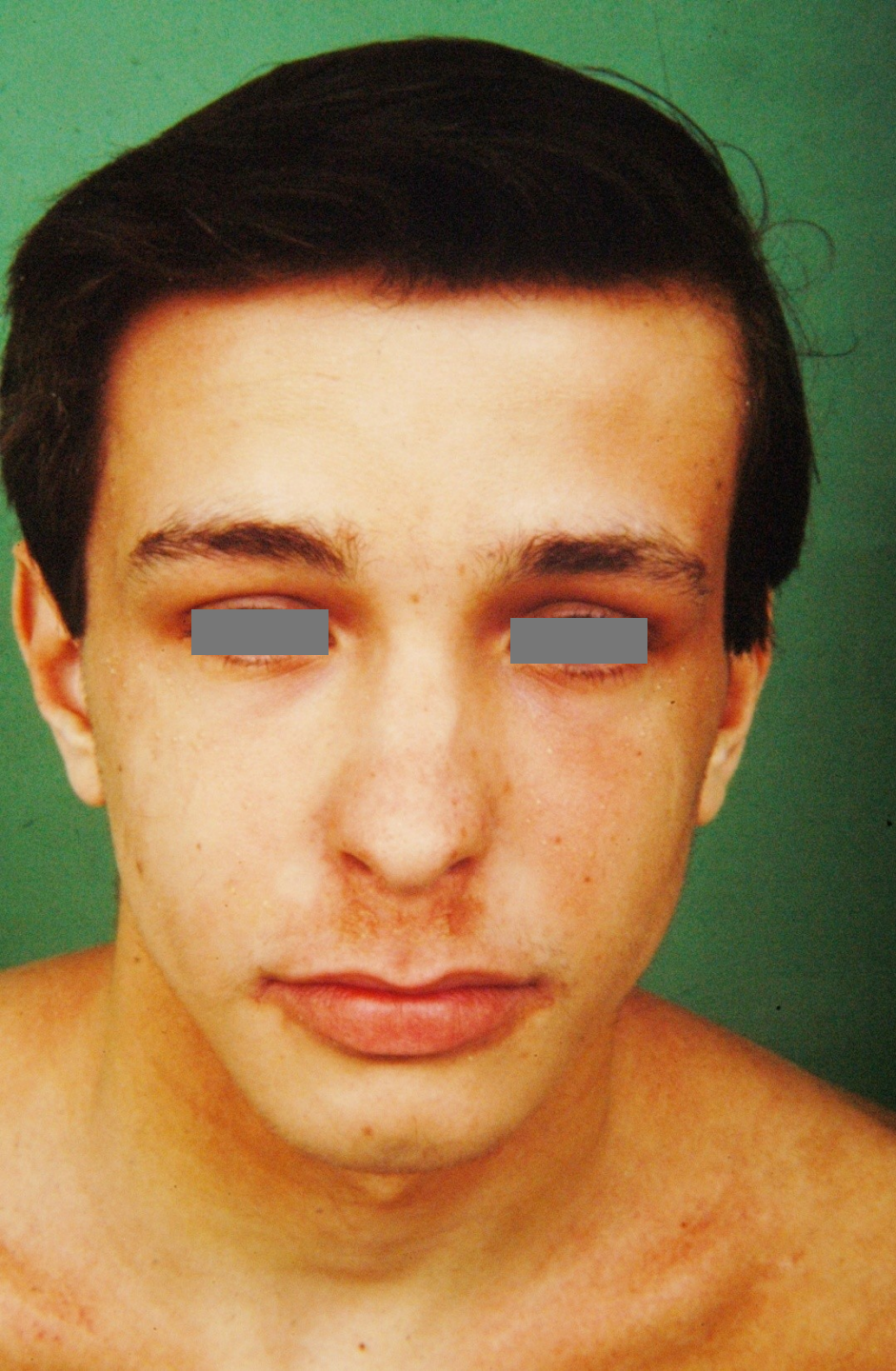- proteiny
- glykoproteiny

roztoči, plísně, mikrobiální alergeny,
potravinové – mléko kravské, vaječný bílek,
celer, petržel, oříšky, sója,
pyly – trávy jarní (psárka, bojínek, lipnice, srha),
podzimní, stromy (bříza, líska),
srst zvířat – kočka, pes

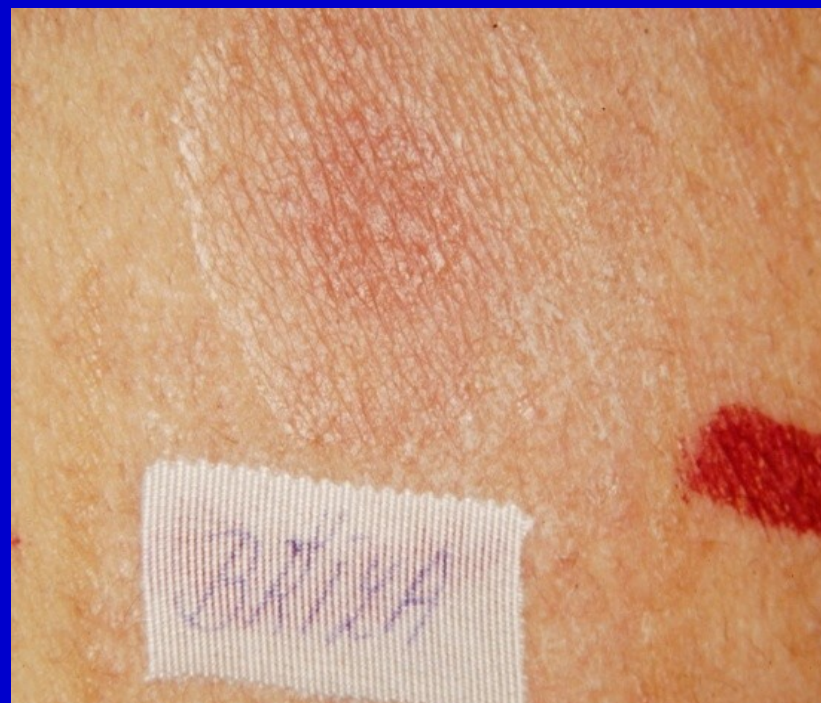Diagnostika

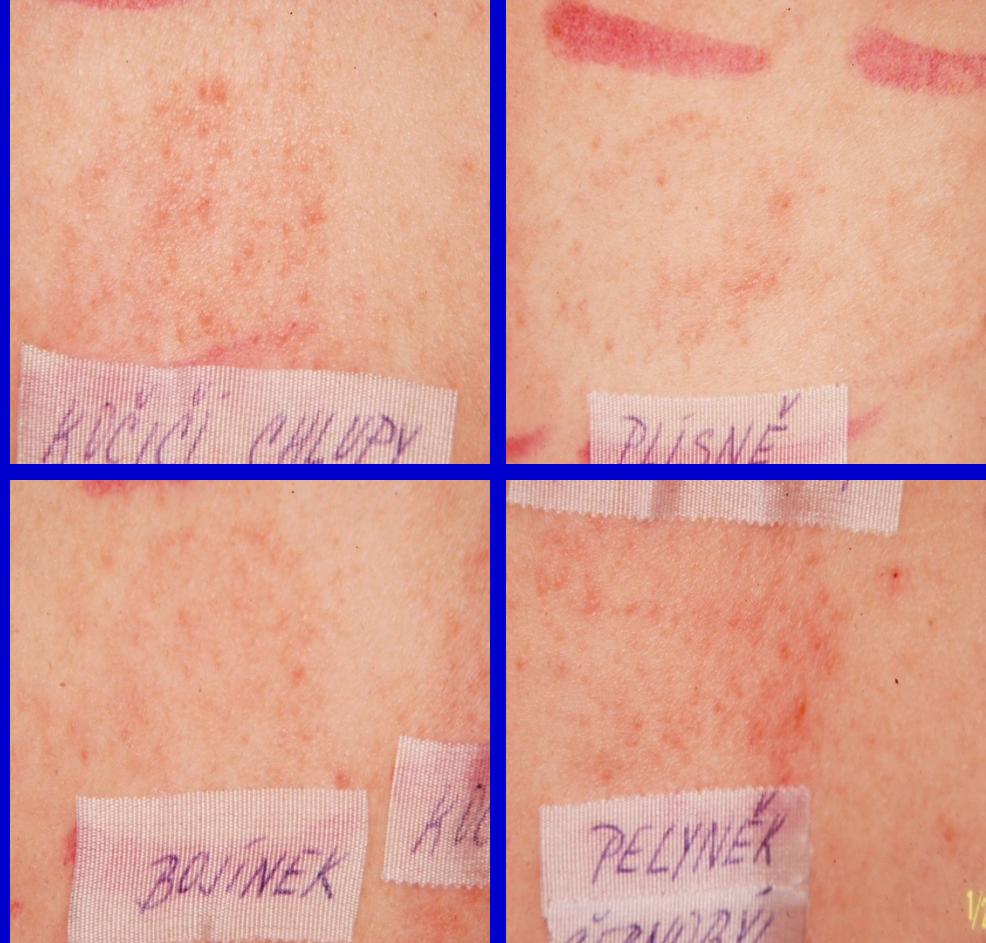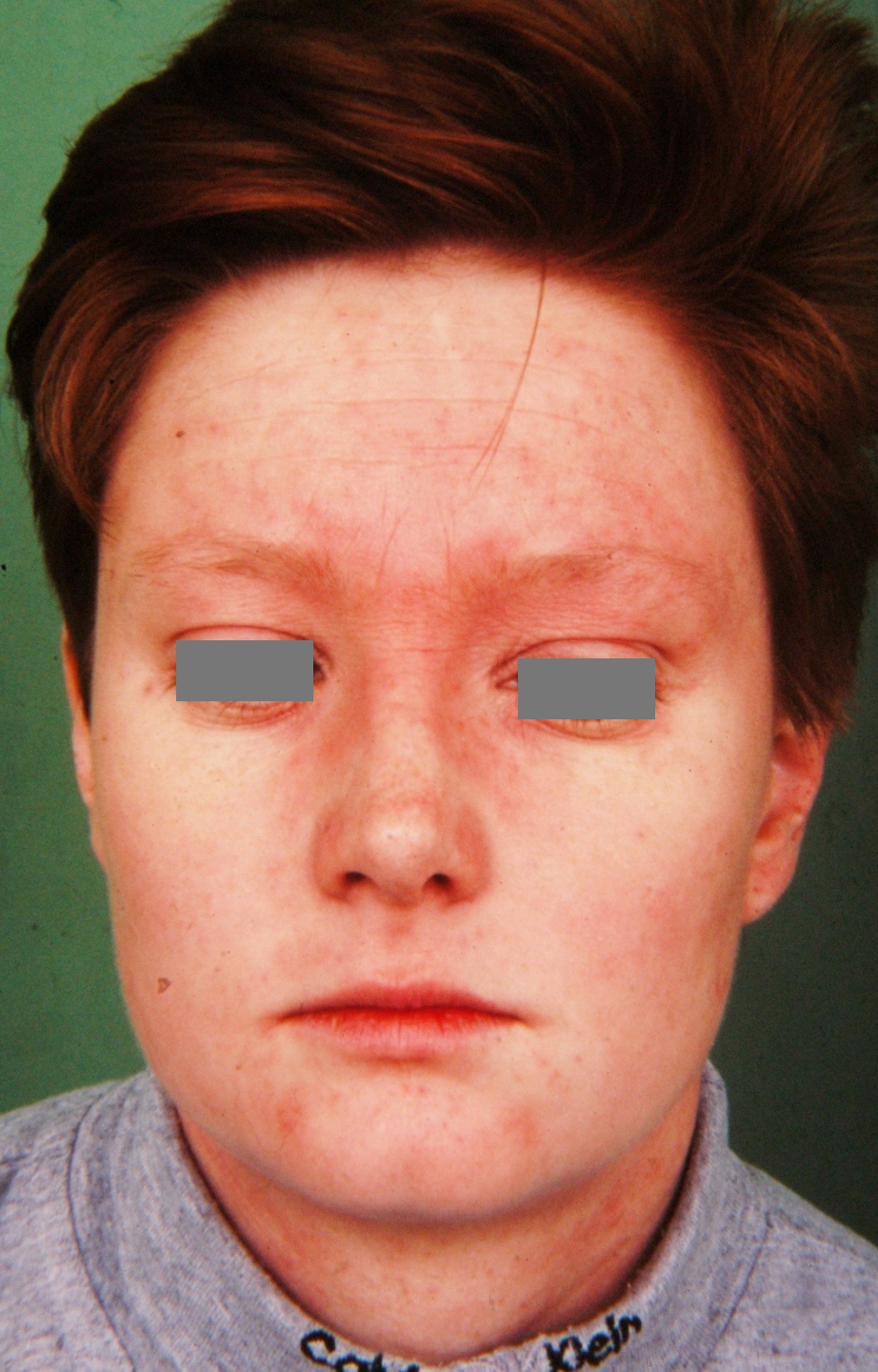I. časný typ - prick testy (skarifikační, i.d.)
- specifické IgE

II. opožděný typ - atopické epikutánní testy APT

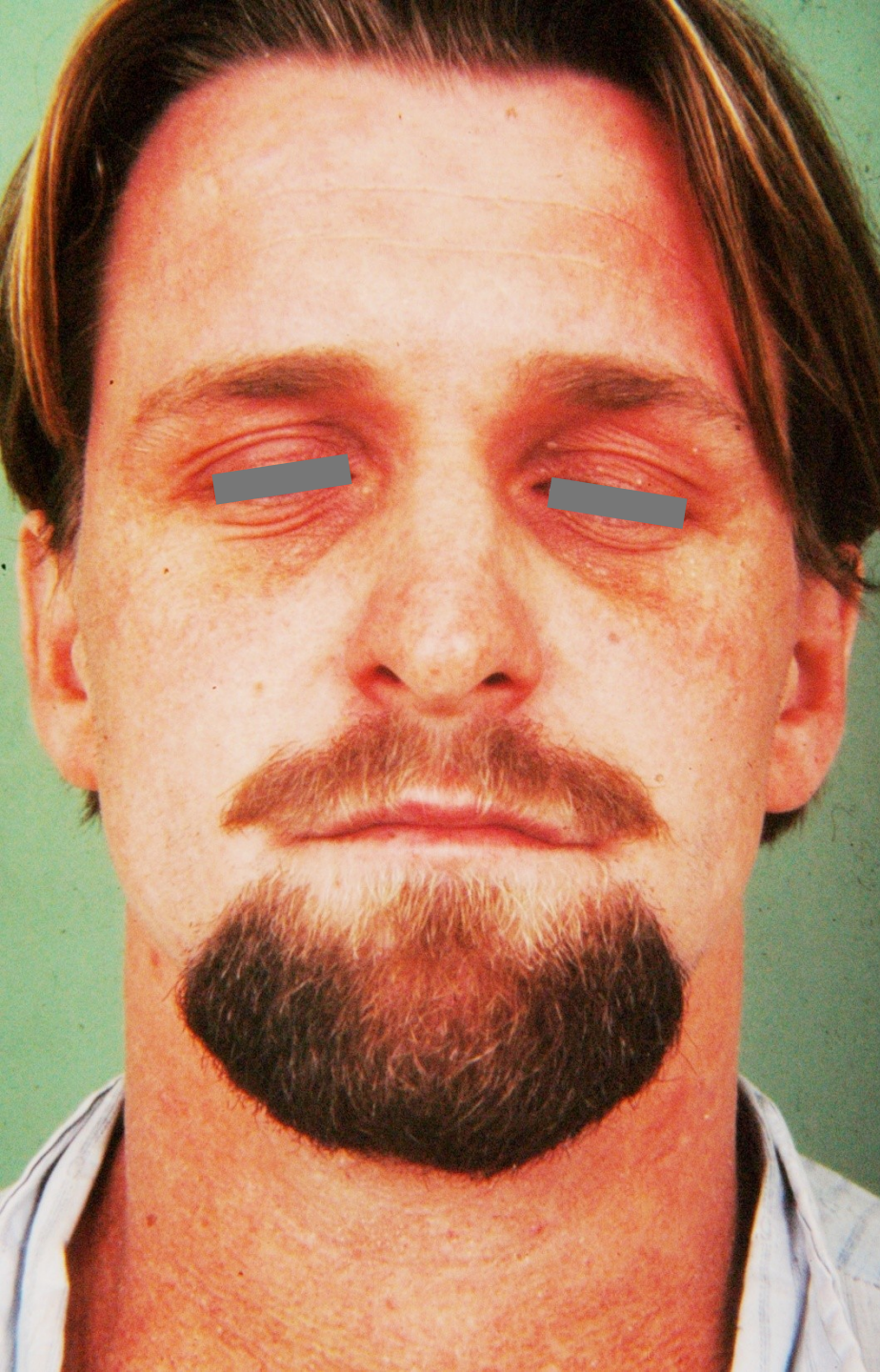

Eczema atopicum – exacerbace
– pylové alergený (pozitivní APT)

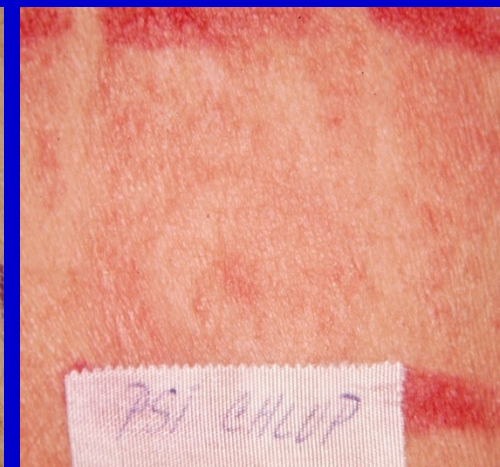
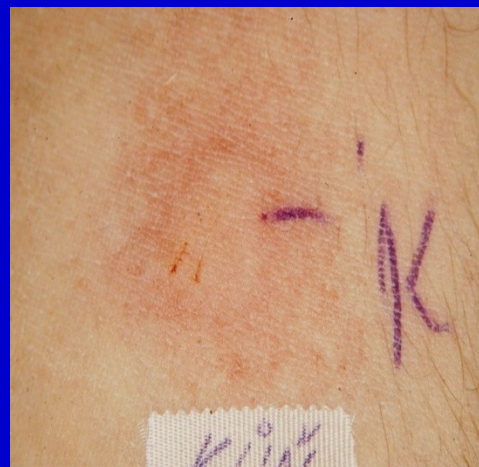


Eczema atopicum – exacerbace
– aerogenní alergenů (pozitivita APT)



Eczema atopicum – exacerbace
– aerogenní alergený (pozitivita APT)



Atopický ekzém – kožní bariéra

Defektní struktura a funkce bariéry

(změny biofyzikálních vlastností rohové vrstvy) ⇒ **porucha hydratace** (TEWL ↑)



suchost – xeróza



zvýšená tendence k iritaci

Porucha kožní bariéry

1. **povrchový kožní film** – maz ↓ (glandulární lipidy), pot, detritus buněk stratum corneum
2. **NMF** – přirozené hydrofilní látky ↓ – urea, kyselina mléčná, kyselina α -pyrrolidinkarbonová – uvolňují se při procesu keratinizace (vznikají transformací z filaggrinu) – význam pro možnost vázat vodu – mezibuněčné prostory stratum corneum

Porucha kožní bariéry

3. **lipoidní dvojvrstvy nedokonalé** – vznikají v procesu keratinizace v horní části stratum granulosum z lamelárních tělísek – důsledek zpomaleného rohovatění – obsahují ceramidy, cholesterol, volné mastné kyseliny (schopnost vázat vodu snižená)
4. **hyaluronan sodný** – stratum corneum – význam pro hydrataci

Filaggrin – AE – mutace genu pro filaggrin na chromozomu 1q21

(porucha tvorby profilaggrinu, ze kterého filaggrin vzniká)

- **bílkovina stratum corneum** – klíčová součást stratum corneum
- význam pro spojování keratinových vláken do větších svazků

Nedostatek filaggrinu ⇒ **nedokonalé rohovatění**

⇒ **nedostatek NMF** – vznikají z filaggrinu enzymaticky

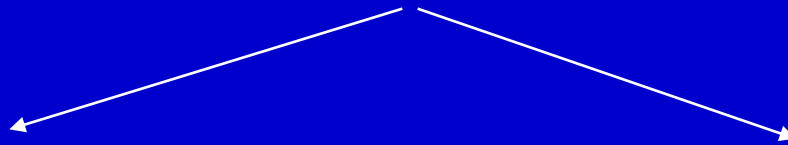
Důsledek ⇒ **anatomická, resp. funkční nedokonalost**

kožní bariéry ⇒ snazší průnik iritantů, alergenů

Defektní rohovina – **20-30 %** pacientů s AE

Porucha bariérové funkce u AE

Důsledek – pokožka suchá, olupování
propustná pro zevně působící látky



**zvýšená
iritabilita**

**možnost
senzibilizace**

Funkční schopnosti rohové vrstvy – bariéry jsou závislé na udržování optimálního množství zde vázané vody (prof. Záhorský)

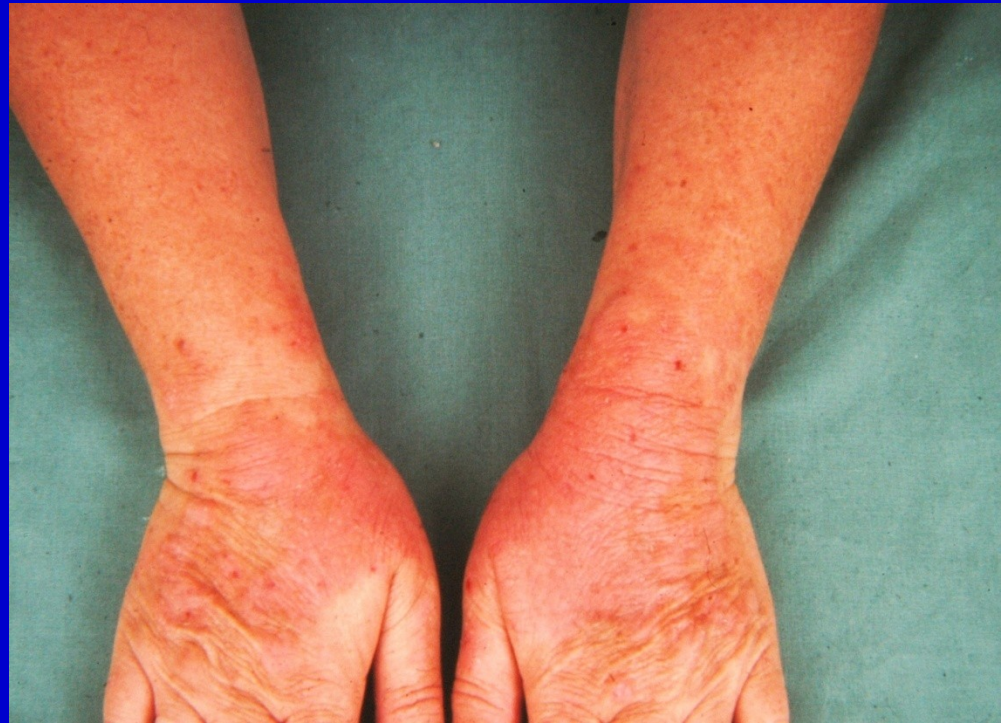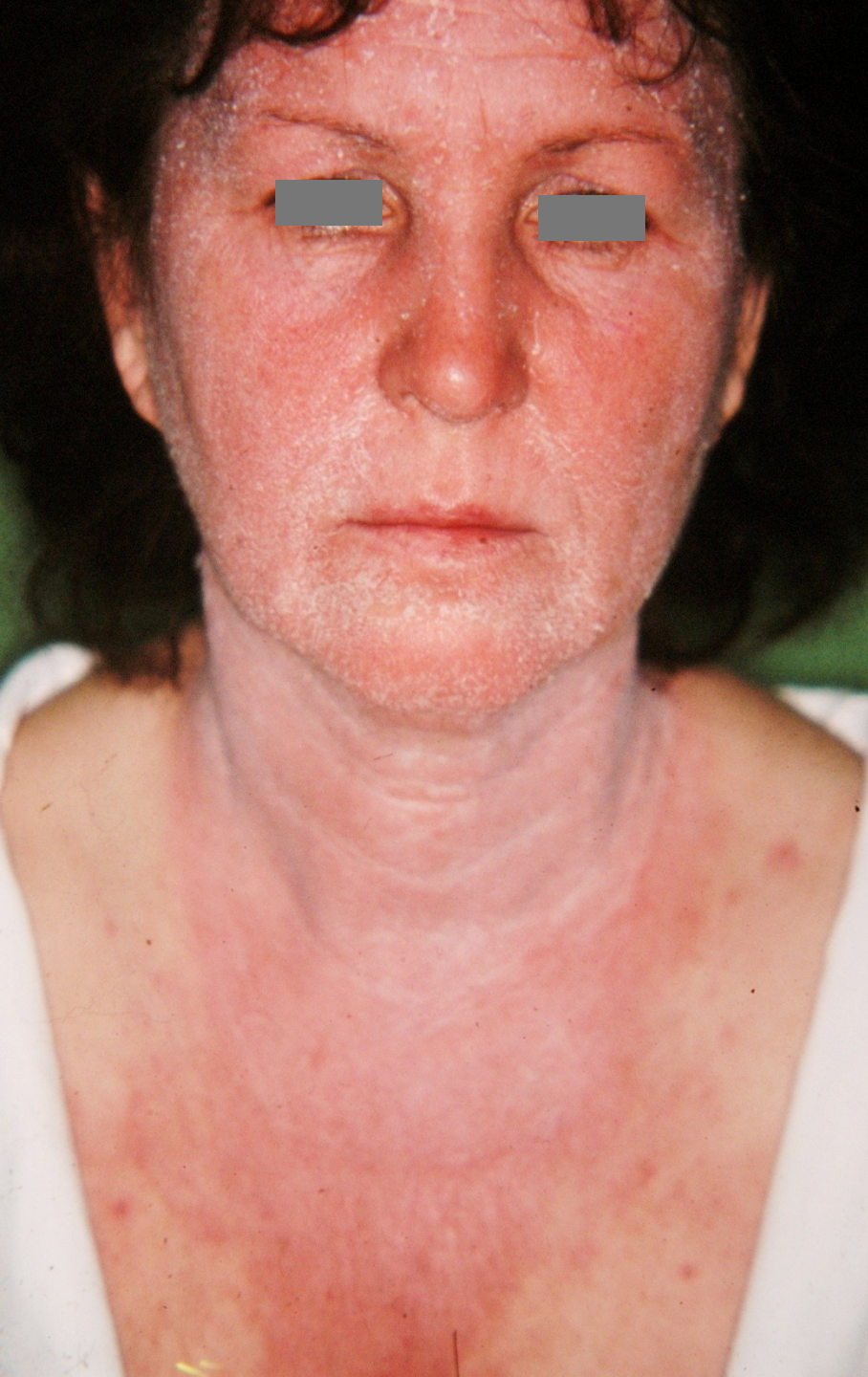Faktory udržující chronicitu nebo vedoucí k provokaci atopického ekzému

Přítomnost spec. alergenu (roztoči, plísně,
pyly, srst zvířat,
potraviny)

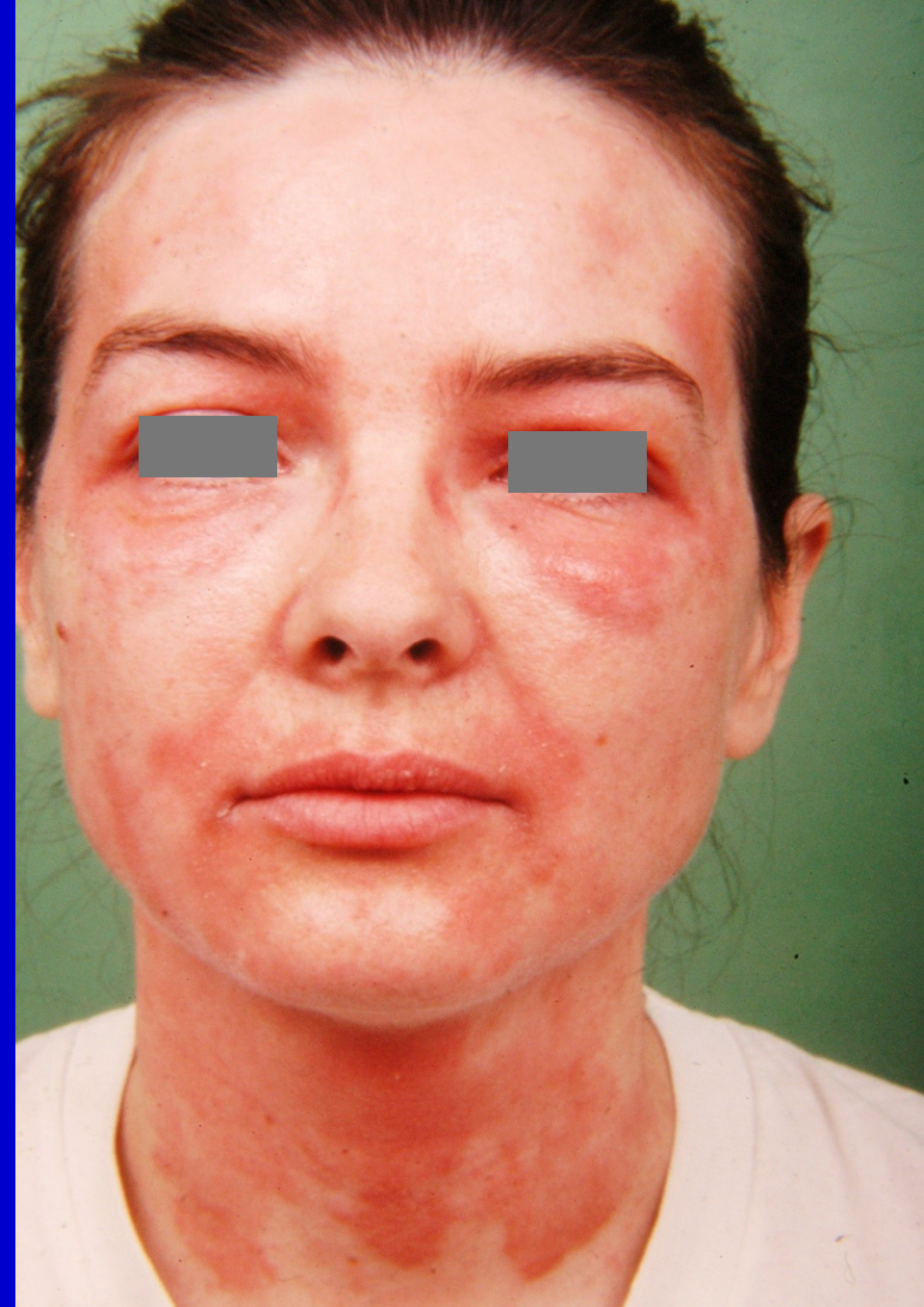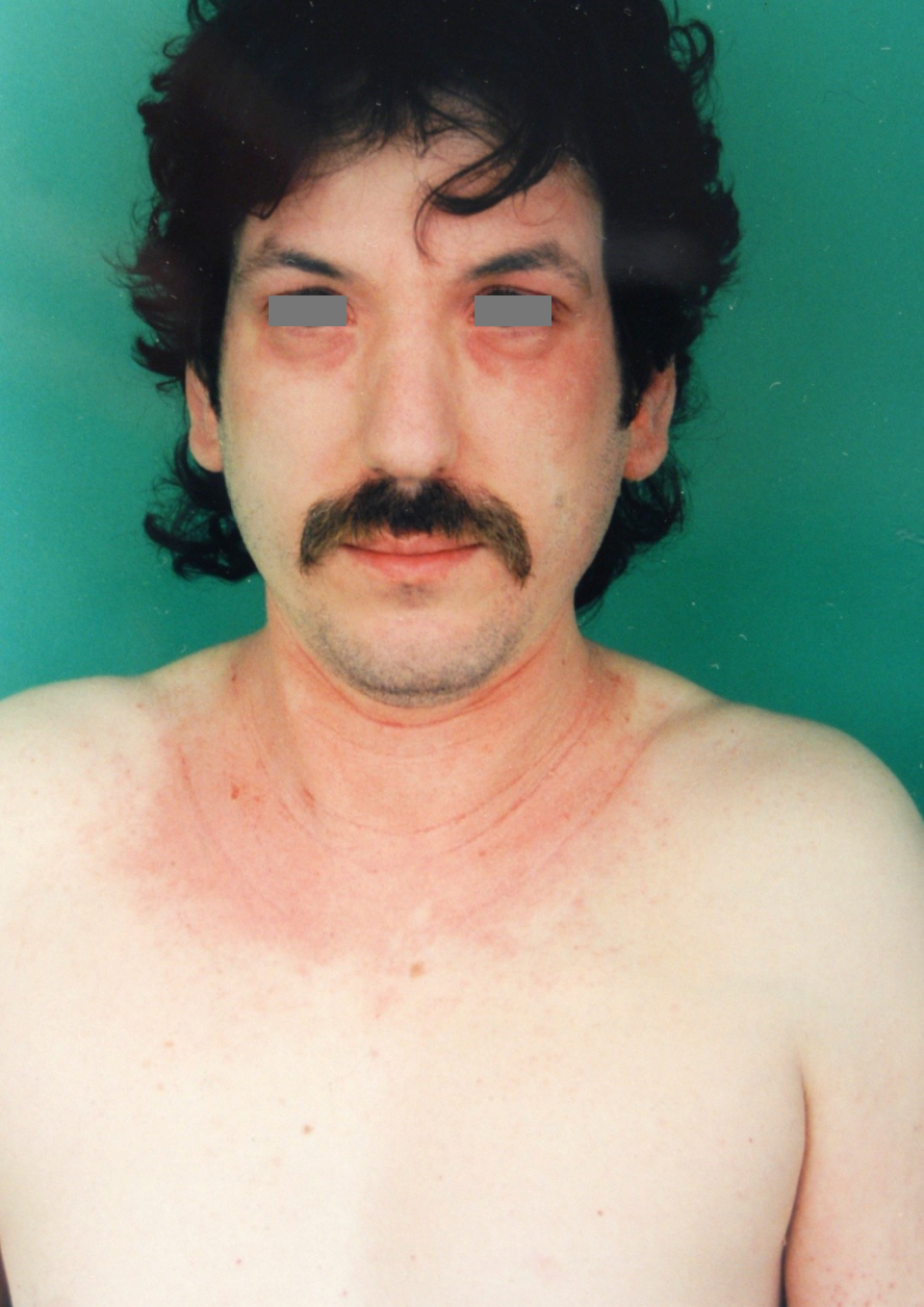Faktory psychogenní

Iritace zevními vlivy (fyzikálně-chemické)

- **klimatické** (vysoká teplota, chlad, vítr, nízká
vlhkost, UV záření)



Eczema atopicum – exacerbace
– vlivy klimatické



Eczema atopicum – exacerbace – vlivy klimatické

Faktory udržující chronicitu nebo vedoucí k provokaci atopického ekzému

- pracovní činnost

domácí prostředí (tenzidy, nevhodné vybavení
interiérů)

pracovní prostředí (široká škála např. – deriváty
ropy, tenzidy, dezinfekční
prostředky, cement, rostliny)

Faktory udržující chronicitu nebo vedoucí k provokaci atopického ekzému

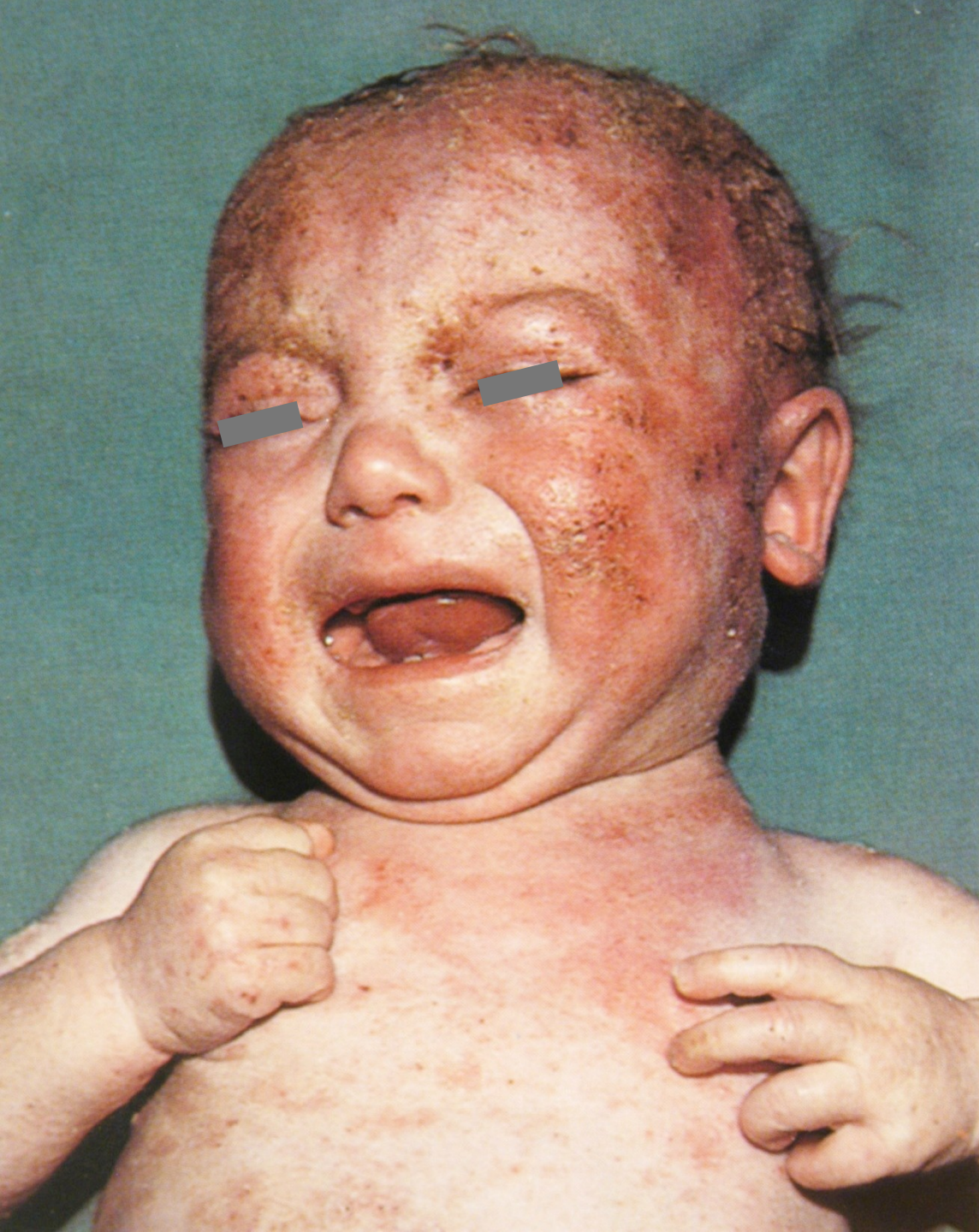- **oděv** – mechanické tření
- **kosmetické přípravky** – s nevhodnou recepturou vzhledem k fázi onemocnění (emulgátory, parfemace)
- **zevní terapie** – nevhodná receptura vzhledem ke klinickému obrazu nebo fázi onemocnění
(možnost kontaktní senzibilizace)

Morfologie – lokalizace – závislost na věku

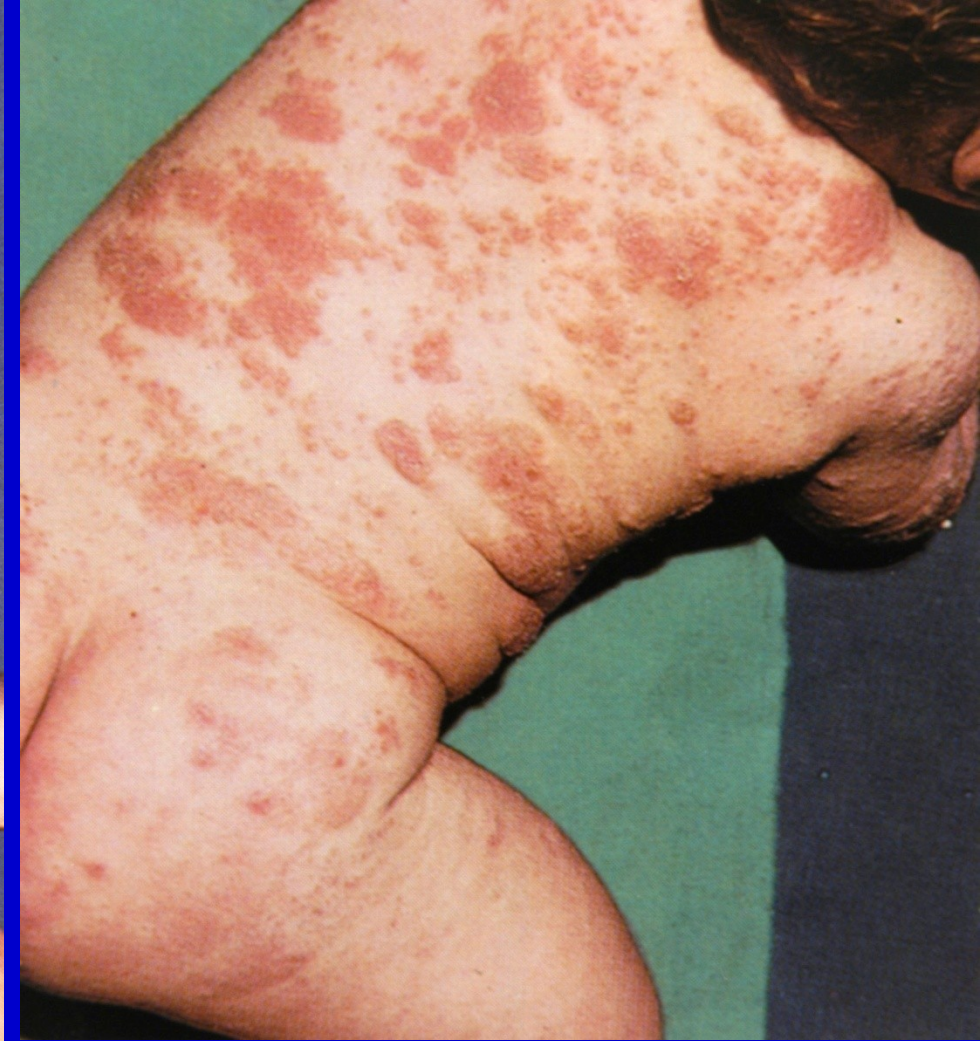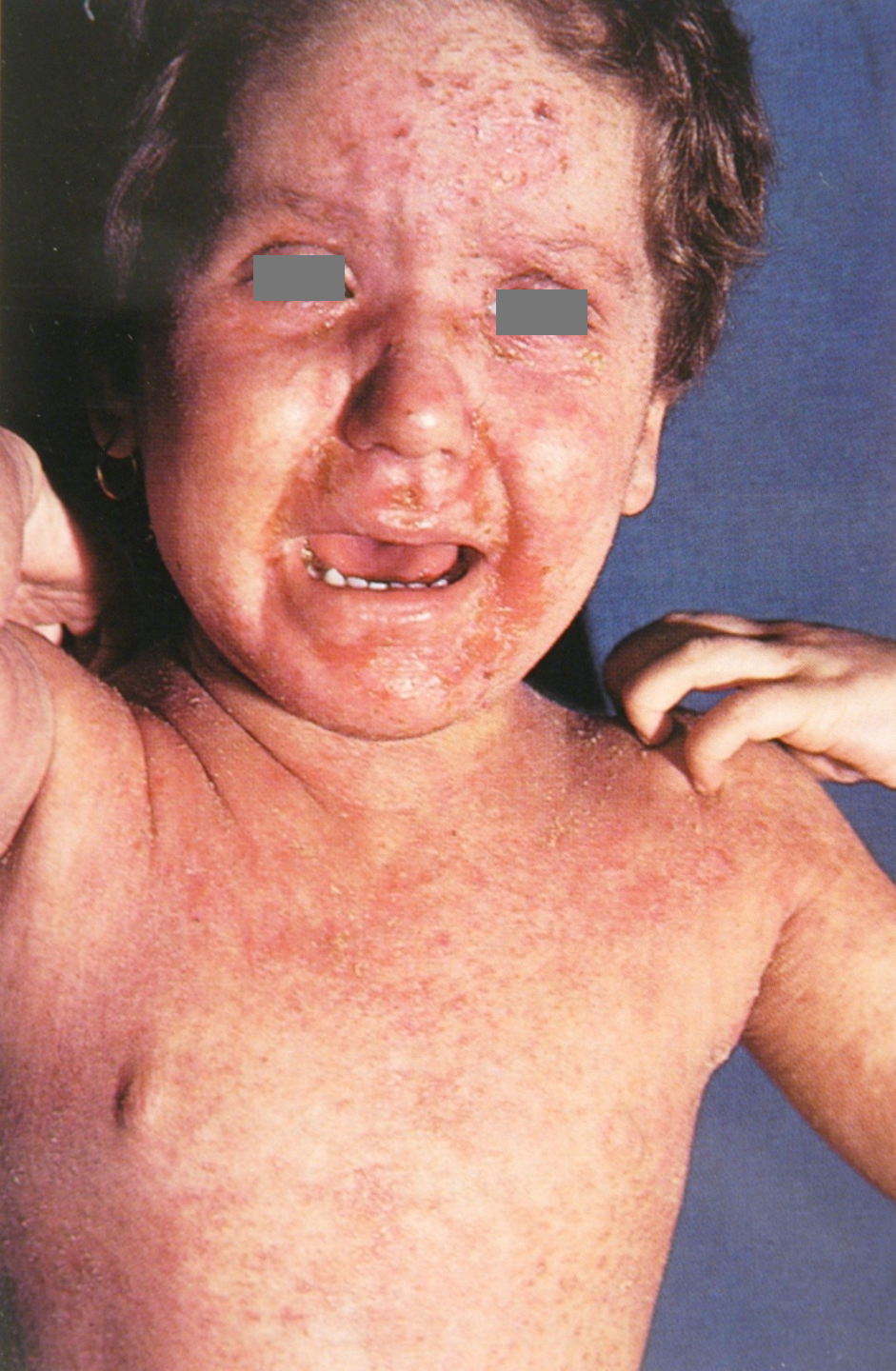Fáze kojenecká

formy exsudativní – obraz akutního ekzému

- lokalizace - periorálně
- periorbitálně
- možnost generalizace - erythrodermie



Eczema atopicum
– fáze kojenecká



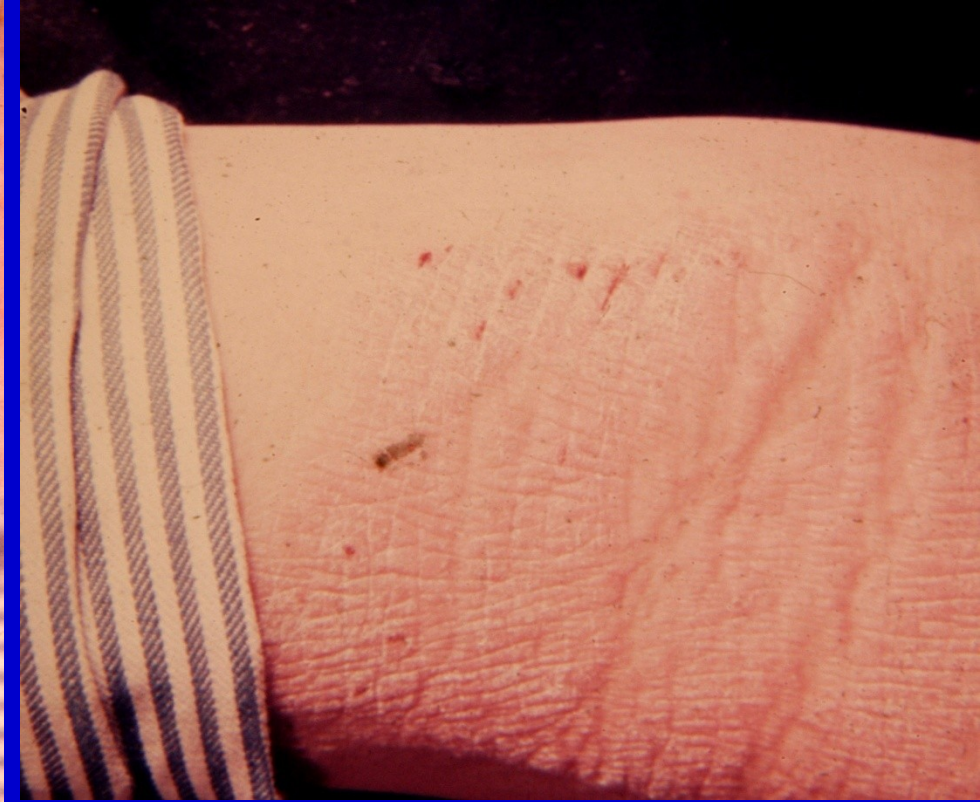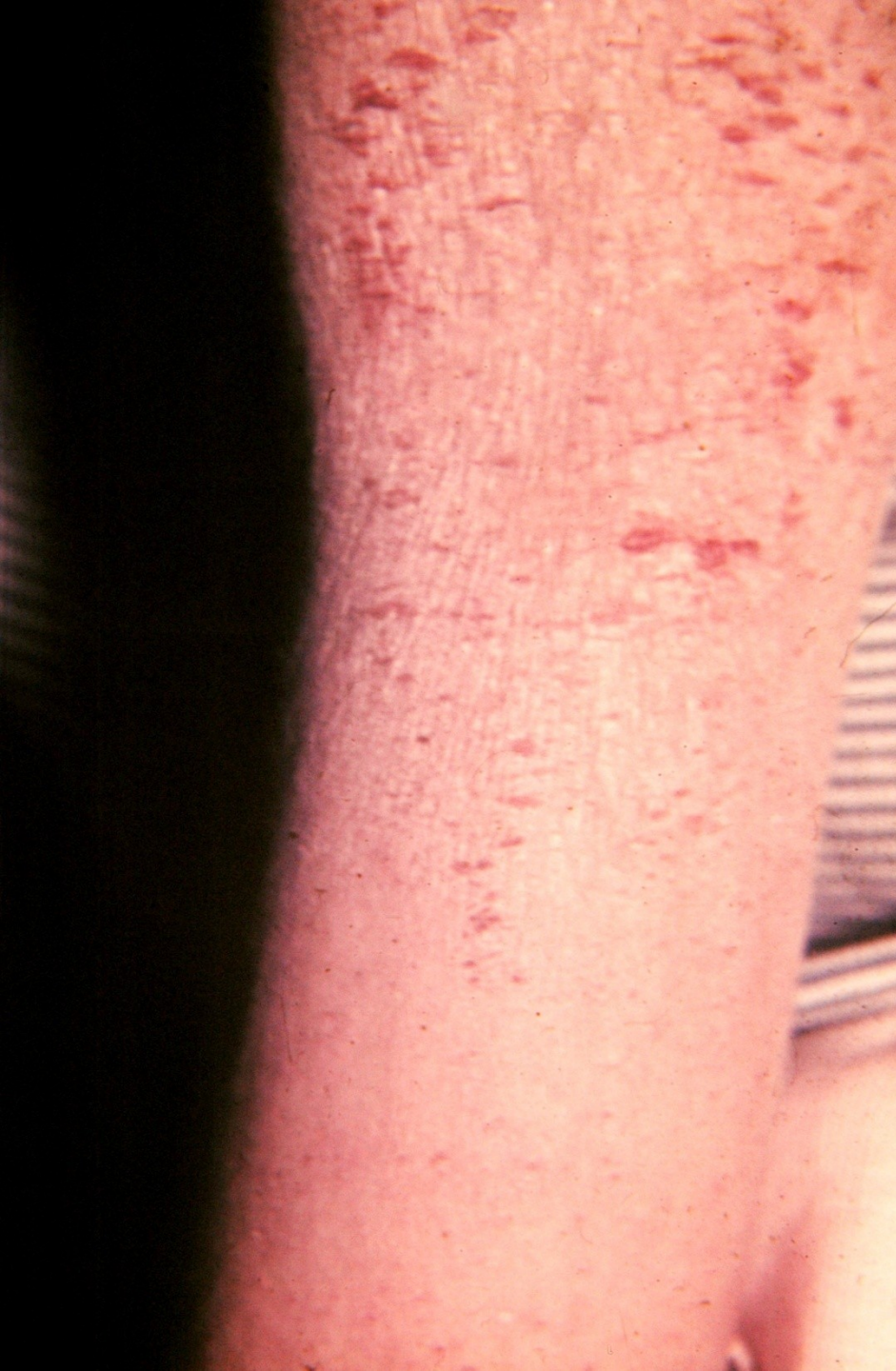
Eczema atopicum

Morfologie – lokalizace – závislost na věku

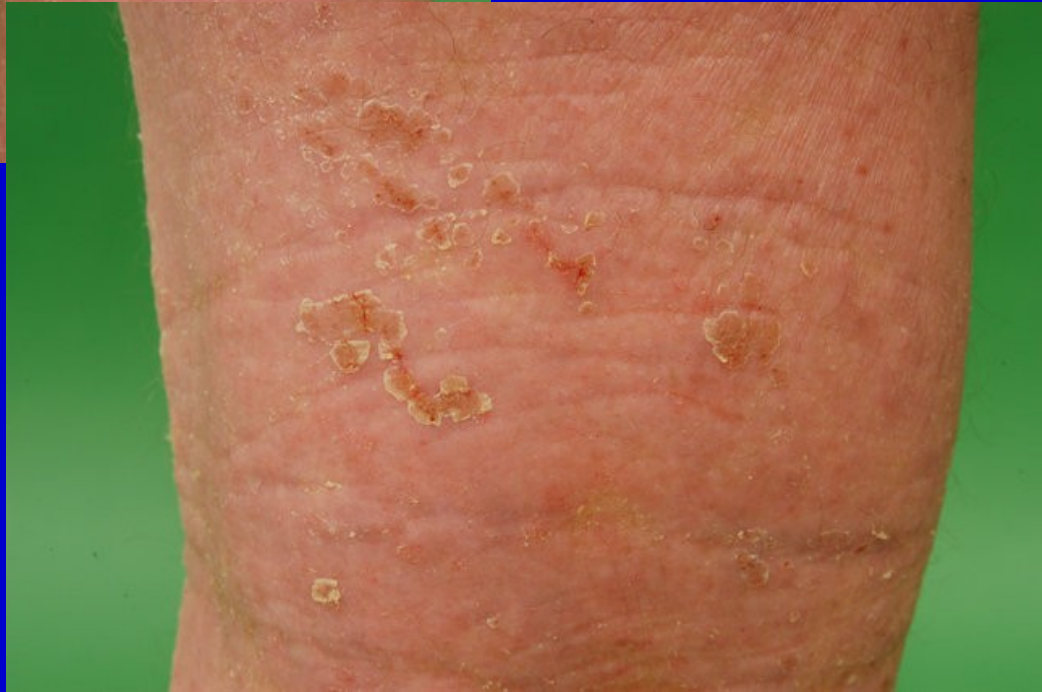
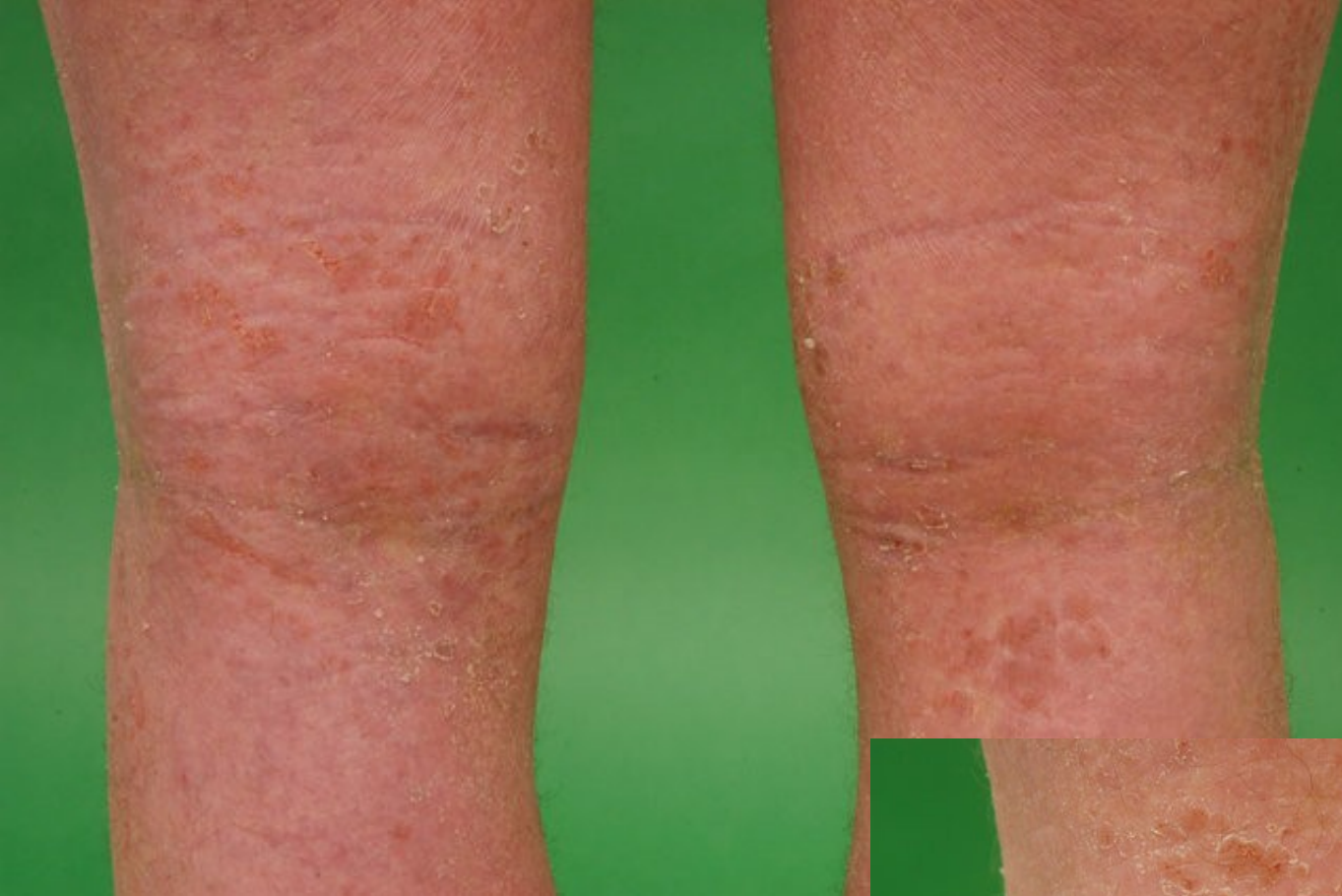Fáze dětská a dospívajících

úbytek exsudace – obraz chronického ekzému

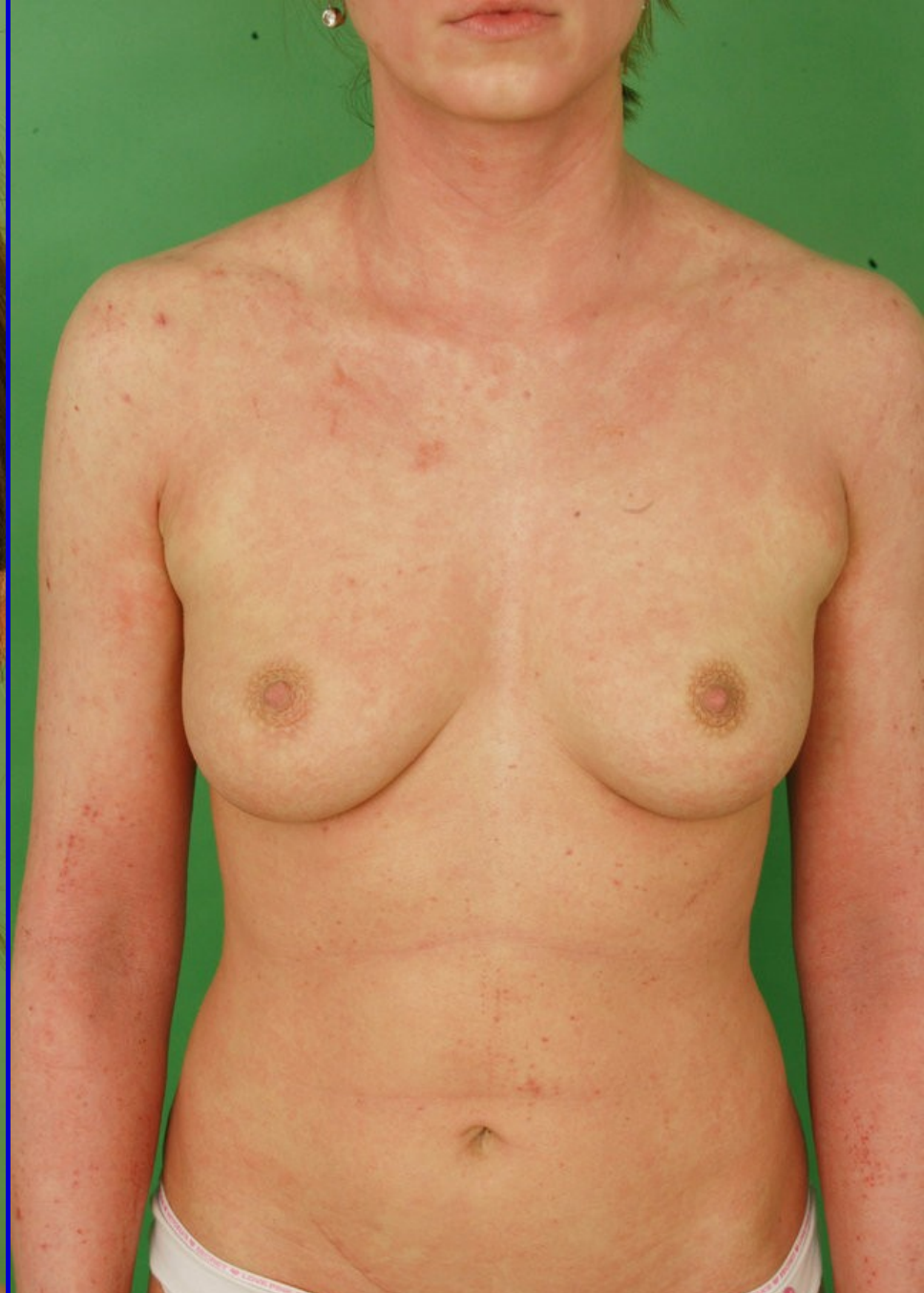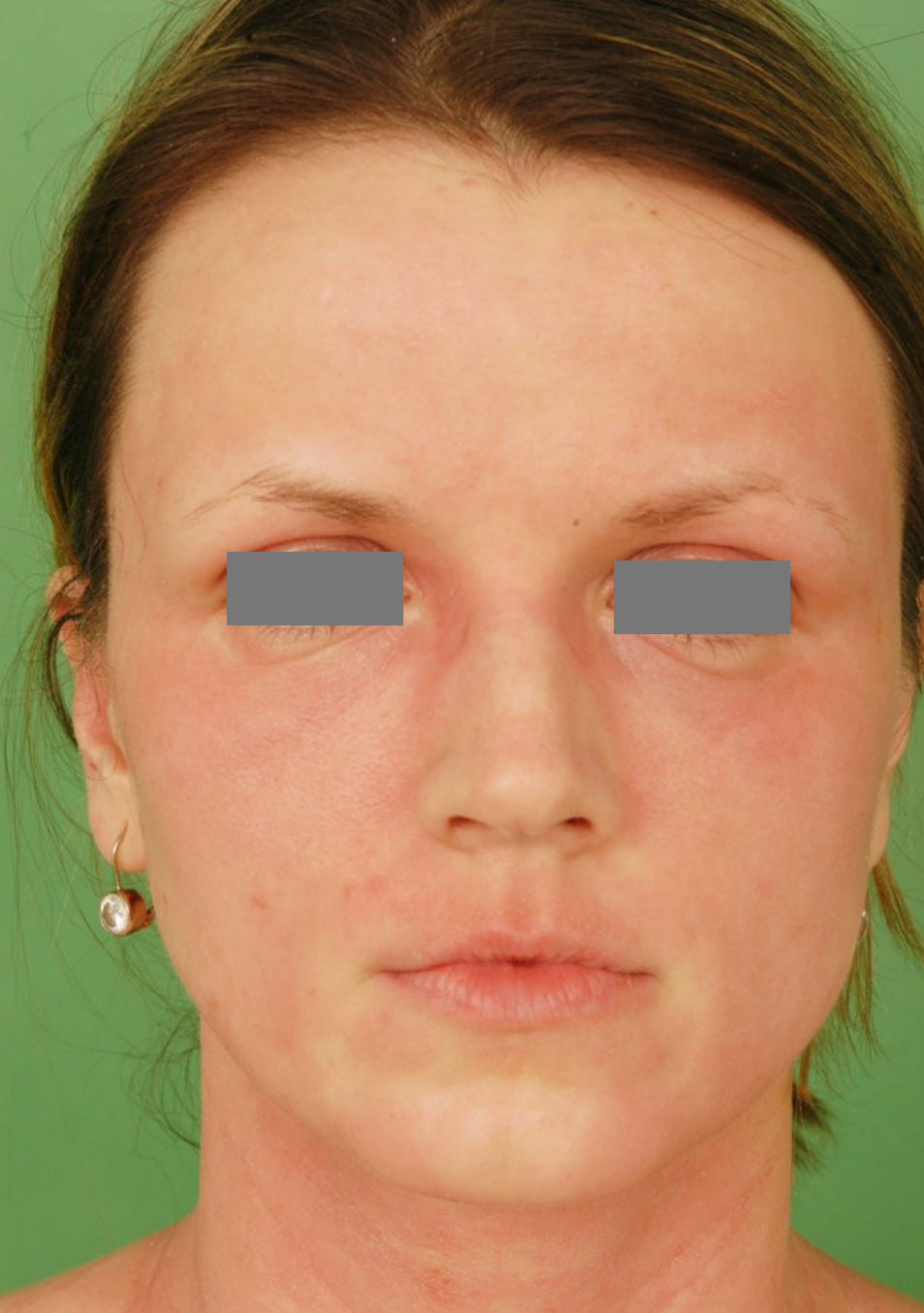- nejčastěji forma – eczema flexurarum
- těžké formy – erythrodermické



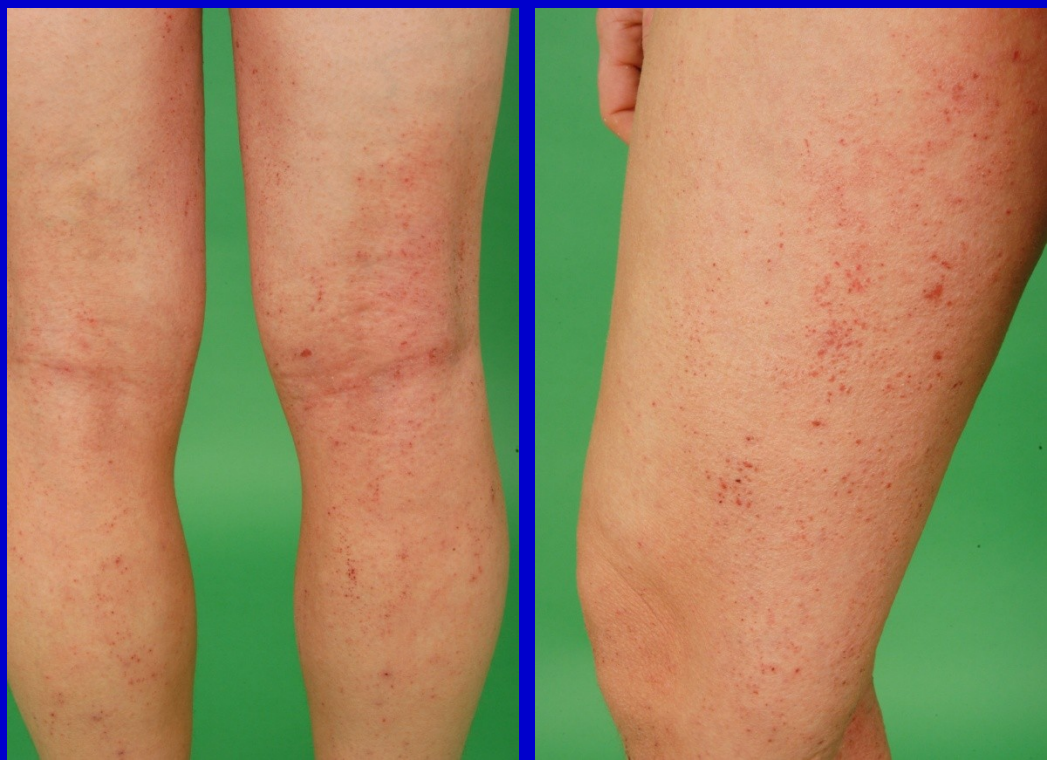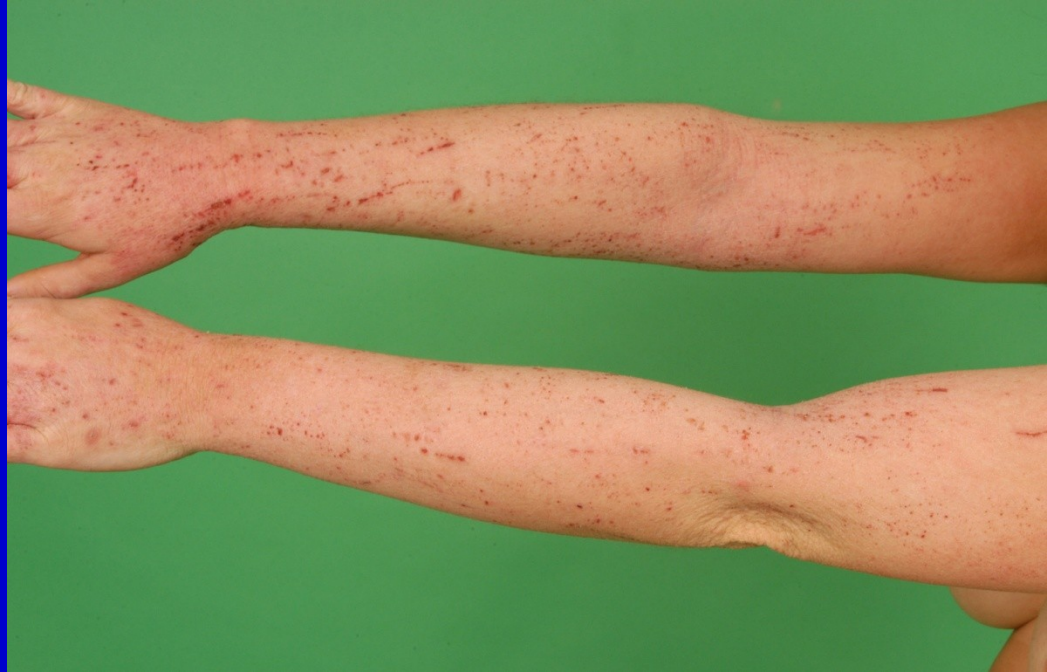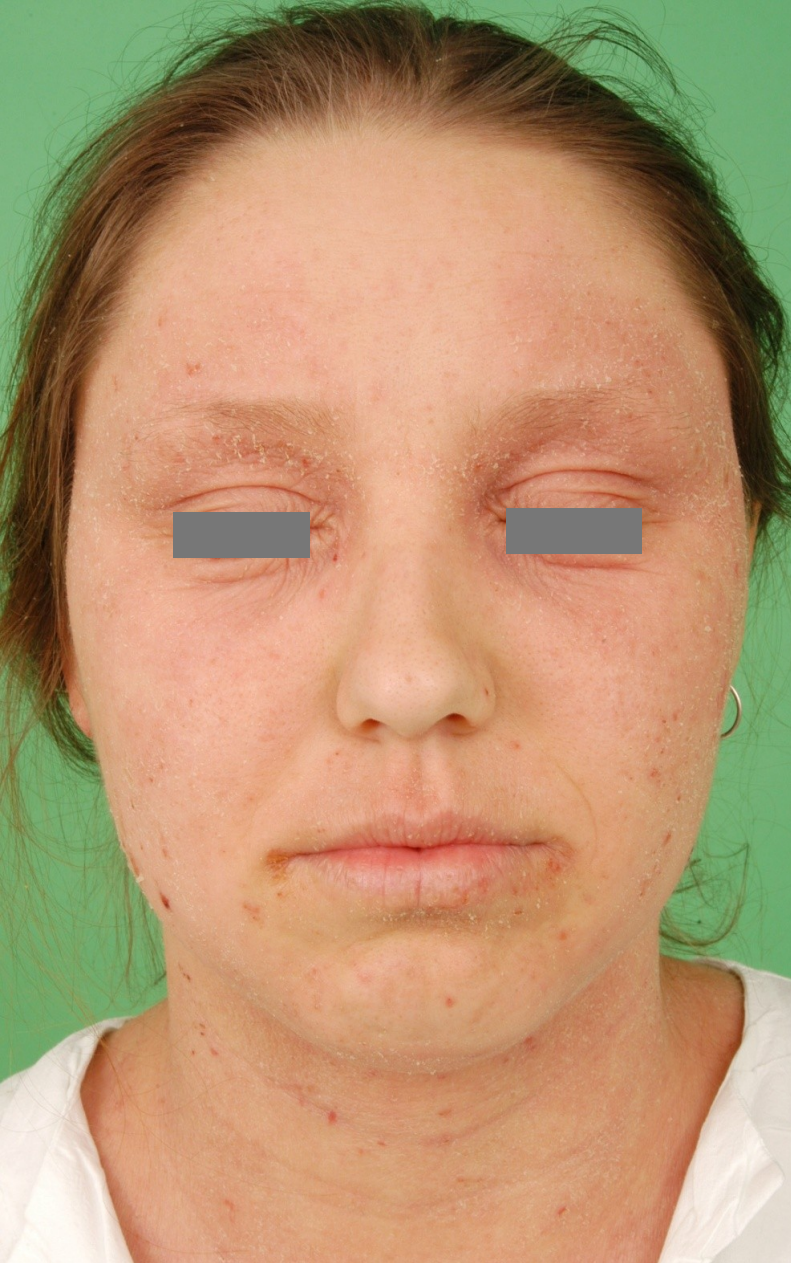Eczema atopicum – forma flexurální
– fáze dospívajících



Eczema atopicum – forma flexurální



Eczema atopicum – forma erythrodermická – fáze dospívajících



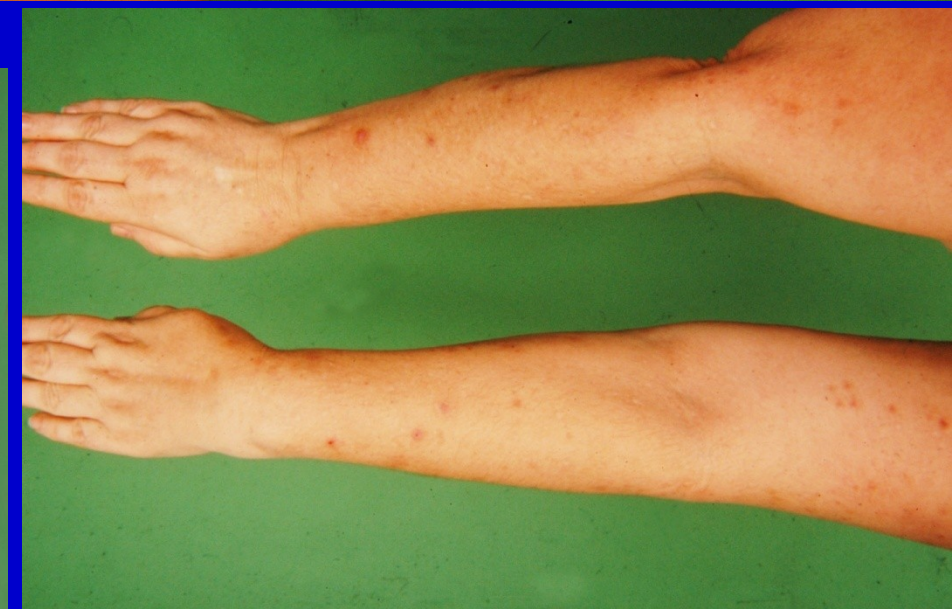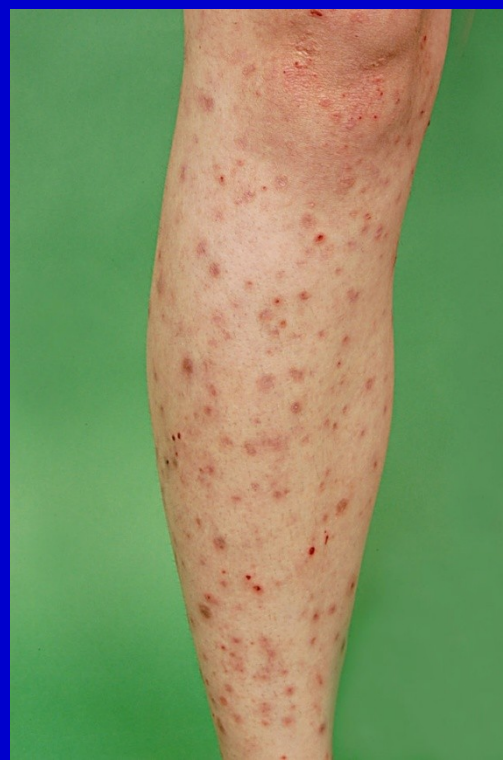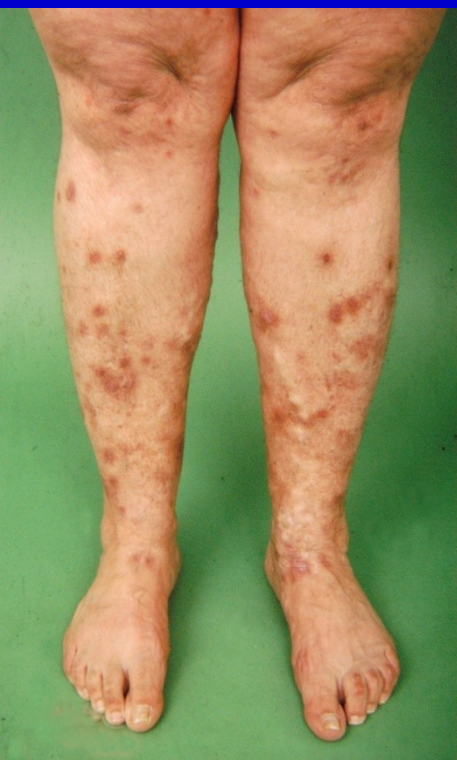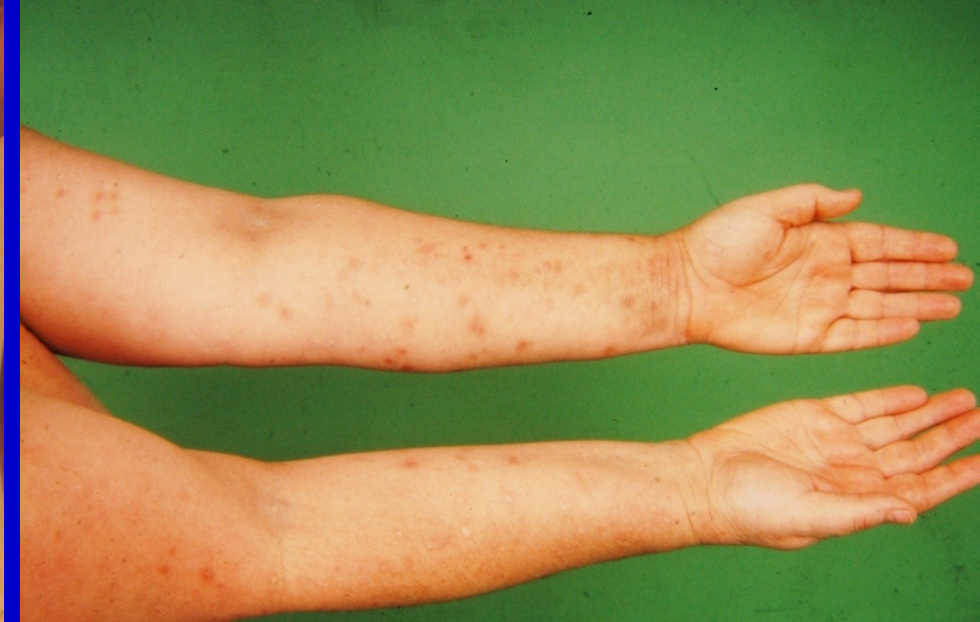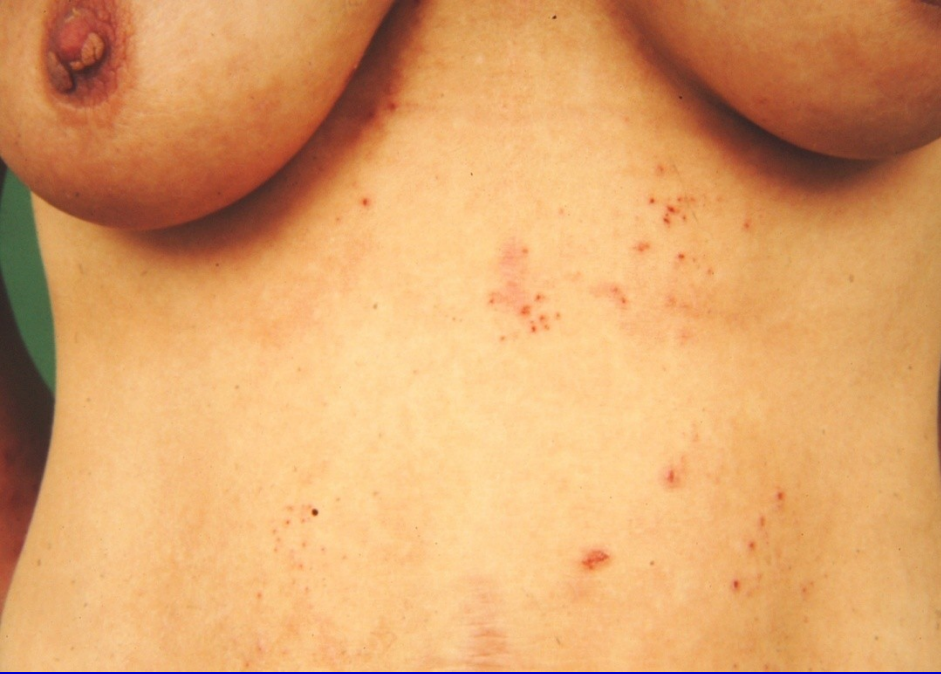Eczema atopicum – forma erythrodermická – fáze dospívajících

Morfologie – lokalizace – závislost na věku

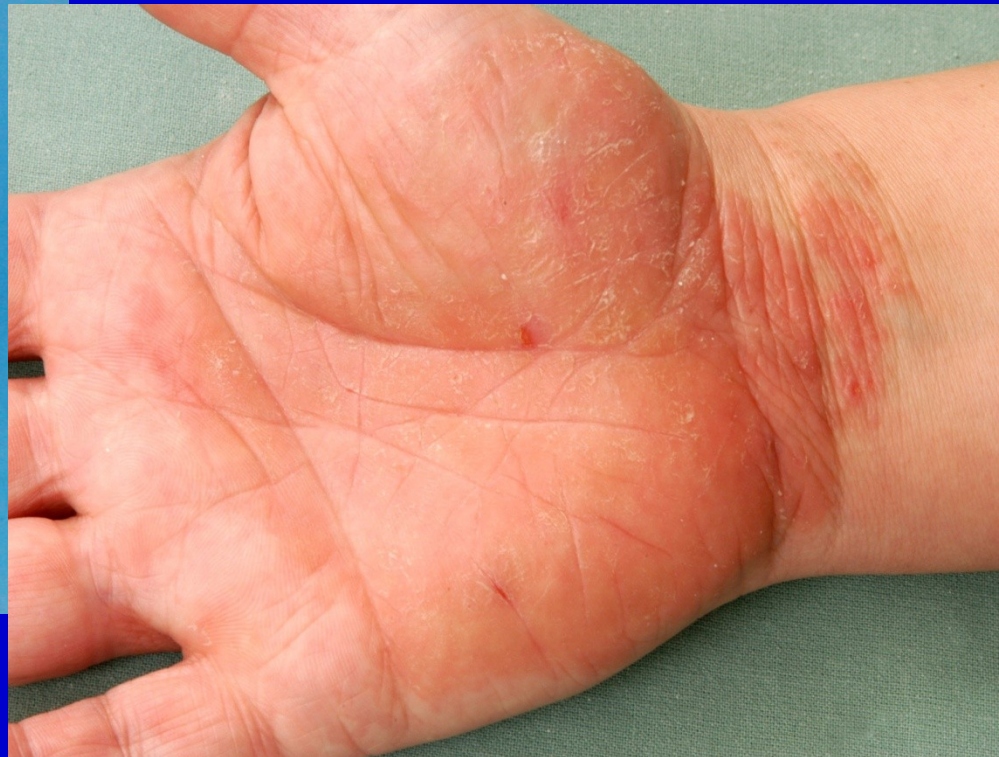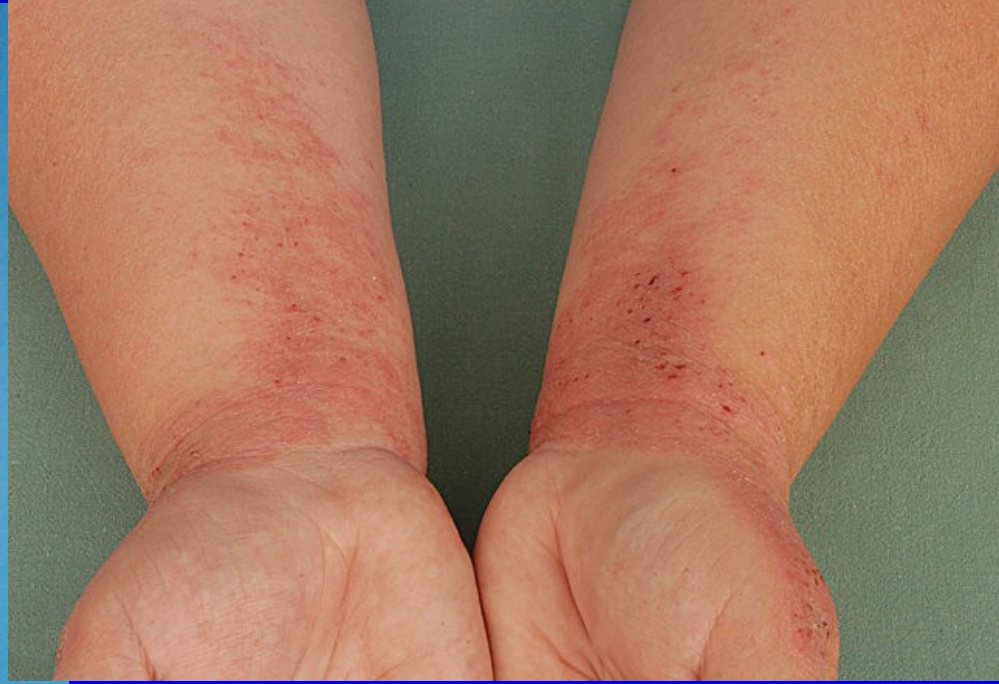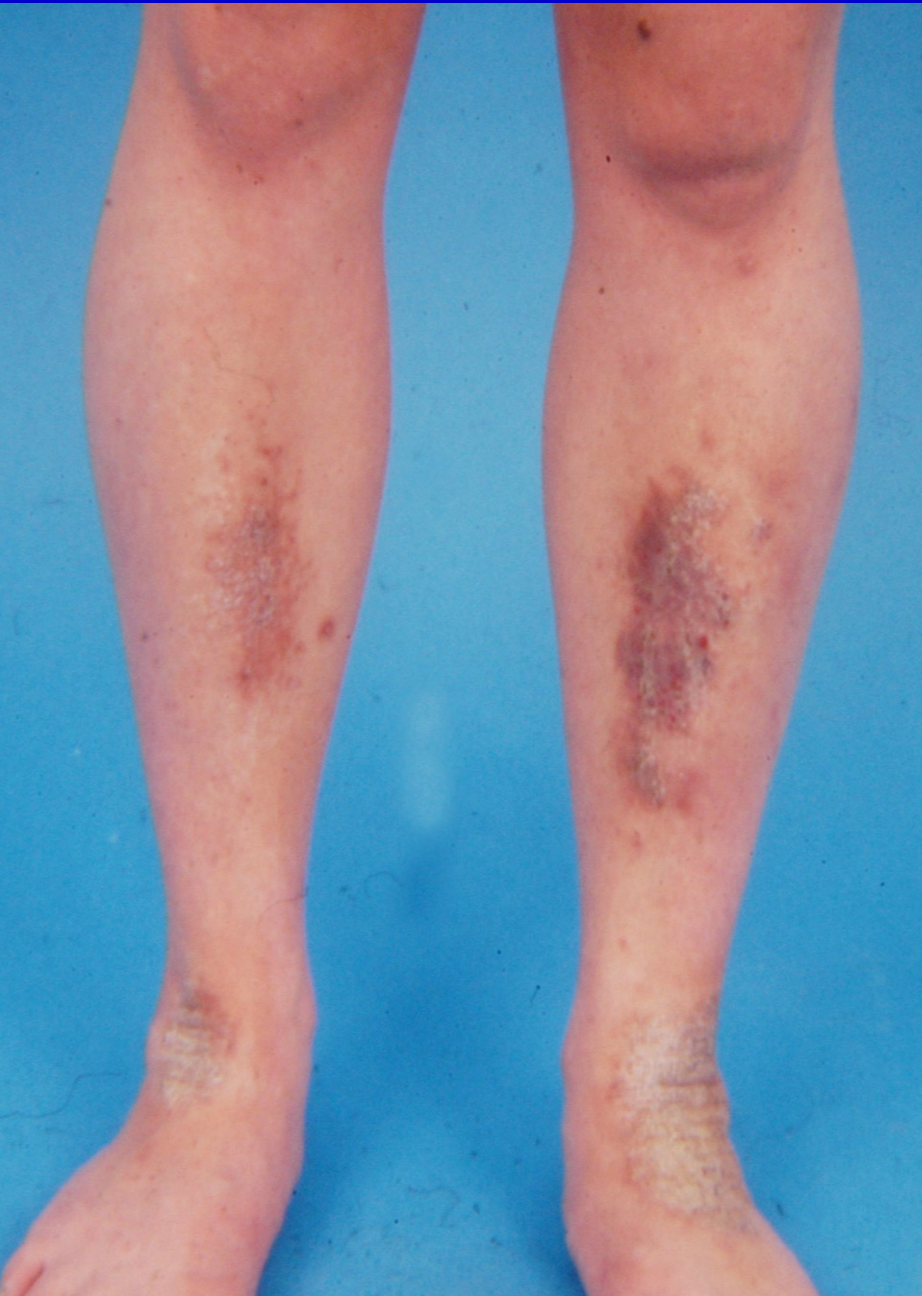
Fáze dospělých

(po pubertě se manifestuje asi 15 %)

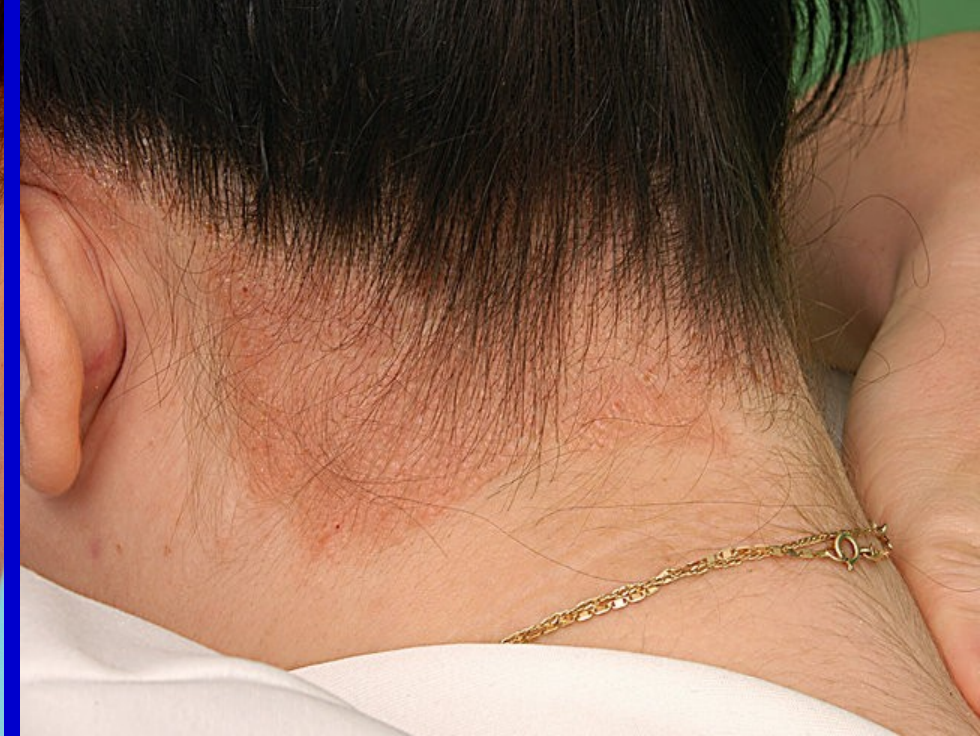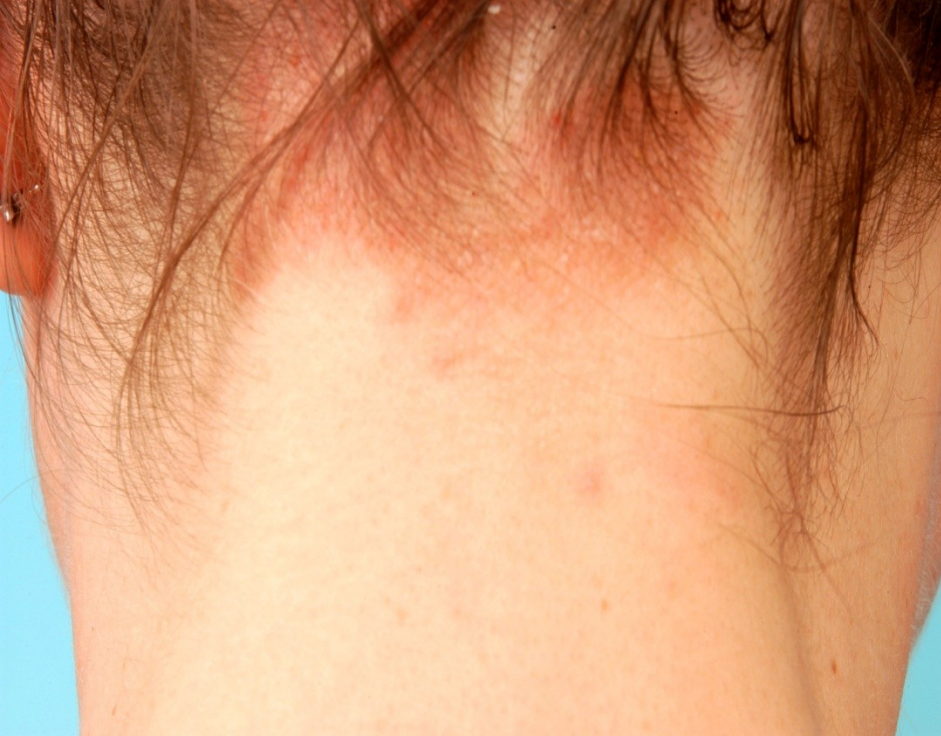- flexurální
 - pruriginózní
 - neurodermitická
 - erythrodermická
- chronický charakter
- možnost akuizace



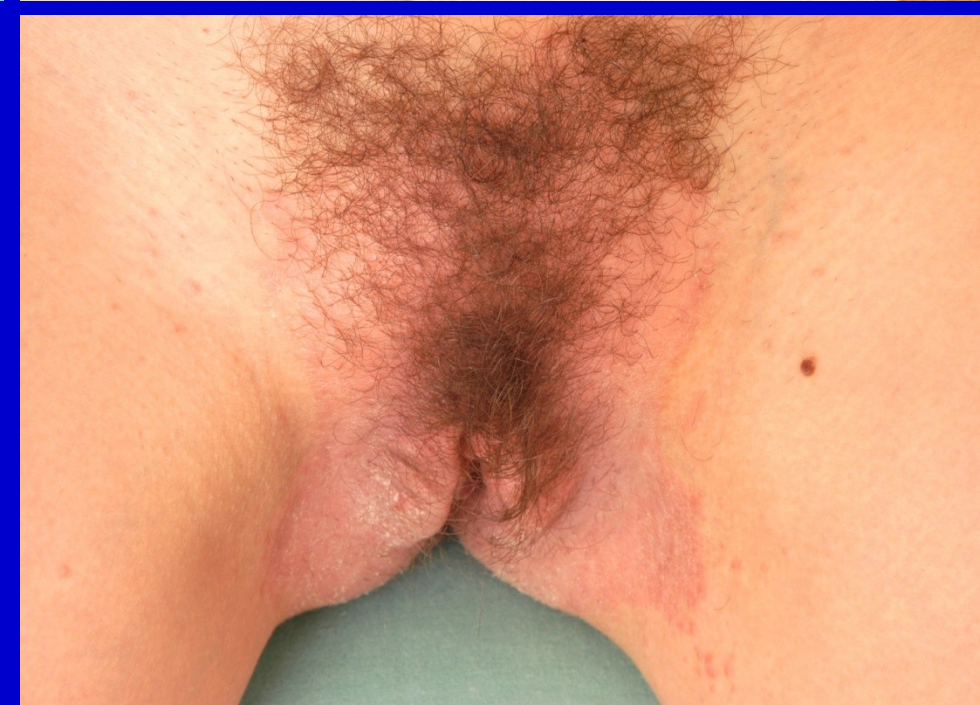Eczema atopicum – forma pruriginózní
– fáze dospělých

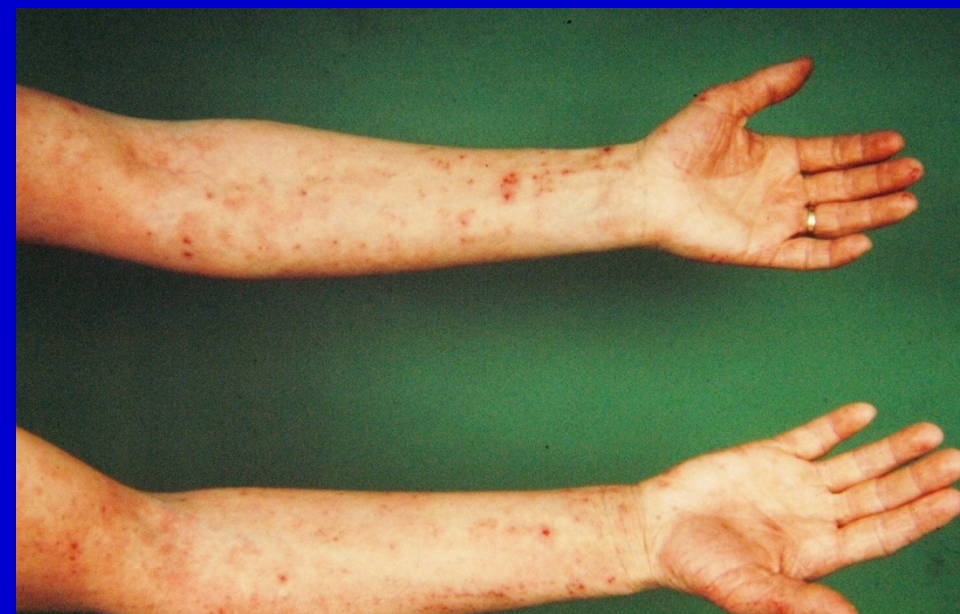
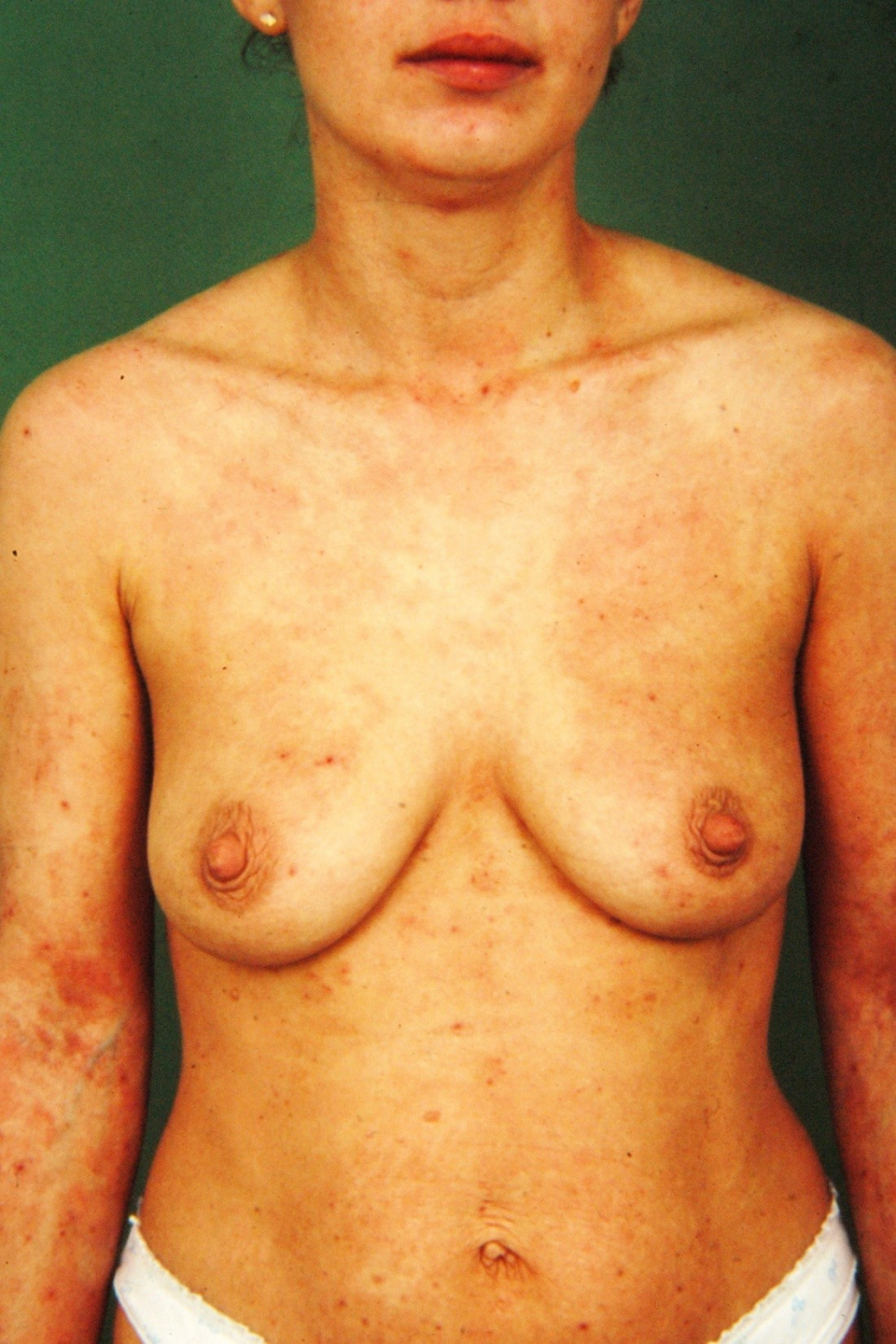
Eczema atopicum – forma
neurodermitická – fáze dospělých



Eczema atopicum – forma
neurodermitická – fáze dospělých

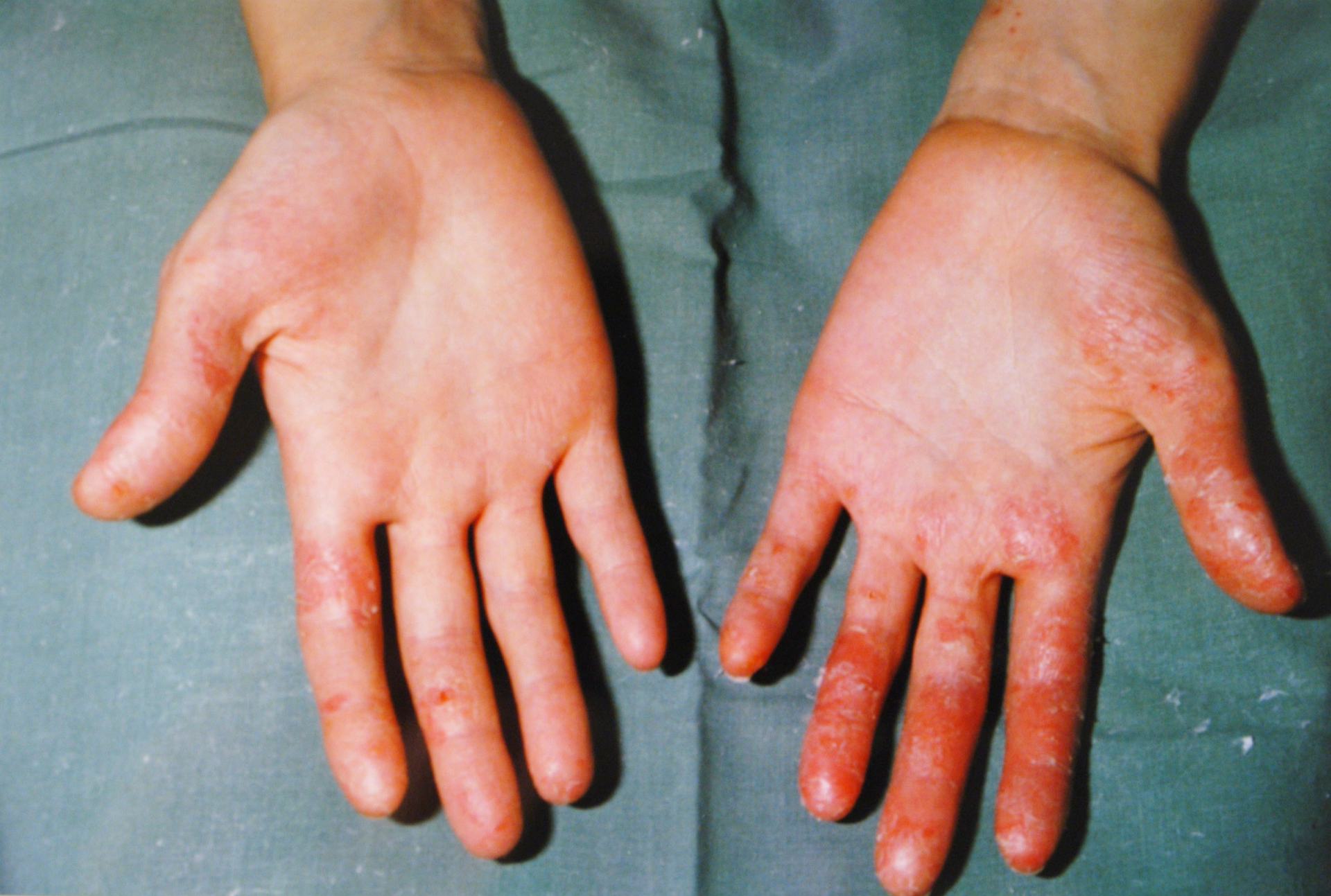



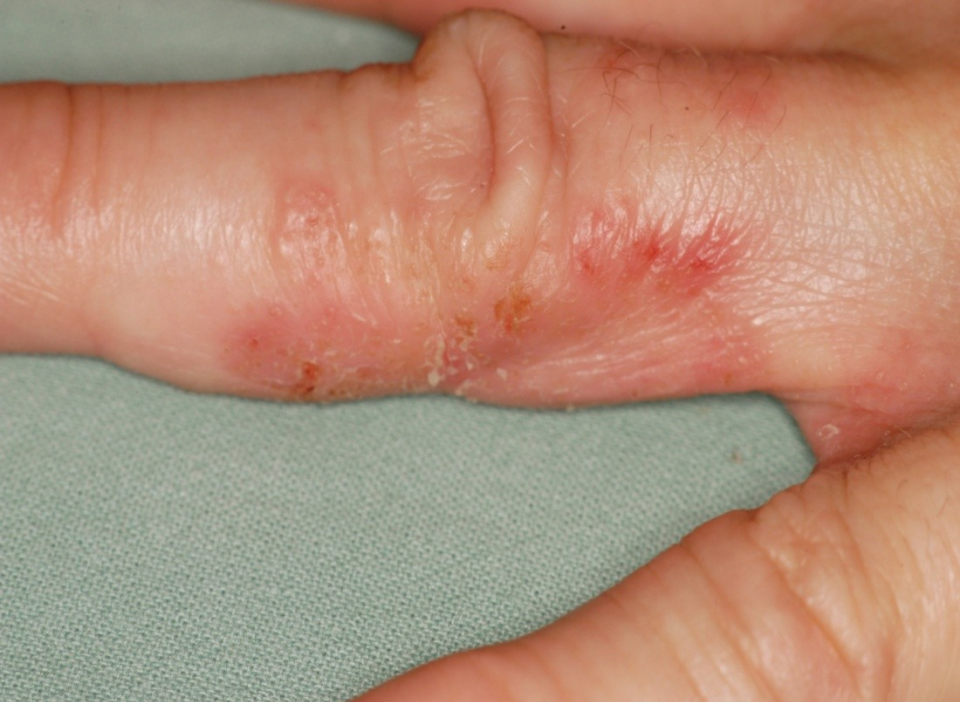Eczema atopicum – forma erythrodermická
– fáze dospělých

Morfologie – lokalizace – závislost na věku

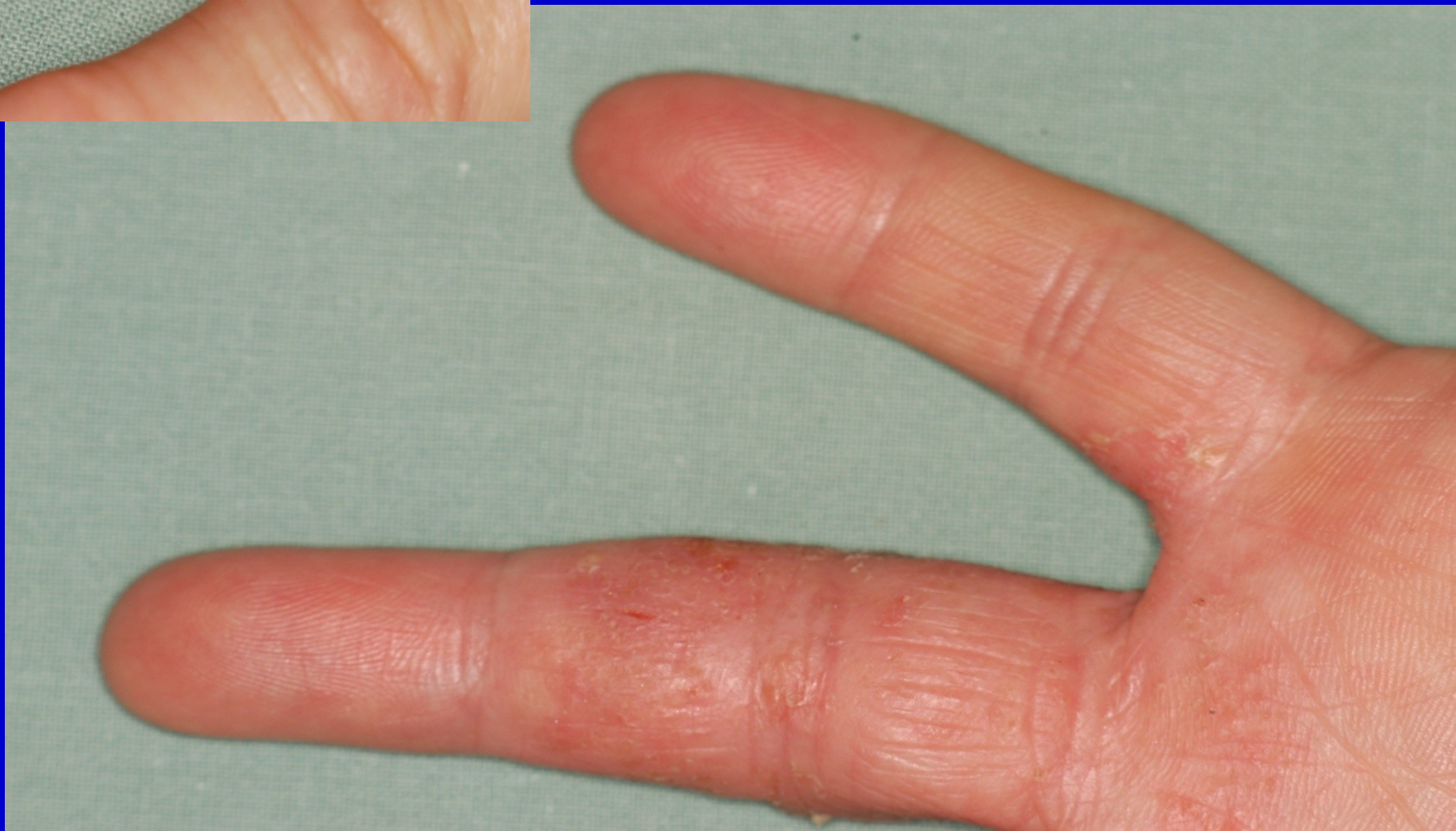- **formy atypické** – numulární, dysidrotické, hyperkeratotické
- **formy frustní** – cheilitis sicca, stomatitis angularis, pulpitis sicca, intertrigo retroauricularis, aj.

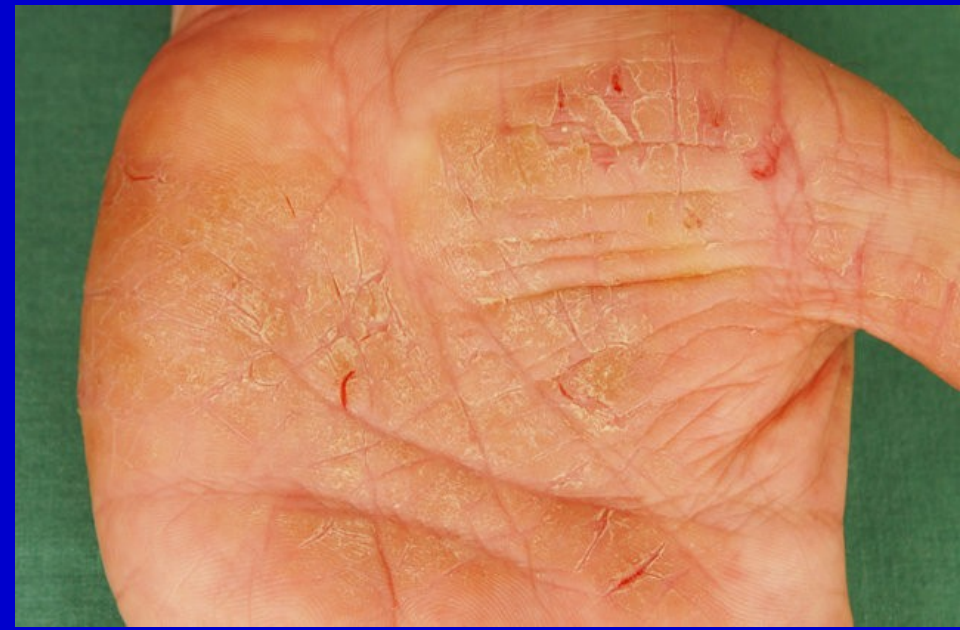
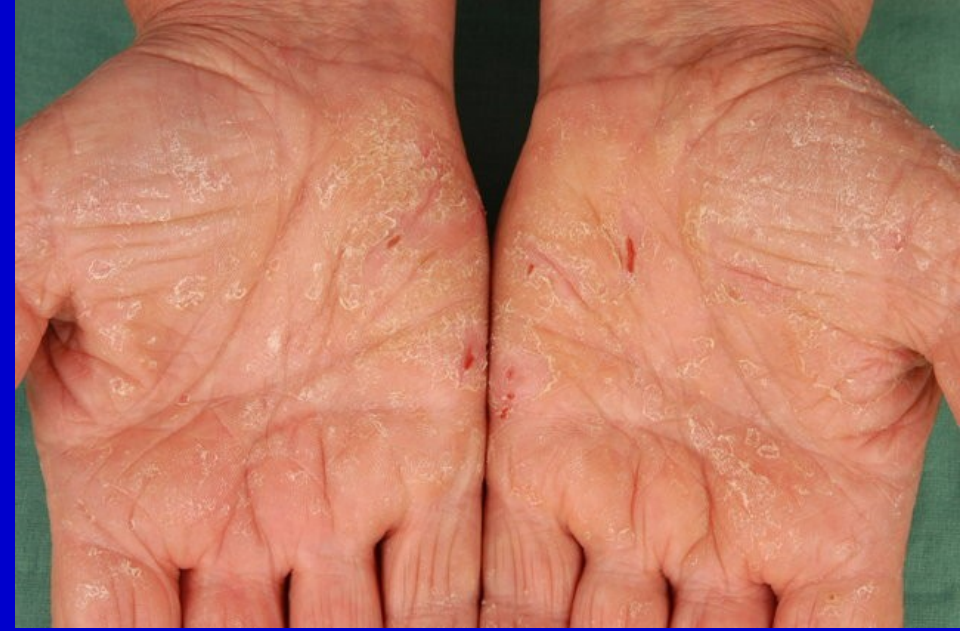
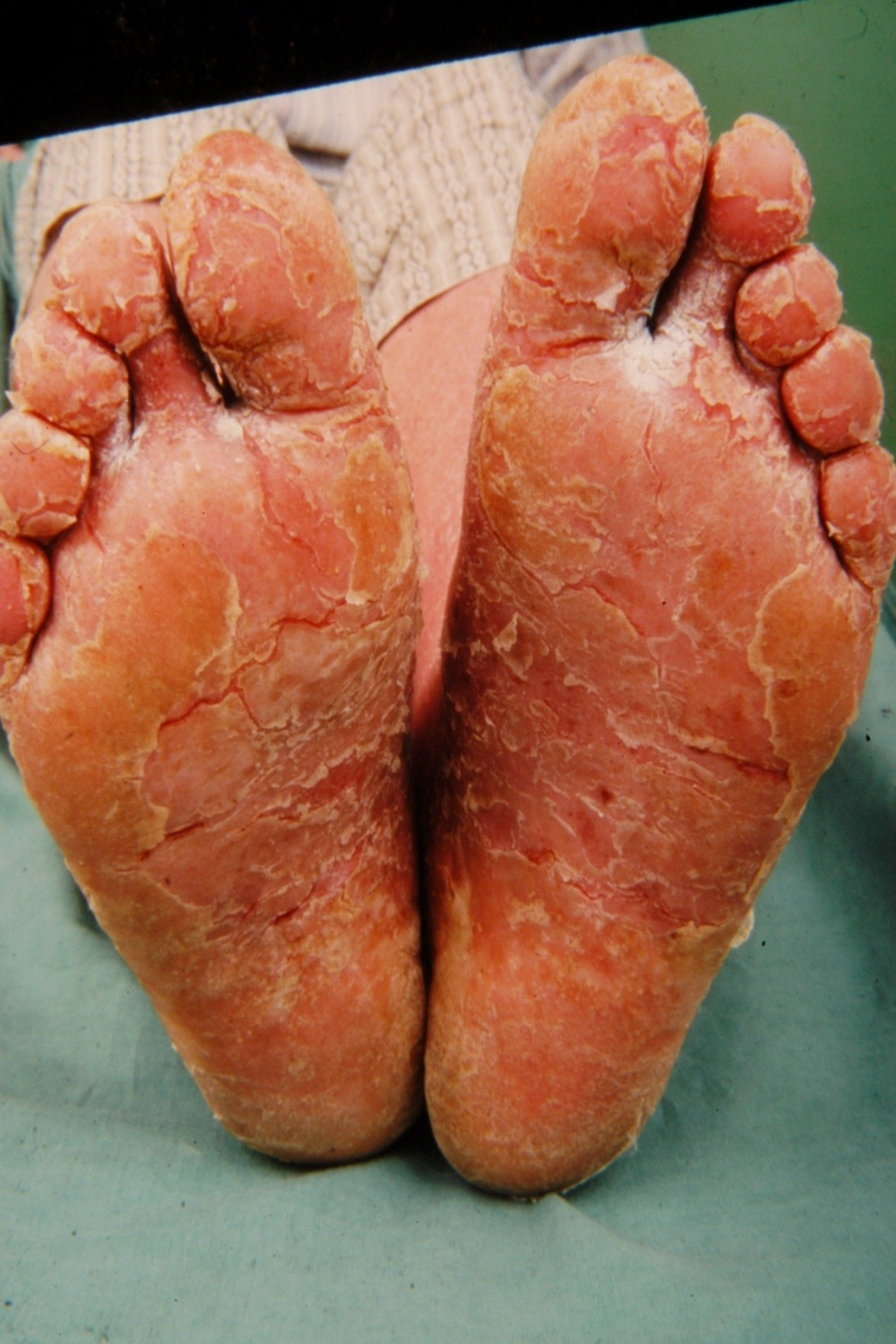Eczema atopicum – forma dysidrotická

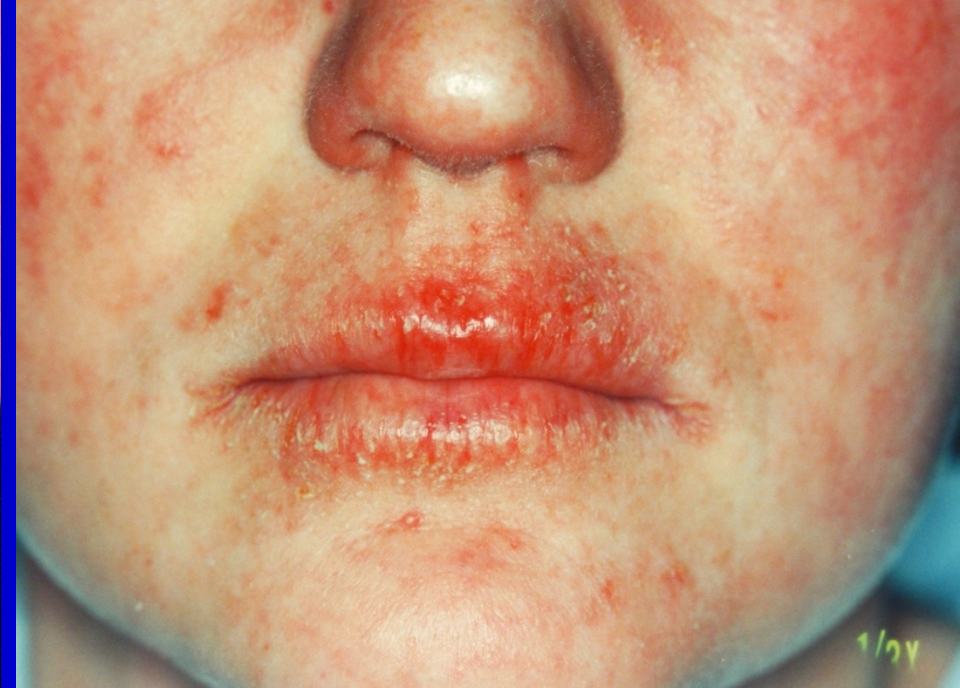
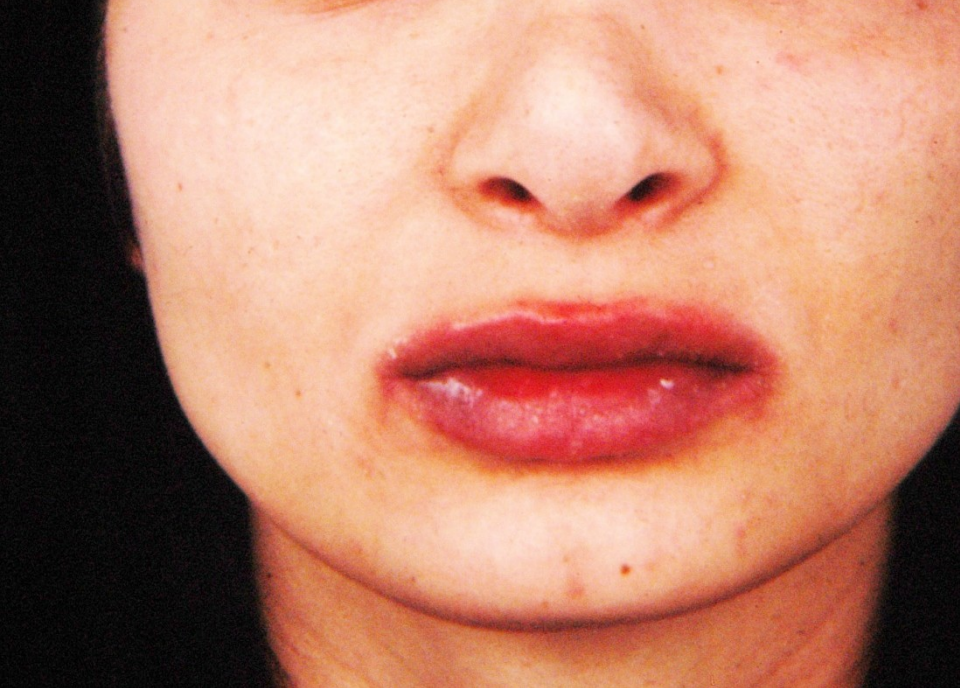
Eczema atopicum – forma dysidrotická

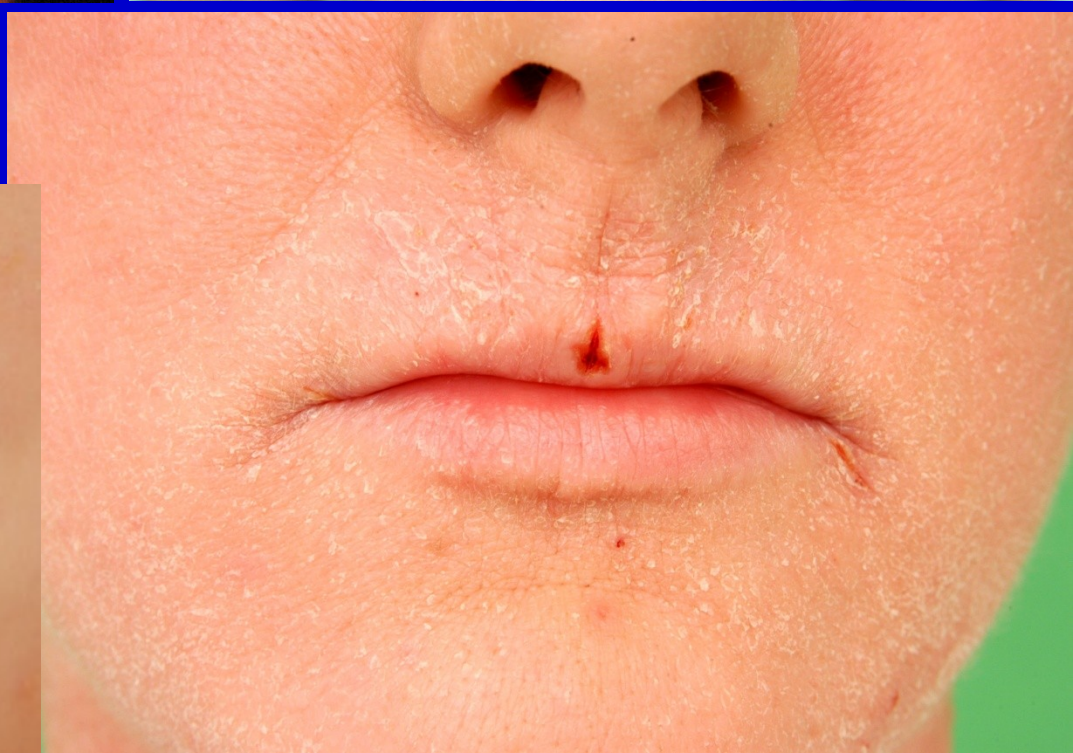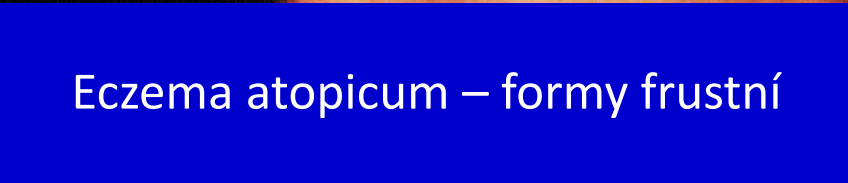



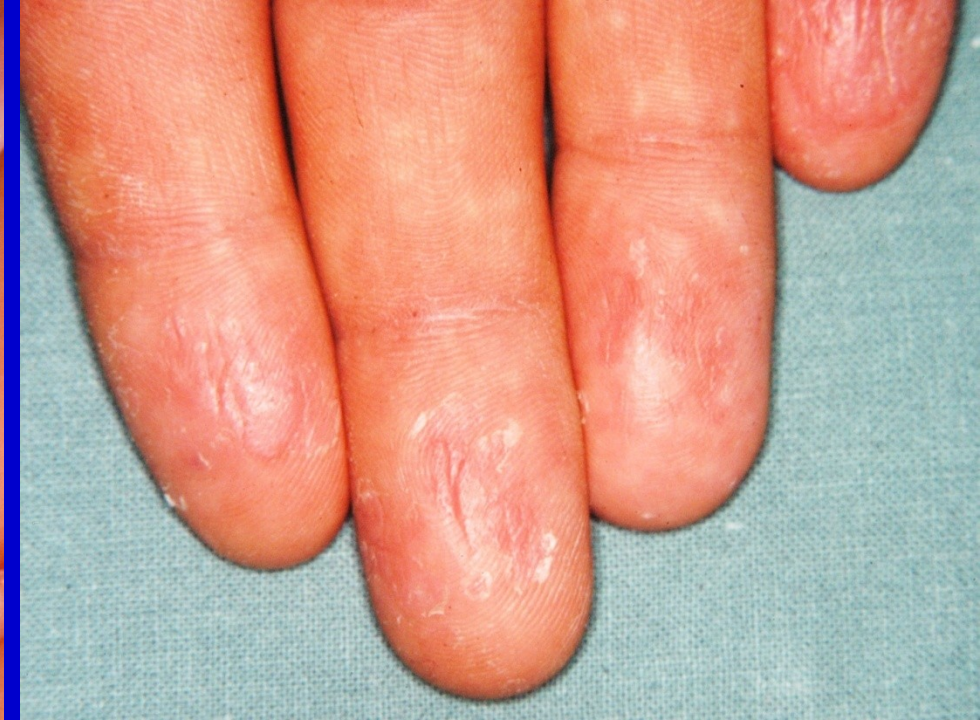
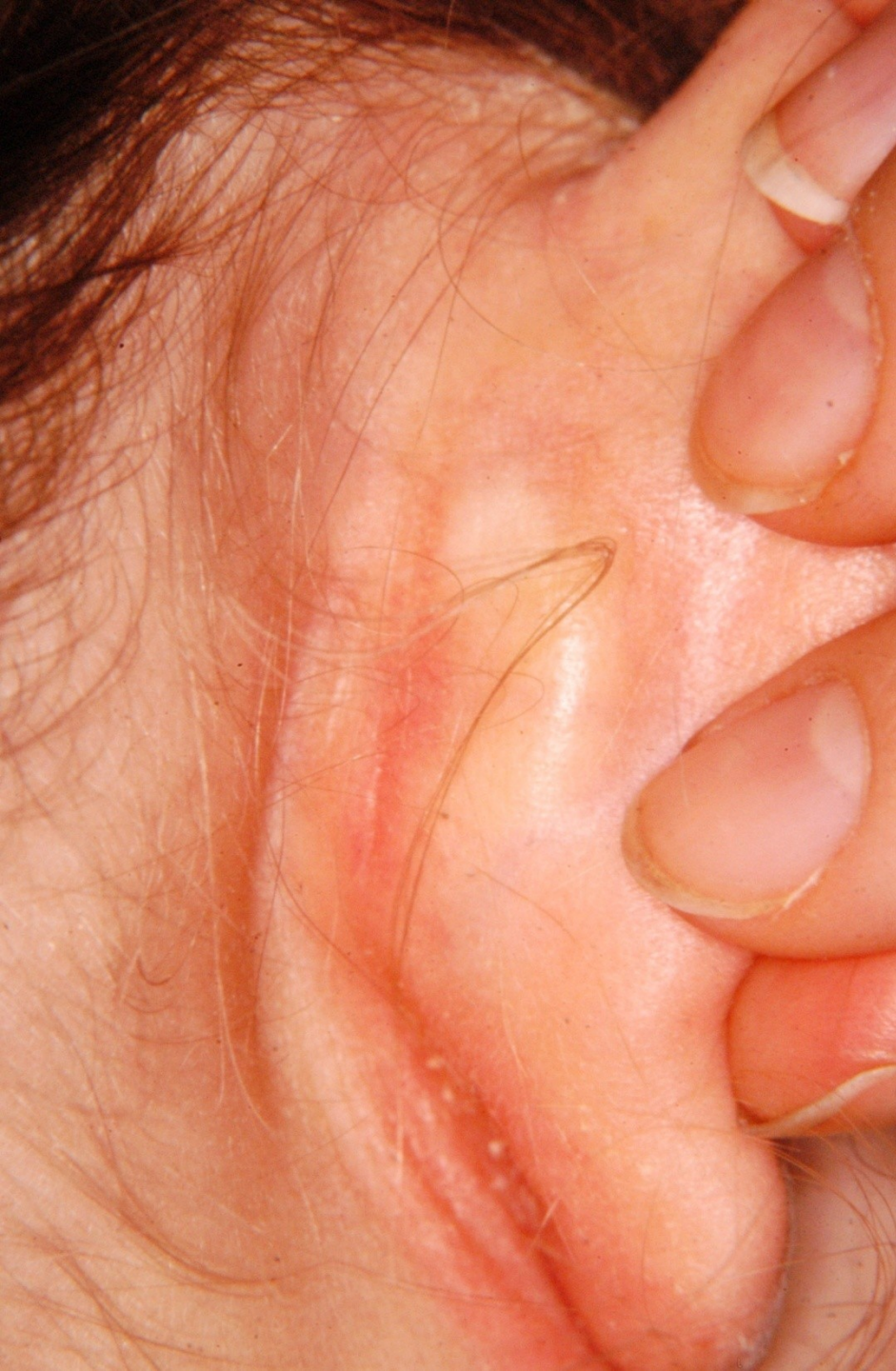Eczema atopicum hyperkeratoticum

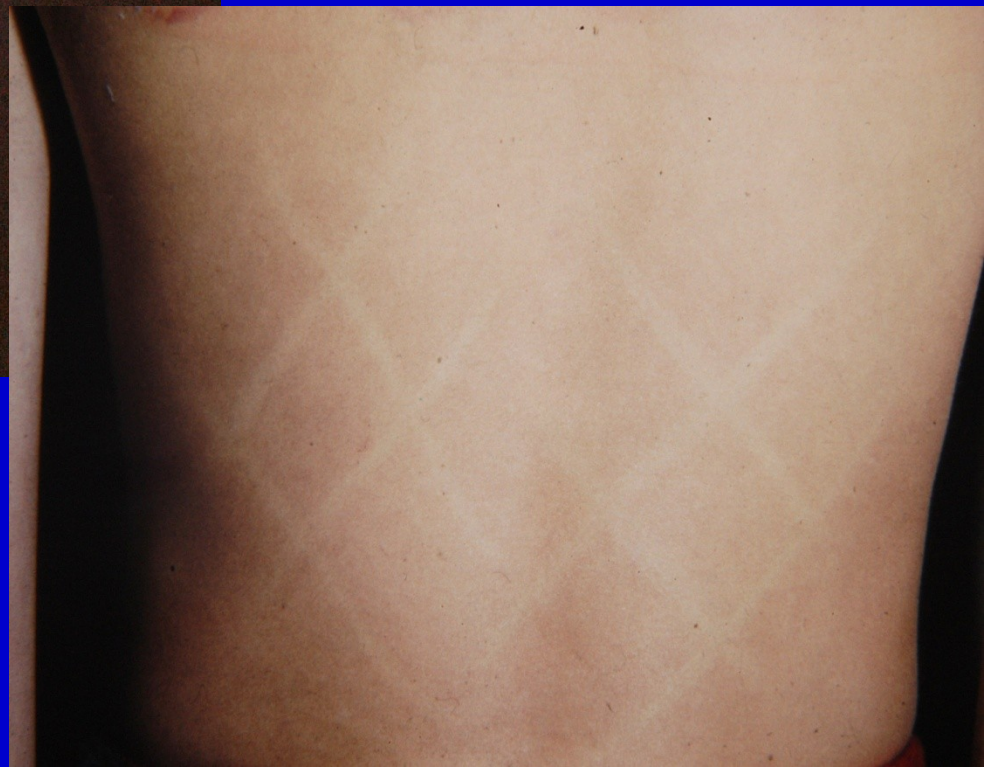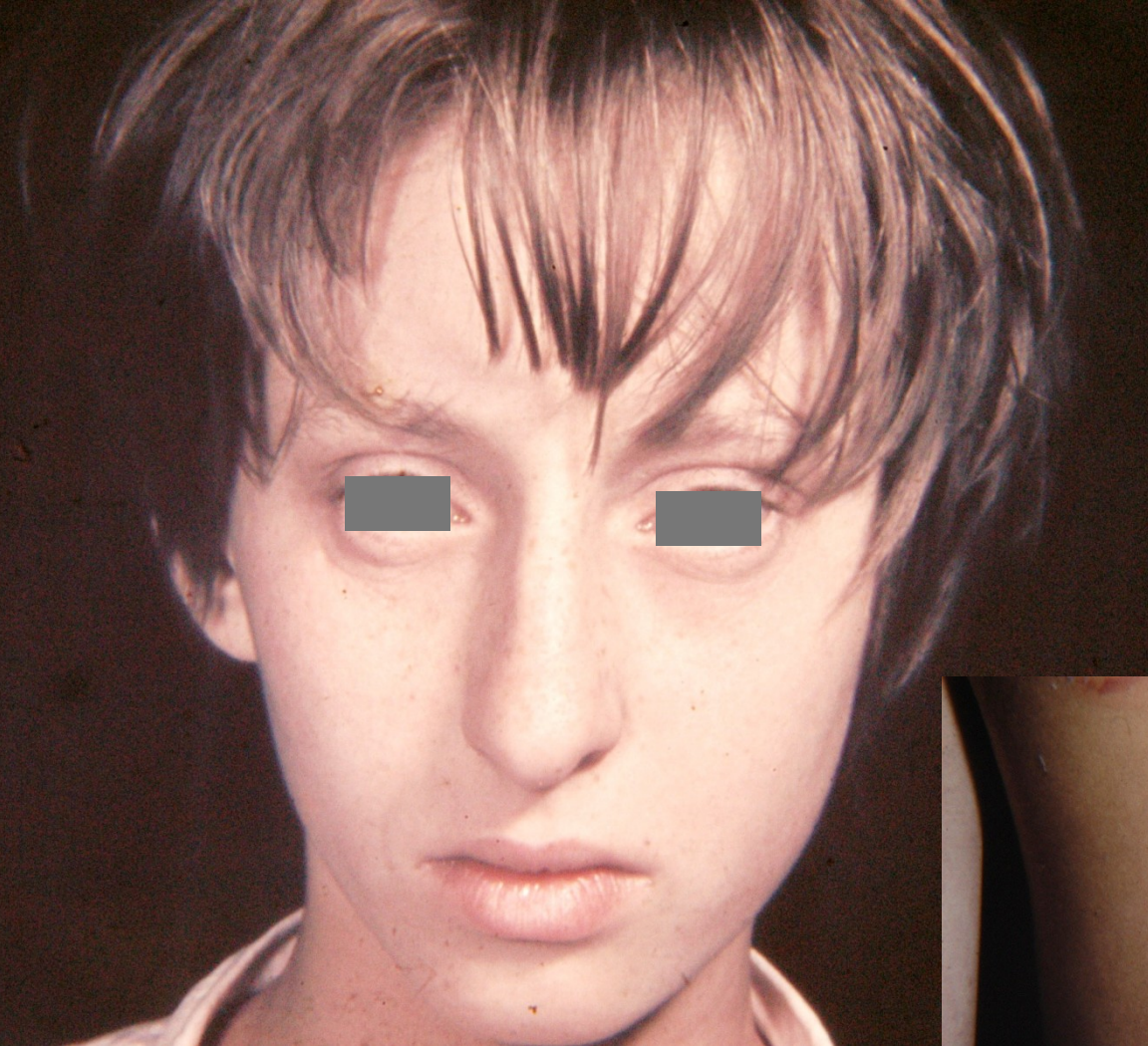


Eczema atopicum – formy frustní





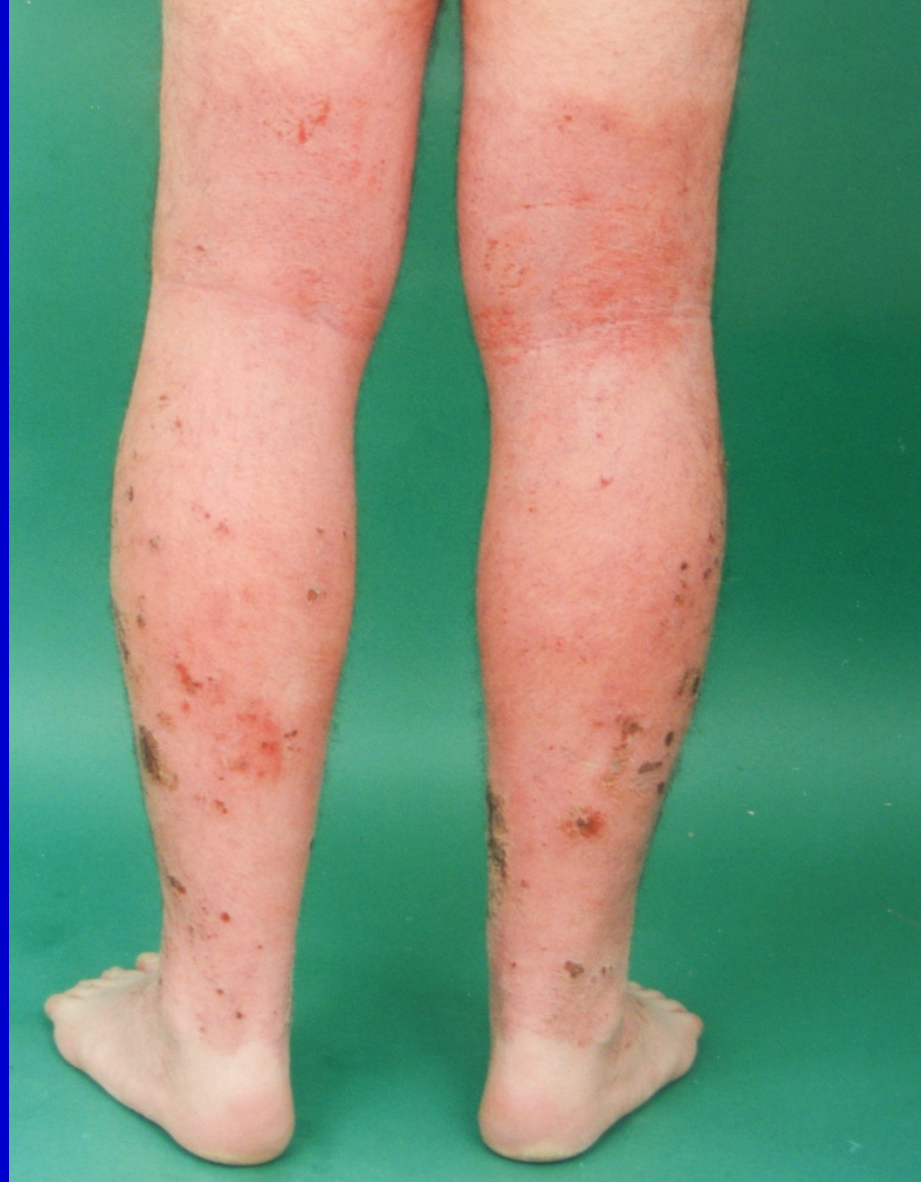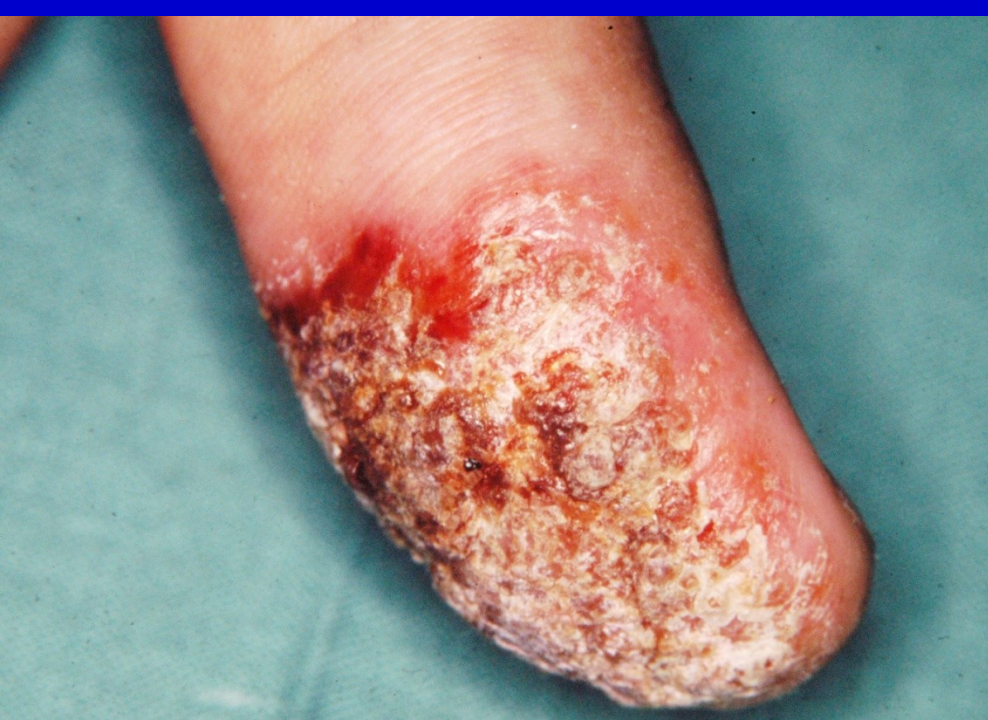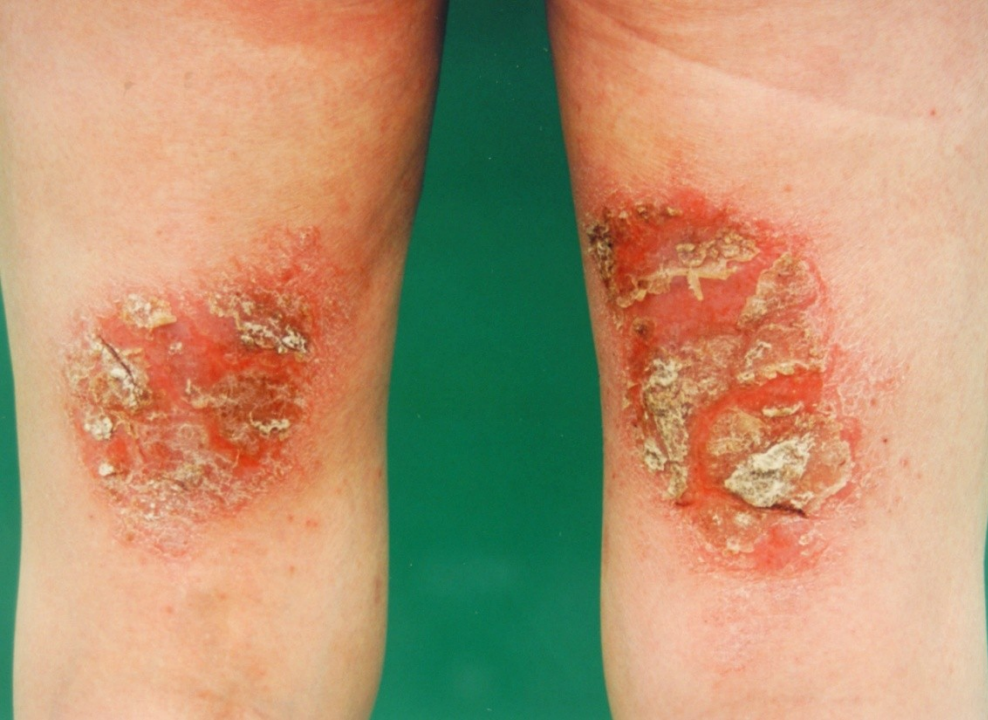Eczema atopicum – formy frustní



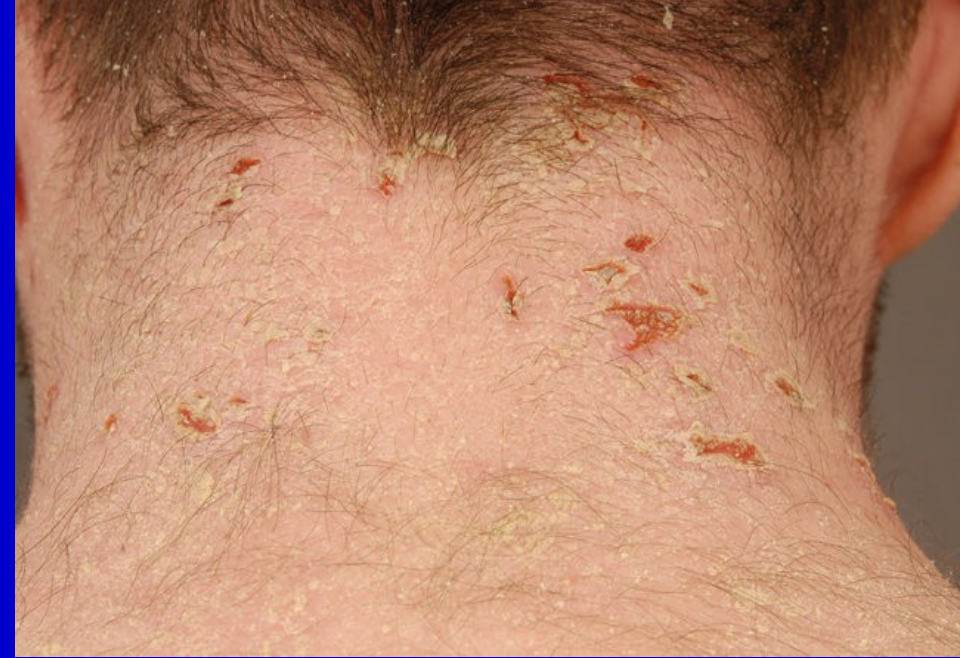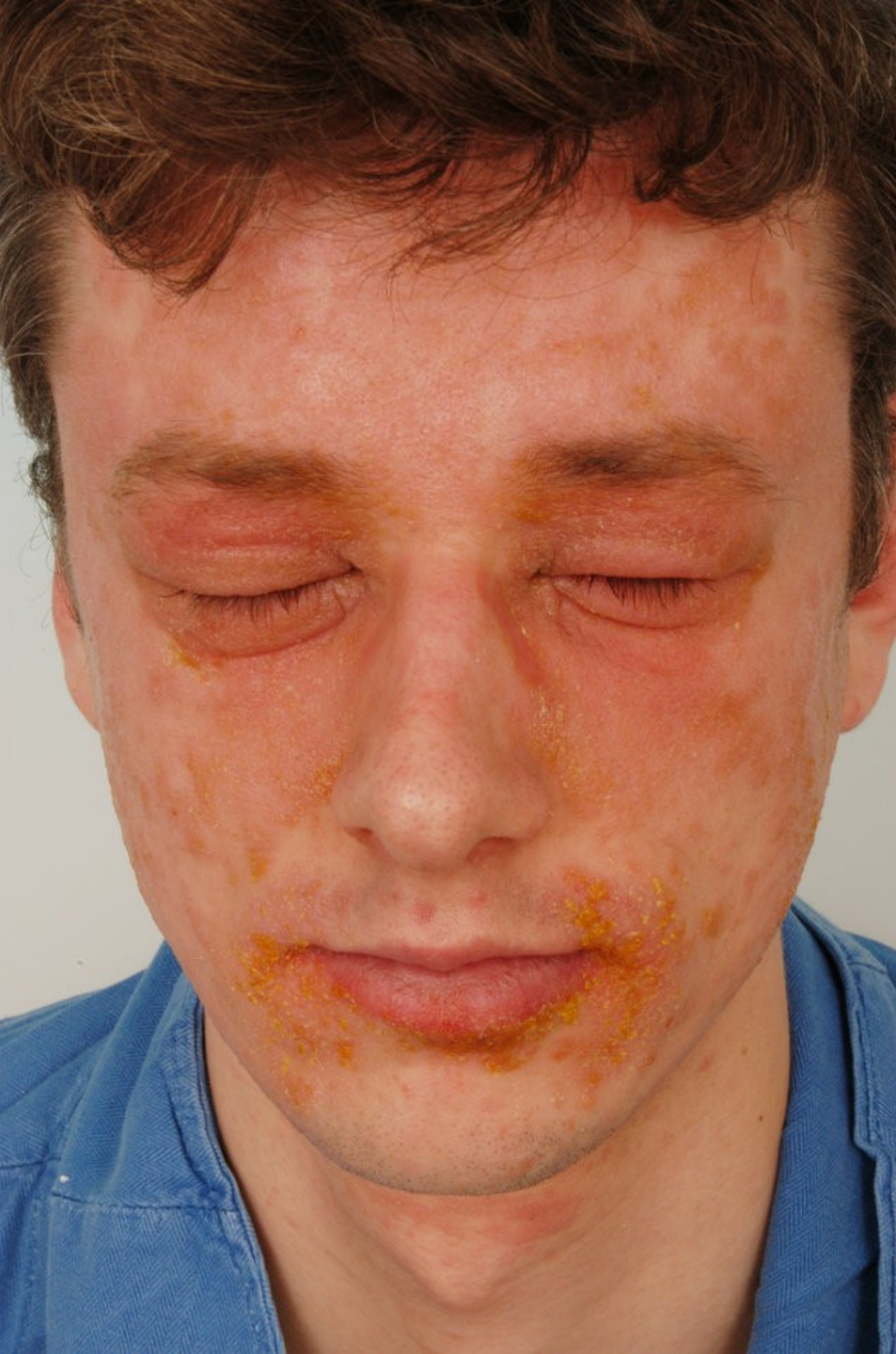Atopický habitus

Komplikace atopického ekzému

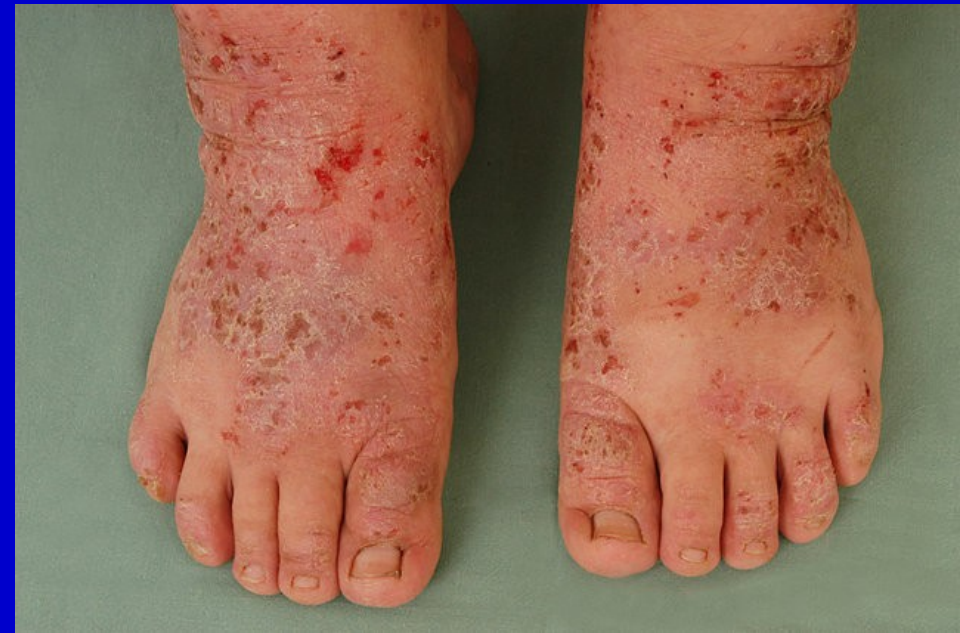- **bakteriální** – impetiginizace (St. aureus)
 - **virové** – herpetikace, verrucae, mollusca
 - **mykotické** (Tr. rubrum, Pityrosporum ovale)
 - **kontaktní senzibilizace**
-
- **oční** (glaukom, keratokonus, odchlípení sítnice)
-
- **alopecia areata**
 - **ichthyosis vulgaris**

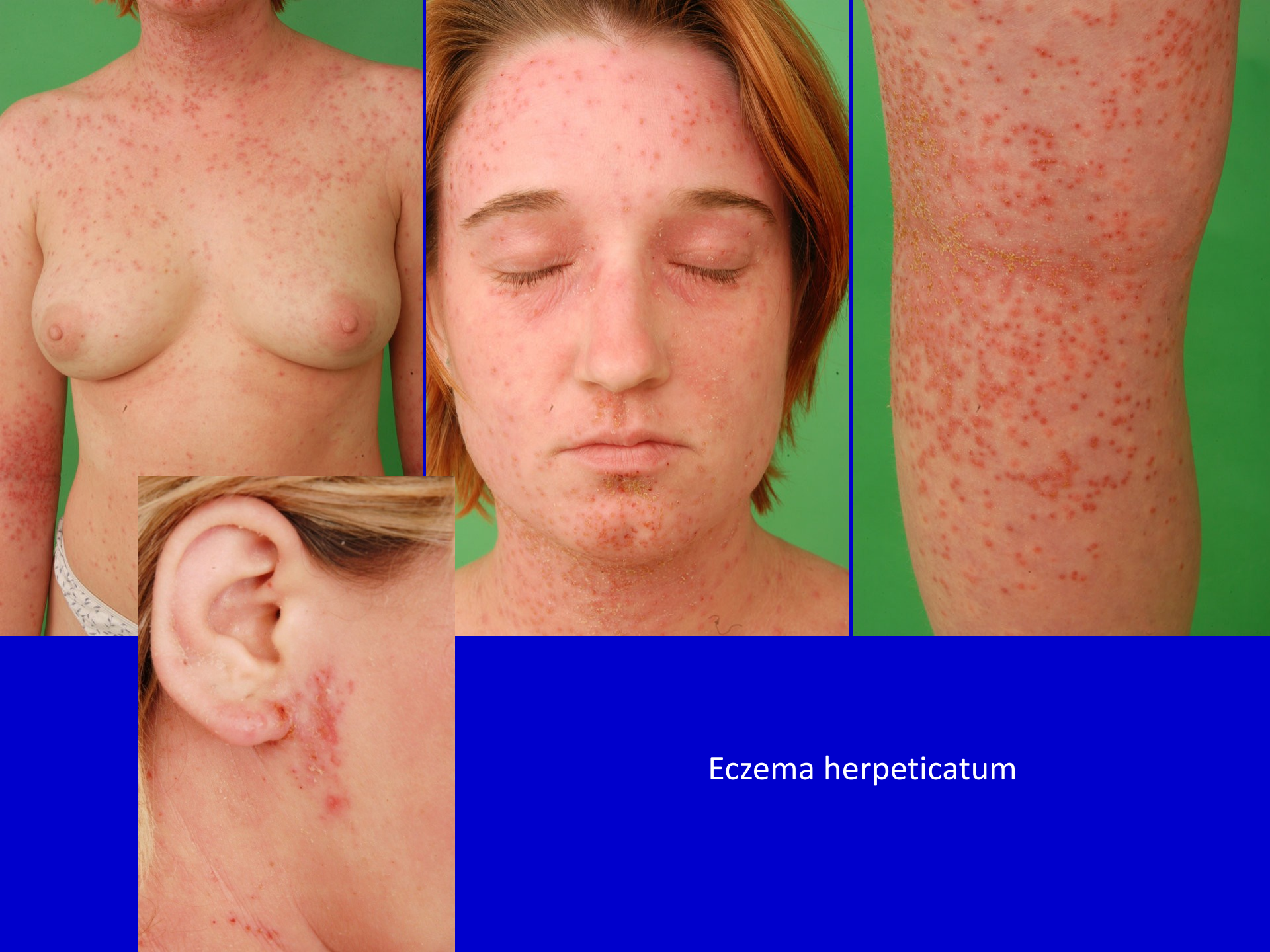

Eczema atopicum impetiginisatum

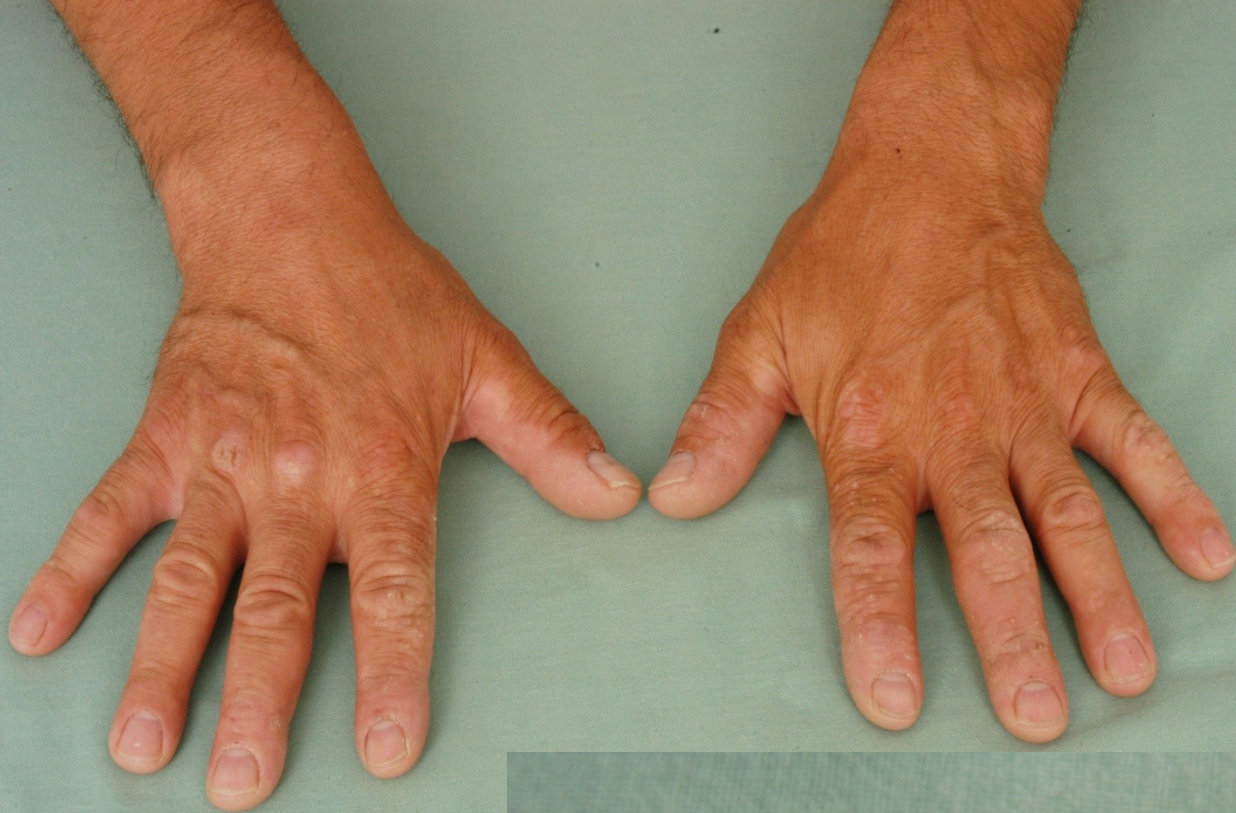

Eczema atopicum impetiginisatum

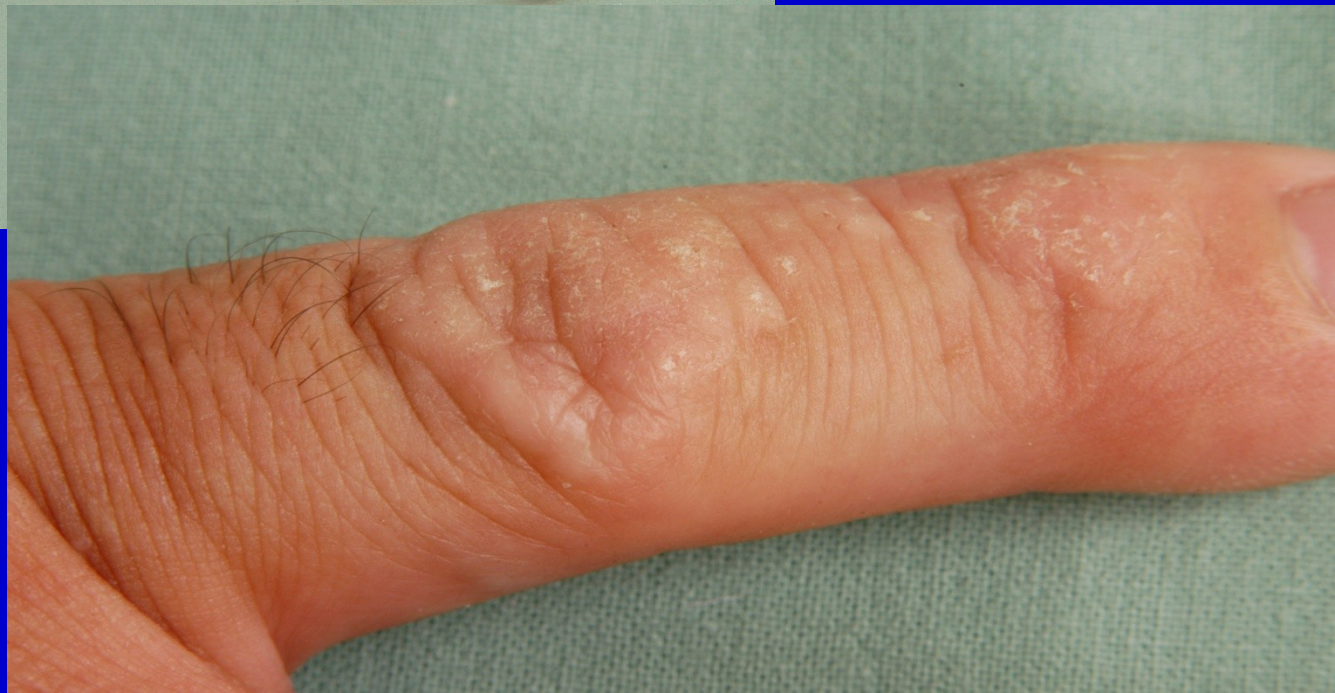



Eczema herpeticum



Eczema atopicum
– verrucae vulgares
– obráběč kovů



Atopický ekzém

– kontaktní přecitlivělost

alergeny

- domácího prostředí
- pracovního prostředí
- obsahové součásti dermat. extern a kosmet.přípr.

látky účinné

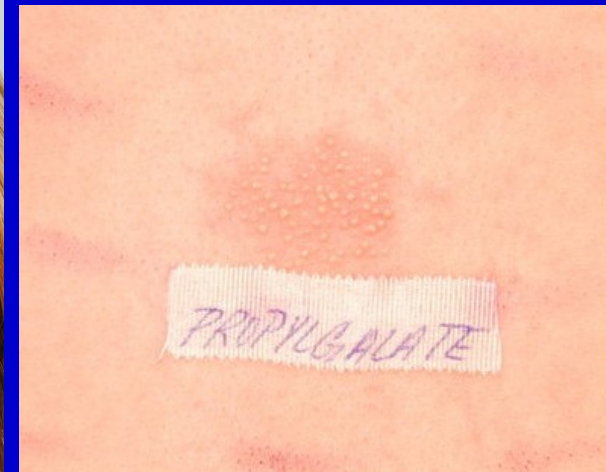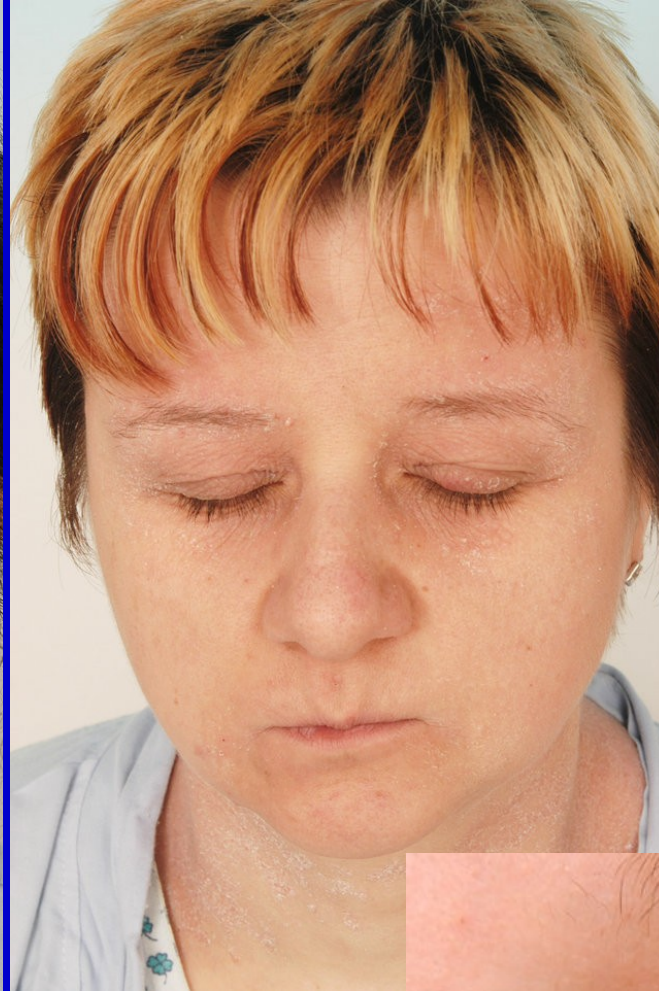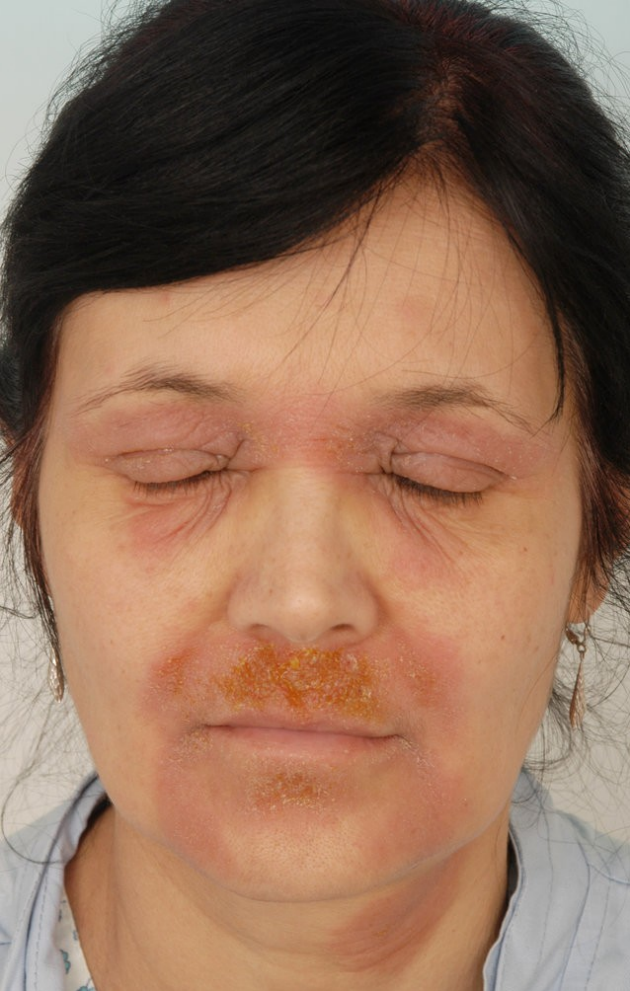(antibiotika
antimykotika
kortikosteroidy)

**látky přírodní
povahy**

látky pomocné

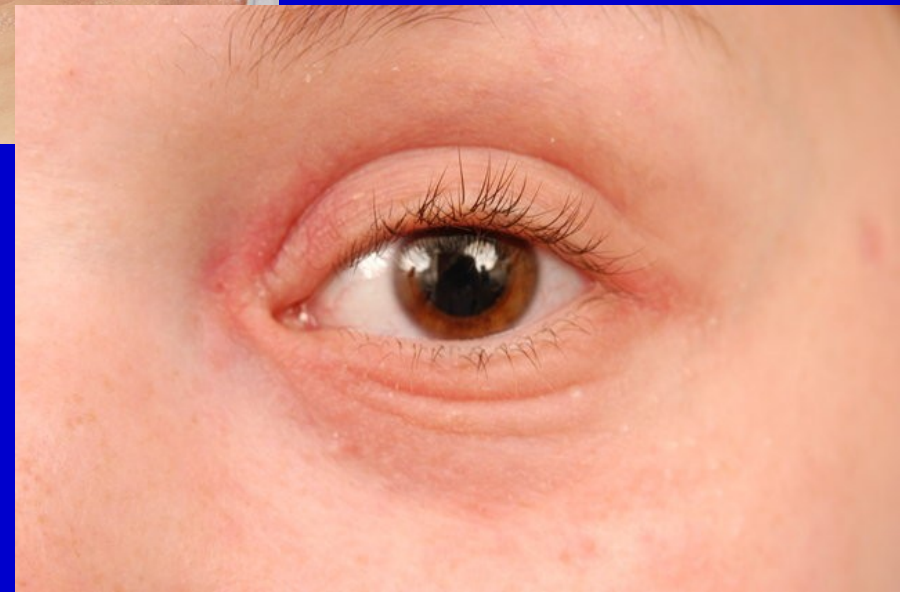
(konzervační
antioxidační
emulgační)

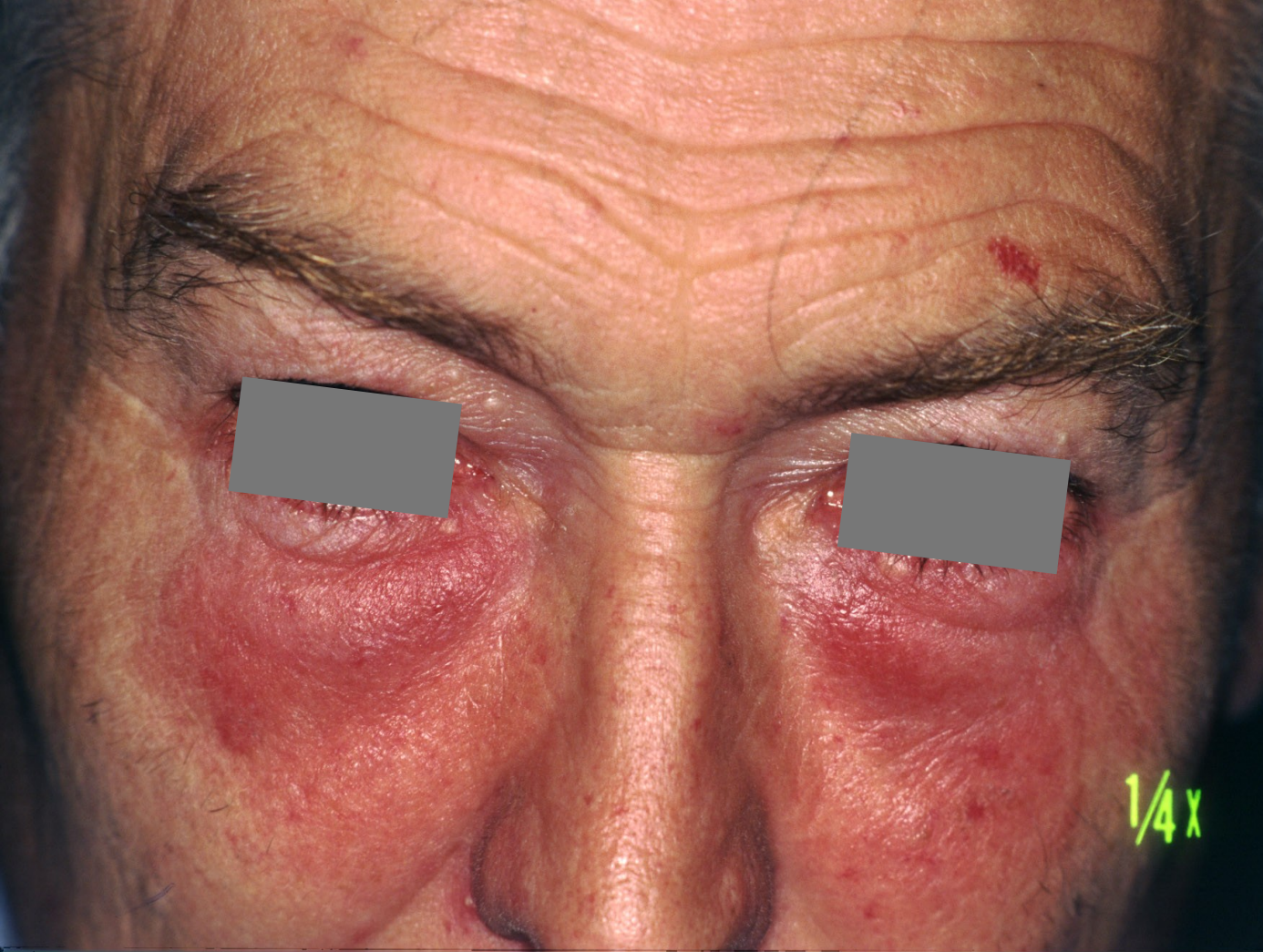parfémy



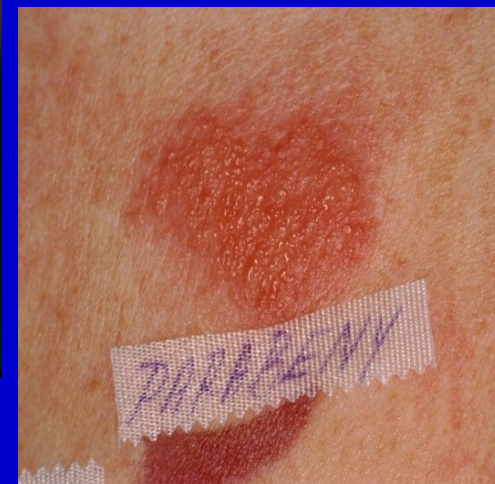Epikutánní test
– alergická reakce
na propylgalát

Eczema atopicum et contactum
– propylgalát

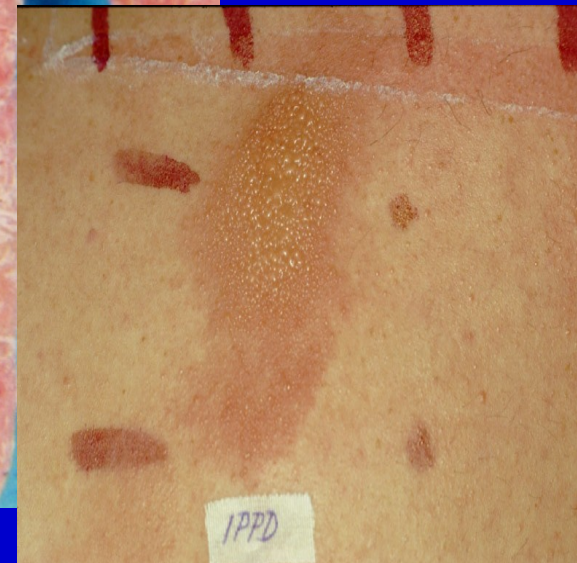
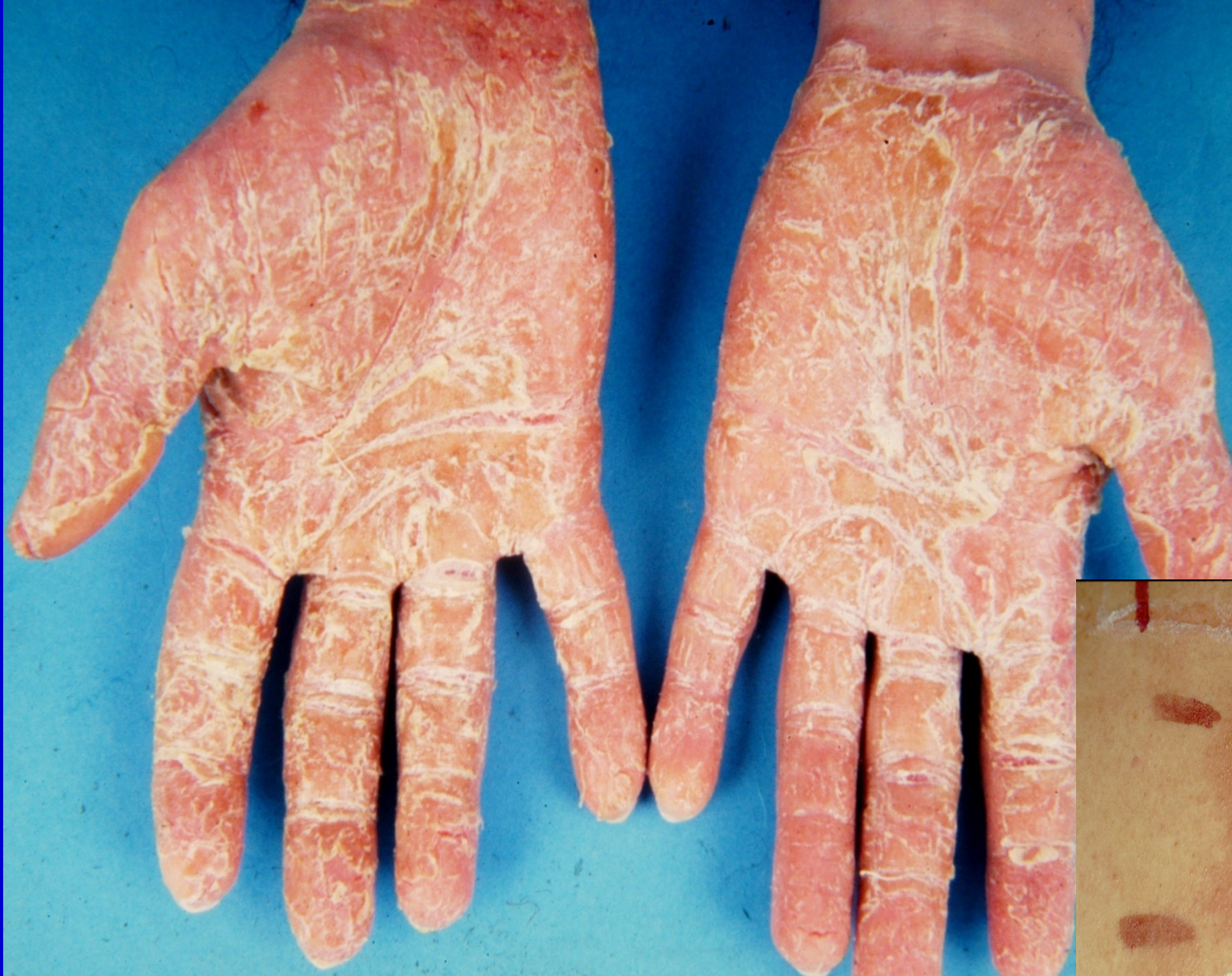



Eczema atopicum et contactum – parabeny-mix



Epikutánní test
– alergická reakce
na parabeny-mix

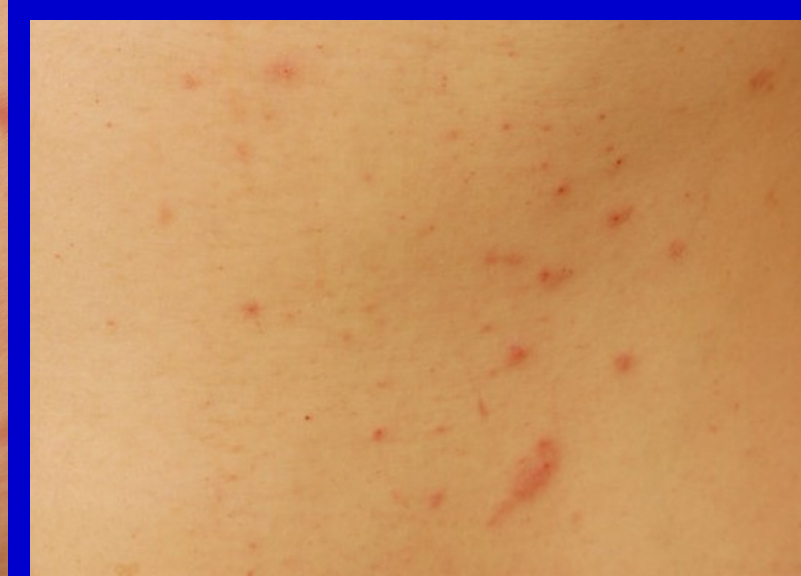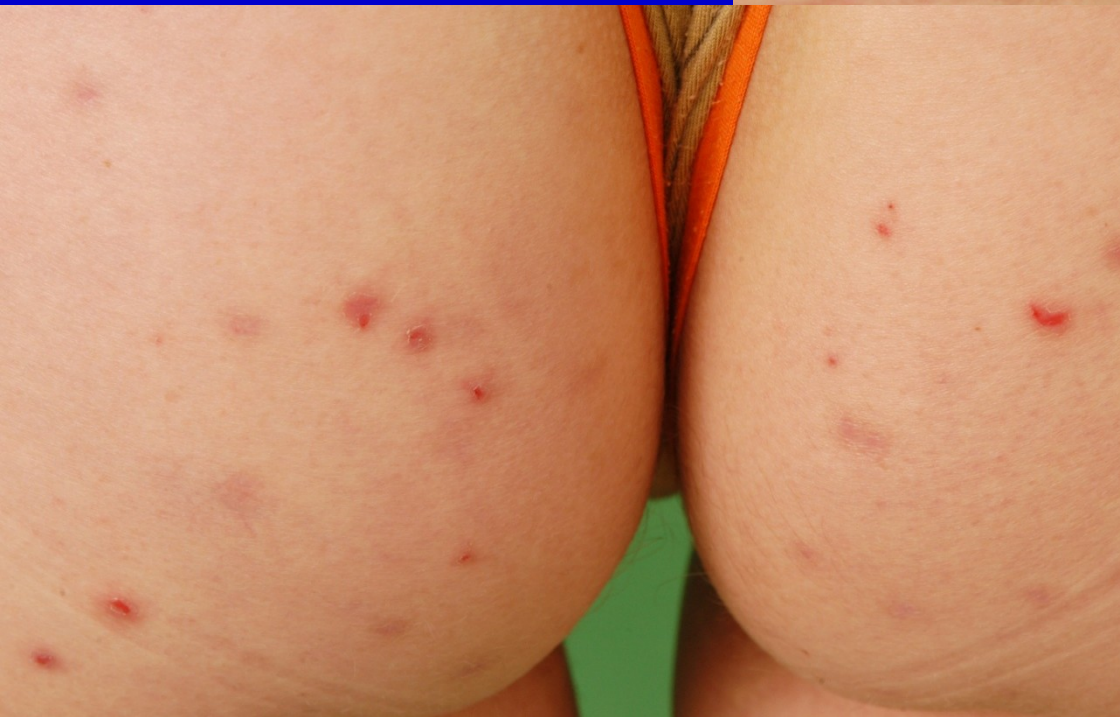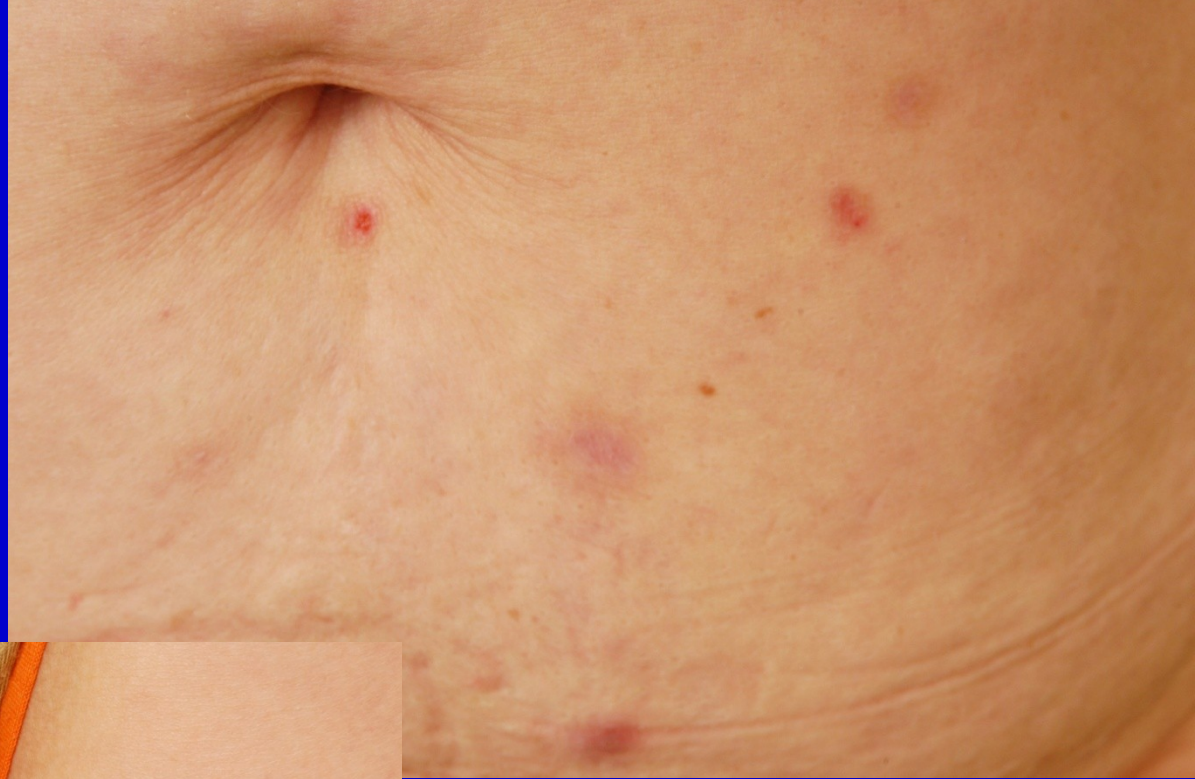


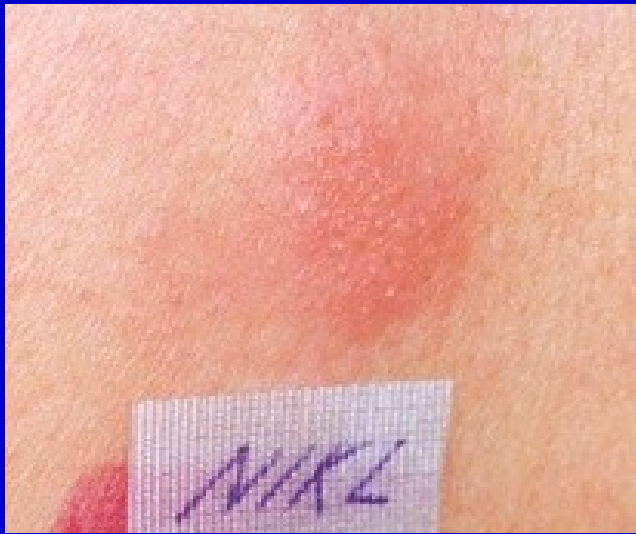Eczema atopicum et contactum professionale
– černá pryž – dělník v kovoprůmyslu
– guma hadice, IPPD

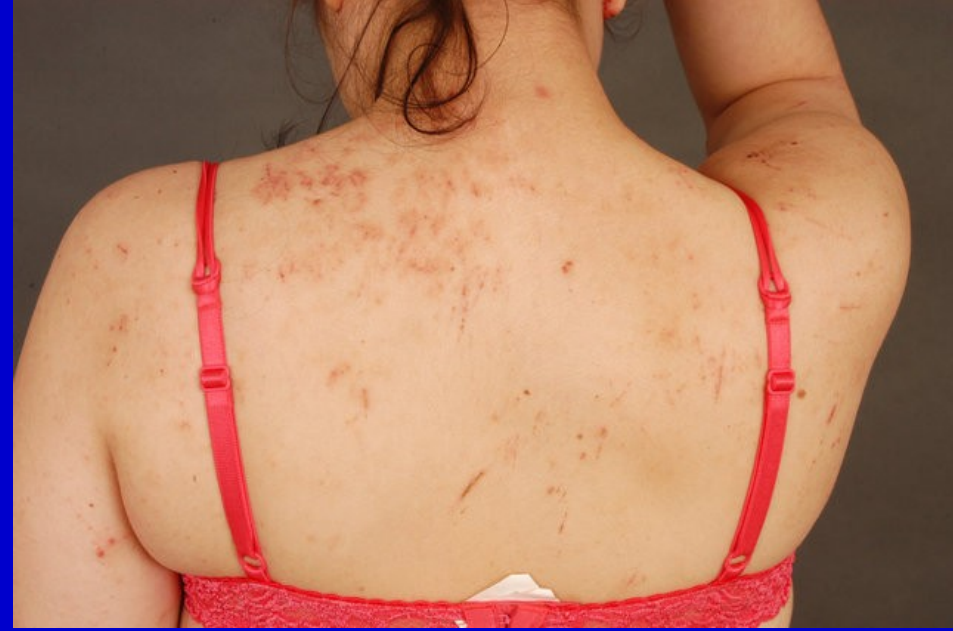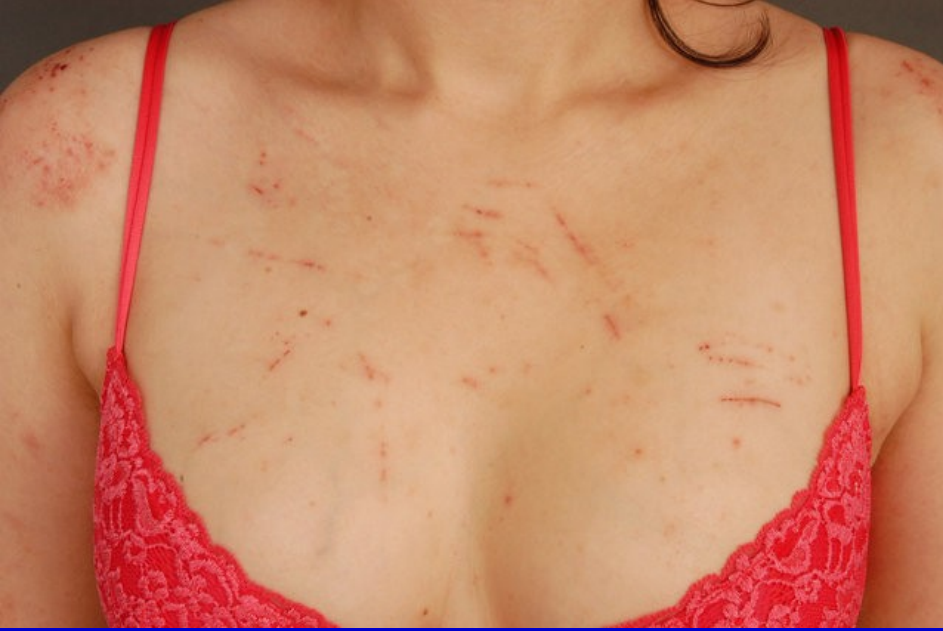Epikutánní test
– alergická reakce IPPD

Atopický ekzém – kontaktní senzibilizace na nikel

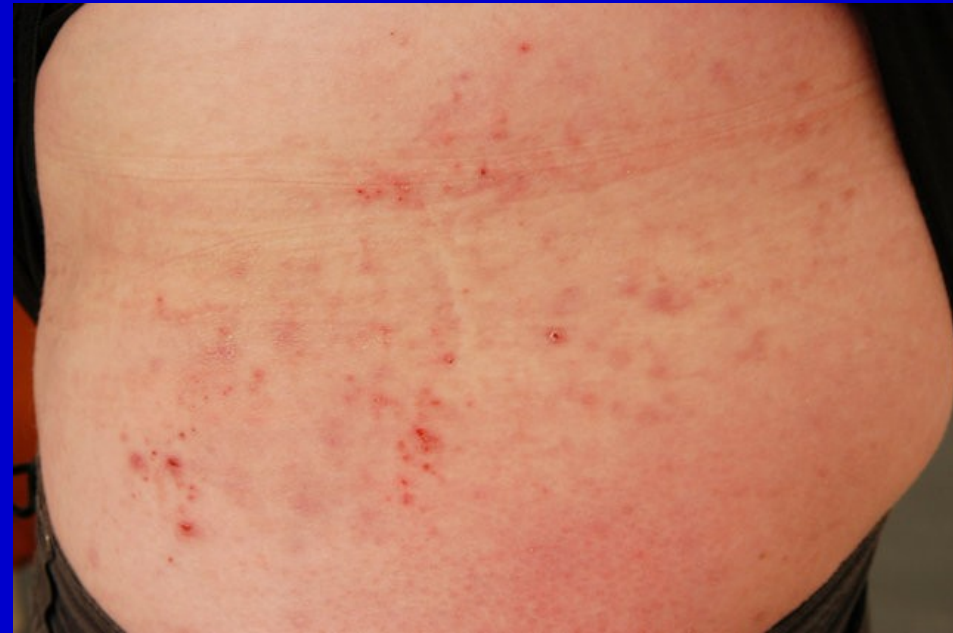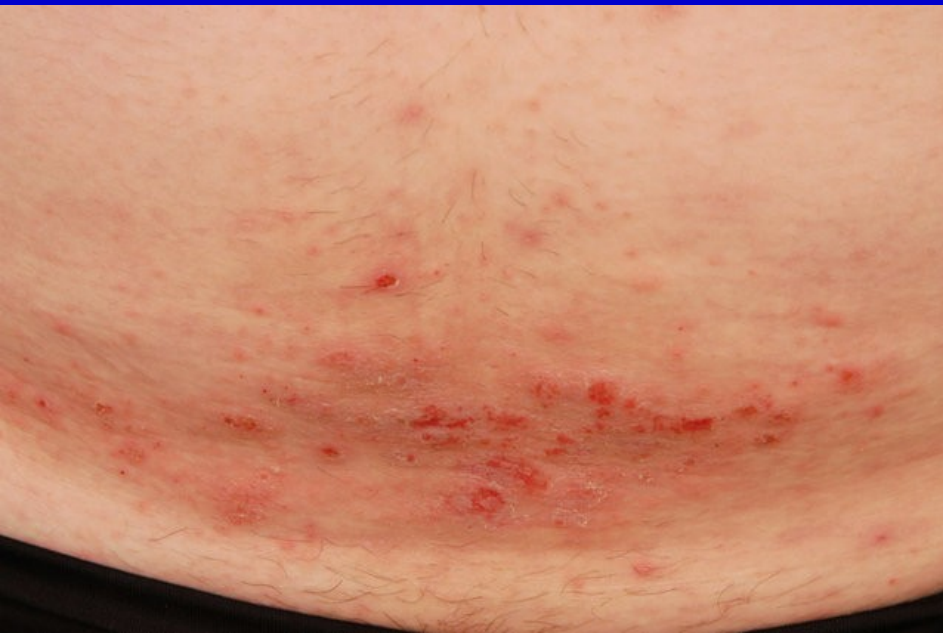- AE – deficit filaggrinu \Rightarrow vyšší absorpce niklu pro nedostatek nikelchelátujících polypeptidů bohatých na histidin, z nichž je filaggrin složen
- souvislost mezi kontaktní alergií a flg mutací není prokázána



Eczema atopicum et contactum – nikel – pruriginózní forma



Eczema atopicum et contactum – nikl – pruriginózní forma („niklový svrab“)



Atopický ekzém

– diferenciální diagnostika

- **iritační dermatitida**
- **kontaktní ekzém**
- **mikrobiální ekzém**
- **dermatitis seborrhoica**
- **T-buněčný lymfom – ekzémová fáze**
- **imunodefekty**

Volba povolání – obecné zásady

- čistá práce
- bezprašné prostředí
- bez iritancí a alergenů
- bez nutnosti častého mytí
- bez stresových situací

Nevhodné pracovní zařazení

pekař

kuchař

zahradník

kožešník

zedník

malíř

kadeřník

zdravotní sestra

ošetřovatel dobytka

zámečnick

krejčí

uklízečka

veterinář

stolař

Průmysl gumárenský

dřevařský

textilní

kožedělný

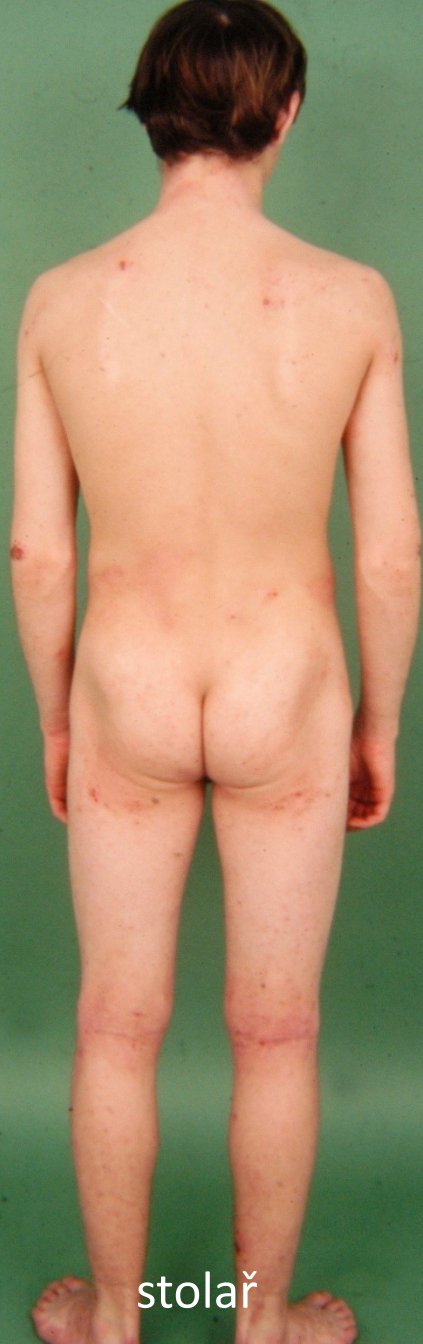kovoobráběcí

Nevhodné pracovní zařazení

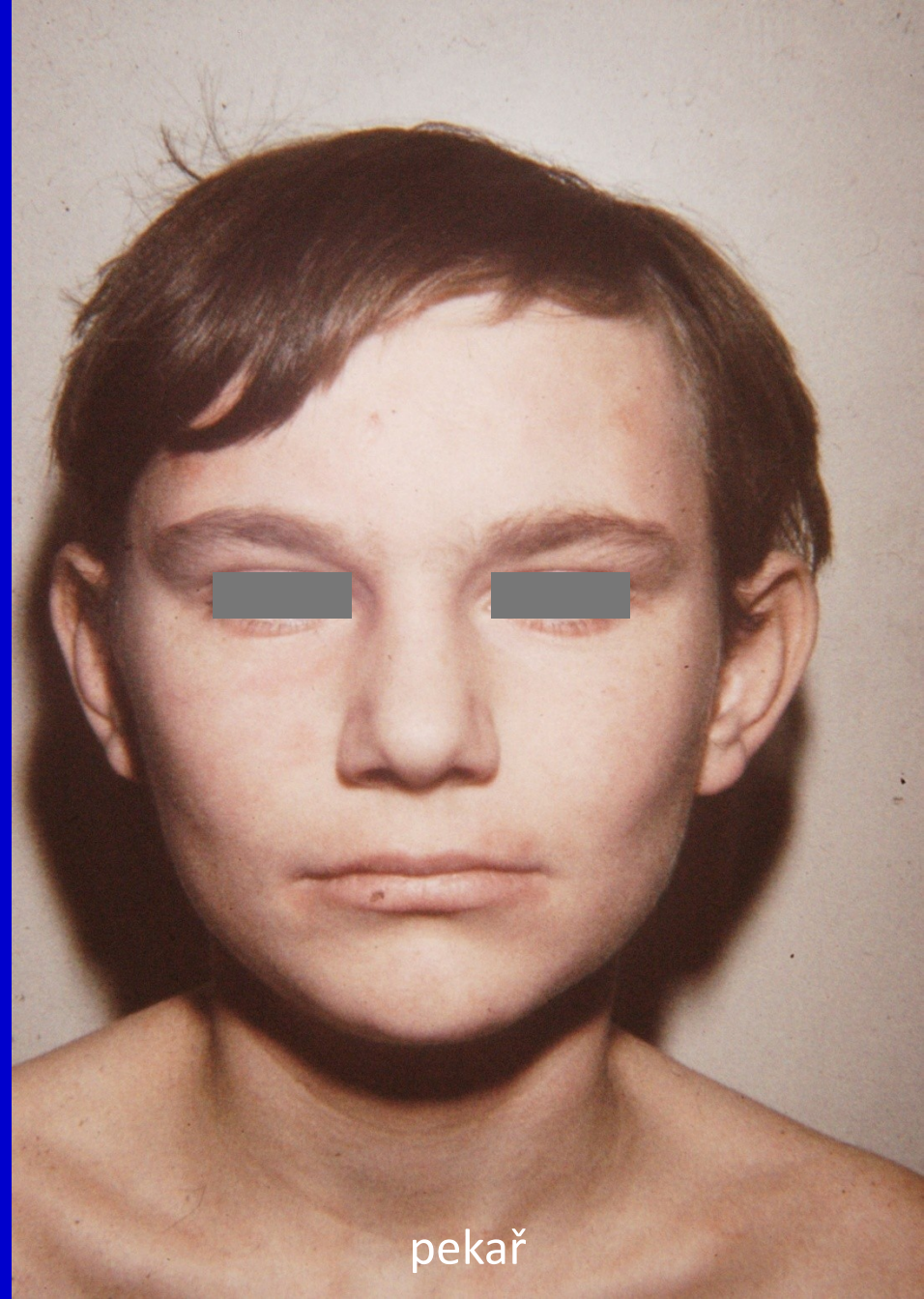Celkem **433** **30,9 %** (n 1403)

Muži **159** **33,4 %** (n 476)

Ženy **274** **29,6 %** (n 927)

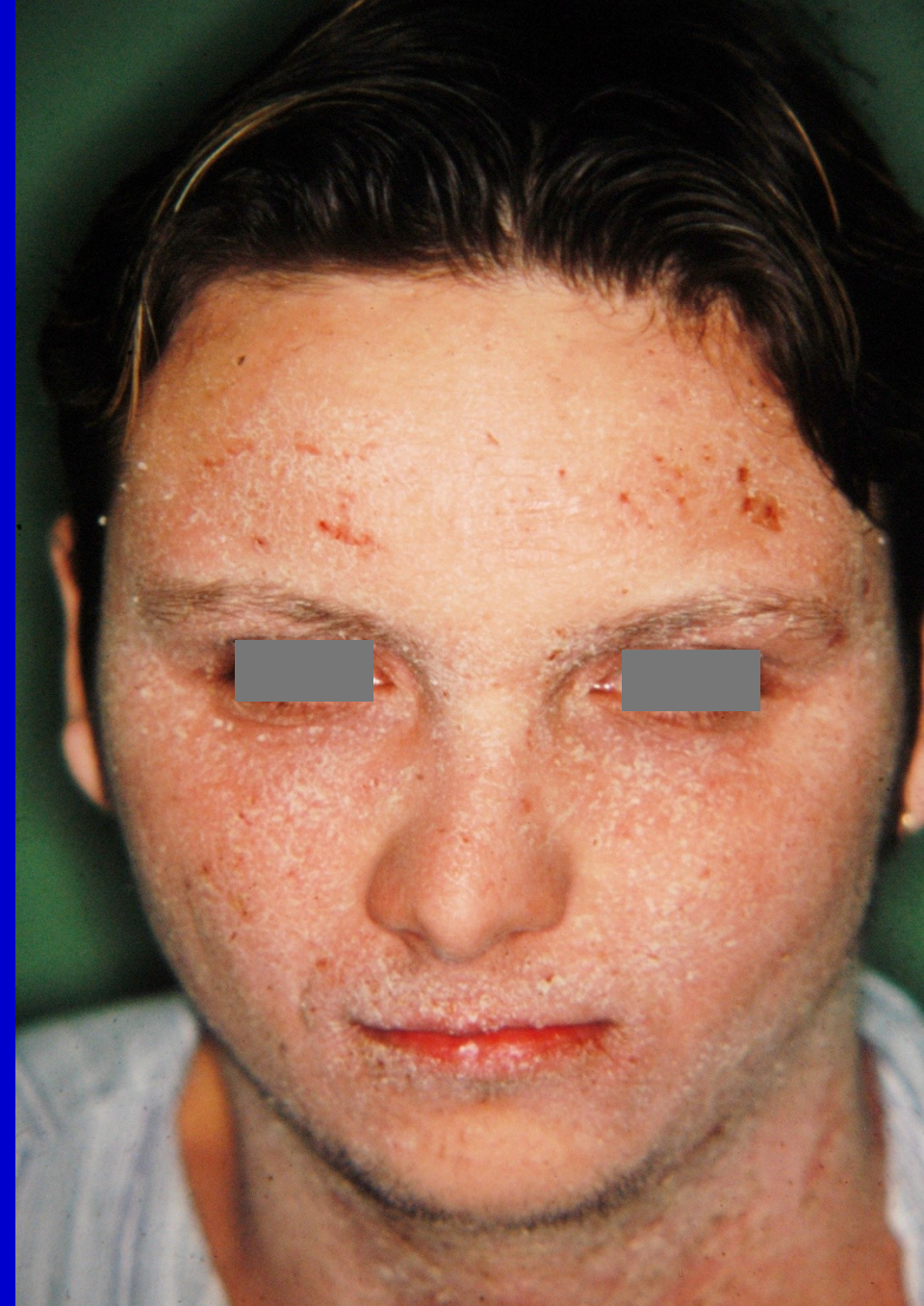
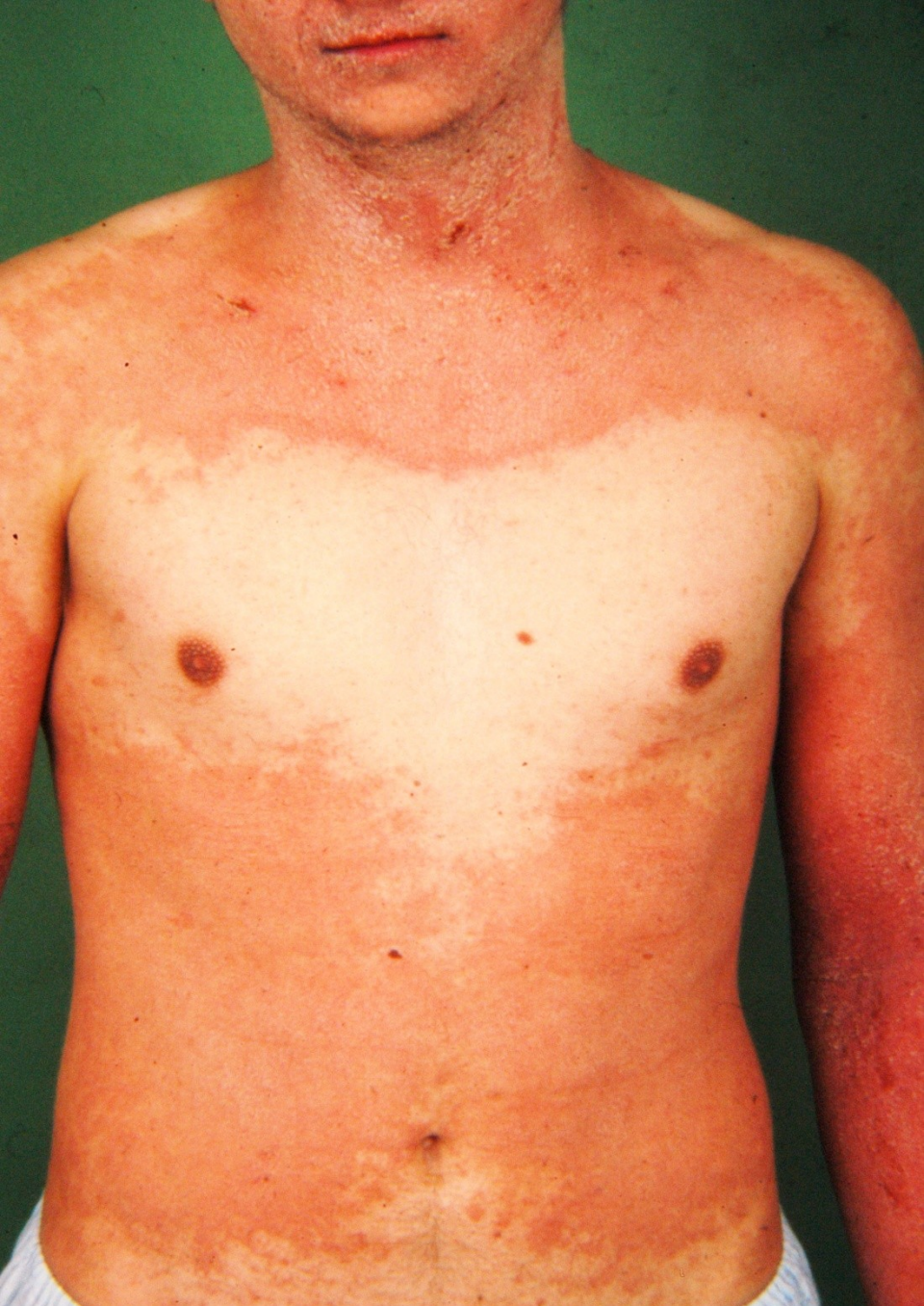

stolař

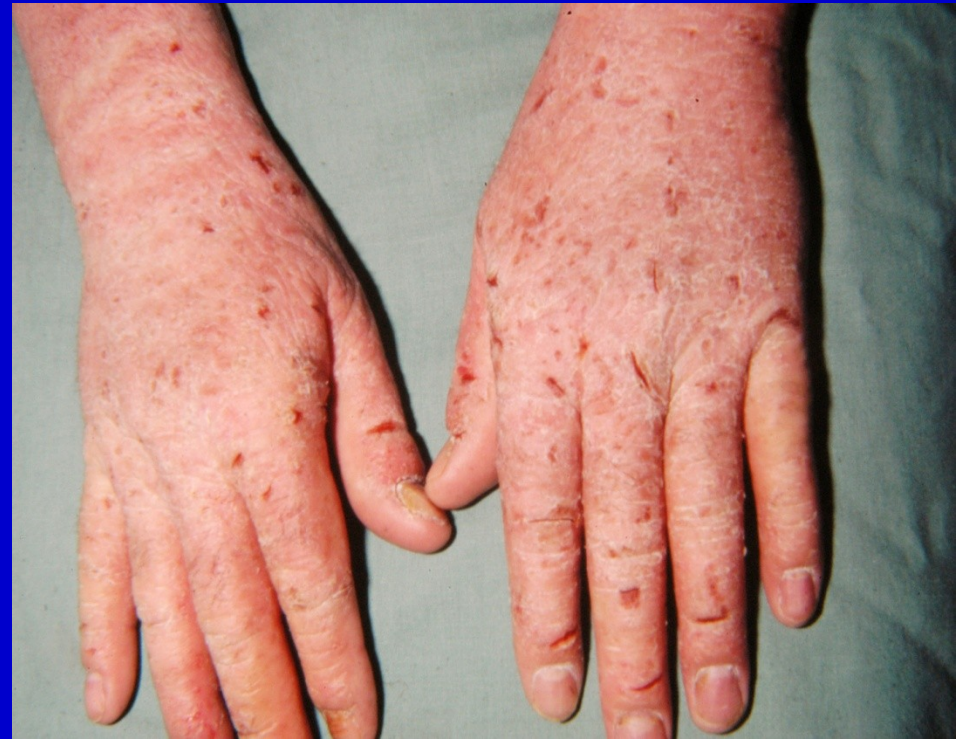
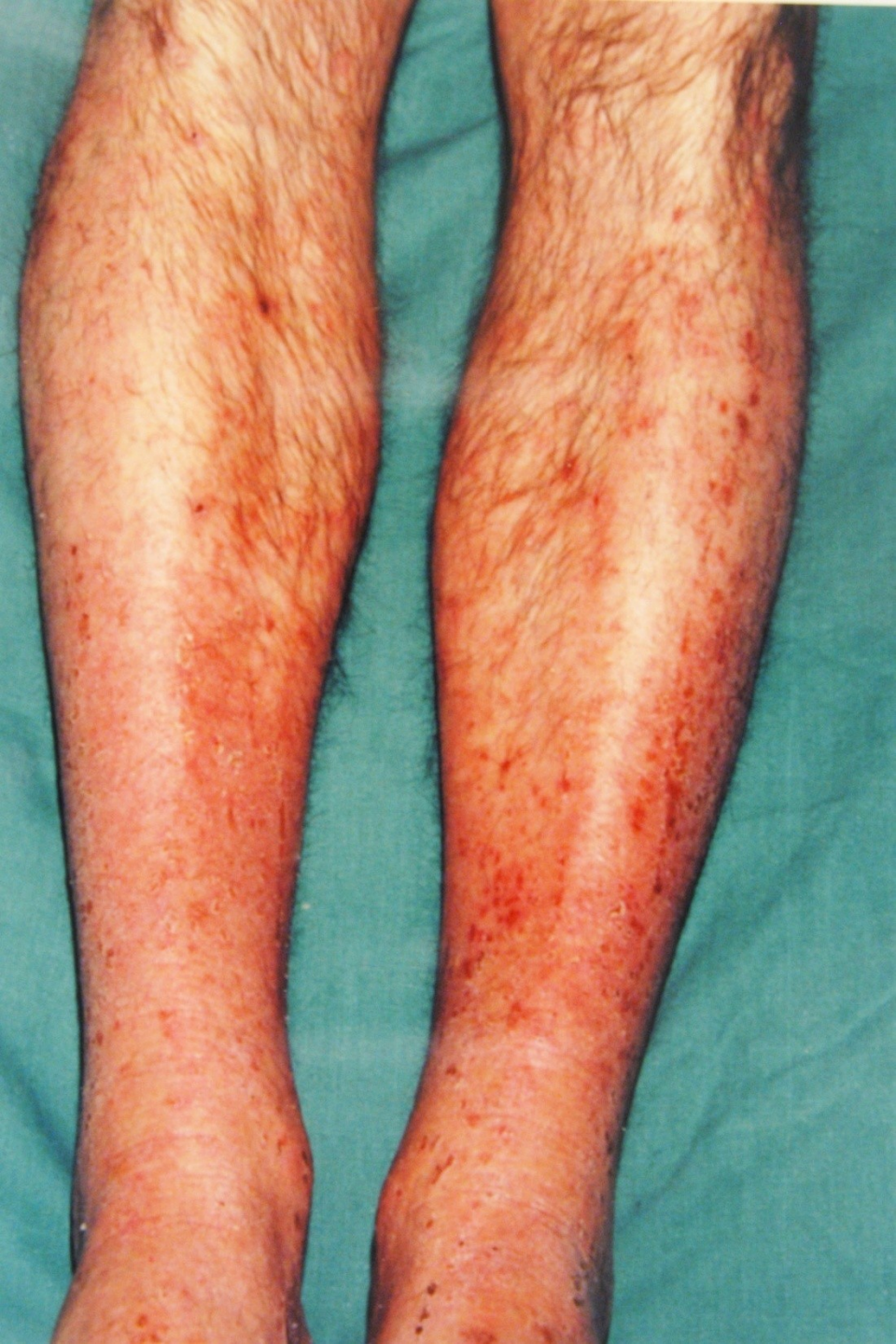
pekař

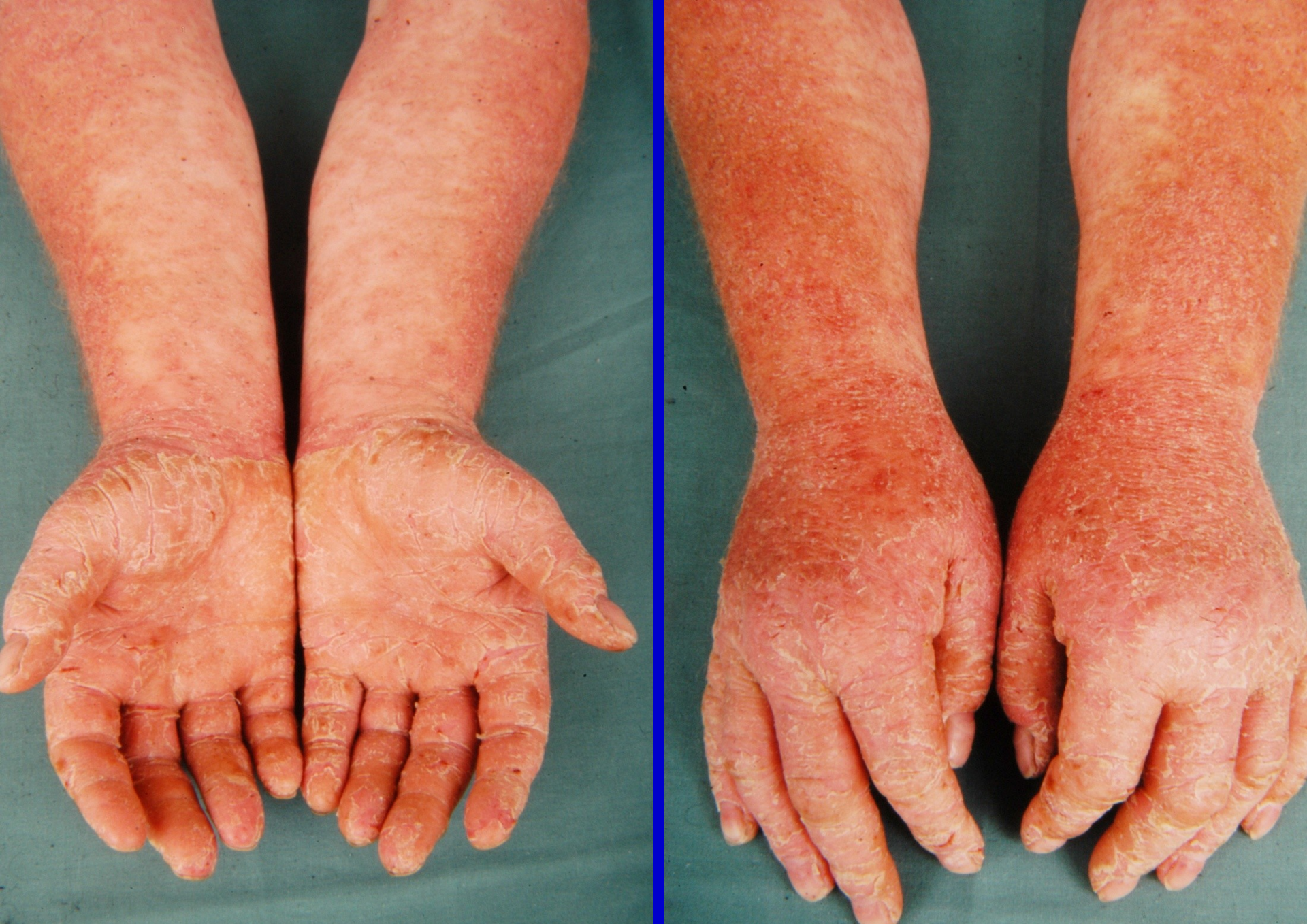Eczema atopicum – exacerbace pracovními vlivy – nevhodný učební obor



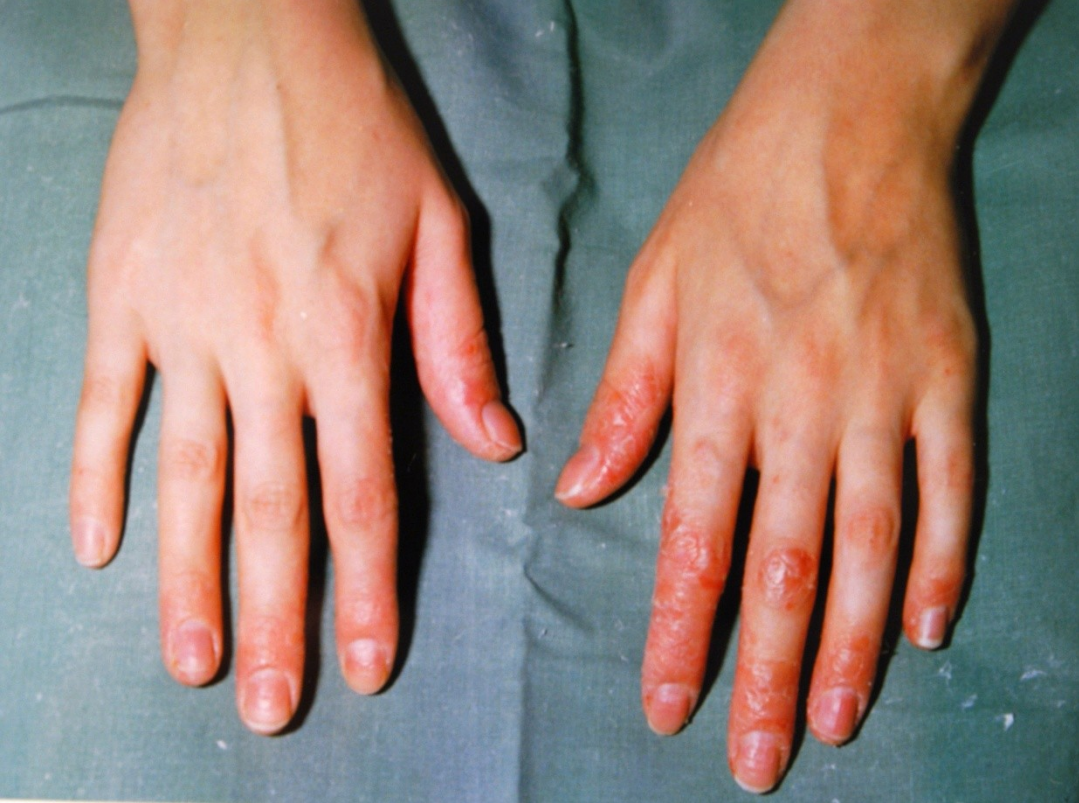Eczema atopicum – exacerbace pracovními vlivy – dělník v kovoprůmyslu (aceton)



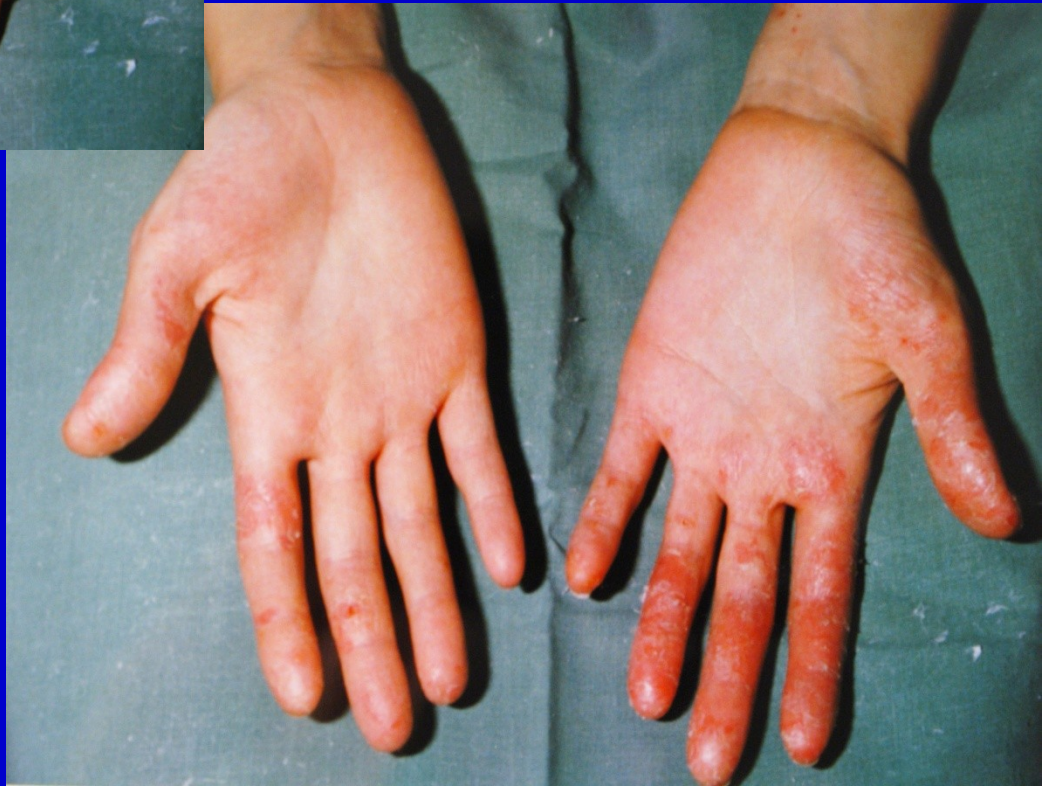Eczema atopicum – exacerbace
pracovními vlivy – nevhodné pracovní
zařazení – zedník



Eczema atopicum – exacerbace pracovními vlivy – dělník v kovoprůmyslu



Eczema atopicum – exacerbace
pracovními vlivy – kadeřnice



Kontaktní ekzém

5 – 15 % všech dermatóz

- prevalence – **1,5-3 %**
- incidence – **5-10** případů na **1000** osob ročně
- ekzémová onemocnění rukou – **25 %**
- kožní choroby z povolání – **80 i více %**
všech hlášených profesionálních dermatóz

Kontaktní ekzém

- **zánětlivá dermatóza** – přecitlivělost IV. typu dle Coombse a Gella
- **kontaktní alergen** – iniciace „spuštění“ alergické reakce ⇒ aktivace zánětu imunologickými mechanismy
- **úspěch terapie** – odhalení kontaktního alergenu

Kontaktní ekzém

- **kontaktní alergen** – molekuly menší než **500 D**
– penetrace přes kožní bariéru
- **vazba molekuly – haptenu** s autologními proteiny
v kůži za vzniku **antigenu** – molekulová hmotnost
– nejméně **5000 D** – ke konjugaci dochází zejména
s bílkovinami buněčné membrány **antigen
prezentujícími LB** (případně dochází k vazbě
s fibrózními bílkovinami prokeratinu, keratinů,
prokolagenů a kolagenů membrán epidermálních
buněk nebo sérových bílkovin)

Kontaktní ekzém

- **modulace kontaktní alergické reakce**
– na **cytokinové úrovni (IL-10)**

- **nejkratší doba senzibilizace – 5-14 dnů**
(migrace LB do uzliny – 5-24 hodin
proliferace T-lymfocytů – 5-10 dnů)

Kontaktní ekzém

Faktory ovlivňující kontaktní přecitlivělost:

- **věk** – střední věk
 - **trvání přecitlivělosti**
 - **přežívání paměťových T-lymfocytů**
 - **charakter alergenů**

Kontaktní ekzém

■ lokalizace

- sekrece potu a síla rohové vrstvy
- méně vnímavá – kůže hlavy, plosek, dlaní
- snadněji se vyvíjí v oblasti obličeje zvláště na očních víčkách, na krku, dorsech rukou a volárních stranách předloktí

(intenzivnější ekzémové reakce bývají v místě původního kontaktu)

Kontaktní ekzém – diagnostika

Anamnéza

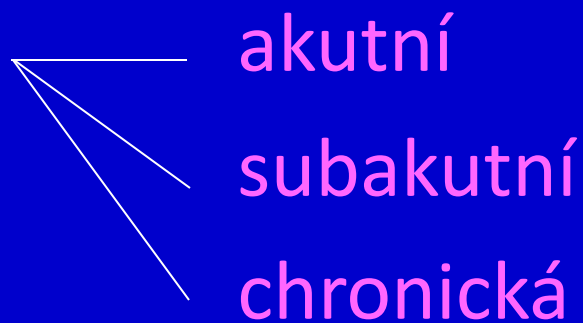
Klinický obraz, průběh

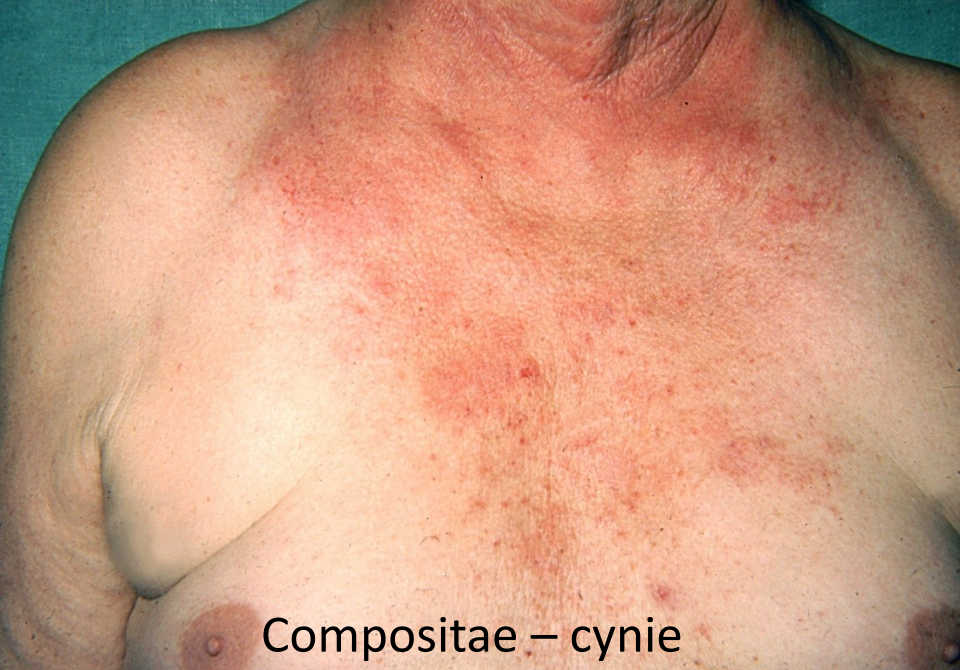Epikutánní testy:

- **rutinní** - standardní evropská sada
- **speciální** - alergenů prostředí domácího, pracovního
 - obsahové součásti přípravků kosmetických (event. léčebných)

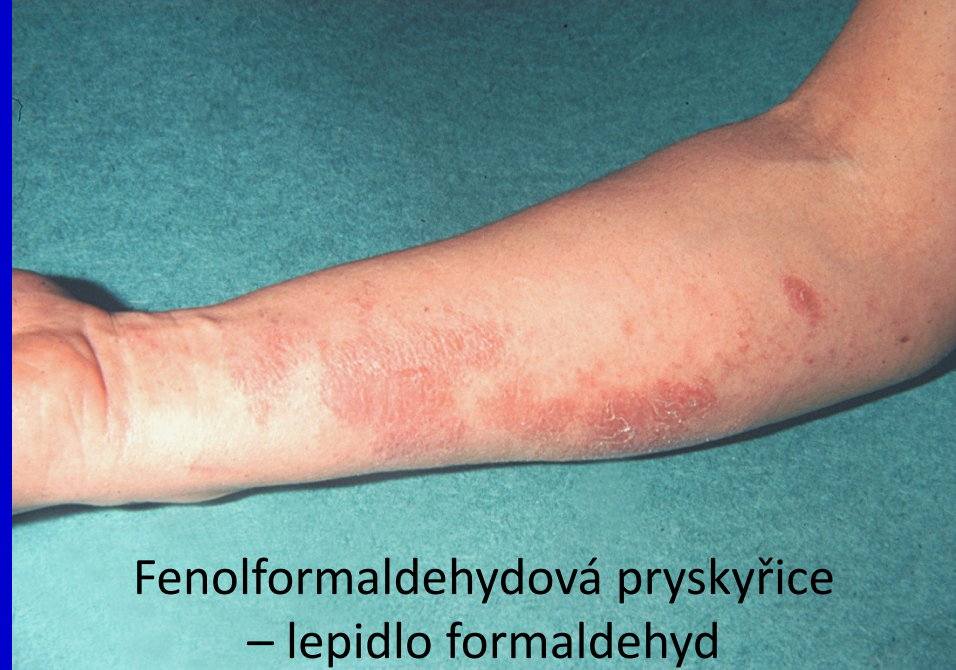Kontaktní ekzém – klinický obraz

Forma



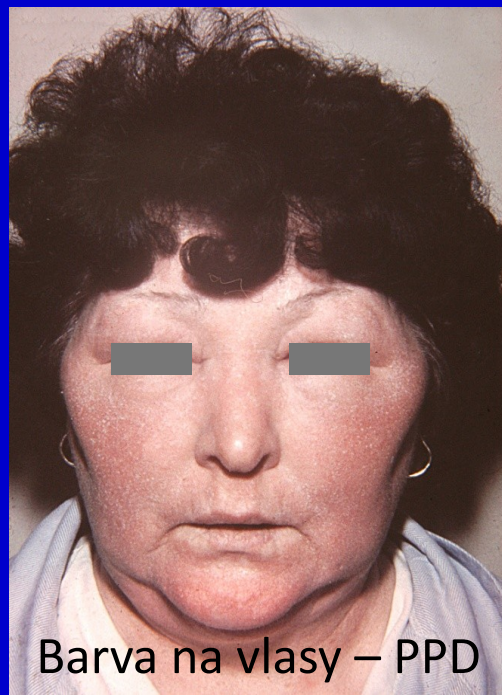

Compositae – cynie

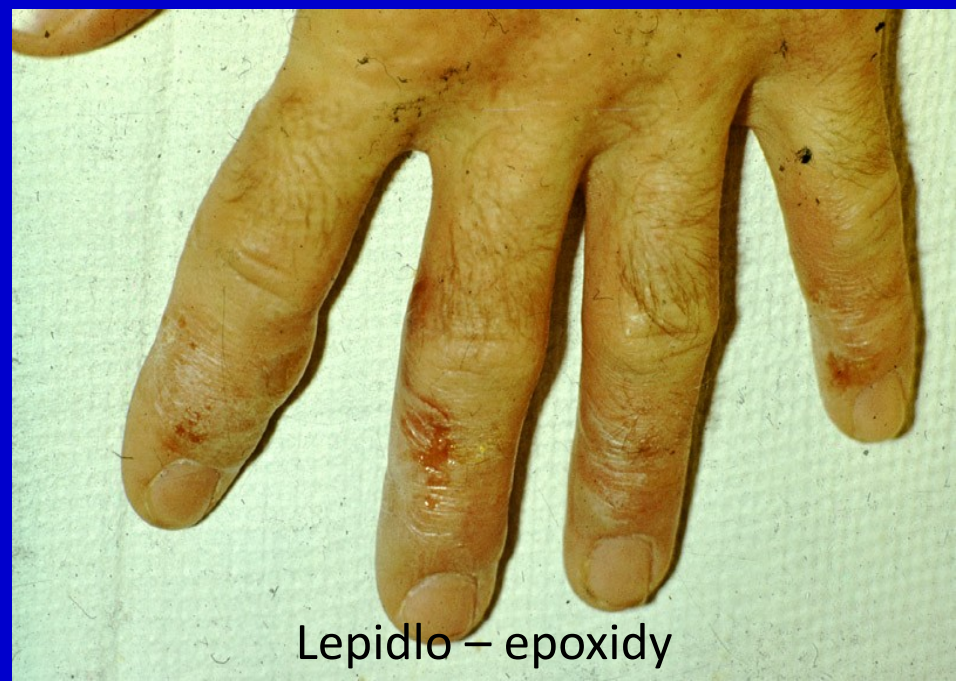

Fenolformaldehydová pryskyřice
– lepidlo formaldehyd

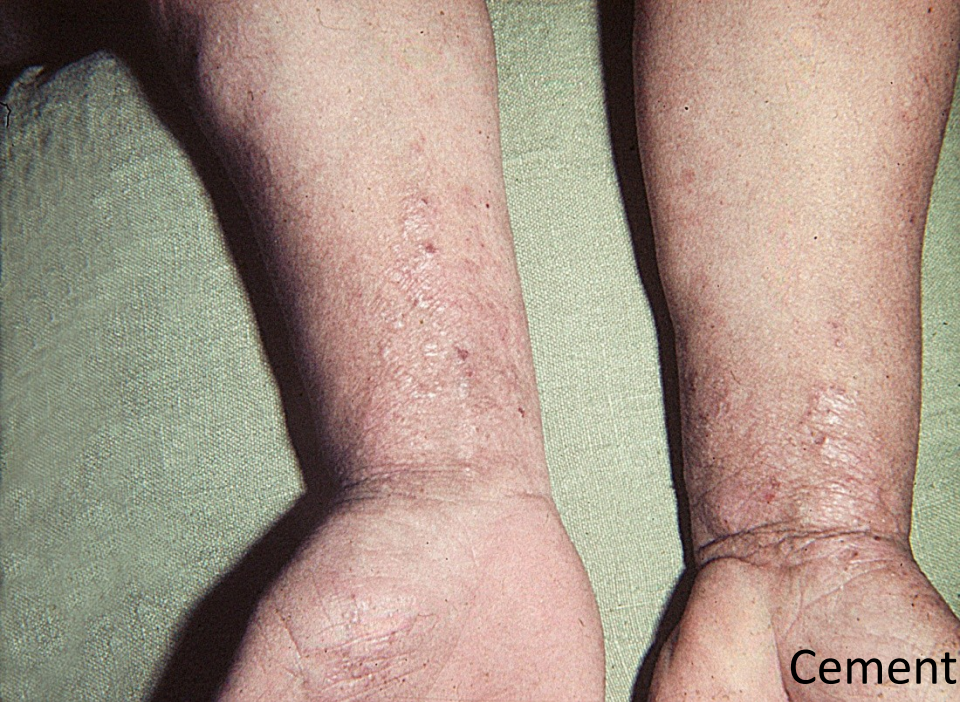Kontaktní ekzém – forma akutní



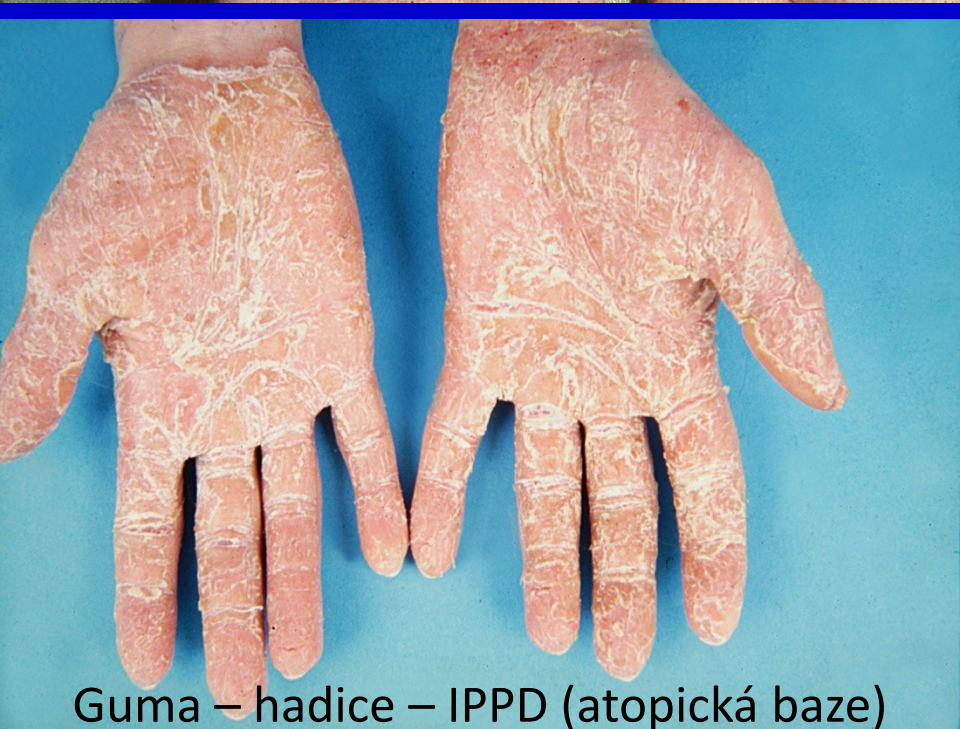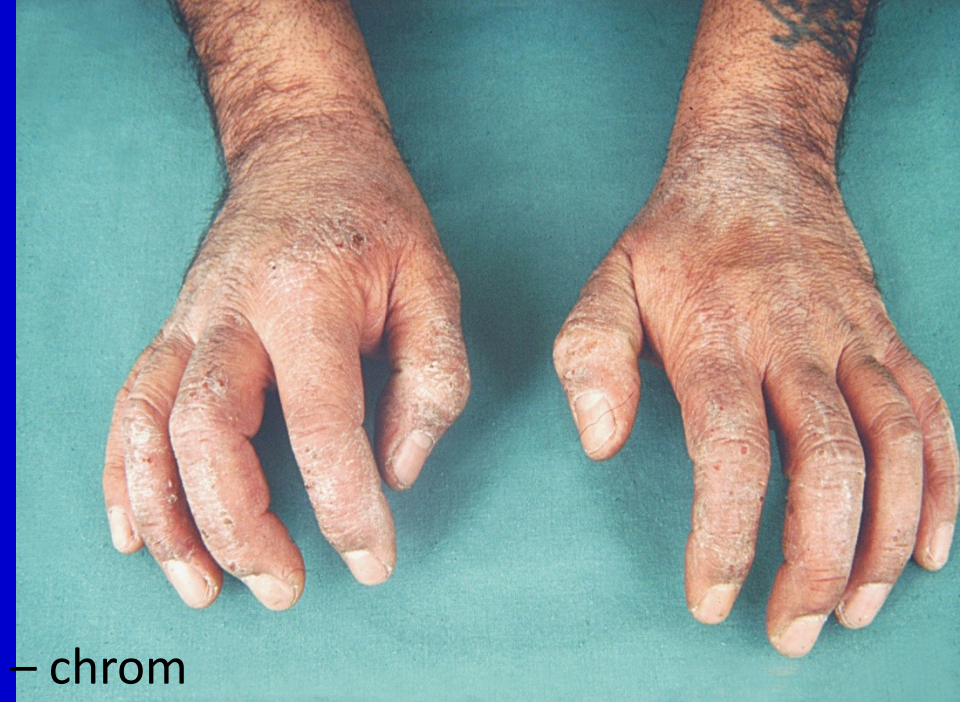Barva na vlasy – PPD



Lepidlo – epoxidy



Cement – chrom



Guma – hadice – IPPD (atopická baze)

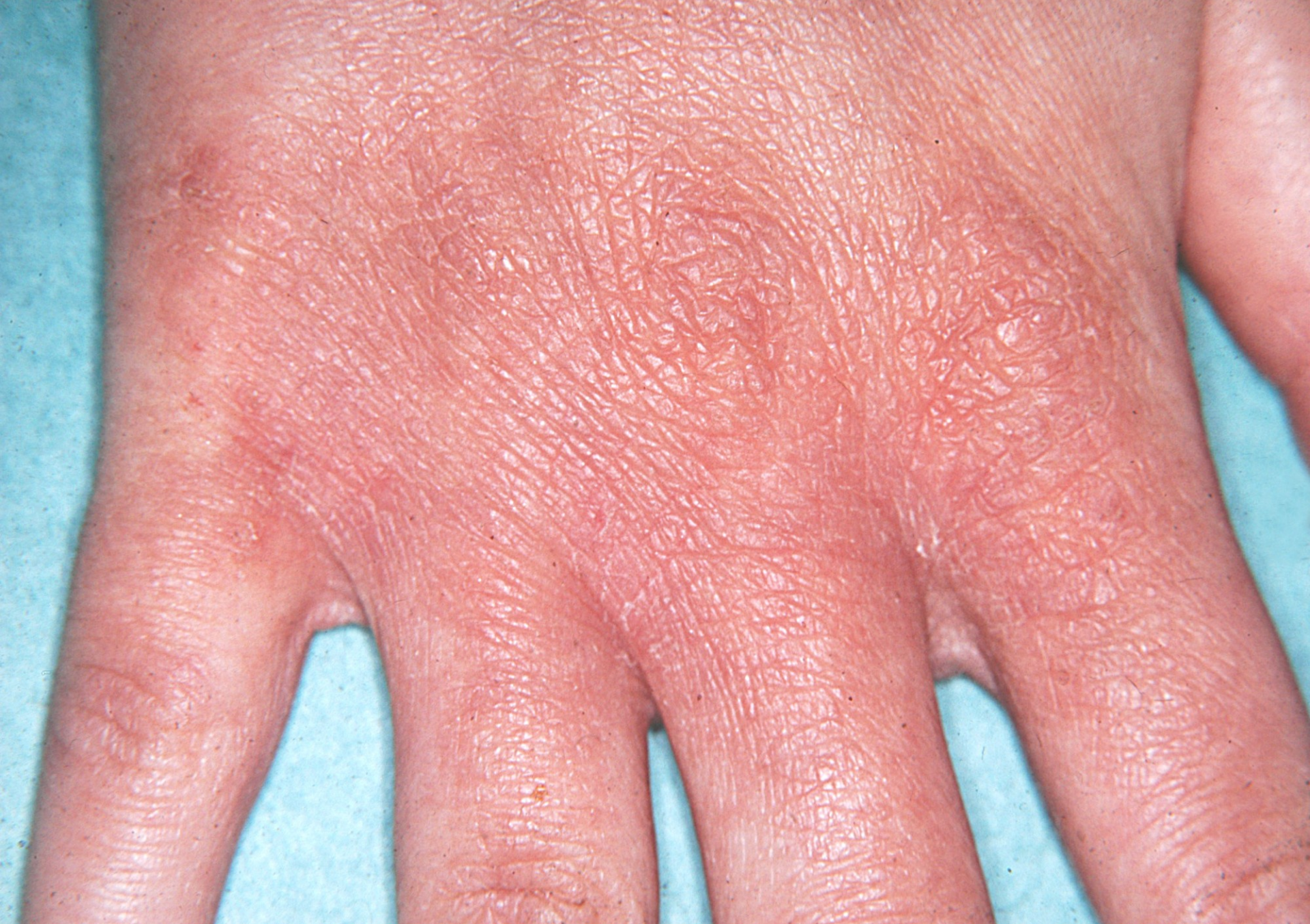Kontaktní ekzém – forma chronická

Evropská standardní sada

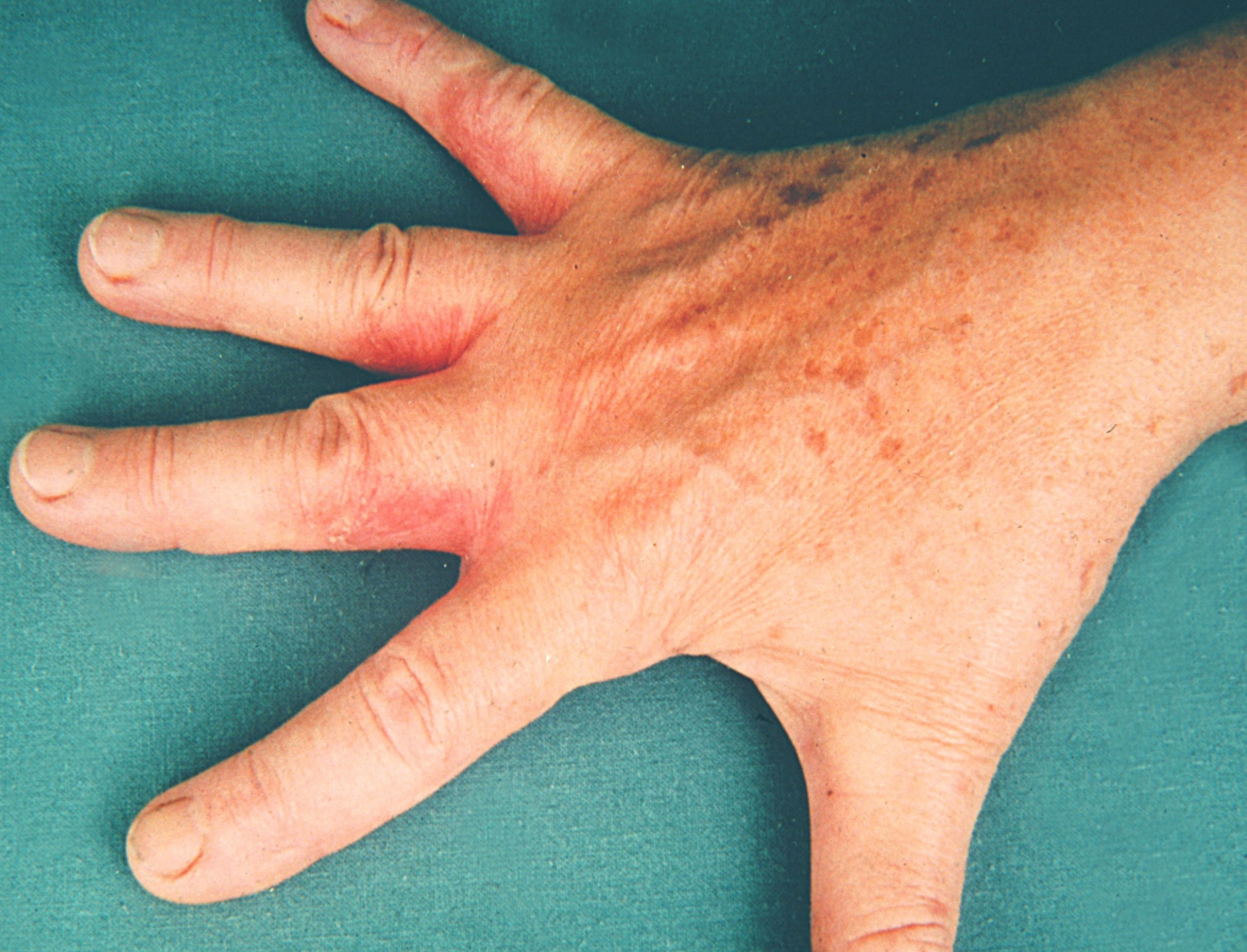Poř.	Alergen	Koncentrace v %	Vehikulum
1.	Kaliumdichromát	0,5	vaz.
2.	Neomycinsulfát	20	vaz.
3.	Thiuram-mix	1	vaz.
4.	Parafenylendiamin	1	vaz.
5.	Kobaltchlorid	1	vaz.
6.	Caine mix III	10	vaz.
7.	Formaldehyd	2	aqua
8.	Kalafuna	20	vaz.
9.	2-hydroxyethylmetakrylát	2	vaz.
10.	Peru balzám	25	vaz.
11.	N-izopropyl-N'-fenylpa-rafenylendiamin (IPPD)	0,1	vaz.

Poř.	Alergen	Koncentrace v %	Vehikulum
12.	Alchoholes adipic lanæ	30	vaz.
13.	Mercapto-mix	2	vaz.
14.	Epoxidová pryskyřice	1	vaz.
15.	Parabeny-mix	16	vaz.
16.	Paratertiarybutyl-fenolformaldehydová pr.	1	vaz.
17.	Fragrance-mix	8	vaz.
18.	Quaternium-15	1	vaz.
19.	Niklsulfát	5	vaz.
20.	5-chloro-2-metyl-4-izothiazolin-3-on+2-metyl-4-izothiazolin-3-on (3:1) (Kathon CG)	0,02	aqua
21.	Merkaptobenzotiazol	2	vaz.
22.	Sesquiterpenolaktony-mix	0,1	vaz.

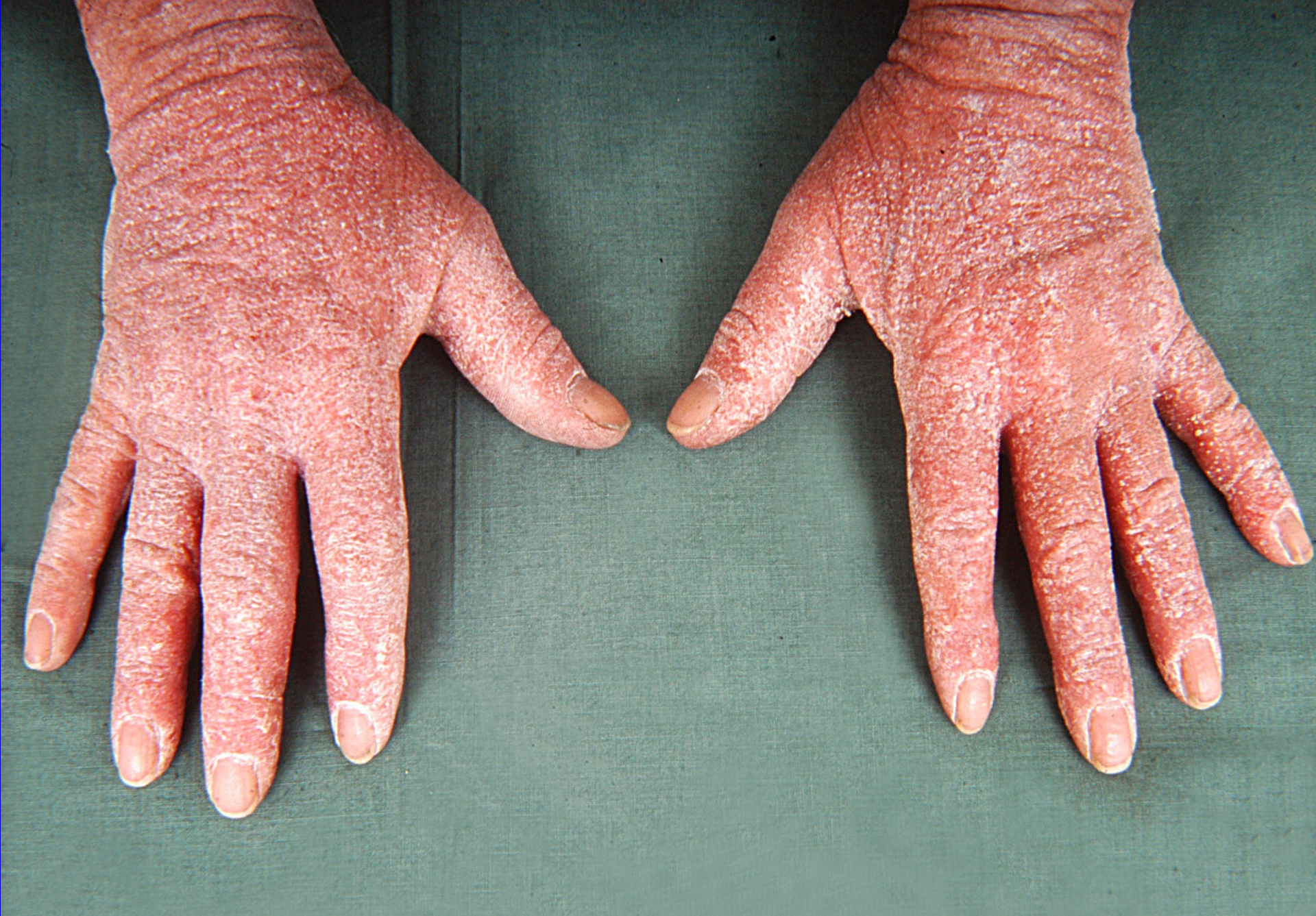Poř.	Alergen	Koncentrace v %	Vehikulum
23.	Propolis	10	vaz.
24.	Budesonid	0,01	vaz.
25.	Tixocortol-21-pivalát	0,1	vaz.
26.	1,2-dibromo-2,4-dicyanobutan	0,5	vaz.
27.	Lyrál	5	vaz.
28.	Fragrance-mix II	14	vaz.
29.	Metylizotiazolinon	0,2	aqua
30.	Textille dye mix	6,6	vaz.
31.	Petrolatum	100	



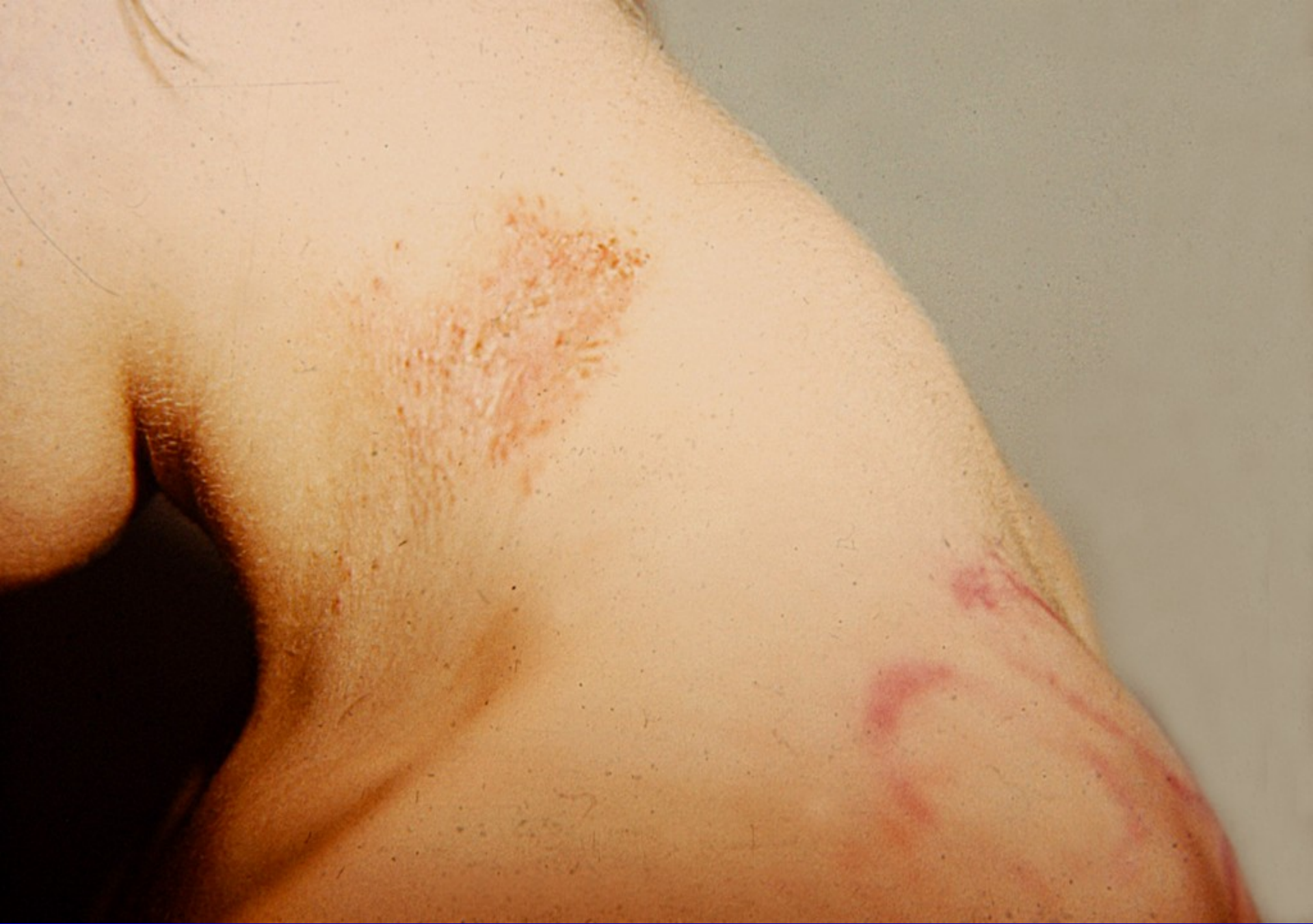Dermatitis irritativa – voda, čisticí přípravky (tenzidy)



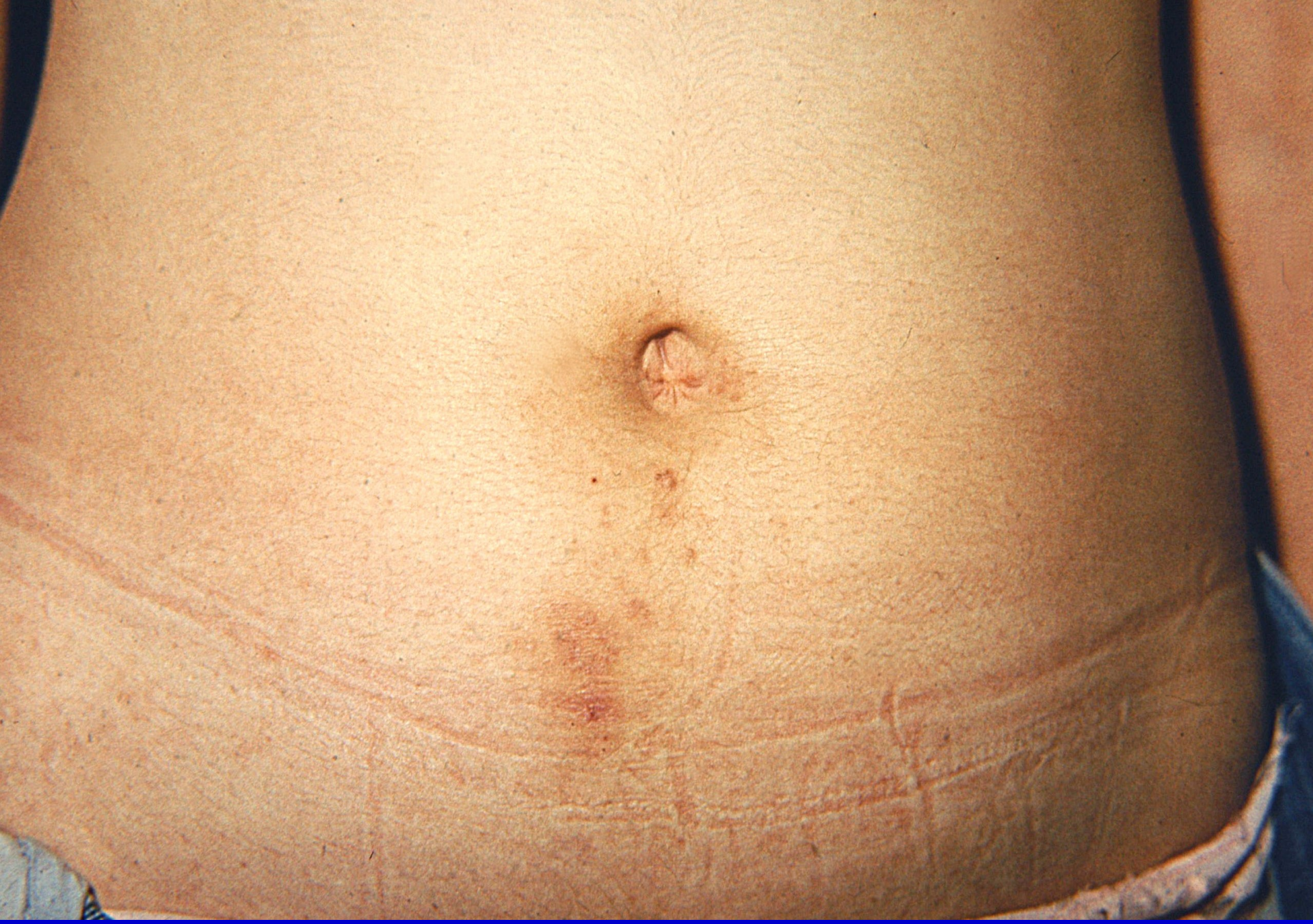Dermatitis irritativa – voda, mýdlo, čisticí přípravky, dezinfekční přípravky



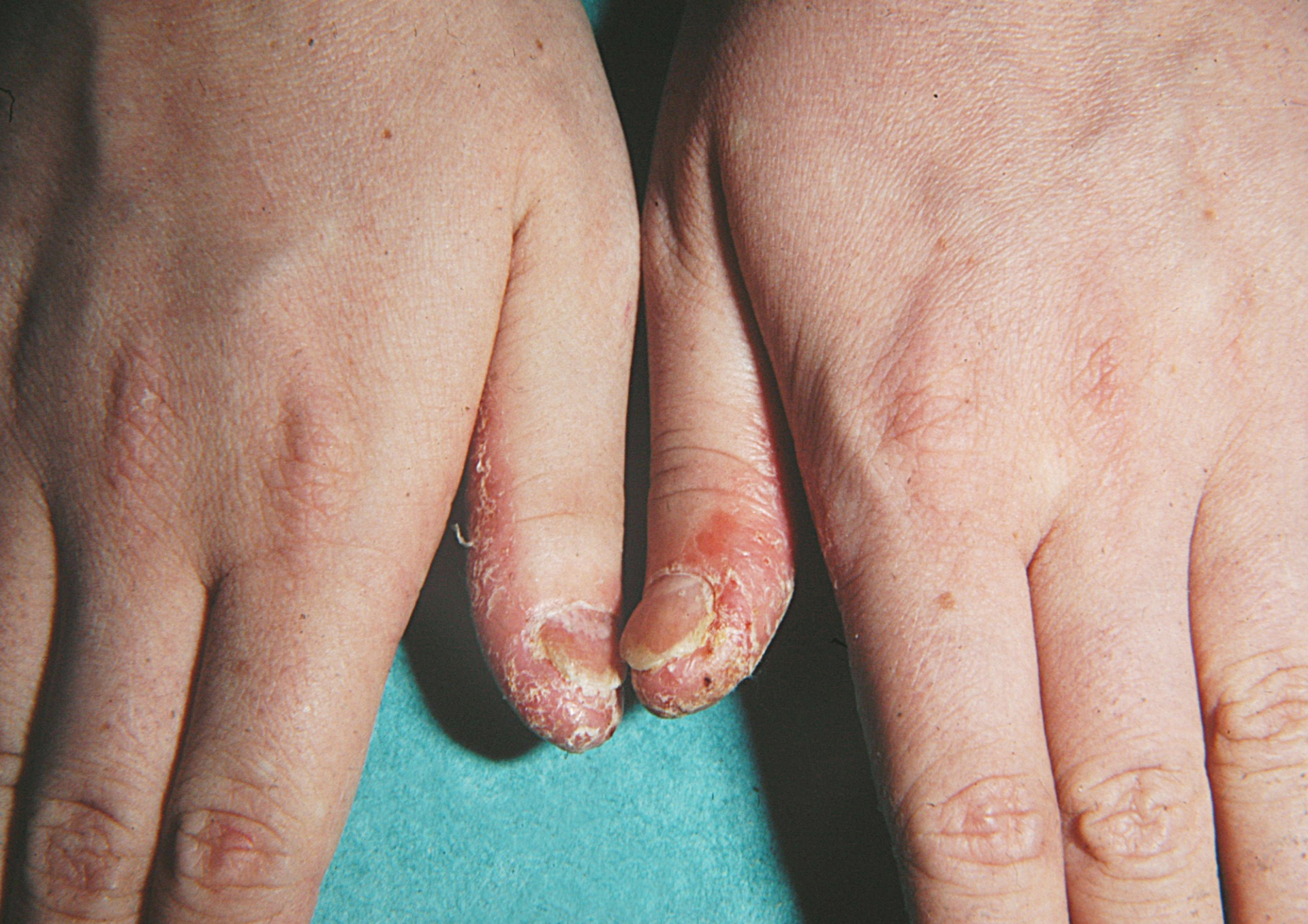Dermatitis irritativa – chladící emulze



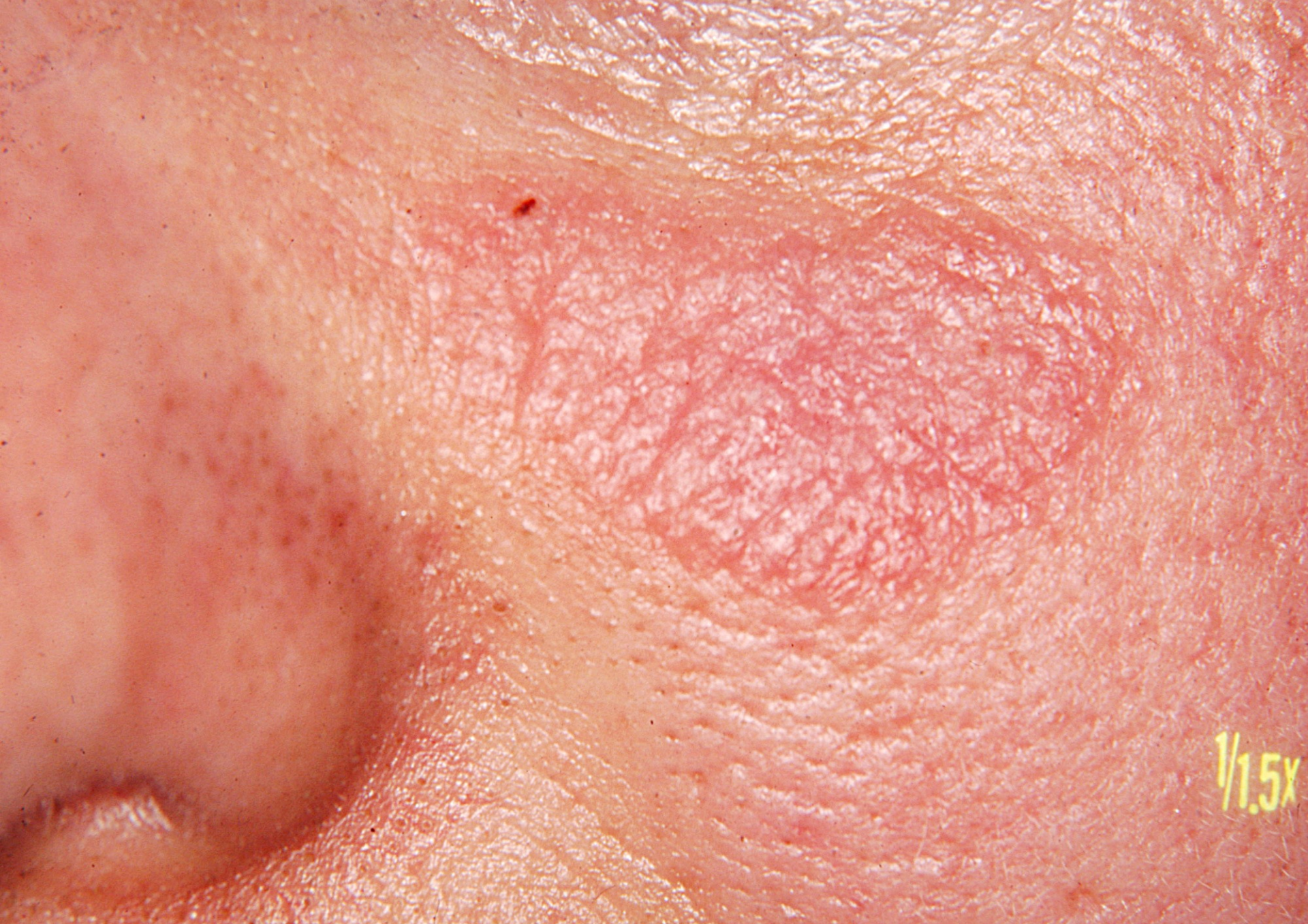Eczema contactum – nikel (náhrdelník z bižuterie)



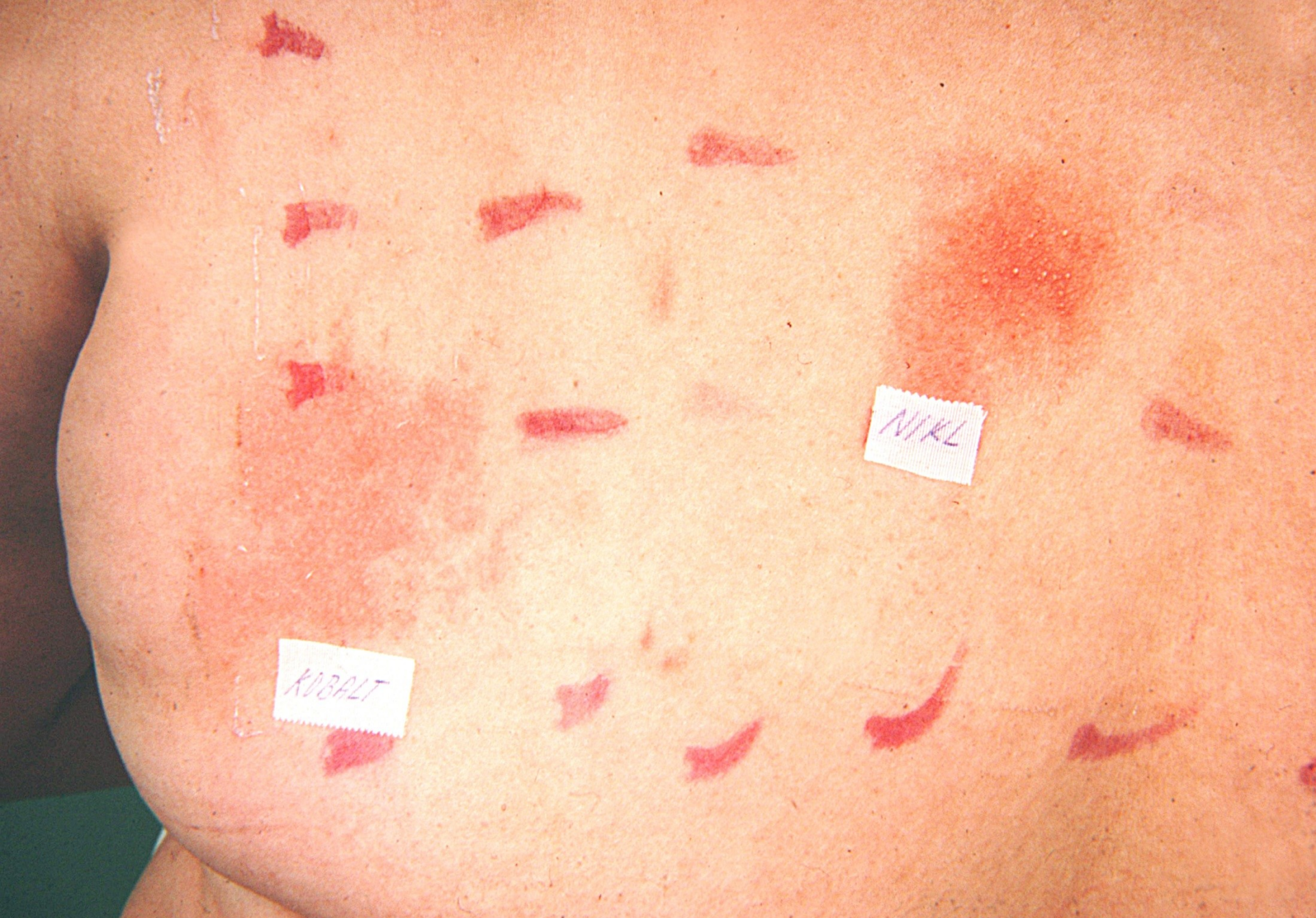Eczema contactum – nikel (zip, přezka)



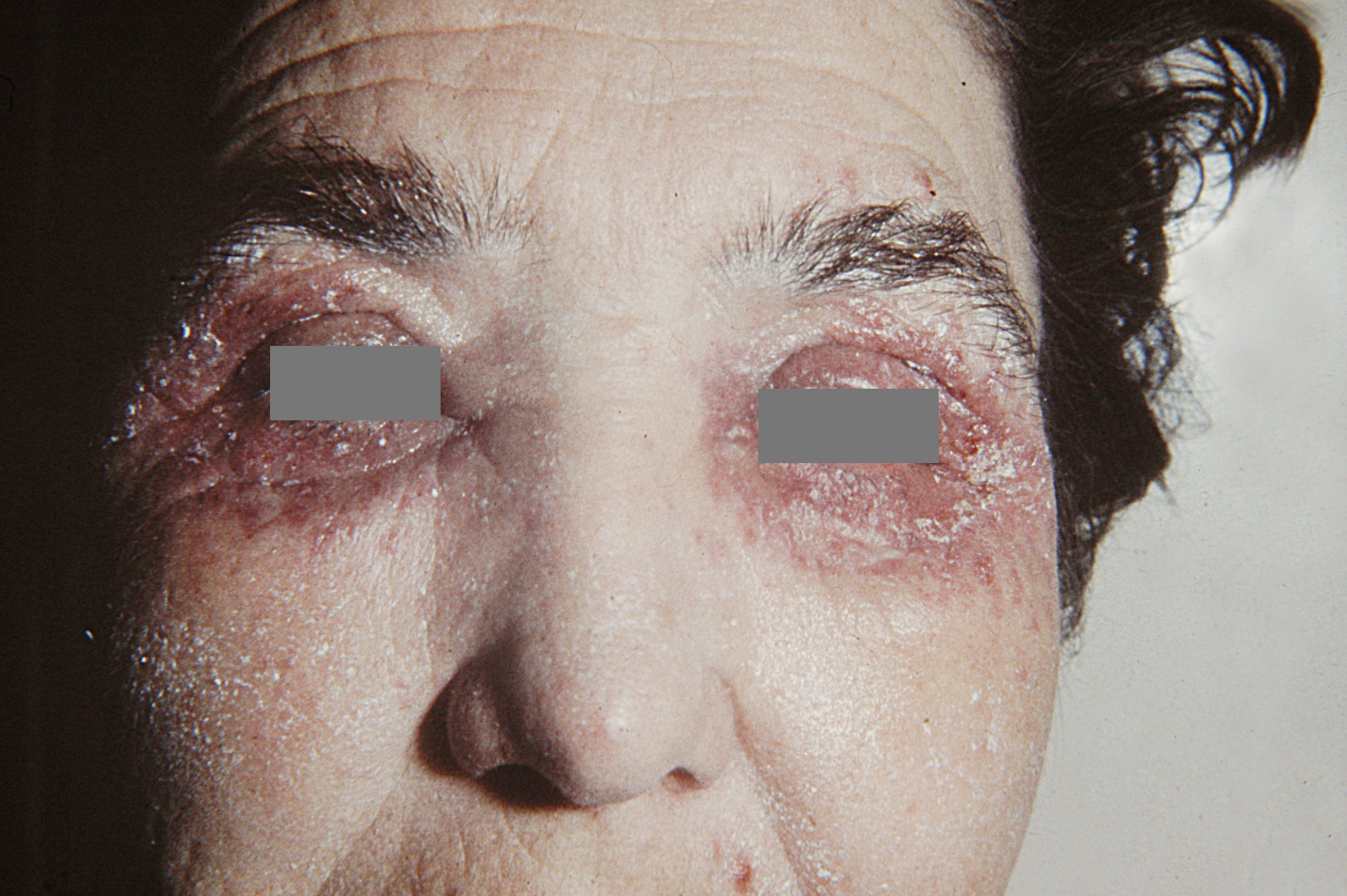Eczema contactum – nikel (mince – pokladní)



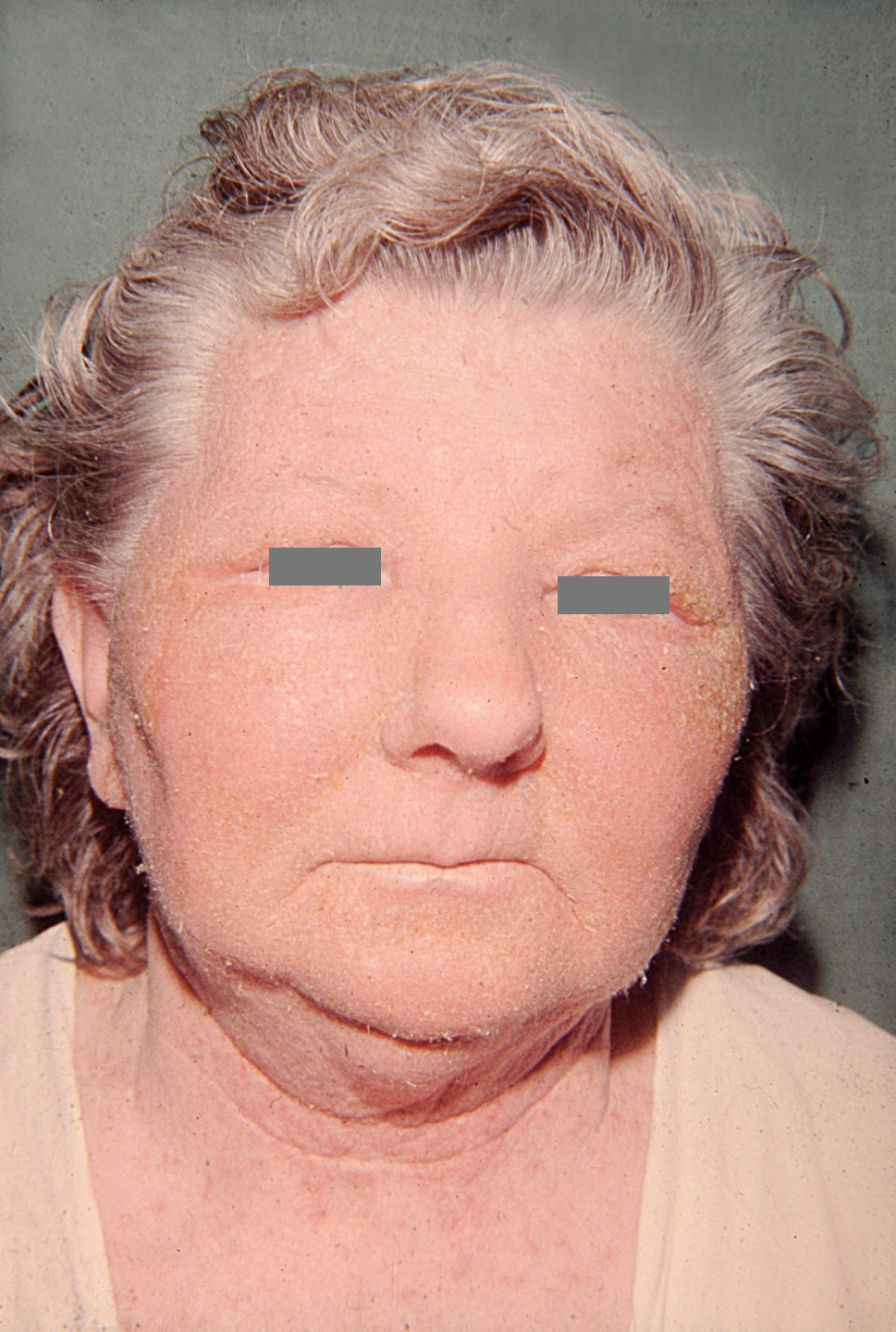Eczema contactum – nikel (obruba brýlí z nikelinu)



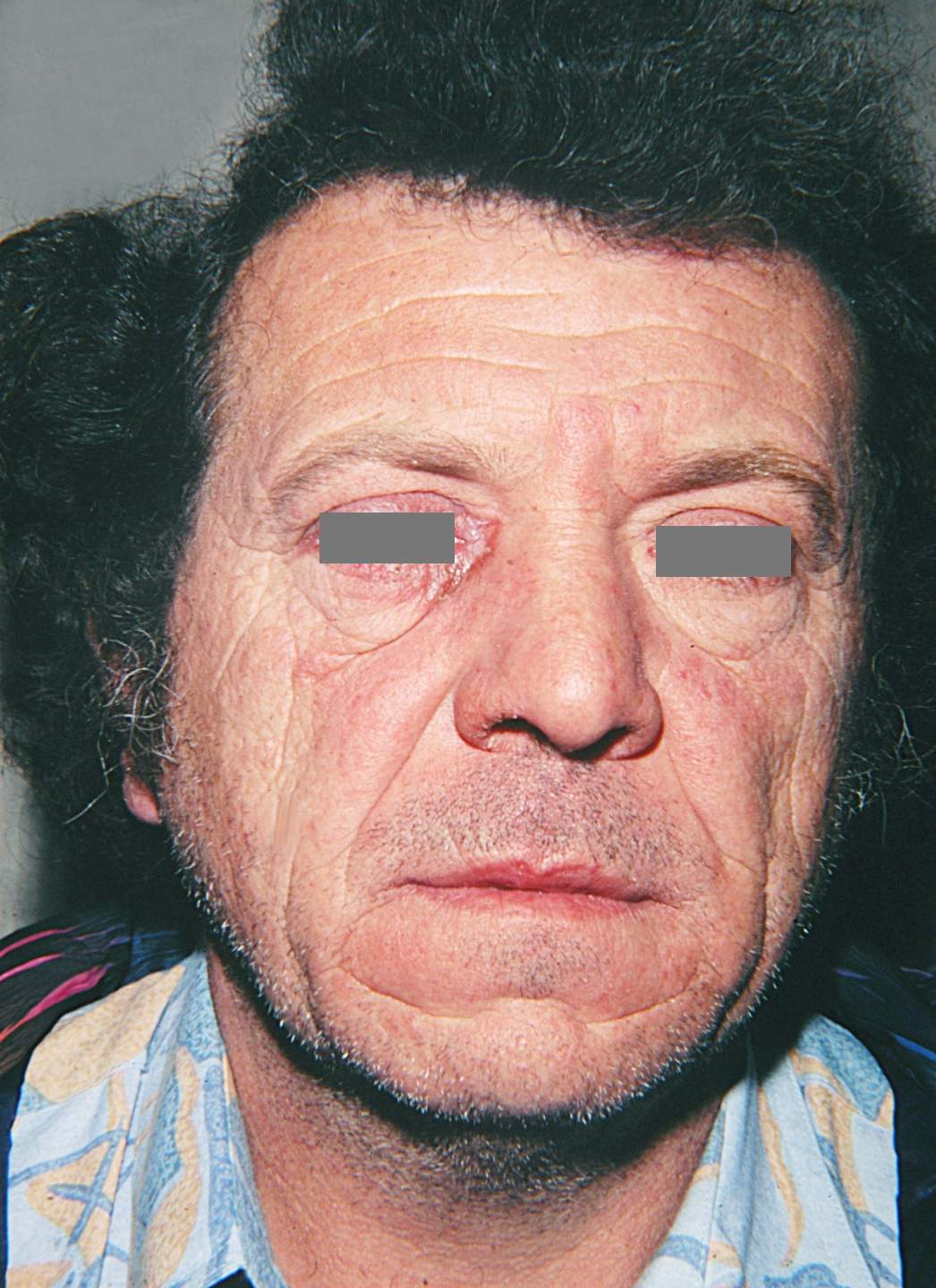Eczema contactum – sdružená přecitlivělost – nikel – kobalt



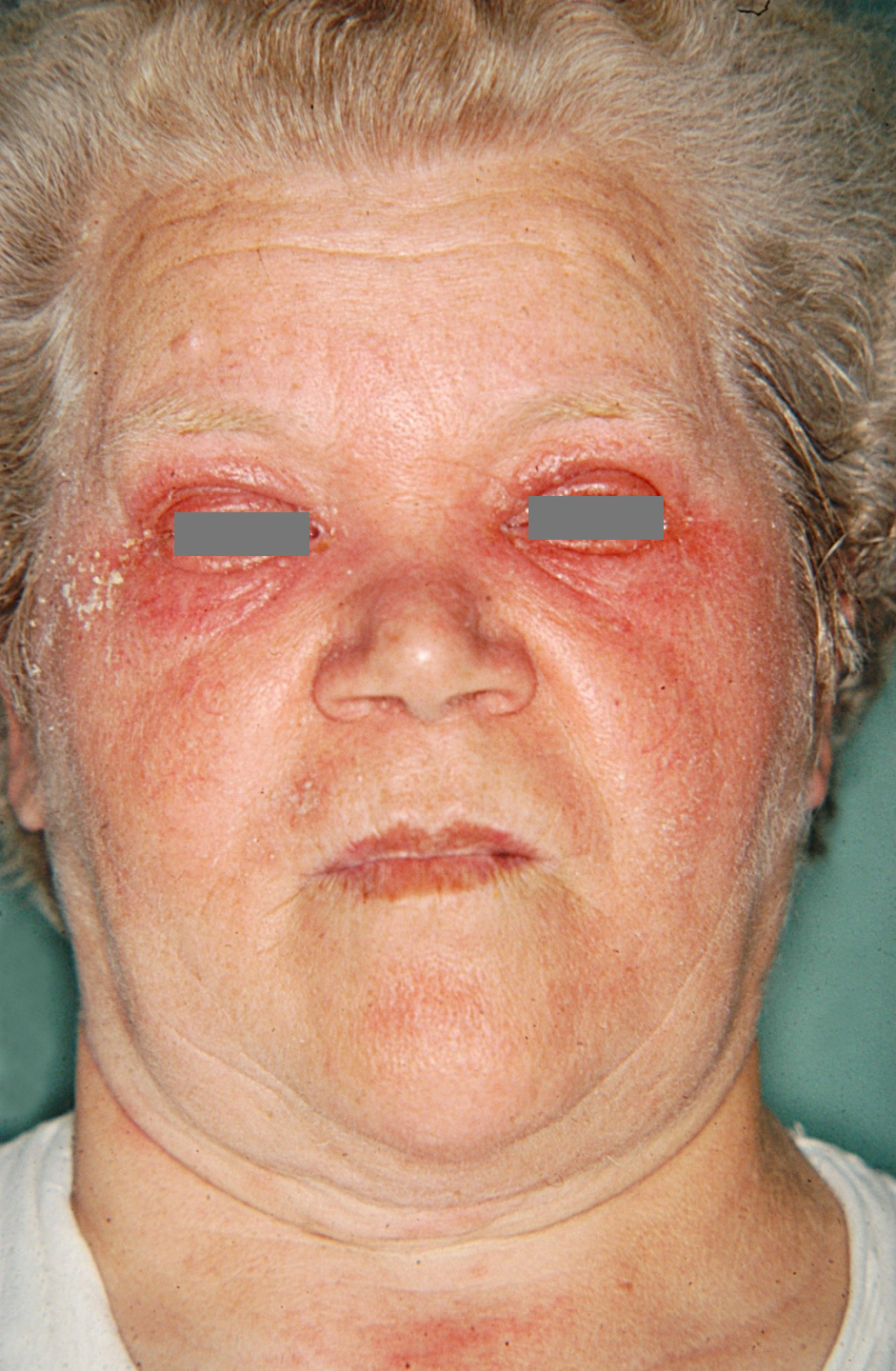Eczema contactum – nikl (obruba brýlí z nikelinu)
et dermatitis periorbitalis (lokální kortikosteroidy)



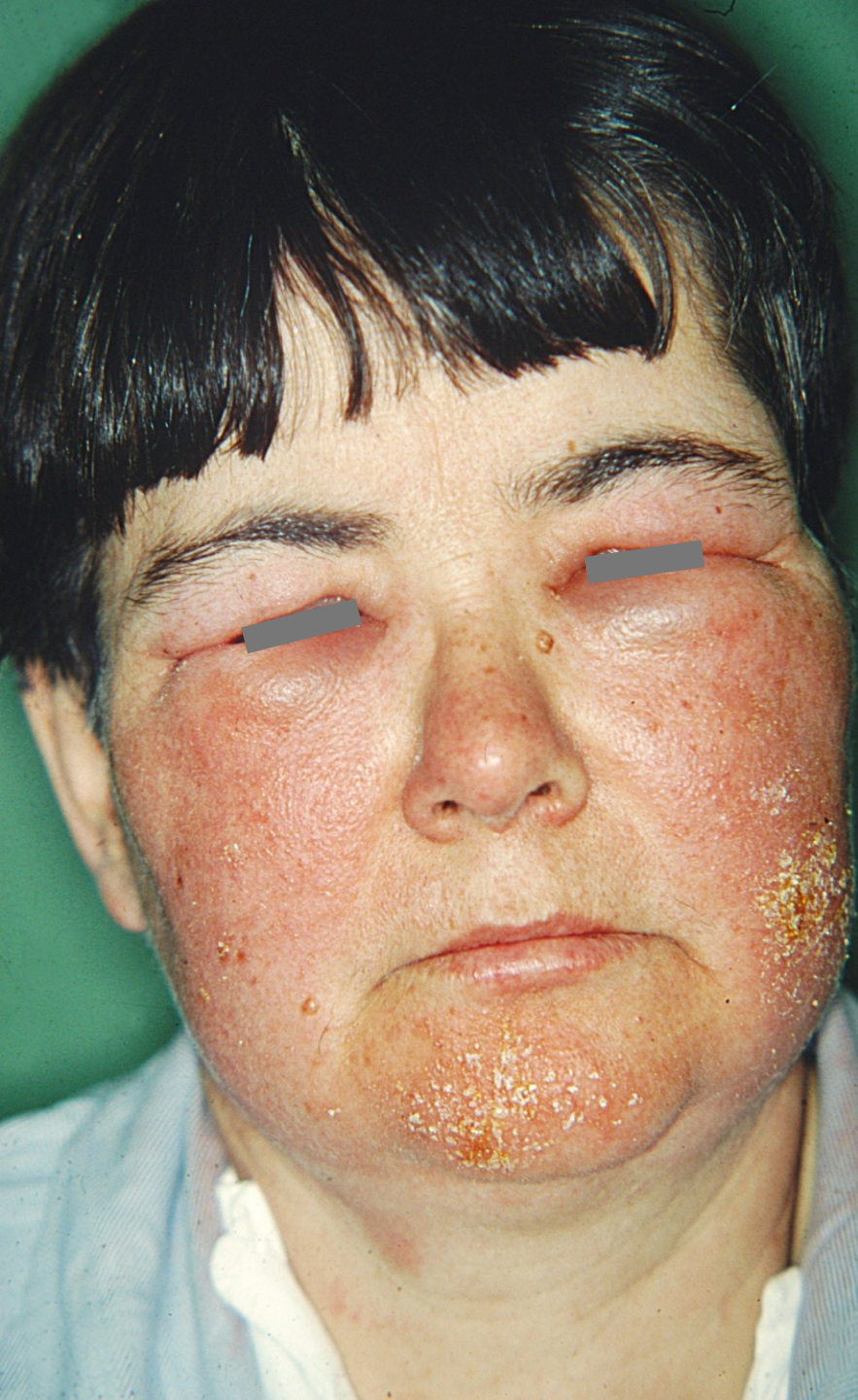Eczema contactum – chloramfenikol,
extr. Chamommilae



Eczema contactum prof. – epoxidy



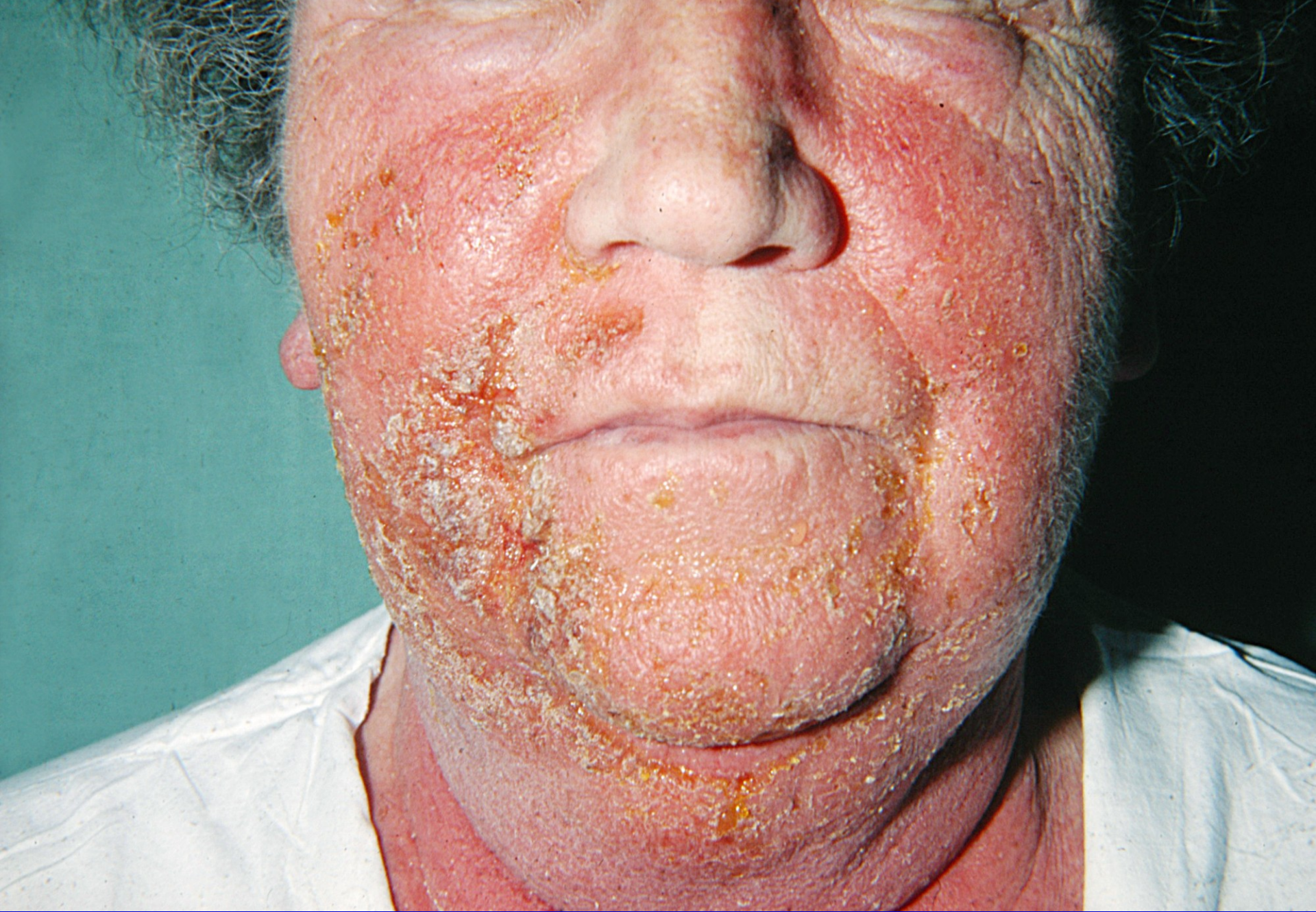Eczema contactum – oční kapky
(Neomycin)



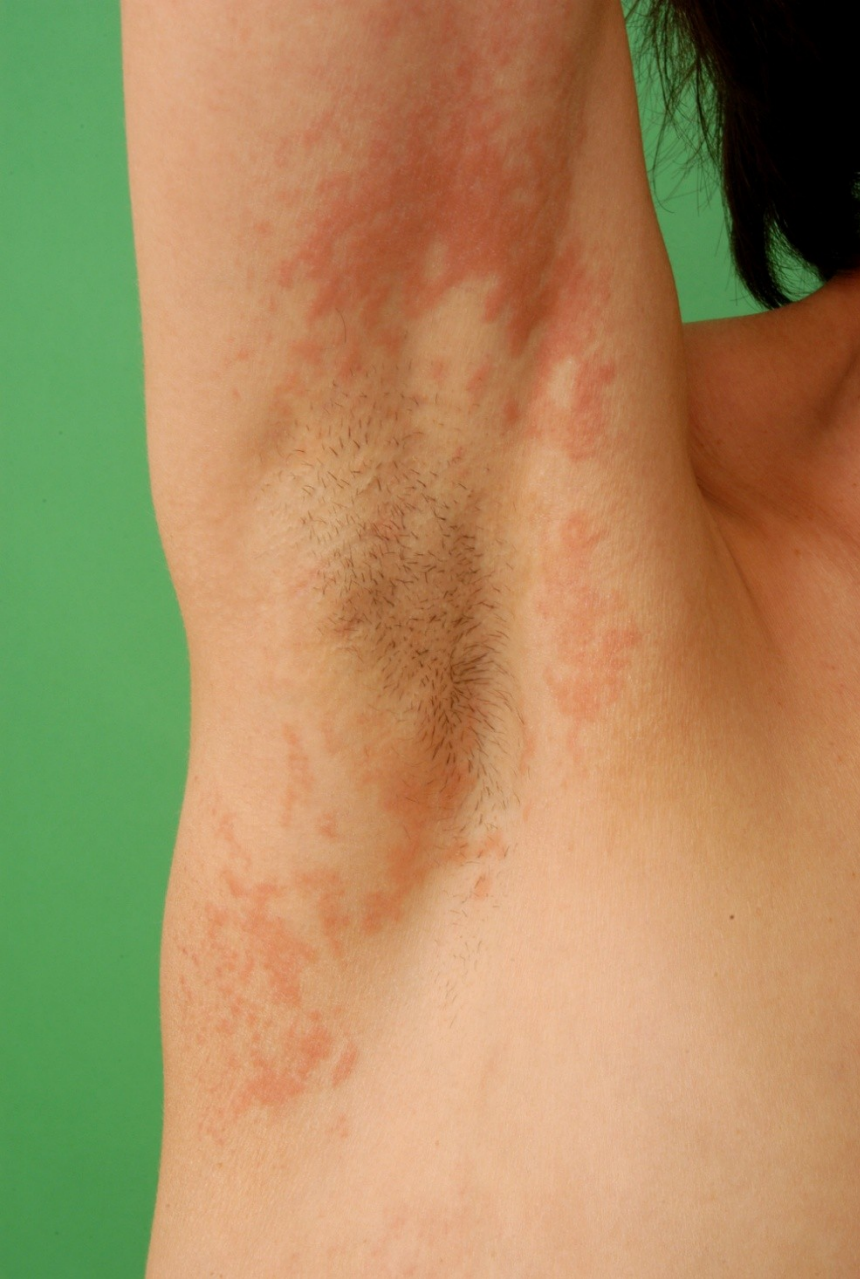Eczema contactum – formaldehyd (lepidla),
Bronopol (kosmetické přípravky)

BRUNNEN

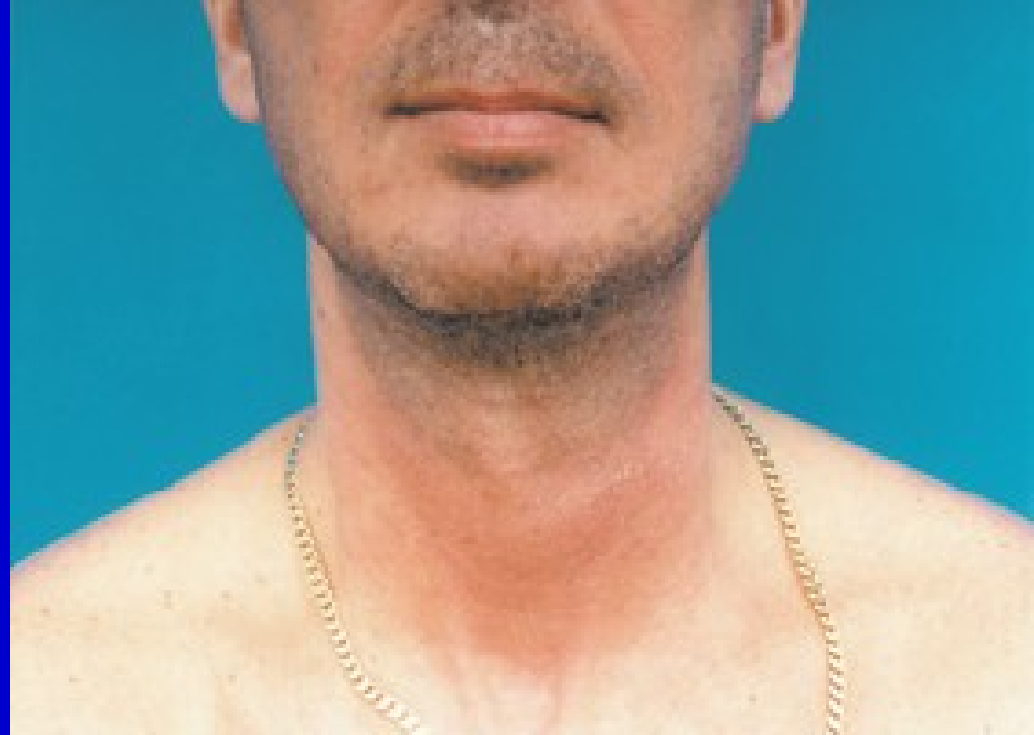1/2X



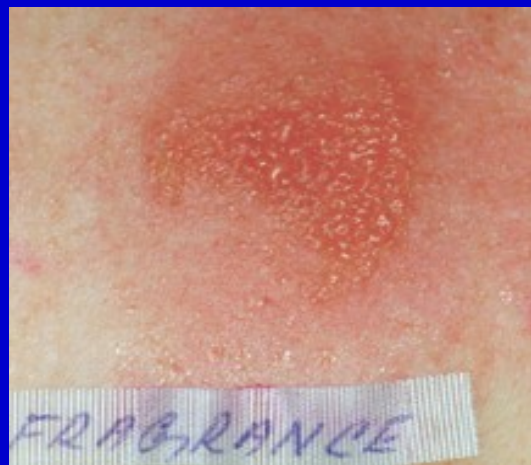Eczema contactum – propylgalát, extr. Chamomillae



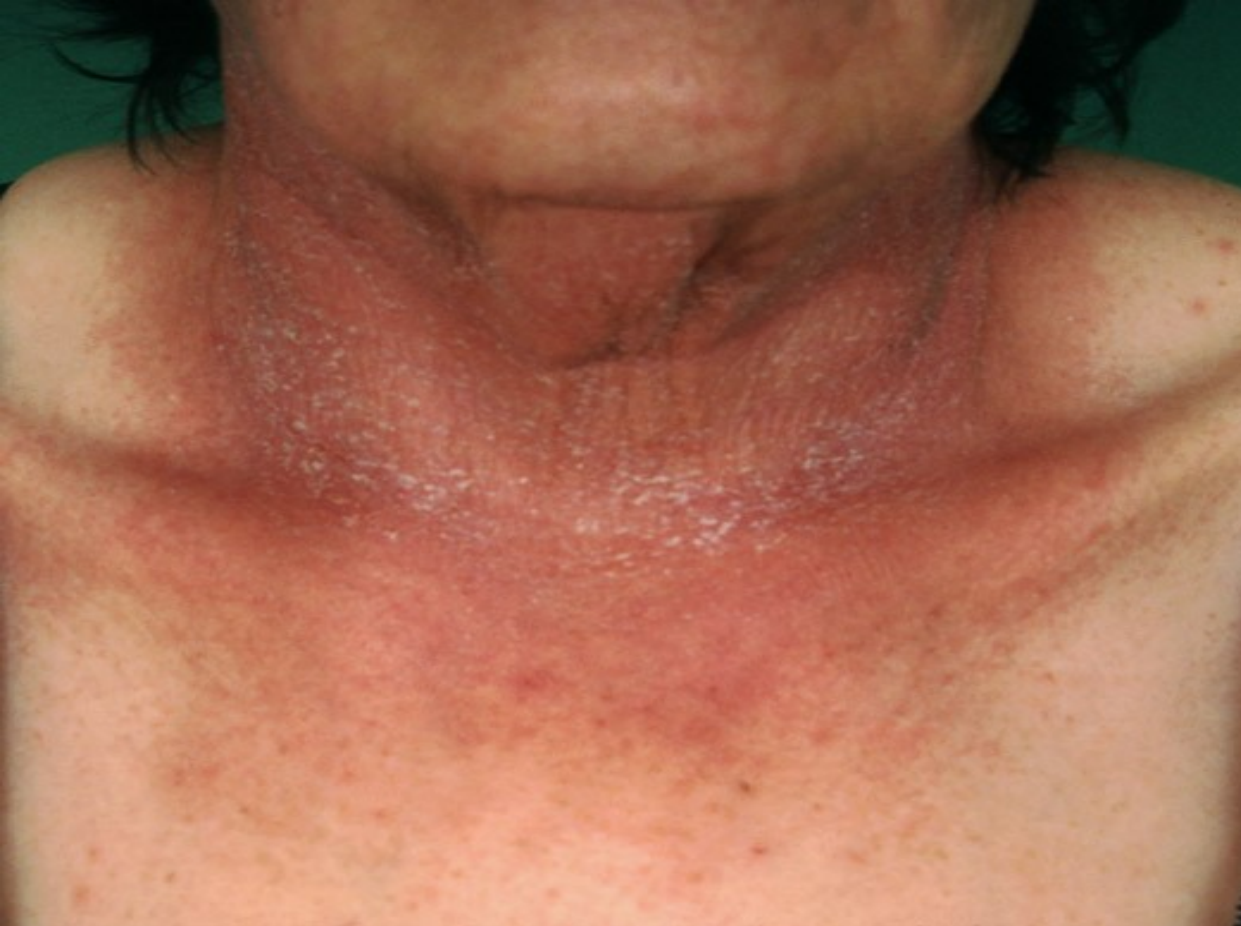Eczema contactum – fragrance-mix
(antiperspirant)



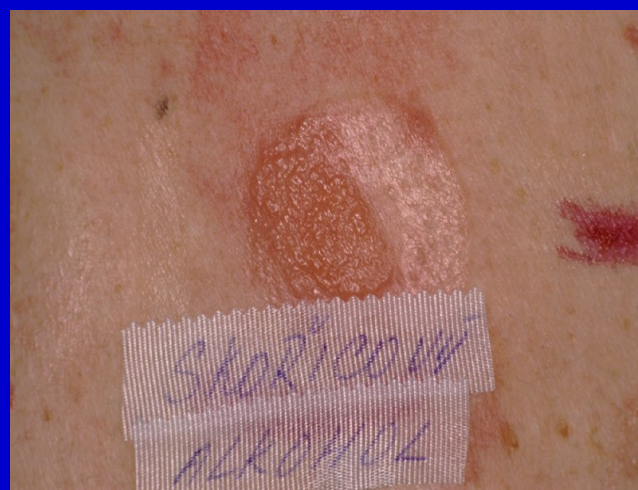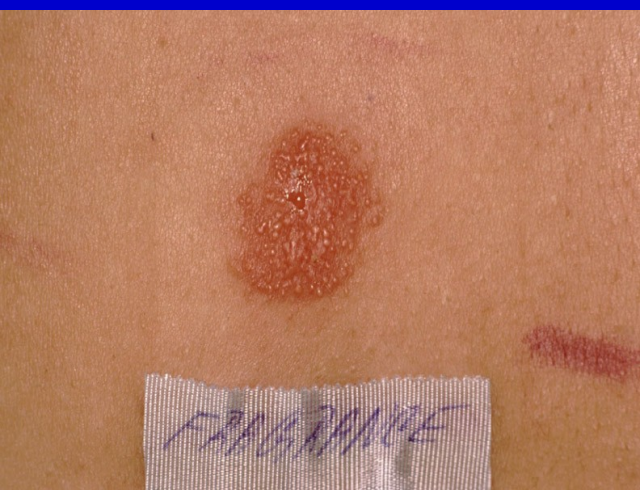Eczema contactum – fragrance-mix
(voda po holení)



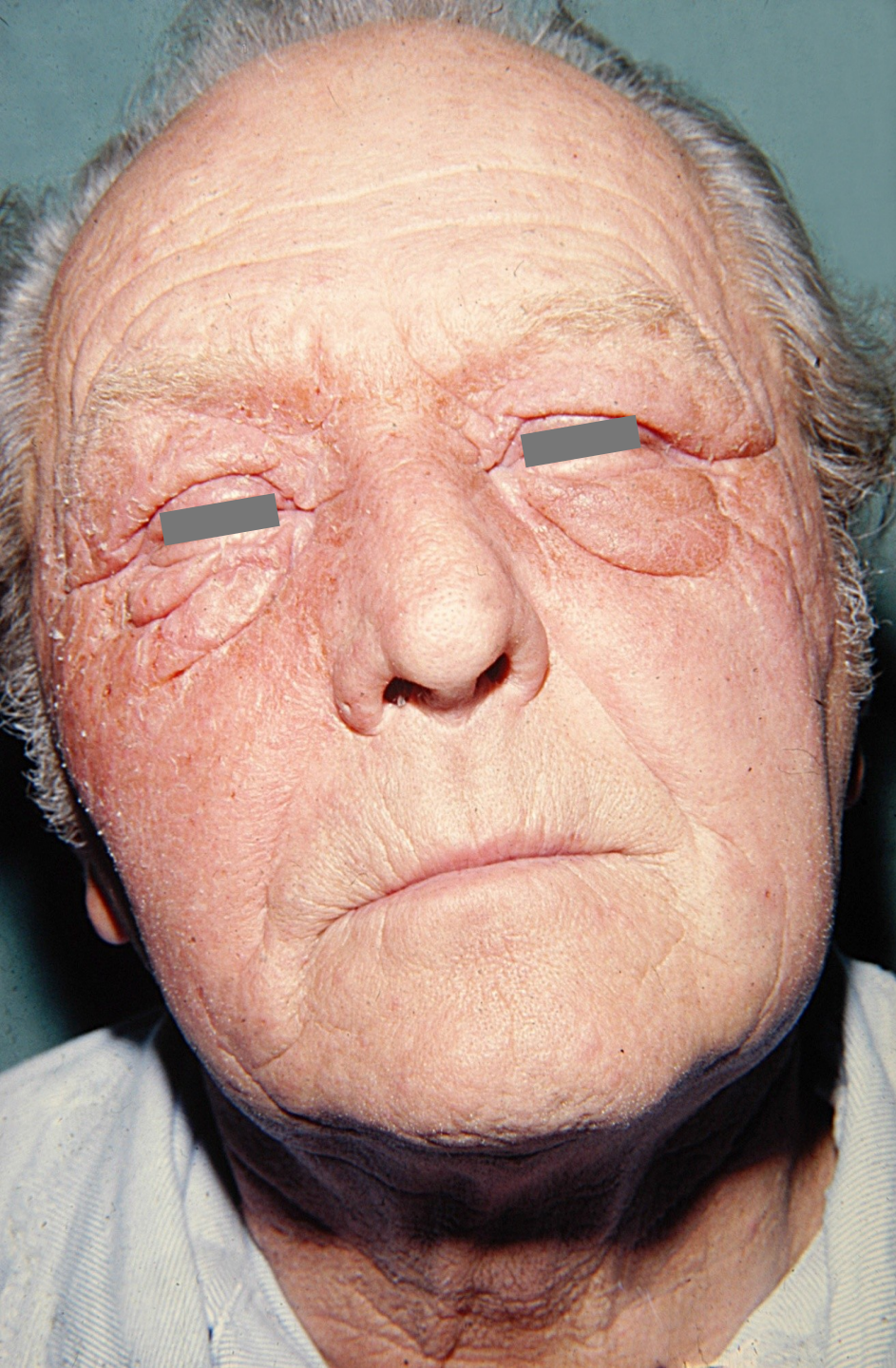Epikutánní test
– alergická reakce
na fragrance-mix



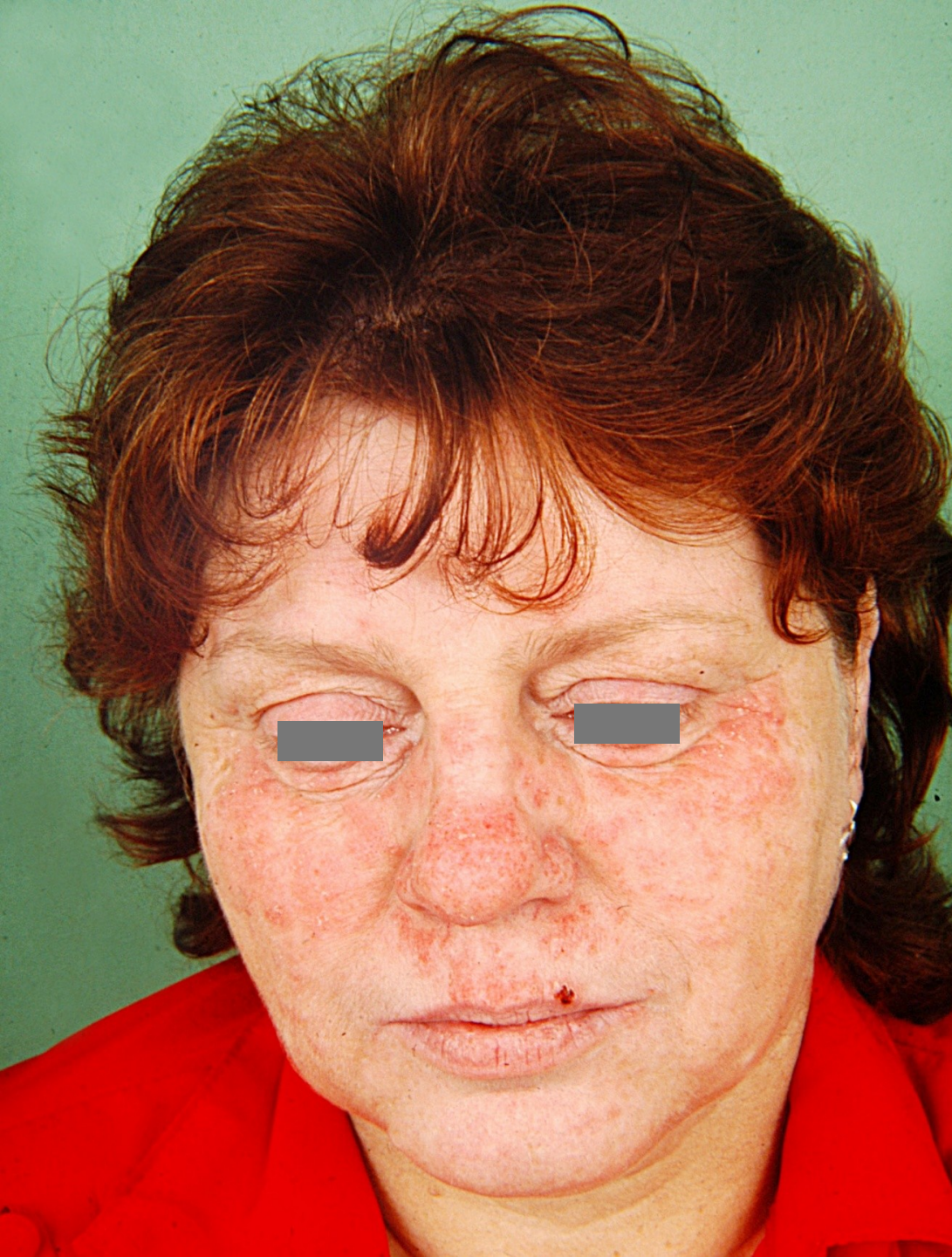Eczema contactum –
fragrance (kosmetický krém)



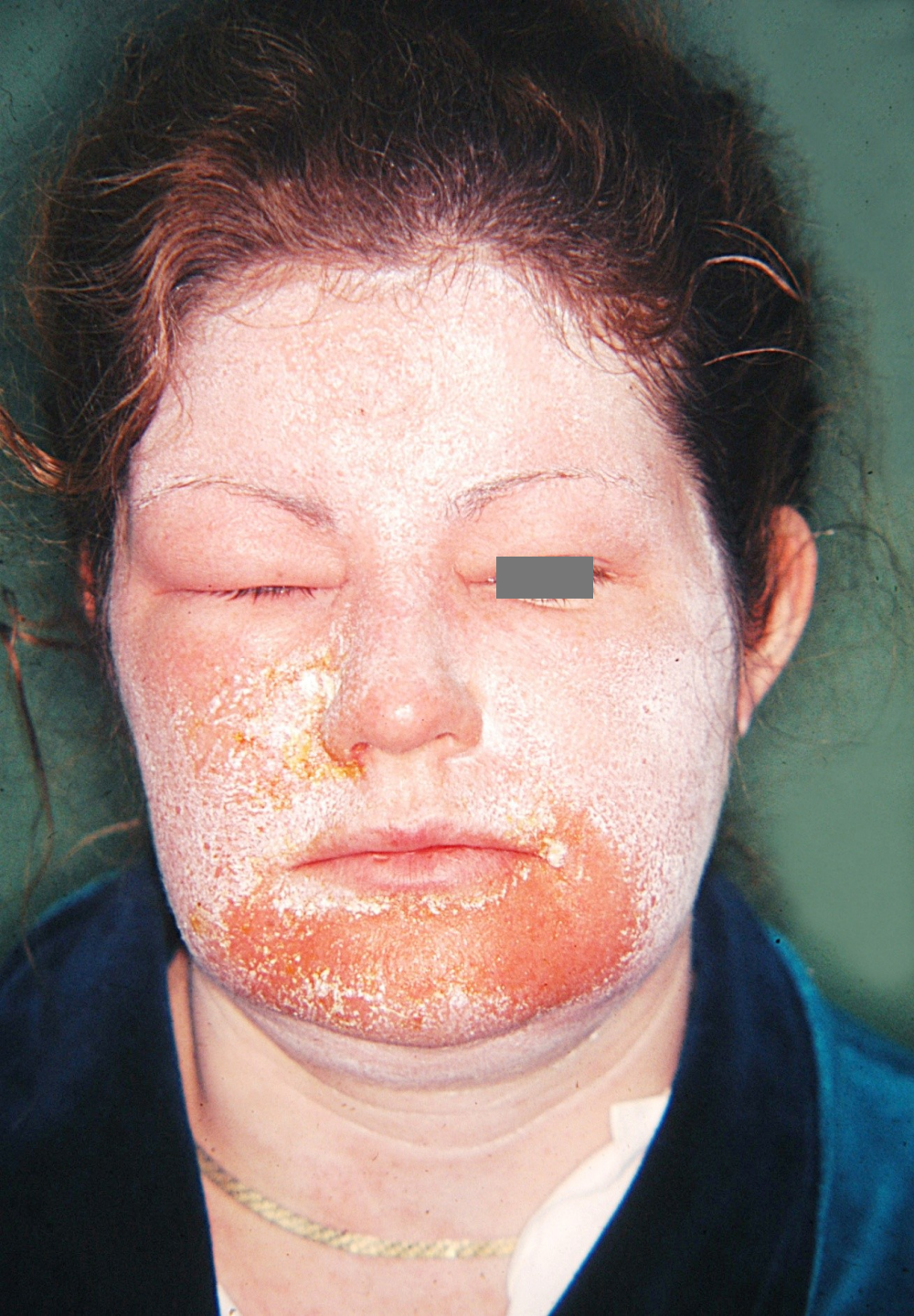Epikutánní testy
– alergická reakce
na fragrance a
skořicový alkohol



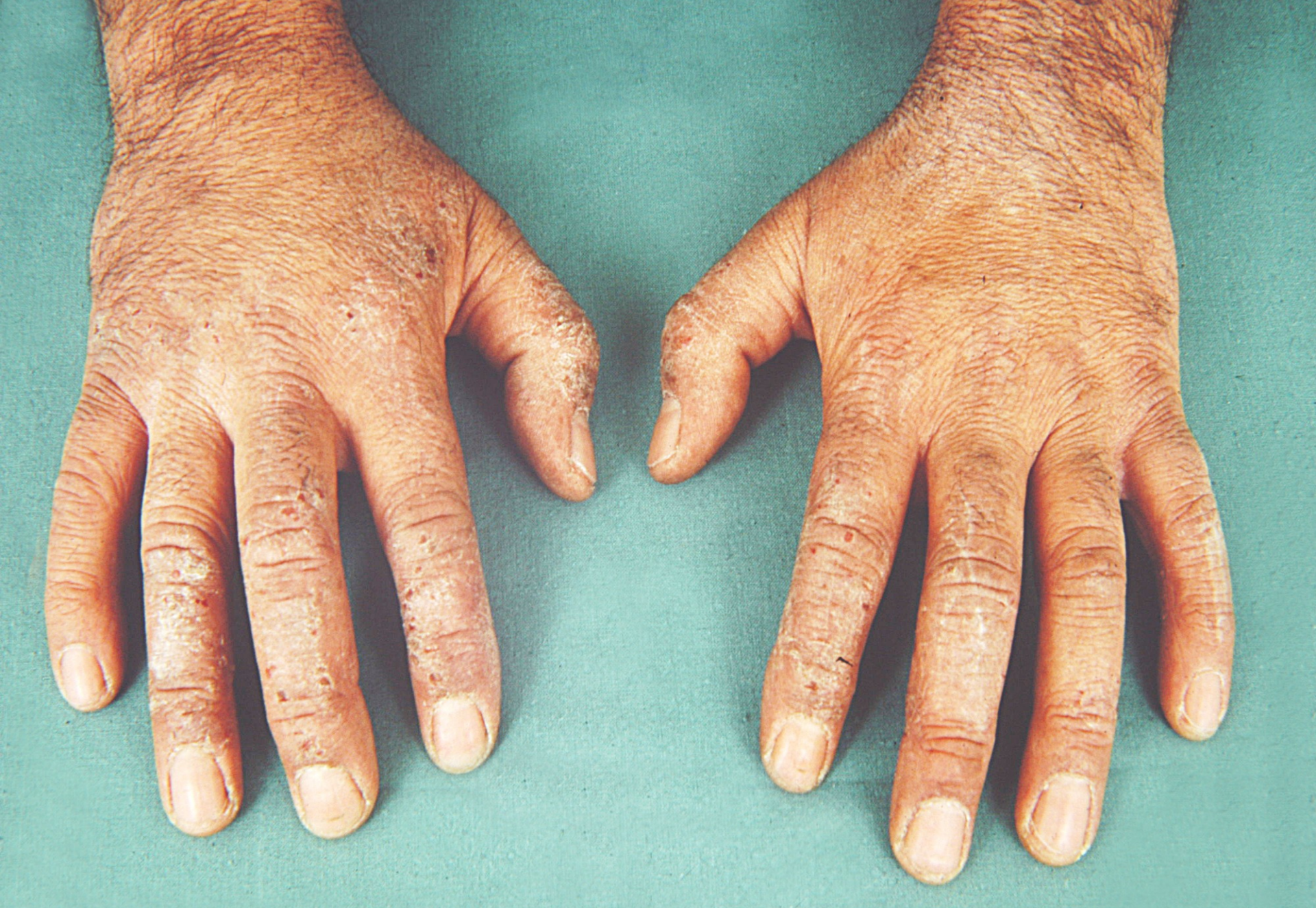Eczema contactum – rostliny čeledi
Compositae (astra, řebříček, arnika,
měsíček)



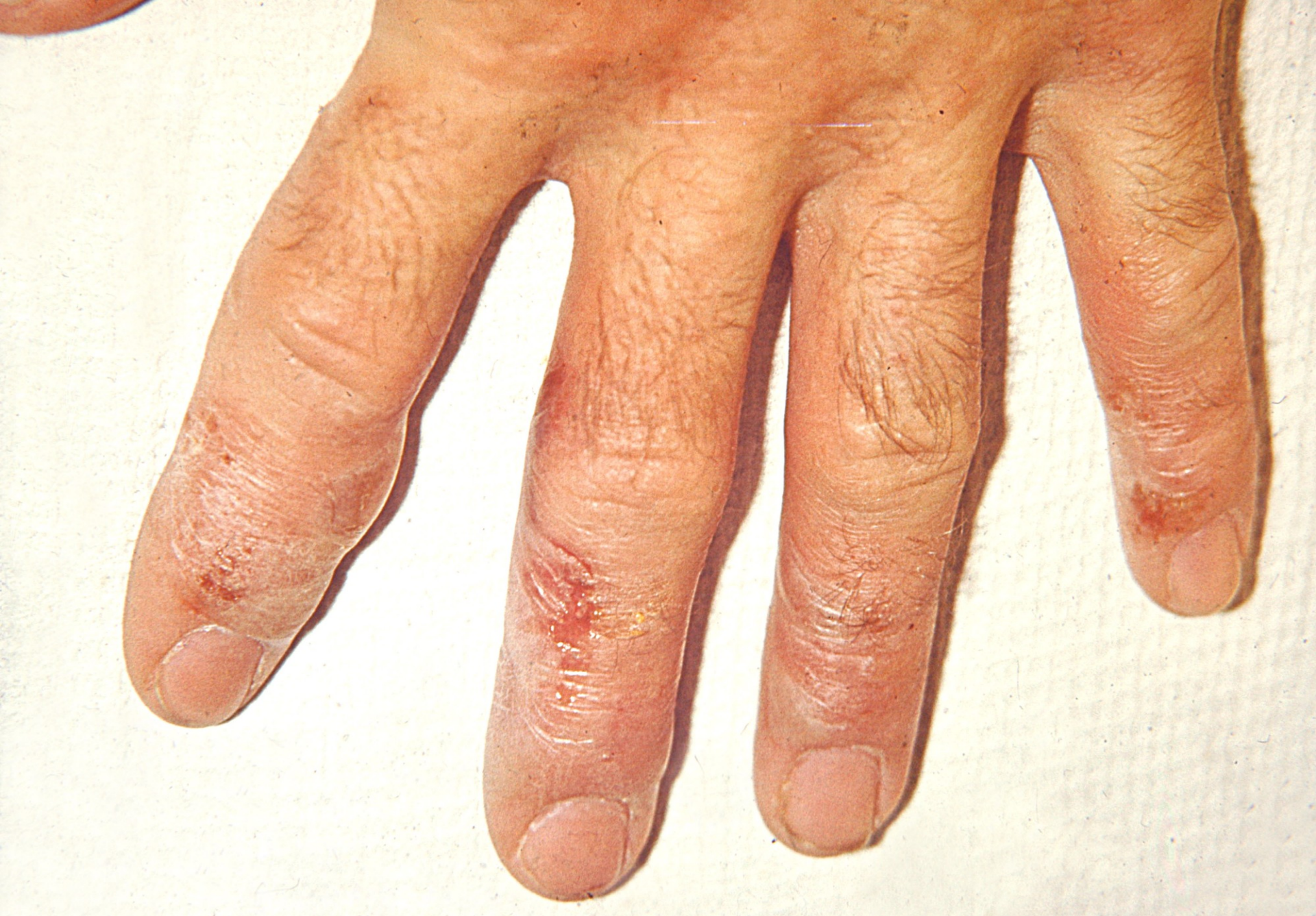Eczema contactum – rostliny
složnokvěté (astra, chryzantéma),
heřmánek, arnika, slunečnice



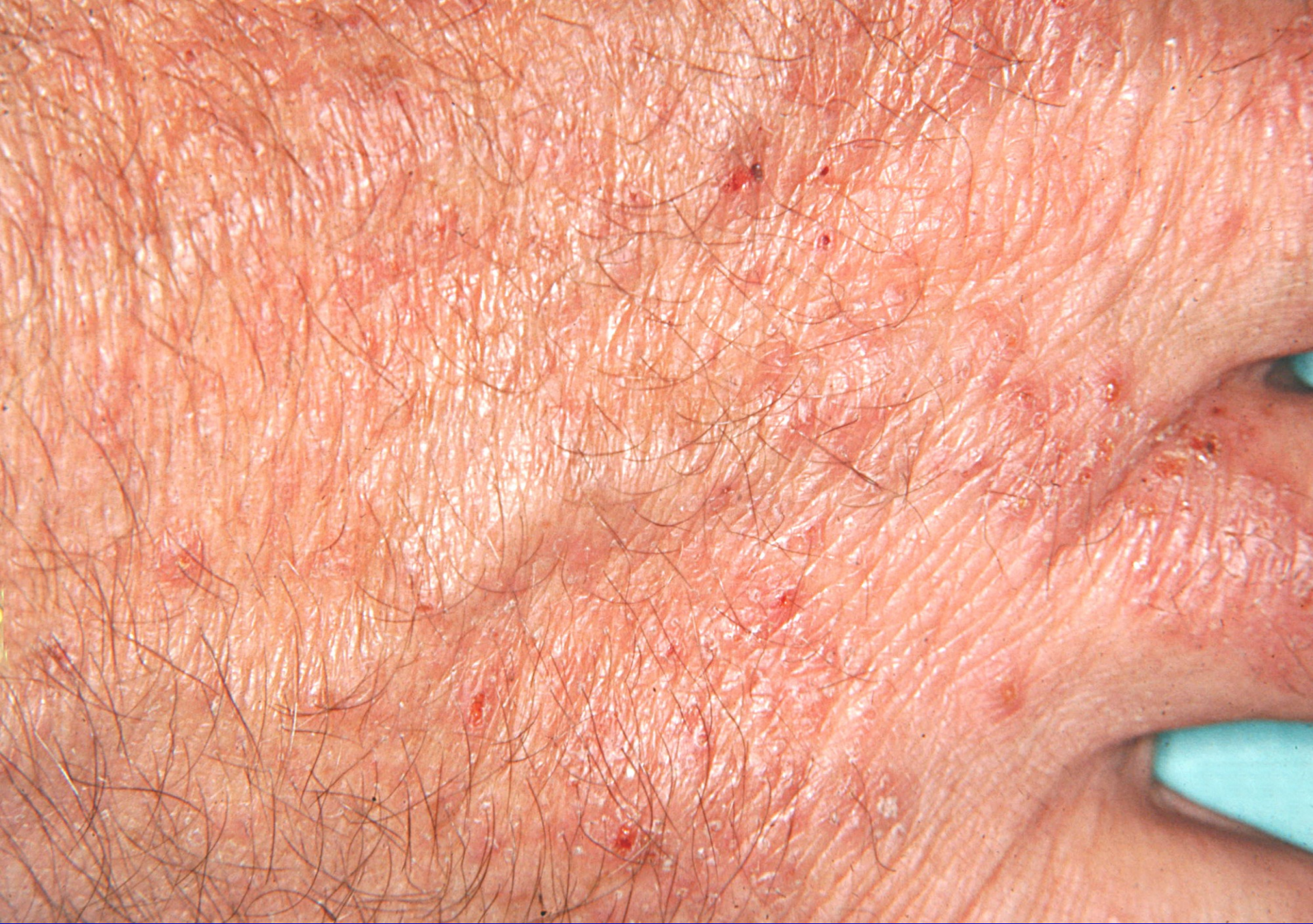Eczema contactum – Tea tree
(kosmetické přípravky)



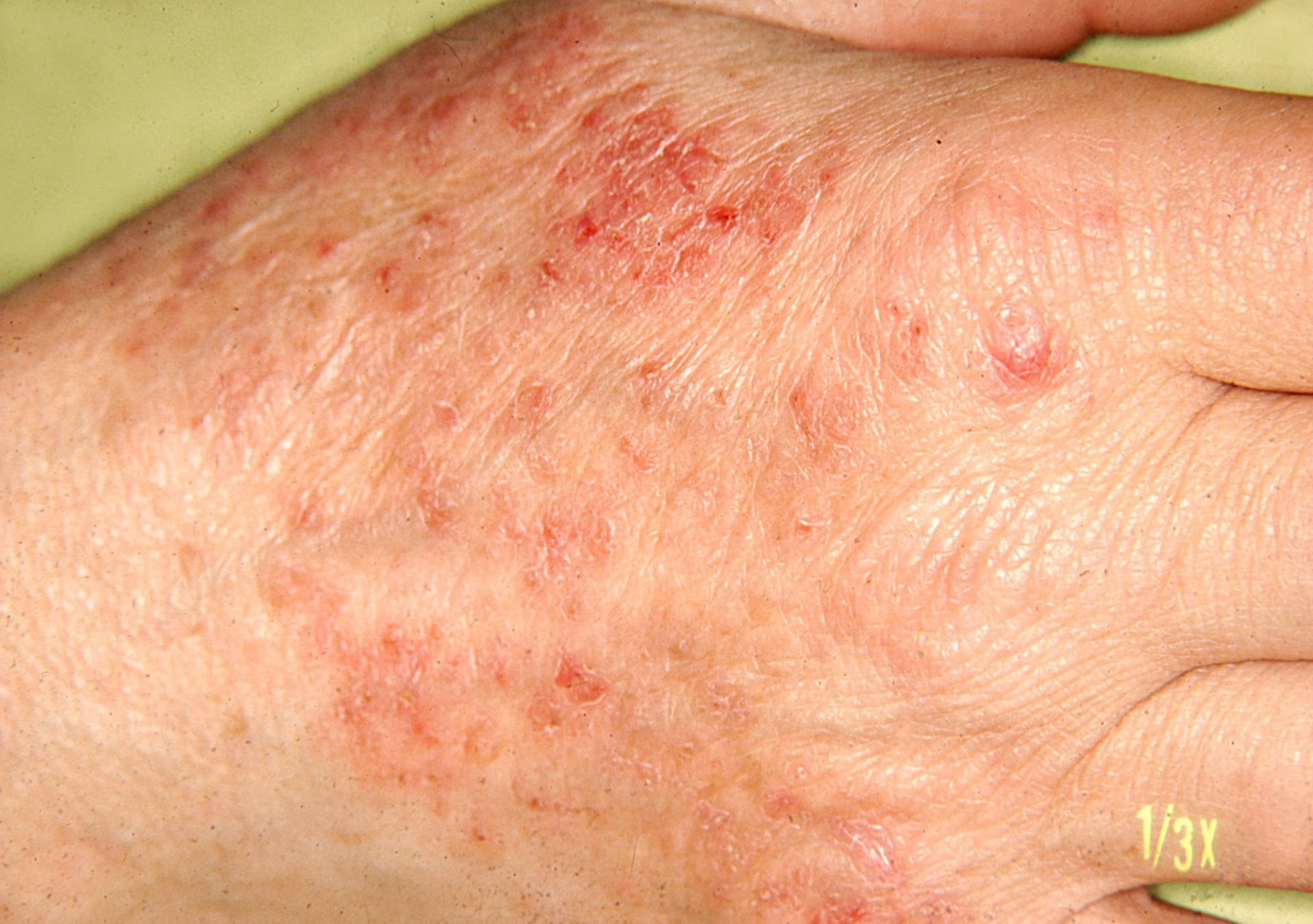Eczema contactum prof. – chrom (cement – zedník)



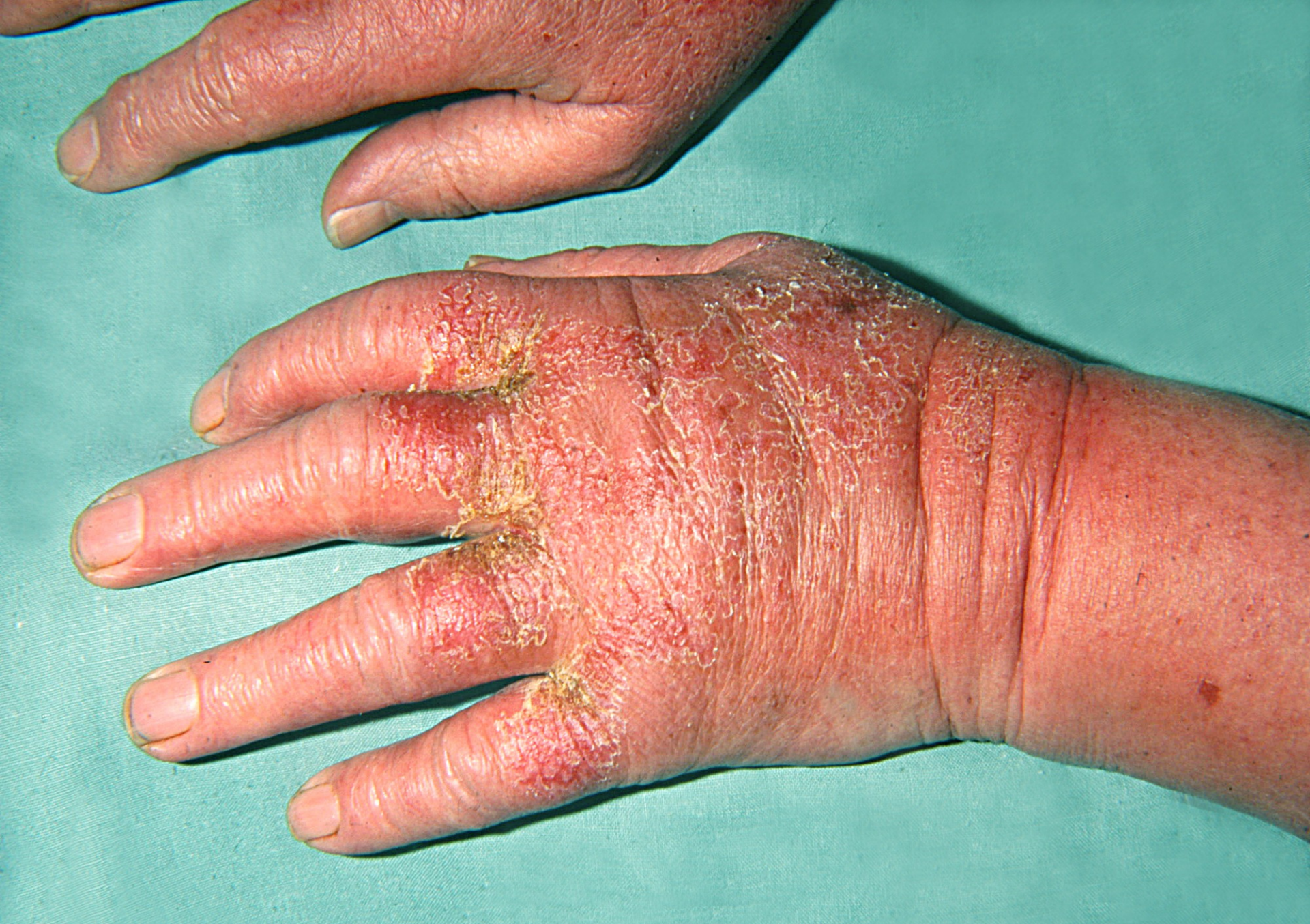Eczema contactum prof. – epoxidy (lepidlo Leifamet – dělník)



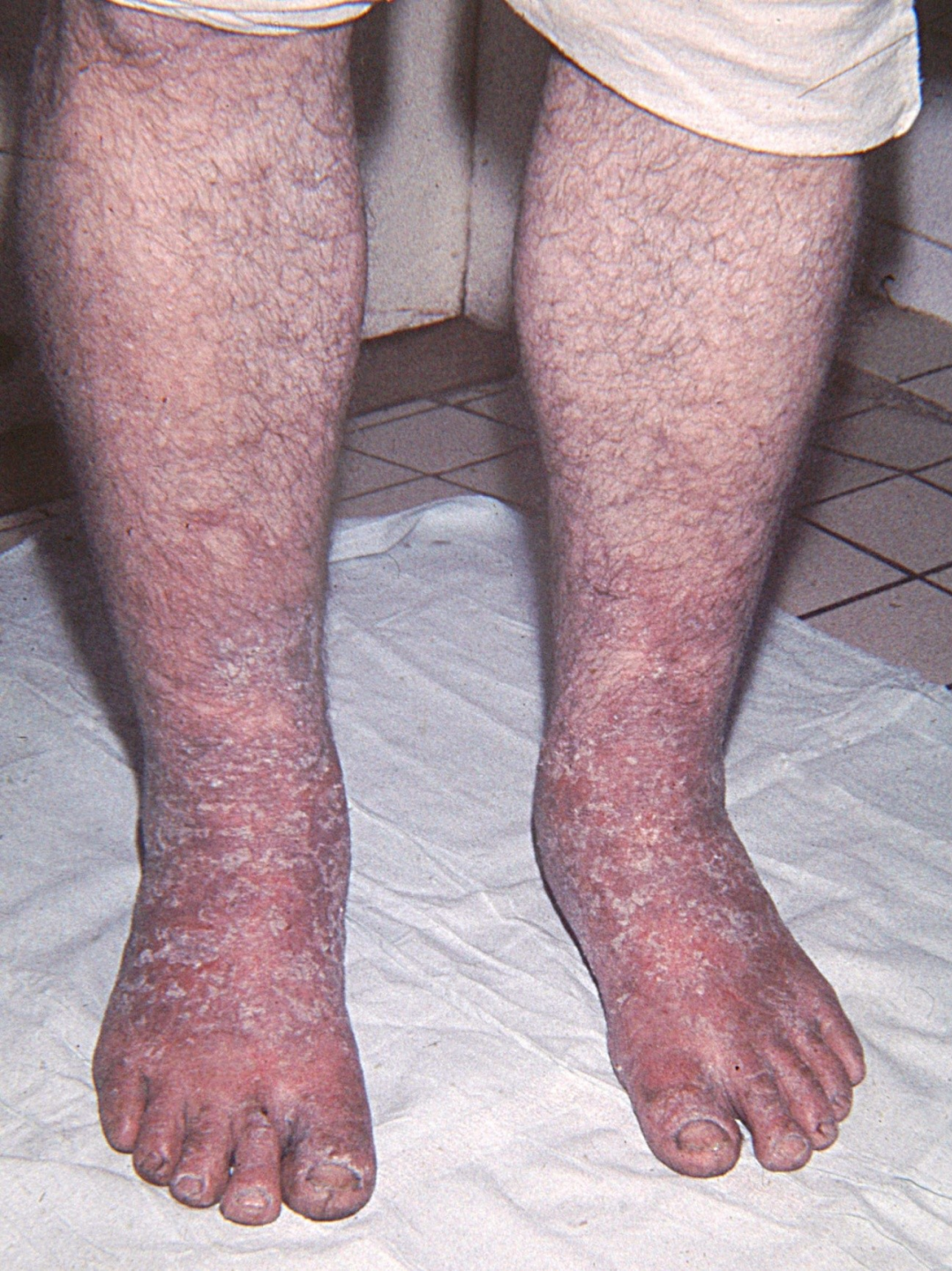Eczema contactum prof. – železo³⁺, měď⁺⁺ (obráběč kovů)



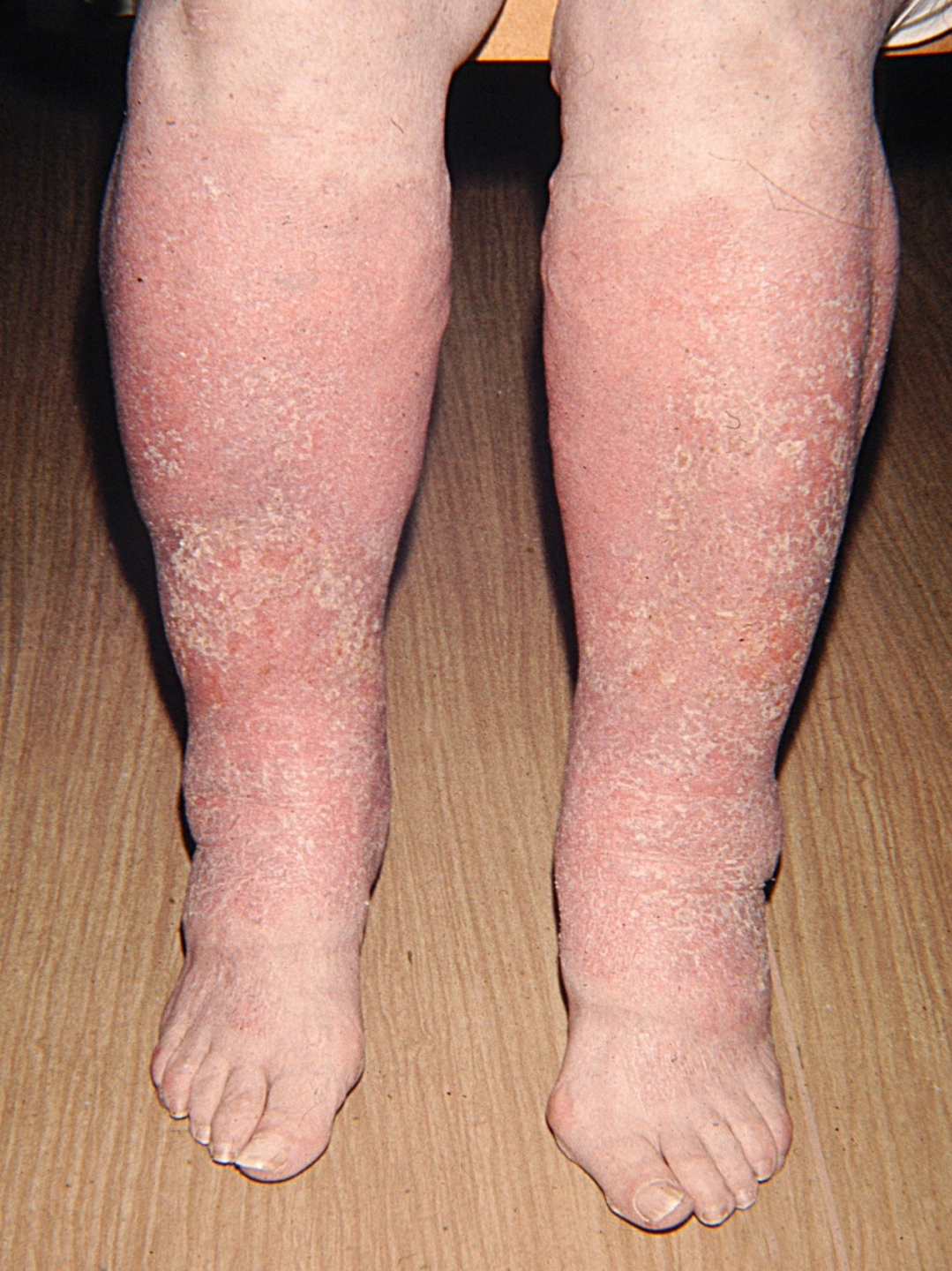Eczema contactum – chloracetamid (kosmetický krém)



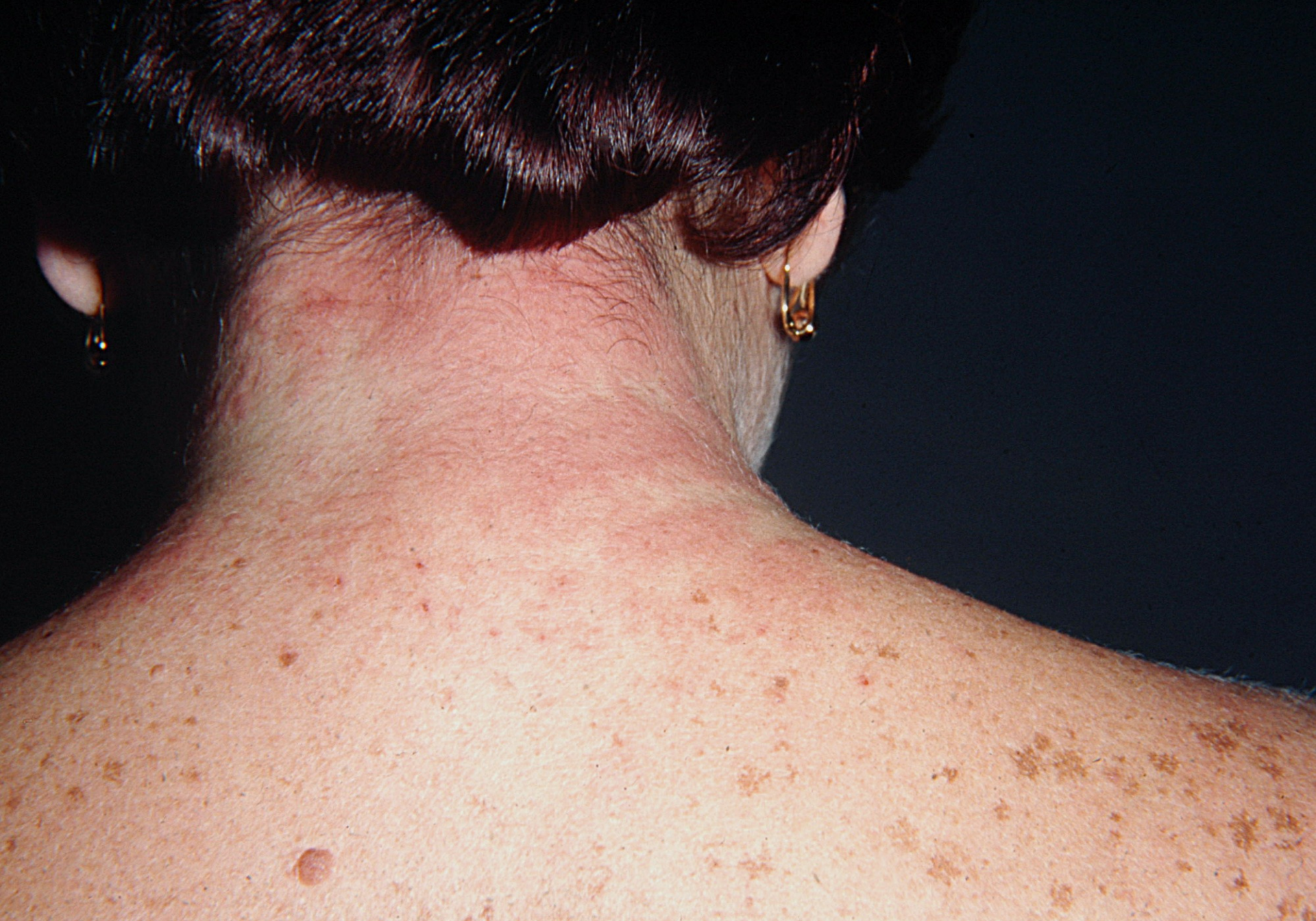Eczema contactum – propolis (tinktura)



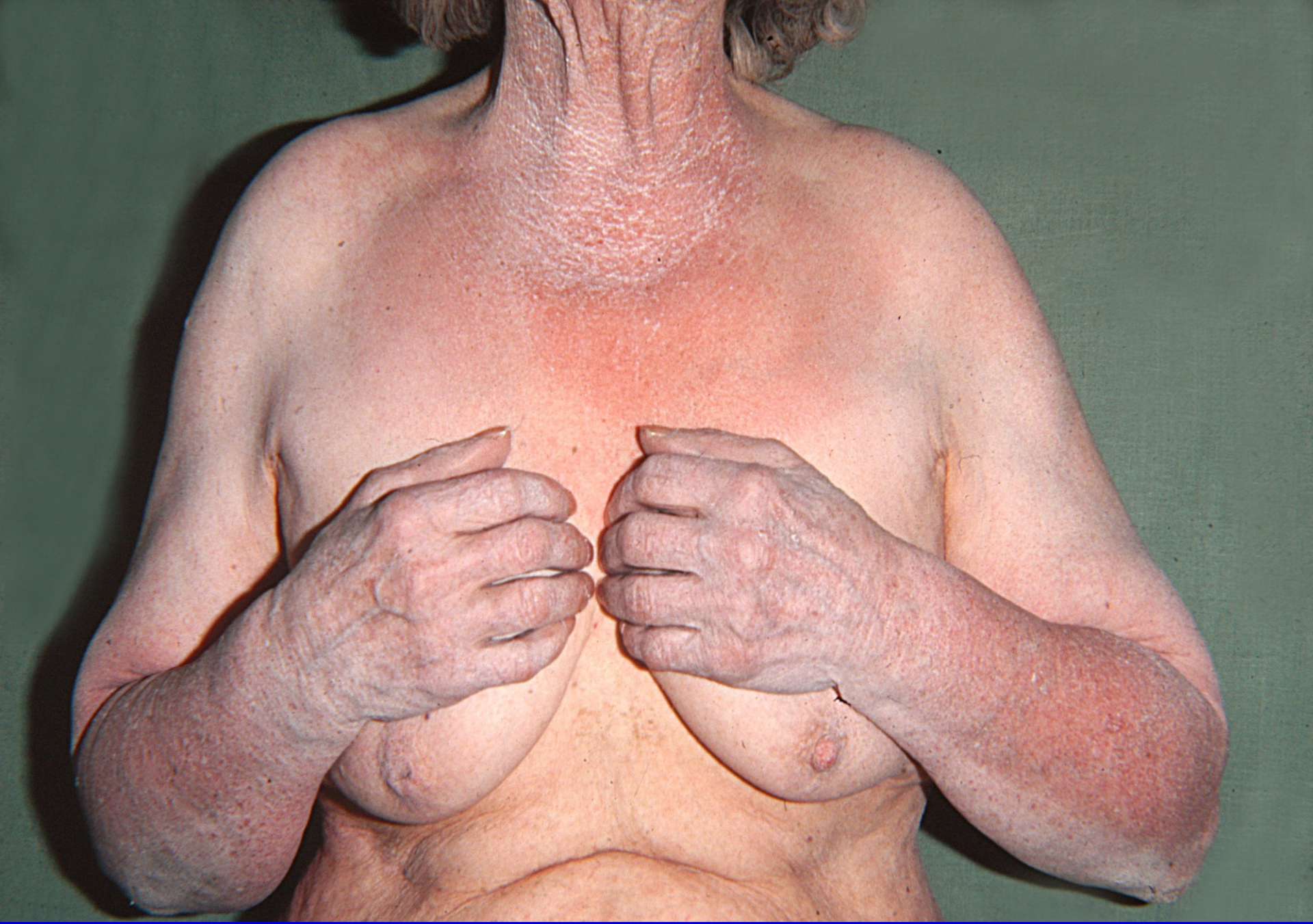
Eczema contactum – chrom (obuv)



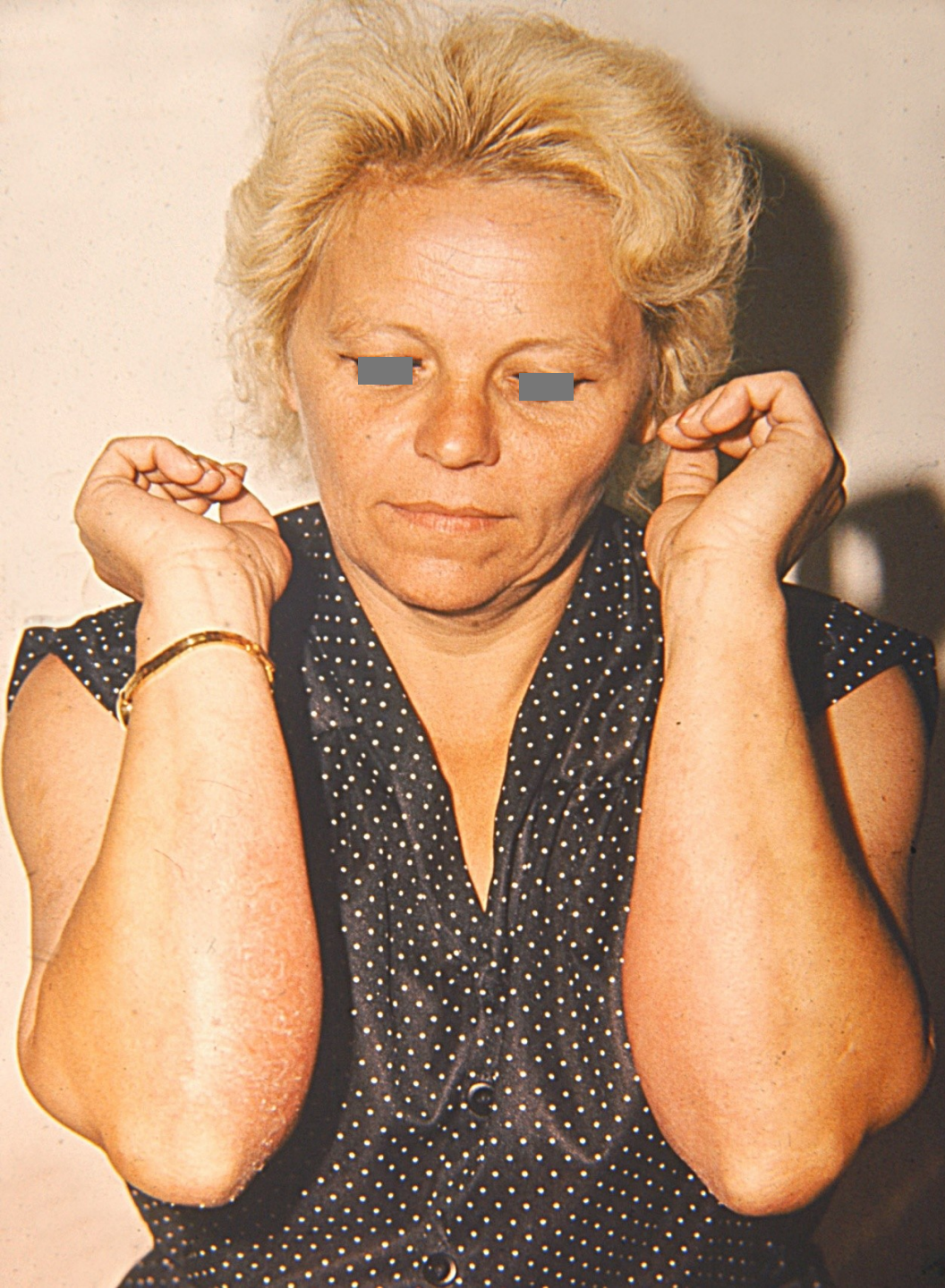Eczema contactum – IPPD (holínky)



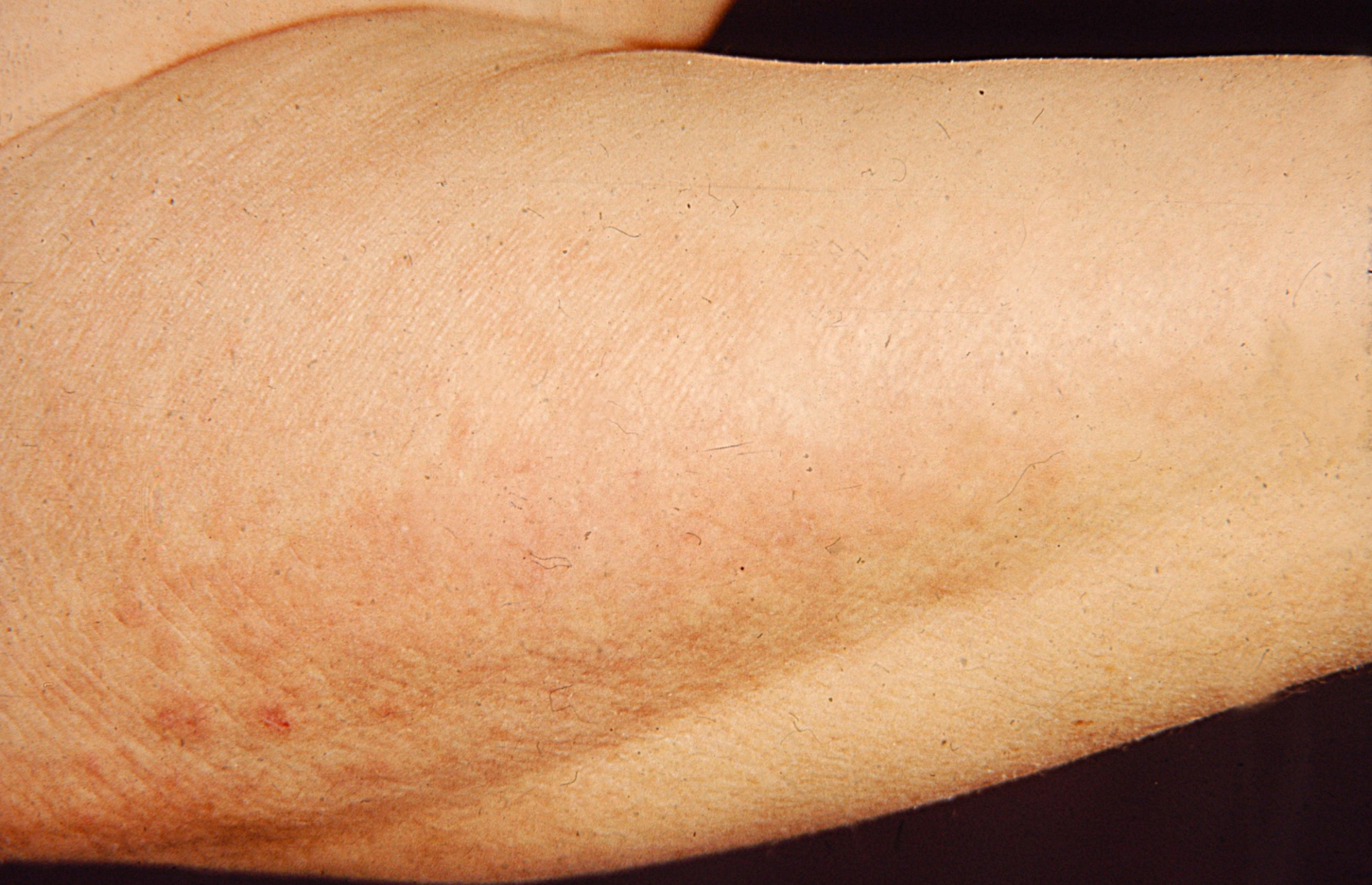Eczema contactum – PPD (skupinová přecitlivělost s IPPD)



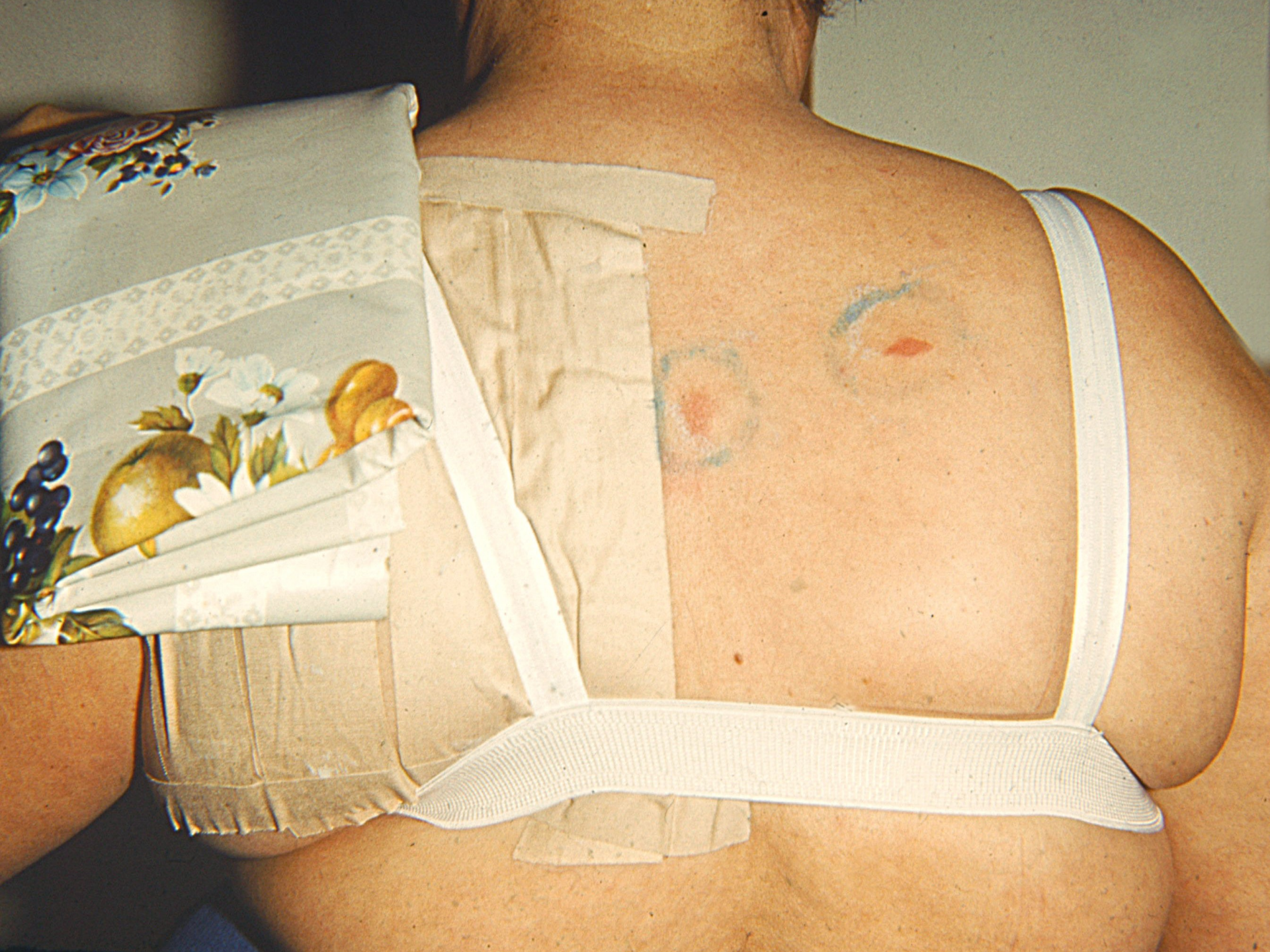
Eczema contactum – kebuson (Ketazon unq)



Eczema contactum et dermatitis
irritativa (voda, tenzidy, guma rukavic
– TMTD – myčka skla)



Eczema contactum – ubrus z voskovaného plátna (stabilizátor „Austrostab“ – α -fenylindol)



Možné nežádoucí reakce Ketoprofenu

Fotoalergické

Kontaktně alergické

Fototoxické

Iritační

Při resorpci možnost hematogenního rozsevu

Možnosti skupinové přecitlivělosti Ketoprofenu s NSA – deriváty arylpropionové kyseliny

Ibuprofen

Naproxen

Alminoprofen

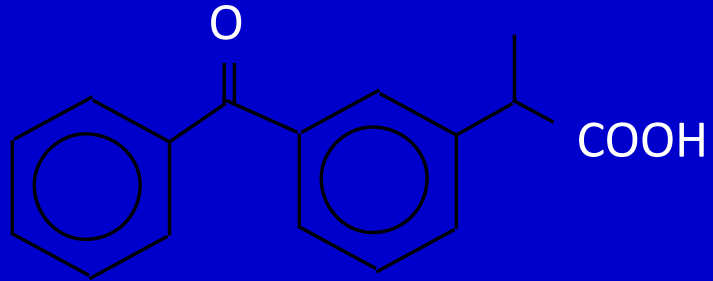
Fenoprofen

Flurbiprofen

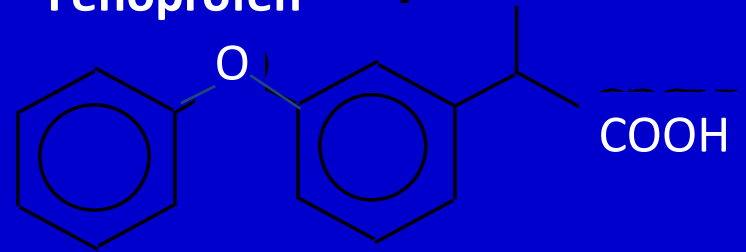
Tiaprofenová kyselina

Mezi ostatními NSA přecitlivělost nepozorována.

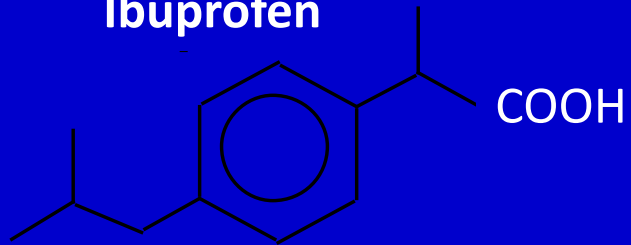
Ketoprofen



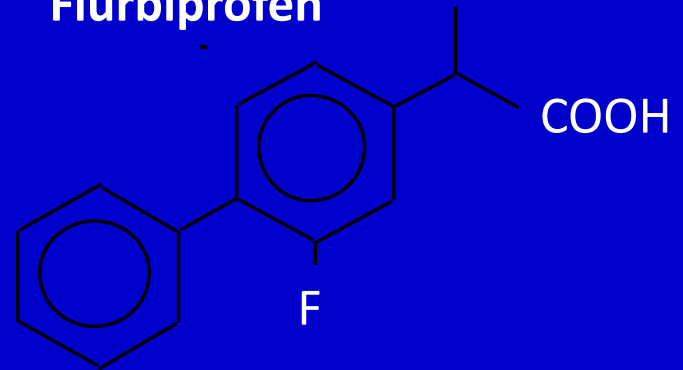
Fenoprofen



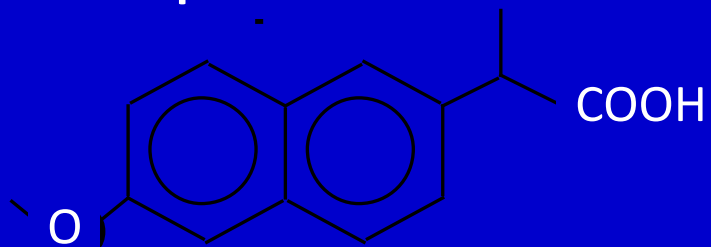
Ibuprofen



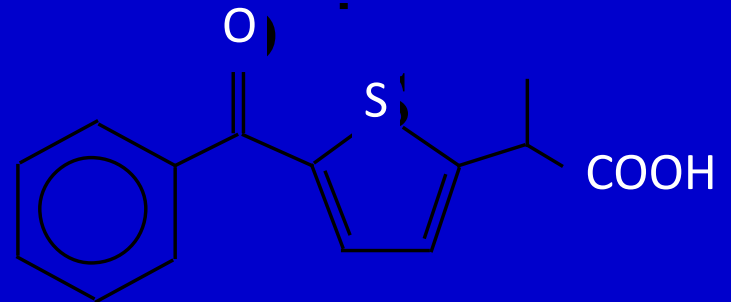
Flurbiprofen



Naproxen



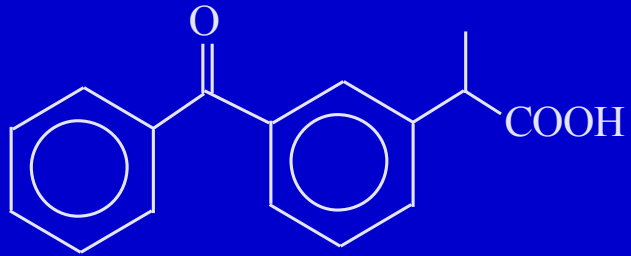
Acidum thiaprofenicum



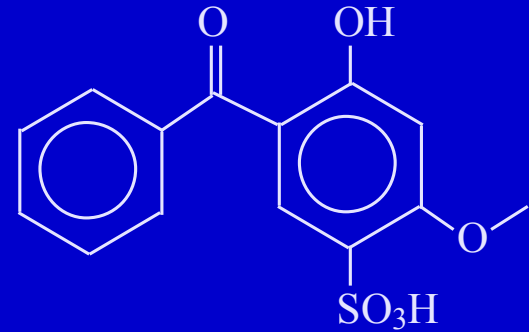
Další možnosti skupinové přecitlivělosti Ketoprofenu se sloučeninami obsahujícími molekulu Benzophenonu

- Benzophenon (absorbují UV záření
- Oxybenzon v rozsahu 250-360nm)
- Sulisobenzon
- Fenofibrát

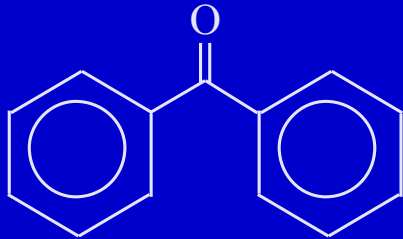
Ketoprofen



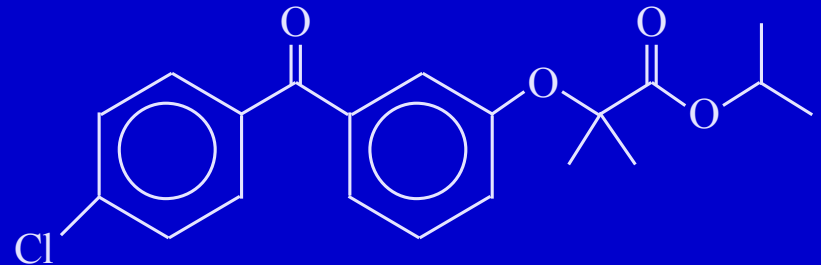
Sulisobenzon



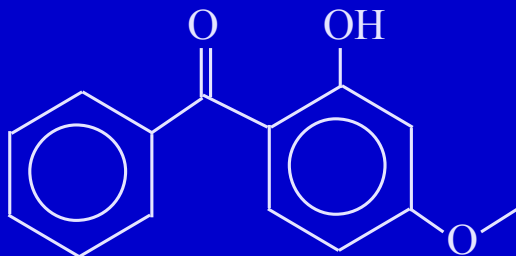
Bezophenon

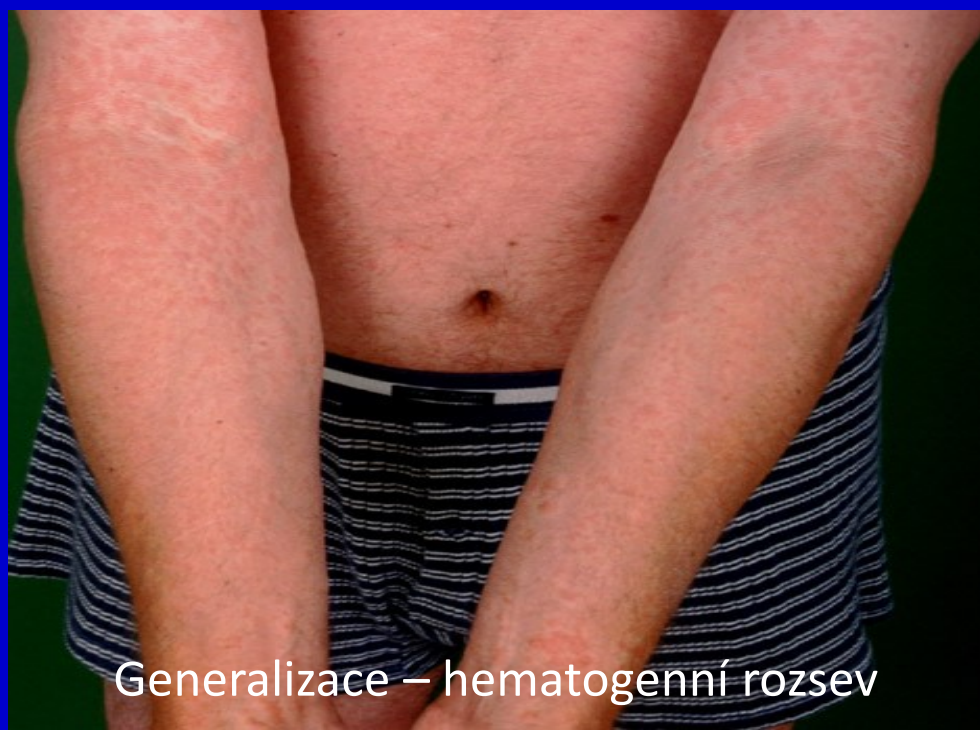
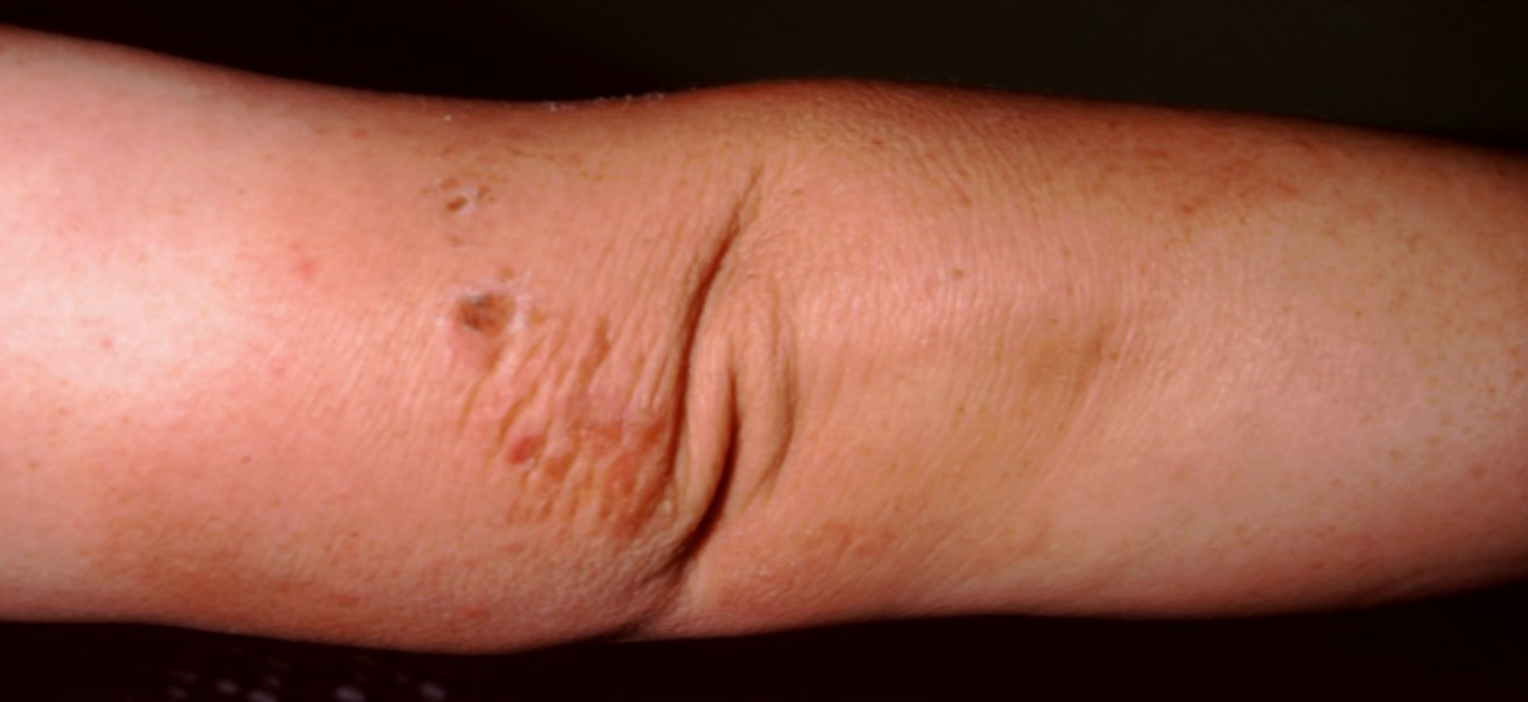
Fenofibrat



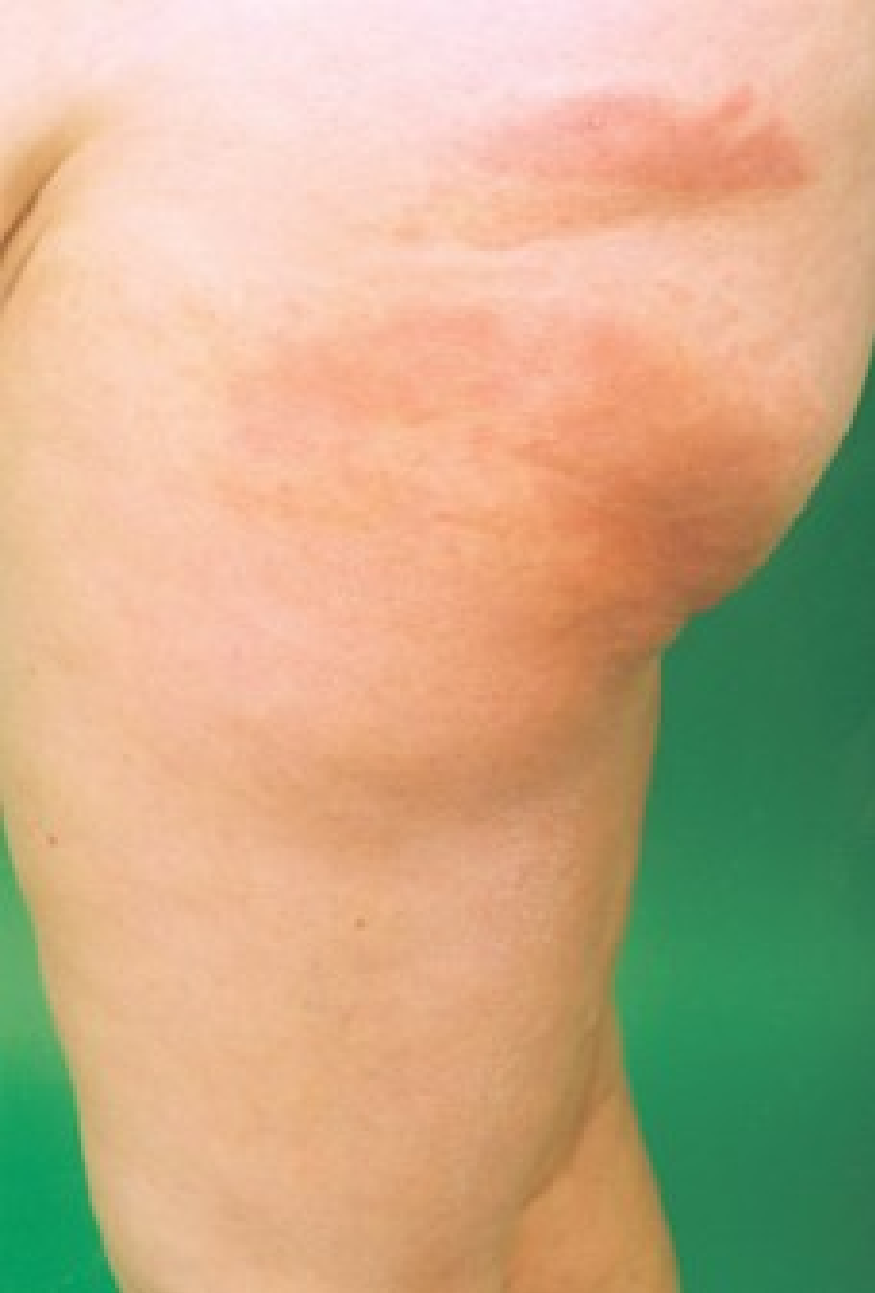Oxybenzon



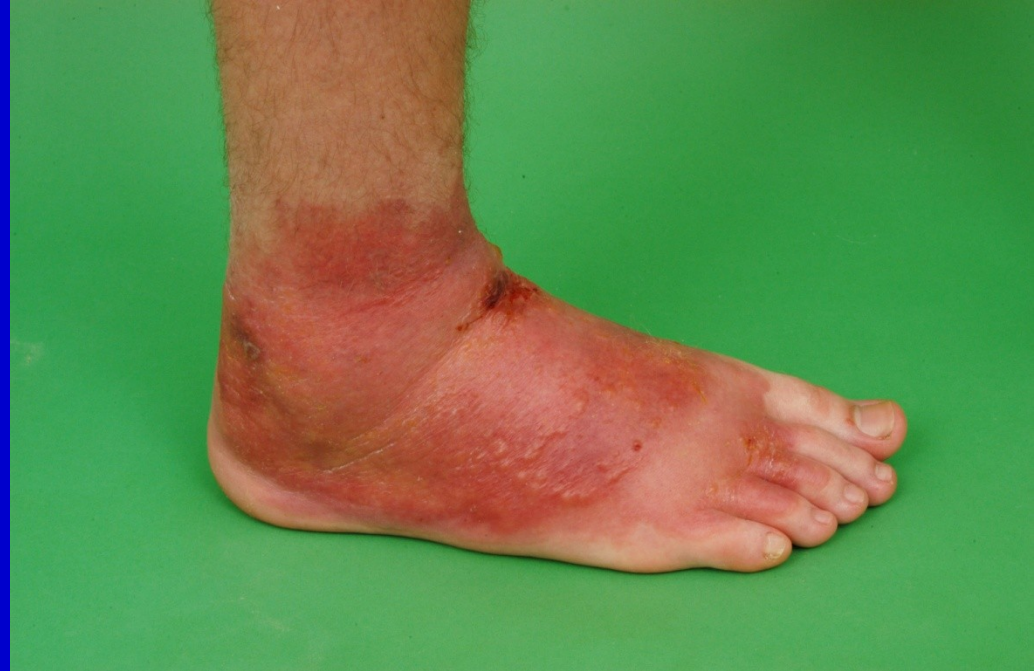

Eczema contactum – přípravky obsahující ketoprofen

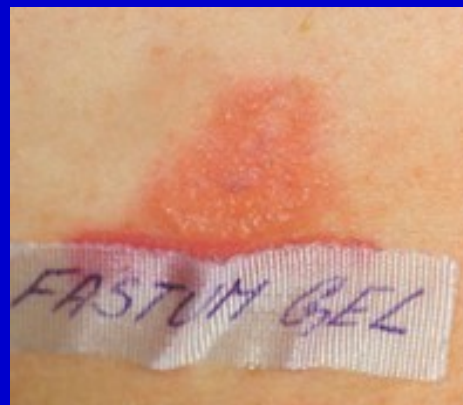Generalizace – hematogenní rozsev



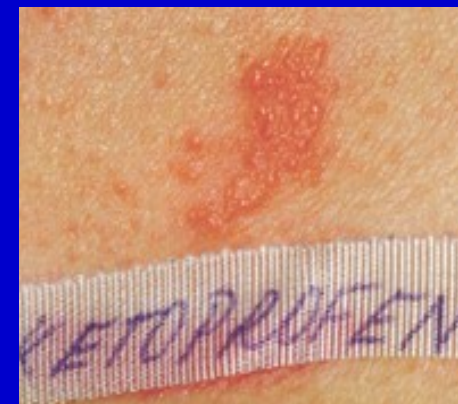Eczema photocontactum – ketoprofen
– generalizace (Fastum gel)



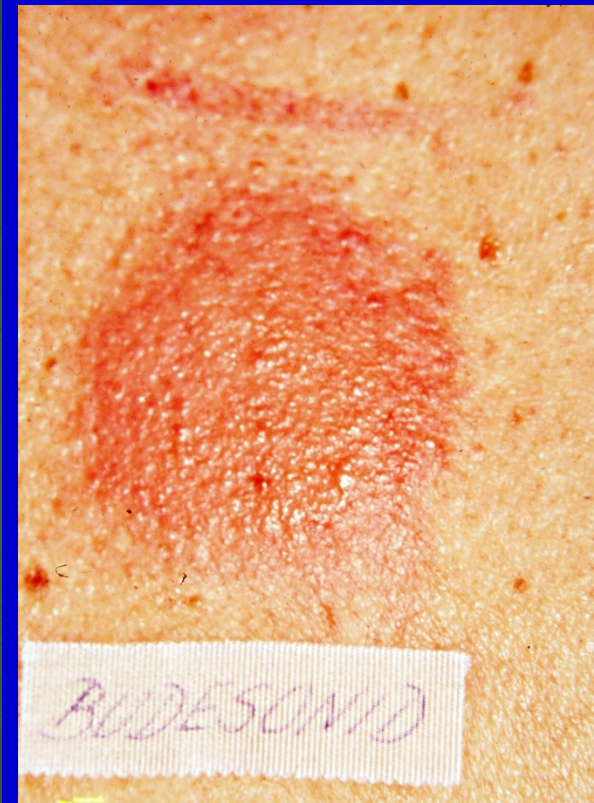
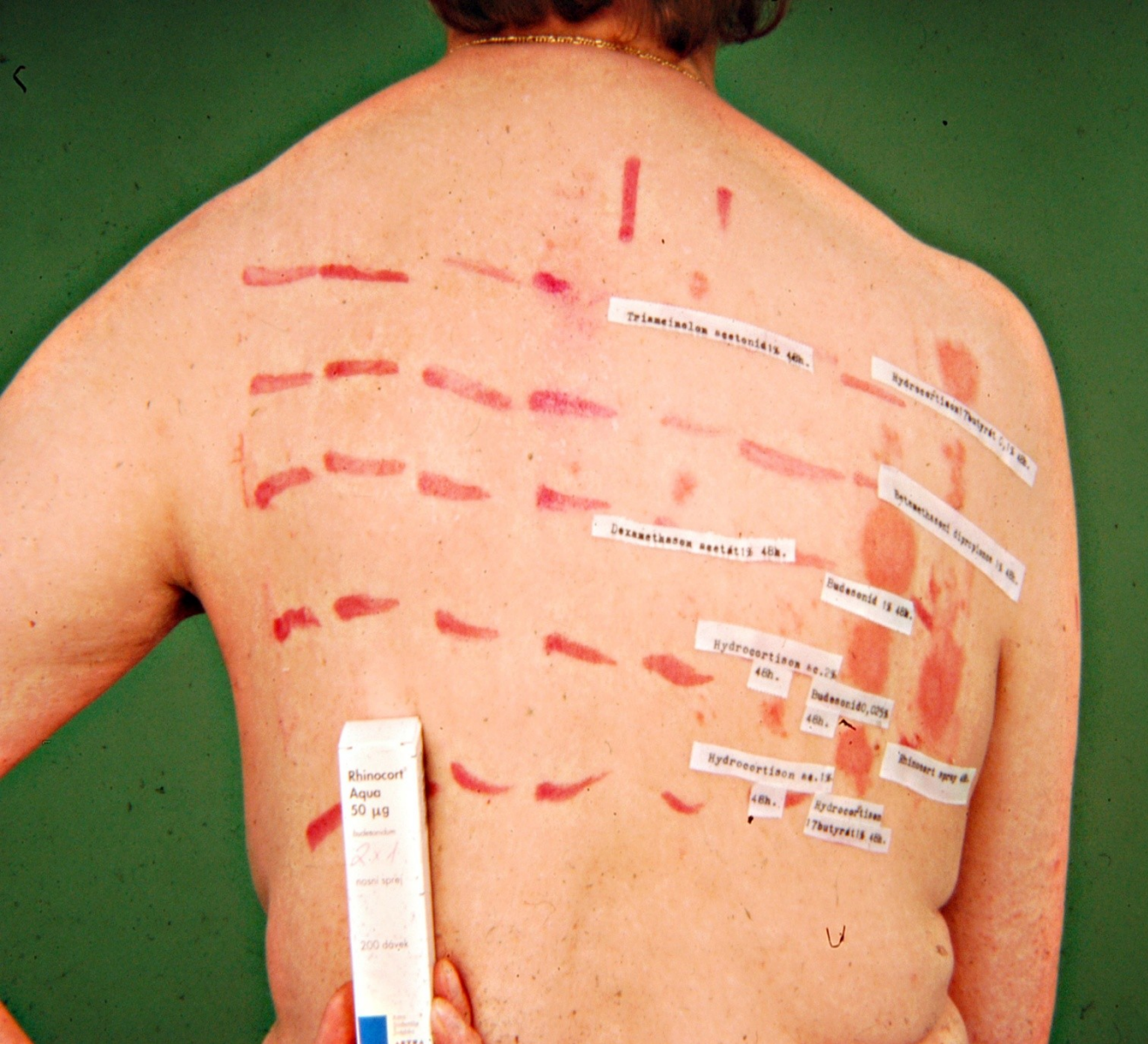Eczema photocontactum – ketoprofen
(Fastum gel)



Epikutání test –
alergická reakce
na Fastum gel



Epikutání test –
alergická reakce na
ketoprofen (účinná
látka přípravku
Fastum gel)



Epikutánní test
– alergická reakce
na Budesonid

Budesonidum – apulein ung, crm, liq, Pulmicort aer inh,
Pulmicort, Turbuhaler plv inh, Rhinocort spr nas

Budesonid 1%

Betamethasoni dipropio 0,05

72h.

ec. 2%

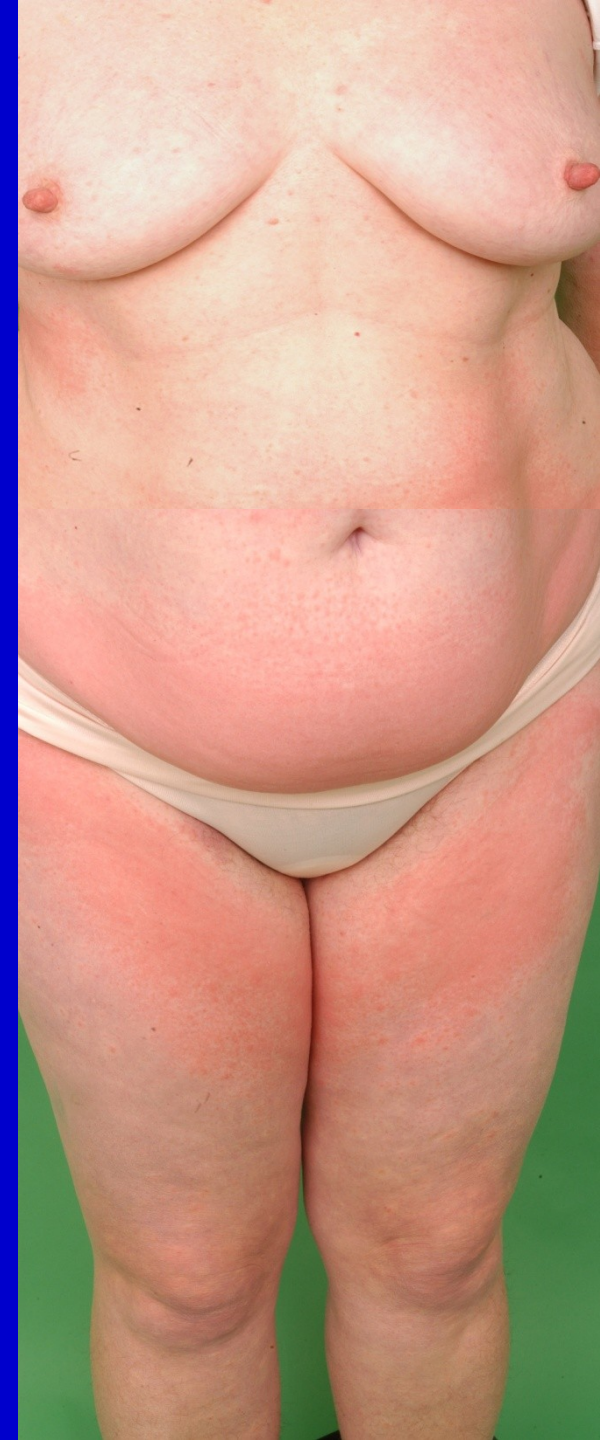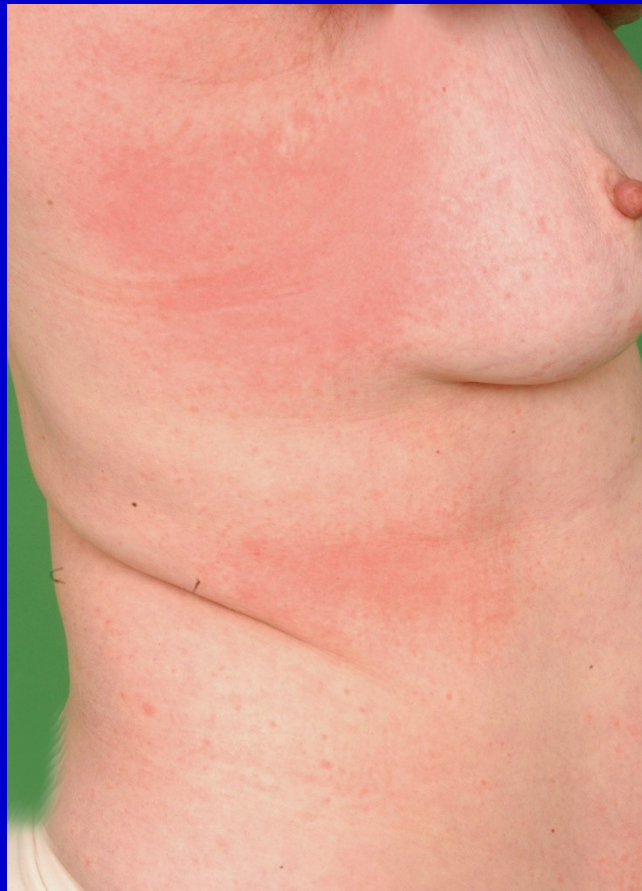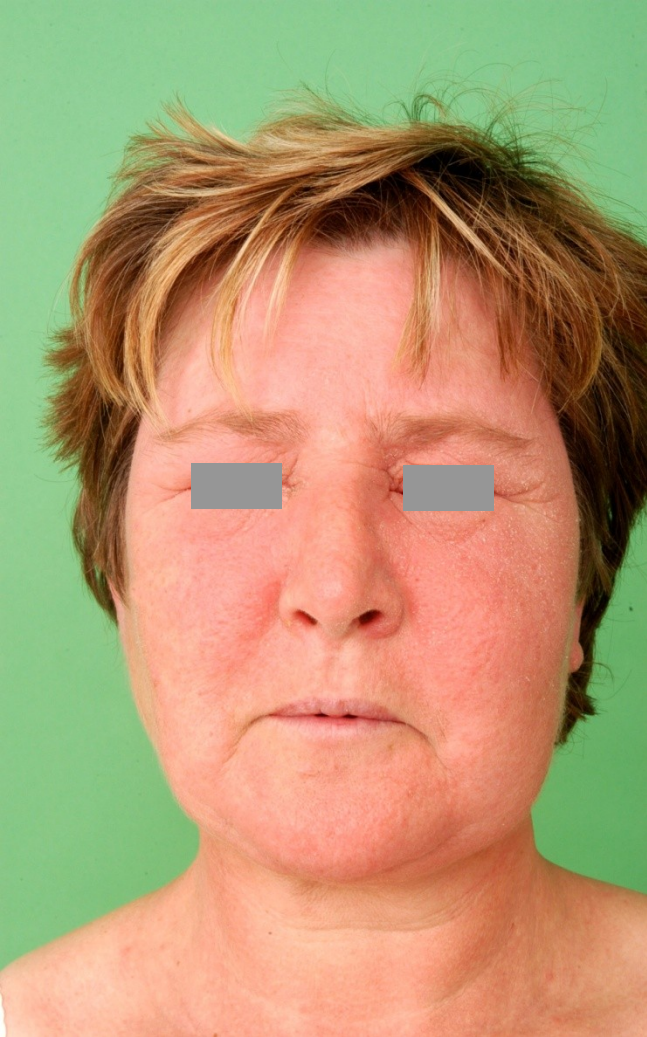Budesonido, 025%

Rhinocort spray 72h.

ison as. 1%

Hydrocortison


Exantém
makulopapulózni – edém
obličeje – Prednison tbl

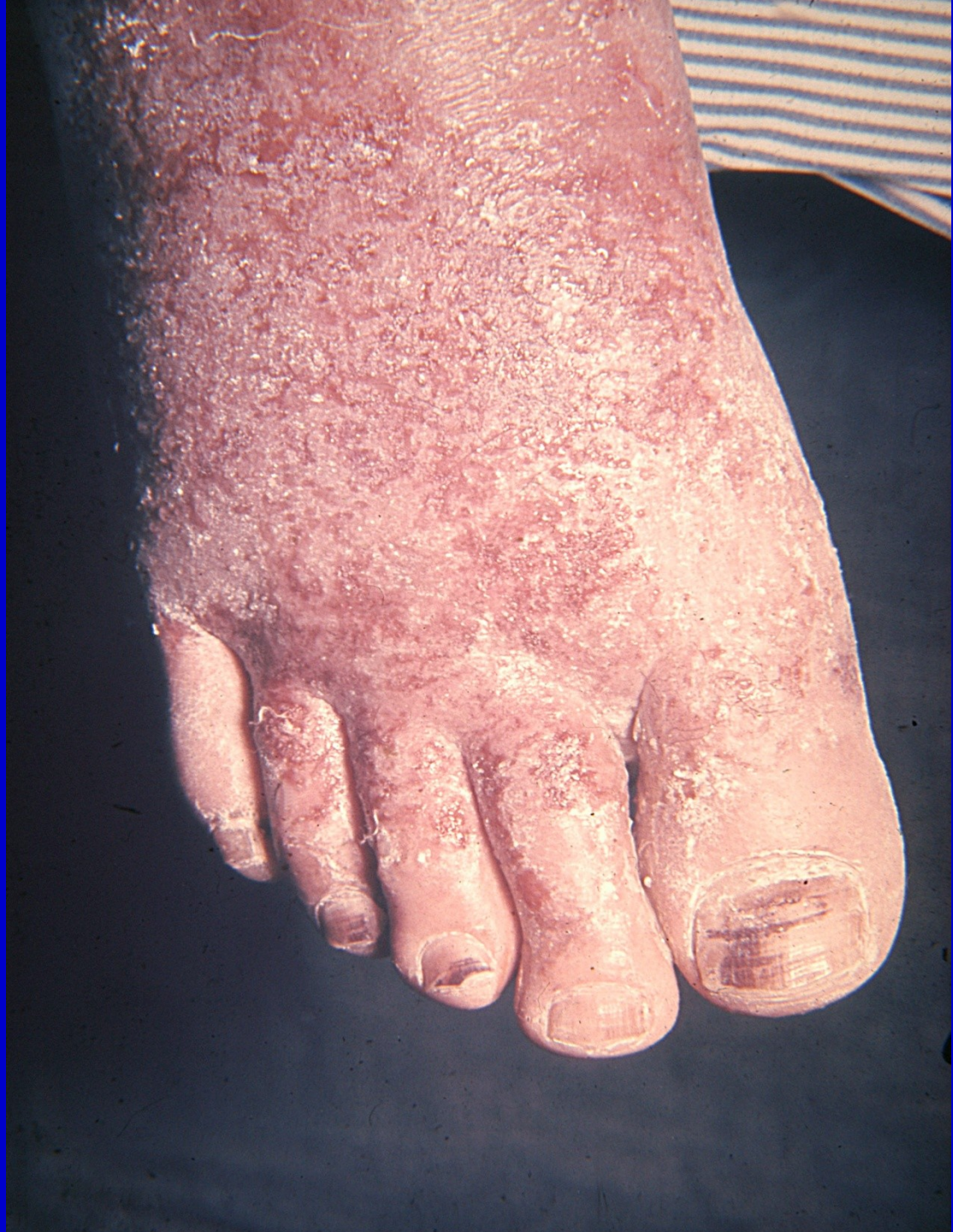

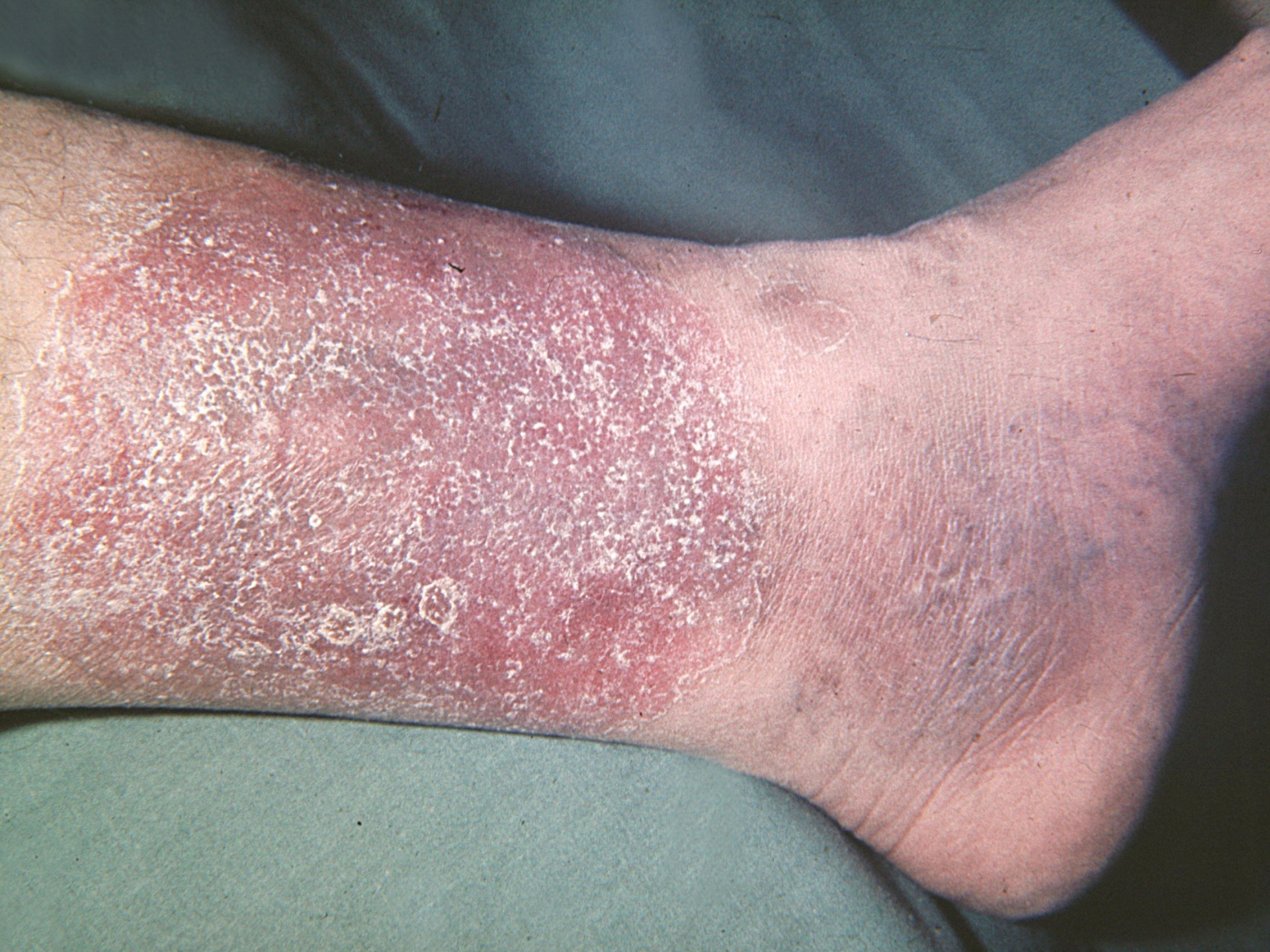Mikrobiální ekzém

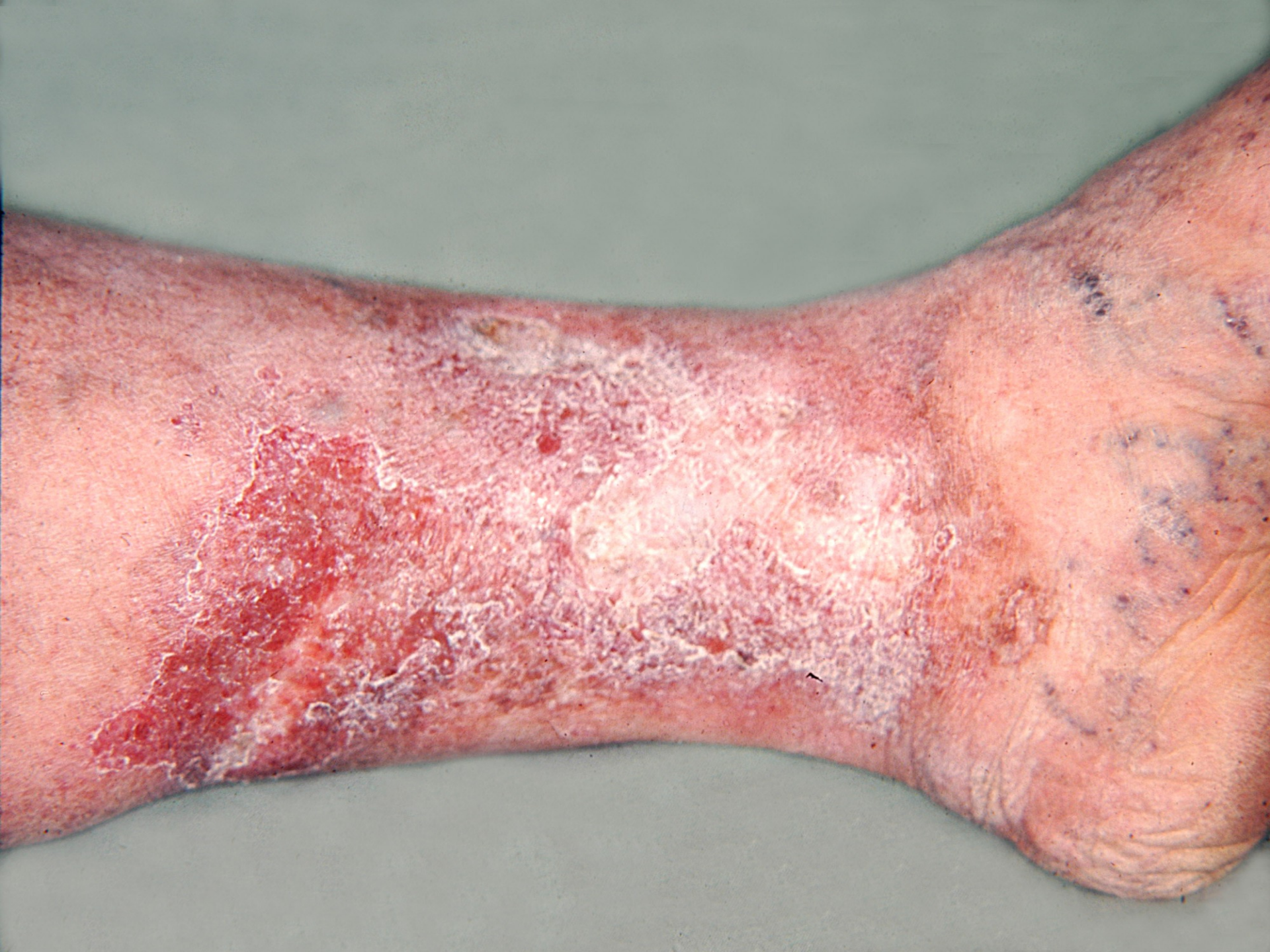Vzniká sekundárně - ekzémové onemocnění
- pyodermie
- píštěle
- chronické záněty
(rhinitis, otitis)

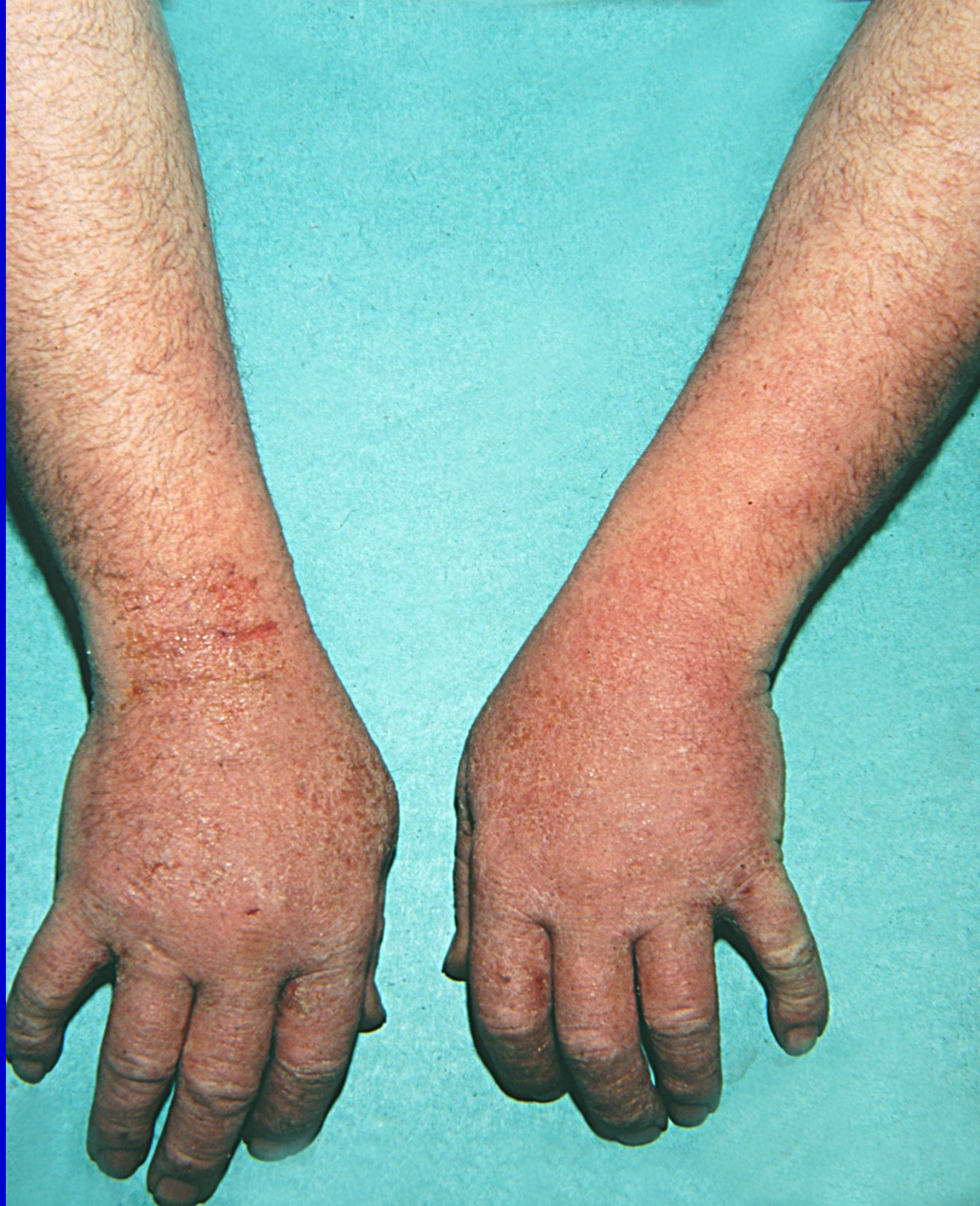Staphylococcus aureus – enterotoxiny

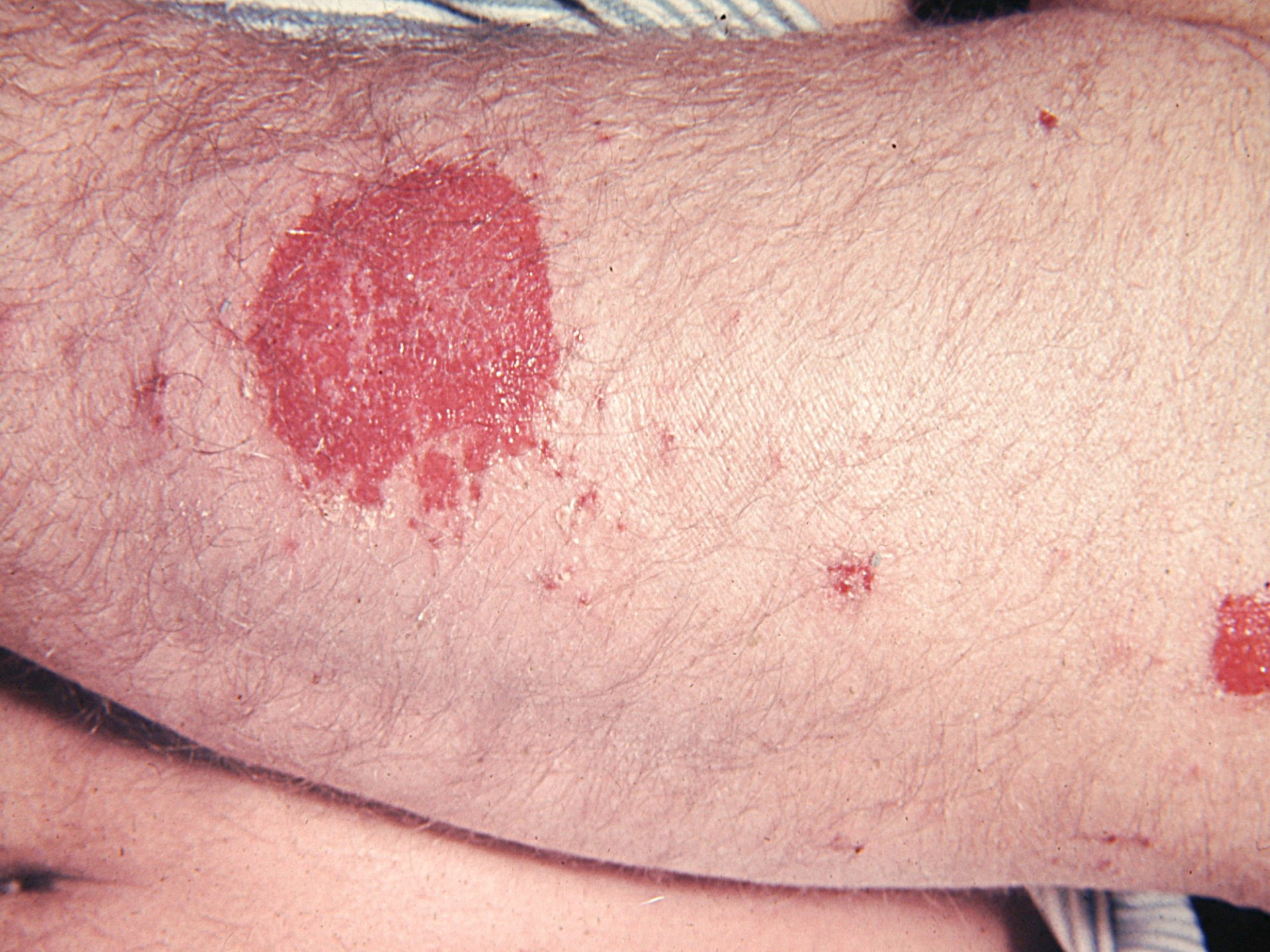Mikrobydy  lokalizovaný
generalizovaný

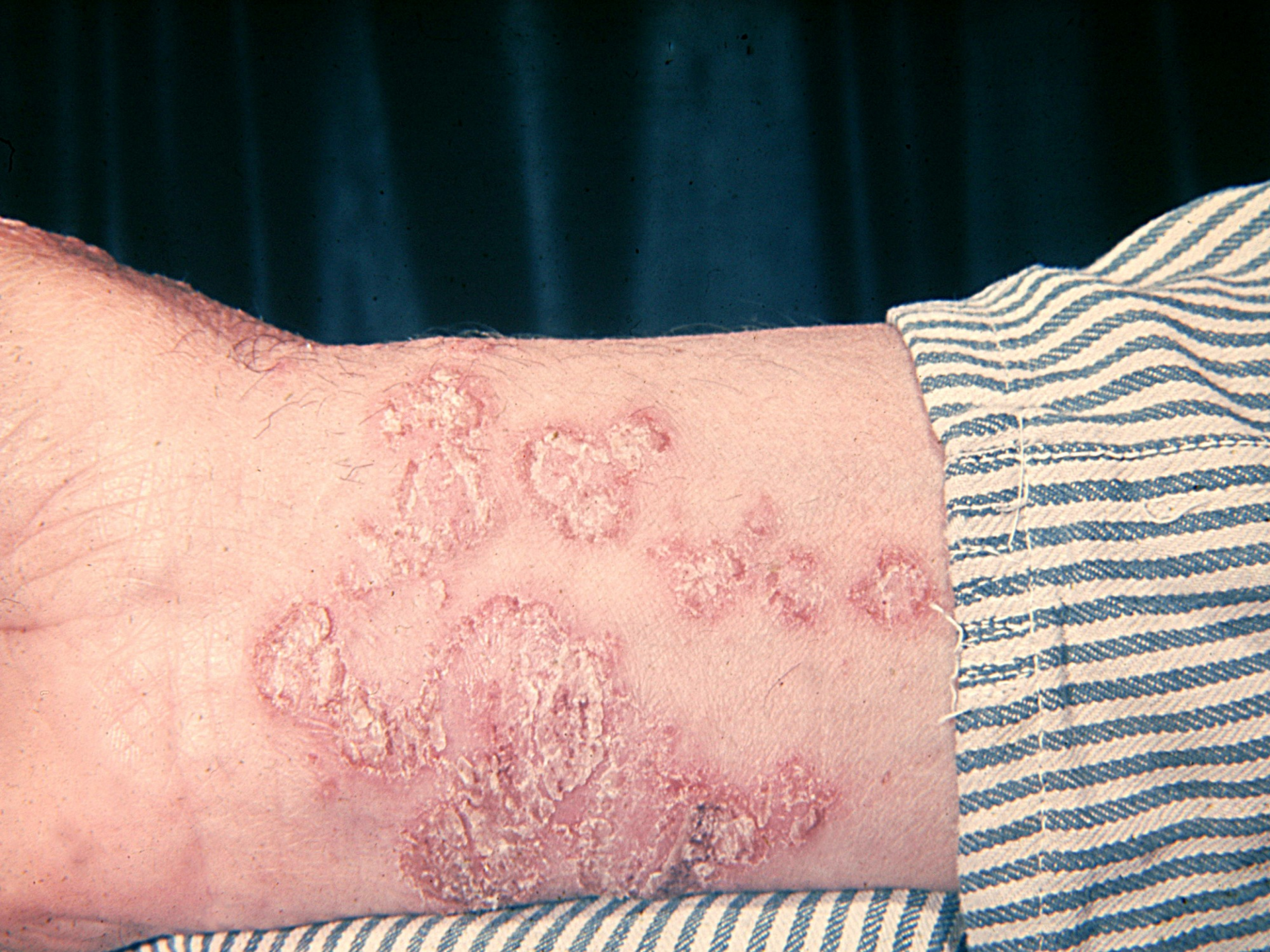


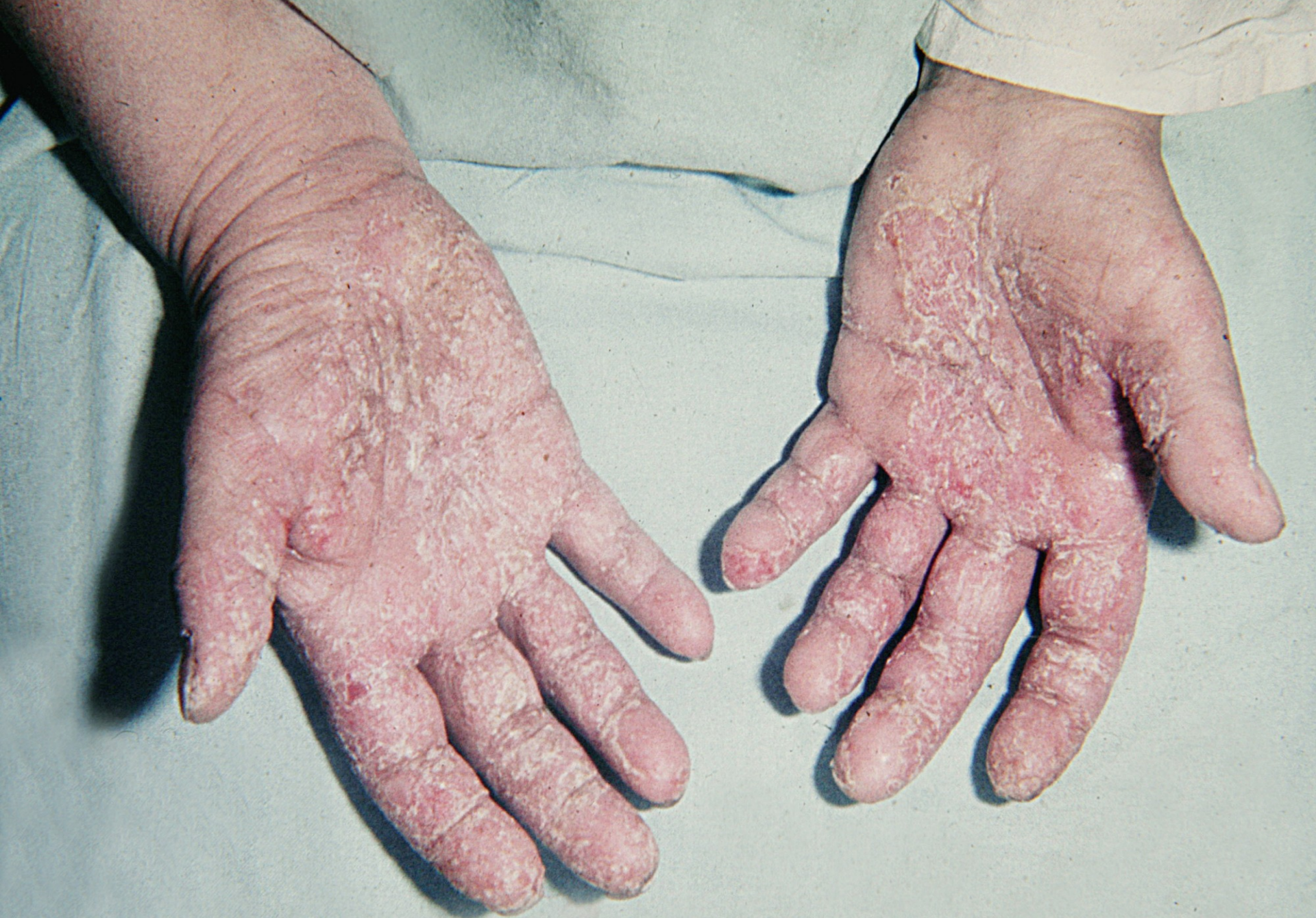


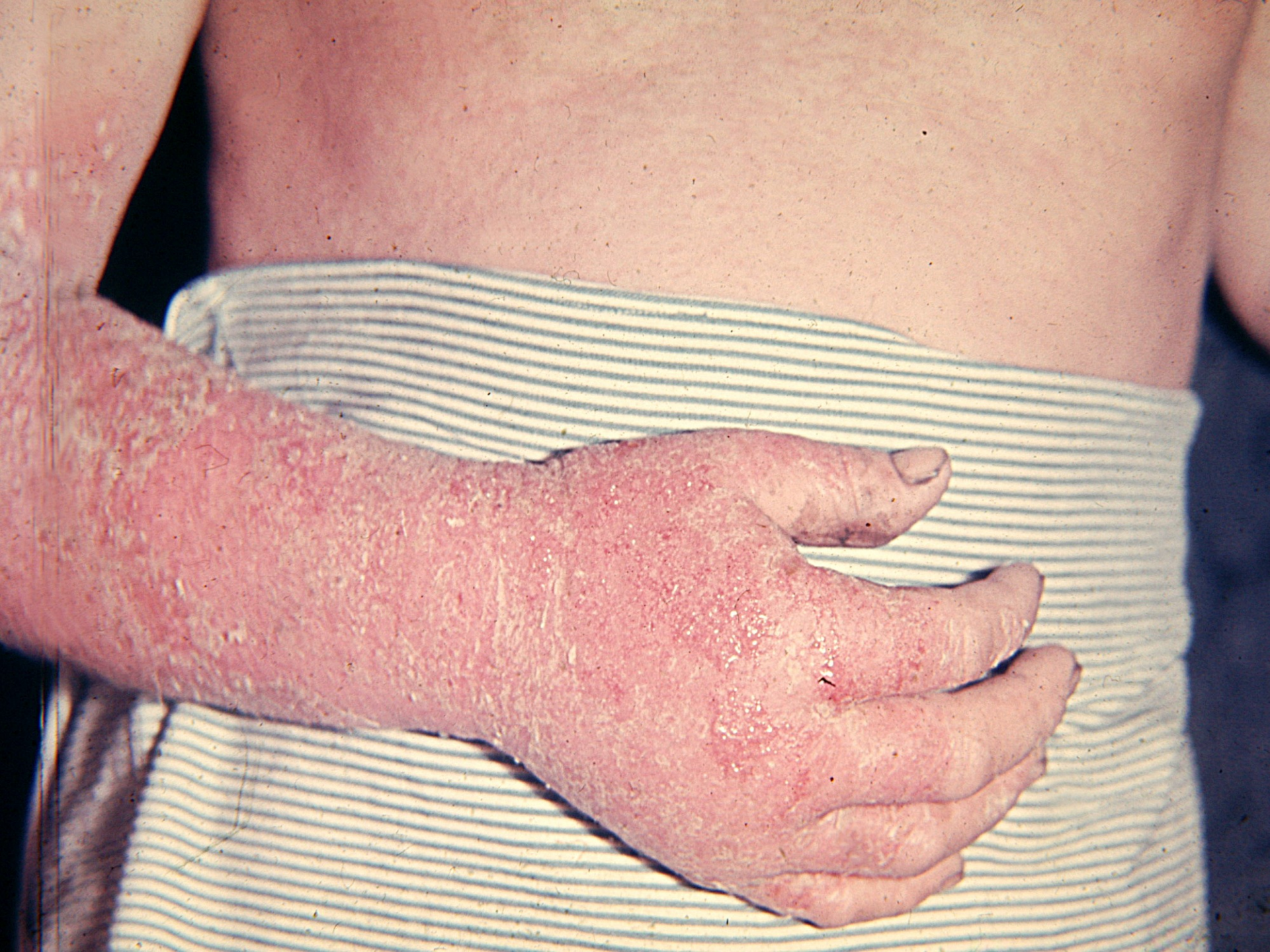


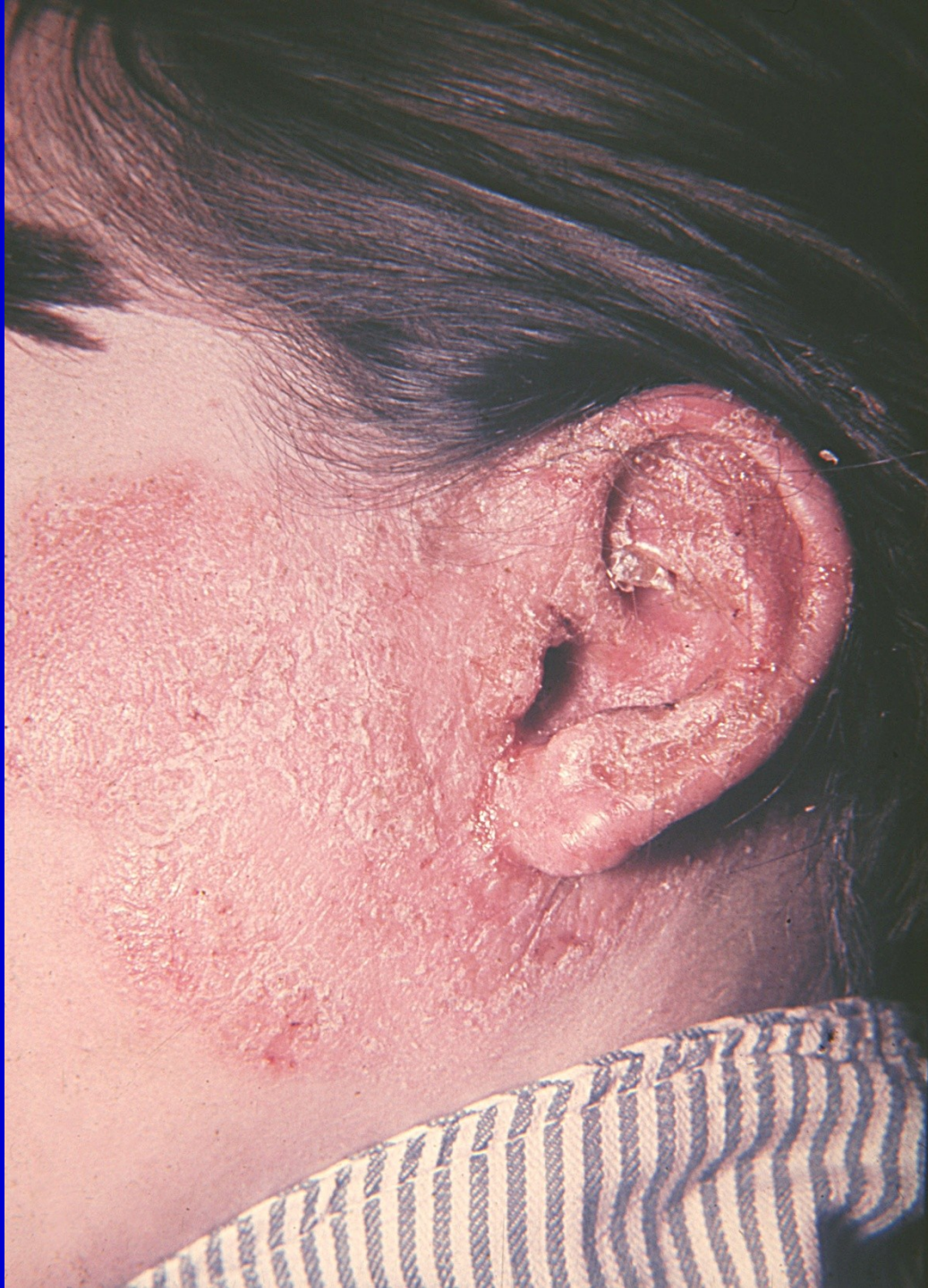


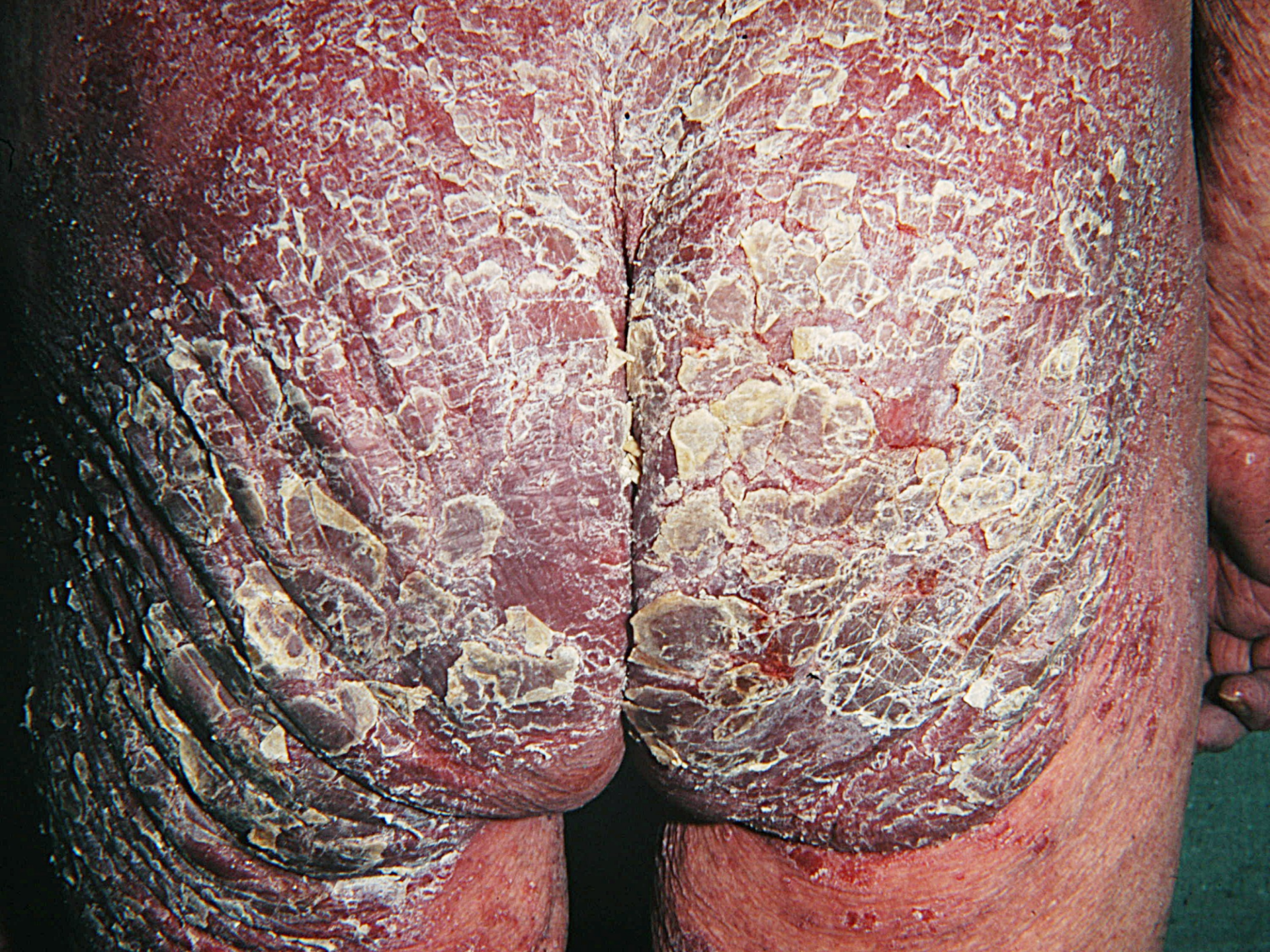







Dermatitis seborrhoica

- **lokalizace:** místa seborrhoické predilekce
seborrhoea
dysseborrhoea
- **příčiny:** hormonální – androgeny
kvasinka – pityrosporon ovale

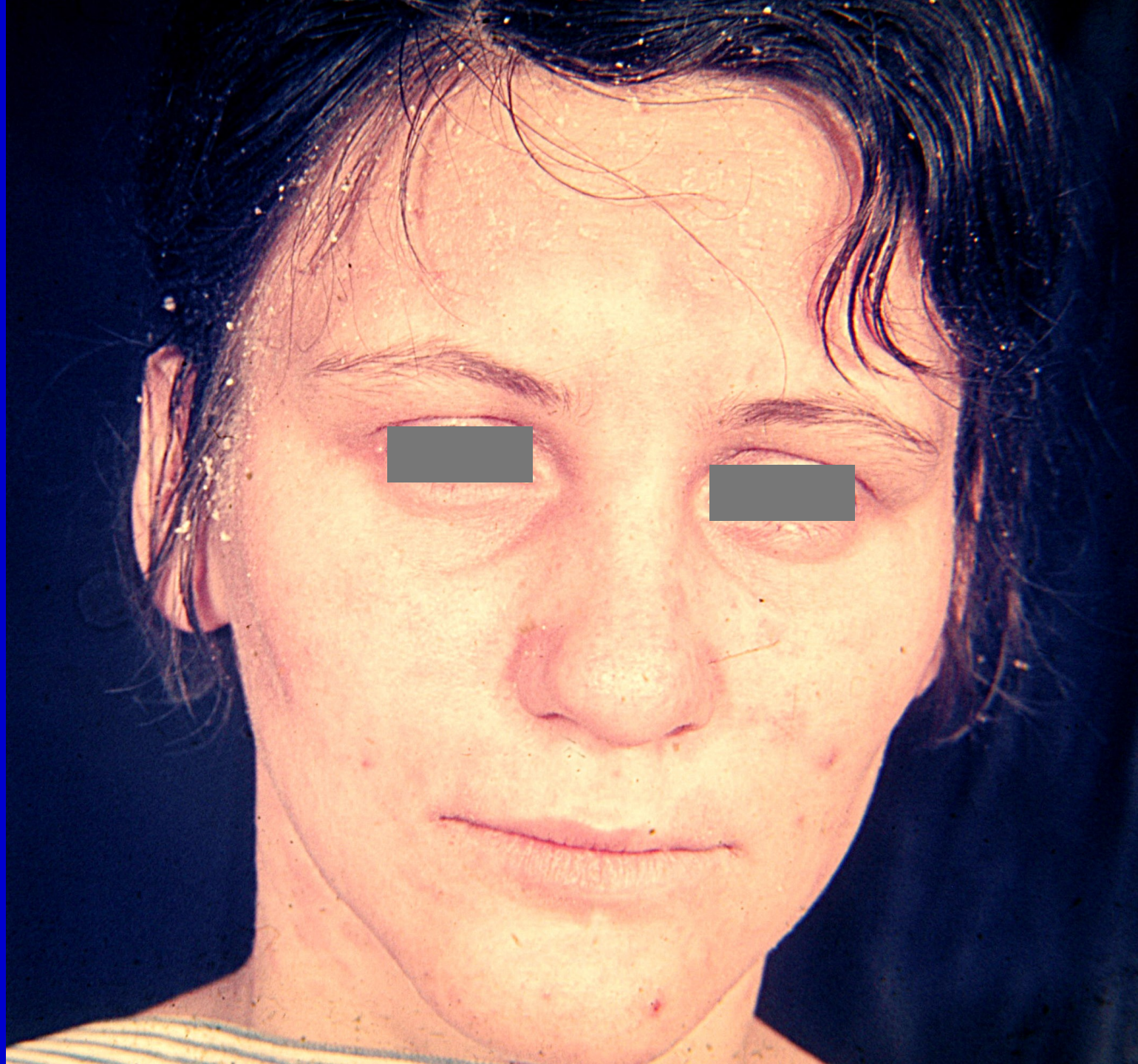poruchy metabolismu zinku ⇔

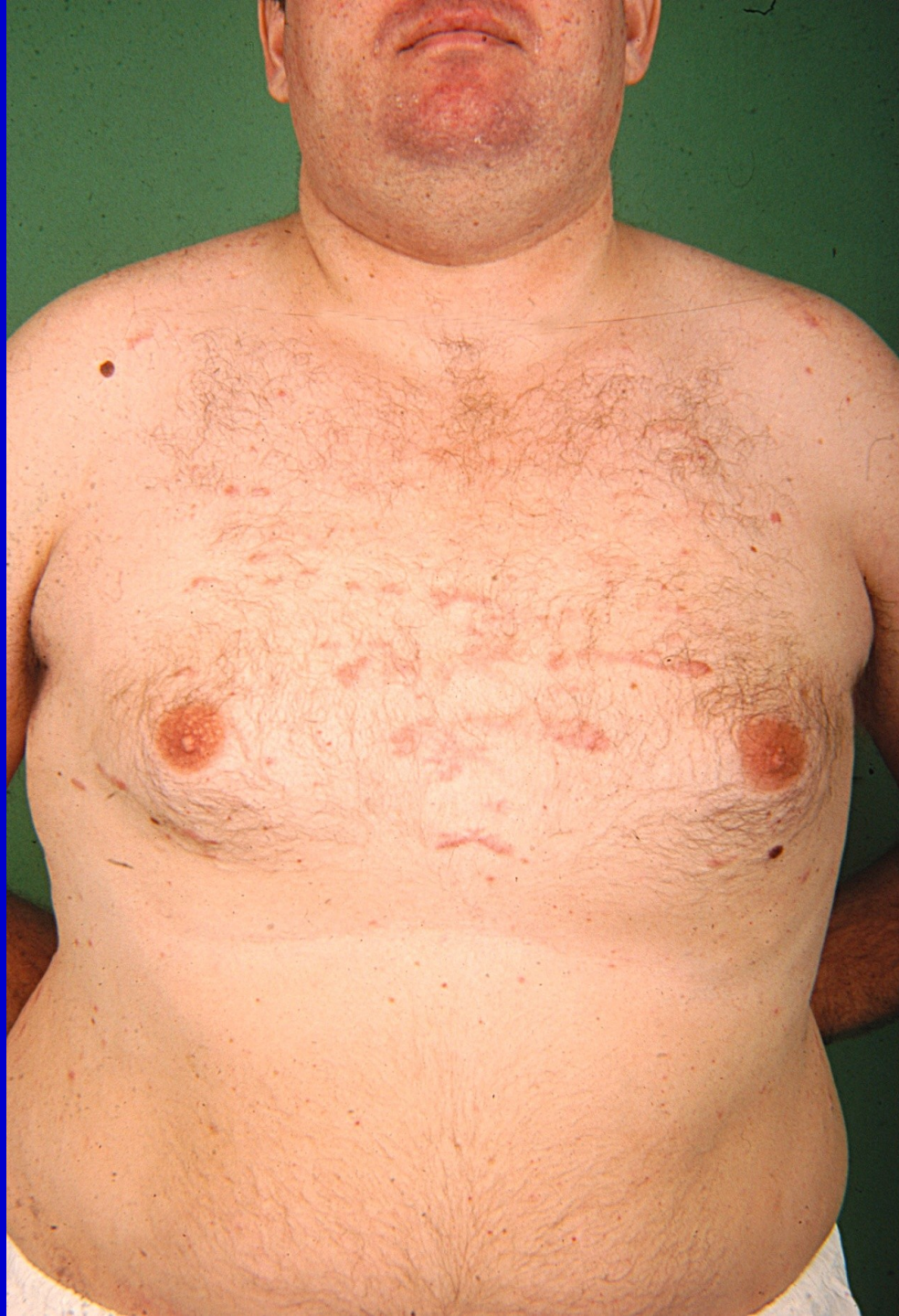- **klinický obraz:** erythematosquamózní terče
defluvium
- **subjektivně:** pálení, svědění

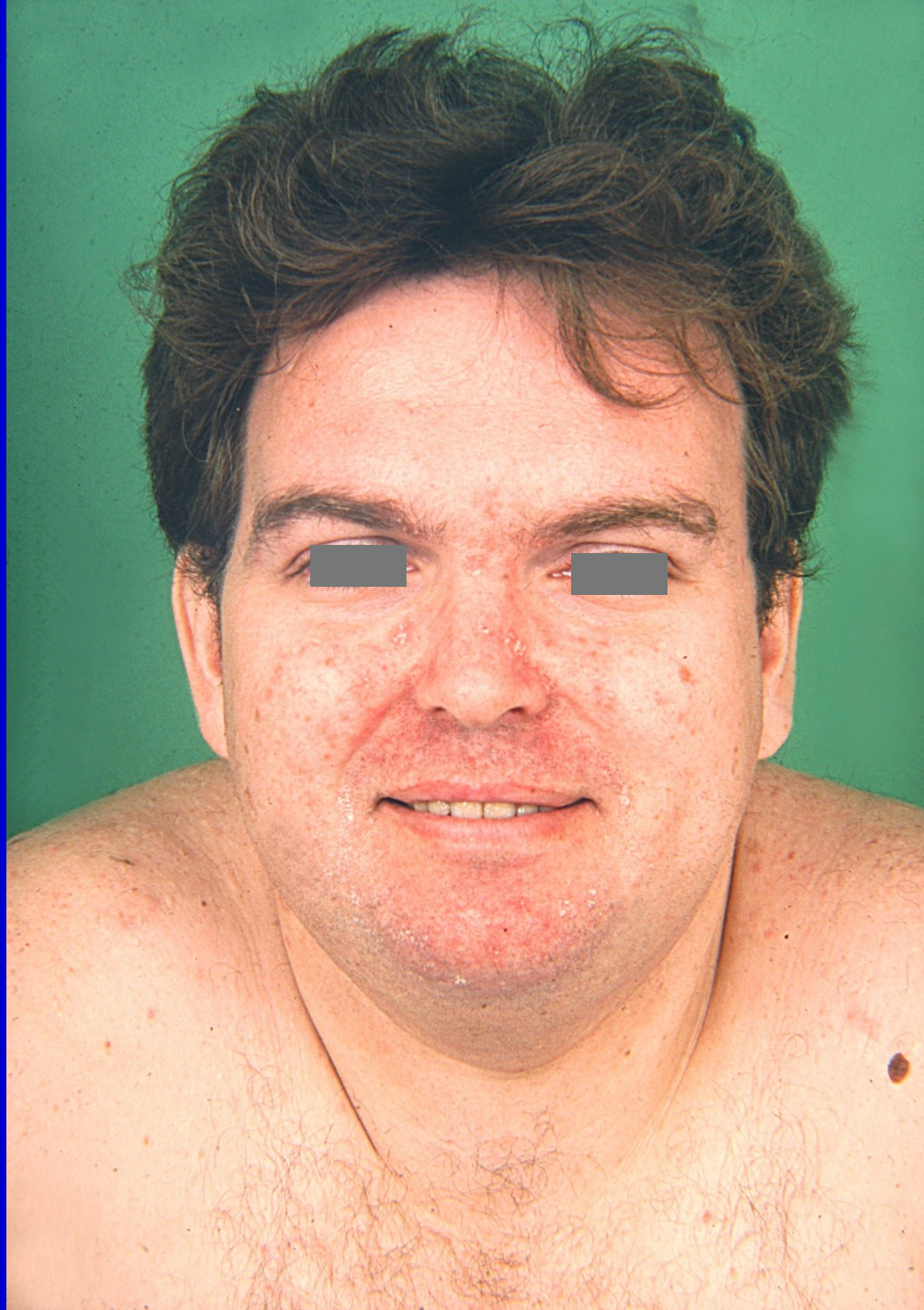Dermatitis seborrhoica

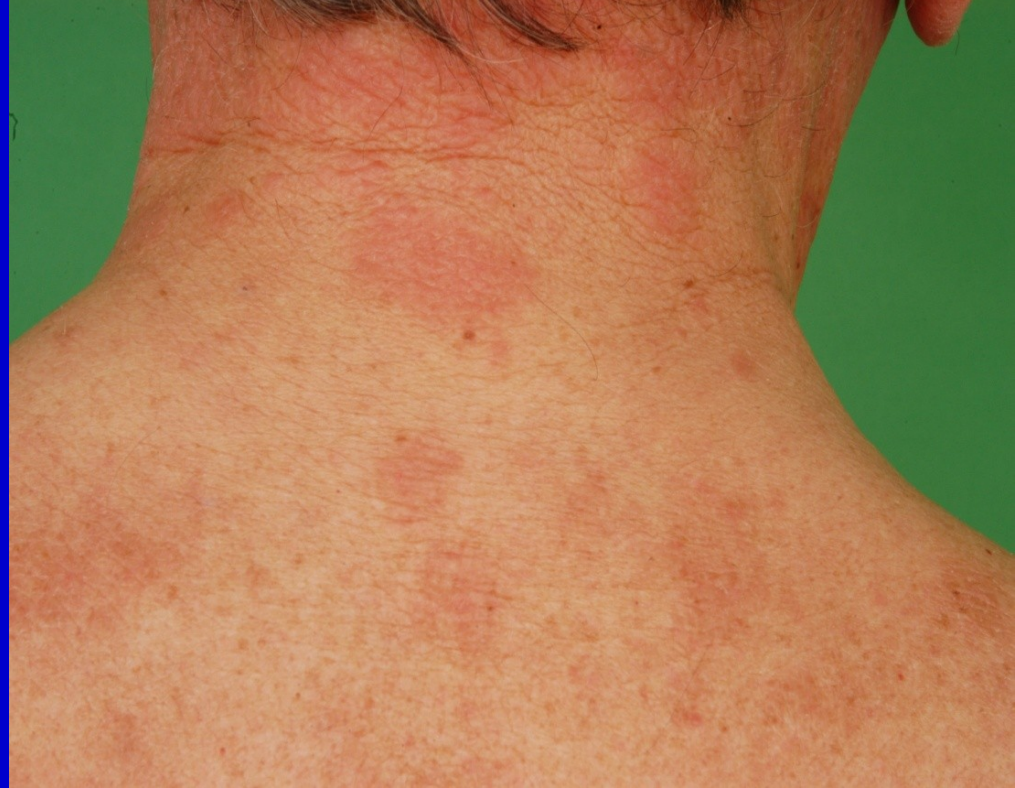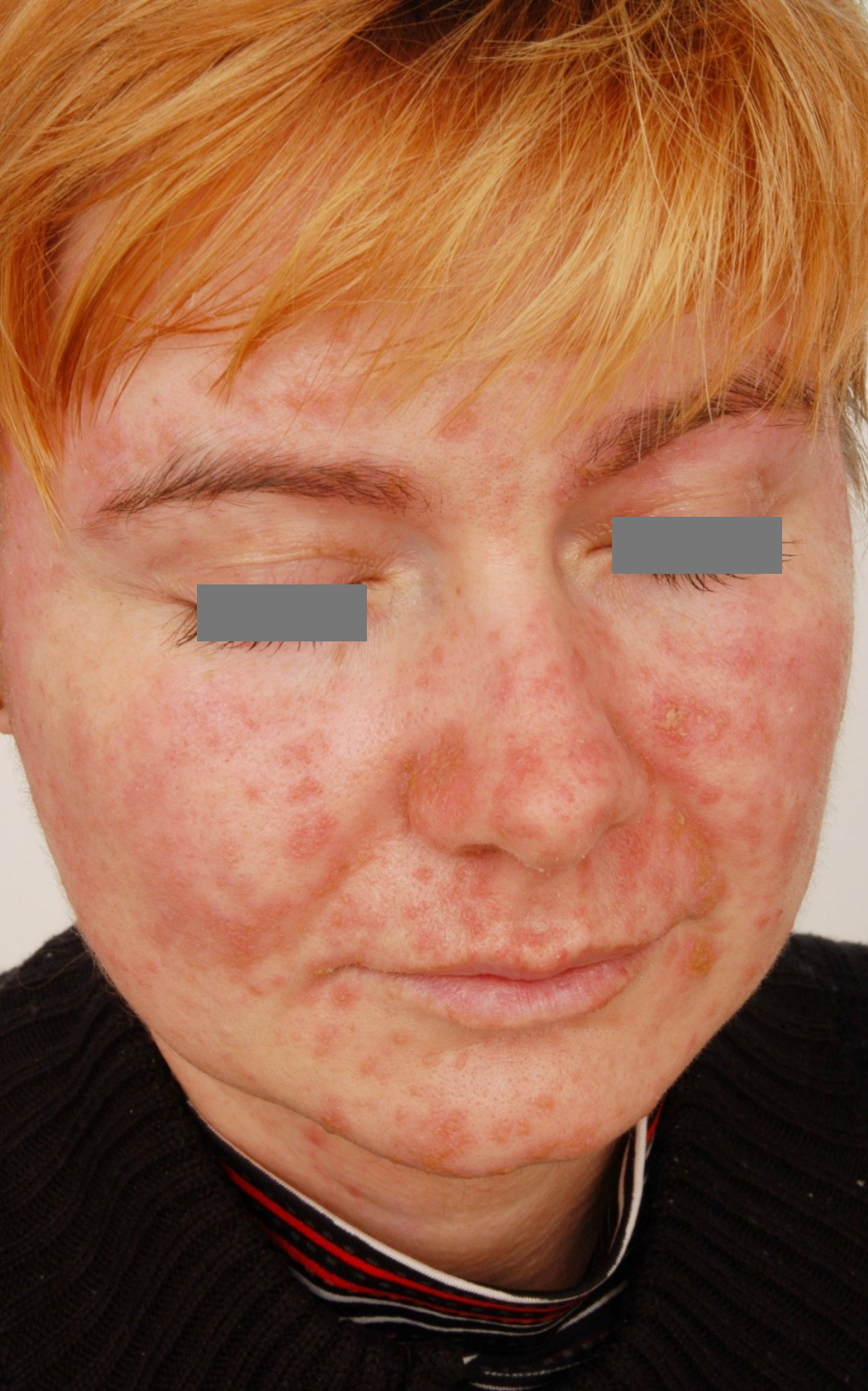- terapie: azolová antimykotika
(+ steroid – akutní fáze)
preparáty zinku
vitaminy skupiny B

(síra, dehet, resorcin)









Dermatitis seborrhoica – eczema contactum
– Tea tree oil



