

Porodnické operace

Intenzivní ošetrovatelská péče v gyn. a porodnictví

Definice

- výkony prováděné v těhotenství za porodu a v šestinedělí
- ohrožení života nebo zdraví matky, plodu/novorozence nebo obou
- jeden výkon – dva pacienti
- akutní výkony – odlišné indikace
- rychlá reakce porodníka
- ústup vaginálních operací, nárůst císařských řezů.

Rozšíření porodních cest

- rozšíření měkkých porodních cest
epiziotomie
- rozšíření tvrdých porodních cest
symfyseotomie

Cerclage

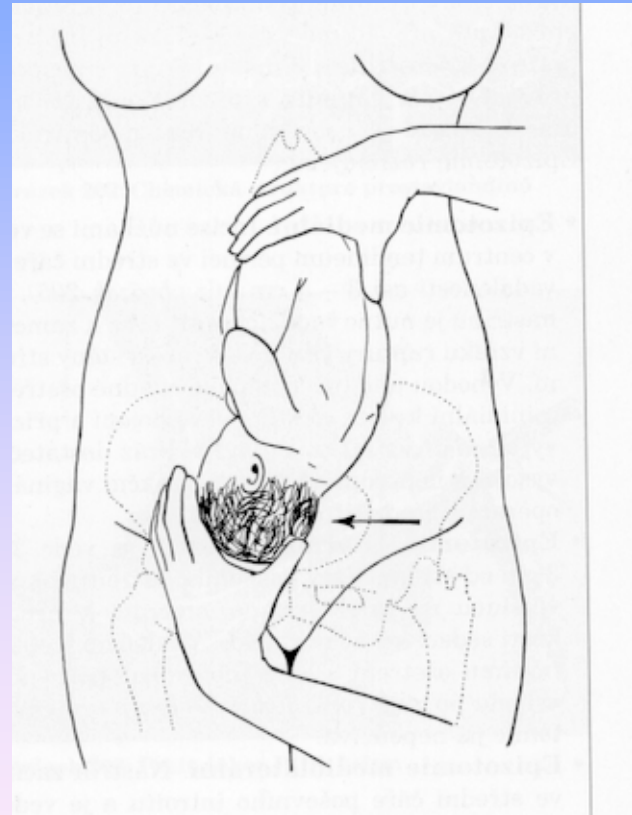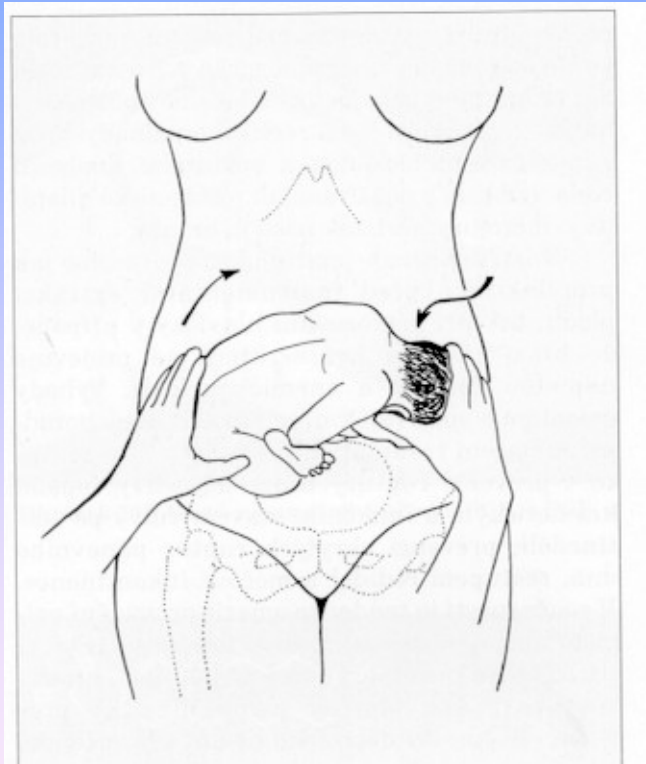
- indikace**
- kontraindikace**
- podmínky**
 - provedení**
 - Mc Donald**
 - Hoffmeister**
 - Wurm Heffner**
 - Szendi**

Porodnický obrat – versio obstetrica

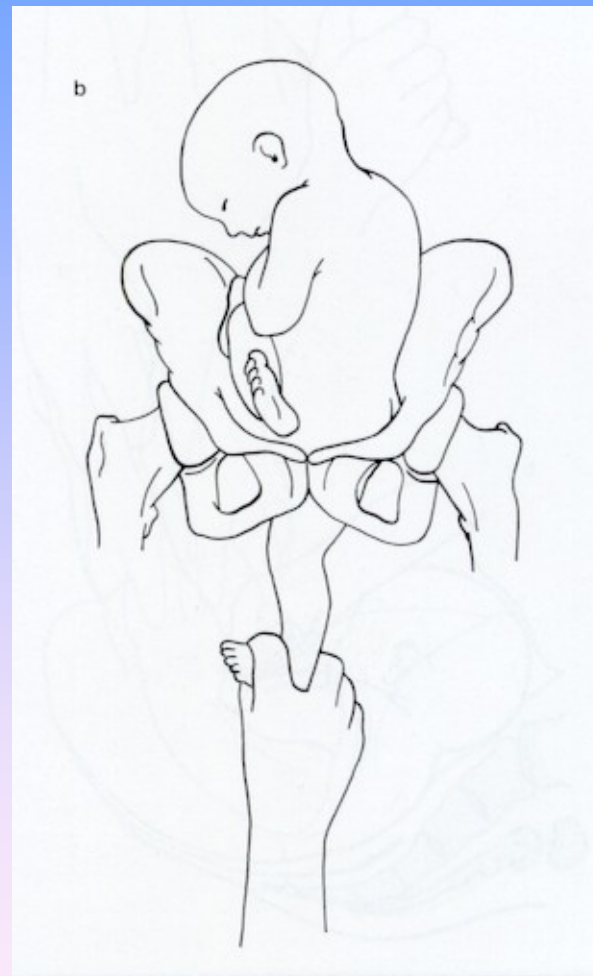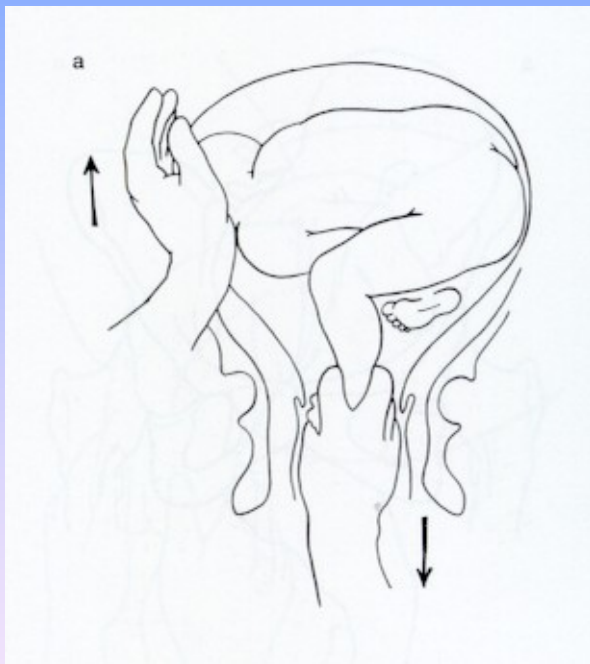
Obrat zevními hmaty:

- indikace**
- kontraindikace**
- podmínky**
- provedení**
- úspěšnost**

Obrat zevními hmaty při příčné poloze plodu



Obrat vnitřními hmaty



Obrat vnitřními hmaty a extrakce plodu

- indikace**
- kontraindikace**
- podmínky**
- provedení**
- výsledky**

Porodnické kleště – forceps obstetrica

Popis:

- 2 ramena – kleštiny

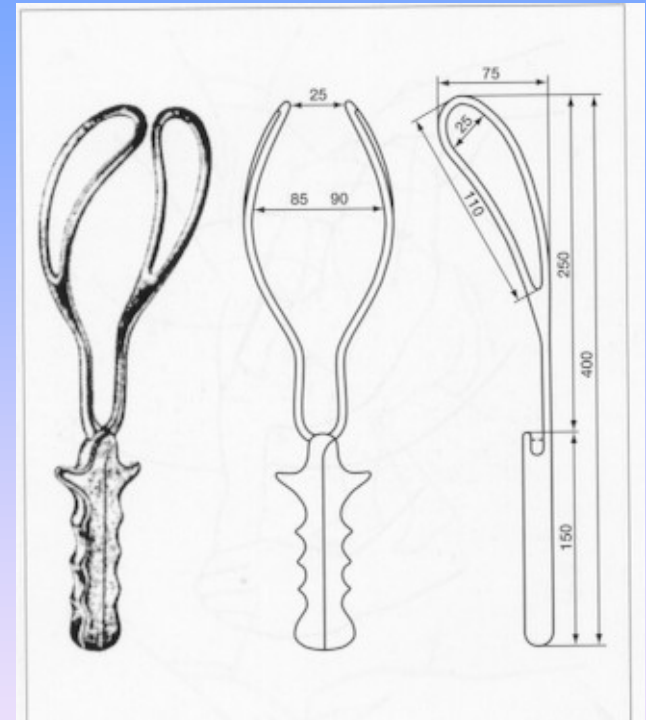
Lžíce

- hrot
- žebra
- krčky

Zámek

- anglický
- francouzský
- německý

Rukověť - Bushovy háky



Indikace ze strany matky

- ulehčení II. doby porodní
- sekundárně slabé kontrakce
- insuficience břišního lisu
- protrahovaná II.doba porodní
- horečka za porodu
- krvácení za porodu
- akutní onemocnění matky
- chronické onemocnění matky
- indikace psychiatrické a psychologické

Indikace ze strany plodu

- akutní hypoxie ve II. době porodní

Kontraindikace

- nepoměr
- překážky v porodních cestách
- hlavička nad vchodem

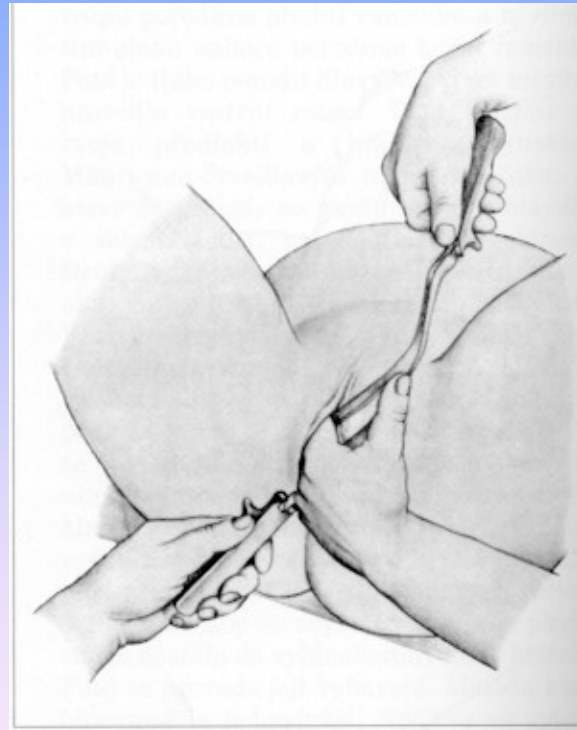
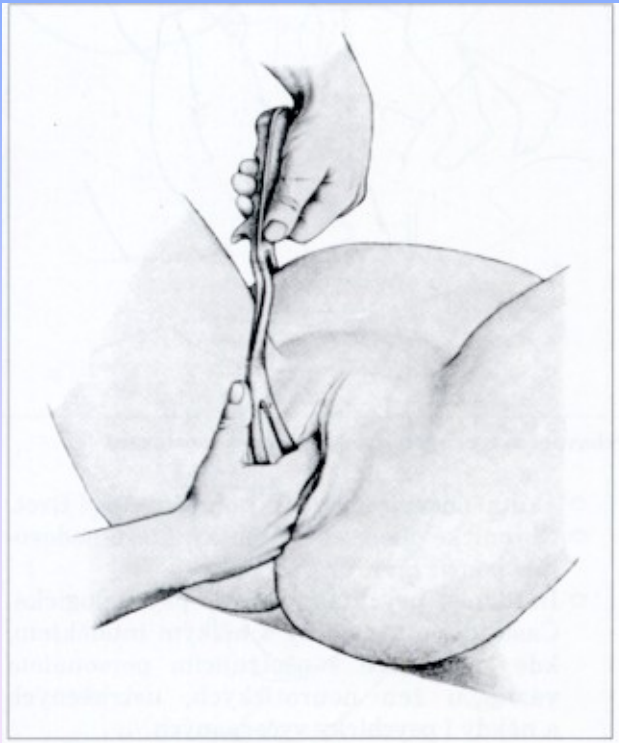
Podmínky

- nesmí být nepoměr
- zašlá branka
- odteklá plodová voda
- vstouplá hlavička
- živý plod

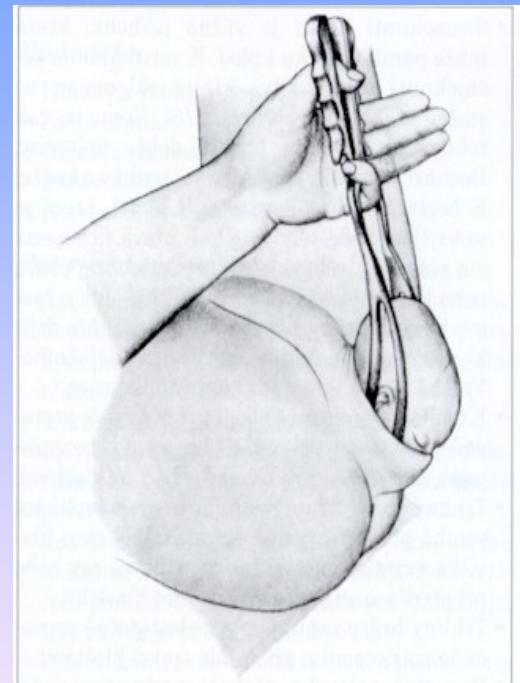
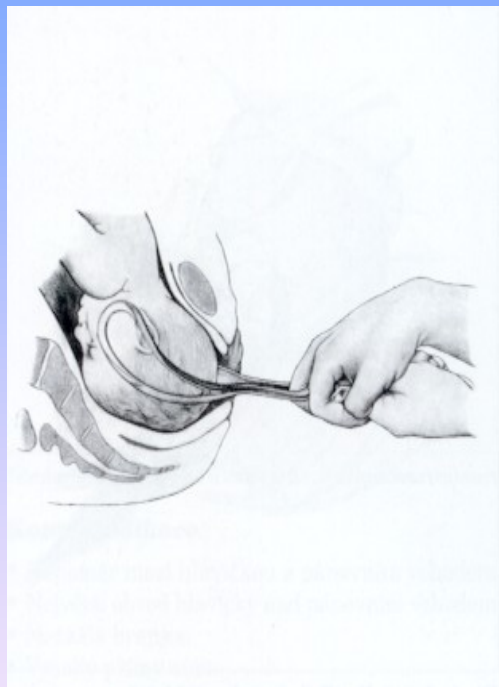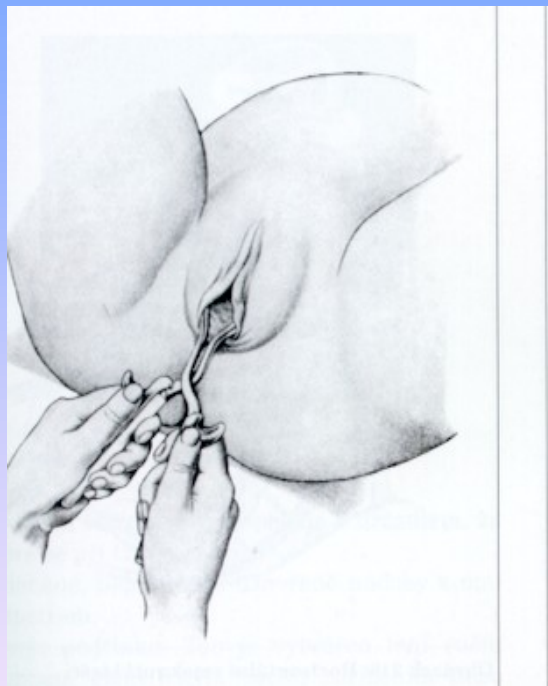
Provedení

- vyšetření
 - epiziotomie
- mimo kontrakci
- levá, pravá kleština
- uzavření
- pokusná a vlastní trakce
- sejmutí

Zavádění levé lžíce, zavádění pravé lžíce



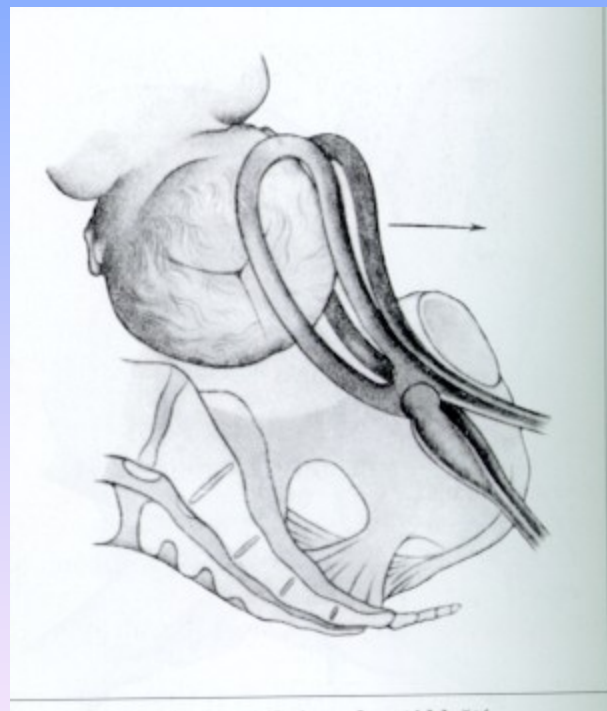
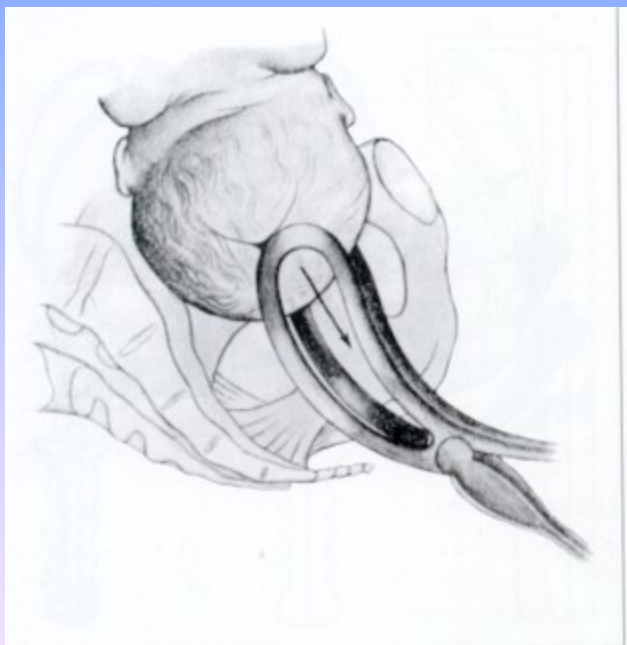Uzavření kleští , trakce kleštěmi, sejmutí kleští



Komplikace

- sesmeknutí kleští
- trhliny – hráze, pochvy, hrdla, dělohy
- poranění moč. měchýře, rekta
- pozdní následky – poruchy pánevní statiky
- poranění plodu

Vertikální smeknutí kleští, horizontální smeknutí kleští



Frekvence kleští - do 2% v ČR

Vakuumextraktor

Popis:

- přísavný zvon, pelota
 - nádoba s manometrem
- zdroj podtlaku
- systém hadic

- Indikace ze strany matky
 - sek. slabé kontrakce
 - celkové onemocnění matky
 - patologie naléhání plodu
 - děloha s jizvou
 - nespolupracující rodička

- Indikace ze strany plodu
 - hrozící hypoxie


Kontraindikace VEX

- nepoměr
- hlavička nad vchodem
- nezašlá branka
- vysoký přímý stav
- čelní a obličejová poloha
- PPKP, situs transversus, obliquus
- akutní hypoxie plodu
- akutní stavy u matky
- plod menší než 2500g
- fetus maceratus

Podmínky

- hlavička vstouplá
- zašlá branka
- odteklá plodová voda
- pánev dostatečně prostorná
- hmotnost plodu nad 2500 g

Naložení a směr trakce vakuumextraktoru



Rozdíly mezi kleštěmi a VEX

- technika
- zašlá branka
- poranění matky
- poranění plodu
- rotace hlavičky
- sklouznutí versus odtržení
- rychlost operace
- velikost plodu

Frekvence – méně než 2 % v ČR

Sectio caesarea

Je porodnická operace, kdy je plod extrahován z dělohy břišní cestou.

Frekvence

ČR - 25%

FN Brno 21 %

Důvody postupného nárůstu:

- operační technika
- krevní deriváty
- ATB
- uterotonika
- rozšíření indikací
- uznání nitroděložního pacienta
- možnost vedení dalšího porodu per vias naturales
- přijatelný výkon pro ženu
- nízká mateřská morbidita a mortalita

Indikace – samostatné, sdružené

- nepoměr
- patologické procesy v malé pánvi
- pooperační stavy v malé pánvi
- porodnické krvácení
- nepravidelné polohy a držení plodu
- choroby matky
- nepostupující porod??
- stavy ohrožující život a zdraví plodu
- anamnéza matky
- císařský řez na přání
- císařský řez na umírající a na mrtvé

Podmínky

Příprava k operaci

Provedení

Anestezie:

- celková
- epidurální
- arachnoidální

Laparotomie:

- DSL
- Pfannestiel

Komplikace

- anesteziologické (aspirace, hypotenze, cefalea)
- chirurgické (krvácení, děložní atonie, placenta praevia, increta, poranění sousedních orgánů)
- pooperační:
 - respirační (atelektázy, pneumonie)
 - GIT (ileus)
 - TEN
 - zánět (inf. moč. cest, endomyometritis, inf. operační rány)
- pozdní
 - sterilita
 - opakování císařského řezu
 - adenomyosis

Prevence komplikaci preoperačně

- plánovaná versus akutní S.C.
- miniheparinizace
- ATB
- kultivace pochva
- rehabilitace
- stříhání versus holení
- desinfekce kůže
- operační sál – sterilní prostředí
- rouškování – kožní folie

Prevence komplikací intraoperačně

- hemostáza – chirurgická, uterotonika
- hysterotomie
- vybavení plodu
- revize dutiny děložní
- sutura hysterotomie
- peritonealizace
- výplach dutiny břišní – koagula, desinfekce
- sutura laparotomie
- obliterace mrtvých prostorů
- odstranění devitalizovaných tkání

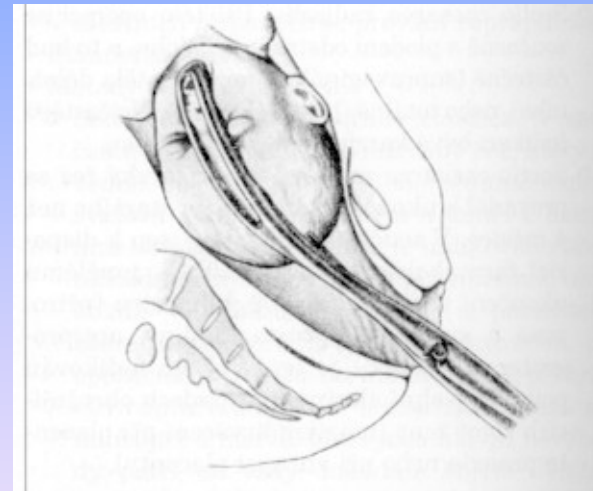
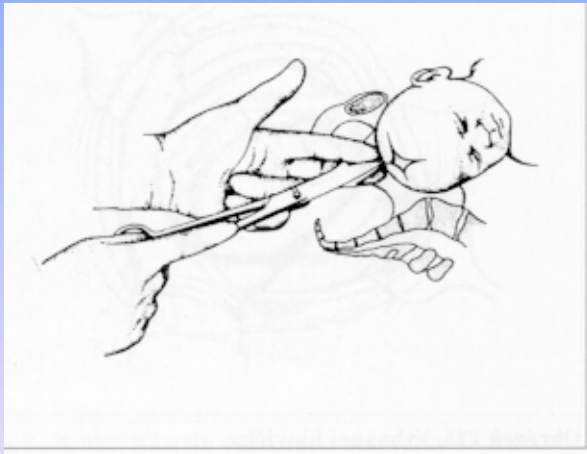
Prevence pooperačních komplikací

- hydratace
- analgezie
- hypnotika
- ošetření laparotomické rány
- uterotonika
- parasymptomimetika
- korekce anemie
- katetrizace moč měchýře.
- mobilizace
- psychologická rehabilitace

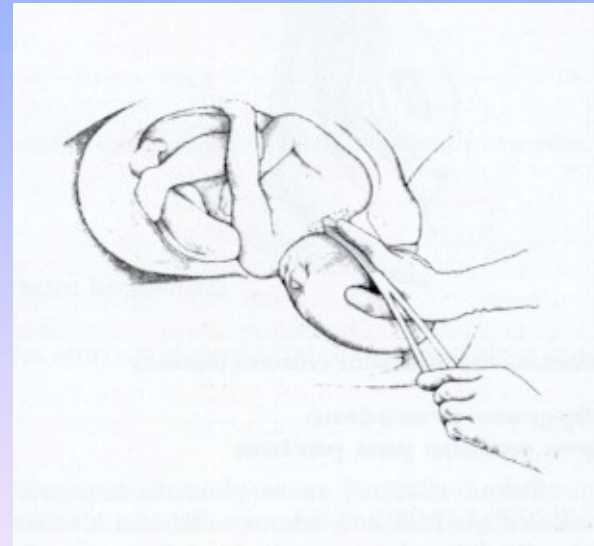
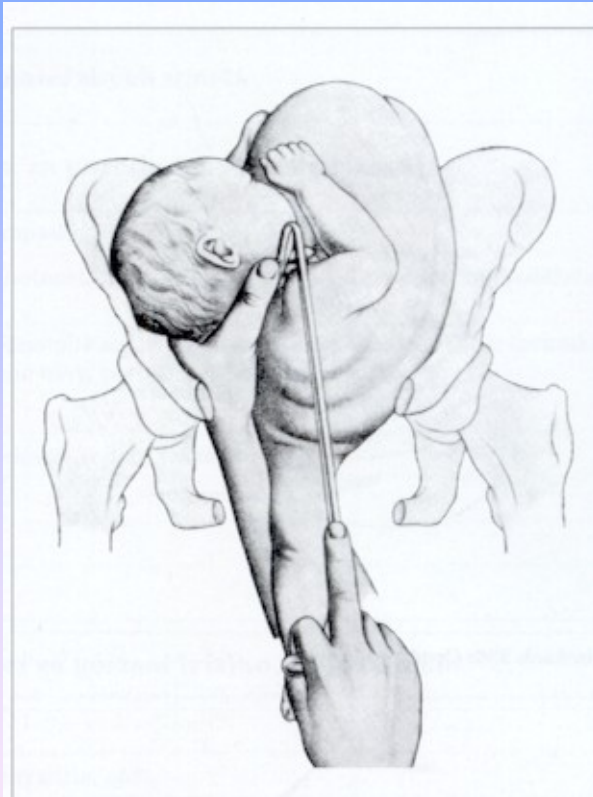
Zmenšovací operace

- operace na hlavě
(perforace, excerebrace, kranioklasie)
- dekapitace
- kleidotomie
- exenterace

Perforace hlavičky, kranioklazie



Dekapitace, kleidotomie



Porodnické operace ve III. a IV. době porodní

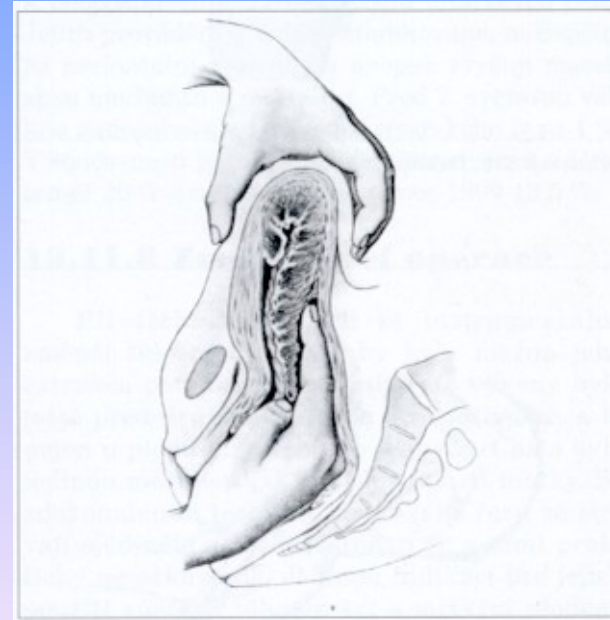
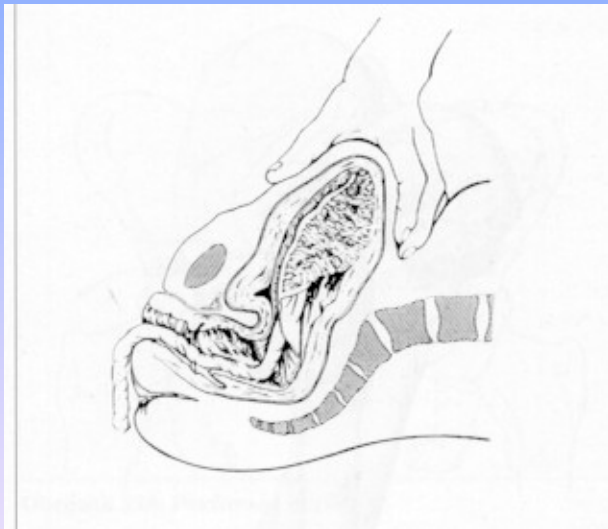Placenta adhaerens, inkarcerace:

- Crédého hmat
- **lysis manualis placentae**

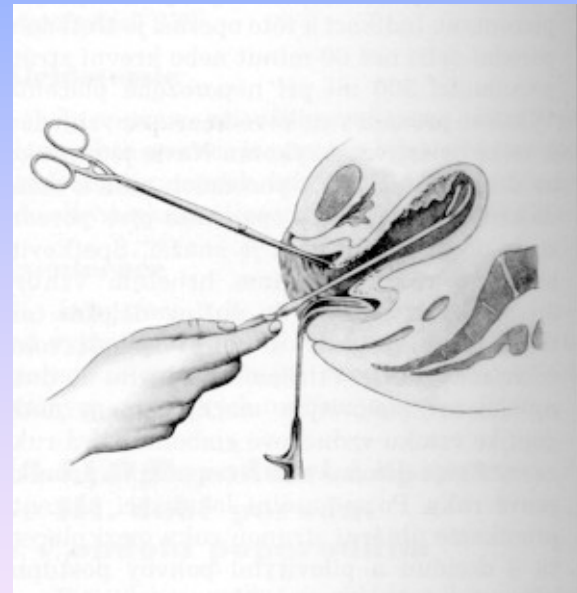
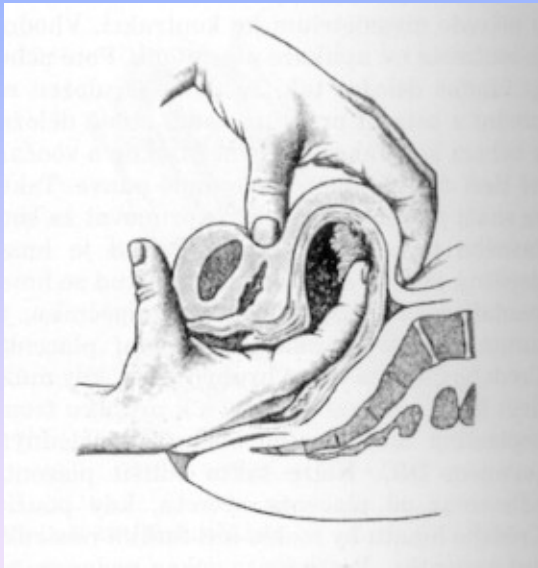
Residua post partum:

- digitální revise dutiny děložní
- **revise dutiny děložní kyretou**

Credeho hmat, manuální vybavení placenty



Digitální revize dutiny děložní, revize dutiny děložní



Děkuji za pozornost.