

Neplodnost, sterilita, infertilita

Marie Švábová

Lidská neplodnost

Za fyziologických podmínek by žena měla otěhotnět do 6 až 9 měsíců při nechráněném pohlavním styku.

- primární sterilita
- sekundární sterilita

Epidemiologie: přibližně 15 – 20 % dvojic postupuje vyšetření a léčbu poruch plodnosti.

Incidence příčin neplodnosti

Ovariální faktor	40%
Andrologický faktor	40%
Tubární faktor	25-30%
Endometrióza	10%
Děložní faktor	5%
Cervikální faktor	5%
Imunologický faktor	1%

Věkový faktor

- Věk a fertilita
- Plodnost ženy je po 35 letech 3x nižší než u ženy mladší 25 let
- Příčiny: ovariální dysfunkce, neuroendokrinní změny hypothalamo-hypofyzární osy, kontaminace prostředí

Fyziologie fertility

- Ovulace (uvolnění oocytu)
- migrace vajíčka (zachycen vejcovodem)
- průnik spermií (ve vejcovodu)
- fertilizace (oplození)
- migrace embrya
- implantace v dutině děložní

Ovulace

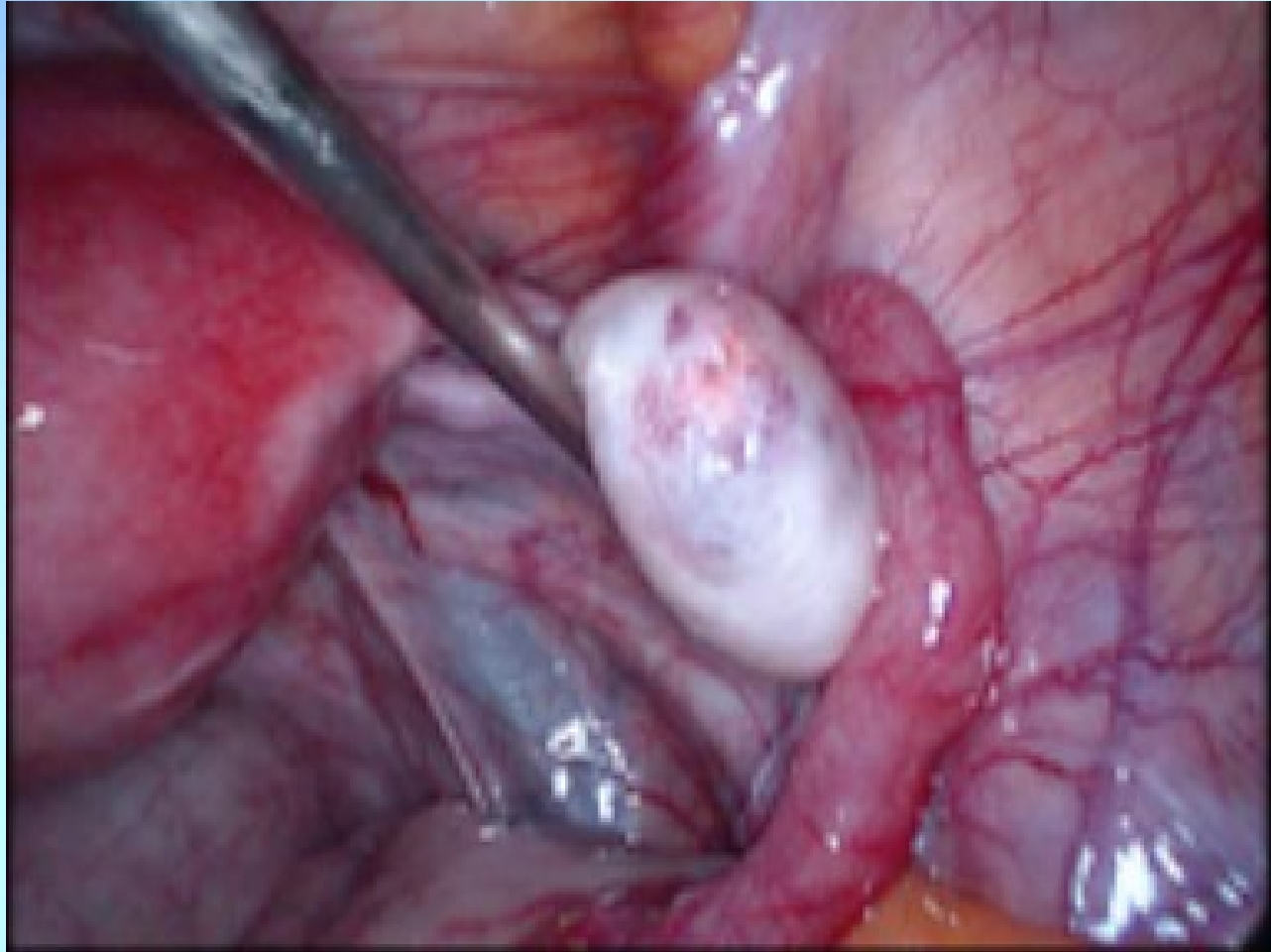
Hormonální regulace:

- gonadoliberin – GnRH
- gonadotropiny FSH, LH
- ovariální steroidy -estrogeny, gestageny

Vliv dalších endokrinních faktorů:

- prolaktin
- štítná žláza
- nadledvina

Normální ovarium



Ovariální rezerva

AMH = anti-mülleriánský hormon

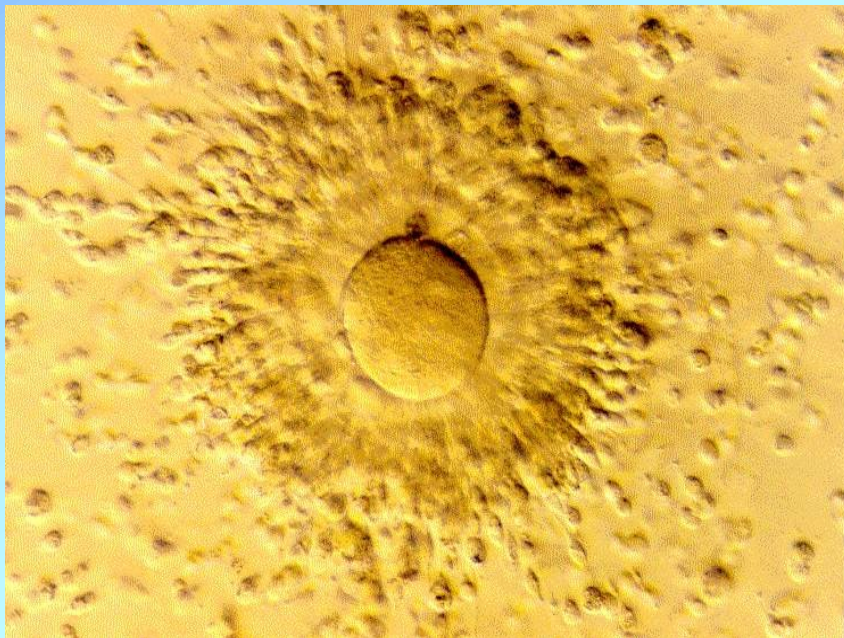
- ukazuje nám počet zbylých vajíček, které jsou ještě v našem životě k dispozici
- vyšetření z krve, **jaká je vaše vaječnicková (ovariální) rezerva**
- je produkován v závěrečném stadiu vývoje vajíčka před ovulací
- zvažujte hlavně při odkládání těhotenství do vyššího věku

	pmol/l	ng/ml
optimální	28,6 – 48,5	4,0 – 6,8
dostatečné	15,7 – 28,6	2,2 – 4,0
nízké	2,2 – 15,7	0,3 – 2,2
velmi nízké	0,0 – 2,2	0,0 - 0,3

Ovulace

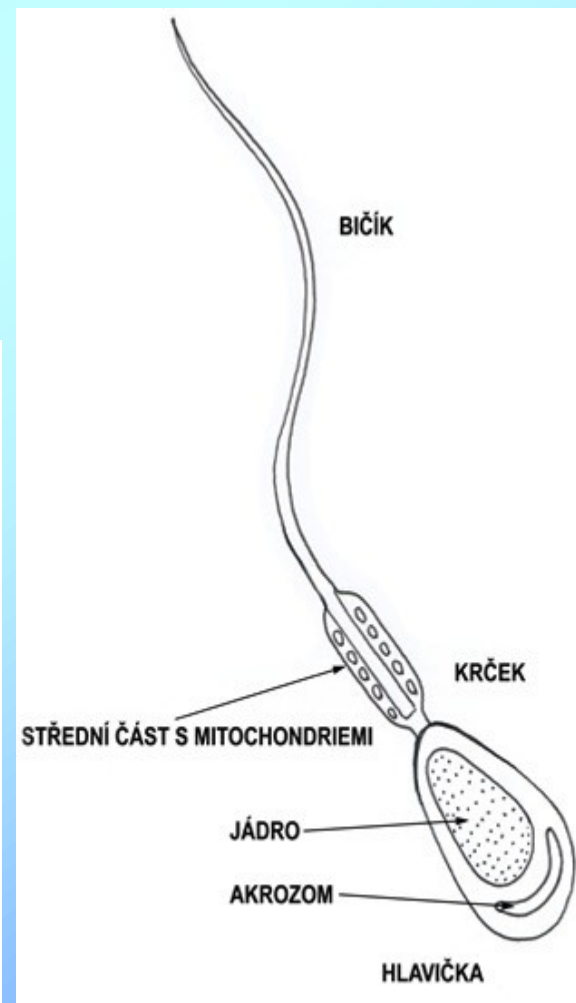
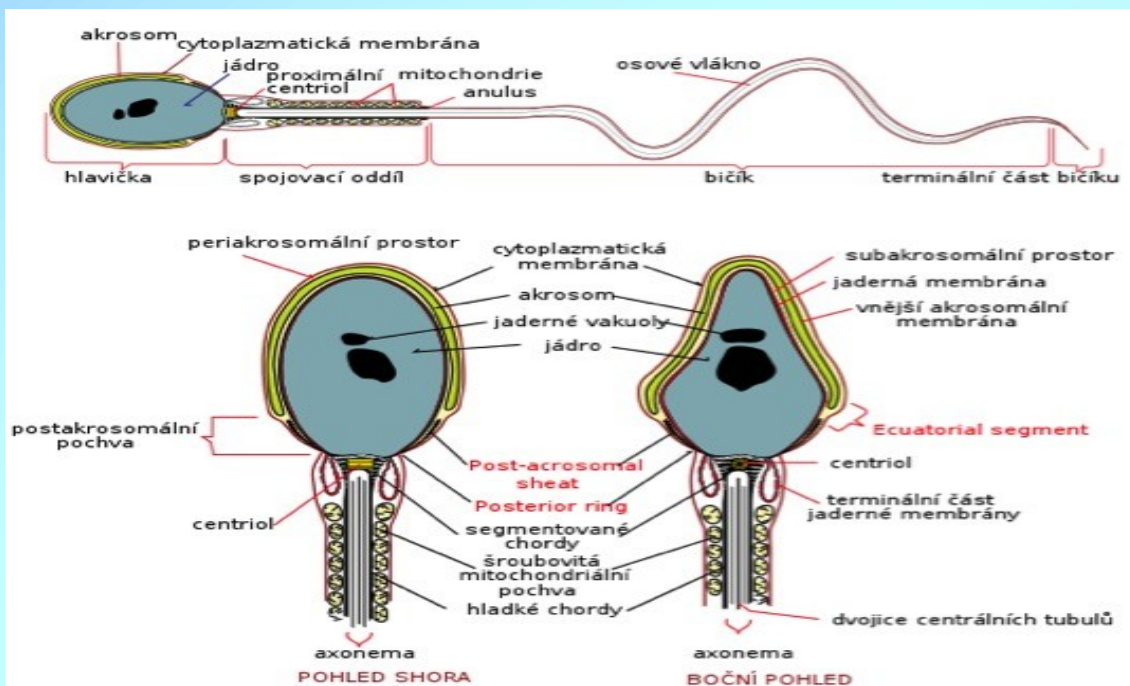
Vyšetření:

- hormonální hladiny
- ultrazvukové vyšetření
- mikroabraze endometria
- **bazální teplota**
- *funkční cytologie,*
- *vyšetření čípku děložního*

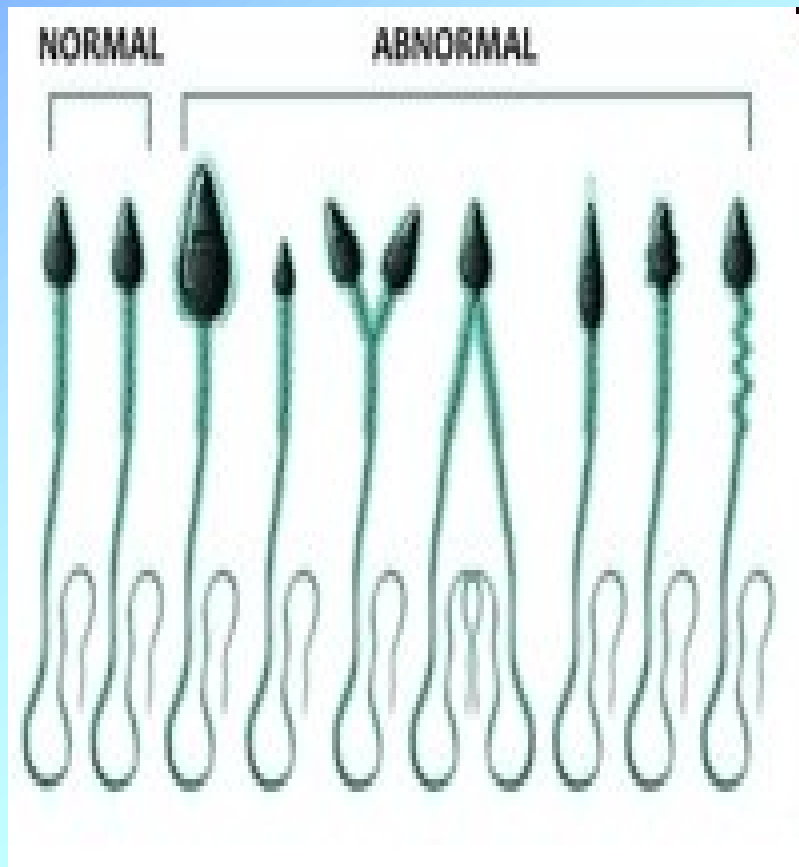


Vyšetření spermatu

Objem	≥ 1.5 ml
Koncentrace	≥ 15 milionů/ml
Celkový počet spermií	≥ 39 milionů
Progresivní pohyb	$\geq 32\%$
Normální morphologie	$\geq 4\%$



Morfologie spermatu



Sklaba spermie:

hlavička, krček a bičík

Poruchy morfologie spermií jsou zapříčiněny **hlavně konzumací alkoholu, tabáku, drog (konopí),** ale i znečistěným prostředím (hnojiva, pesticidy v jídle apod.). Deformované spermie nemohou proniknout do vajíčka a oplodnit ho.

Názvosloví spermatologie

Normozoospermia	normální ejakulát
Oligozoospermia	nižší koncentrace
Asthenozoospermia	snížený pohyb
Teratozoospermia	zhoršená morfologie
Azoospermie	žádná spermatozoa
Aspermia	bez ejakulátu

Andrologický faktor

- Průměrná koncentrace spermií:

1940 110 mil/ml

1990 60 mil/ml

- Impotentia generandi – mužská infertilita
- Erektální dysfunkce – neschopnost pohlavního styku (erektální dysfunkce)

Syndrom testikulární dysgeneze

- zhoršování kvality spermatu
- nárůst kryptorchismu – porucha sestupu varlat do šourku
- nárůst hypospadií - vrožený rozštěp močové trubice, který se nachází na spodní straně penisu (vzácný, 0,3-0,8%)
- nárůst zhoubných nádorů varlete

Pojmy

Ejakulát je výměšek pohlavních žláz muže, složený ze spermií a semenné plazmy.

Spermie jsou produkovány ve varlatech a semenná plazma v přídatných pohlavních žlázách.

Z těla se dostává během procesu, který se nazývá **ejakulace**.

Během jedné ejakulace u člověka se uvolní dávka, která odpovídá přibližně obsahu čajové lžičky. V této jedné dávce spermatu se nalézá 100 až 300 miliónů spermií.

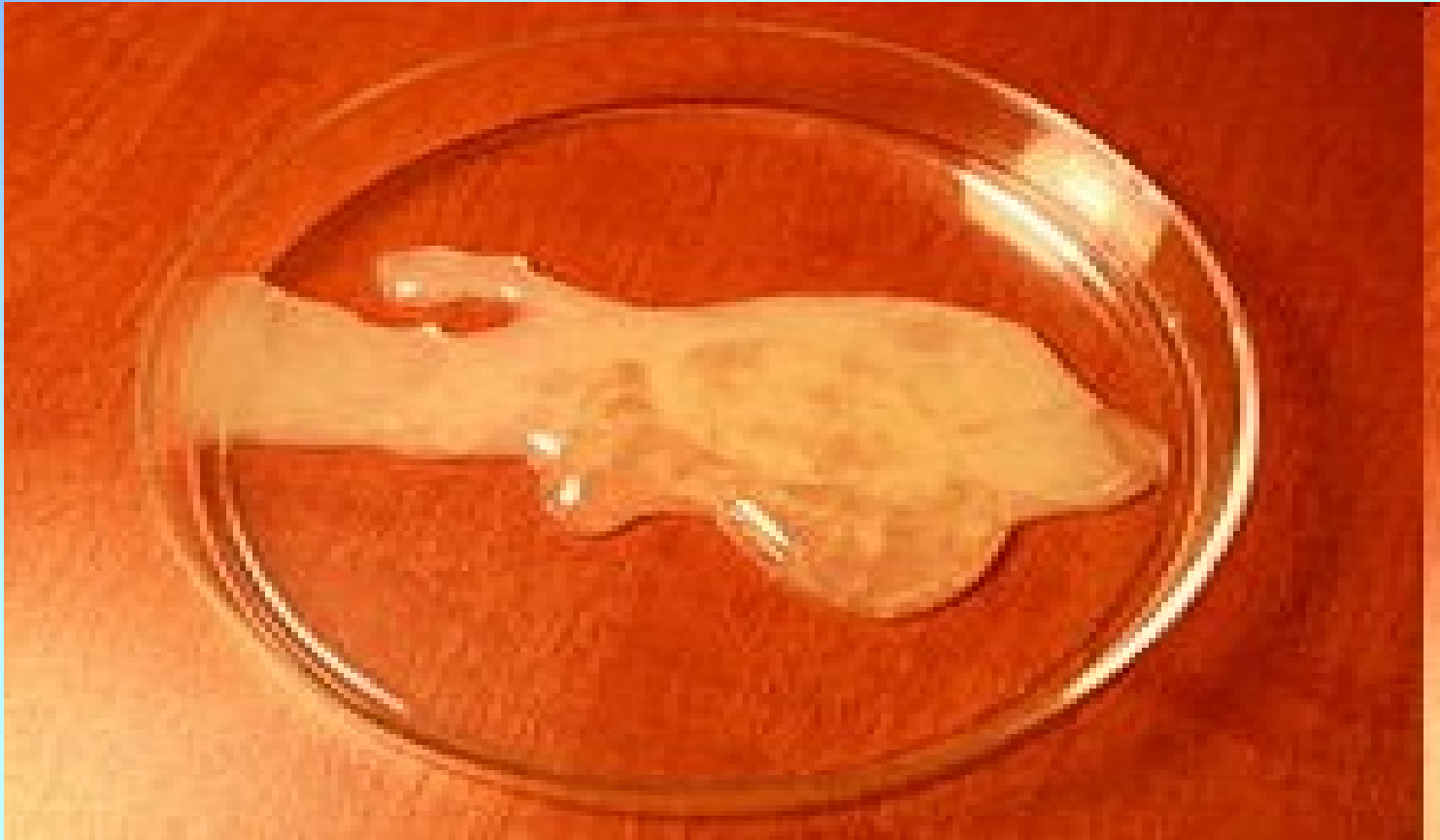Ejakulát u mužů

Ejakulát má lehce zásaditý charakter (pH 7,2–7,8), tvořen mnoha minerálních látek: zinek, vápník, hořčík, sodík a dokonce i stopové množství zlata. Současně obsahuje fruktózu, vitamín C, cukry, kreatin a více než 400 druhů bílkovin.

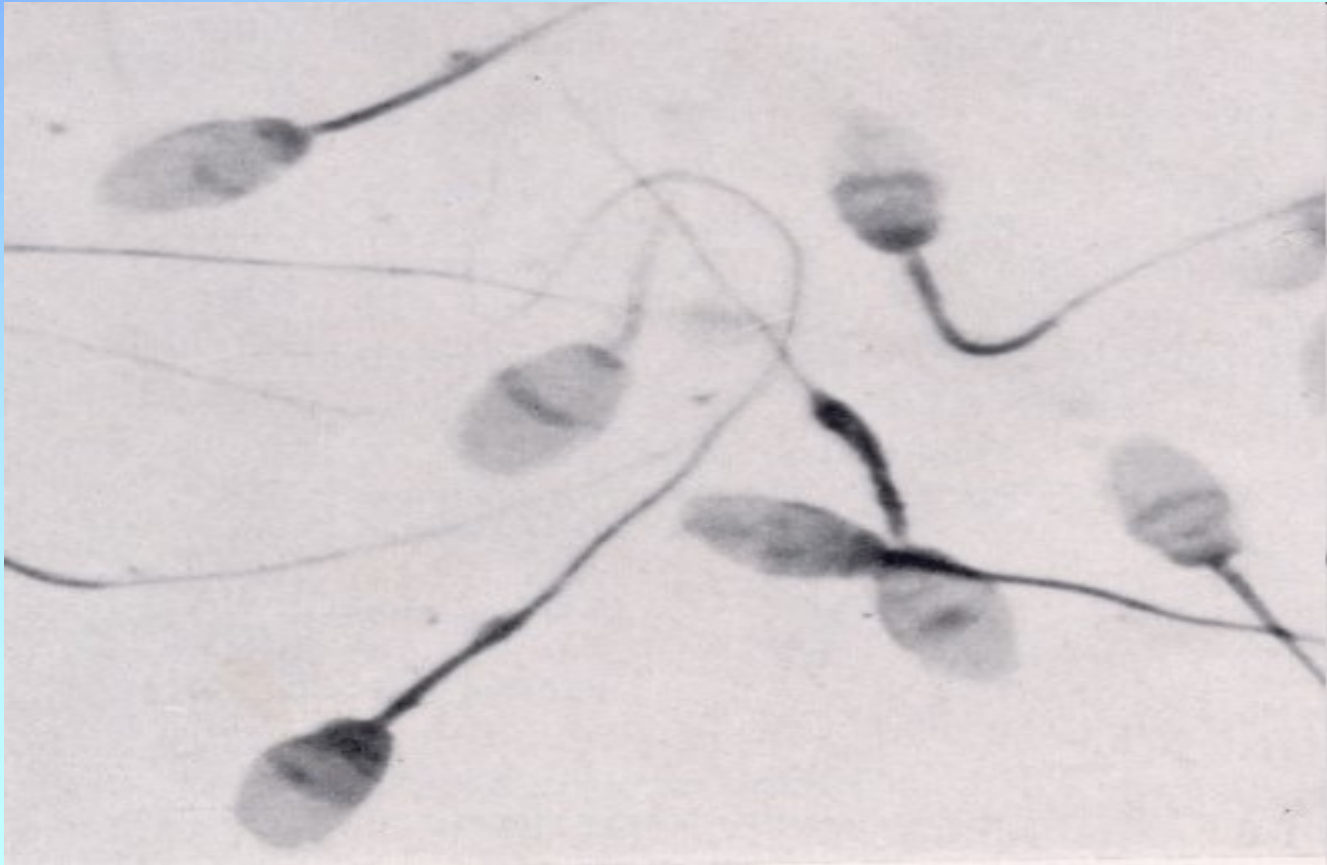Ejakulát má nejčastěji mléčně bílou, až světle nažloutlou barvu, je vláčný s vyšší viskozitou.

Poskytuje ideální prostředí pro spermie, které v něm jsou schopné po jistý čas přežít a tedy umožnit oplodnění vajíčka.

Ejakulát u mužů



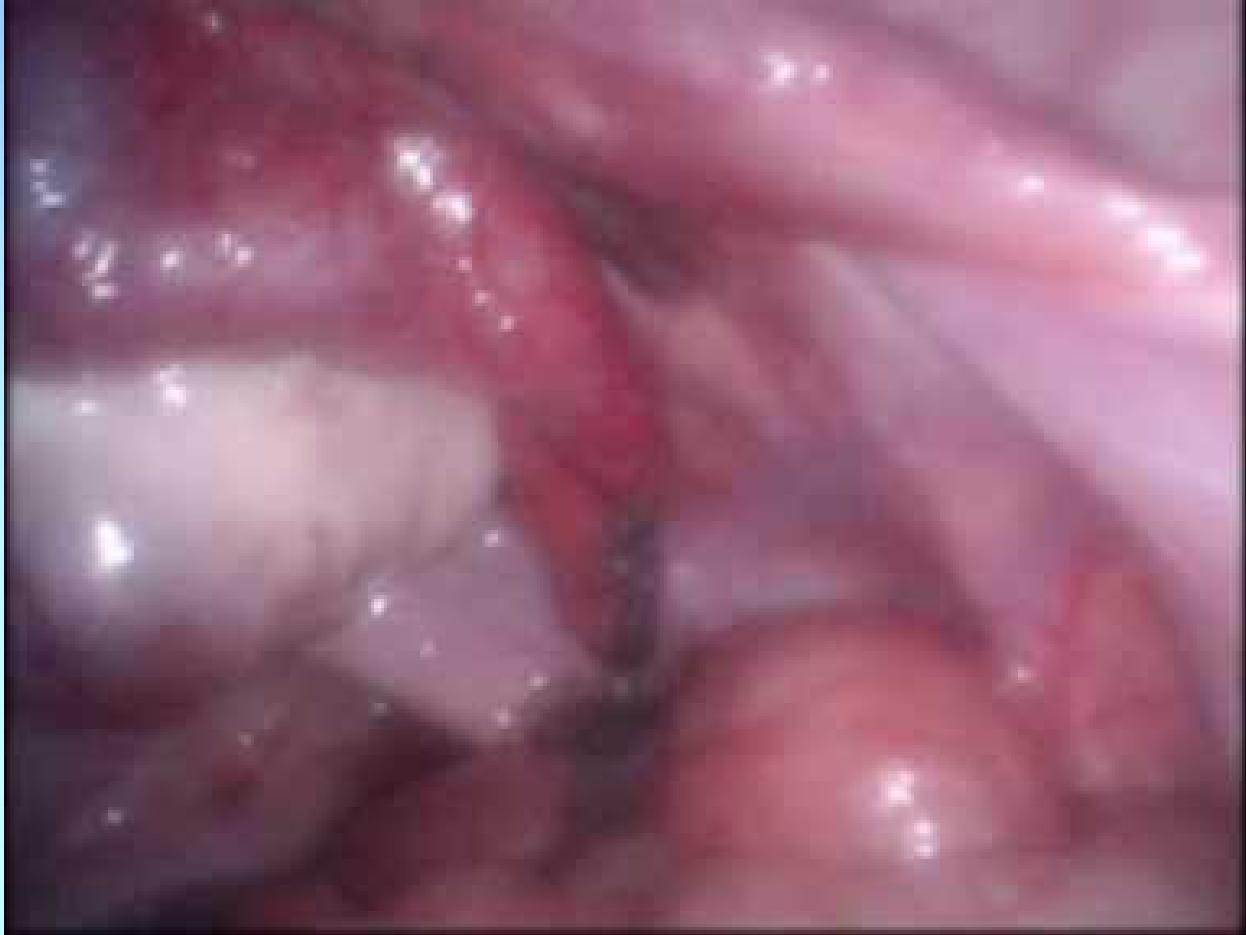Spermie



Průchodnost vejcovodů

- rtg- hysterosalpingographie (HSG)
- laparoskopie a chromopertubace
- ultrazvuková salpingografie

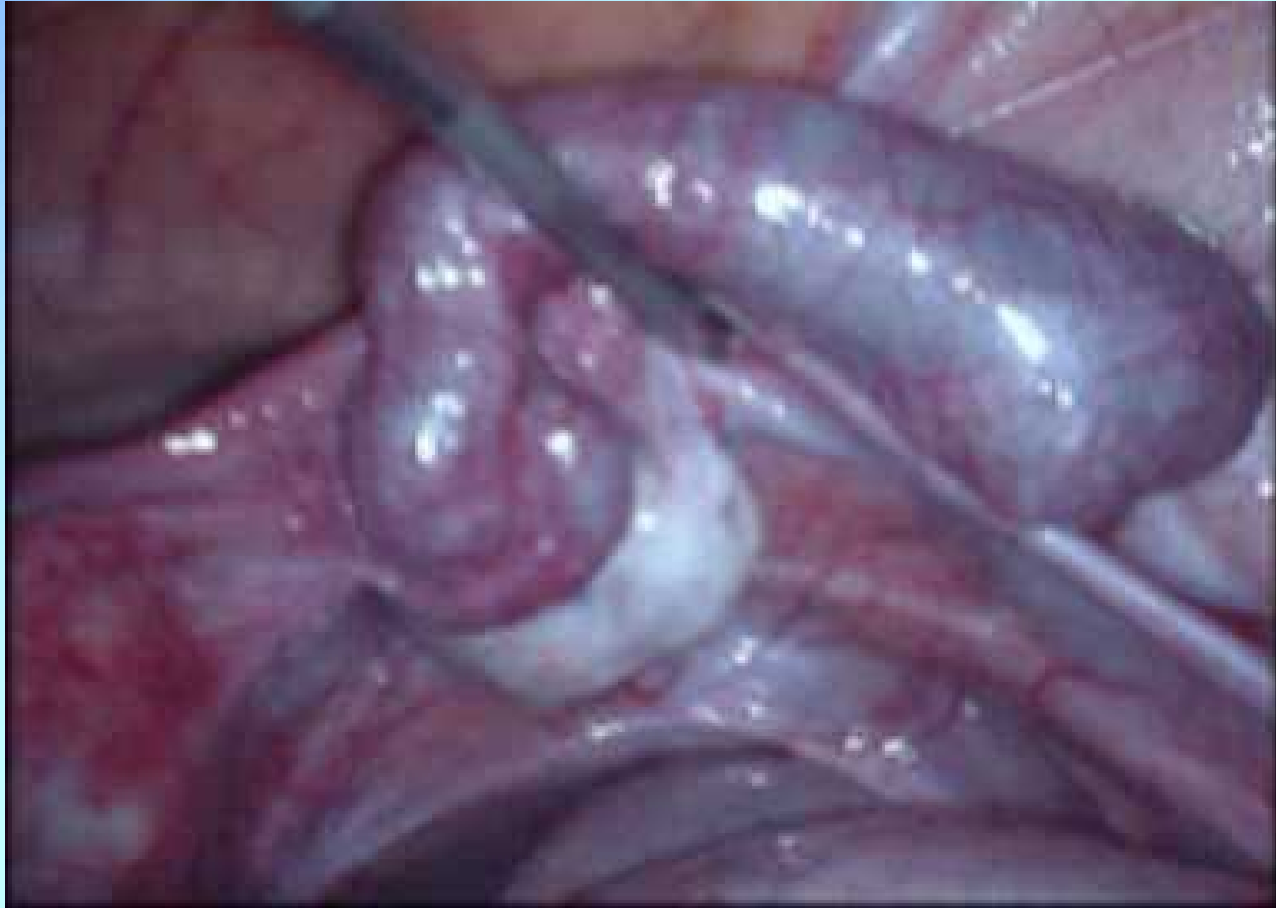Chromopertubace



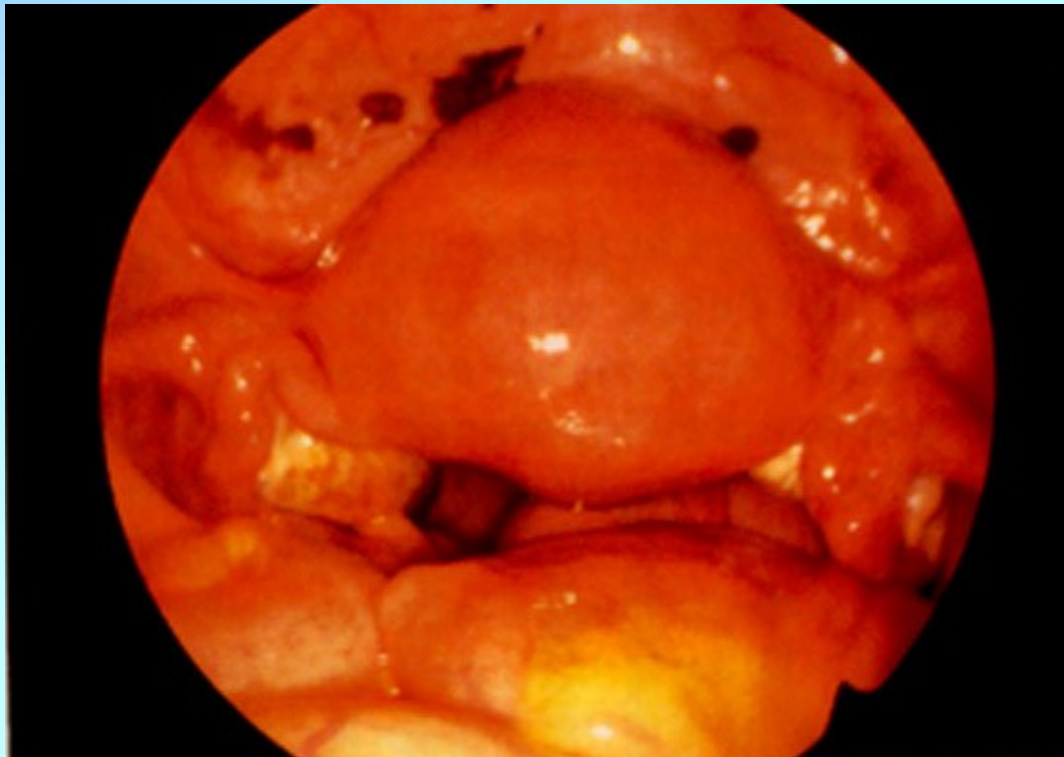
Diagnostická laparoskopie

- nález v malé pánvi - adheze, endometriozu
- utváření dělohy
- aktivitu ovaria
- vzhled a průchodnost vejcovodů (chromopertubace)
- appendix
- játra

Sactosalpinx

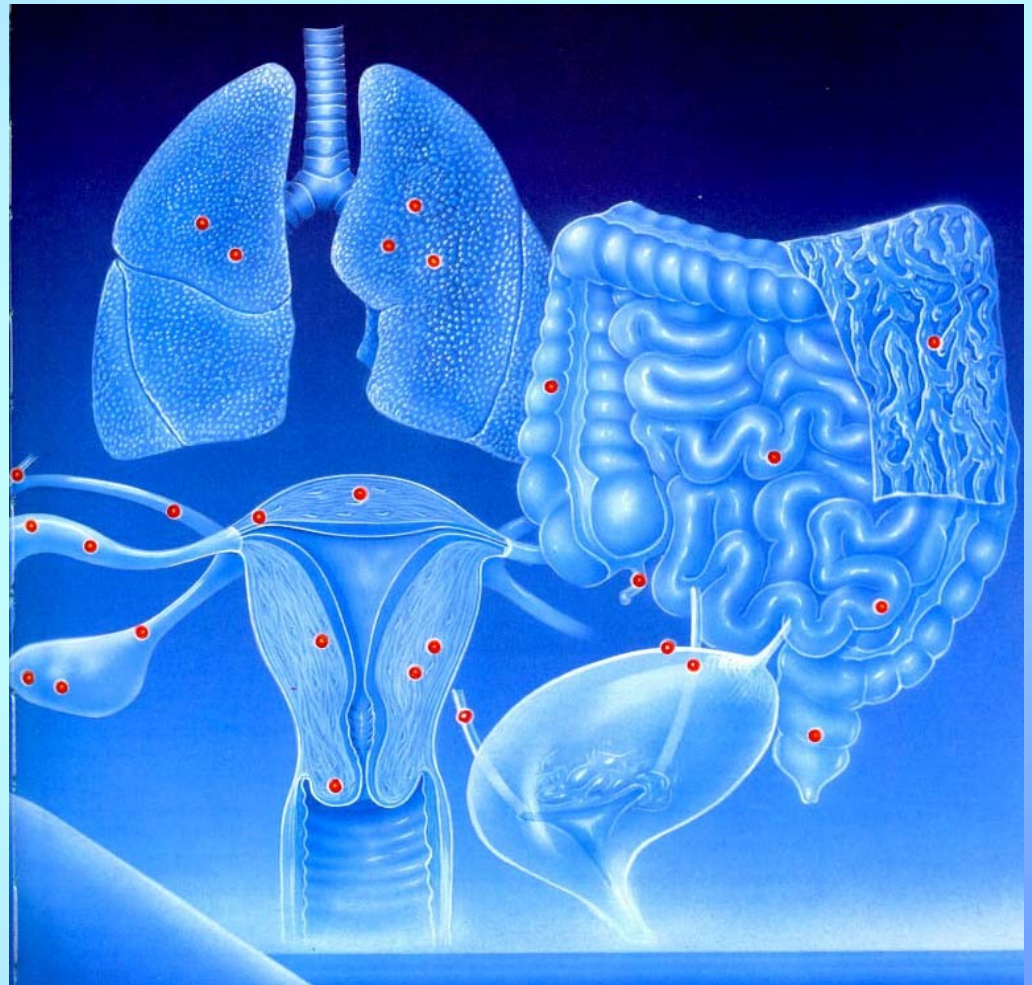


Endometrióza peritonea



Endometrióza

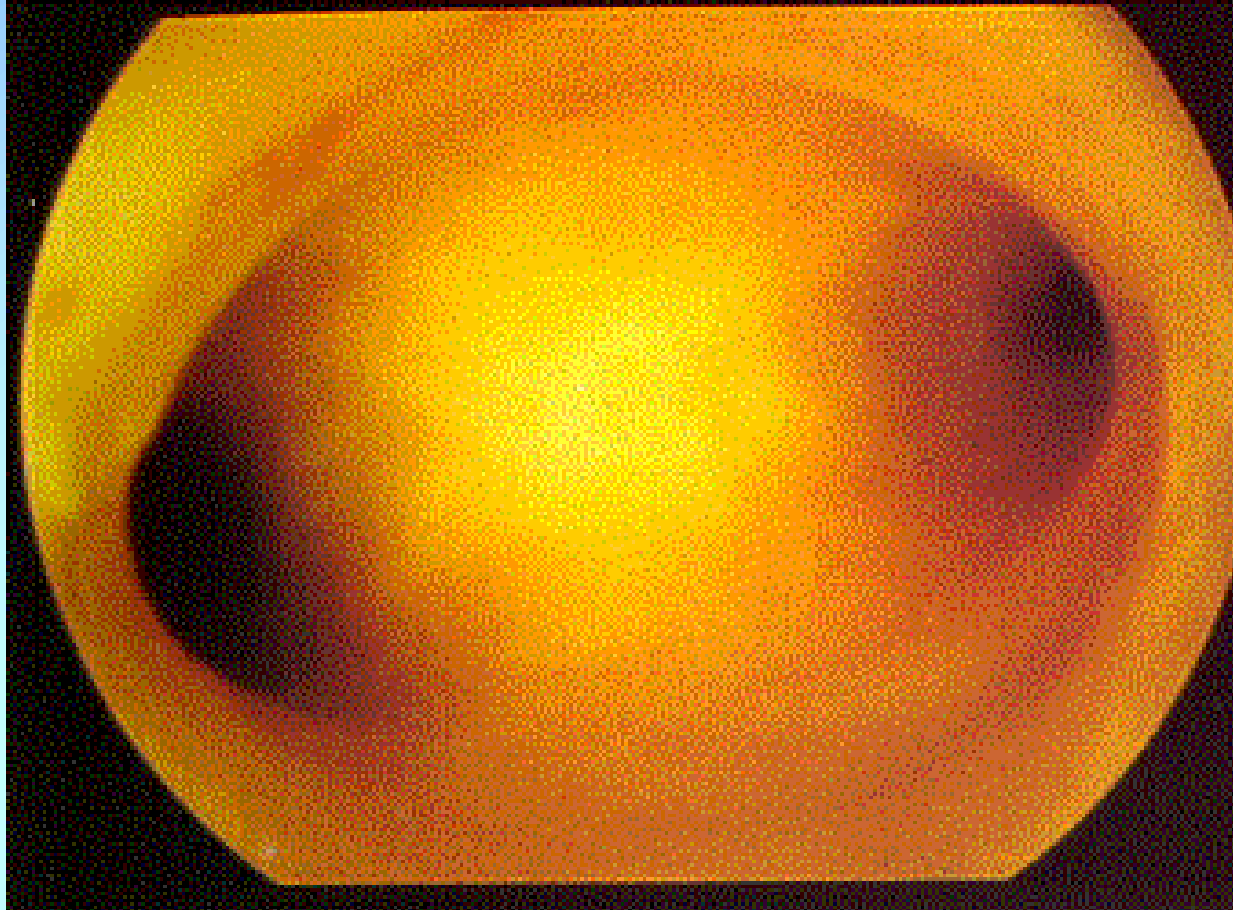
Sakrouterinní vaz	63 %
Ovaria	56 %
Douglas	25 %
Měchýř	20 %
Samps. Cysty	20 %
Lig. Latum	8 %
Střevo	6 %



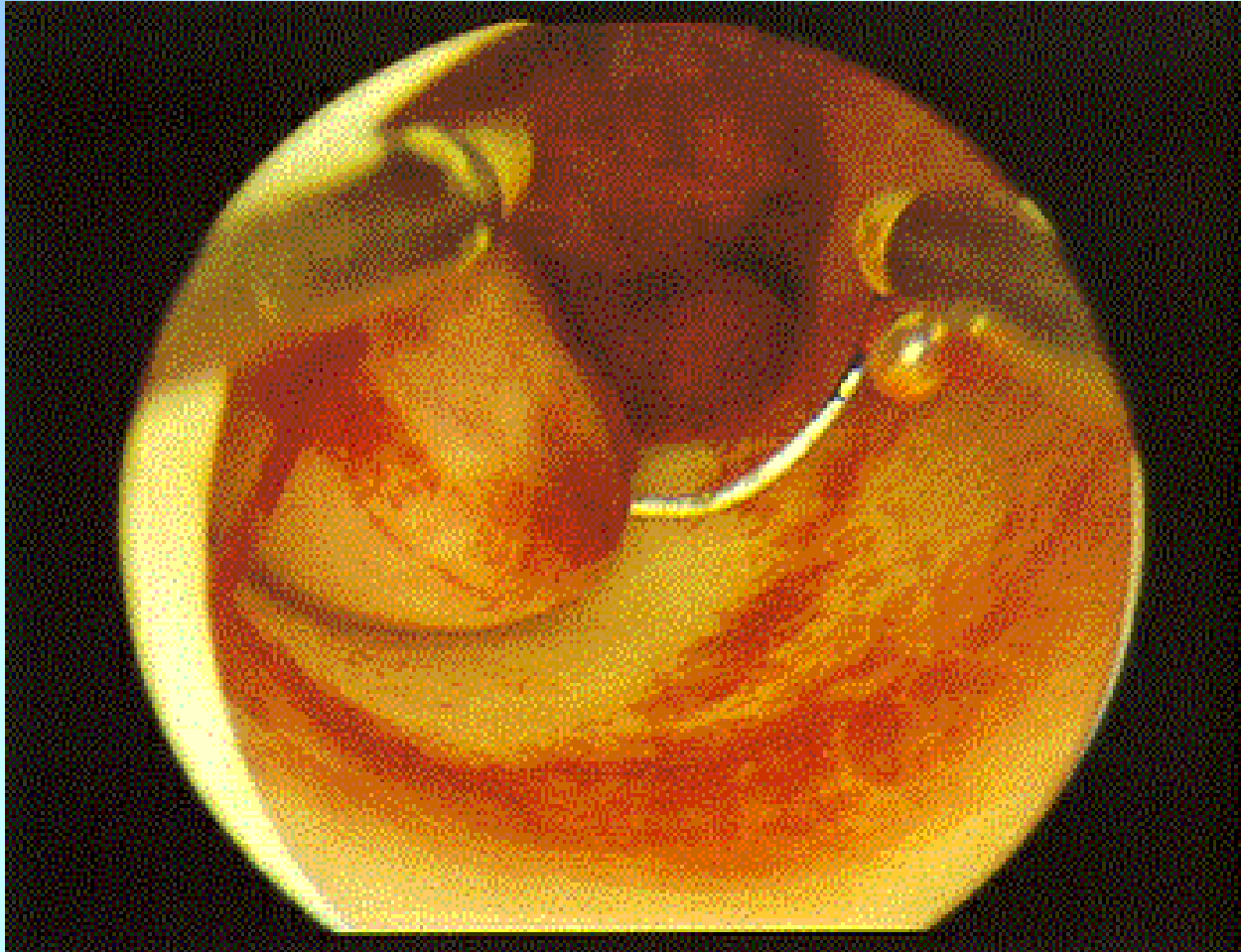
Hysteroskopie

- diagnostika vrozených děložních anomálií (uterus septus, subseptus)
- endometriální polypy
- intrauterinní leiomyomy
- chronický zánět

Hysteroskopie



Hysteroskopie

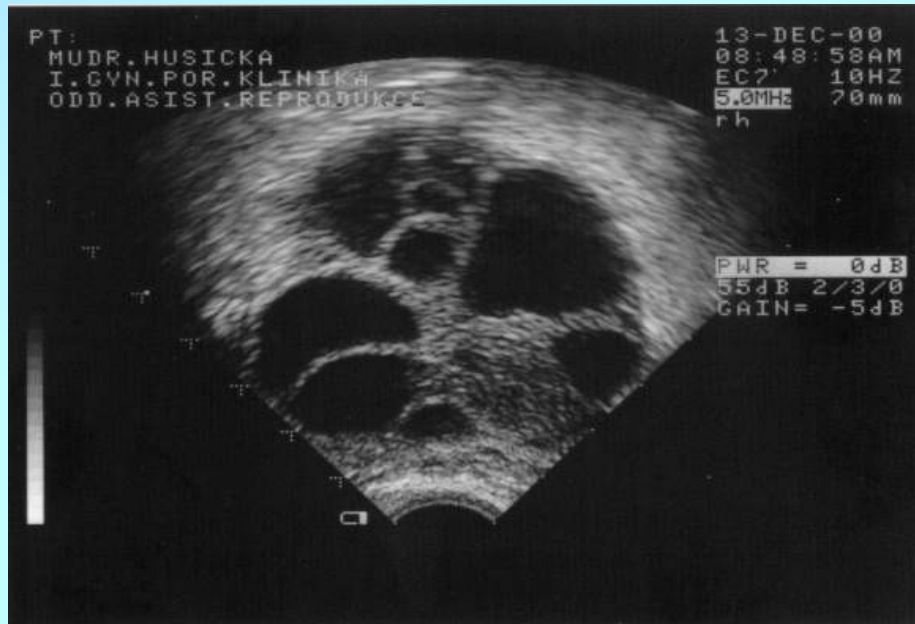


Ovariální stimulace

- clomifen citrát
- human menopausal gonadotropin hMG
- Folliculostimulating hormone FSH
- recombinantní FSH
- human chorionic gonadotropin hCG

Monitorování ovulace

- folikulometrie
- hormonální hladiny - 17 beta estradiol, LH, progesteron



Mikrochirurgie

- Fimbrioplastika
- Salpingostomie
- Anastomosa
- Adhesiolysis

Intrauterinní inseminace - IUI

IUI se používá u párů, které nemohou počít přirozenou cestou a to především z důvodu špatné pohyblivosti spermií nebo při imunitní reakci ženy na partnerovy spermie. Při IUI jsou spermie dopraveny přímo do dělohy, kde potom může snáze dojít k oplodnění. Podmínkou je průchodný alespoň jeden vejcovod, vyšetřený spermioqram. Výkon se provádí v den ovulace, bezbolestný, ambulantně. Po IUI - progesteron, na podporu a udržování těhotenství. Úspěšnost 12%.

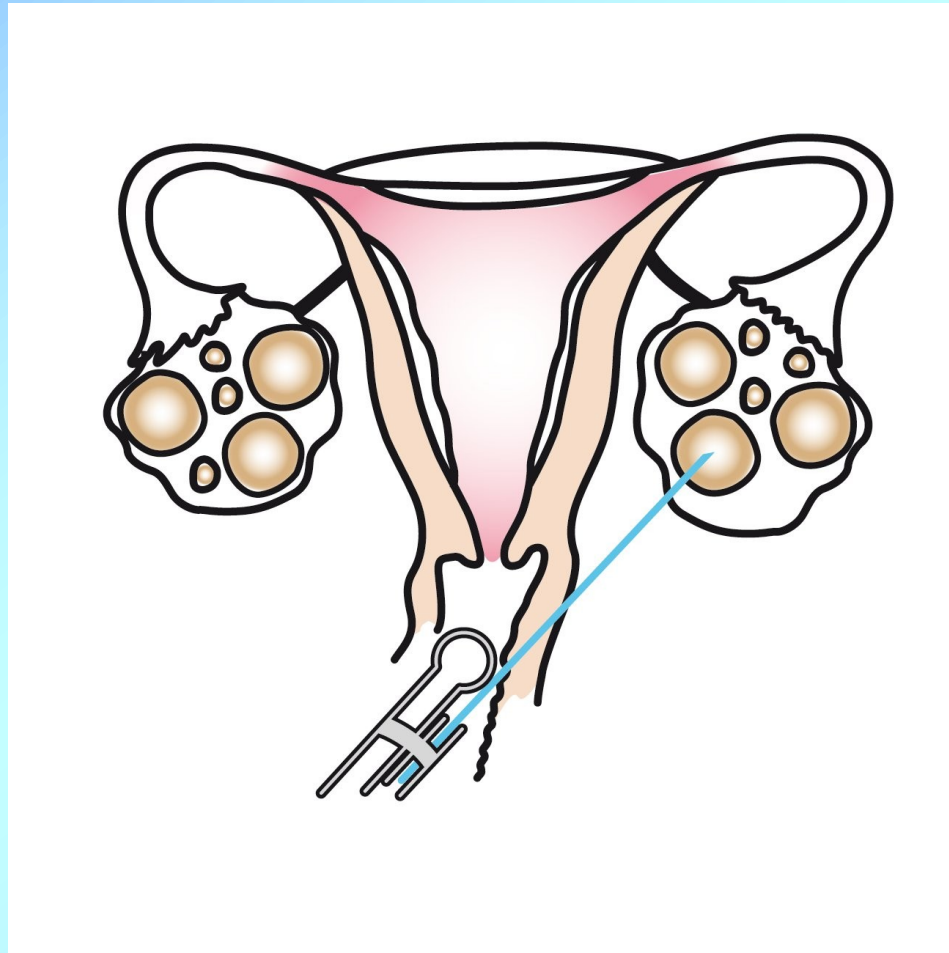
In vitro fertilization - IVF

- ovariální stimulace
- monitorování
- odběr oocytu
- fertilizace
- kultivace
- embryotransfer
- podpora luteální fáze (gestageny), začíná po ovulaci a končí začátkem menses

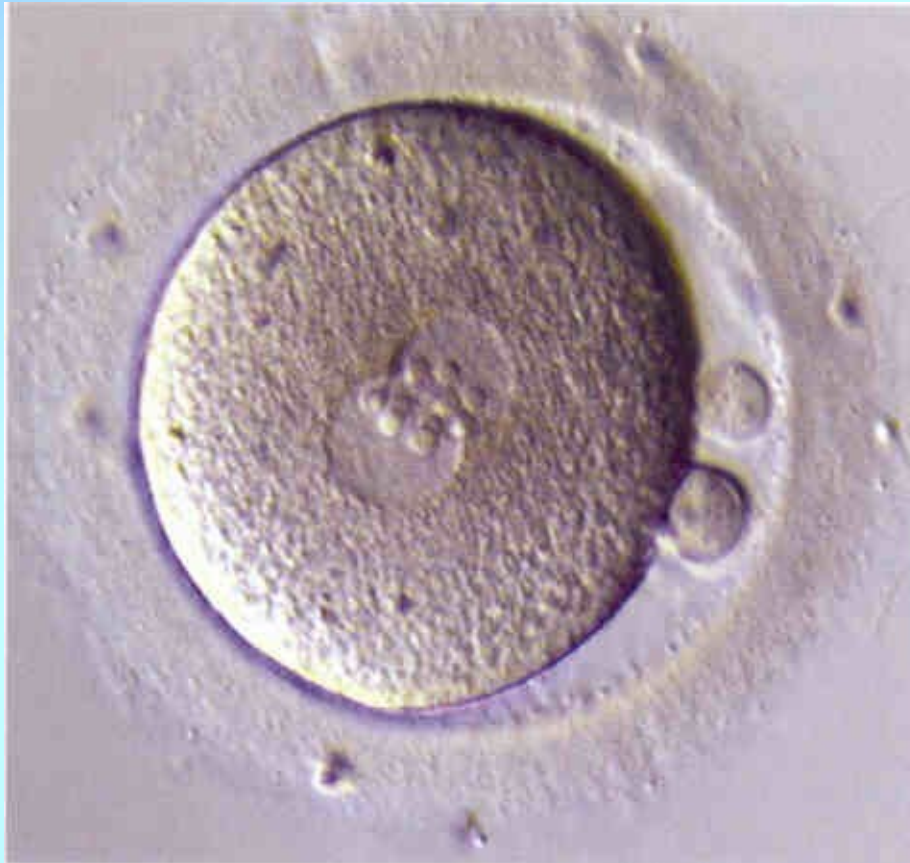In vitro fertilization - IVF

- **Rýhování vajíčka/zygoty/blastogeneze** je proces, kdy se vajíčko (zygota) mitózou dělí na množství dceřiných buněk (blastomer), ale téměř nezvětšuje svůj objem. Rýhováním vzniká tzv. morula, z níž později vznikají další embryonální stadia.
- prvním vzniká dvoubuněčné embryo, při druhém čtyřbuněčné, po třetím dělení se morula skládá z osmi buněk a po čtvrtém obsahuje 16 buněk. Rýhování probíhá putováním oplozeného vajíčka vejcovodem do dělohy tři dny a poté niduje. [1]

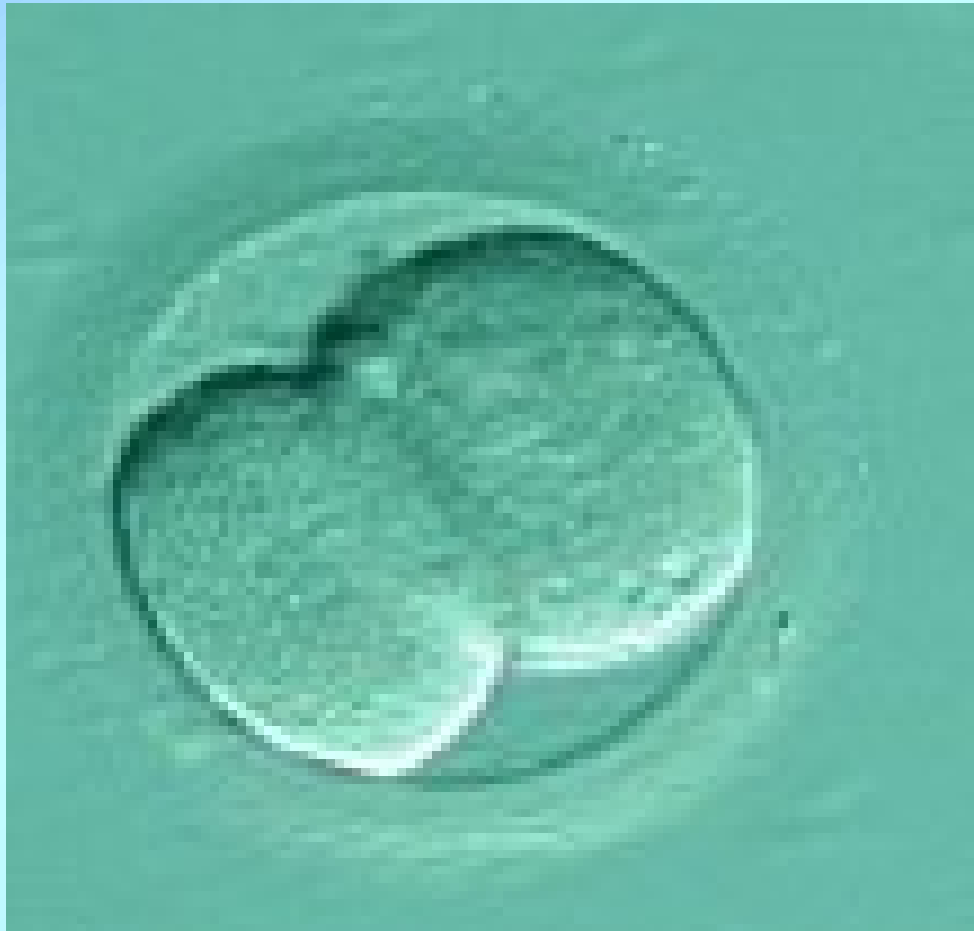Aspirace folikulární tekutiny



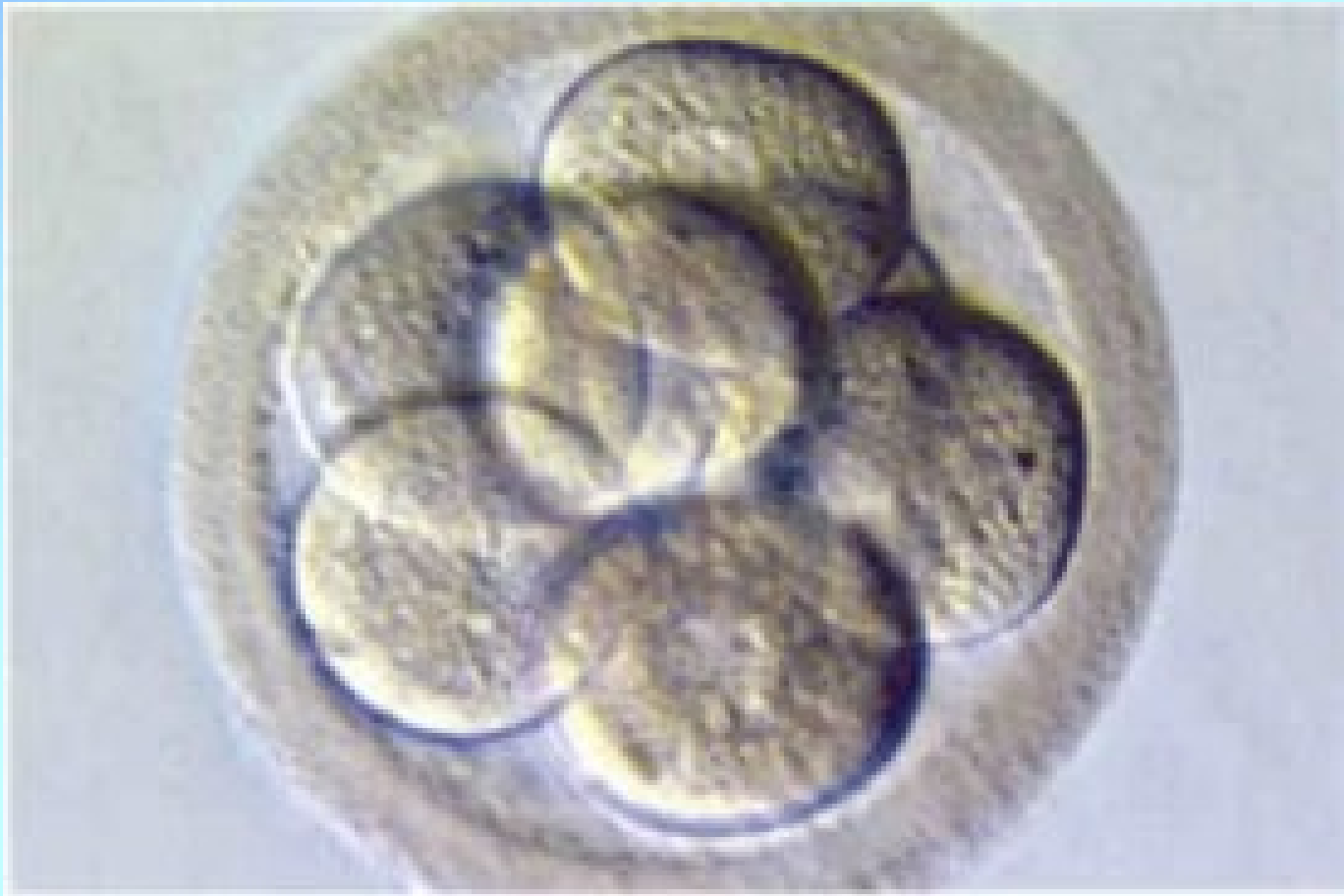Oplozený oocyt - zygota



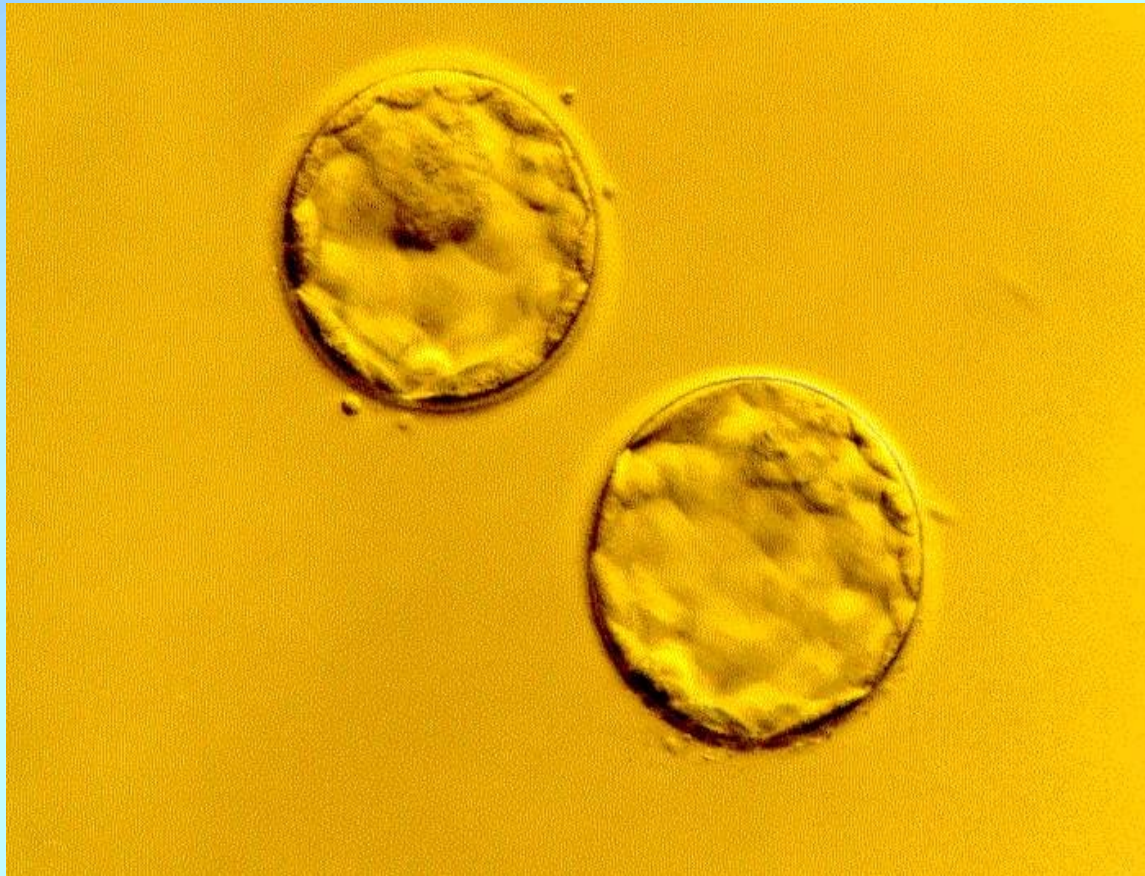
2bb embryo po 24 hod. kultivace



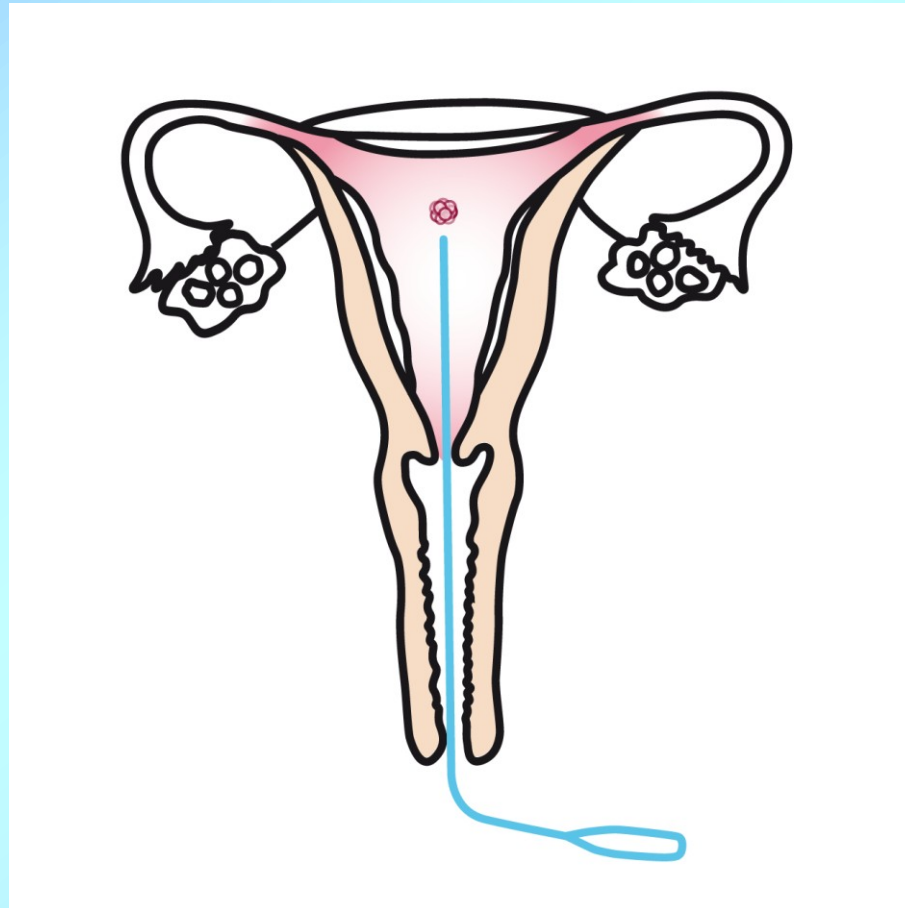
8bb embryo po 72 hod. kultivace



Embrya ve stadiu blastocysty



Embryotransfer



Kryokonzervace embryí

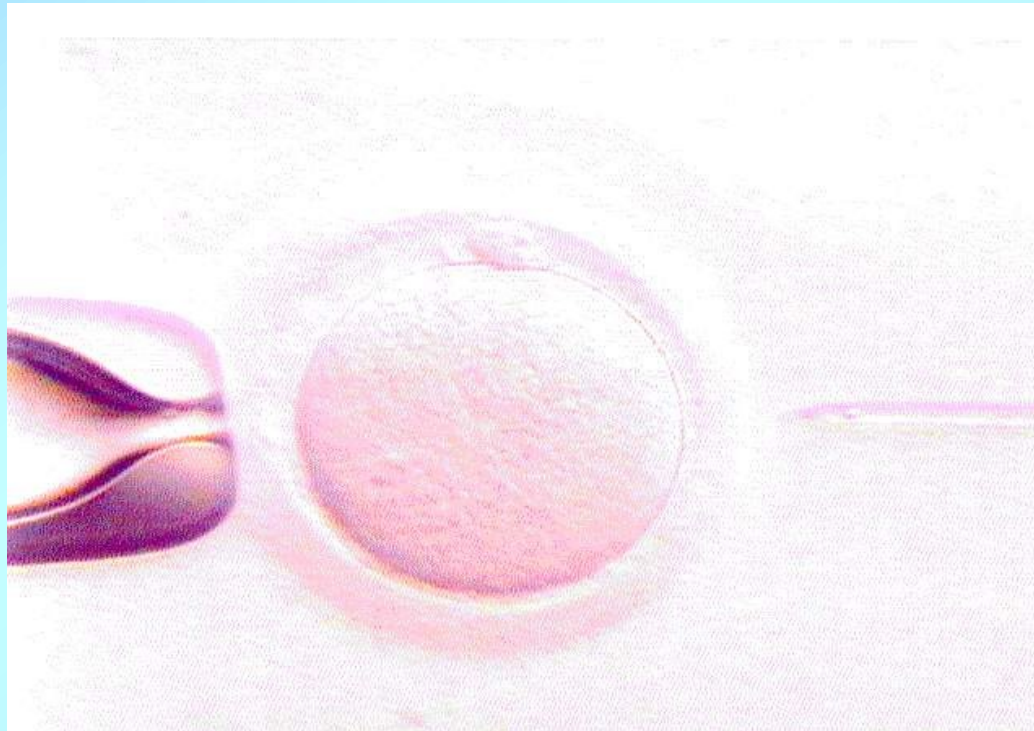

Micromanipulace

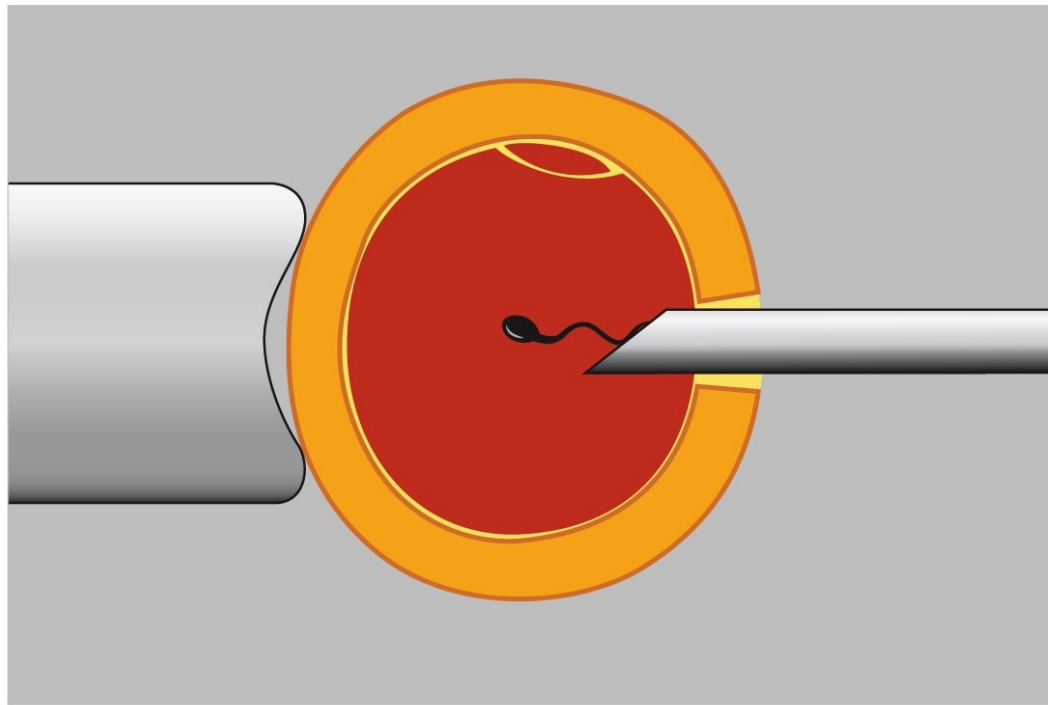
- intracytoplasmatic sperm injection – ICSI
- assisted hatching – AH

Introcytoplazmatická injekce spermie – ICSI


vpravení spermie pomocí injekce do vajíčka mimo tělo ženy pod mikroskopem (vhodná u sníženého množství spermií a špatné morfologii)



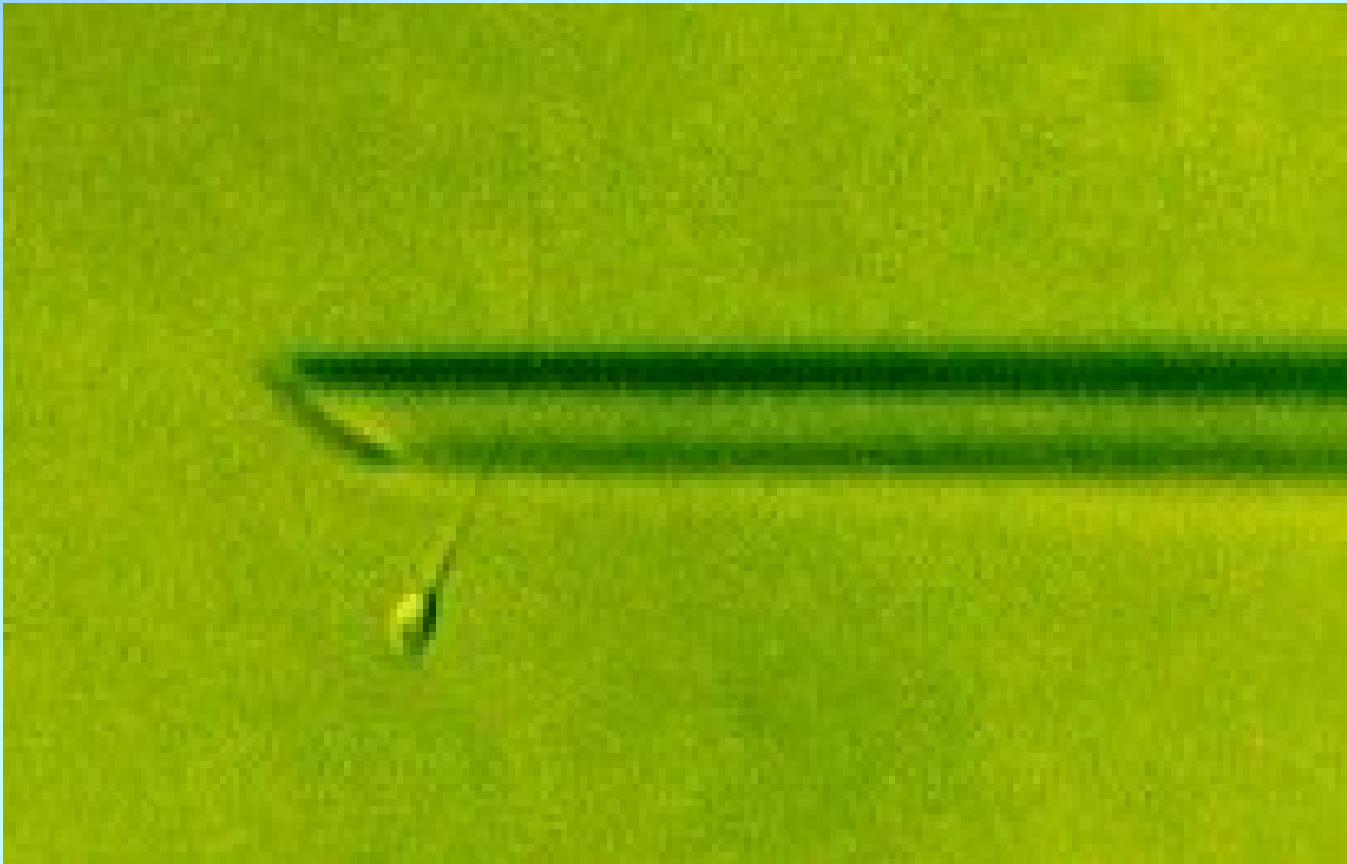
ICSI – intracytoplasmic sperm injection



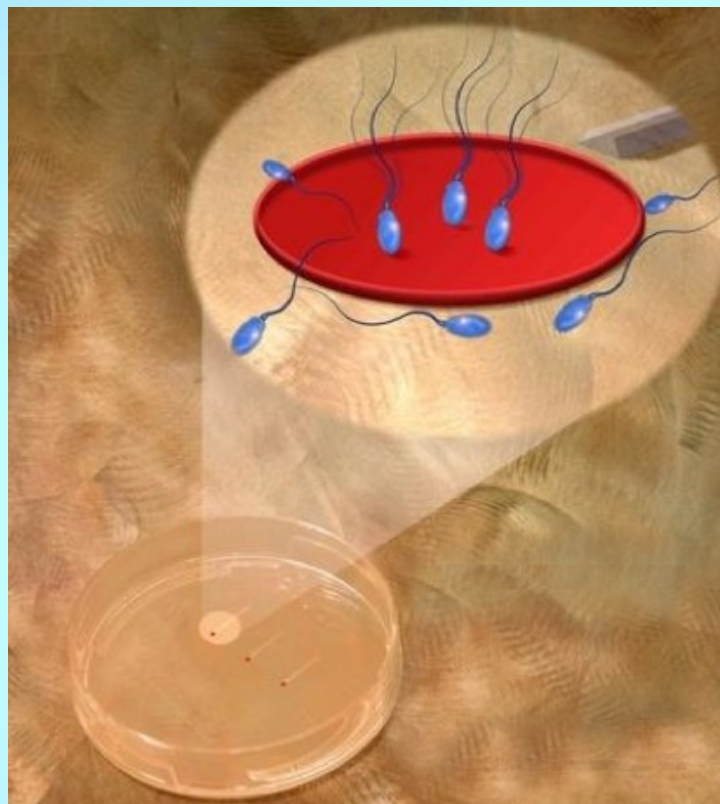
Mikromanipulační pipety



Znehybnění spermie

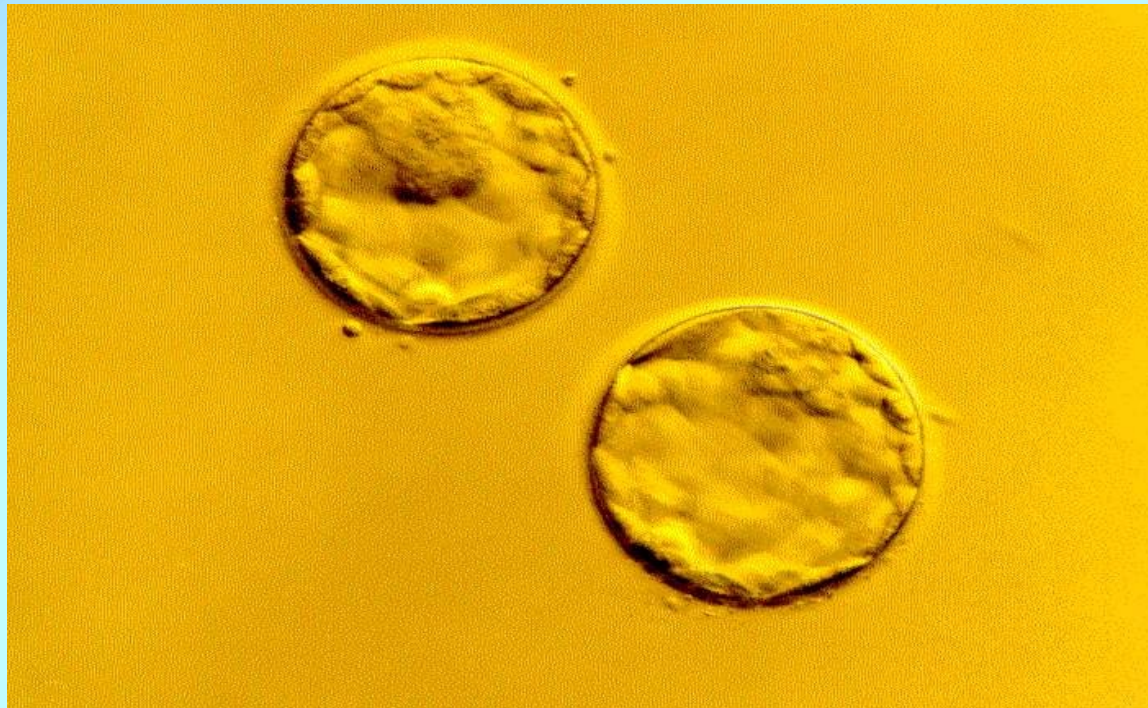


PICSI – metoda výběru zralé spermie

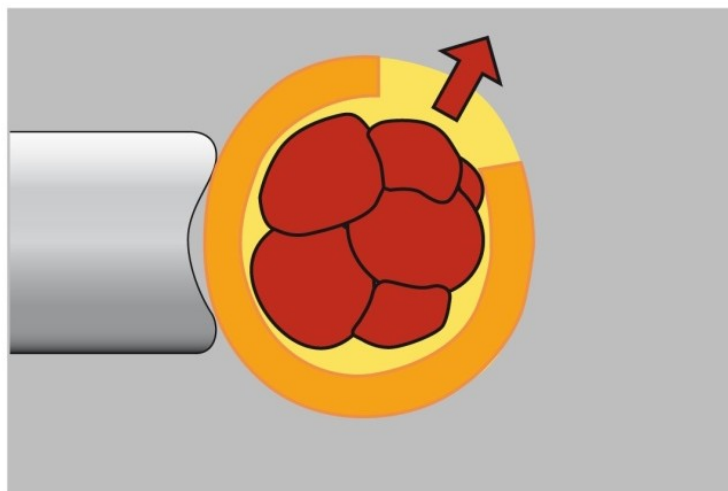
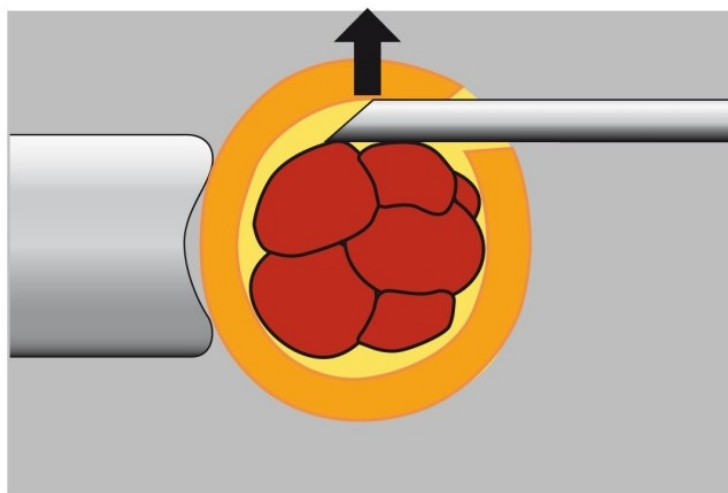


Asistovaný hatching - AH

naříznutí obalu embrya kvůli vycestování embrya z obalu



Asistovaný hatching



Prodloužená kultivace

- kultivace embryí v laboratorních podmínkách bývá nejčastěji 2 až 4 dnů ode dne odběru vajíček. Při větším počtu embryí je pro výběr morfologicky se nejlépe vyvíjejících embryí vhodná 5 denní kultivace, umožňuje kontrolu a následný výběr nejvhodnějších embryí k transferu (přenosu do dělohy)
- určení optimálního dne pro přenos embryí je zcela individuální a může se při opakování IVF cyklu lišit

MESA/TESE

Mikrochirurgická metoda používaná:

- ejakulát muže neobsahuje žádné spermie (azoospermie)
- popř. spermie, které jsou zastoupeny ve velmi malém počtu a vykazují abnormální morfologickou stavbu
- vyskytují-li se v ejakulátu pouze vývojové formy spermií
- při poruchách erekce

MESA/TESE

MESA (Microsurgical Epididymal Sperm Aspiration) – pomocí jehly je u muže v celkové anestézii odsáta tekutina z nadvarlat, která může obsahovat zralé spermie. Po mikroskopické kontrole v laboratoři je zjištěna přítomnost spermií. Pokud se ve vzorku nenachází žádné spermie, přistupuje se k metodě TESE.

TESE (Testicular Sperm Extraction) – získání spermií přímo z tkáně varlat muže. Odebraná tkáň se zpracuje v laboratoři a zkontroluje na přítomnost spermií pod mikroskopem.

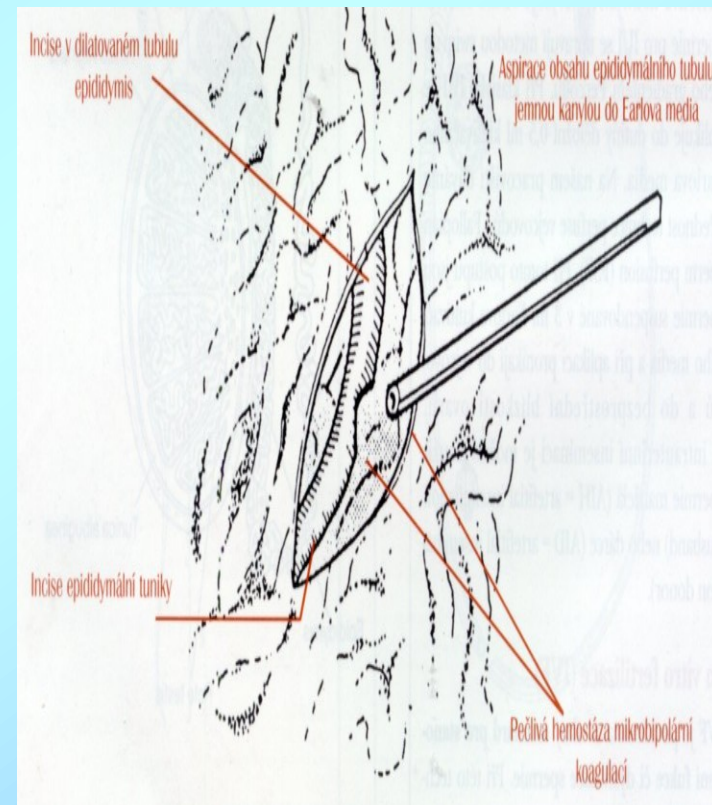
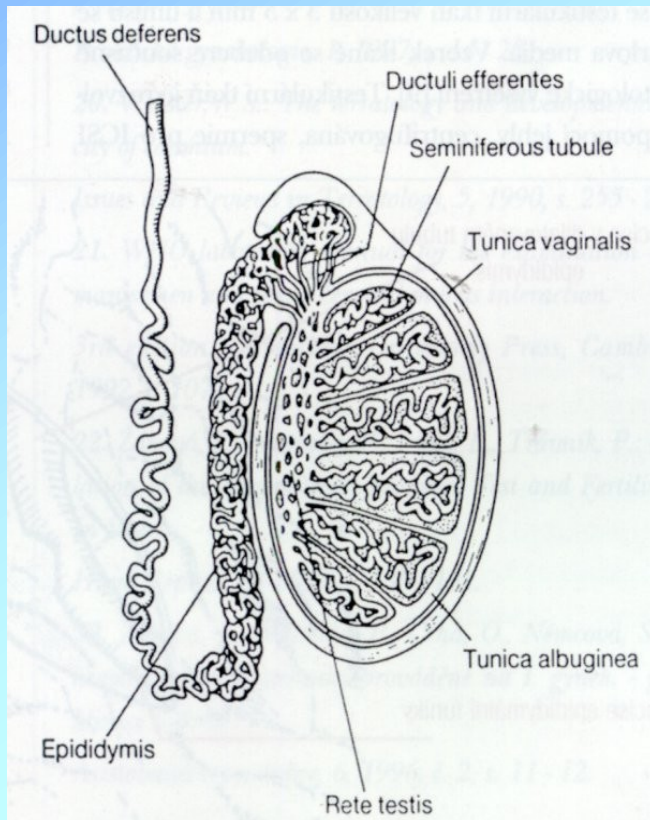
MESA/TESE

- výkon se provádí v celkové anestezii, trvá přibližně jednu hodinu
- jednodenní hospitalizace
- před výkonem předoperační vyšetření vč. EKG
- oholeno operační pole
- po výkonu dodržujte zvýšenou hygienu operované oblasti
- Komprese, ne obepínané prádlo

MESA/TESE

Takto získané spermie se zpracují speciálními metodami v andrologické laboratoři a připraví pro metodu ICSI (vpich vybrané spermie do vajíčka ženy, partnerky). Pokud je počet spermií dostatečný, je možné zbývající spermie zamrazit pro případné další použití. Zamrazení takto získaných spermií přináší profit pro partnera, který již nemusí opakovaně podstupovat tento chirurgický zákrok.

MESA/TESE

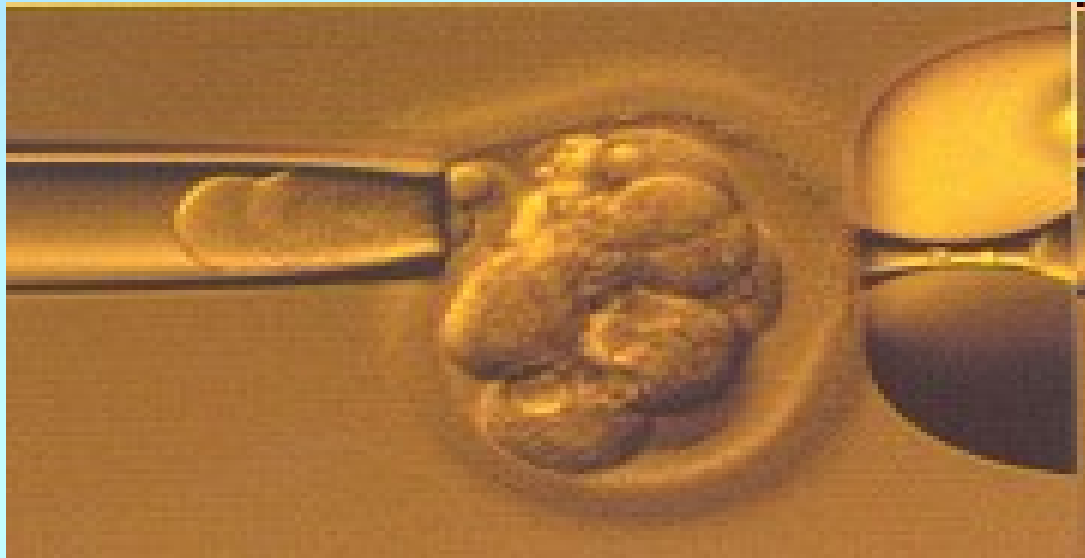


Dárcovství gamet

- Dárcovství spermií
- Dárcovství oocytů
- Dárcovství embryí
- Náhradní (surogátní) mateřství

Preimplantační genetická diagnostika PGD

umožňuje zjistit u embryí vzniklých při IVF některé genetické choroby, tím jejich přenos a vznik závažné genetické poruchy



Embryologie

Laboratorní část mimotělního oplodnění začíná předáním folikulární tekutiny s oocyty z operačního sálu a končí přenosem embryí do dělohy pacientky. Veškeré procesy s tím spojené se odehrávají v embryologické laboratoři. Po převzetí punktátu z operačního sálu do embryologické laboratoře jsou postupně vyhledávána všechna vajíčka, která byla získána punkcí. Vajíčka jsou pomocí drobných jehel očištěna a přenesena do živného roztoku v kultivační misce pečlivě označené jménem pacientky.

Embryologie

Miska je pak uložena do kultivačních boxů, kde jsou udržovány optimální podmínky pro oplození vajíček a vývoj embryí. V rozmezí 2-6 hodin po zisku vajíček jsou k vajíčkům přimíchány spermie partnera pacientky. Tím je umožněn kontakt vajíčka a spermie a může dojít k oplození.



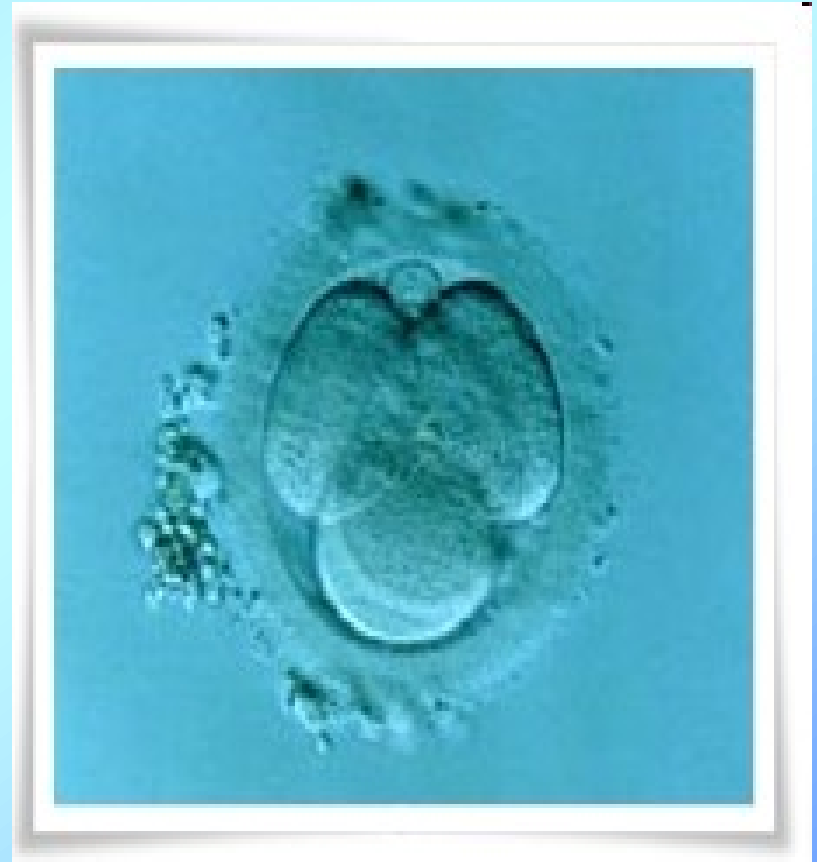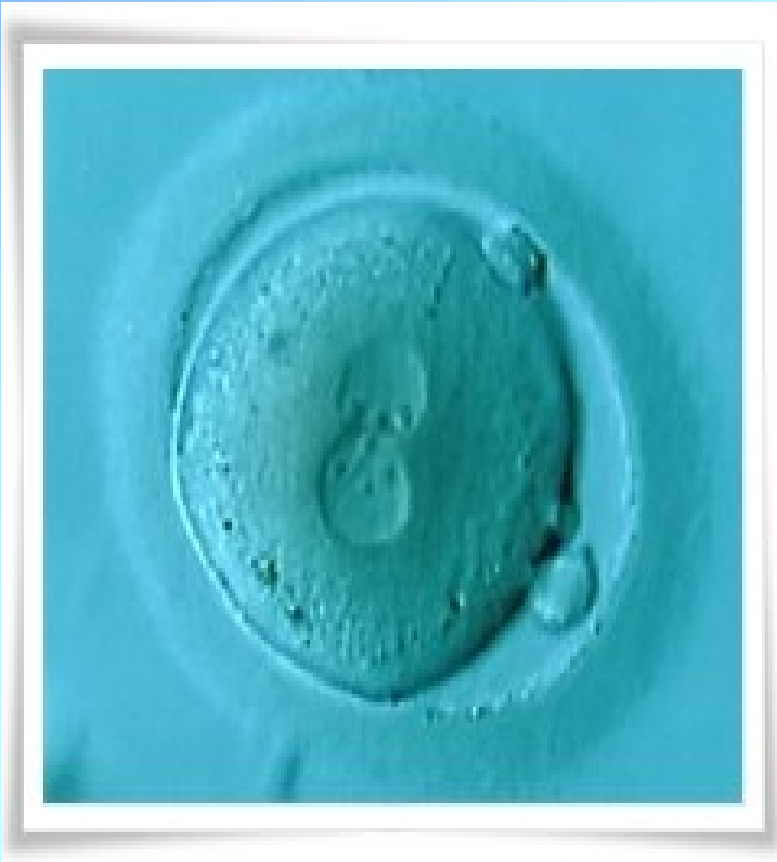Embryologie

Zda vajíčka opravdu byla oplozena a zda oplození proběhlo v pořádku, je zkontrolováno 24 hodin po odběru vajíček.

Výsledek je zaprotokolován, živný roztok je vyměněn za čerstvý a kultivace pokračuje dál. Dva dny po odběru vajíček jsou transferována první embrya.

Mají 2-4 buňky a jsou to první embrya, která mohou být přenesena do dělohy. Zpravidla se transferují 2 embrya. Je-li během IVF cyklu získáno embryí více, další embrya jsou zamrazena a lze je použít pro transfer v pozdější době.

Embryologie



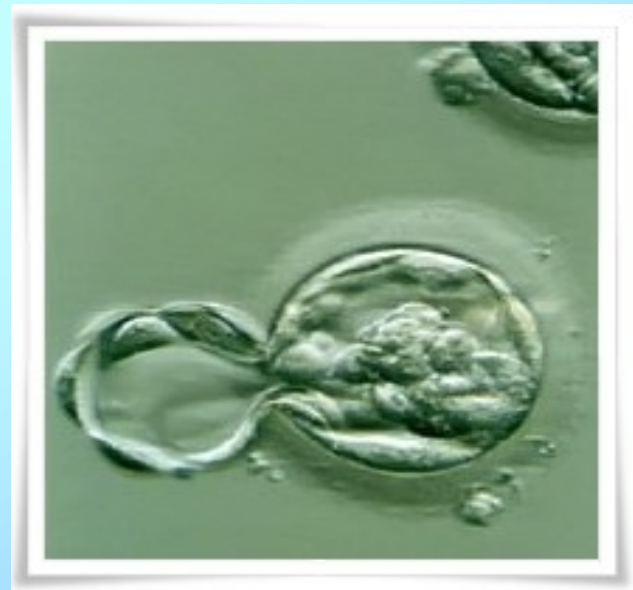Embryologie

Prodloužená kultivace:

Embrya jsou kultivována ve speciálních živných roztocích umožňujících jejich růst do vyšších embryonálních stadií. Díky této dlouhodobé kultivaci jsou vyloučena embrya, která se přestanou vyvíjet a nejsou tedy schopná dát vznik těhotenství. Je možné lépe určit nejkvalitnější embrya a optimalizovat den transferu a tím zvýšit šanci na úspěch celé léčby. V některých případech (při opakovaném neúspěchu v předchozích cyklech IVF a u starších pacientek) je kultivace embryí směřována k transferu blastocyst. Blastocysta je nejvyšší embryonální stádium, které lze získat v podmínkách mimo tělo pacientky.

Embryologie

Embrya ve stádiu blastocysty by měla být maximálně připravena na implantaci ve sliznici děložní. Ne všechna embrya jsou však schopna dosáhnout tohoto stadia a proto při použití této metodiky nemusí být i přes vyšší počet získaných embryí žádná embrya zamražena a dokonce nemusí být proveden ani vlastní transfer.



Infertilita

Definice: opakované těhotenské ztráty
„habituální potracení“
= tři a více po sobě jdoucí samovolné potraty

Na rozdíl od neplodnosti (sterility) je žena schopna počít (ať už přirozeně nebo asistovanou reprodukcí), těhotenství je však zakončeno potratem.

Infertilita

Příčiny:

Příčiny na straně plodu: vrozené vady (chromozomální aberace)

Příčiny na straně matky: hormonální poruchy
infekce
podvýživa
intoxikace: alkohol, drogy
vrozené vady dělohy
psychické příčiny
jiná celková onemocnění ženy
(endokrinopatie)

Infertilita

Riziko potratu po předchozí ztrátě:

Počet ztrát	Riziko
1	16 %
2	25 %
3	45 %
≥ 4	54 %

Riziko potratu v závislosti na věku:

Věk ženy	Riziko
35 - 39 let	20 %
≥ 40 let	30 %

Infertilita

Vyšetřovací metody:

- Anamnéza
- Gynekologické vyšetření
- Genetické vyšetření
- Hormonální vyšetření
- Vyšetření latentních infekcí (bezpříznakové)
- Vyšetření partnera

Infertilita

Terapie:

Konzervativní terapie :

- léčení poruchy vedoucí k infertilitě - antibiotika
- hormonální terapie - gestageny
- darované oocyty, embrya

Operační terapie :

- vývojových vad děložních,
- myomatosy děložní - myomectomie
- insuficience hrdla děložního -tracheloplastica, cerclage
- intrauterinních synechií