


# Pneumologie IV

# Tuberkulóza

= infekce vyvolaná *Mycobacterium tuberculosis* (v ČR), *M. bovis*, *M. africanum*... nejčastěji jsou postižené plíce (85%), ale může být postižen kterýkoli orgán

Etiologie: Kochův bacil – *M. TBC* – acidorezistentní, alkalirezistentní, alkoholrezistentní tyčinka (u člověka přežívají intra i extracelulárně)

Šíření: zdrojem nákazy je vždy člověk, přenos inhalační cestou, výjimečně inokulačně

- manifestní x latentní forma
  - Manifestace závisí na mnoha faktorech (genetická predispozice, virulence, množství, délka expozice, imunosuprese...)
  - Manifestní se dělí na primární a postprimární
- 

## a) Primární TBC

- Reakce hostitele na 1.kontakt organismu s TBC
- MTBC se dostane do organismu, vyvolá zánět a šíří se lymfatickou cestou do LU (ložisko zánětu + LU = primární komplex) - v této době ještě imunitní systém nemá paměť oé bb, proto ohraničení není spolehlivé, dochází k bakteriemii a u imonukompromintovaných pacientů může dojít k pleuritidě nebo diseminaci (miliární TBC)
- Primární TBC se v 95% spontánně zhojí

## B) postprimární

- U osob již infikovaných
- Jedná se o reinfekci nebo endogenní reaktivaci např. při snížení imunity
- Jsou již vytvořeny paměťové bb, vzniká infiltrát s tendencí k ohraničení a vzniku kaseosní nekrózy
- Hojení probíhá jizvením

## Příznaky:

- **Primární TBC** – zvýšená únavnost, pocení, úbytek hmotnosti, ranní subfebrilie
- **Postprimární TBC** – únava, nechutenství, kašel suchý, později produktivní, hemoptýza

Miliární TBC – generalizace s rychlým průběhem

TBC pleuritida – exudát

TBC nitrohrudních uzlin

## Mimoplicní TBC

- Uzliny - krční v 90%
- Skelet - páteř, patol.fraktury, komprese míchy
- GIT - IC oblast
- Ledviny - jednostranná pyelonefroza (pyurie bez bakterií)
- Kůže, peritinitis, perikarditis, meningitida

## ▶ diagnostika

a) anamnéza

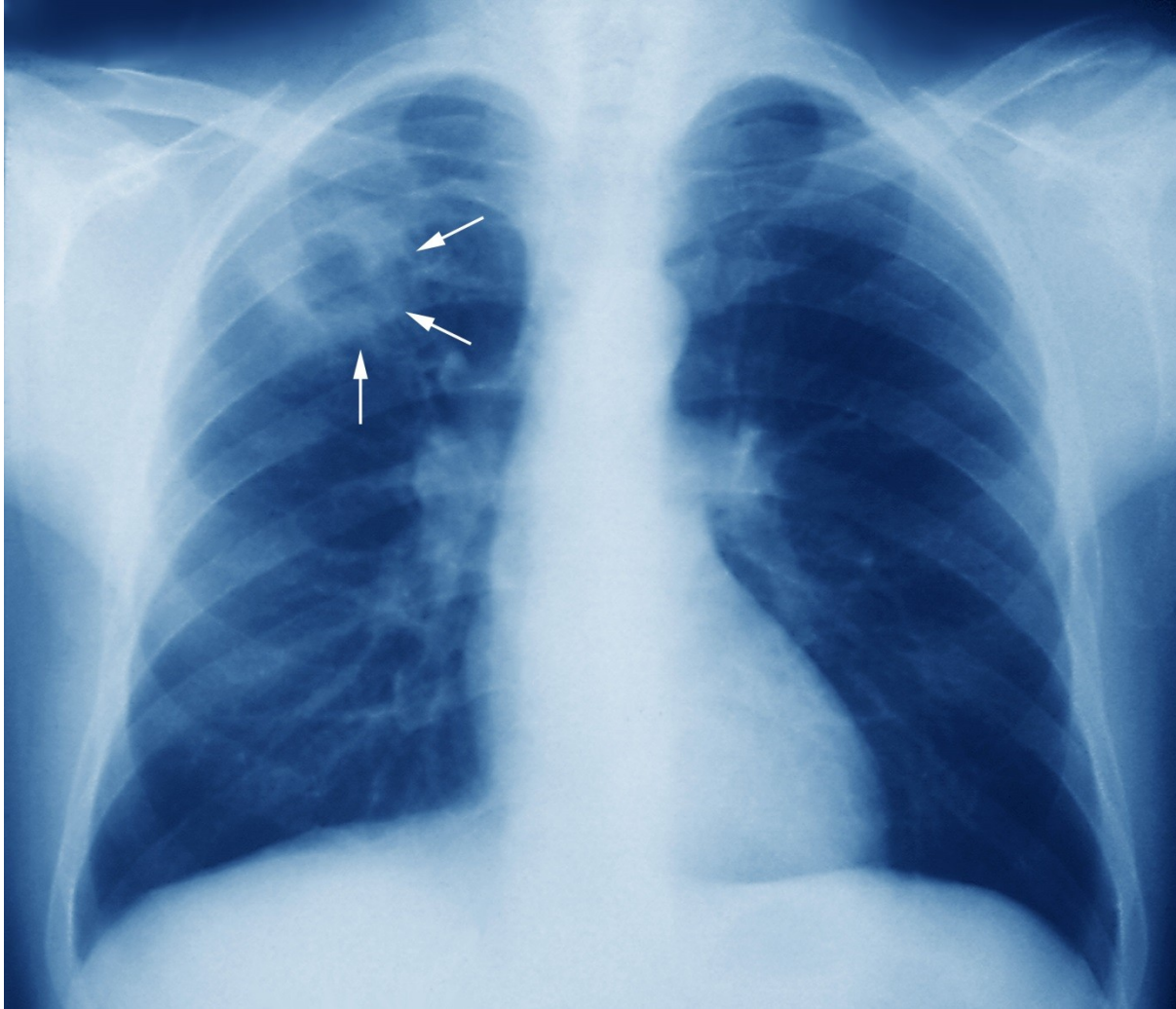
b) Vyšetření – nález chudý, vlhké chrupky, nad kavernou bubínkový poklep

c) RTG, CT – dorzální apikální segment

d) kultivace sputa (nutno uvádět na žádanku TBC susp.)

e) MTX II





# Léčba

- antituberkulotika v kombinacích, dlouhodobá
- Ústavní léčba - 2 měsíce většinou 4kombinace, další léčba minimálně další 4měsíce dvojkombinace
- rifampicin, etambutol, izoniazid, pyrazinamid, streptomycin

# Atypické mykobakteriózy

= infekční onemocnění vyvolané jiným druhem mykobakteria

Etiologie: M. cansasi, avium/intracellulare, gordonae (jsou méně virulentní, rezervoár – vodní plochy a živočichové ), pouze u oslabených pacientů, neupatňují se u zdravých osob – přenos většinou inhalace

Příznaky: dlouhodobé teploty, noční pocení, úbytek hmotnosti, kašel, většinou postižení plic

## Diagnostika:

- a) Anamneza (koníčky – chov ptactva, akvaristika)
- b) Fyzikální vyšetření – zvětšení uzlin, zvětšení jater
- c) RTG, CT
- d) kultivace sputa

## Léčba:

- dlouhodobě a v kombinacích – lépe dle citlivosti, často již od začátku kombinace s makrolidem

# Intersticiální plicní procesy

= skupina postižení dýchacího ústrojí, charakterizovaných zánětem a ireverzibilní fibrózou intersticia a alveolárních prostorů – vede to k destrukci plicní struktury

## Etiologie:

- Exogenní – pneumokoniózy
- Idiopatické – sarkoidóza, idiopatická plicní fibróza

## Klinika:

- námahová, později klidová dušnost, unavenost, kašel, později cyanóza, u některým IPF – paličkovité prsty

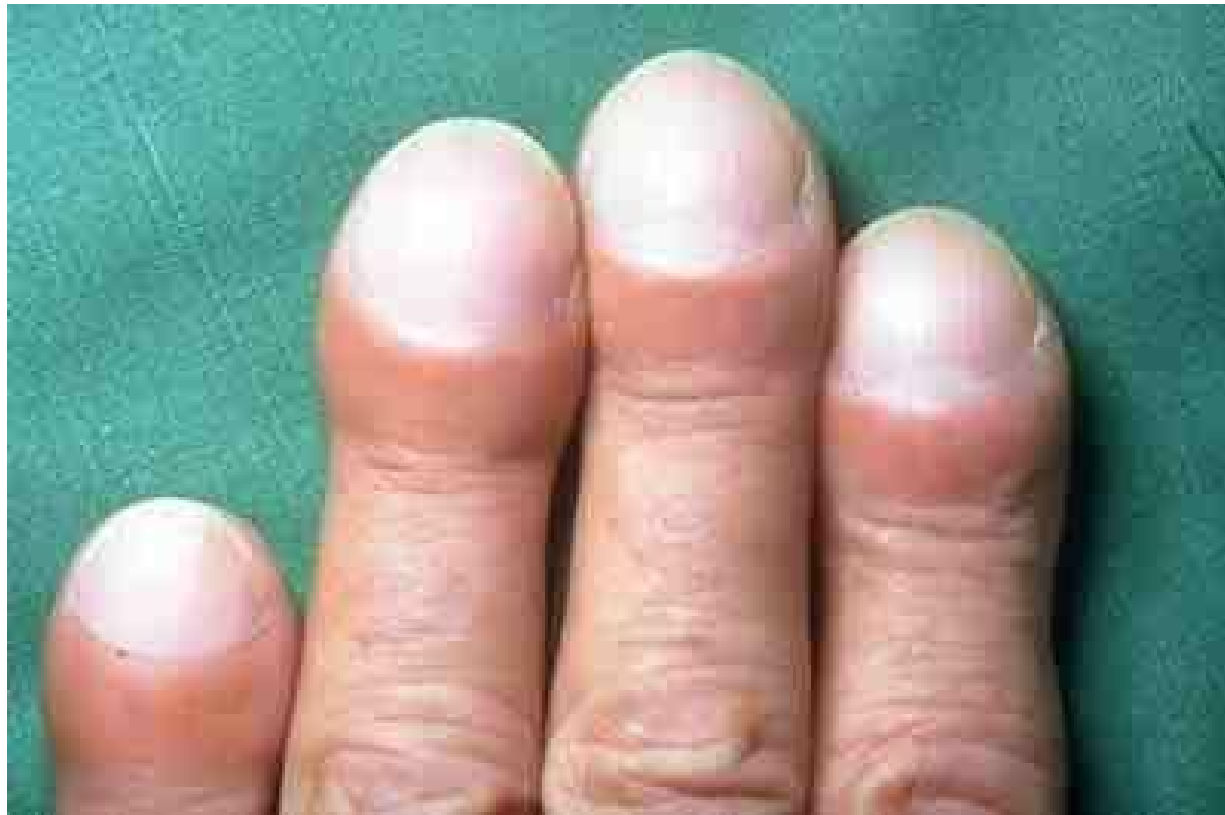# Intersticiální plicní procesy

## Diagnostika:

- lab.testy často v normě, u některých autoantilátky
- RTG + CT plic
- FVP – restriční ventilační porucha
- Bronchoskopie + BAL
- Plicní biopsie

## Léčba:

- kauzálním u známé příčiny, u idiopatické kortikoidy, imunosuprese, symptomatická léčba, transplantace plic



# Exogenní alergická alveolitida

- ▶ **definice** – difusní postižení plic, vznikající po opakované inhalaci organických antigenů u predisp.jedince
- ▶ **etiologie** – bakterie obsažené v hnijícím seně, ječmeni (farmářská plíce), sladu (sladovnická plíce), ptačích klecích, v klimatizaci

## Příznaky:

- a) Akutní 4–6 hodin po expozici vzestup teplot, myalgie, dušnost, kašel, spontánně mizí po odstranění alergenu, při opakovaných expozicích přetrvává
- b) Chronické – delší expozice malé koncentrace antigenu – slabost, progreduje námahová dušnost

**Diagnostika** – anamnéza, poslechově krepitus, na RTG přechodné infiltráty, při opakovaných expozicích vývoj poruchy difuze, pozitivní IgE

**Komplikace** – plicní fibróza

**Léčba** – eliminovat kontakt, při závažné reakci kortikoidy



# Idiopatická intersticiální pneumonie

= chronický fibrotizující intersticiální proces nejasné etiologie (imunopatologická odpověď na inhalační agens)

**Příznaky** – narůstající dušnost, dráždivý kašel, palič.prsty

**Diagnostika** – RTG, CT, diagnóza z BAL, plicní biopsie

**Komplikace** – RI, cor pulmonale

**Léčba** – kortikoidy, imunosuprese, DDOT, transplantace plic

# Sarkoióza I

= systémové granulomatózní onemocnění postihující nitrohrudní uzliny a plíce, ale i jiné orgány (intra- i extratorakální)

Etiologie - neznámá, vs atypická imunologická reakce, možné i neznámé agens (vede ke vzniku granulomu)

Příznaky - únava, malátnost, dušnost kašel

- Aktní sarkoidoza = Lofgrenův syndrom - febrilie, artralgie, erytém na bérkách, hilová lymfadenopatie
- Chronická - aspoň 2 roky trvající (plíce, HCD, kůže, oči, klouby, svaly, nervy, GIT, srdce, ledviny...)

## Diagnostika:

- Hyperkalcemie a hyperkalciurie – následek tvorby vitD v granulomu, dále zvýšený ACE enzym, zmožení CIK, renegeativní tuberkulinový test
- Funkční – často norma, někdy restriktce
- RTG – hilová lymfadenopatie, poszději postižení plic.parenchymu v závěru plicní fibróza

## Léčba:

- 6–12 měsíců sledování bez terapie, dále dle vývoje – kortikoidy, kombinace s imunosupresivy

# Plicní manifestace kolagenóz

= změny dýchacích cest a plicního parenchymu při probíhajícím systémovém onemocnění pojiva

Etiologie - autoimunitní proces, postižení charakteru vaskulitidy, neinfekčního zánětu až fibrózy

Příznaky - náchylnost k respiračním infekcím, progredující dušnost, bolesti na hrudi pleurálního charakteru

Diagnostika - pozitivní protilátky, funkční vyšetření - poruchy difúze, RTG, CT - kondenzace plicní tkáně, rozvoj fibróza, pleurální výpotek, biopsie

Léčba - léčba základní choroby, v případě potřeby intubace a řízená ventilace

# Wegenerova granulomatóza

= granulomatózní zánět charakteru vaskulitidy v tepnách horních a dolních cest dýchacích a glomerulů

Etiologie: autoimunitní onemocnění s PL proti autoantigenům (ANCA)

Příznaky: rýma, sinusitida, epistaxe, zánět středouší, porucha sluchu, kašel, hemoptýza, sušnost, bolesti na hrudi

Diagnostika: ANCA protilátky, RTG – oboustranné plicní infiltráty s tendencí k rozpadu, známky glomerulonefritidy, přesná DG – biopsie nosní nebo bronchiální sliznice a ledvin

Komplikace: krvácení do dýchacího traktu, renální selhání

Léčba: kombinace kortikoidů s cyklofosfamidem, při renálním postižení nefrologická péče, léčbou dosaženo dlouhodobé remise s relapsy

# Zánět pohrudnice – pleuritida

= zánětlivá reakce pleury, suchá nebo s výpotkem, na infekční nebo neinfekční poškození

Etiologie: viry, bakterie, neinfekční onemocnění–reakce na embolizaci, tupé poranění hrudníku

Příznaky: ohraničená bolest na hrudníku závislá na dýchání, zhoršuje se při kašli a dýchání

Diagnostika: třecí šelest nad místem bolesti, RTG – syté zastření pleurálního charakteru, pleur.punkce

Léčba: léčba příčiny, dále analgetika, tlumení kašle, NSA, ATB při bakteriálním původu

# Pleurální výpotek

= přítomnost tek. v pleurální dutině s kompresí plíce

Etiologie: zánět (TBC, pneumonie), nádor (bronchogenní Ca, lymfom, meta Ca plic, mesoteliom), srdeční selhání, plicní embolizace, iatrogeně

Druhy výpotku:

1) podle obsahu – fluidothorax, empyém, hemothorax, chylothorax,

2) podle původu

a) transudát (nezánětlivá tekutina, vzniká v důsledku změněných tlakových poměru na úrovni kapilár, které vedou k výslednému průniku tekutiny z cév)– kardiální, jaterní, nefrotický

b) exsudát (zánětlivý, na rozdíl od transudátu bývá zkalenější někdy má až hnisavý charakter a obsahuje více bílkovin)– nádorový, zánětlivý

Příznaky: při větších výpotcích dušnost, pokud přechází suchý zánět v exsudativní, mizí bolestivost

Diagnostika:

a) fyzikálně – pokleповé ztemnění, oslabené až vymizelé dýchání, trubicové dýchání na hranici výpotku

b) RTG – syté zastření

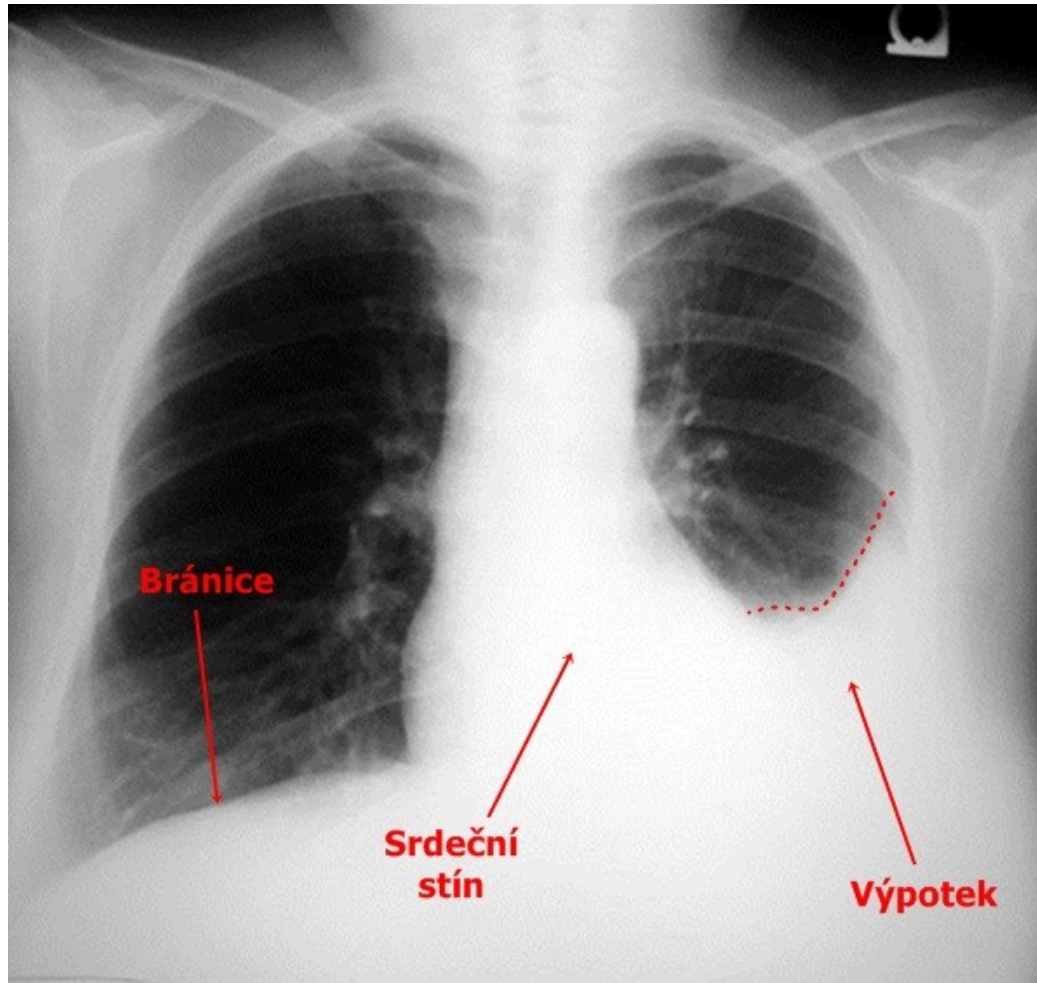
c) punkce výpotku s vyšetřením mikrobiologickým, cytologickým, biochemickým (rozlišení exudátů a transudátů)

d) biopsie pleury, thorakoskopie, cílená biopsie

Léčba: odlehčující punkce při dušnosti, léčba základní choroby, drenáž u empyému, ATB, u symptomatických maligních výpotků pleurodéza = paliativní zákrok



# Pleurální výpotek – RTG



# Nádory pleury

= nádorové bujení pleurální tkáně lokalizované – benigní, nebo difúzní – maligní

Etiologie: u lokalizovaných neznámo, u difúzních expozice azbestu, meta postižení prorůstáním, lymfogenně, hematogenně

Příznaky: klinicky většinou dlouho němé, dráždivý kašel, hubnutí, obtíže způsobené výpotkem, pleurální bolest

Diagnostika: poslechově nekonstantní třecí šelest, u maligních pravidelně výpotek, RTG – laločnaté ztluštění pleury, pleurální kalcifikace, CT, punkce pleury, biopsie

Léčba: chirurgicky, pokud lze, dále chemoterapie lokální, celková, radioterapie, celkově léčba neúspěšná

# Onemocnění mediastina

Ohraničení: hrudní páteř, sternum, bránice, horní hrudní apertura, mediastinální pleura

Obsahuje: jícen, průdušnici, bronchy, horní a dolní dutou žílu, plicní žíly, plicnici a její větve, sympatické pleteně, nervus recurrens, nervus vagus, srdce, lymfatické uzliny, ductus thoracicus, oblouk aorty, sestupnou aortu, thymus, tuk, pojivovou tkáň

Příznaky: dány postižením procházejících struktur = chrapot, poruchy polykání, kašel, dušnost, arytmie, neurologické příznaky, syndrom horní duté žíly (=útlak, projev – otok obličeje, krku, HKK, rozšíření povrchových žil, bolesti hlavy, závratě... )

Diagnostika: RTG hrudníku, RTG horní hrudní apertury, CT hrudníku, bronchoskopie s peribronchiální punkcí, mediastinoskopie s biopsií

# Akutní mediastinitida

= akutní zánětlivé postižení struktur mediastina s možnými následky pro vitální funkce

Etiologie: komplikace při perforaci jícnu, nebo průdušnice, přestupem z okolních tkání, lymfaticky, hematogenně, iatrogenní komplikace při výkonech v okolí HHA, při stomatologických výkonech

Příznaky: teploty s třesavkami, retrosternální bolest, schvácenost, neklid

Diagnostika:

- a) poslechově – paramediastinálně třecí šelest
- b) RTG rozšíření mediastina, mediastinální emfyzém
- c) CT

Komplikace: útlak a poškození základních vitálních orgánů – srdeční selhání, respirační insuficience

Léčba: masivně ATB, drenáž, řešení primární příčiny

# Chronická mediastinitida

= chronické zánětlivé postižení s rozvojem fibrózy mediastina

Etiologie: idiopatická, TBC nitrohručních uzlin, mykóza, silikóza, traumata, nejčastěji vznik po ozáření

Příznaky: syndrom HDŽ, postižení dalších struktur, kolaterály žilního systému

Komplikace: postupná fibrotizace s útlakem orgánů

Léčba: pokud možno řešení příčiny, chirurgické odstranění mechanického útlaku, glukokortikoidy

# Mediastinální emfyzém

= přítomnost vzduchu v mediastinu

Etiologie: při ruptuře bronchu nebo jícnu, nepřímě při ruptuře emfyzematózní buly

Příznaky: retrosternální bolest, horší při nádechunebo polykání, dušnost

Diagnostika: oslabení ozev, třáskání synchronní s tepem, RTG – rozšíření mediastina, CT

Léčba: O<sub>2</sub>, léčba základního onemocnění

# Nádory mediastina

= bujení struktur obsažených v mediastinu (nádory srdce, thymu, mekkých tkání, neurogenní, lymfomy, germinální...)

Nejčastější onemocnění mediastina (90%)

Dělení: pravé tumory – většinou maligní, pseudotumory (cysty, uzliny, cévní struktury)

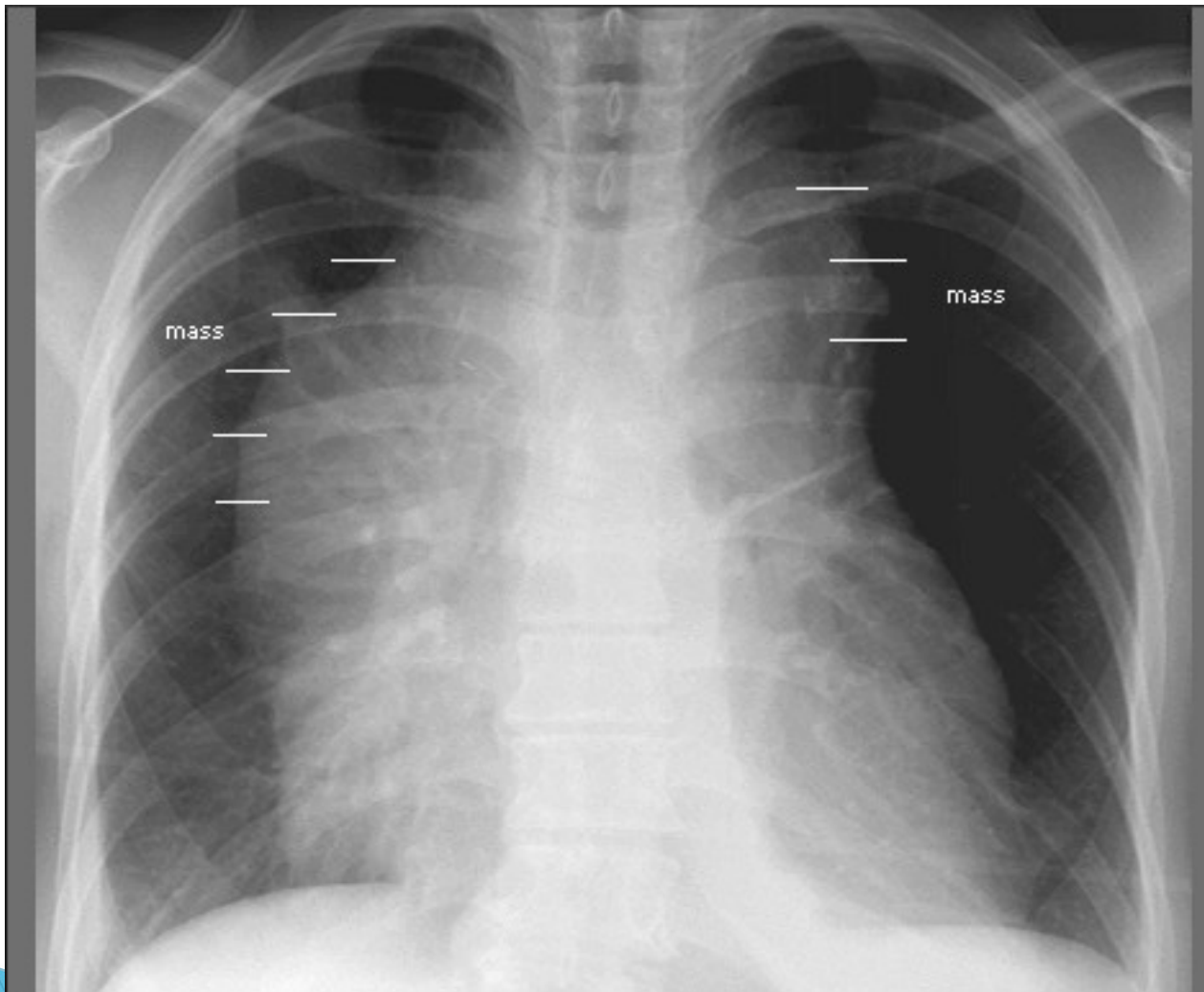
Příznaky: útlak příslušných struktur, polovina objevena náhodně – dle lokalizace (přední mediastinum – sy HDŽ, střední mediastinum–dechové, polykací obtíže, zadní mediastinum – neurologické potíže – útlak míchy, Hornerovo trias–mioza, ptoza, enoftalmus)

Diagnostika: anamnéza, fyzikální vyšetření, RTG – rozšíření mediastina, CT, PET, PET/CT, EBUS, EUS, mediastinoskopie s biopsií

Léčba: podle základní choroby, snaha o chirurgické odstranění, u tymomu a lymfomu chemoterapie



# Nádory mediastina – RTG



# Změny polohy bránice

= odchylka umístění bránice z její fyziologické polohy – elevace, deprese

Etiologie:

a) elevace – zmenšení plicního objemu, po plicní resekci, po embolizaci, poškození n. frenicus, intraabdominální procesy, obezita

b) deprese – nádory velkého rozsahu, velký výpotek, tenzní PNO, emfyzém, astma bronchiale

Příznaky: dušnost, příznaky dané základní chorobou

Diagnostika: RTG hrudníku, břicha, spirometrie – snížení FVC, CT, bronchoskopie

# Brániční hernie

= břišní orgány pronikají v kýlním vaku peritonea do dutiny hrudní preformovanými otvory

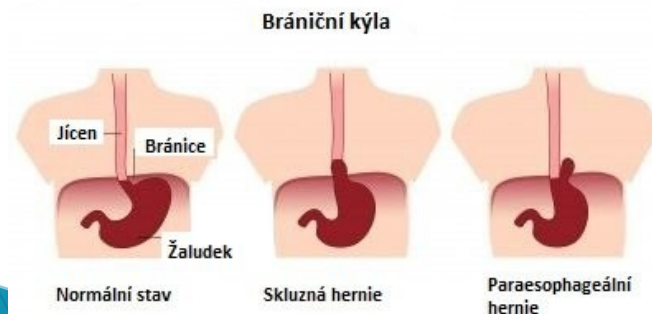
Etiologie: zeslabení bránice v místě prostupu jícnu (hiátová, paraezofageální) a srůstu částí bránice (parasternální, zadní posterolaterální)

Příznaky: u hiátové a paraezofageální bolest za sternem imitující stenokardie při použití břišního lisu, vleže pálení žáhy, noční kašel-EER, dále obtíže podle umístění hernie

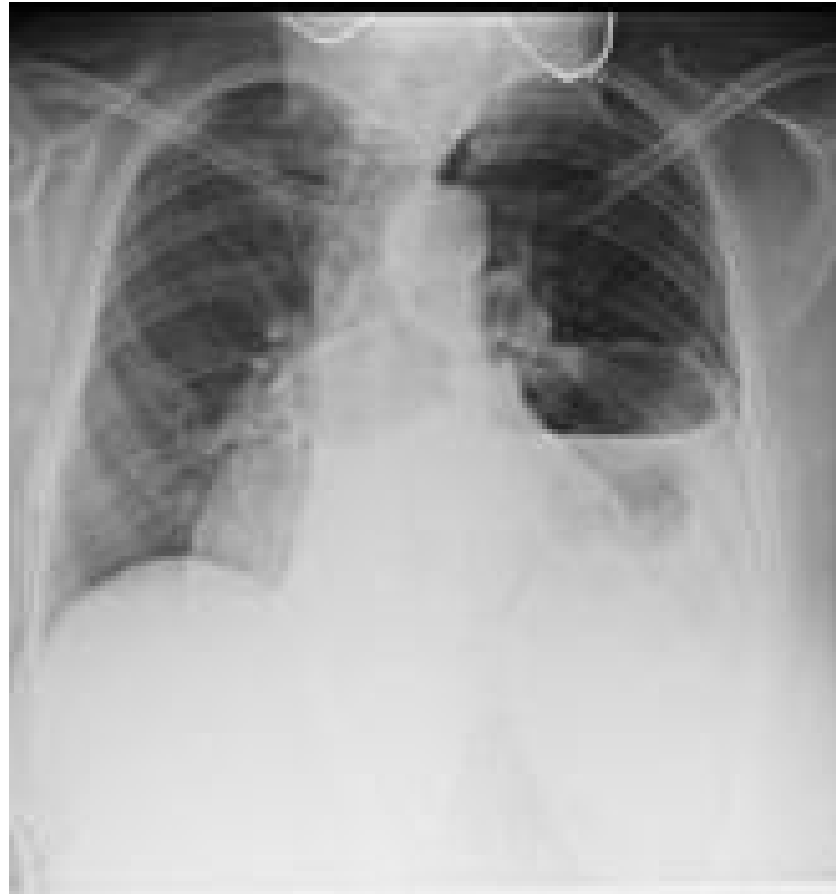Diagnostika: RTG hrudníku, GFS, kontrastní RTG, CT

Komplikace: při hiátové hernii erozivní gastritida, u ostatních hernií možnost inkarcerace

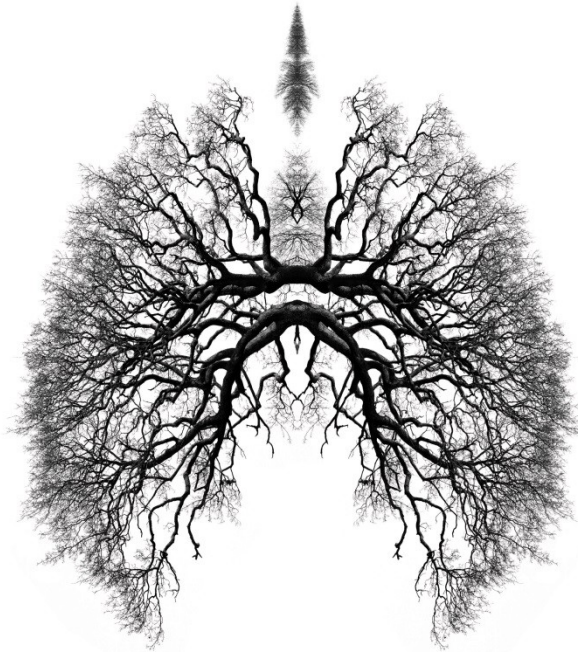
Léčba: chirurgická, při menších nálezích někdy efektivní metoclopramid



# Brániční hernie – kontrastní RTG



# Děkuji za pozornost



## BREATHE

From an 18th-century book. The structure of the human respiratory system is shown in a similar way to the branching structure of a tree. The human respiratory system is shown in a similar way to the branching structure of a tree.