

Hypotenze

Šok

Plicní embolizace

Plicní hypertenze

# Chronická arteriální hypotenze I

- **definice** – hodnota TKs dlouhodobě pod 100mmHg
- **etiologie**
  - ❑ primární esenciální hypotenze mladých žen s rodinným výskytem, inaktivita a stres – podpůrné faktory
  - ❑ regulovaná hypotenze u sportovců
  - ❑ sekundární hypotenze – hypovolomie, imobilizace, hyponatrémie, kardiovaskulární, endokrinní, vyvolaná medikamentózně
  - ❑ Jednostranná hypotenze – nutno vyloučit disekci Ao, akutní ischemii HK
  - ❑ Pseudohypotenze – příliš široká manžeta tonometru, měření TK přes svetr...

# Chronická arteriální hypotenze II

- **příznaky** – většinou asymptomaticky, známky sníženého prokrvení mozku – snížená výkonnost, zvýšená únavnost, poruchy koncentrace, depresivní nálada, studené ruce a nohy
- **diagnostika** – hodnoty TK, Holter
- **léčba** – většinou není nutná, pouze všeobecná opatření – zvýšení příjmu tekutin a soli, častá malá jídla, zlepšení fyzické kondice, masáže, hydroterapie, spánek se zvýšenou horní polovinou těla snižuje noční diurézu a tím ranní hypotenzi, pomalé vstávání z lůžka, kompresní punčochy, event. venotonika

# Ortostatická hypotenze I

- **definice** – pokles TKs nejméně o 20mmHg a TKd nejméně o 10mmHg v průběhu 3 min po postavení po předchozím 4 min ležení
- **etiologie** – stagnace krve v DKK a splachniku
  - podpůrné faktory – antihypertenziva, arytmie, Ao stenoza, EF <35%, varixy, diabetická či jiná neuropatie, Parkinsonova choroba, poruchy baroreflexů
- **příznaky** – závratě (presynkopa), synkopa, palpitace, bolesti na hrudi

# Ortostatická hypotenze II

- **diagnostika** – anamnéza
- Schellongův test – 10 min vleže, 10 min ve stoje, měření TK a TF po 1 min
- hodnocení - sympatikotonní forma – po postavení pokles TKs, vzestup TKd a TF, u asympatikotonní formy všechny hodnoty klesají
- **komplikace** – ztráta vědomí možností úrazu, u starších možnost TIA, CMP

# Ortostatická hypotenze III

- **diff. dg.** – synkopa reflexní, kardiální, porucha vědomí nekardiální etio (CMP, epilepsie, metabol., psychogenní...)
- **léčba** – režimová opatření (příjem 2-3L tekutin denně, solit 10g denně, izometrické manévry, kompresivní punčochy, spaní se zvýšenou polohou hlavy  $>10^\circ$ ), medikamentózní (midodrin, fludrokortison)
- **léčba akutní synkopy** – poloha vleže se zvýšenými končetinami

# Šok I

- **definice** – generalizovaná hemodynamická porucha z hypotenze vedoucí k poklesu perfuze tkání pod úroveň nezbytnou pro zachování jejich funkcí. Parametrově pokles MAP pod 65mmHg.
- **etiologie**
  - I. hypovolémický
    - a. Voda - průjmy, zvracení, pocení, polyurie
    - b. Plazma – popáleniny
    - c. Krev - krvácení
  - II. kardiogenní – AKS, KMP, myokarditida, arytmie
  - III. distribuční – septický, anafylaktický, neurogenní, insuficience nadledvin
  - IV. obstrukční – PE, tamponáda, PNO

# Šok II

- průběh
- Aktivace sympatiku, RAAS, ADH, kortikoidy
  1. zpočátku přerozdělení krevního oběhu s cílem zachování perfuze srdce a mozku – centralizace oběhu
  2. v periferii je intravaskulární objem doplňován přestupem z tkání
  3. atonie prekapilárních úseků cév, konstrikce postkapilárních úseků
  4. hromadění kyselých katabolitů vede ke zvýšení permeability kapilár, vznik stagnační nekrózy
  5. shlukování erytrocytů, aktivace trombocytů a koag.faktorů, tvorba mikrotrombů na poškozeném endotelu, DIC
  6. Orgánové selhání



# Šok III

- orgánové změny
  - ❑ ledviny – vasokonstrikce až ischemické změny, oligurie
  - ❑ plíce – šoková plíce (ARDS), RI
  - ❑ játra a GIT – ischemie jaterních buněk, ischemie střevní stěny a sliznice, oblenění peristaltiky
  - ❑ srdce- zhoršuje se prokrvení myokardu, potencováno katecholaminy, tachykardií, vznikají drobná poškození myokardiálních buněk
  - ❑ mozek – autoregulačně chráněný, zhoršuje hypoglykémie, hypoxie
- multiorgánové dysfunkce, selhání

# Šok IV

- **příznaky** – bledost, chladná akra, nitkovitý puls, alterace vědomí, hypotenze, tachykardie, pocení, hyperventilace, tachypnoe, dušnost, cyanóza
- **diagnostika** – TF(cave! eufrekvence při BB, verapamilu, digoxinu), EKG, TK, CVT, WP, saturace,  $pO_2$ , charakter dýchání a frekvence, krevní plyny, stav vědomí, diuréza, později známky orgánových dekompenzací, do určitého stupně reverzibilní
- **komplikace** – až multiorgánové selhání

# Šok V

- **léčba**
- přednemocniční fáze – dostatečná ventilace, iv tekutiny, autotransfuze, stavění krvácení, léčba bolesti, udržení tělesné teploty
- nemocniční fáze – vždy na JIP, doplnění objemu, katecholaminy, kauzální terapie, ventilační podpora, oběhová podpora (balonková kontrapulzace, ECMO)

# Hypovolemický šok I

- etiologie
  - hemoragický šok – ztráta krve při úrazech a krvácení – nad 1000ml
  - nehemoragický šok – zvracení, průjmy, polyurická fáze RI, dehydratace, ztráty plazmy při popáleninách

# Hypovolemický šok II

- stadia hypovolemického šoku
  - ❑ ztráta 10-25% - periferní vasokonstrikce
  - ❑ ztráta 25-30% - TF nad 100/min, TKs pod 100mmHg, bledost, pocení, oligurie, žízeň, neklid
  - ❑ ztráta 35-50% - pokles TKs pod 60mmHg, bledost, anurie – prerenální selhání, mydriáza z acidózy, porucha vědomí

# Hypovolemický šok III

- **diagnostika** – klinické příznaky, CVT, laboratorně – pokles TK, pokles Hb s odstupem několika hodin
- **léčba** – zastavit krvácení, ztrátu tekutin, úhrada krve, tekutin, 2 i.v. katetry, prozatímně – plazmaexpandéry 500-1000ml, krystaloidy
  - ❑ cíl – obnovit diurézu aspoň 30-50ml/hod
  - ❑ vasopresory jsou KI, pokud CVT nedosáhne fyziologických hodnot

# Kardiogenní šok II

- **etiologie** – náhlý pokles minutového výdeje (poškození 40% myokardu, arytmie), častěji u recidiv IM, u transmurálních IM, u DM, nad 60 let
- **příznaky** – hypotenze, tachykardie, dušnost, otoky, příznaky selhání LK
- **diagnostika** – klinické příznaky, RTG známky plicního edému, ECHO známky poškození kinetiky stěny LK, zvýšení plnicího tlaku LS

# Kardiogenní šok III

- léčba

- ovlivnění rozsahu IM
- snížení spotřeby kyslíku
- zlepšení koronárního průtoku – PCI
- Antiarytmika, léčba srdečního selhání

- další léčba

- odstranění bolesti, hypoxémie, acidózy
- úprava intravaskulárního objemu – dle WP, farmakologická léčba – dopamin, dobutamin, event. noradrenalin, diuretika
- mechanická podpora cirkulace – kontrapulzace, ECMO, PEEP



# Septický šok I

- **etiologie** – bakterémie s uvolněním bakter.toxinů a cytokinů vedoucích k vazodilataci a hypotenzi
- **průběh**
  - systémová zánětlivá reakce
  - sepse se známkami orgánové dysfunkce
  - septický šok – hyperdynamická forma s teplou suchou kůží, počátek uniká pozornosti, hyperkinetická cirkulace, hypotenze, tachykardie, relativní hypovolémie, klesá perfuze tkání, postupně multiorgánové selhání

# Septický šok II

- obzvlášť nebezpečný - šok při meningokokové infekci – DIC, krvácení do nadledvin
- léčba – ATB terapie, krystaloidy dle CVT, kyslík, zajištění diurézy, malé dávky vasopresorů, podpora funkce nadledvin – 200mg HCT denně, zamezení ztrát tepla

# Anafylaktický šok I

- **etiologie** – generalizovaná reakce na alergen, uvolnění mediátorů – histamin, serotonin, komplementová kaskáda → edém sliznic, svědění, exantém, vazodilatace, pokles TK, tachykardie
- **stupně závažnosti**
  - 0 – místní reakce
  - I – celkové příznaky – závratě, bolesti hlavy+kožní příznaky
  - II – pokles TK, tachykardie, dušnost, nauzea
  - III – bronchospasmus, edém laryngu
  - IV – zástava dechu a oběhu

# Anafylaktický šok II

- léčba
  - zastavit další přísun antigenu
  - i.v. přístup
  - protišoková poloha
  - kortikoidy, antihistaminika iv
  - Aminophyllin iv
  - beta-mimetika ve spreji
  - Krystaloidy iv
  - adrenalin při těžkém či fulminantním průběhu bez reakce na dosavadní léčbu (s.c. v terénu, i.v. zředěný)
  - Intubace při respiračním selhání
  - při zástavě KPR

# Akutní plicní embolizace I

- **definice** – akutní obstrukce části plicního řečiště embolem
- **etiologie** – nejčastěji trombembolus při DVT, méně často tukem, vzduchem, cizím tělesem (katery), nádor. embolus
- **predisponující faktory**
  - ❑ Virchowova trias: zpomalení krevního proudu, porušený endotel, prokoagulační stav
  - ❑ stavy po operacích, traumatech (zahuštění, poranění žil)
  - ❑ Dlouhodobá imobilizace (sádra, cestování letadlem...)
  - ❑ maligní nádory
  - ❑ Obezita, varixy, HAK
  - ❑ Vrozené trombofilní stavy (Leiden, protrombin G20210A...)

# Akutní plicní embolizace II

- **patogeneze** – embolus zvýší odpor v plicním řečišti a sníží perfuzi alveolů
- 1. ↑afterload PK → snížený preload LK → snížený srdeční výdej → adynamie, synkopa, při hypotenzi obstrukční šok.
- 2. ↓plicní perfuze → hypoxemie, dušnost, adynamie
- 3. Při masivní embolii maligní arytmie z přetížení PK a hypoxemie
- **Kompenzačně**: tachakardie, tachypnoe
- Dilatace s dysfunkcí PK = cor pulmonale acutum
- sukcesivní plicní embolizace (*lat. succedo, postupovat, následovat*) – progresivní dušnost při opakované embolizaci v krátkém čase

# Akutní plicní embolizace III

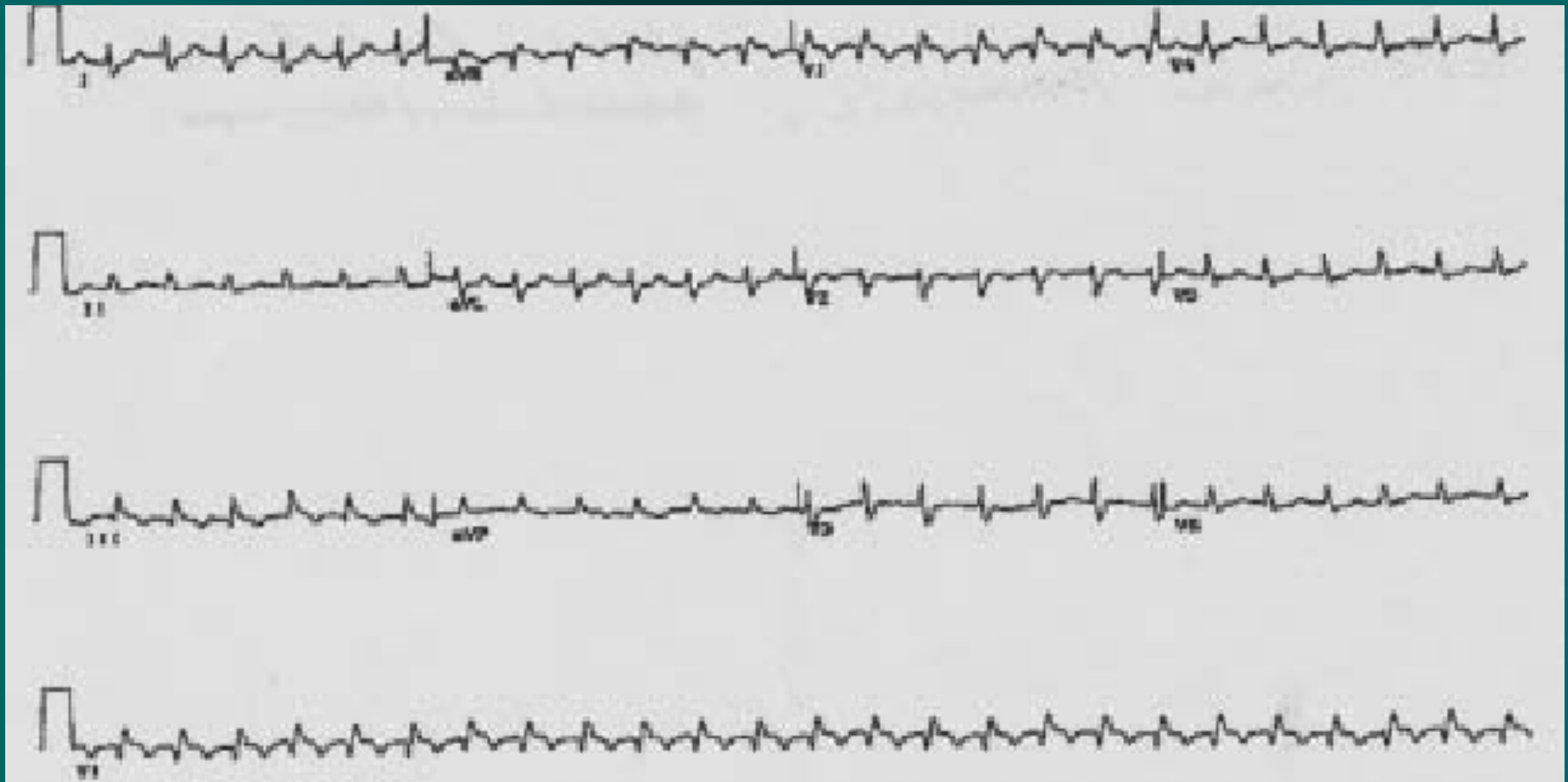
- příznaky:
  - dušnost
  - tachykardie
  - bolest na hrudi pleurálního charakteru, kašel event. s hemoptýzou
  - Bolest na hrudi kardiálního charakteru – přetížení PK, útlak L-koron.tepny dilatovanou plicnicí
  - zvýšená náplň krčních žil
  - kolaps, synkopa, náhlá smrt při náhlém vzniku a velkém rozsahu
  - u sukcesivní embolizace postupně progresivní dušnost a tachykardie – často přehlíženo !!

# Akutní plicní embolizace IV

- Diagnostika:
  1. klinické příznaky
  2. EKG – S1Q3T3, vznik RBBB (z dilatace PK), tachykardie
  3. zvýšení DD (vysoká senzitivita, nízká specificita)
  4. CT angiografie plic / plicní perfuzní scintigrafie
  5. ECHO – při nedostupnosti CT/scinti - přetížení PK – cor pulmonale



# EKG při akutní plicní embolizaci



# Akutní plicní embolizace V

- komplikace
  - při obstrukci nad 50% plicního řečiště akutní cor pulmonale až náhlá smrt
  - pleuritida, pleurální výpotek
  - pneumonie, absces
- **diff. dg.** – dušnost – PNO, plicní edém, astmatický záchvat, bolest na hrudi – IM, perikarditida, pleuritida, disekce Ao (↑DD), hemoptýza – hemateméza, krvácení z oblasti ORL

# Akutní plicní embolizace VI - léčba

- přednemocniční – poloha vsedě, minimální manipulace, uklidnění i medikamenty, opatrný transport
- nemocniční
  - O<sub>2</sub>
  - LMWH/ UFH
  - Při hypotenzi trombolýza
  - Výjimečně katetrizační léčba (fragmentace embolu, lokální trombolýza), operační embolektomie

# Akutní plicní embolizace VII

- na úvodní léčbu LMWH navazuje **dlouhodobá antikoagulace** – Warfarin (INR 2-3) nebo DOAC
- **délka podávání** – při známé odstranitelné příčině 3-6 měsíců, při neznámé příčině 6m-2 r
- pátrat po příčině – trombofilní stavy (FV leiden, AT III, protein C, protein S), Nádor? Vyloučení PE jako možného paraneo projevu
- **prevence TEN** – rehabilitace, hydratace, komprese dkk, profylaktická antikoagulace

# Plicní hypertenze, cor pulmonale chronicum I

- **definice** – zvýšení středního tlaku v plicnici nad 25mmHg v klidu a nad 30 při zátěži
- **etiologie**
- **postkapilární**
  - při selhání LK, Mi stenóze
- **prekapilární**
  - hypoxická (chronická bronchitida), CHOPN, OSAS
  - restriční (fibróza, skoliózy, myopatie)
  - vaskulární (CTEPH, plicní arteriální hypertenze)

# Plicní hypertenze, cor pulmonale chronicum II

- **patogeneza** – zvýšení tlaku v plicním řečišti způsobí sekundárně v plicním řečišti proliferaci endotelu, fibrózu intimy obliteraci drobných cév → narůstající resistance plicního řečiště zatěžuje PK, zde hypertrofie, dilatace, tri reg → pravostranné selhání
- **příznaky** – snížená výkonnost, progredující dušnost, při námaze závratě, synkopy, bolesti na hrudi, při selhání PK městnání ve velkém oběhu (otoky DKK, hepatomegalie, přeplnění jugulárních žil, ascites, pleurální výpotek, anasarka)

# Plicní hypertenze, cor pulmonale chronicum III

- diagnostika
  - ❑ klinické příznaky, poslechově systolický šelest při insuficienci trikuspidální chlopně
  - ❑ EKG – hypertrofie PK, posun osy doprava, P pulmonale, RBBB
  - ❑ ECHO – hypertrofie, dilatace PK, tri reg
  - ❑ RTG hrudníku – mohutné hily, truncus intermedius nad 18mm
  - ❑ Perfuzní scitni plic u CTEPH
  - ❑ Pravostranná katetrizace k posouzení tlaků, CWP
  - ❑ laboratorně – respirační insuficience, polyglobulie, NTproBNP

# Plicní hypertenze, cor pulmonale chronicum IV

- **komplikace** – TEN z oblenění žilního průtoku, trávicí obtíže při ascitu, RI, maligní arytmie při selhání PK
- **POZOR!!** při ascitu a viscerální venostáze je snížena resorpce p.o. podaných léčiv!
- **diff. dg.** – selhání PK z jiného důvodu (např. IM PK, akutní PE)
- **léčba** – základní choroba (jediná vyléčitelná forma chronické plicní hypertenze je CTEPH), DDOT, diuretika, ACEI, BB



Děkuji za pozornost

