

Pediatric

Onemocrnění GIT

Prof.MUDr.Hana Hrstková, CSc

Pediatrická klinika

Anatomie a fyziologie GIT- dutina ústní

- ❑ Mechanické zpracování potravy
- ❑ Míšení se slinami
- ❑ Počátek štěpení cukrů ptyalinem
- ❑ Polykací reflex

Anatomie a fyziologie GIT-jícen

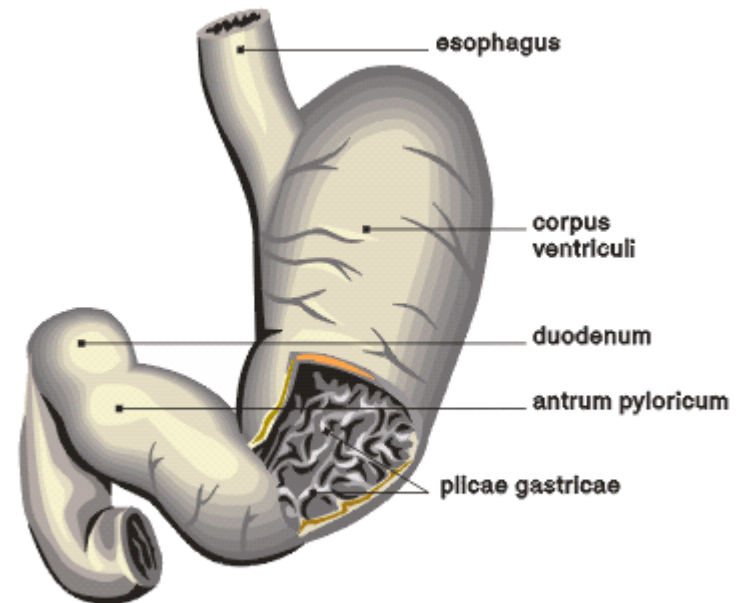
- Spojení mezi dutinou ústní a žaludkem
- Novorozenec poměrně dlouhý a široký
- horní 2/3 svaly příčně pruhované
- Dolní 1/3 svaly hladké
- Dolní jícnový svěrač
- Peristaltické vlny do žaludku

Anatomie a fyziologie GIT-žaludek

- ❑ **Rezervoár přijaté potravy**
- ❑ **S jícnem je spojený kardií**
- ❑ Kyselé prostředí
 - chemické a biologické štěpení
- ❑ Zkapalnění pevné potravy
- ❑ Trávení hlavně bílkovin
- ❑ Ze žaludku odchází již tekutá strava
- ❑ Pylorus do duodena

žaludek

- Kapacita novorozenec 30-40 ml
- 1 rok 400 ml
- Školák 700-900ml
- kardié
- Fundus
- Korpus
- Malá kurvatura
- Velká kurvatura
- Angulus
- Antrum
- pylorus



Žaludek- sliznice

- Krycí buňky-produkce HCL a vnitřní faktor
- Hlavní buňky-pepsin
- Hlenotvorné buňky-hlen

- Motilita žaludku udržována nervovými a humorálními mechanizmy

Anatomie a fyziologie GIT-tenké střevo

- Nejdelší oddíl
- Délka střeva 3-5m
- Duodenum
- Jejunum
- Ileum

Anatomie a fyziologie GIT-tenké střevo

- Duodenum-míšení se žlučí a pankreatickými enzymy
- Zásadité prostředí
- Trávení:
 - bílkovin trypsinem, chymotrypsinem, karboxypeptidázou
 - Cukry - štěpení amylázou, maltázou, laktázou
 - Tuky - emulgace pankreatickou lipázou

Anatomie a fyziologie GIT-tenké střevo

- Jejunum a ileum- dokončení štěpení, dále vstřebávání
- Vstřebávání :
 - cukrů a aminokyselin do portálního oběhu
 - Tuků - do lymfatických cév přes ductus thoracicus do velkého oběhu
 - elektrolytů a vody

Anatomie a fyziologie GIT-tlusté střevo

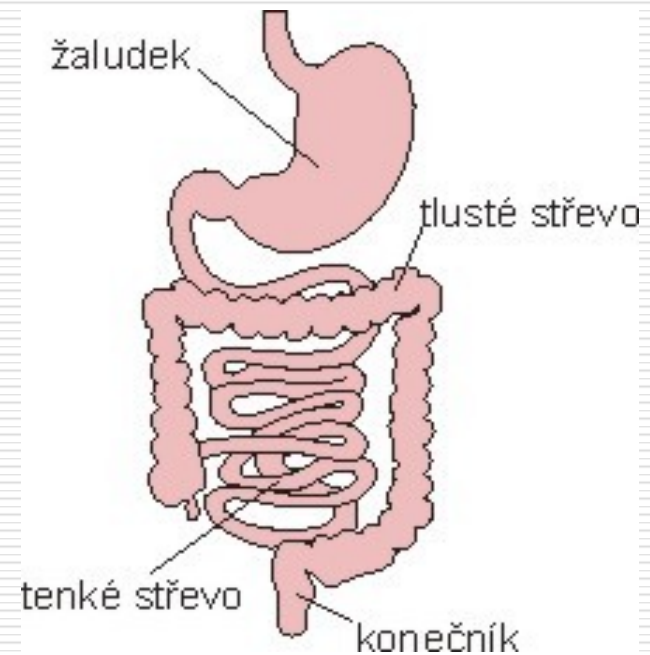
- Délka u dítěte 1,3-1,5m
- Začíná v pravé jámě kyčelní-slepé střevo
- Vzestupný tračník
- Příčný tračník
- Sestupný tračník
- Esovitá klička
- konečník

Anatomie a fyziologie GIT-tlusté střevo

- ❑ Zpětné zahuštění tráveniny
- ❑ Resopce vody a elektrolytů
- ❑ Nestrávené zbytky (celuloza)
- ❑ V rektu vstřebávání vody
- ❑ Defekace - vypuzení stolice

Anatomie a fyziologie GIT

- Pasáž celým trávicím traktem trvá
- Kojenci 15 hodin
- Dospělí 36-48 hodin



Obecné příznaky onemocnění GIT u dětí

- ❑ Pyroza-pálení žáhy(časté u GE refluxu)
- ❑ Říhání-únik vzduchu ze žaludku
- ❑ Aerofagie-opakované říhání-tik
- ❑ Nausea a zvracení
- ❑ Blinkání(vytékání malého obsahu požití potravy)
- ❑ Ruminace
- ❑ Meteorismus-zvýšená plynatost ve střevě
- ❑ Flatuence-zvýšené vypuzování plynů
- ❑ Borborygmy(kručení v břiše)-hlasité přelévání obsahu ve střevě
- ❑ Tenezmus-bolestivé nucení na stolici

Zvracení

Onemocnění GIT ale i příznak jiné nemoci

- Charakter zvracení
- Četnost
- Velikost
- Zvracení obloukem - pylorostenóza

Nechutenství

- Příznak jiného onemocnění
- Postižení CNS
- Malabsopční syndromy(MAS)
- Chronická zácpa
- Jaterní choroby
- Celkový psychický stav

Poruchy pasáže - průjem

Časté řídké stolice - kašovitě až vodové

- ❑ Ztráty vody stolicí - dehydratace dítěte
- ❑ Barva stolice
- ❑ Zelená páchnoucí - hladová
- ❑ Světlá – acholická (porucha trávení tuků, jaterní nemoci, obstrukce žlučových cest)
- ❑ Zpěněná šedožlutá, kyselé páchnoucí - celiakie, porucha disacharidáz
- ❑ Příměs krve - úplavice

Poruchy pasáže - zácpa

Obtížné vyprazdňování tuhé stolice

- Megacolon, stenozy, mukoviscidoza
- Špatné stravovací návyky
- Koncentrovaná strava
- Málo tekutin
- Nedostatek zbytků ve stravě
- Psychické poruchy

Zácpa není

- Kojené dítě stolice i 1x týdně
- Normální konzistence stolice 2-3x týdně
- Stolice 1x za 2 dny

Dělení zácpy

- Symptomatická-je příznakem nemoci
- Funkční-není vyvolána onemocněním

Symptomatická zácpa

- **M.Hirschprung**
- **Metabolické:** uremie, dehydratace, hyperkalcemie
- **Endokrinní:** Diabetes mellitus, hypotyreóza
- **Neuromuskulární:** myopatie, míšní léze, nádory

Funkční zácpa

Akutní

- Změna prostředí

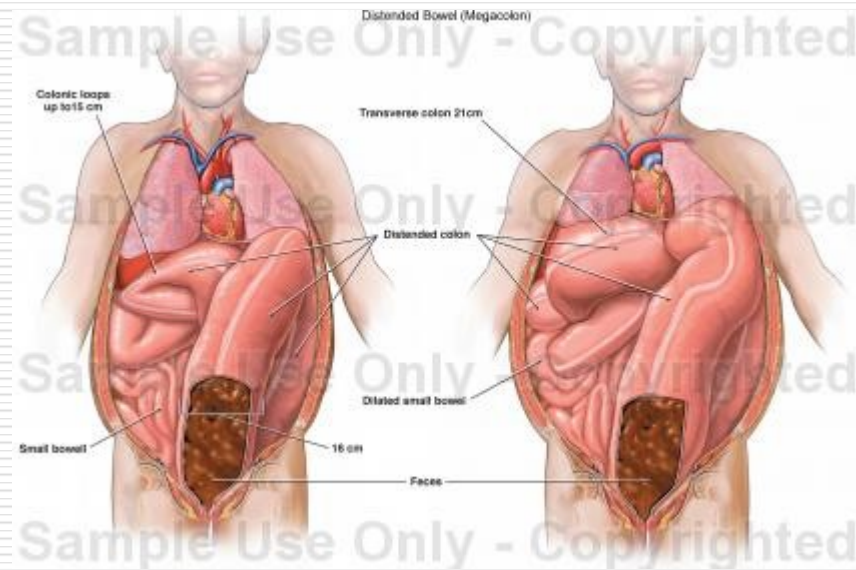
Chronická

- Zadržování stolice
- Umazávání
- Vyloučit
symptomatickou
zácpu

VVV - megakolon

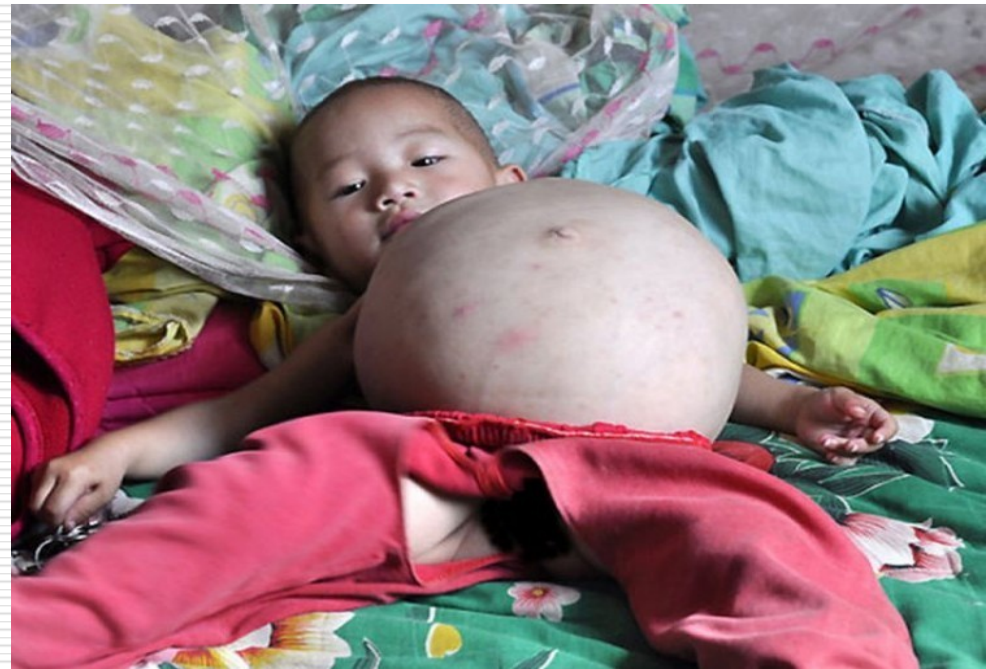- ❑ Vrozená porucha inervace hladkého svalstva v úseku tlustého střeva - chybění gangliových bb(myenterického plexu)
- ❑ Chybění zde peristaltické vlny
- ❑ Nad aganglionárním úsekem rozepětí střeva - megacolon
- ❑ Diagnostika : irrigografie, biopsie
- ❑ Terapie: resekce aganglionárního úseku

Megacolon



projevy

- ☐ Těžká zácpa
- ☐ Vzedmuté břicho
- ☐ zvracení



léčba

- Operace- odstranění aganglionárního úseku

Bolesti břicha

U většiny chorob GIT

- ❑ Intenzita bolesti
- ❑ Charakter bolesti (bodavá, pálivá, tlaková)
- ❑ Délka trvání (stálá, krátká, kolikovitá)
- ❑ Lokalizace bolesti (plošná, místní s propagací)
- ❑ Úlevová poloha

Prospívání

- Důležité váhové přírůstky a růst do délky
- Hodnocení podle percentilových grafů
- Optimální růst do délky a váha jsou známkou zdravého dítěte

Vyšetřovací metody GIT

- Anamnéza**
- Údaje od rodičů i pacienta
- Rodinná anamneza
- Osobní anamneza
- Skladba stravy
- Stolice
- Váha

Vyšetřovací metody GIT

Fyzikální vyšetření

Dutina ústní

Břicho - aspekce, palpace, perkuse,
auskultace

Vyšetření per rectum

Vyšetřovací metody GIT

Zobrazovací metody

- Ultrazvuk
- CT. NMR?
- Izotopové vyšetření - játra, slezina, Meckel
- Endoskopické vyšetření - gastrofibroskopie, rektoskopie, kolonoskopie, biopsie

Vyšetřovací metody GIT

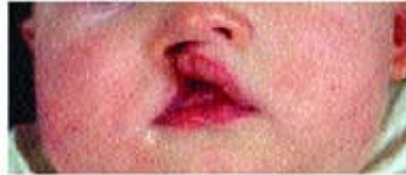Pomocná vyšetření

- Laboratorní vyšetření krve
- Vyšetření stolice
- Funkční testy

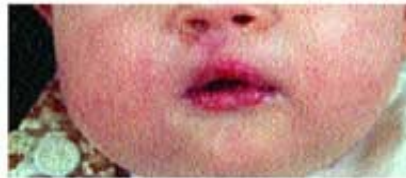VVV - rozštěpové vady

- Rozštěp rtu
- Rozštěp čelisti
- Rozštěp patra
- Rozštěp - jednostranný, oboustranný
rtu, čelisti, patra
(cheilognatopalatoschisis)
- Riziko aspirace, infekty
- Léčba: plastická úprava po narození

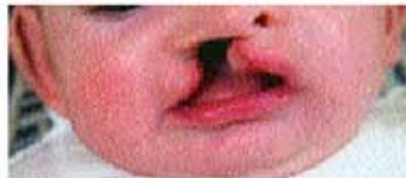Rozštěpové vady



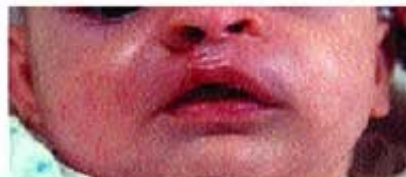před operaci



po operaci



před operaci

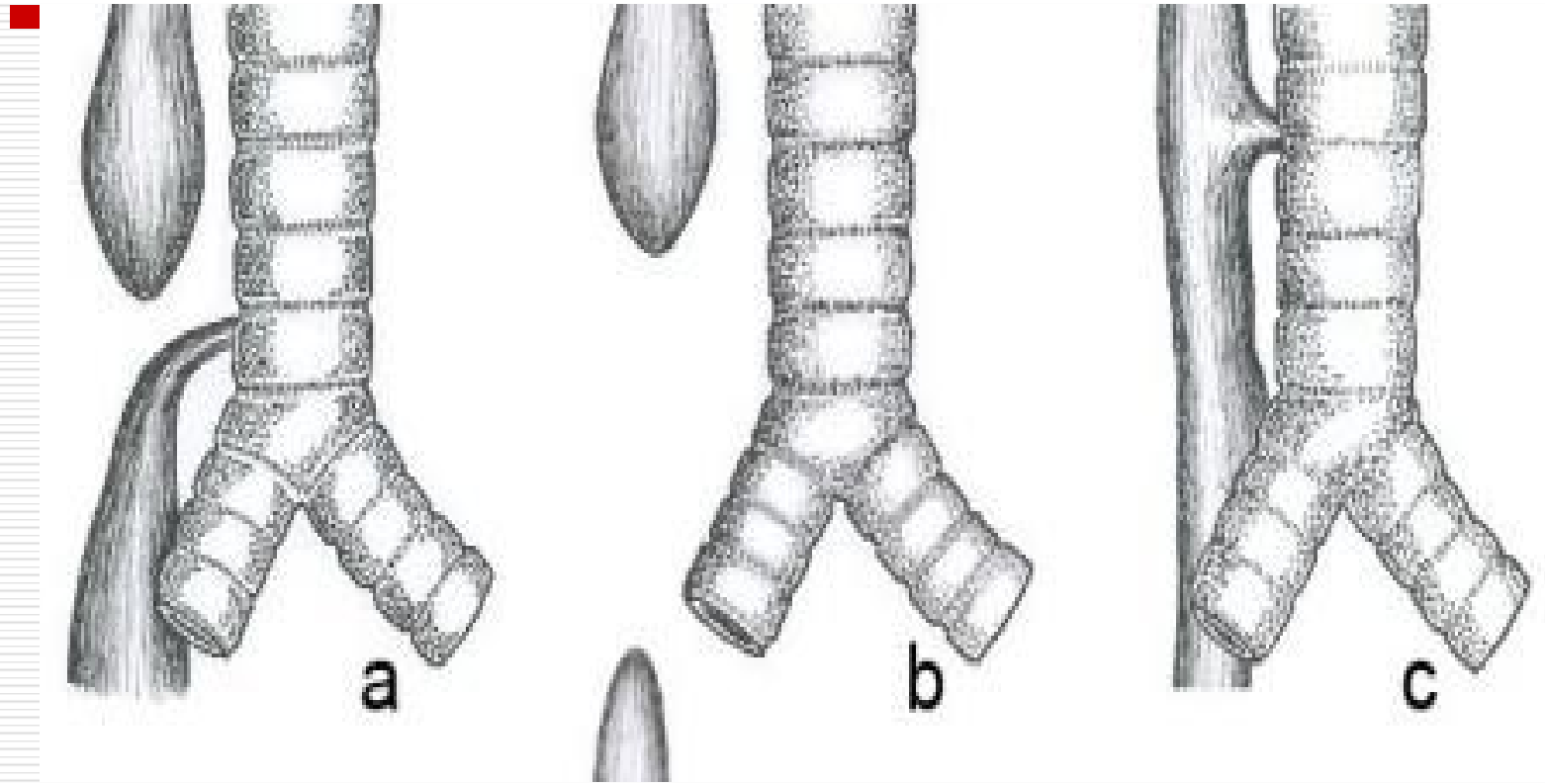


po operaci

VVV-atrezie a stenozy

- Atrezie - úplný uzávěr
- Stenóza - zúžení
- Atrezie a stenóza jícnu
(častá tracheoefozofageální píštěl)
- Atrezie duodena
- Atrezie anu a rekta

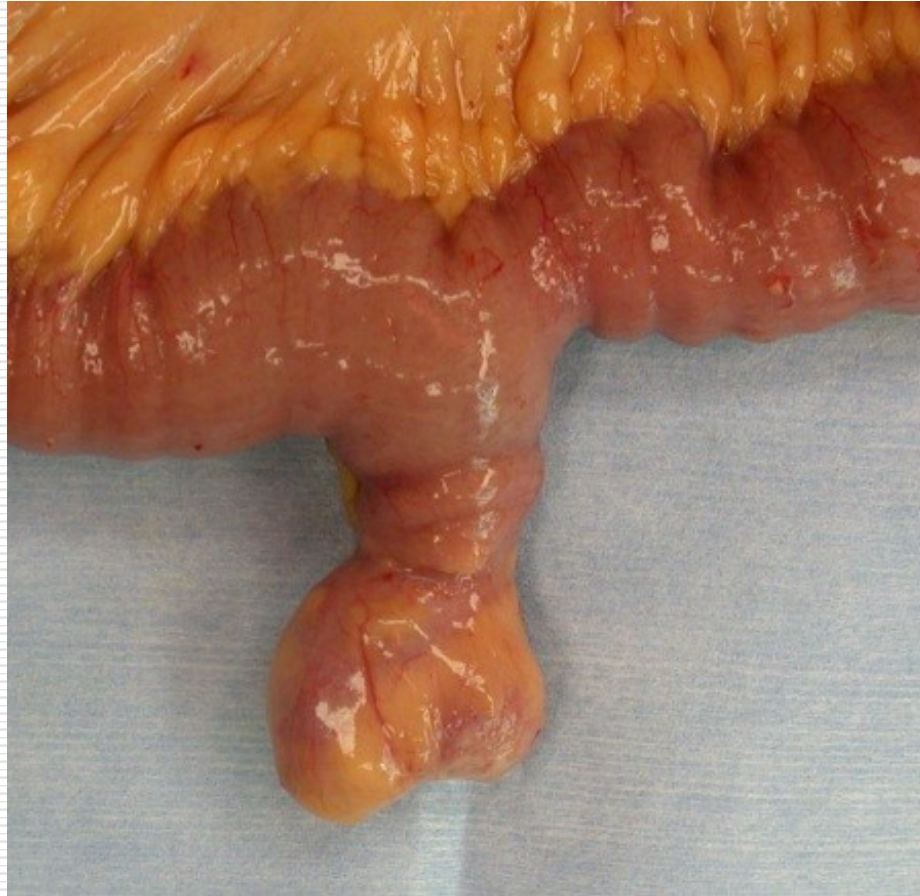Atrezie jícnu



VVV - Meckelův divertikl

- ❑ Ektopická žaludeční sliznice ve střevě
- ❑ Nebezpečí krváčení a zánětu (sekrece HCl)
- ❑ Klinický obraz:
 - ❑ bolesti břicha
 - ❑ **krváčení do GIT- krev ve stolici**
 - ❑ anemizace
- ❑ Diagnostika: isotopy - scintigrafie Tc
- ❑ Terapie: chirurgická resekce

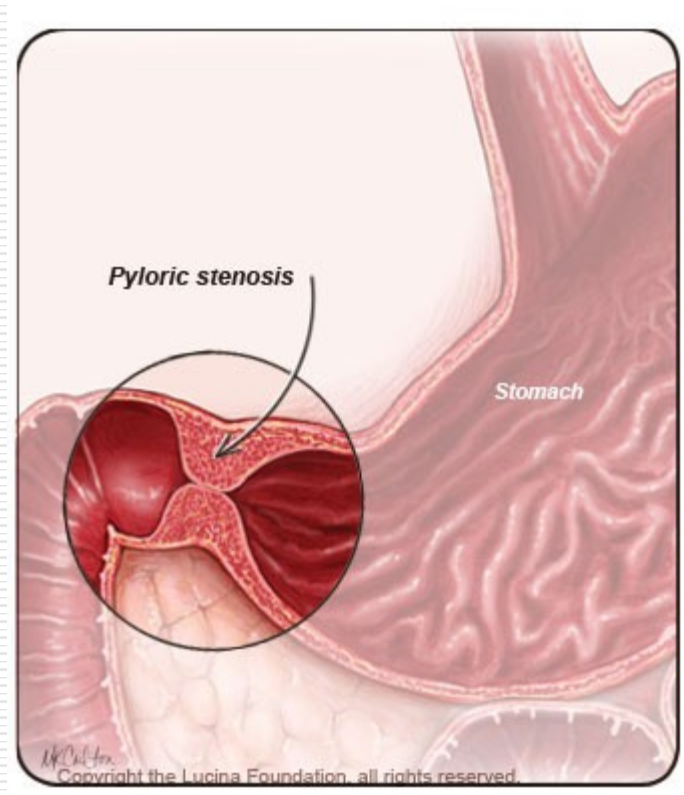
Meckelův divertikl



VVV - pylorostenóza

- ❑ Zbytnění svaloviny pyloru - vrozené chybní inervace
- ❑ Vývoj ve 3.-6.týdnu života
- ❑ Klinický obraz : **zvracení obloukem**, neprospívání, dystrofie, ztužování střevních kliček, ustaraný výraz obličeje, dehydratace
- ❑ Dg: UZ
- ❑ Terapie : chirurgická

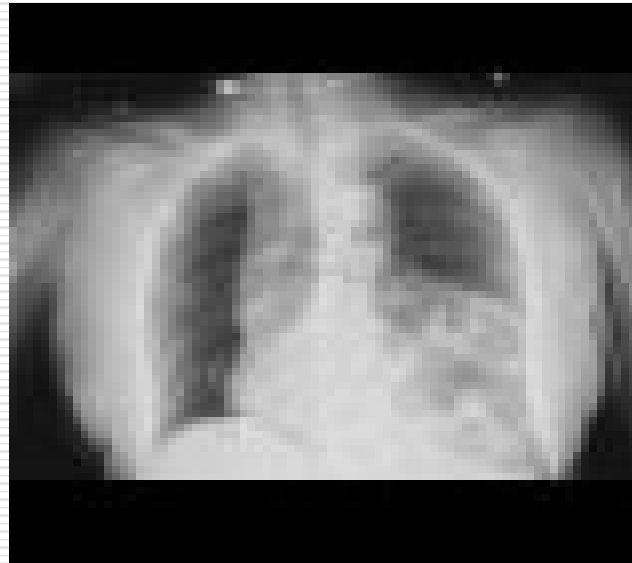
Pylorostenoz



VVV - brániční kýla

- Vada celistvosti bránice
- Výhřez orgánů dutiny břišní do hrudníku
- Porucha dýchací a trávicí soustavy

Brániční kýla



Onemocnění GIT - dutina ústní

- ❑ Dočasný chrup - 20 zubů, prořezávání od 6.měsíce
- ❑ Jako první dolní řezáky, ukončení dentice do 2.roku
- ❑ Prořezávání zubů - neklid, nechutenství, teplota?
- ❑ Od 6 let obměna chrupu
- ❑ Vývoj stálého chrupu ukončen ve 20 letech

Onemocnění GIT- dutina ústní

Zubní kaz

- příčiny, málo Ca, P, F, vitaminy
- Kyselé prostředí v dutině ústní
- Prevence zubního kazu - strava, péče o chrup, fluor - lokálně pasty, fluor celkově - tablety

Vadné postavení chrupu - ortodoncie

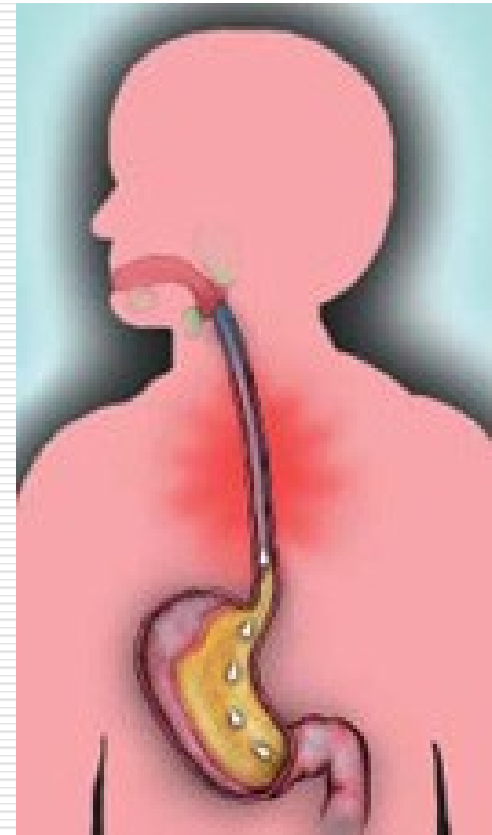
Záněty dutiny ústní

- stomatitida
- Moučnivka - terapie gentiana

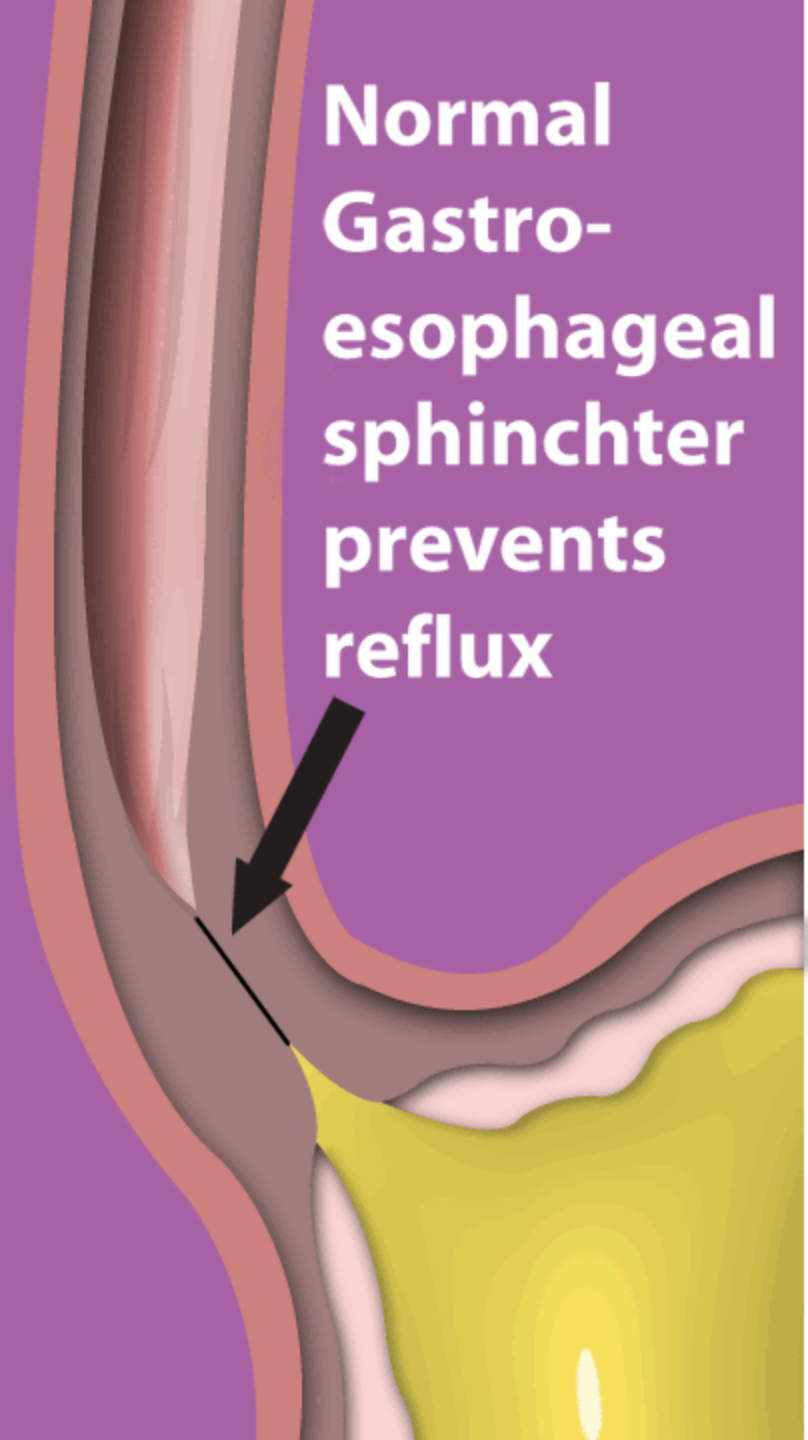
Poranění dutiny ústní

Onemocnění GIT - jícen

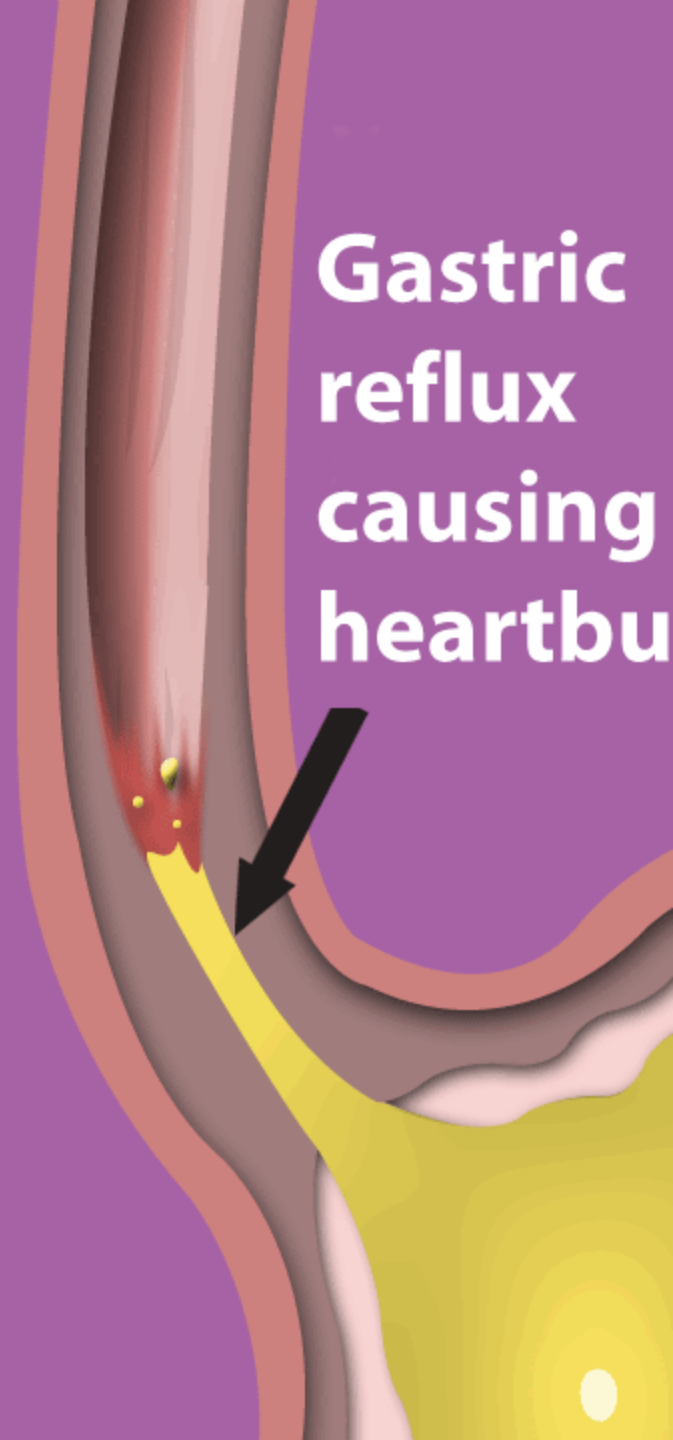
- Zánět jícnu – ezofagitida
 - častější u GE refluxu
- Poleptání - louhy, kyseliny



**Normal
Gastro-
esophageal
sphincter
prevents
reflux**



**Gastric
reflux
causing
heartburn**



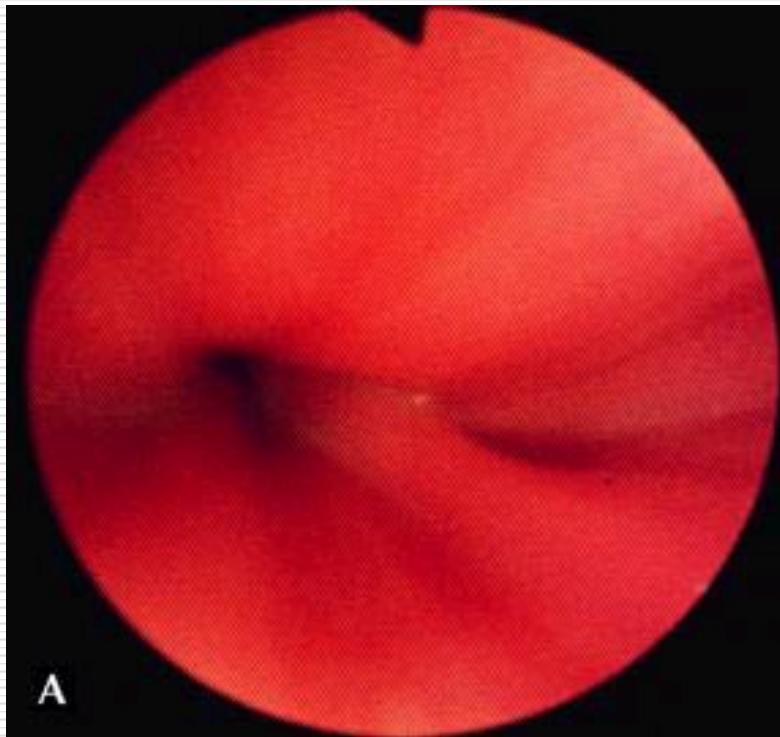
Gastroesophageální reflux

- ❑ Návrat ze žaludku do jícnu
- ❑ Kyselý(žaludek jícen)
- ❑ Zásaditý(duodenogastrický)
- ❑ Fyziologický-50% dětí do 2 měsíců
- ❑ Upravuje se do 18-24 měsíců
- ❑ Nedomykavost dolního jícnového svěrače

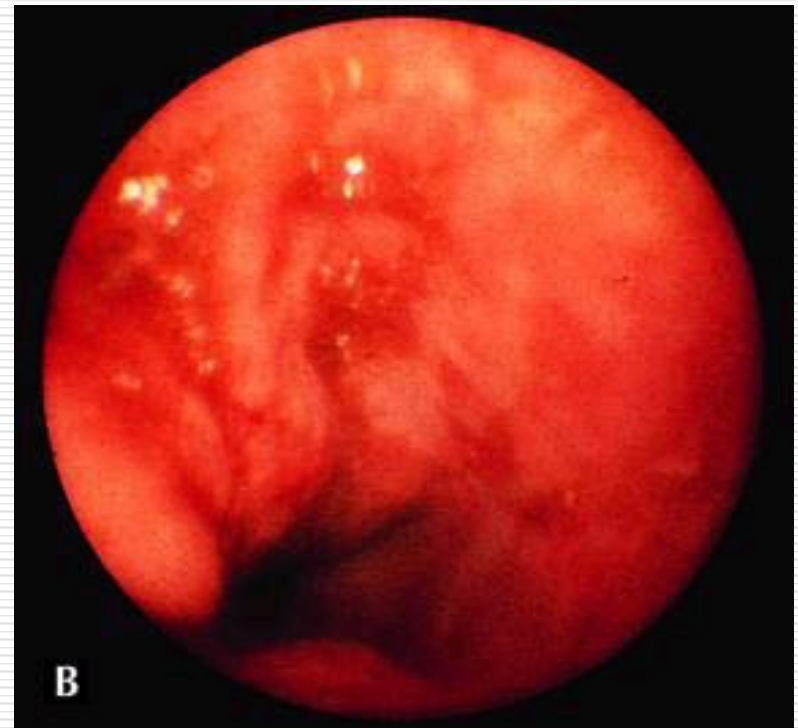
Predisponující faktory GER

- Předčasně narozené děti
- Umělá plicní ventilace
- DMO
- Bronchopulmonální dysplazie
- Léky(syntophyllin)

Endoskopie jícnu



Normální nález



Těžká ezofagitida

Klinické projevy GER-RCHJ-GIT

- Regurgitace
- Zvracení
- Pyroza-pálení žáhy
- Dysfagie
- Pocit plnosti
- Neprospívání
- Hemateméza

Klinické projevy GER-RCHJ - atypické

- Chronické záněty průdušek a plic
- Astma bronchiale
- Záněty středouší
- Sinusitidy
- apnoe

Terapie GER RCHJ

- Konzervativní léčba
- Režimová opatření-(zvýšená poloha, zahuštění stravy, menší porce a častější krmení)
- Prokinetika-nyní se již u dětí užívají vzácně
- Antacida
- Blokátory protonové pumpy
- Chirurgická léčba- vzácně

Onemocnění GIT- žaludek

- Gastritída - viry, bakterie
- Klinický obraz : zvracení, bolesti břicha, průjem, nechutenství, dehydratace, acidoza(průjem), alkalóza(zvracení)
- Terapie: symptomatická
(dieta, rehydratace)
- Helikobakter pylori - vředová choroba
- Steroidní vředy

Žaludeční a duodenální vřed

- Poškození sliznice až do svaloviny
- Kyselá žaludeční šťáva
- Po 10.roce

Vředová choroba

Protektivní faktory

- Žaludeční hlen
- Mikrocirkulace
- Alkalická sekrece
- Endogenní prostaglandiny
- Regenerace sliznice

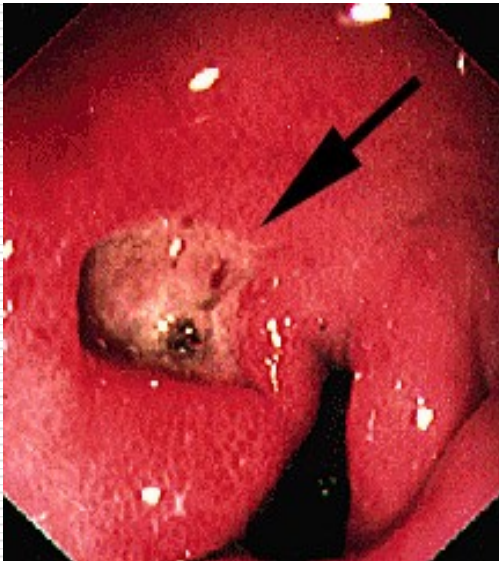
Agresivní faktory

- Kyselý žaludeční obsah
- Helikobakter pylori
- Nesteroidní antirevmatika
- Poškozená mikrocirkulace
- pepsin

Klasifikace peptických vředů

Primární

- Vředová choroba, Helicobacter pozitivní



Sekundární

- Vředy při užívání nesteroidních antirevmatik
- Vředy endokrinní
- Vředy stresové
- Vředy při respirační insuficienci
- Vředy při ledvinném selhání

Helicobacter pylori

- G- tyčka spirálovitá se 4-6 bičíky
- Produkuje ureázu a katalázové hemolysiny, tím poškozují žaludeční sliznici



HP

- **Infekce HP je příčinou**
- Chronické gastritidy
- Vředová choroba gastroduodena
- **Eradikace HP vede**
- Vyléčení chronické gastritidy
- Vyléčení vředové choroby

Onemocnění GIT - střevo

Záněty tenkého střeva

- Viry (rotaviry, adenoviry, coxackie)
 - Bakterie (salmonely, šigely, invazivní coli, kampylobakter)
 - Plísně
 - Parasiti (lamblie...)
 - Klinický obraz: průjem, bolesti břicha, teploty, dehydratace
 - **Prostá dyspepsie**
 - **Toxická dyspepsie**
 - **Kojenecká toxikoza**
-

Prostá dyspepsie

- Řídké stolice, s hlenem i krví
- Bolesti břicha
- Vzedmuté břicho
- Nechutenství
- Váhový úbytek
- Terapie : WHO roztok(kulíšek), odvar z rýže, mrkve, škrabaná jablka, drůbeží vývar- sladit glukozou
- **Disacharidy(sacharoza,laktoza)**
později

Toxická dyspepsie

- Závažné onemocnění

- Je přítomná dehydratace
 - Do 5% lehká dehydratace
 - 5-10% středně těžká dehydratace
 - Nad 10% těžká dehydratace

Toxická dyspepsie

- Porucha vnitřního prostředí
- Teplota
- Porucha vědomí
- Snížený turgor kožní
- Vklaslá fontanela
- Facies toxika
- Zrychlená srdeční frekvence
- Další příznaky : zvracení, porucha krevního oběhu, nedostatečná funkce ledvin
- Metabolická acidoza

Toxická dyspepsie

Terapie:

- Rehydratace
- Úprava vnitřního prostředí
- Infuzní terapie
- JIP

Prevence :

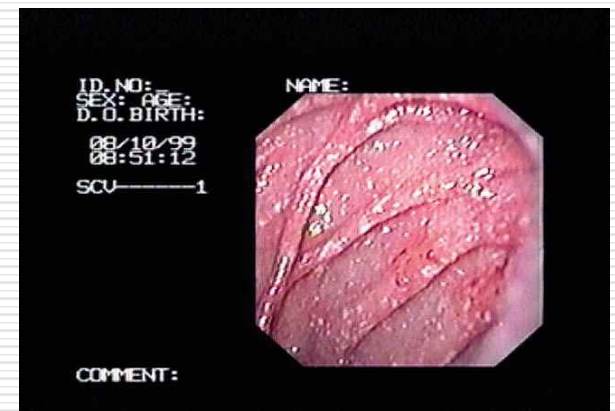
- Hygiena

Malabsorpční syndrom

- Porucha
- Trávení
- Vstřebávání
- Sekrece
- Motility
- Typický průjem, nepropívání, velké břicho, anemie

MAS

- **Primární:** porucha vstřebávání na úrovni enterocytů (celiakie, alergie na bílkovinu kravského mléka)
- **Sekundární:** poruchy trávení, sekrece motility



Malabsorpční syndrom

- ❑ **Celiakie** - nesnášenlivost lepku
 - Vrozená
- ❑ Změny na sliznici
- ❑ Klinický obraz:
 - ❑ řídké vodnaté, kysele páchnoucí stolice
 - ❑ Vzedmuté břicho
 - ❑ Porucha prospívání
 - ❑ Dystrofizace, slabé končetiny
 - ❑ Porucha až zástava růstu
 - ❑ Anemie
 - ❑ Často klinicky bez velkých příznaků



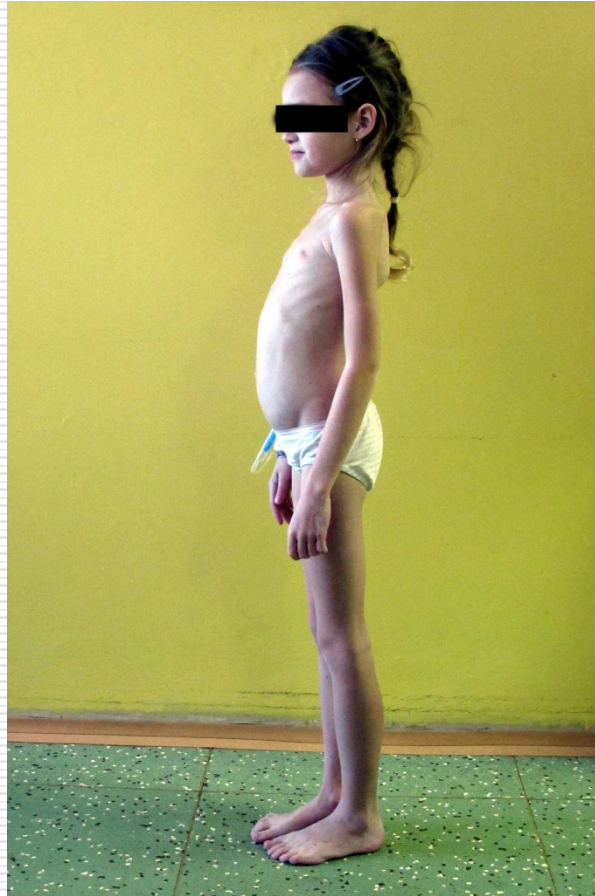Diagnoza MAS

- Histologické a histochemické vyšetření střevní sliznice – provedení gastrofibroskopie(GFS) s enterobiopsií:atrofie klků
- Laboratoř:protilátky proti endomysinu,transglutamináze(TTG) ve třídě IgA, nutné vyšetření celkových IgA

Léčba celiakie

- Dieta bez lepku celoživotní
- Sledování anti TTG ve třídě IgA

Typická celiakie



Alergie na bílkovinu kravského mléka

Spouštěč alergie na BKM

- ❑ Snížená sekrece vlastního sekrečního IgA
- ❑ Nezralost slizniční bariéry ve střevě
- ❑ Onemocnění s postižením střevní stěny

prevence alergie

- ❑ Kojení
- ❑ Kravské mléko zavádět co r

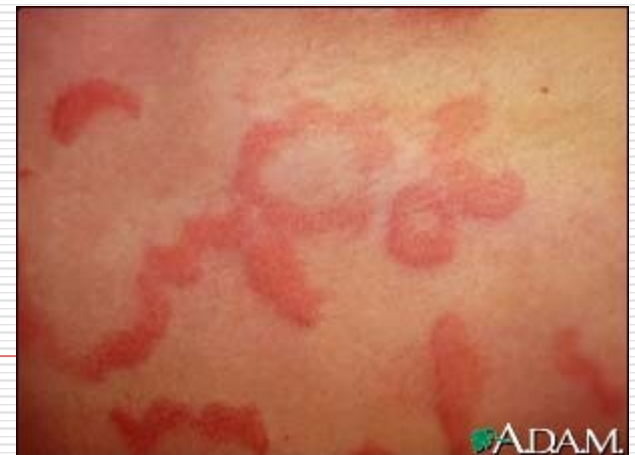
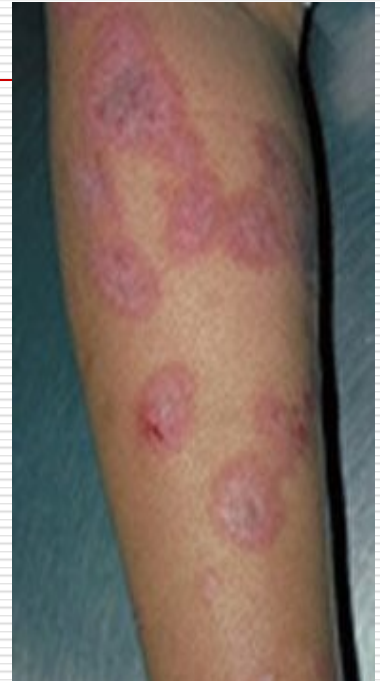
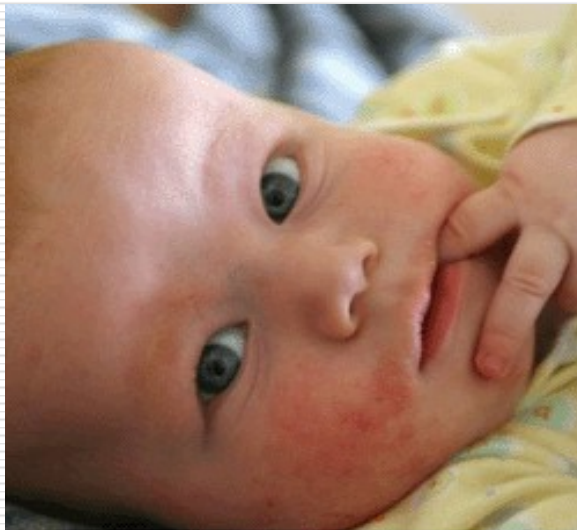Klinické projevy

- Zvracení
- Nechutenství
- Průjmy s hlenem a krví
- Anemie, hypoproteinemie
- Neprospívání
- Anafylaktický šok vzácně- jen při vysokých anti IgE na kravské mléko

Klinické projevy kožní

- Atopická dermatitida
- Kopřivka
- ekzém



Klinické projevy dýchací ústrojí

- Bronchitida
- Rhinitida
- Astmoidní potíže
- mikroaspirace

Klinické projevy celkové

- Poruchy spánku
- Mrzutost
- pocení



Léčba BKM

- Vyloučení kravského mléka ale i jiných mlék savců(kozí)

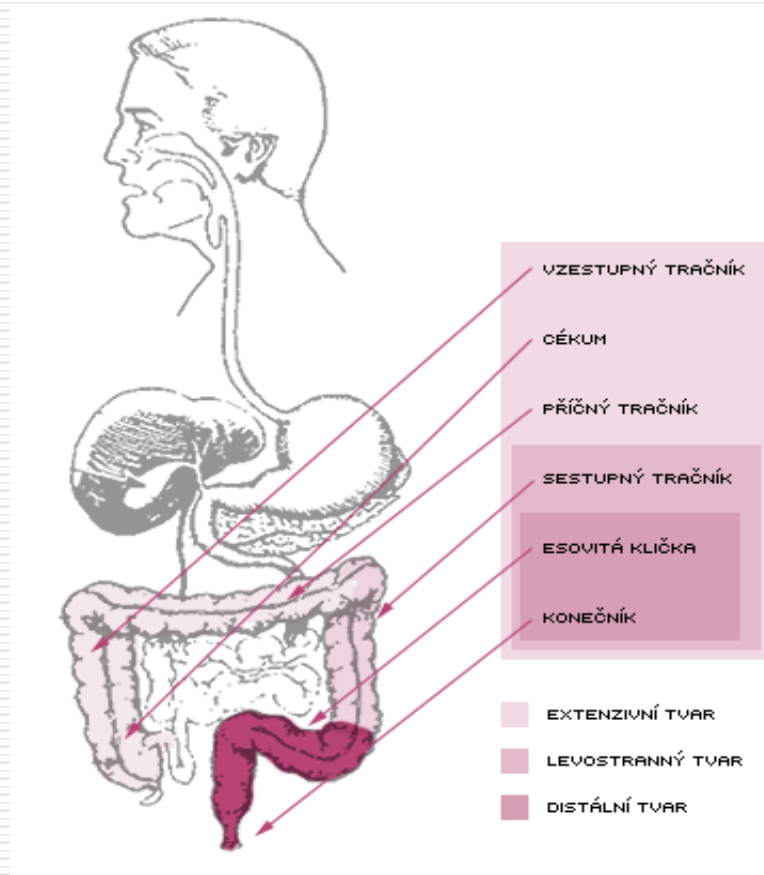


Intolerance laktozy

- ❑ Nesnášenlivost mléčného cukru
- ❑ Laktoza (mléčný cukr) je v každém mléku
- ❑ Podávání bezlaktozových přípravků
- ❑ Vhodné mléčné výrobky bezlaktozové později zakysané, kde je laktózy již méně

Onemocnění tlustého střeva nespecifické střevní záněty

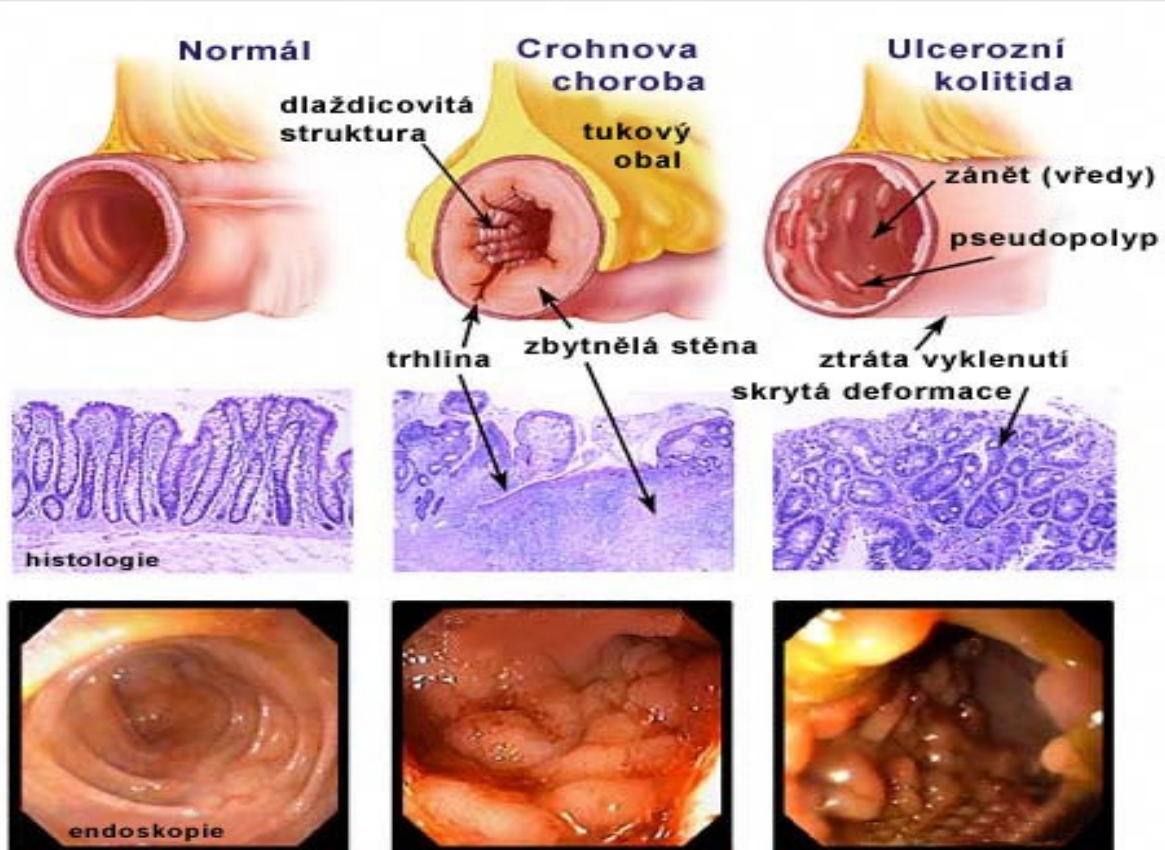
- Celoživotní
- Příčina neznámá
- Kromě tlustého střeva i tenké střevo



Ulcerózní kolitida

- Nespecifický hemoragikoulcerozní zánět sliznice tlustého střeva
- Vždy konečník, často sigmoideum, ale i celé tlusté střevo

UC



Klinický obraz UC

Střevní projevy

Bolesti břicha

Nauzea

Tenezmy

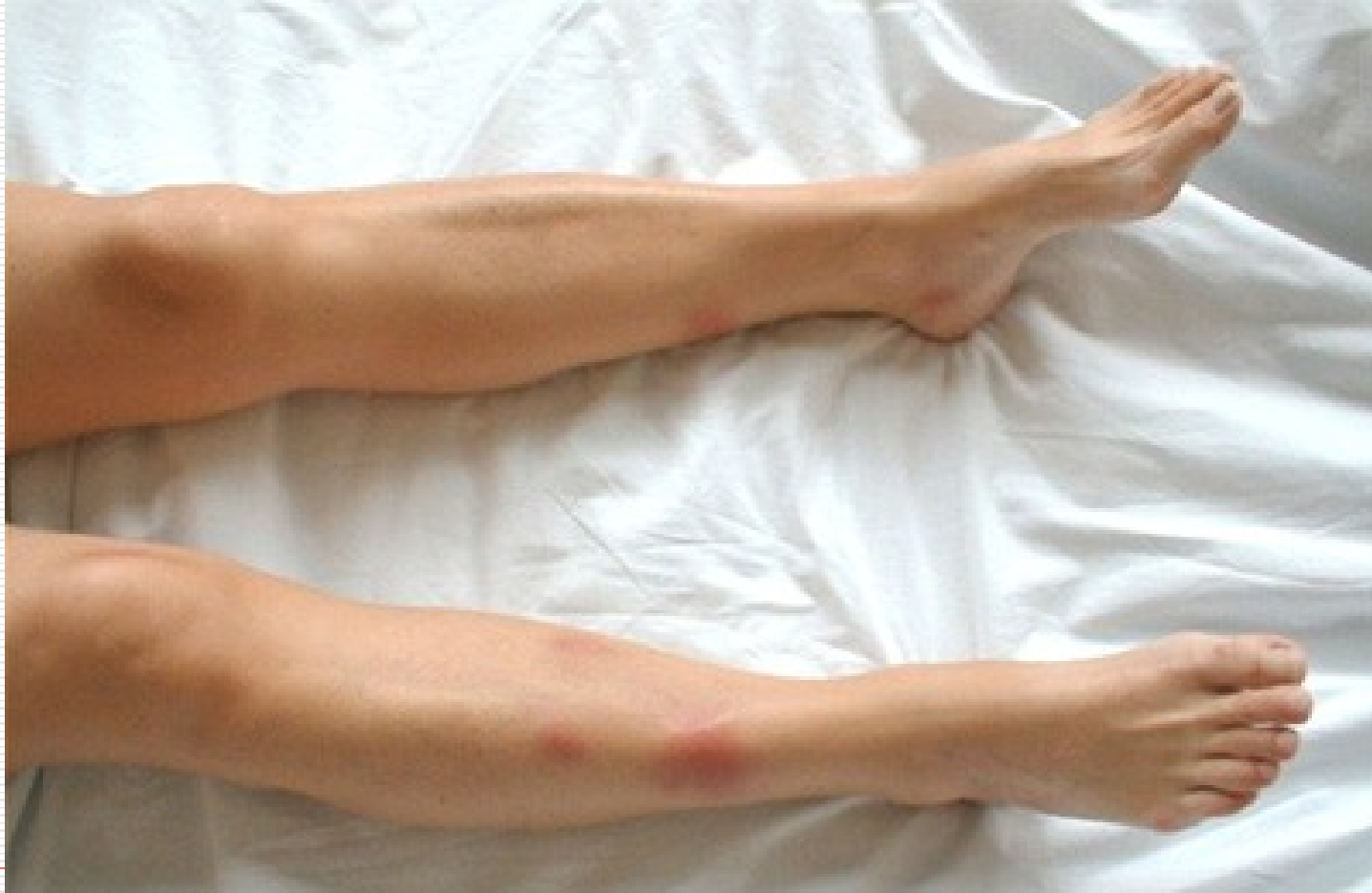Subfebrilie

Hlenová stolice s krví a hnisem

Mimostřevní

projevy: artralgie, erytema nodozum

Mimostřevní projevy-erytema nodosum



Diagnoza UC

- Anamnéza
- Laboratoř
- Endoskopie
- Histologie
- UZ
- RTG

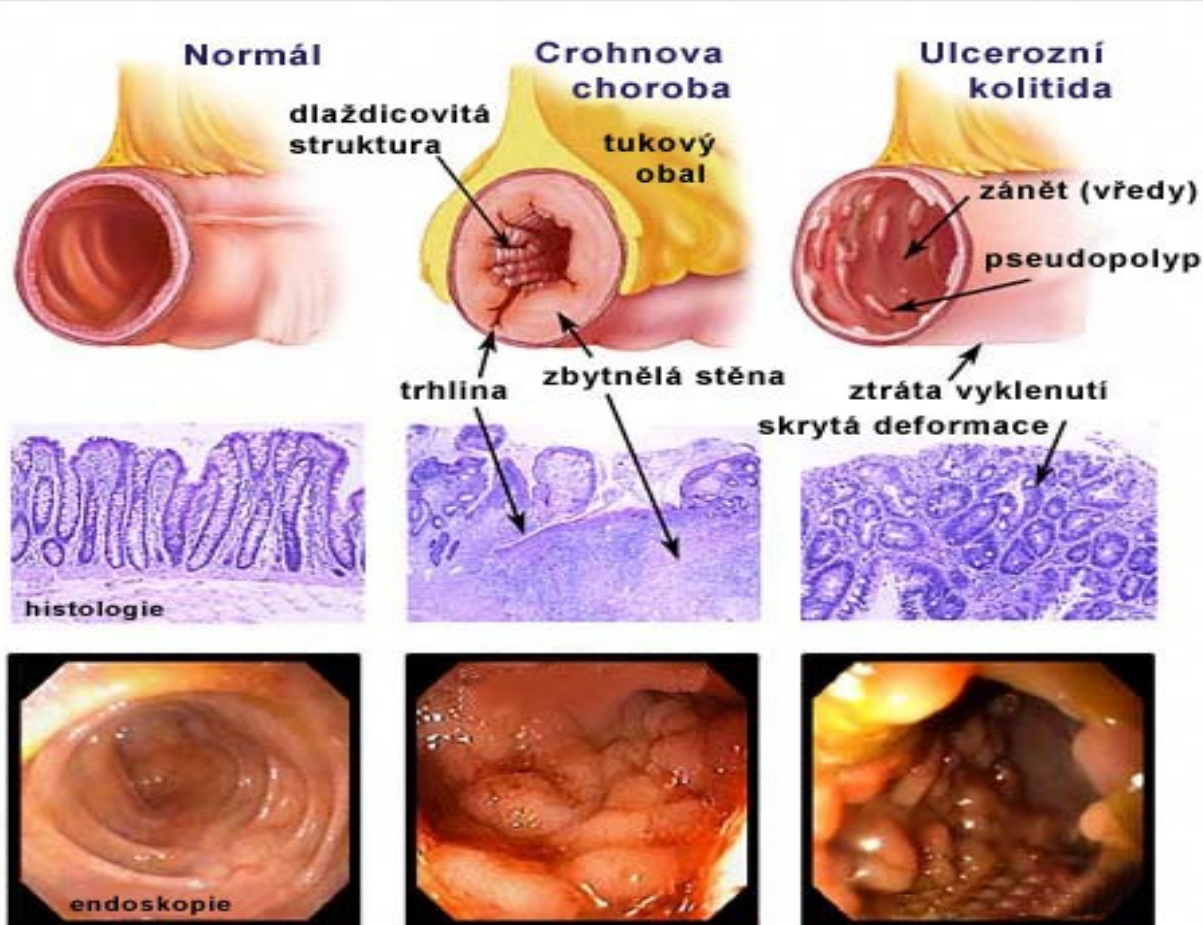
Léčba UC

- Dieta
- Medikamentozní, (kortikoidy, imunosuprese) biologická léčba,
- Chirurgie-resekcce vzácně

Crohnova nemoc

- ❑ Postihuje všechny vrstvy střeva, také tenké střevo ale i jícn, žaludek
- ❑ Tvorba píštělí
- ❑ Nejčastěji postižena ileocekákní oblast

Crohnova nemoc



Klinický obraz M.Crohn

Střevní projevy

Křečové bolesti břicha

Nechutenství

Váhový úbytek

Opoždění růstu

Teploty

Ulcerace, píštěle

Mimostřevní

projevy: kožní, kloubní, oční, jaterní

Léčba M.Crohn

- Podobně jako UC
- Resekce střeva-jen např.u píštělí,jinak vzácně
- Imunosuprese,Biologická léčba

Parazitární onemocnění

Bičíkovci

Giardioza (*Lamblia intestinalis*)

Tasemnice

tenioza hovězí

Hlístice:

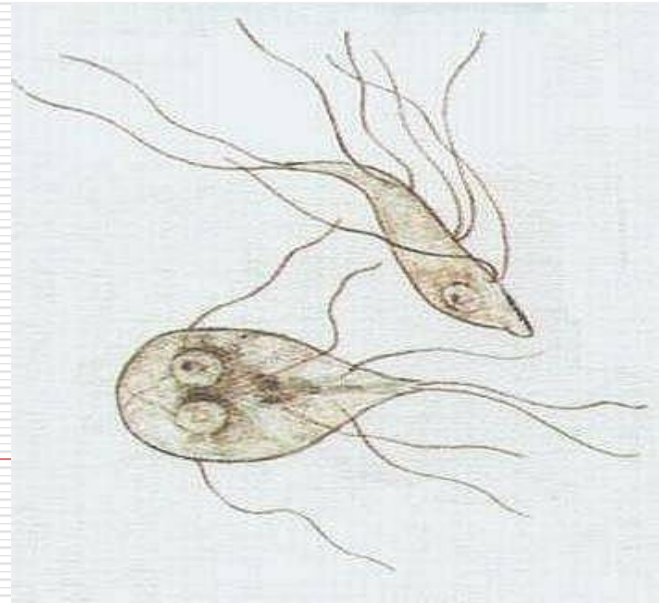
Enterobioza (*oxyuria*)

Ascarioza (škrkavka)

Trichurioza

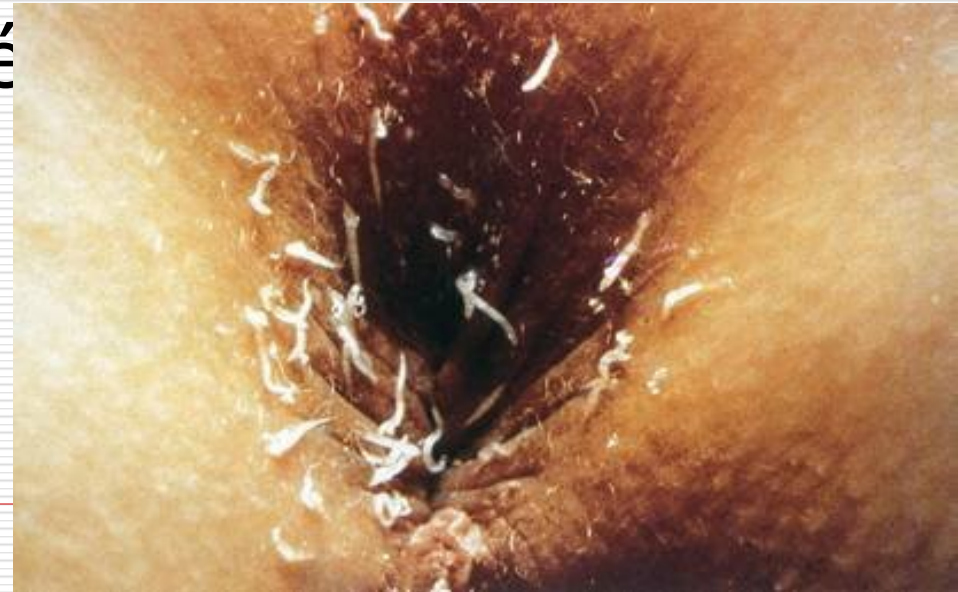Lamblioza

- ❑ Kontaminovaná voda
- ❑ Klinicky připomíná celiakii-průjmy
- ❑ Parazitologické vyšetření stolice
- ❑ Th: protiparazitární lék-metronidazol



Roup dětský

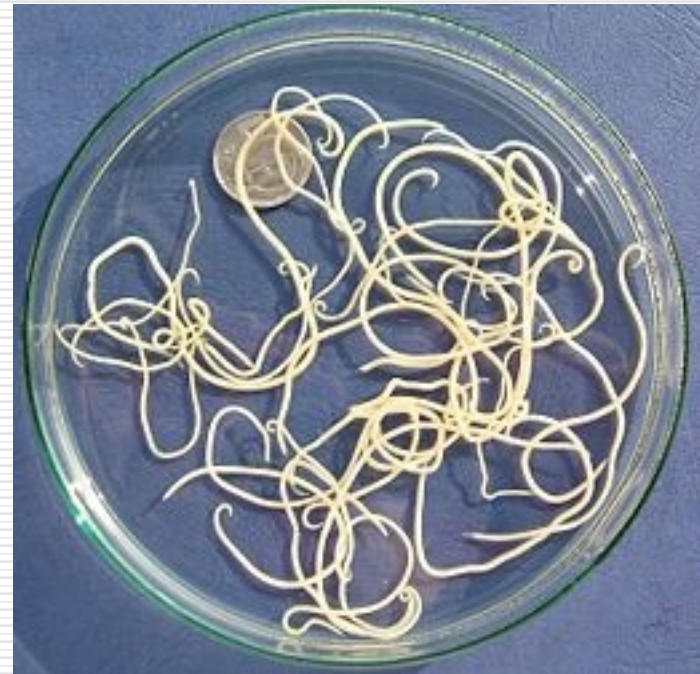- ❑ Zdroj onemocnění člověk, potraviny zelenina
- ❑ Klinické projevy: Svědění kolem konečníku
- ❑ Dg: parazitologické
- ❑ Th: mebendazol-
- ❑ VERMOX



Škrkavka

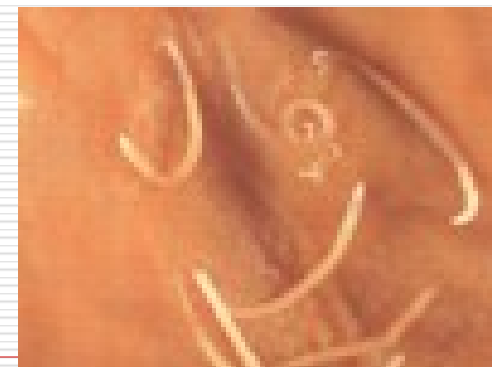
- Zdroj člověk
- Přenos-potraviny-zelenina
- Požití vajíček- ve střevě larvy
- Larva střevní stěnou do krve a lymfy a v.portae do pravého srdce a plic
- Vykašlají se, spolknou do GIT
- Dg: parazitologické vyšetření stolice
- Th: Mebendazol-Vermox

škrakavka



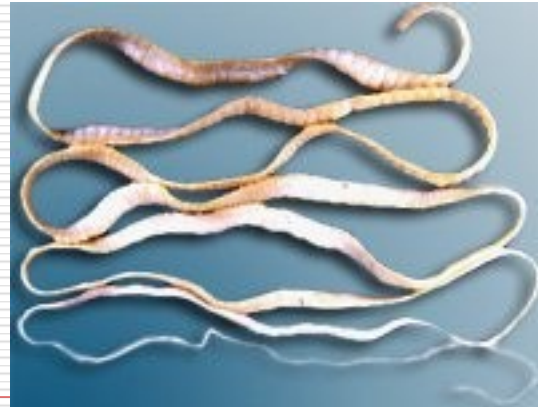Trichurioza-tenkohlavec lidský

- Parazit 3-5cm
- Larvy ve střevě, zanoří se do sliznice a živí se krví
- Bolesti břicha, průjmy
- Dg: parazitologické vyšetření stolice
- Th: Vermox

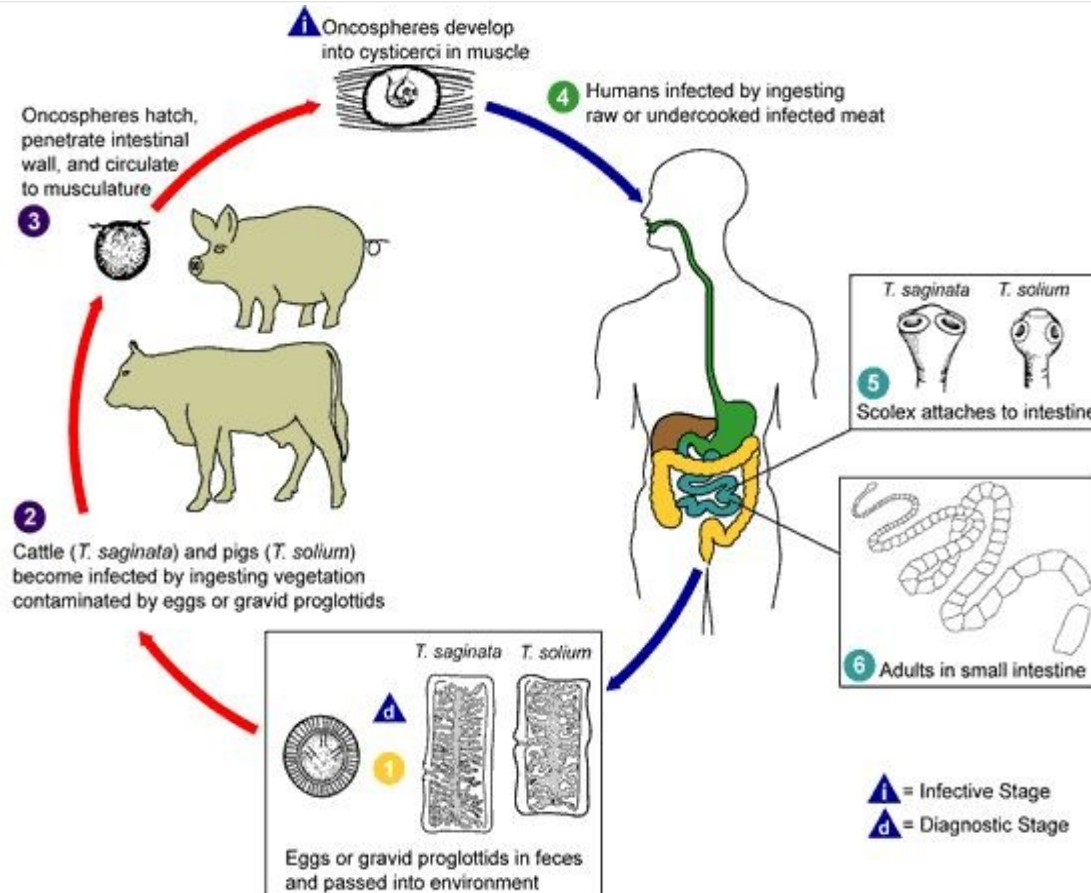


Tasemnice hovězí

- ❑ Požití masa s boubelí
- ❑ Ve střevě tasemnice
- ❑ Dg: parazitologické vyšetření stolice
- ❑ Tg: antihelmintika



Tasemnice



Náhlé příhody břišní

Ileus

- Obstrukční
- Paralytický

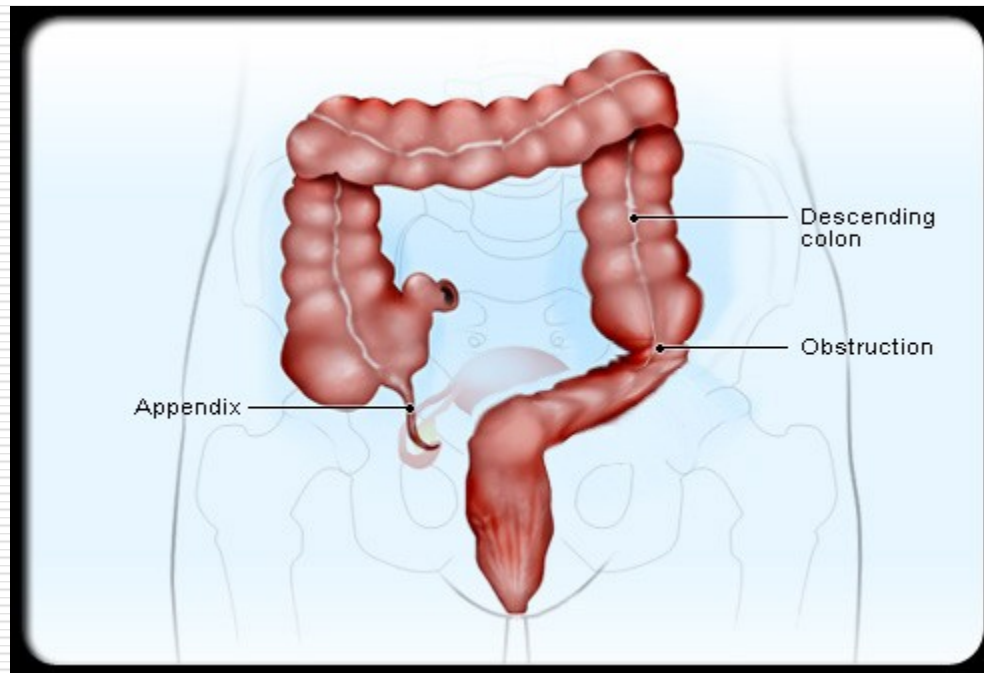
Klinický obraz:

- bolesti břicha
- Zvracení
- Neodchází plyny a stolice
- RTG hladinky

Apendicitída

- ❑ Nejčastěji u dětí školního a předškolního věku
- ❑ Jedná se o zánětlivé onemocnění
 - vznik peritonitídy při perforaci
- ❑ Klinický obraz :
 - bolesti břicha v pravém podbříšku
- ❑ Prknovité napětí svalů
- ❑ Vymizení příznaků – možná perforace
- ❑ Terapie : operace
- ❑ ~~NEDÁVAT ANTIBIOTIKA před operací~~

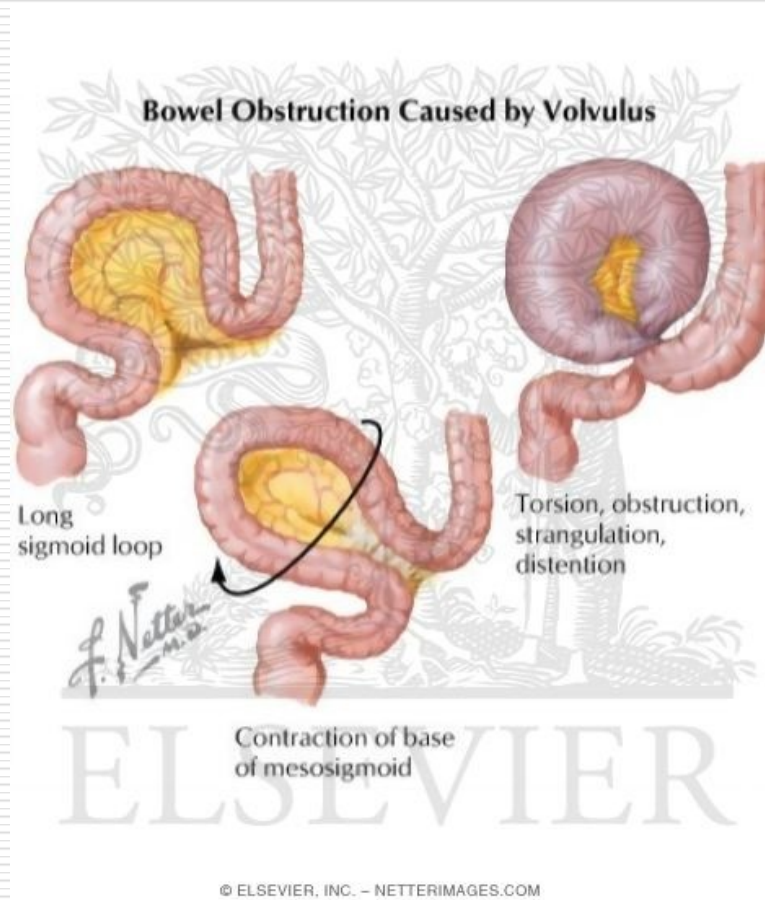
Appendicitis



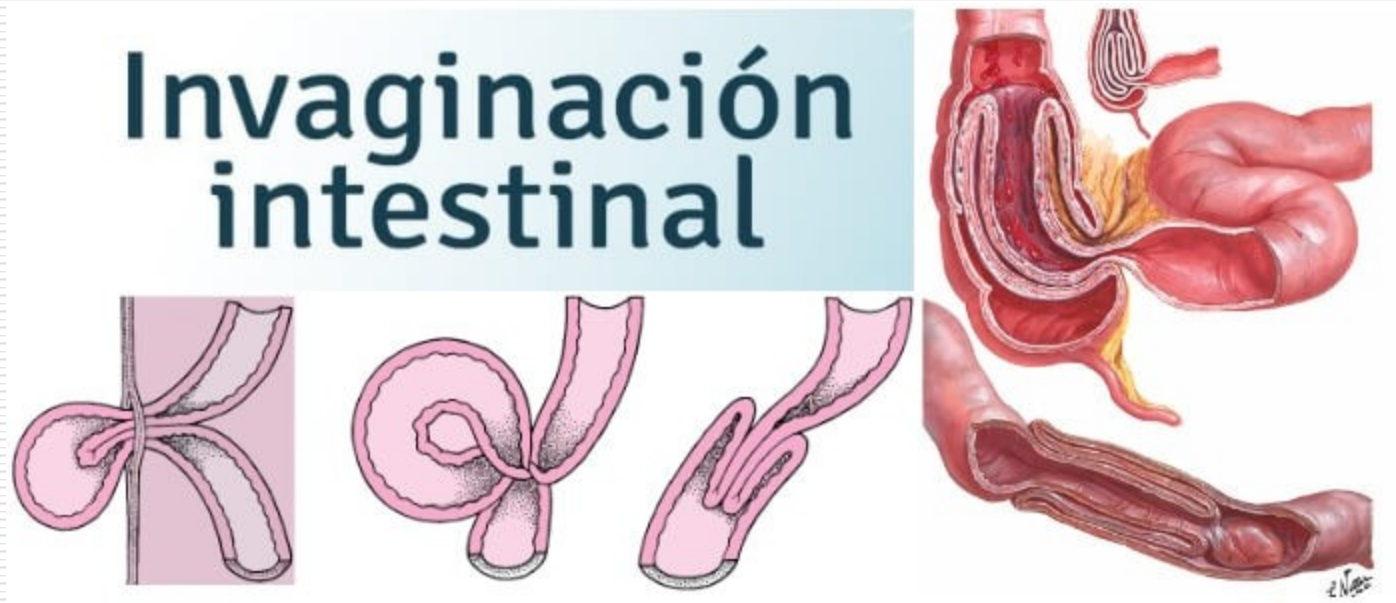Volvulus, Invaginace

- ❑ Postihuje kojence, batolata
- ❑ Prudká záchvatovitá bolest, porušení cévního zásobení, odumření tkáně
- ❑ Klinický obraz:
 - ❑ kolikovitá bolest, nejčastěji ileokolická invaginace
 - ❑ Teplota
 - ❑ Zvracení
 - ❑ řídké stolice s krví
- ❑ Diagnostika : UZ

Volvulus



Invaginace



Invaginace terapie

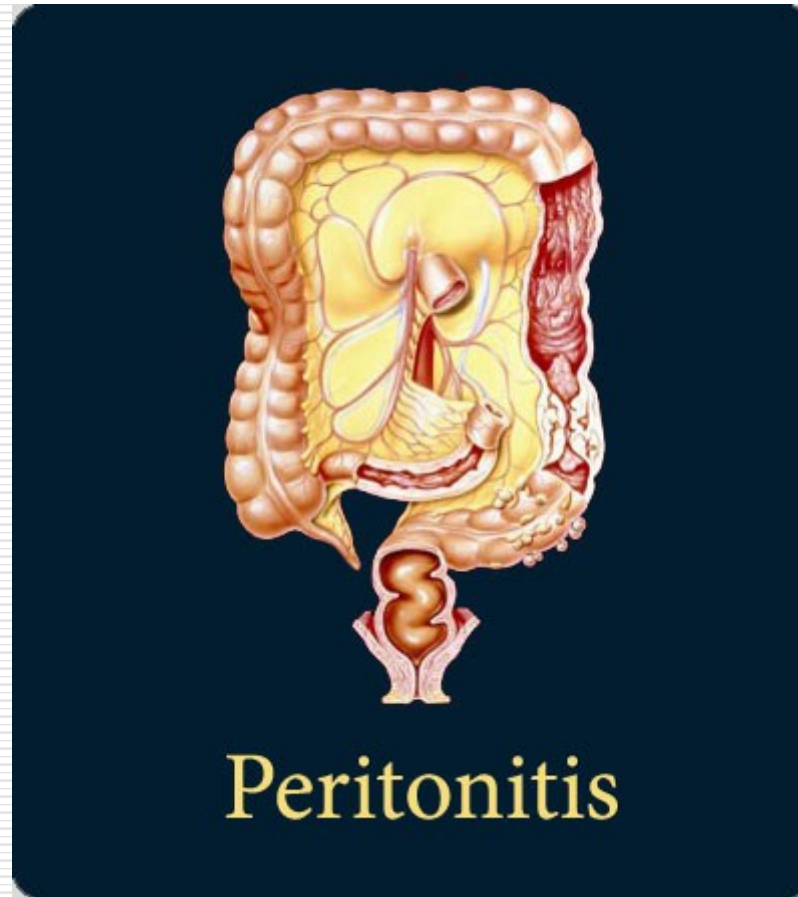
- Desinvaginace kontrastní látkou
do 6 hodin od počátku potíží

- Chirurgická resekce

Peritonitída- zánět pobřišnice

- ~~Komplikace NPB- náhlé příhody břišní~~
- Primární peritonitída- vzácnější
 - krevní cestou z dýchadel - pneumokok
- Klinický obraz:
 - Teplota
 - Schvácenost
 - Zvracení
 - porucha pasáže
- Terapie:
 - Chirurgická
 - celkově antibiotika

Peritonitis



Onemocnění jater a žlučníku

- ❑ U dětí nejčastěji hepatitida A
- ❑ Infekční mononukleóza
- ❑ CMV
- ❑ Hepatitida B

Klinický obraz : ikterus, bolesti břicha, únava, nechutenství, teploty, světlá stolice, tmavá moč

- ❑ Dg: průkaz serologie, jaterní testy
- ❑ Hepatoprotektivní léky

Onemocnění žlučníku

- Zánět
- Žlučové kameny - u dětí vzácné, časté u hemolytických anemií
- Terapie : zánět dieta, antibiotika
- Cholelithiaza – laparoskopická cholecystektomie

Žlučové kameny



Onemocnění pankreatu

- Vrozené poruchy : mukoviscidoza
- Získané poruchy:
 - Pankreatitida
 - Cysty pankreatu-dospělí
 - Tumory pankreatu-dospělí
 - Zranění

Klinický obraz : bolesti břicha, nauzea,
zvracení, zvýšené amylázy séra a moče

Terapie : dieta, parenterální výživa,
antibiotika, snížení pankreatické sekrece