





# Úrazy oka

SYNEK S.



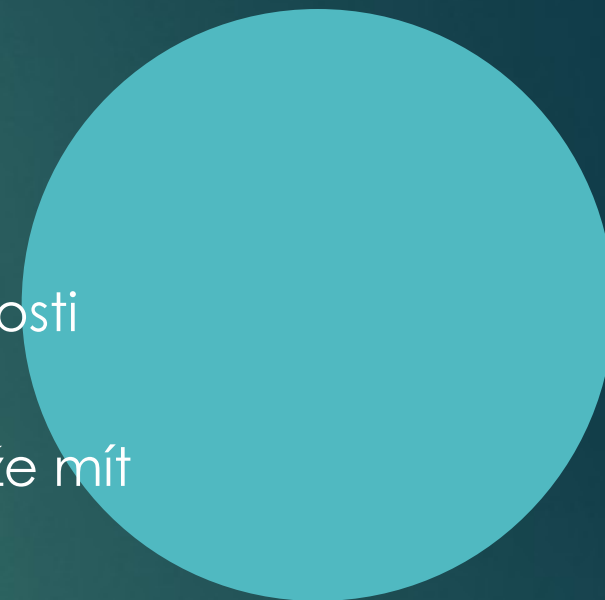
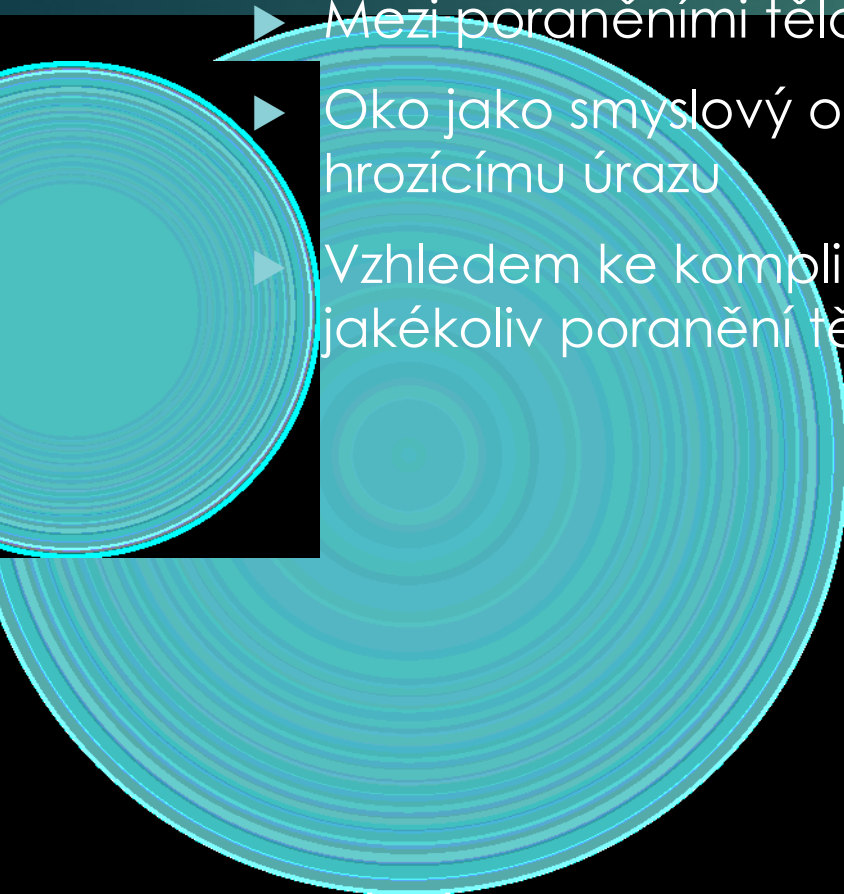# Rozdělení úrazů oka

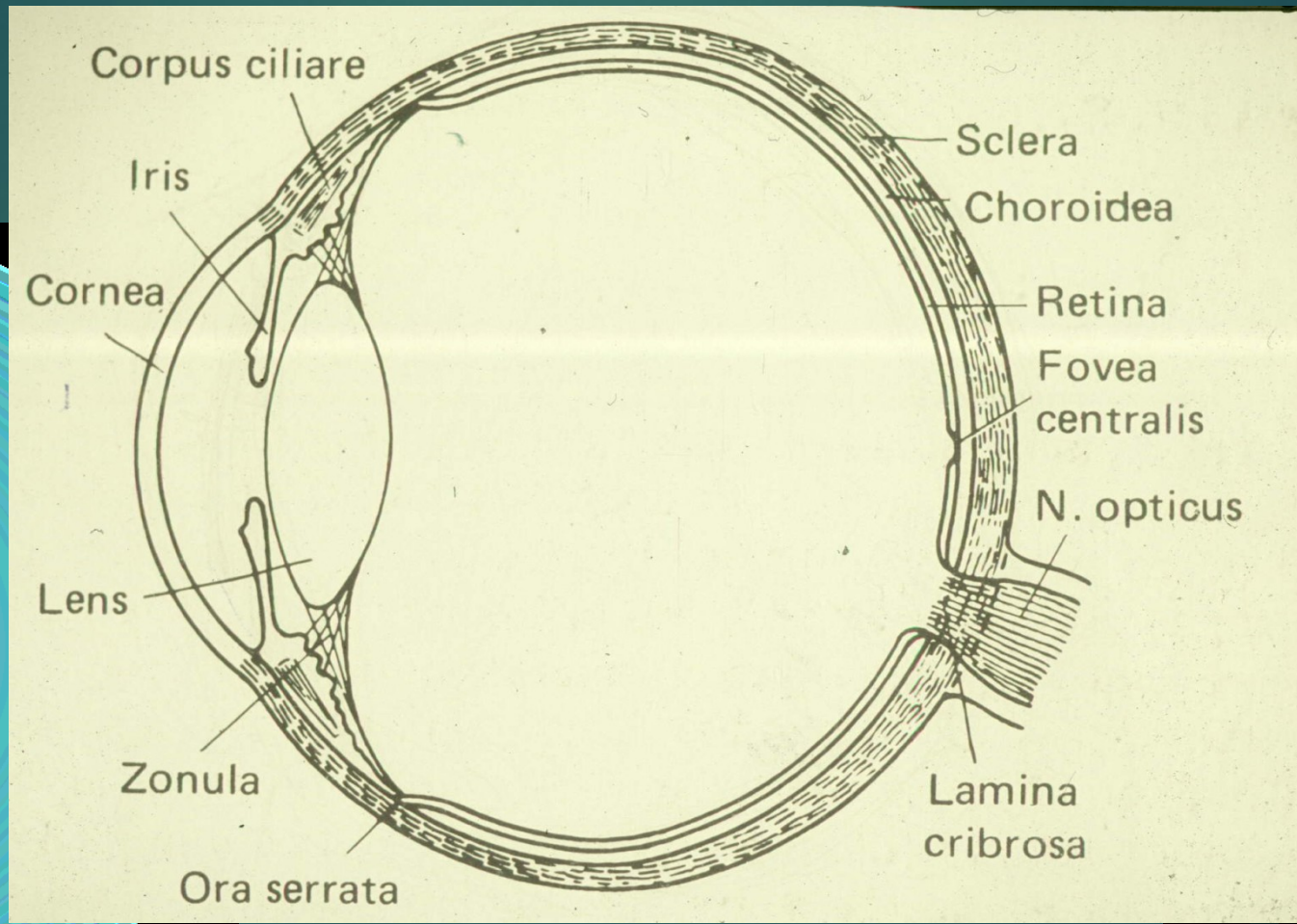
- ▶ Mechanické
  - ▶ Tupé
  - ▶ Perforující
    - ▶ Bez cizího nitroočního tělíska
    - ▶ S cizím nitroočním tělískem
      - ▶ Magnetická
      - ▶ Nemagnetická
- ▶ Fyzikální
  - ▶ Tepelné
  - ▶ UV záření
  - ▶ Infračervené záření
  - ▶ radiační
- ▶ Chemické
  - ▶ Poleptání kyselinami
  - ▶ Poleptání zásadami



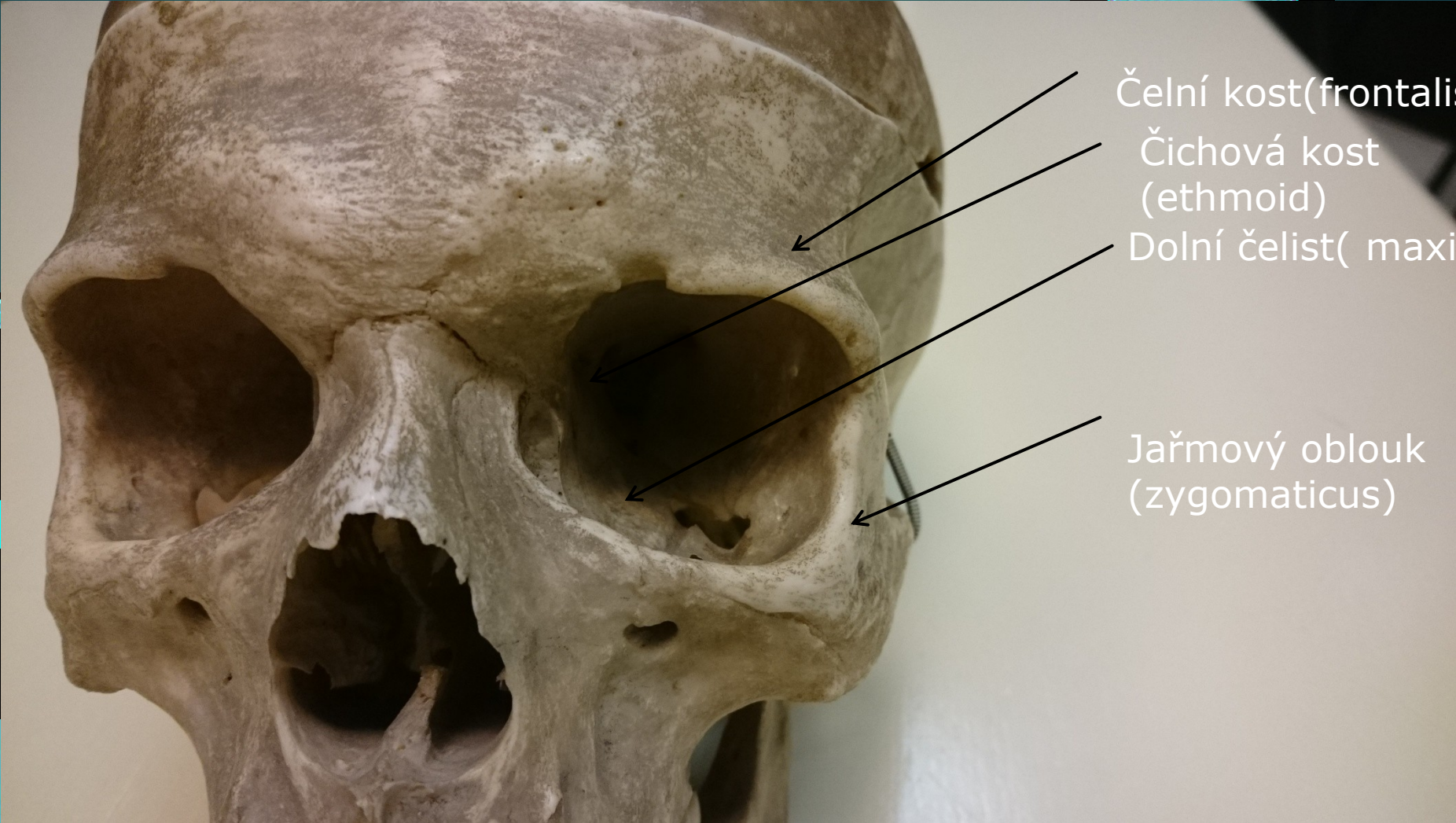
# Mechanické úrazy oka

- ▶ Oko je chráněno kostěnou očními a víčky
- ▶ Mezi poraněními těla poranění oka 7%
- ▶ Oko jako smyslový orgán je vystaveno při nejrůznější činnosti hrozícímu úrazu
- ▶ Vzhledem ke komplikované stavbě oka a jeho ceně může mít jakékoliv poranění těžké následky









Čelní kost(frontalis)

Čichová kost  
(ethmoid)



Dolní čelist( maxila)

Jařmový oblouk  
(zygomaticus)

- ▶ Poranění může postihnout nejen vlastní oko, ale i přídatné a pomocné orgány
- ▶ Může postihnout obě tyto části současně
- ▶ Některé úrazy mohou zasahovat i do okolních tkání v obličeji – nosní dutiny a do lebeční dutiny

# TUPÁ PORANĚNÍ

- ▶ tupým nárazem dochází ke zhmoždění tkáně oka – contusio bulbi
- ▶ nejčastěji v práci, při sportu, rvačkách, kutilství / prasknutí pásu, úder míčkem, loktem, pěst na oko, pavouk na upevňování předmětů, zátka od šumivého vína, polínko, špalek, prut či větvička v lese/

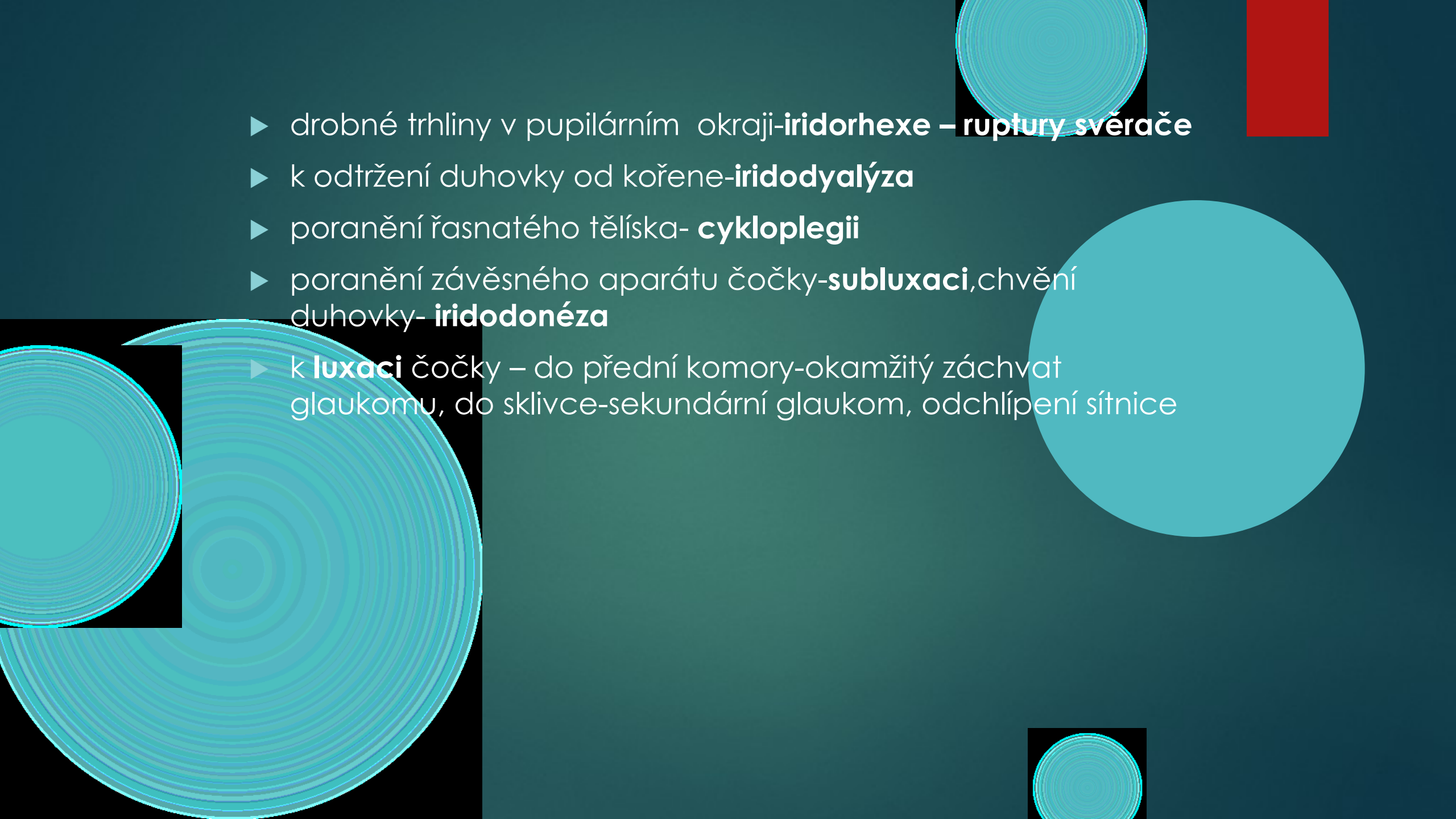





# Nejčastější následky tupého poranění

- ▶ hematomy víček, výron krve pod spojivku
- ▶ i malé zhmoždění oka překrvení předního segmentu, světloplachost, slzení
- ▶ k lehkému zkalení komorové tekutiny a edému rohovky
- ▶ **Krvácení do přední oční komory-hyféma** při poškození duhovkových cév
- ▶ poškození svěrače zorničky- ochrnutí- **iridoplegie**-traumatická mydriáza neokrouhlá zornice
- ▶ recessus iridocorneálního úhlu





- 
- ▶ drobné trhliny v pupilárním okraji-**iridorhexe** – **ruptury svěrače**
  - ▶ k odtržení duhovky od kořene-**iridodialýza**
  - ▶ poranění řasnatého tělíska- **cykloplegii**
  - ▶ poranění závěsného aparátu čočky-**subluxaci**, chvění duhovky- **iridodonéza**
  - ▶ k **luxaci** čočky – do přední komory-okamžitý záchvat glaukomu, do sklivce-sekundární glaukom, odchlípení sítnice

- ▶ na přední ploše čočky může dojít k obtisku pigmentového listu duhovky nebo k poškození čočkového pouzdra- zkalení čočky – **traumatická katarakta- Vossius ring**
- ▶ na sítnici- **Berlinovo zkalení** -na ostře ohraničeném okrsku sítnice k edému-bělavým zbarvením sítnice-vstřebá bez funkčního poškození
- ▶ při poranění cévnatky-půlměsíčitě trhliny spojené s krvácením - ruptura

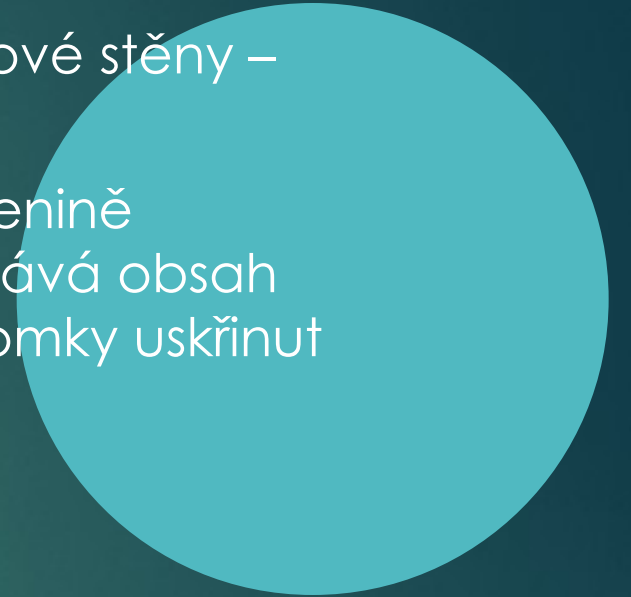



- ▶ edém sítnice- **traumatická retinopatie** -pokles vidění, trvalý
- ▶ Retinopatie sclopetaria – jizva cévnatky po střelném poranění
- ▶ poškození chorioidálních a retin. cév – krvácení do sklivce-  
**hemoftalmus**
- ▶ odtržení sítnice v oblasti ora serrata – odchlípení sítnice, i po hemoftalmu tvorbou trakčních pruhů
- ▶ chirurgické řešení

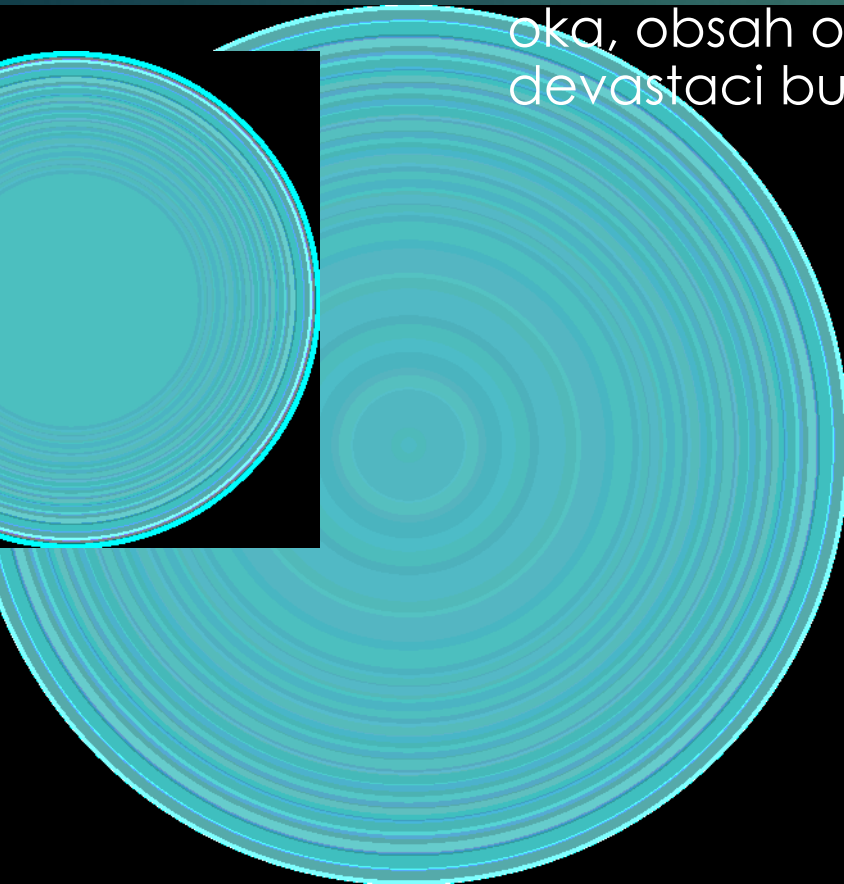





- ▶ při kontuzi většinou vzniká hypotonie oka, která může přejít ve zvýšení a vzniká sekundární glaukom
- ▶ kontuze spojené s krvácením do orbity – **exoftalmus**
- ▶ ruptura Tenonské membrány nebo fraktura očníkové stěny – enoftalmus
- ▶ fraktura orbity – nastává dislokace bulbu, při zlomenině spodiny orbity -**hydraulická zlomenina**, kdy výhřezává obsah očníce do čelistní dutiny a často bývá kostními úlomky uskřínut

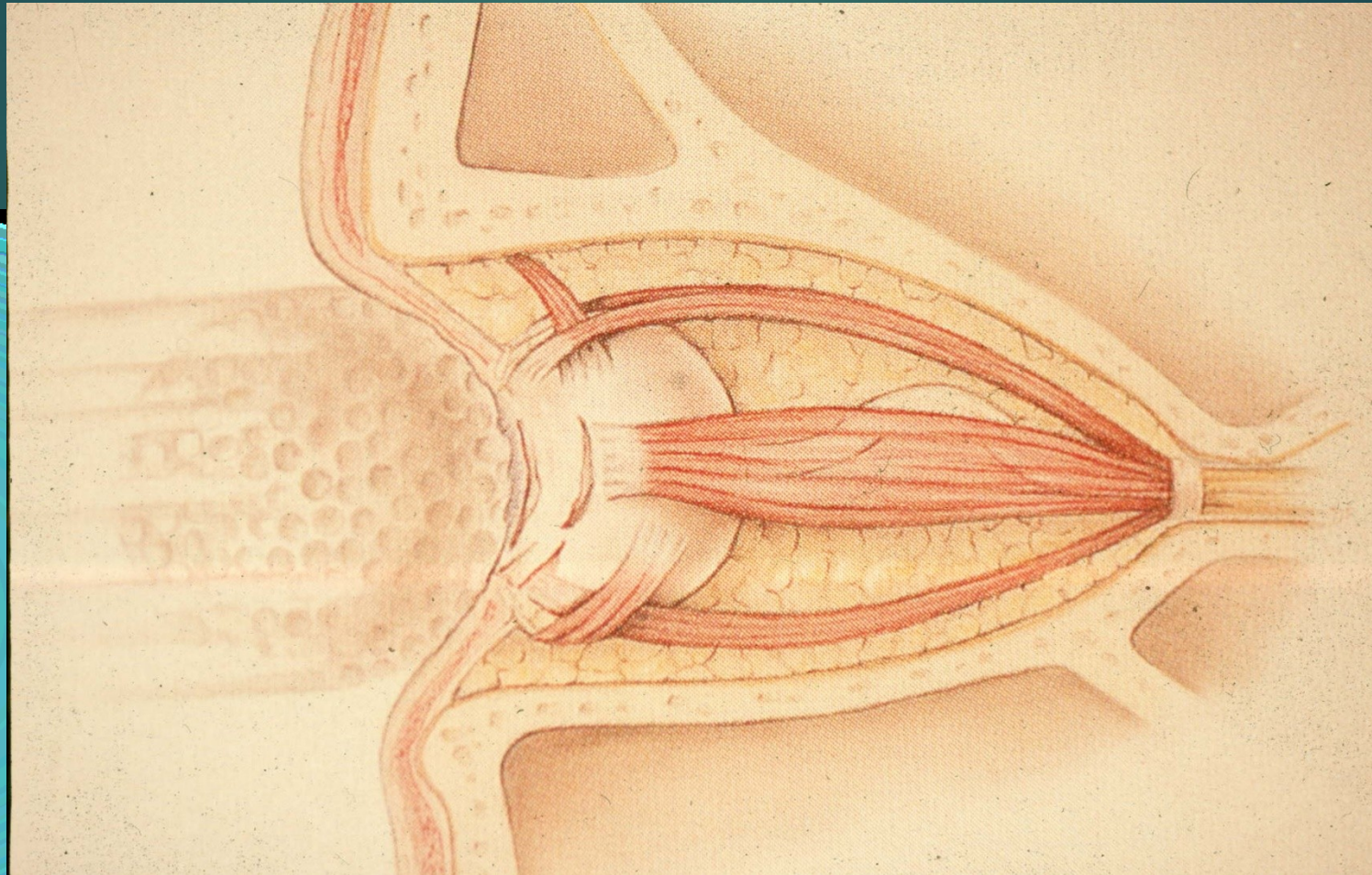


- ▶ klinickým projevem je **diplopie**
- ▶ zlomeniny v oblasti hrotu očnice poraňují zrakový nerv /prokrvácení, přerušení nervových vláken-atrofie zrakového nervu, ztráta vidění/
- ▶ kontuze značné intenzity –rupturu pevného sklerálního obalu oka, obsah oka vyhřezává pod spojivku, někdy vede až k devastaci bulbu s následnou enukleací



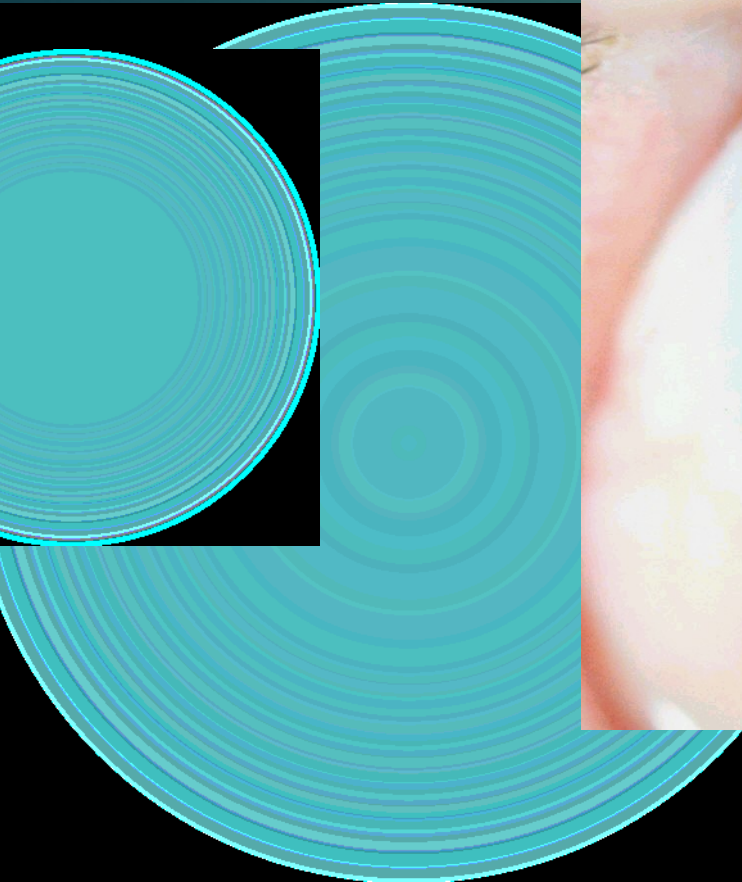
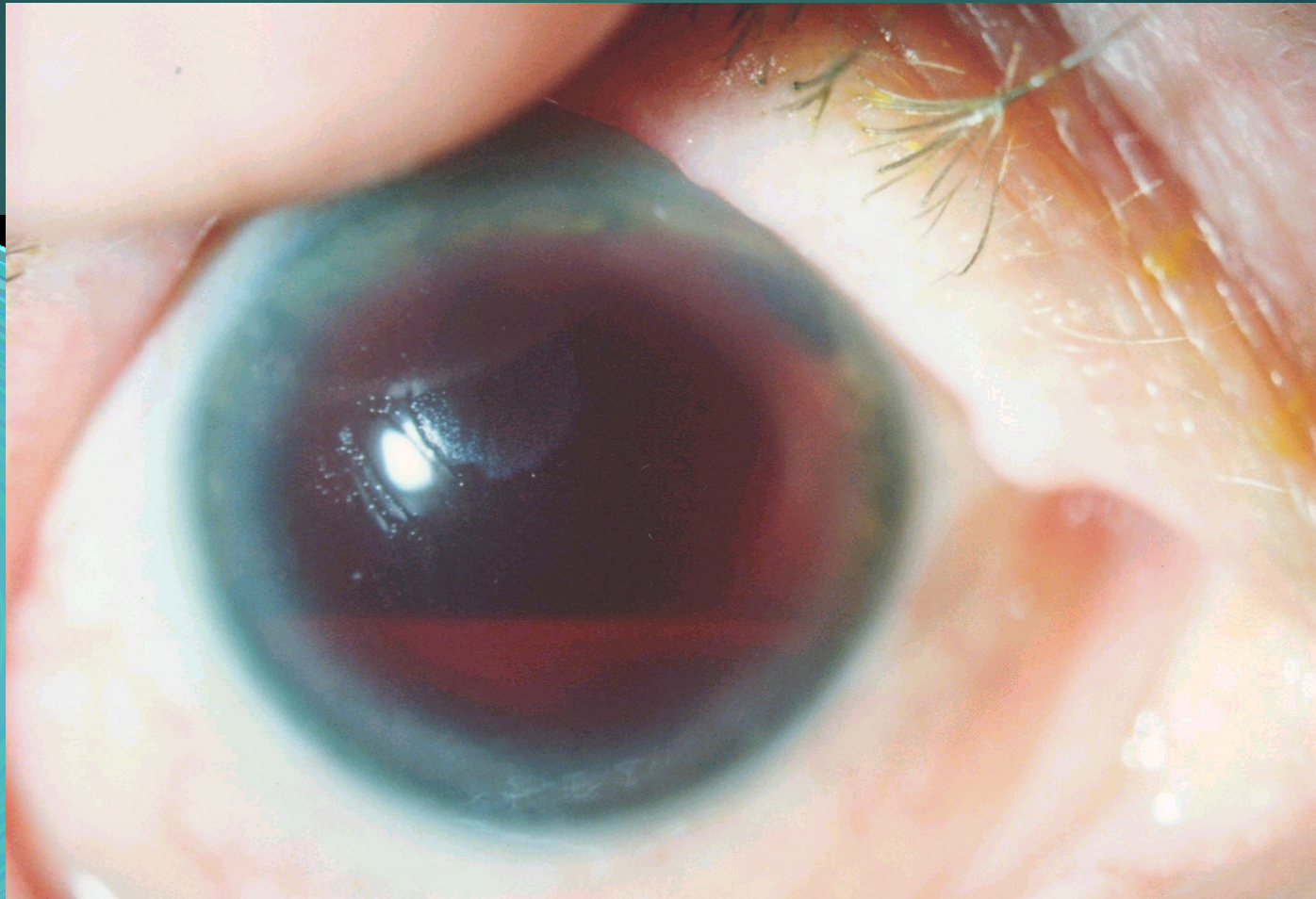


# Mechanismus kontuze bulbu



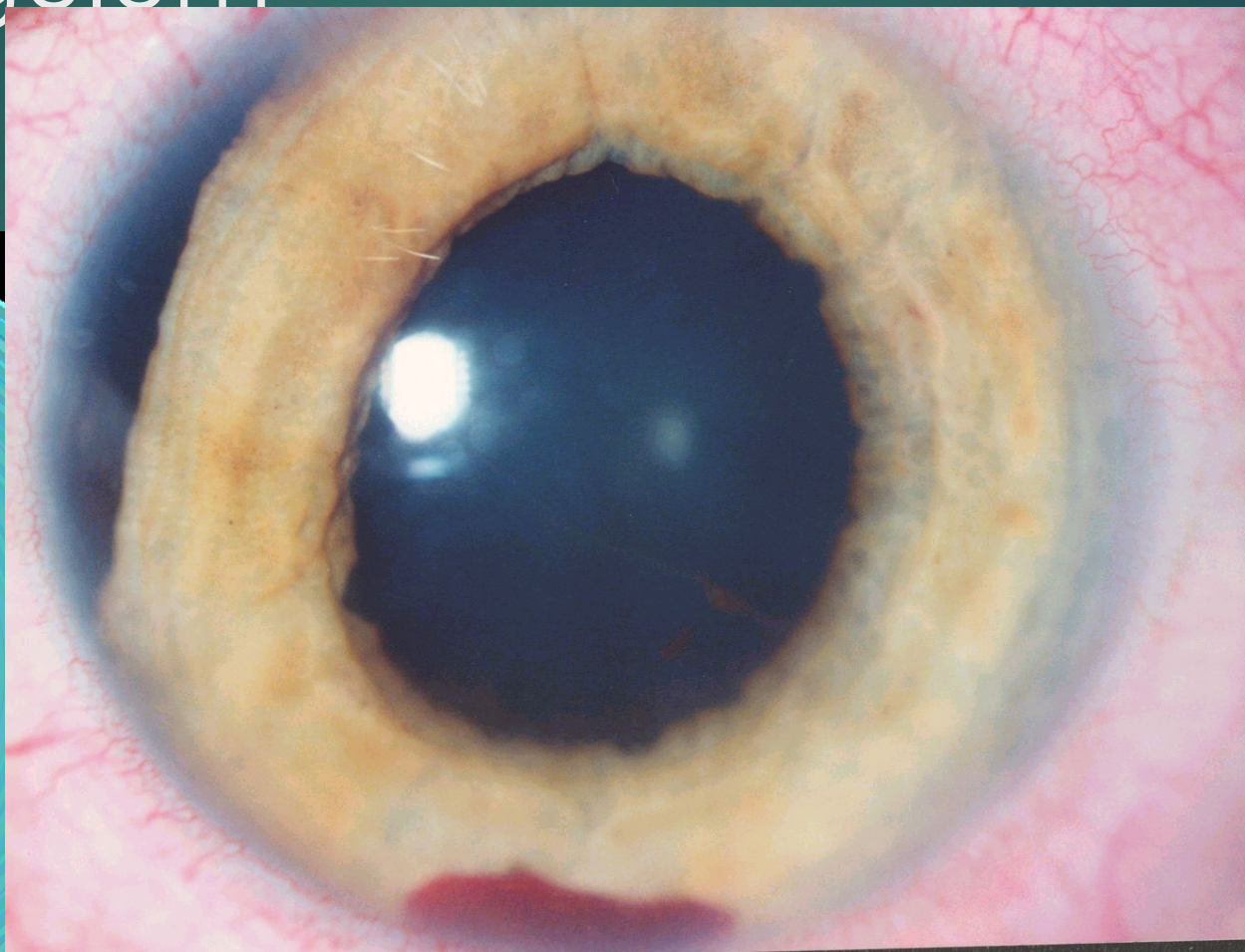




hyféma

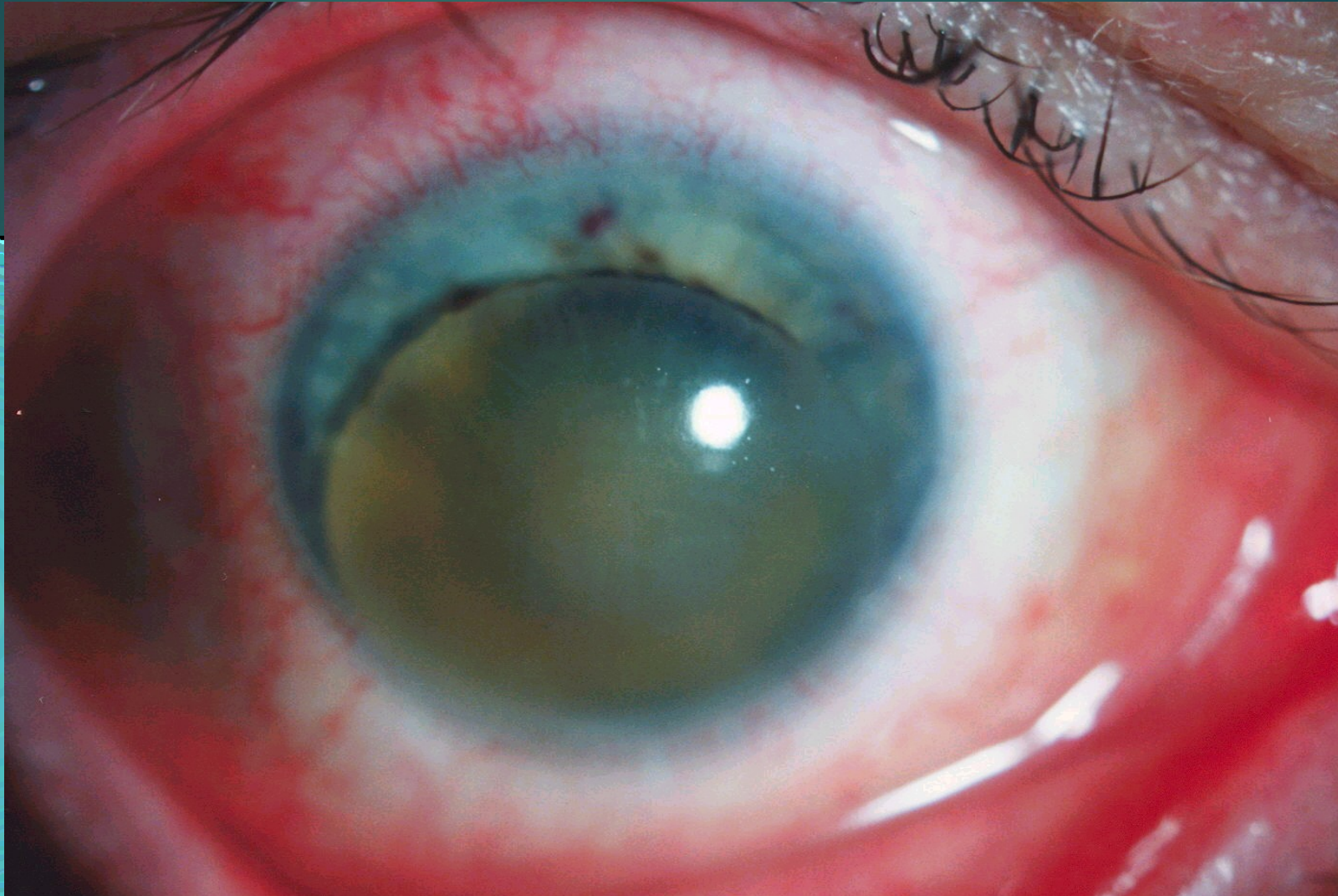


Iridodialýza, iridorhexe,  
krev.koagulum






# Luxace čočky do přední komory





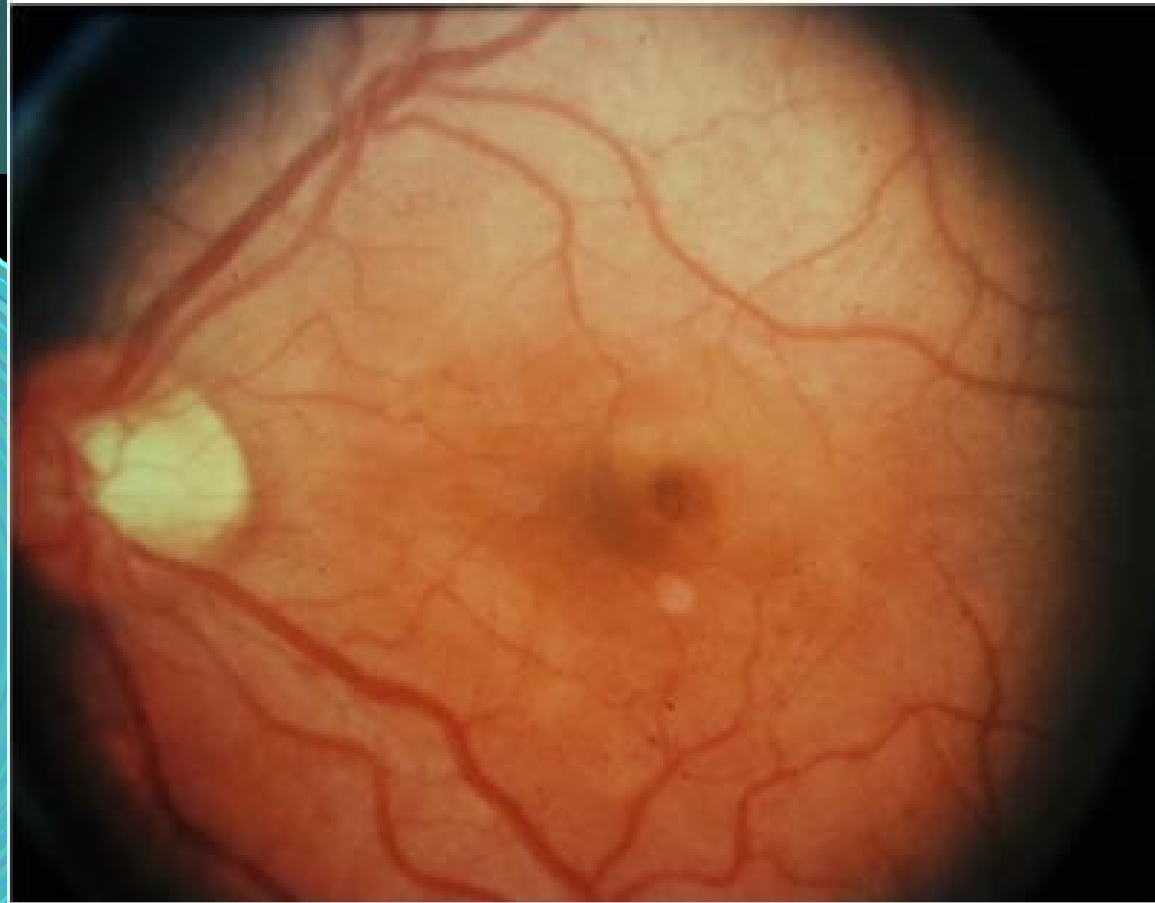





# Luxace čočky do zadní komory



# Traumatická katarakta

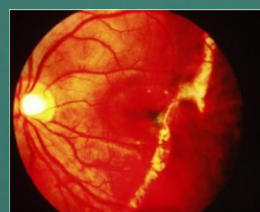



# Berlinovo zkalení


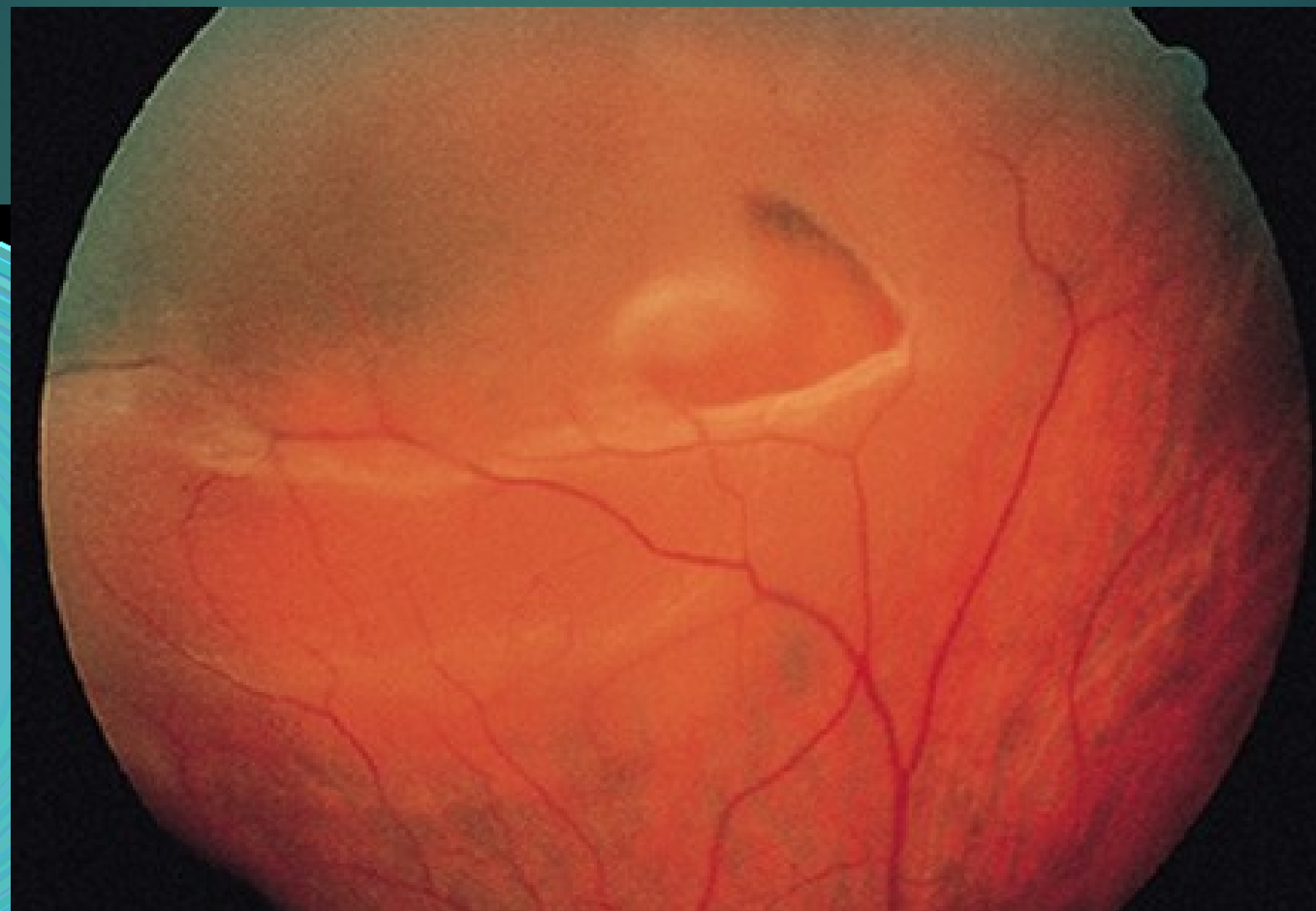
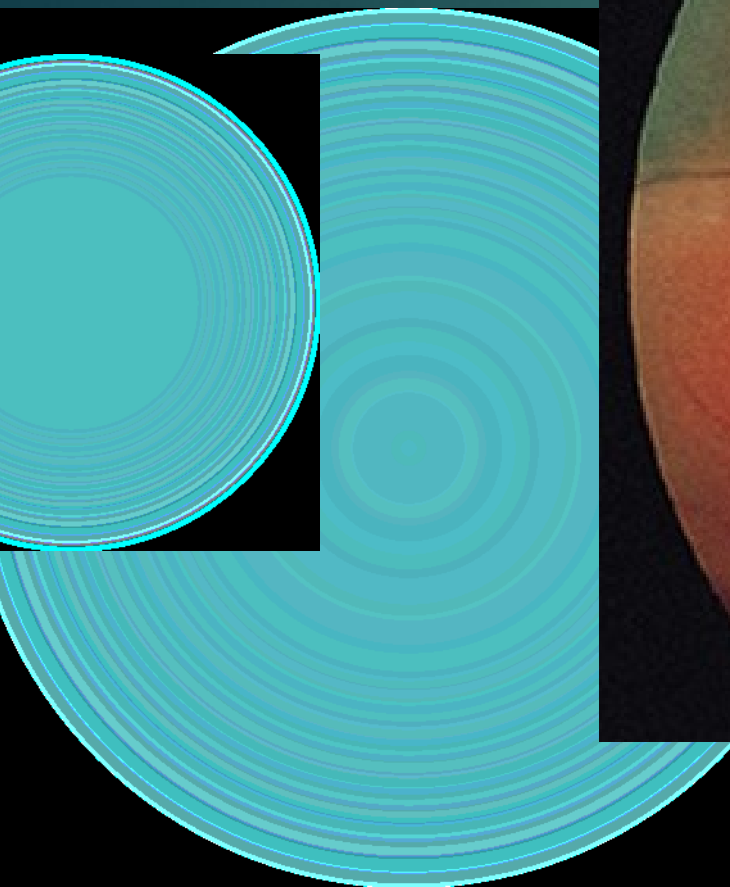




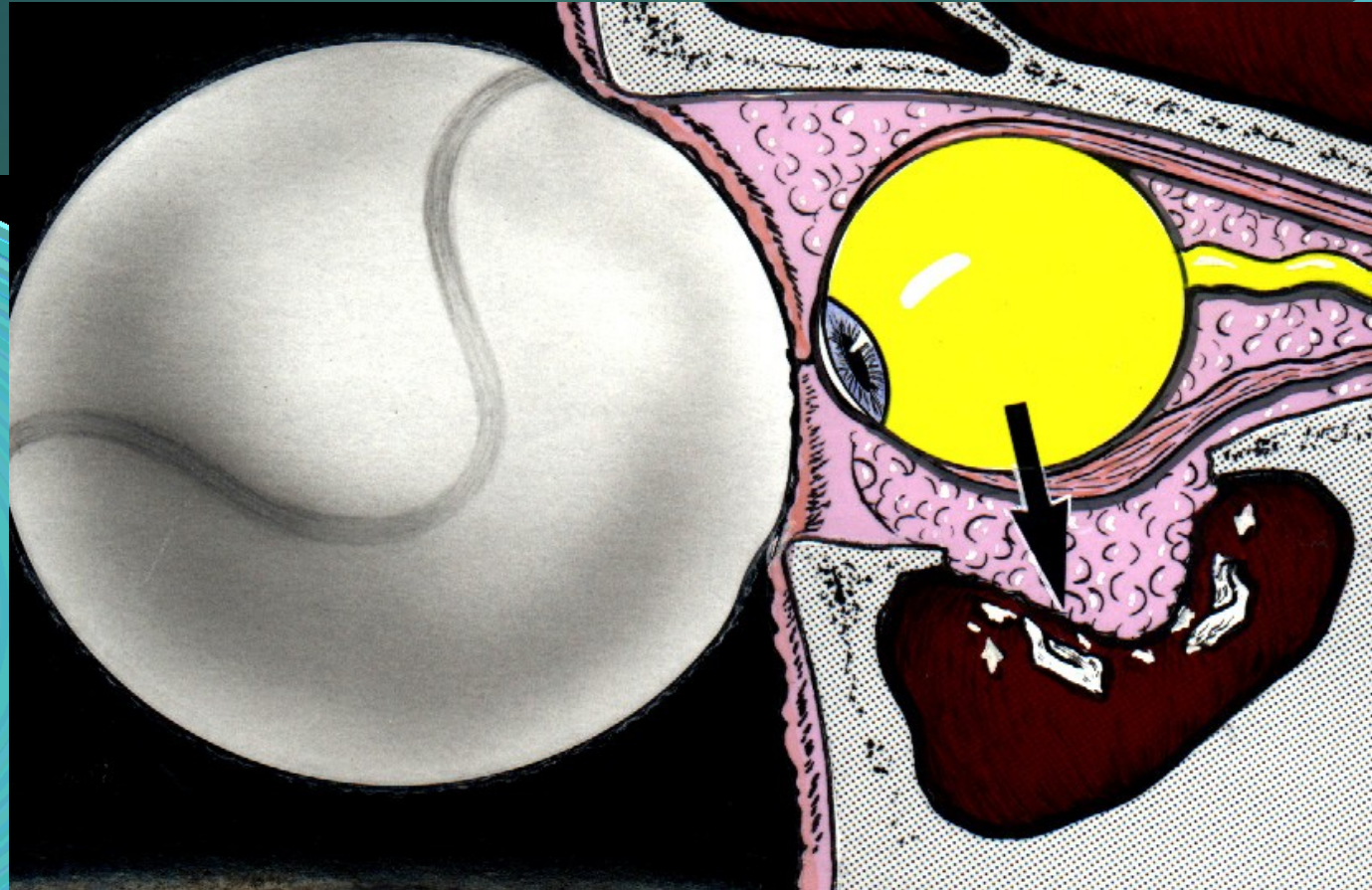
# Ruptura cévnatky



# Trhlina sítnice

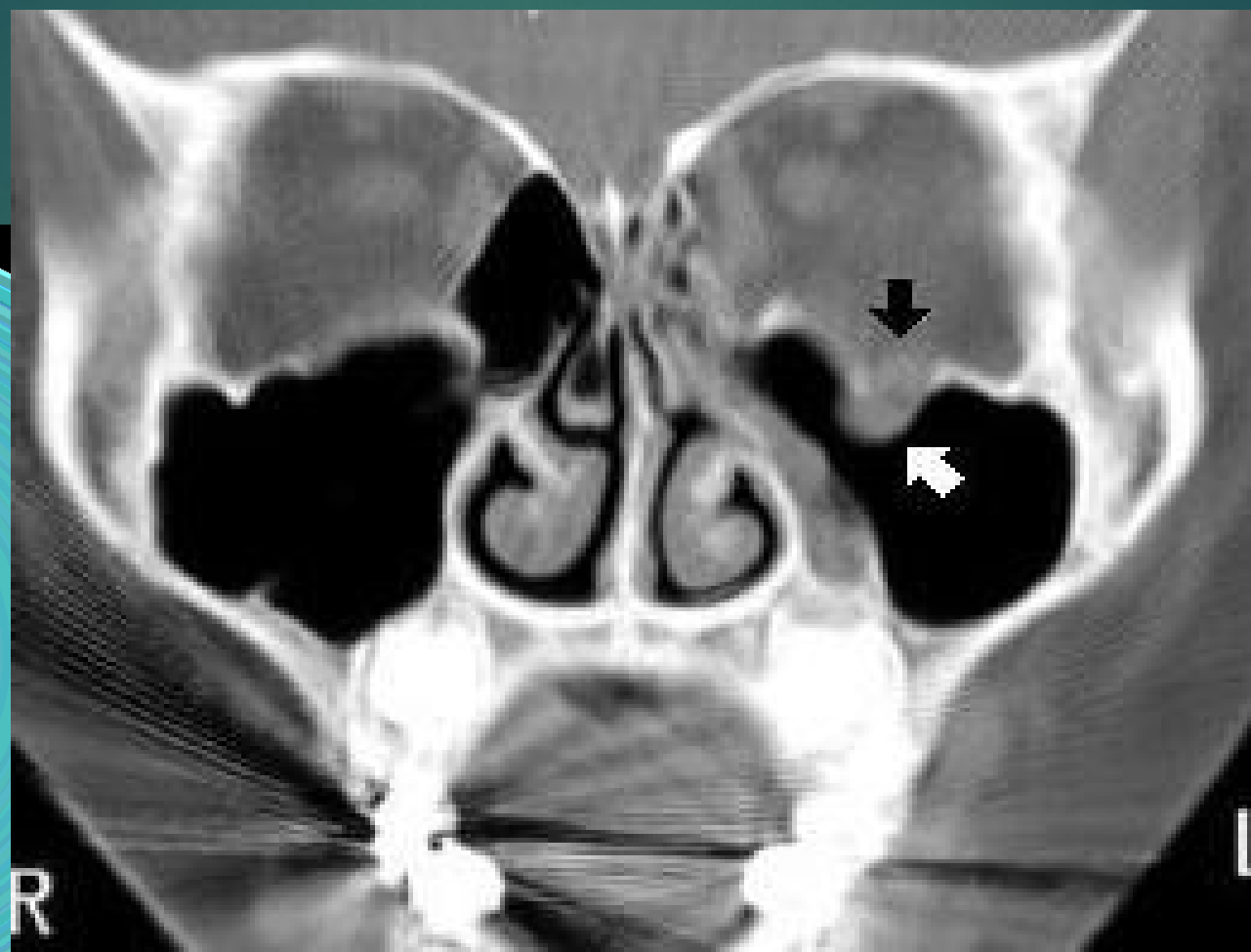


# Mechanismus kontuze – zlomenina spodiny očnice

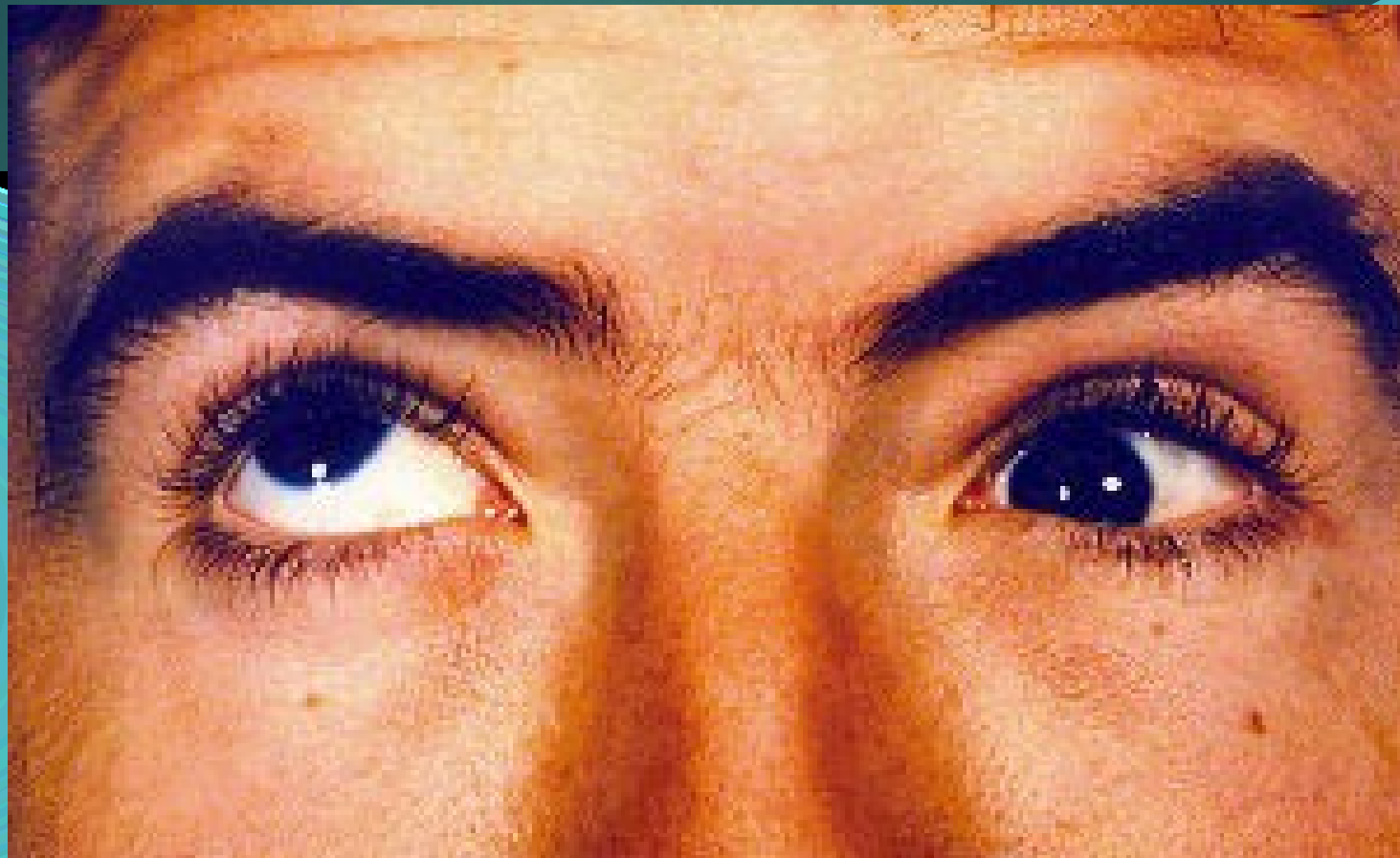




# Hydraulická zlomenina očnice, CT



# Hydraulická zlomenina očnice



- ▶ Fraktury způsobené zevním tlakem na očnici a jařmový oblouk – Le Fort I – III, zygomaticofaciální komplex
- ▶ Přímým úderem ruptura skléry – trhlina s limbem rohovky kryta spojivkou, často prolaps uvey a čočky – těžká hypotonie a poté atrofie bulbu.

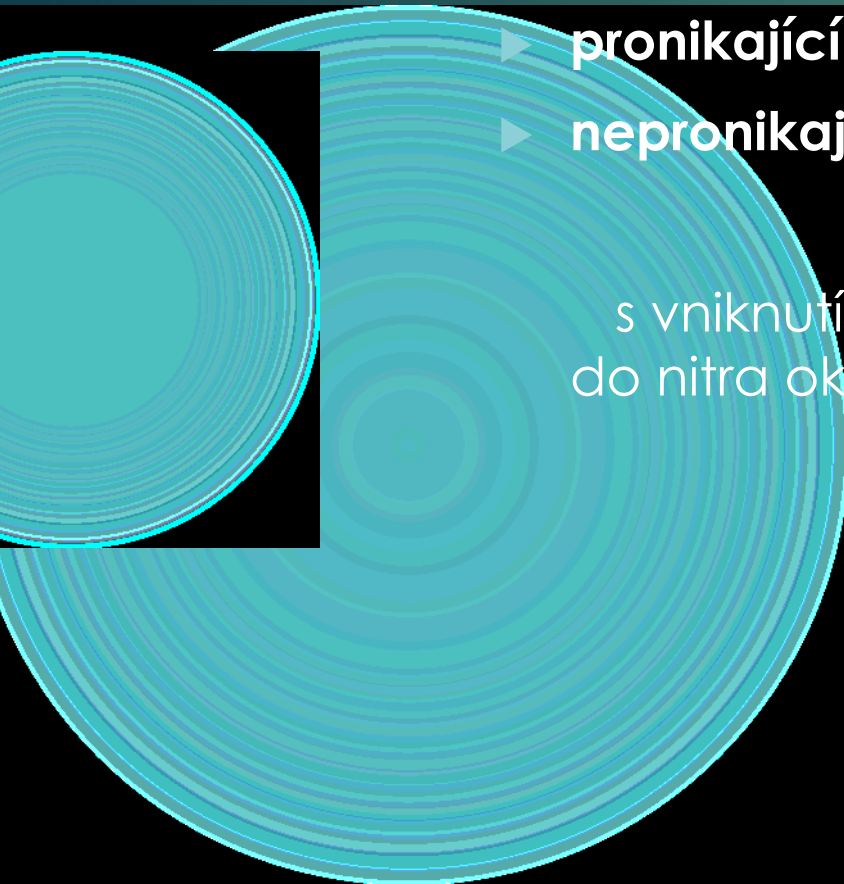




# Poranění oka ostrými předměty


- ▶ **pronikající**
- ▶ **nepronikající** pevným obalem oka

s vniknutím cizího tělesa, které ulpí na povrchu, či pronikne do nitra oka



# Příčiny úrazů oka

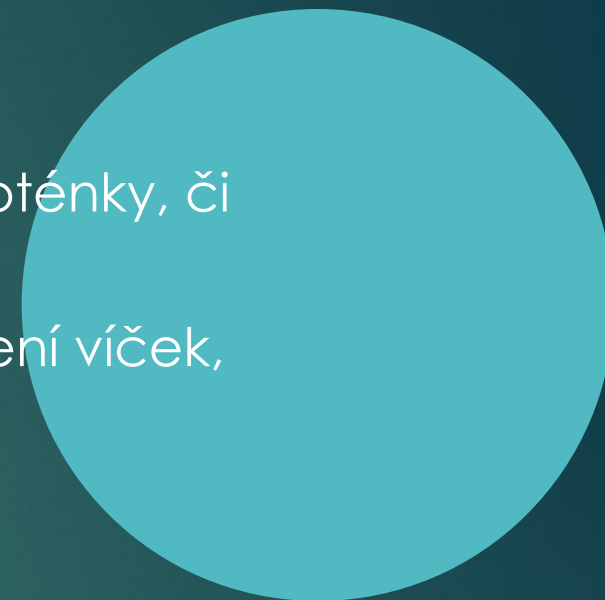

- ▶ úrazy pracovní
- ▶ ve volném čase
  - ▶ kutilství, napíchnutí na větvičku, nehet, list /papír, rostlina
  - ▶ sport - kord, meč..
  - ▶ Rozbité sklo brýlí , projde sklem
  - ▶ anamnéza – mechanismus vzniku úrazu
    - ▶ broušení, tlučení kladivem,
  - ▶ důležitá jak pro dg, odškodnění tak pro prognózu



# Poranění víček

- ▶ časté, spojené s krvácením,
- ▶ důležité - poranění víčkového okraje či tarzální ploténky, či slzného kanálku

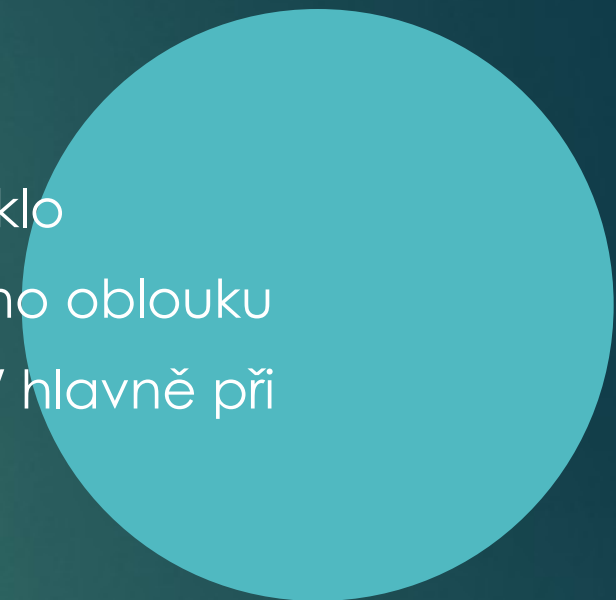
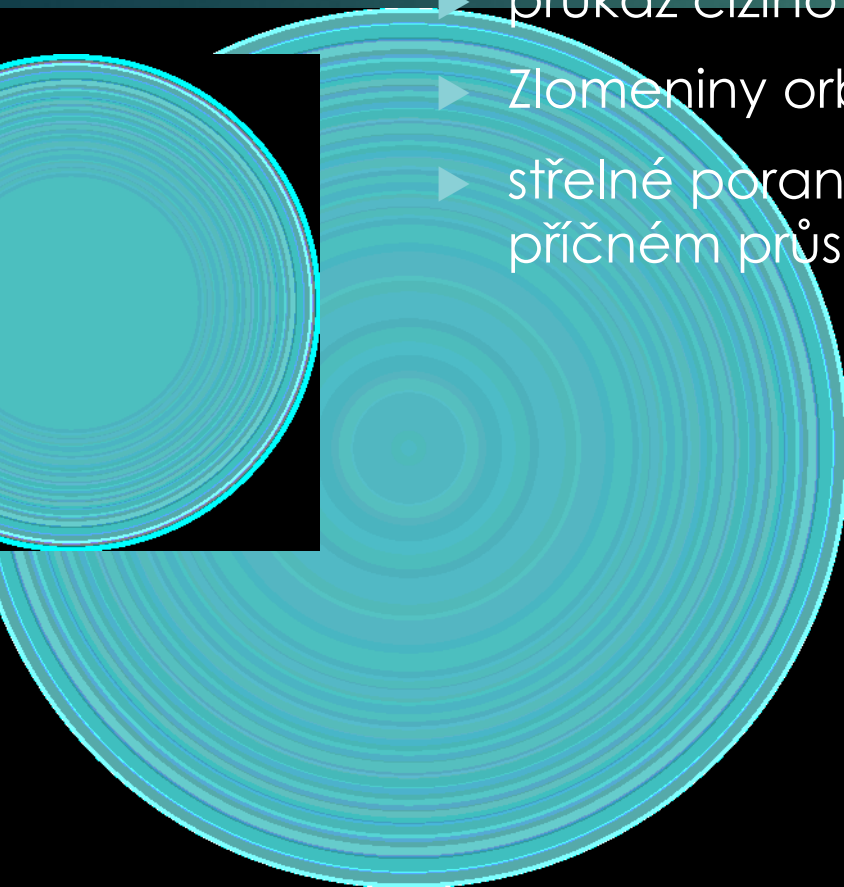
/hojí se dobře, přesné sešití okrajů, správné postavení víček, musí se zabránit chybnému růstu řas/








# Poranění očníce (orbity)

- ▶ vždy závažné
- ▶ průkaz cizího tělesa -RTG, UZV, CT -kov, dřevo, sklo
- ▶ zlomeniny orbity – Lefort I – III, zlomenina jařmového oblouku
- ▶ střelné poranění orbity - poškození očního nervu / hlavně při příčném průstřelu u pokusu o sebevraždu/



- ▶ nutné vyšetření na štěrbinové lampě (mikroskopu)
- ▶ poranění povrchové či pronikající – hledat vstupní ranku,
- ▶ prognóza drobných ranek dobrá – závisí od lokalizace a možné infekce

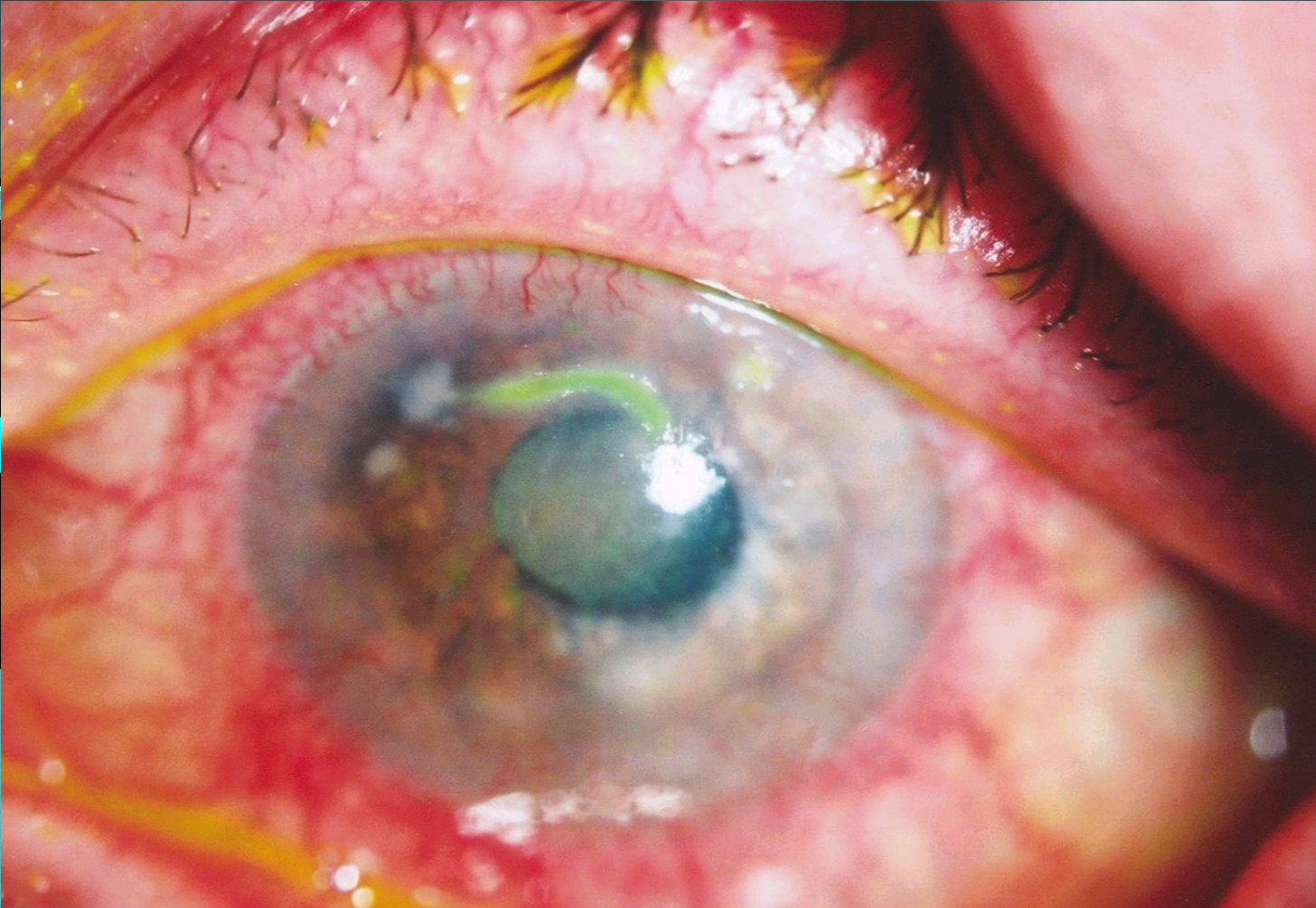




# Nepronikající poranění bulvy

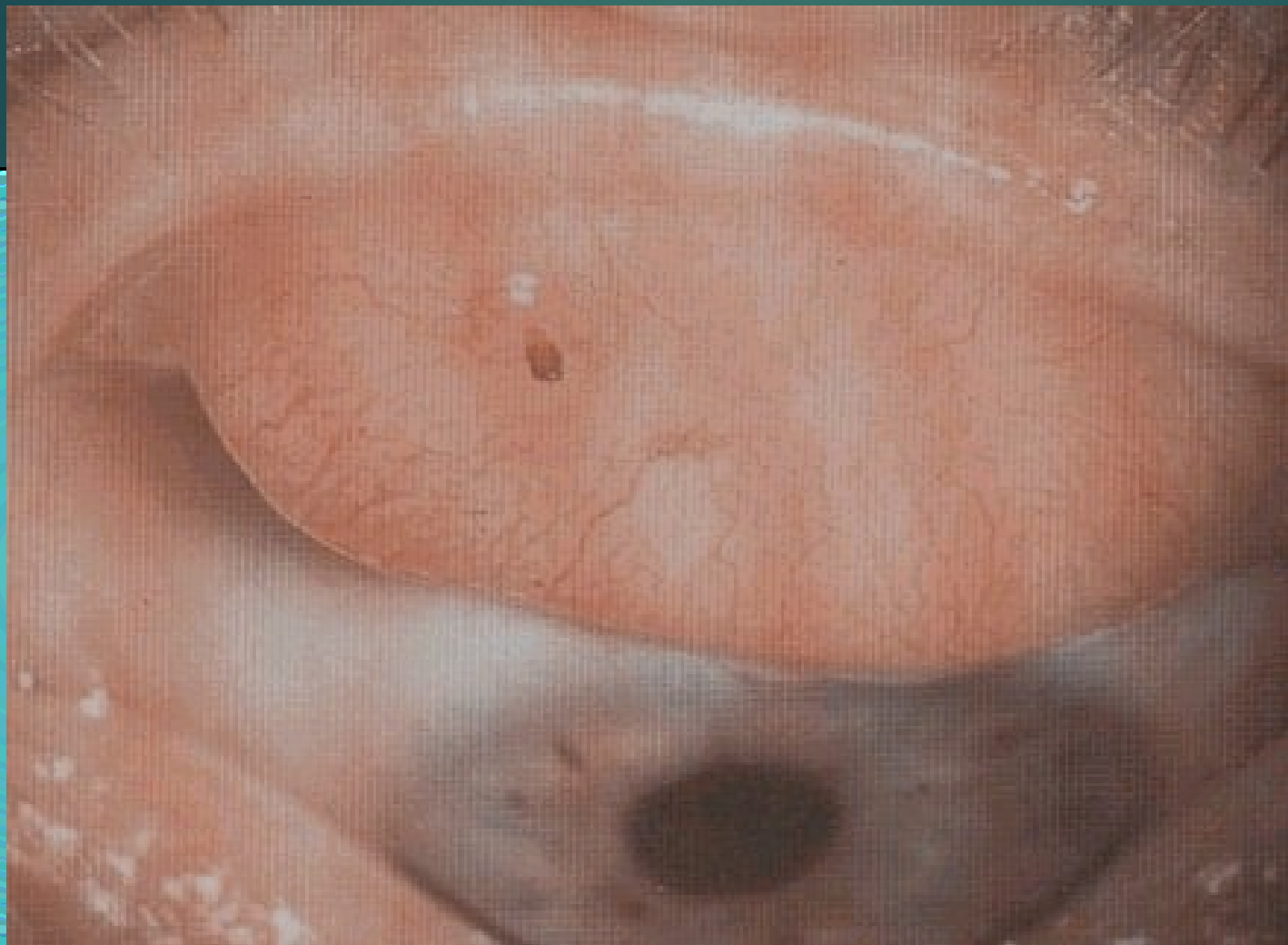

- ▶ hl. poranění rohovkového epitelu – eroze, nebo cizí tělíska / spoj. vak, pod víčkem, na rohovce/
  - ▶ hojí se dobře, recidivující eroze
  - ▶ pokud přesáhne Bowmanovu membránu hojí se různě sytou jizvou / nubekula, makula, leucom
  - ▶ poruchu vidění – i nepravidelný astigmatismus
  - ▶ infikované poranění – rohovkový vřed, zánět duhovky




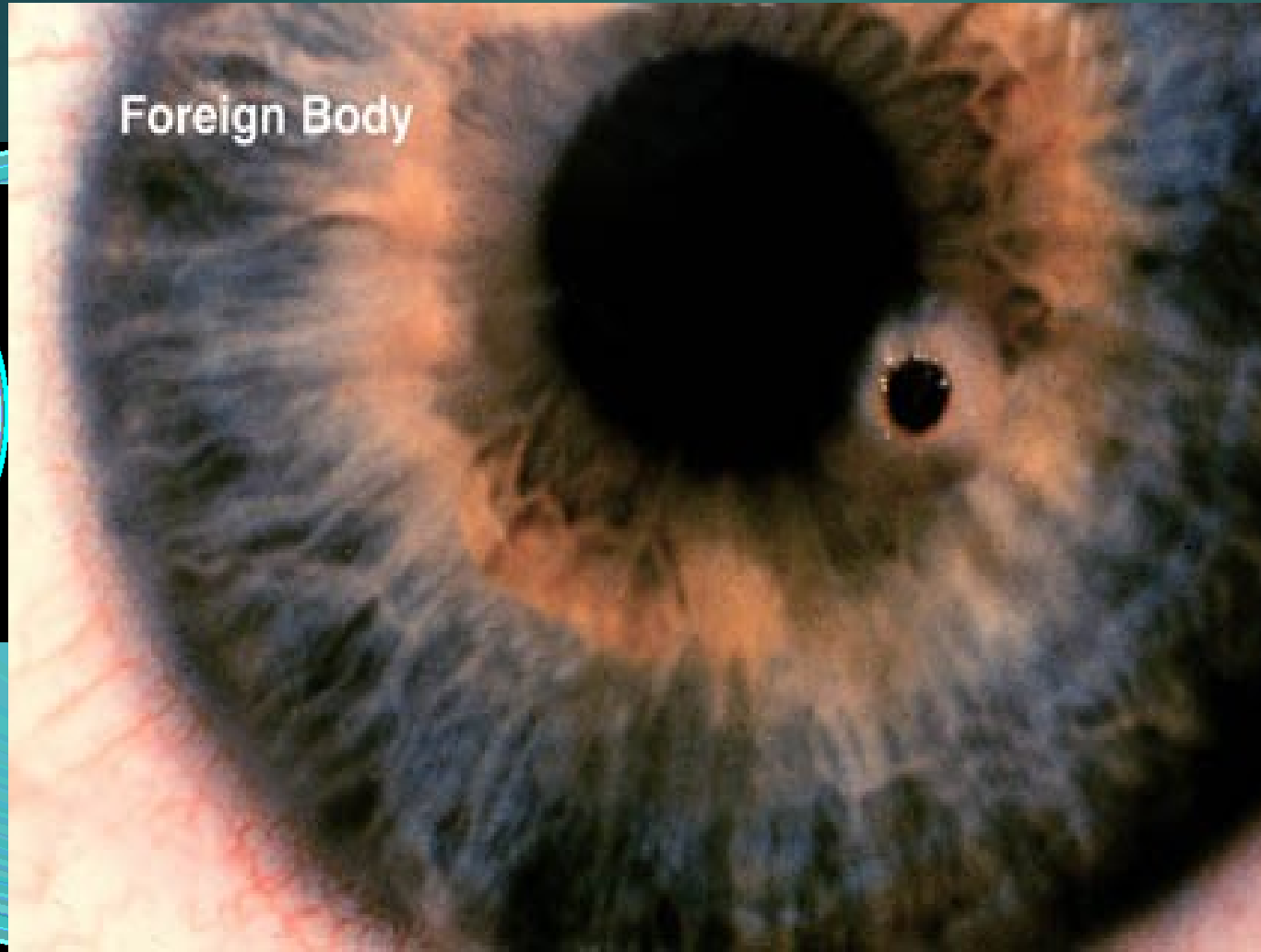

# Oděrka rohovky



# Cizí tělísko pod víčkem




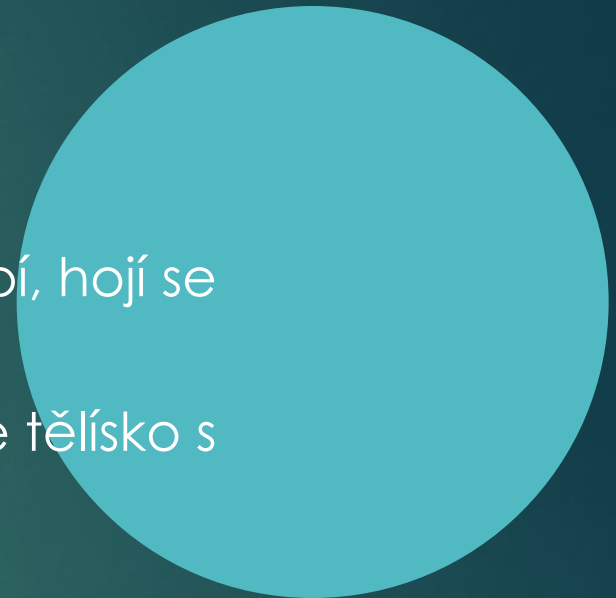

# Rohovkové cizí tělíčko





# Pronikající poranění bulbu

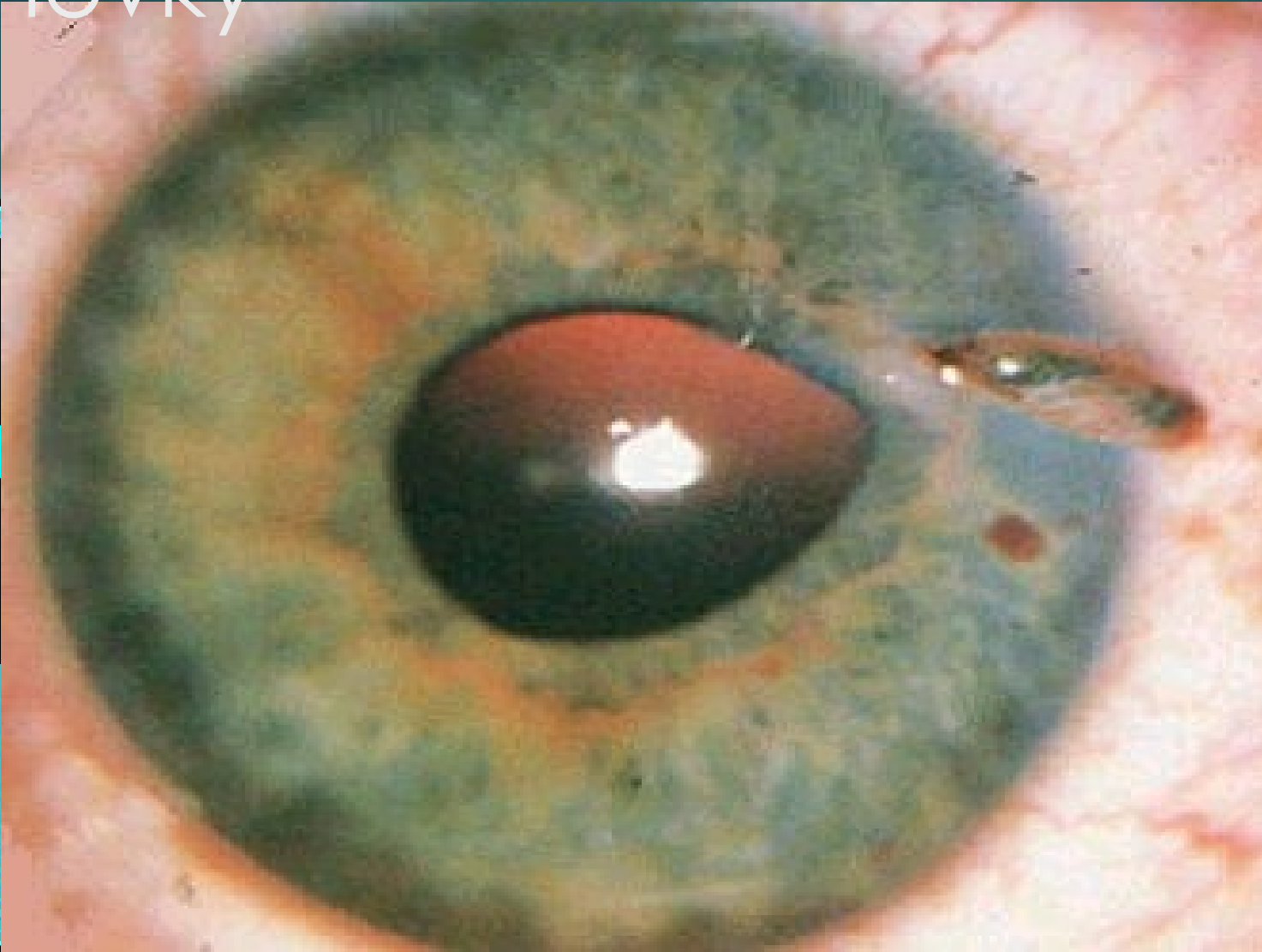
- ▶ Poranění spojivky – krvácení, hojí se dobře
- ▶ Poranění rohovky – u drobných se spontánně slepí, hojí se dobře, /důležité osa vidění, infekce/
- ▶ Perforatio bulbi, dvojitá perforace – duplex i malé tělísko s velkou hmotností a kinetickou energií
- ▶ Zajištění integrity bulbu-sutura rány



# Perforační poranění rohovky

- ▶ otevření přední komory
- ▶ odtok komorové tekutiny - hypotonie
- ▶ změlčení přední komory
- ▶ výhřez duhovky
- ▶ ostrý předmět může poranit i čočku – čočkové hmoty do přední komory, čočka bobtná a zkalí se – okamžitá operace
- ▶ poranění duhovky - perforace



# Perforace rohovky s výhřezem duhovky





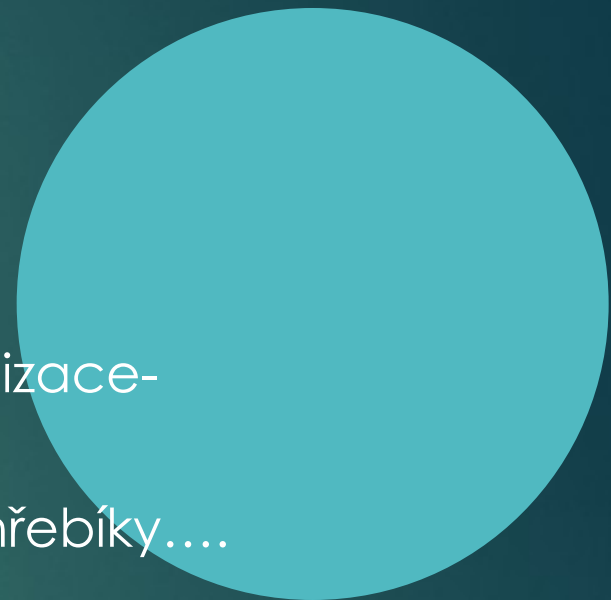
# Perforační poranění skléry

- ▶ prolaps sklivce
- ▶ krvácení do sklivce, cévnatky a sítnice / tvorba vazivových pruhů, sekundární odchlípení sítnice
- ▶ prudce letící tělísko – dvojitá perforace
- ▶ poranění řasnatého tělíska – iridocyklitída, vznik zánětu
- ▶ poranění duhovkorohovkového úhlu recessus – zvýšení nitroočního tlaku

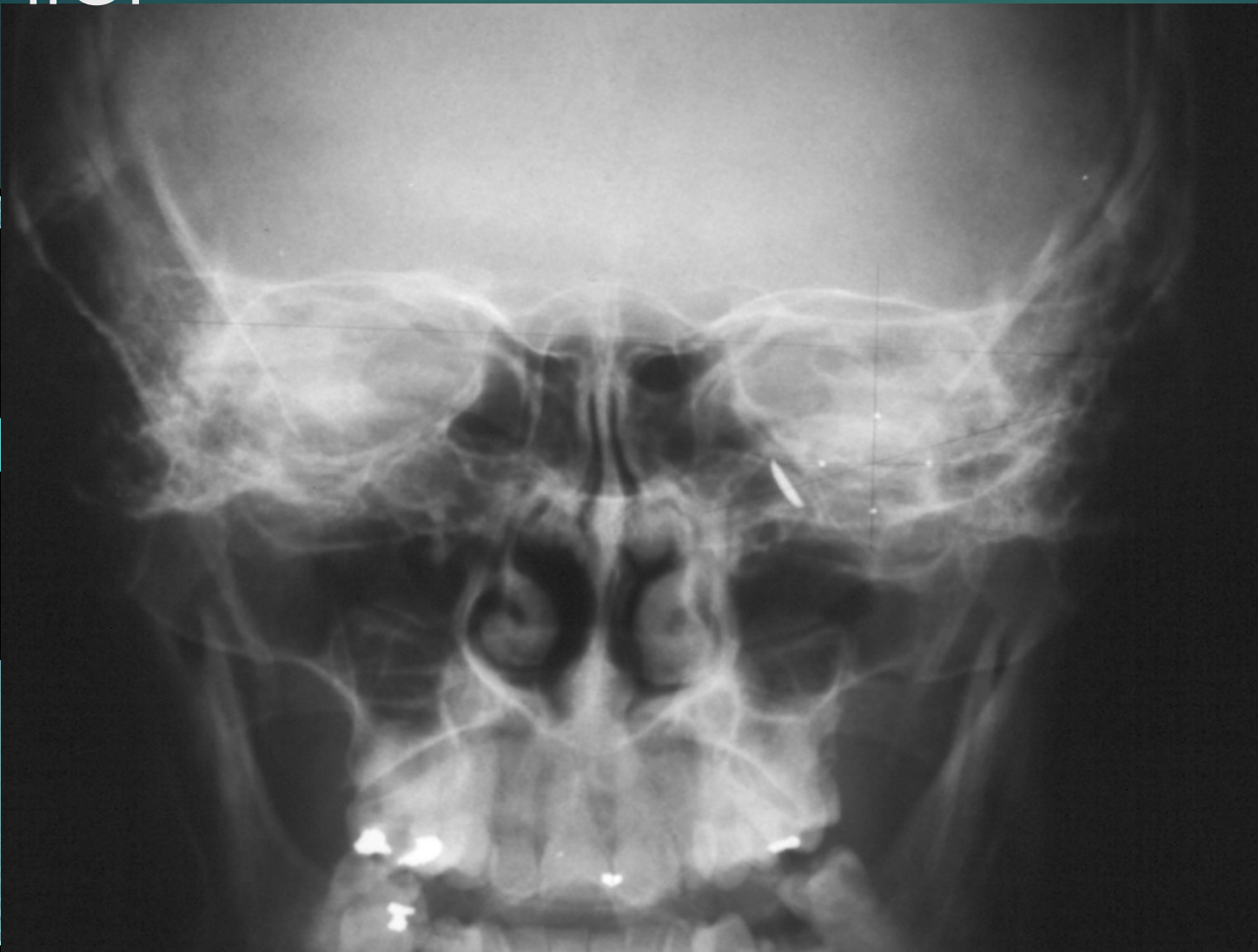



# Léčba

- ▶ do rukou oftalmologa
- ▶ vždy vyloučit průnik CT- rtg,CT,NMR
- ▶ anamnéza
- ▶ odhalení vstupní branky
- ▶ zjištění polohy CT /RTG,UZV,CT, Combergova lokalizace-  
lokalizační protézka
- ▶ vniknutí infekce – od typu materiálu/ sklo, dřevo, hřebíky....

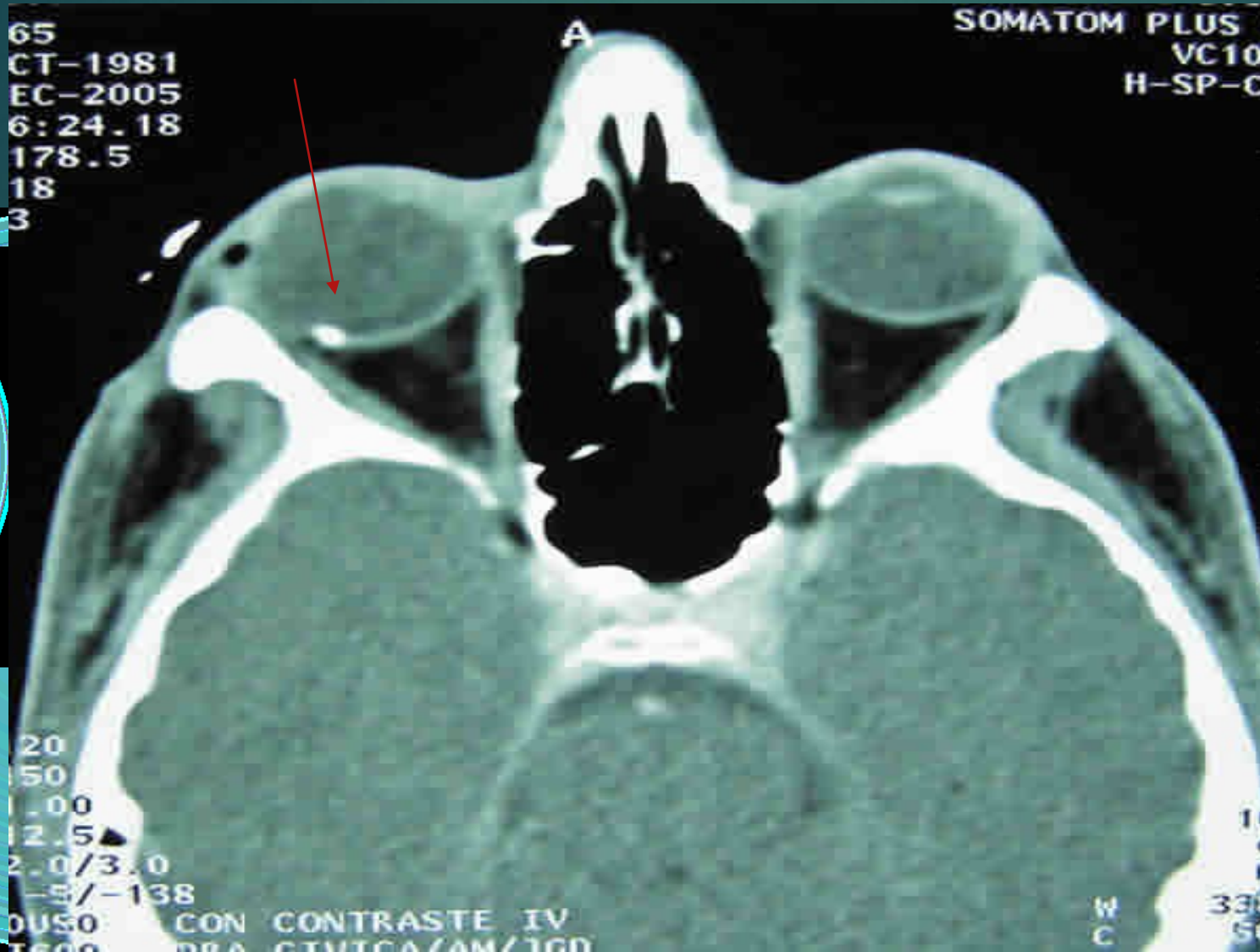



# Rtg kontrastní cizí tělísko v levé očnici

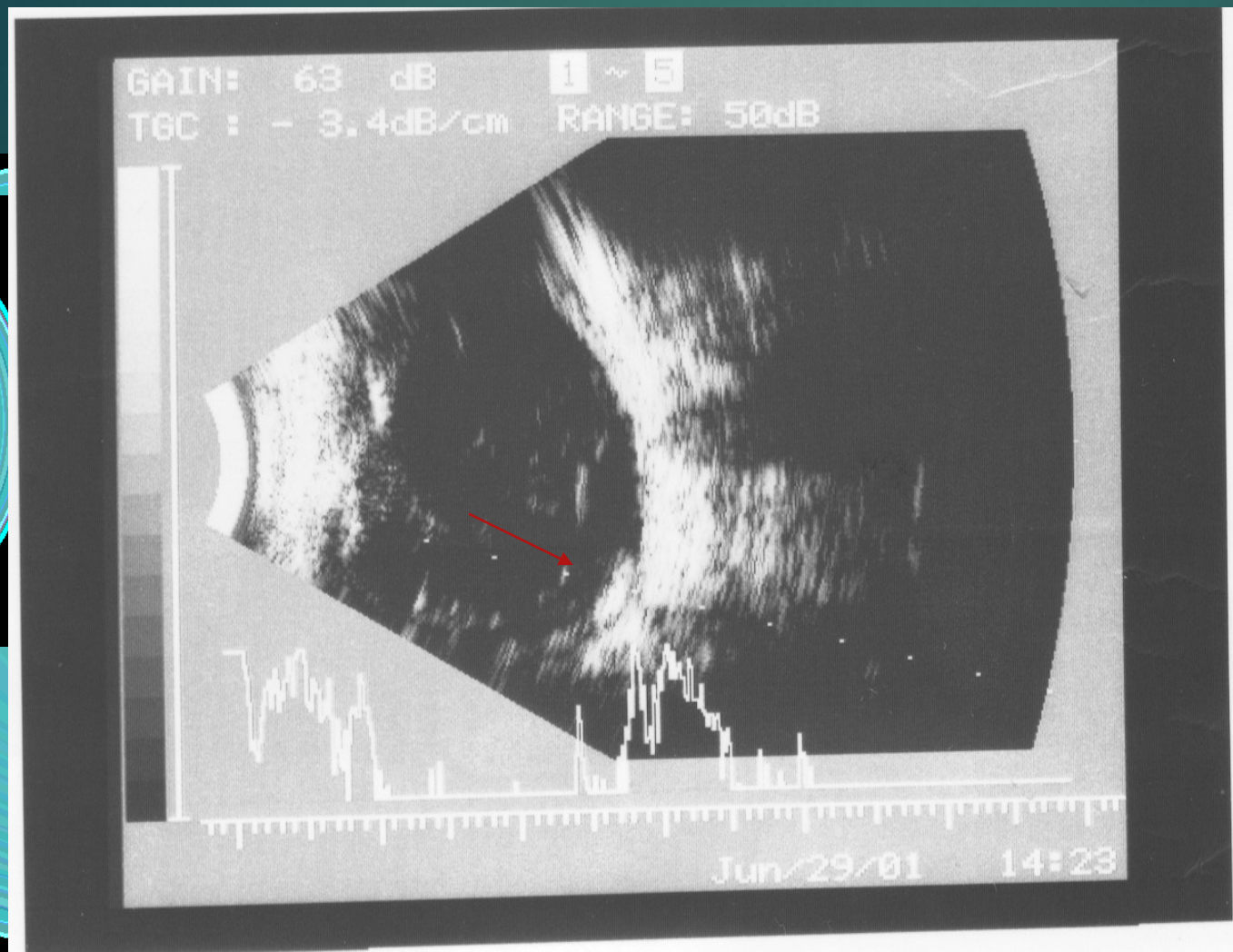




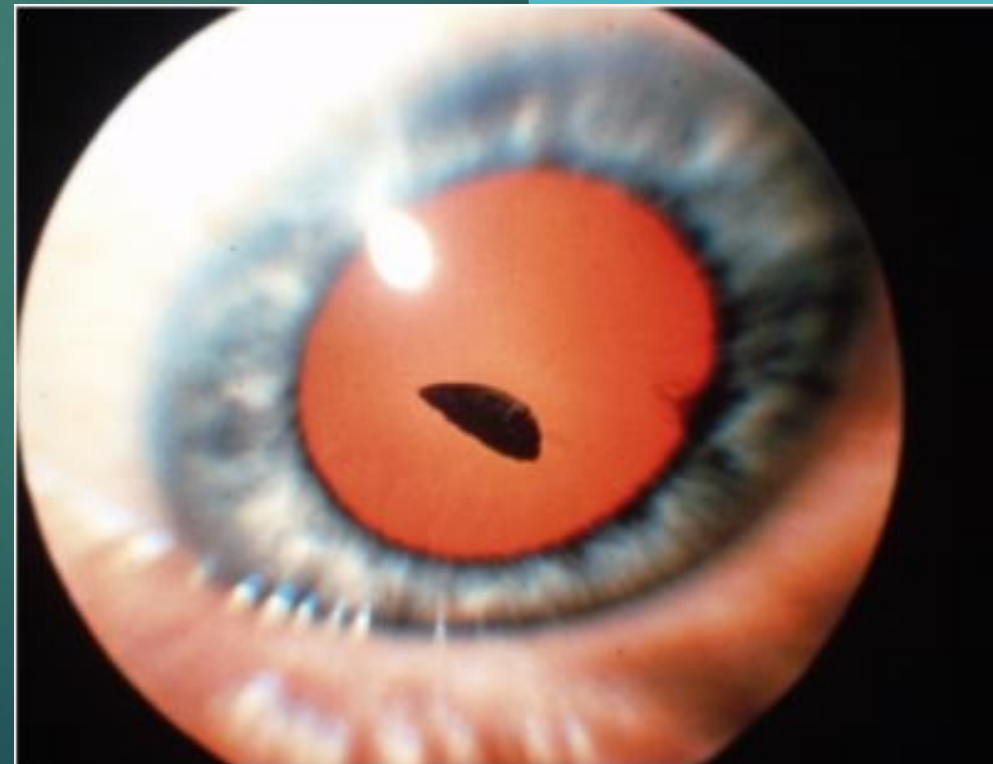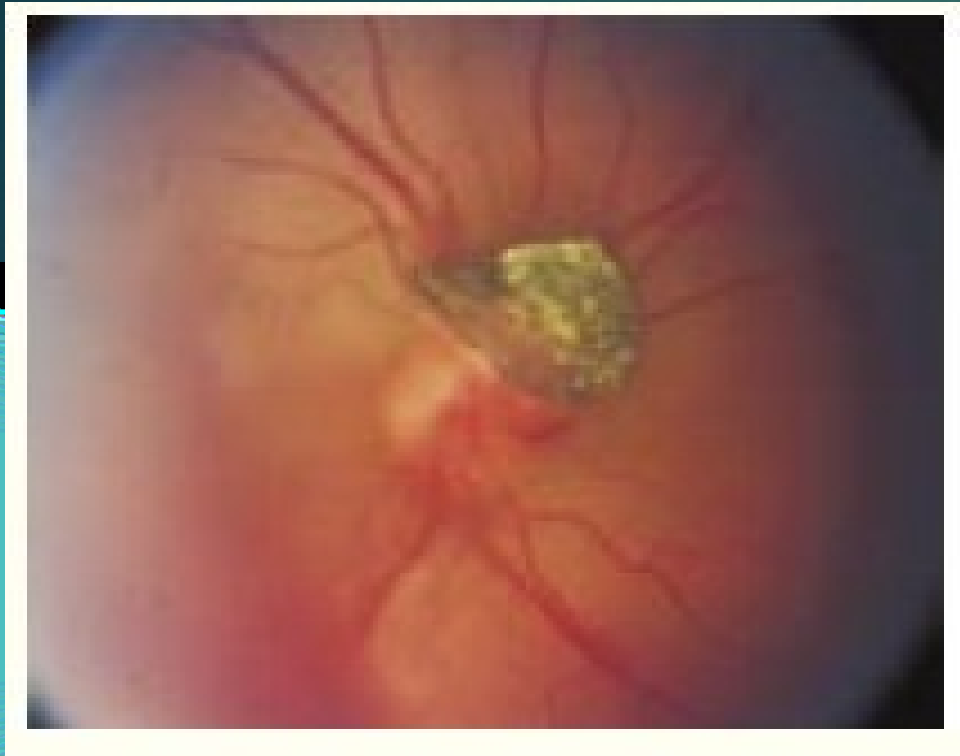
# CT vyšetření



# UZV vyšetření nitroočního tělíska




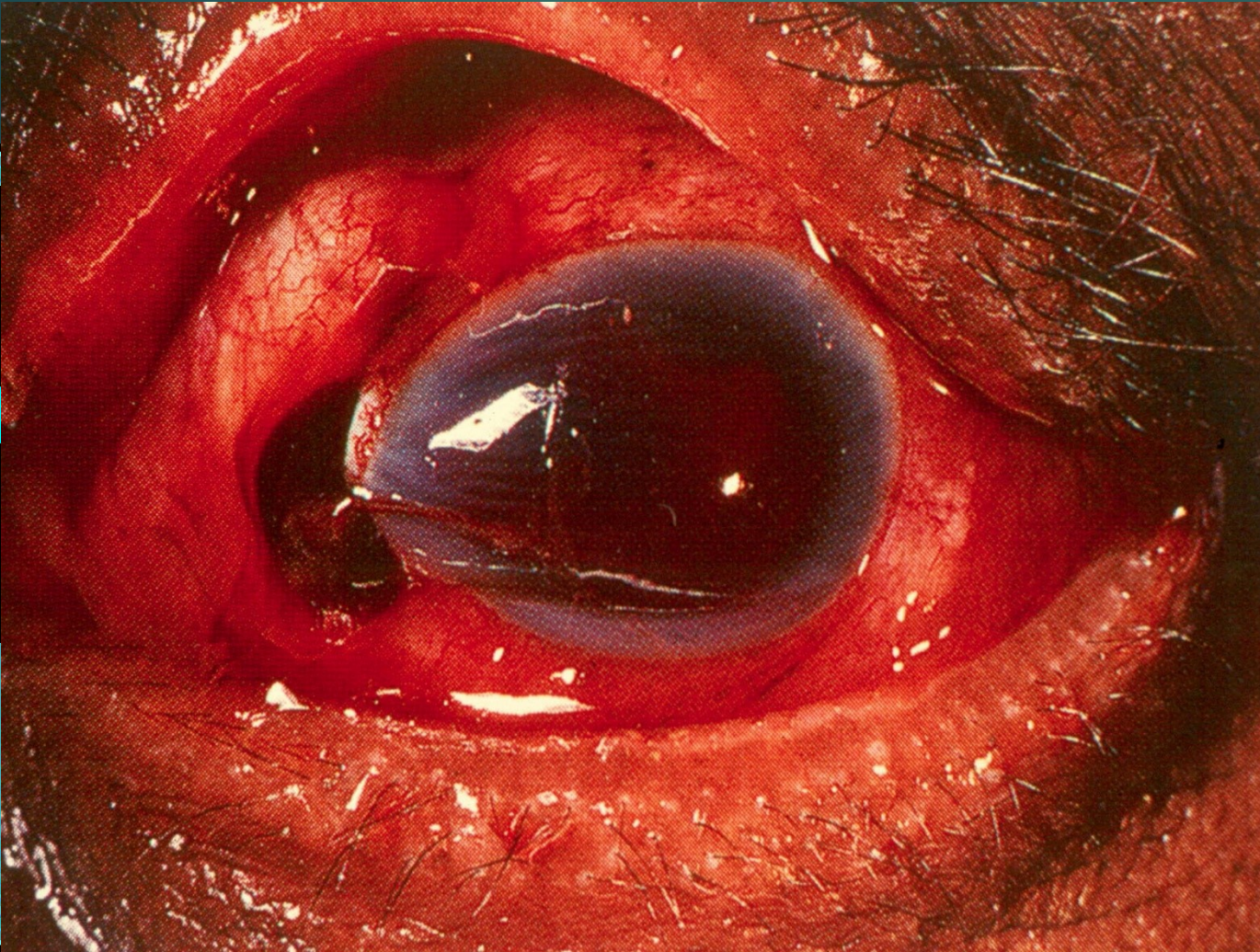


# Kovové nitrooční tělíčko






# Ruptura bulbu s výhřezem nitroočních tkání





- ▶ chirurgická léčba – sešití rány a obnovení přední komory+ATB, lokalizace – Comberg. a extrakce CT – magnet, pinzeta, vitrektom-pars plana-nepoškodit oční tkáně
- ▶ neodstraněná CT: **měděná** – chalkóza /impregnace oč. tkání solemi mědi (až obraz endoftalmitidy), **železná** – sideróza, dále k rozkladu nervových elementů sítnice- vleklá uveitis, ERG- nevýbavné potenciály=atrofie zrakového nervu, **olovo** – atrofie sítnice a zrakového nervu
- ▶ **sklo a plast** – inertní, snášeny často bez patologických příznaků





# Komplikace

- ▶ infekce – rohovkový vřed, zánět duhovky, nitrooční sepse-  
endofthalmitida
- ▶ katarakta, glaukom, jizvy
- ▶ sympatická oftalmie
- ▶ Odchlípení sítnice
- ▶ atrofie bulbu
- ▶ Sideróza
- ▶ Chalkóza





# Poranění zrakového nervu

- ▶ **evulze (vytržení) zrakového nervu (ZN)**

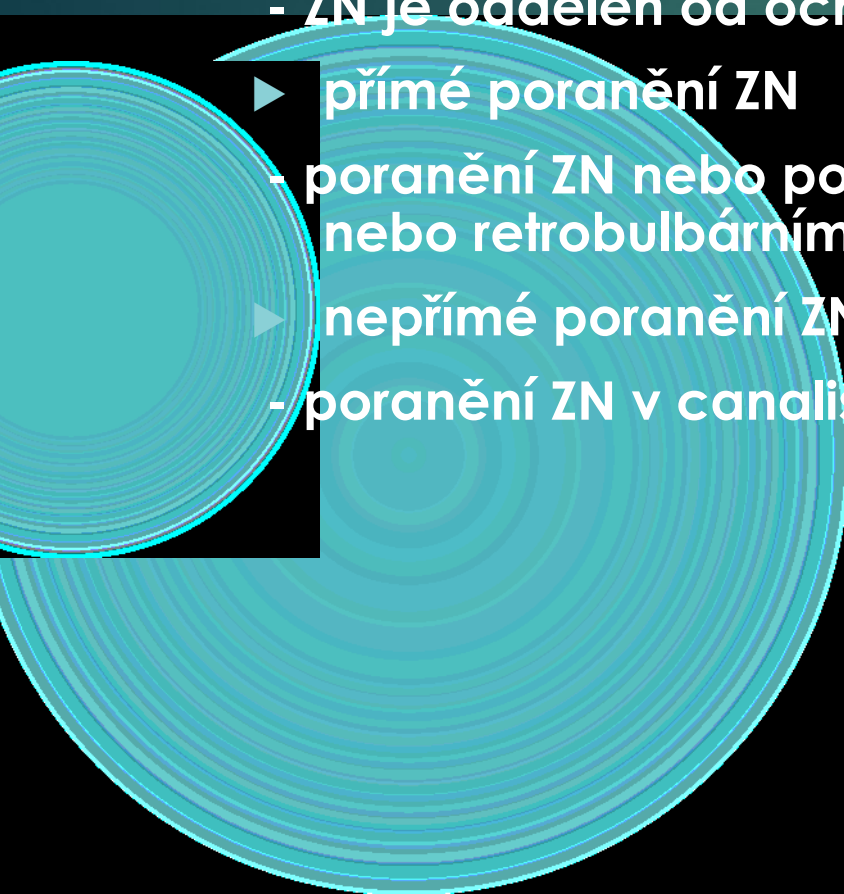
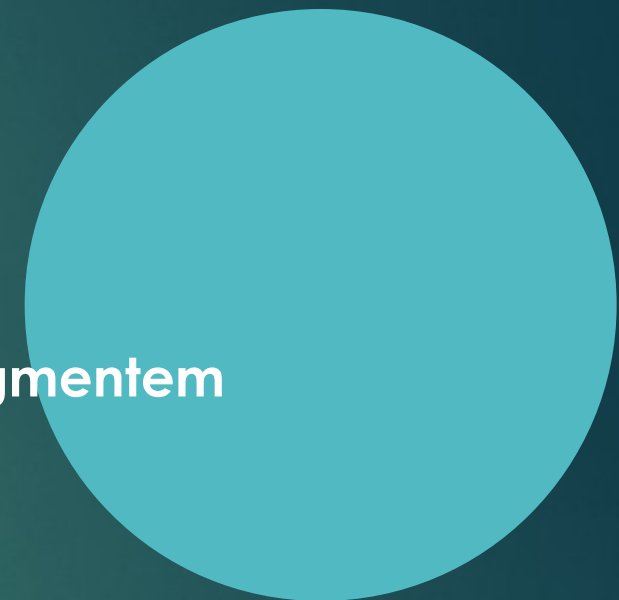
- ZN je oddělen od oční koule

- ▶ **přímé poranění ZN**

- poranění ZN nebo pochev ZN cizím tělesem, kostním fragmentem nebo retrobulbárním hematodem

- ▶ **nepřímé poranění ZN**

- poranění ZN v canalis n. optici přenesením síly

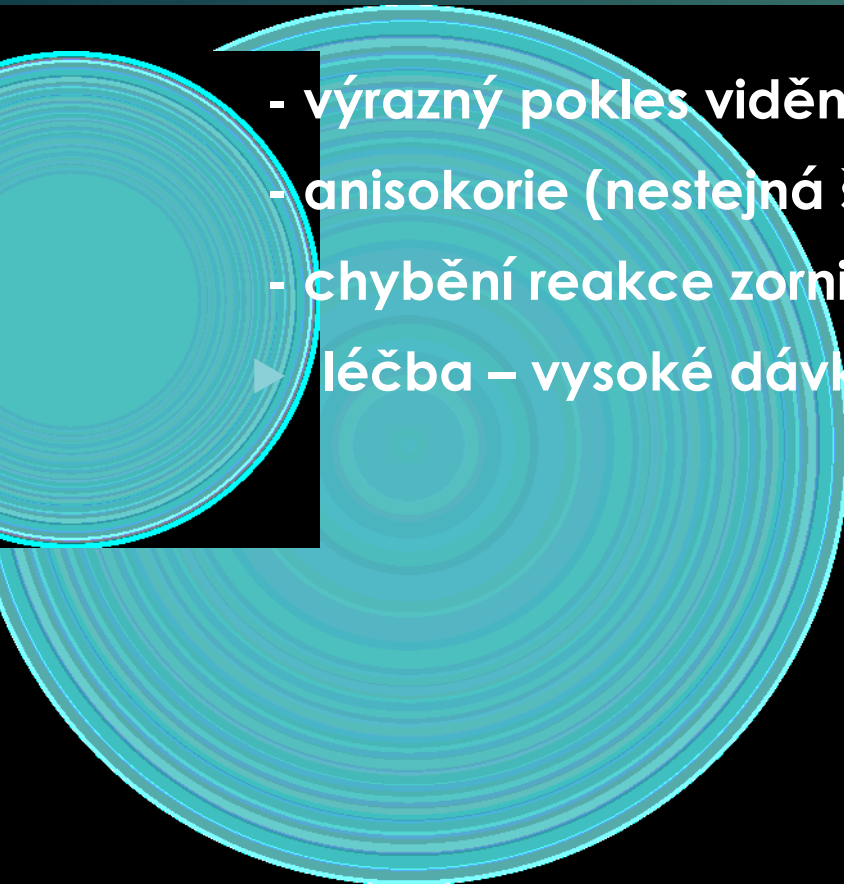



# Poranění zrakového nervu


## ▶ příznaky

- výrazný pokles vidění (až slepota)
- anisokorie (nestejná šíře zornic)
- chybění reakce zornice na osvit

▶ léčba – vysoké dávky kortikosteroidů, trvale snížené vidění

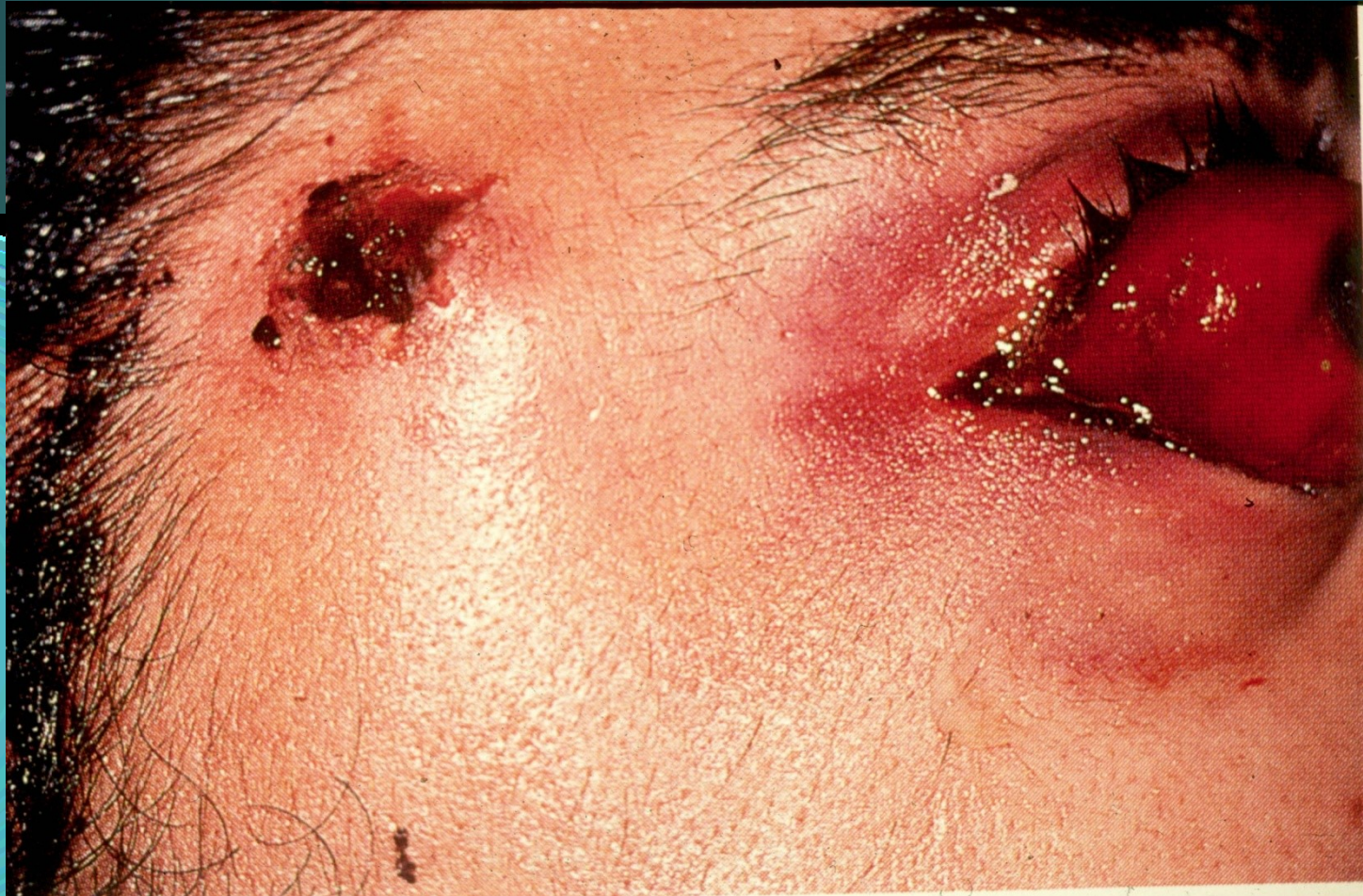

# anizokorie





# Střelné poranění




# Poranění tepelným či chemickým působením

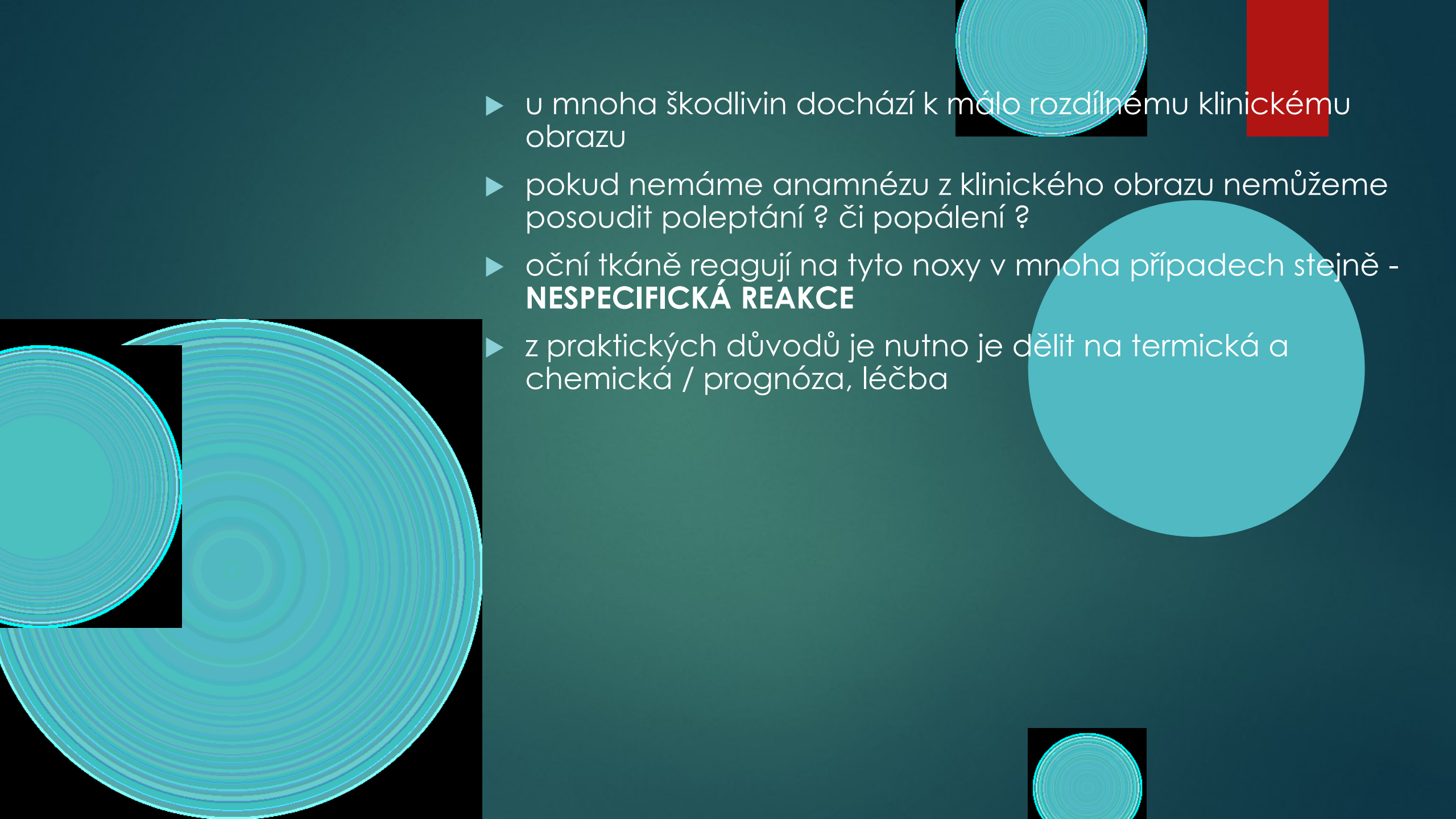
- 
- TEPELNÁ POPÁLENÍ –  
COMBUSTIO
- POLEPTÁNÍ - CAUSOMA





- ▶ Poranění hlavně profesní – zemědělství, chemický průmysl, strojírenství /postřiky, chemické látky,žhavá okuj, horké páry
- ▶ Ve volném čase – omastek, popel, čisticí prostředky v domácnosti, gumovník, hašení vápna, elektrolyty





- 
- ▶ u mnoha škodlivin dochází k málo rozdílnému klinickému obrazu
  - ▶ pokud nemáme anamnézu z klinického obrazu nemůžeme posoudit poleptání ? či popálení ?
  - ▶ oční tkáně reagují na tyto noxy v mnoha případech stejně - **NESPECIFICKÁ REAKCE**
  - ▶ z praktických důvodů je nutno je dělit na termická a chemická / prognóza, léčba

# Tepelná poškození oka - combustio

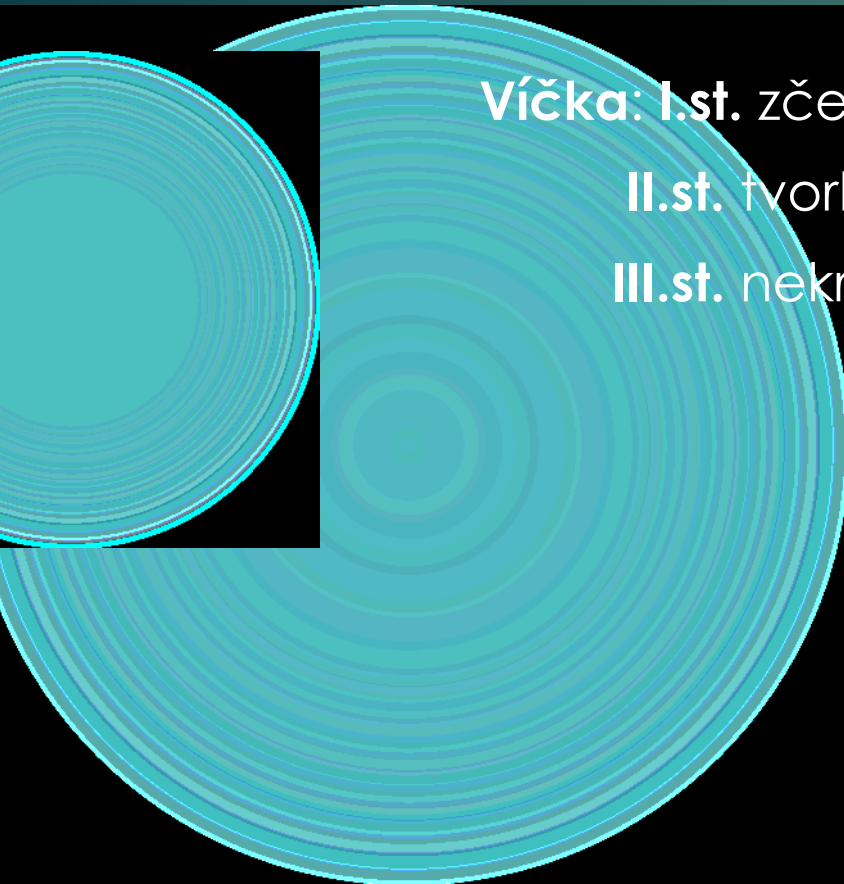


Dělíme na 3 stupně:

**Víčka: I.st.** zčervenání

**II.st.** tvorba puchýřků

**III.st.** nekróza - k zjizvení víček








**Oko :** **I.st.** zčervenání spojivky a zkalení rohovky

**II.st.** chemóza spojivky a nekróza povrchových vrstev rohovky

**III.st.** nekróza spojivky a rohovky – k tvorbě jizevnatých pseudopterygií, srůstům mezi víčky a spojivkou nebo rohovkou /symblefara /, rohovkový vřed, vaskularizovaný leukom, sekundární glaukom



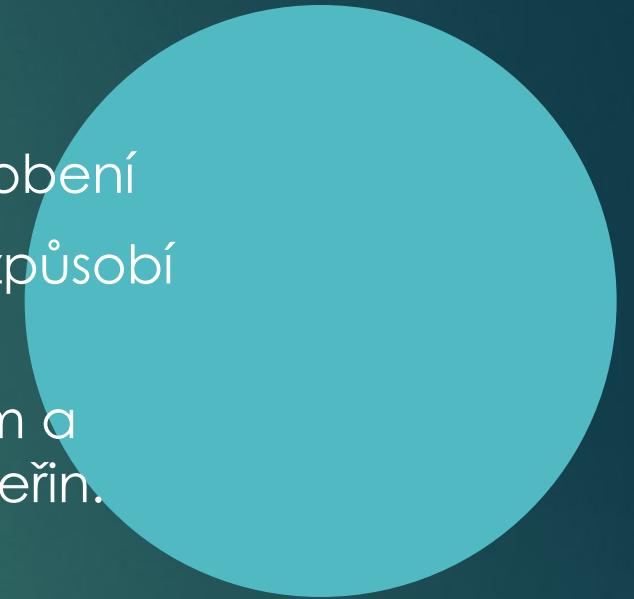



# Léčba

- ▶ II. a III. stupeň vyžaduje speciální léčbu
- ▶ antibiotika lokálně k zabránění sekundární infekce, nekrotické oblasti spojivky nahrazujeme transplantáty/bukální sliznice dutiny ústní/, plastické úpravy srůstů, mechanické rozrušování srůstů

# Poleptání oka - causoma

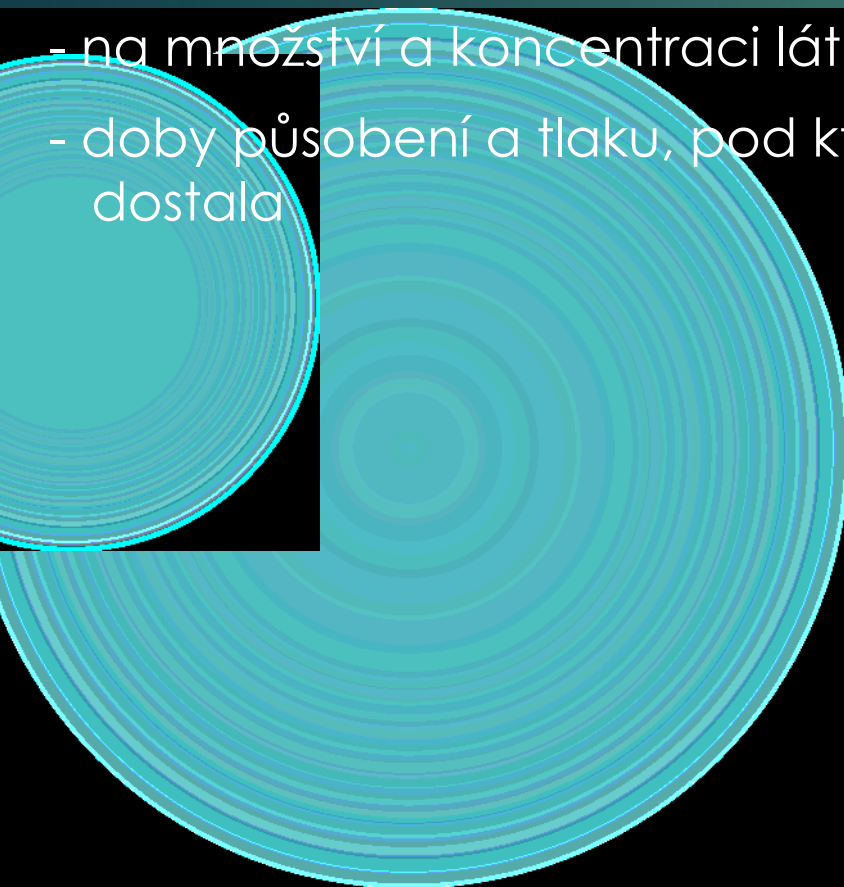
- ▶ komplikovaněji než popáleniny
- ▶ často kombinace chemického a termického působení
- ▶ nevíme do jaké hloubky pronikne a do jaké míry způsobí ireverzibilní poškození
- ▶ důležitou roli hraje časový interval mezi poraněním a začátkem léčení. Noxa do oka proniká během vteřin.



**poleptání způsobují** – kyseliny, louhy, amoniak, vápno, anilinové barvy, bojové látky


**rozsah poškození závisí**

- od chemické povahy látky
- na množství a koncentraci látky
- doby působení a tlaku, pod kterým se škodlivina do oka dostala





- ▶ stupně poškození rozeznáváme tak jako u popálenin
- ▶ poleptání II. a III. stupně je vždy těžší a déle trvající
- ▶ poleptané oko je poškozováno také tím, že leptající látka může i dále pronikat do hloubky oka, prognóza bezprostředně po úrazu není možná




► !!!!! nebezpečnost poleptání spočívá v tom, že chemicky působící radikály přímo poškozují bílkovinné molekuly buněk – dochází

k **ireverzibilním změnám, těžká- makula, leukom, deformace víček a postavení řas, naopak u lehkých barvící se eroze léčba bez trvalého poškození**





- ▶ kyseliny – **koagulační nekrózu** – působnost je tedy pouze povrchová, místně a časově ohraničená a koagulum zabrání pronikání látky dále do hloubky
- ▶ louhy a alkálie – **kolikvační nekrózu** – mají protrahované působení do hloubky,

**amoniak, vápno pálené i nepálené** podobnou působnost jako alkálie – vápenné poškození / pojí se s vodou za vývoje tepla, vytváří se pevné částičky, ze kterých se dále uvolňuje leptavá látka, dochází k ukládání solí kalcia ve tkáni -těžko prognosticky hodnotitelné



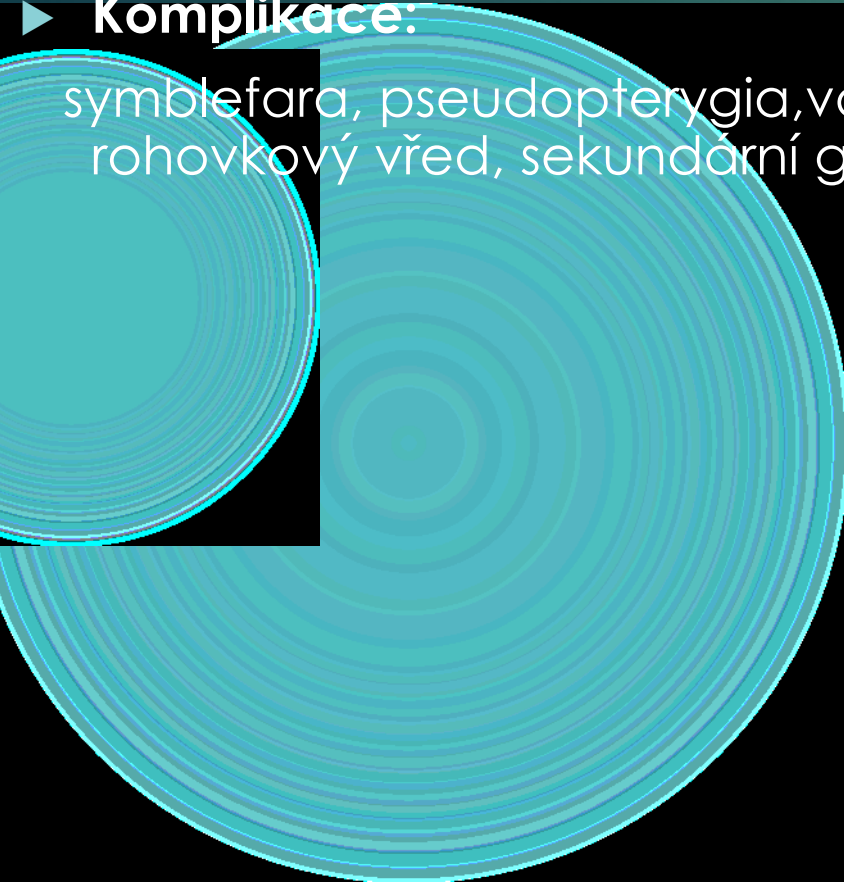


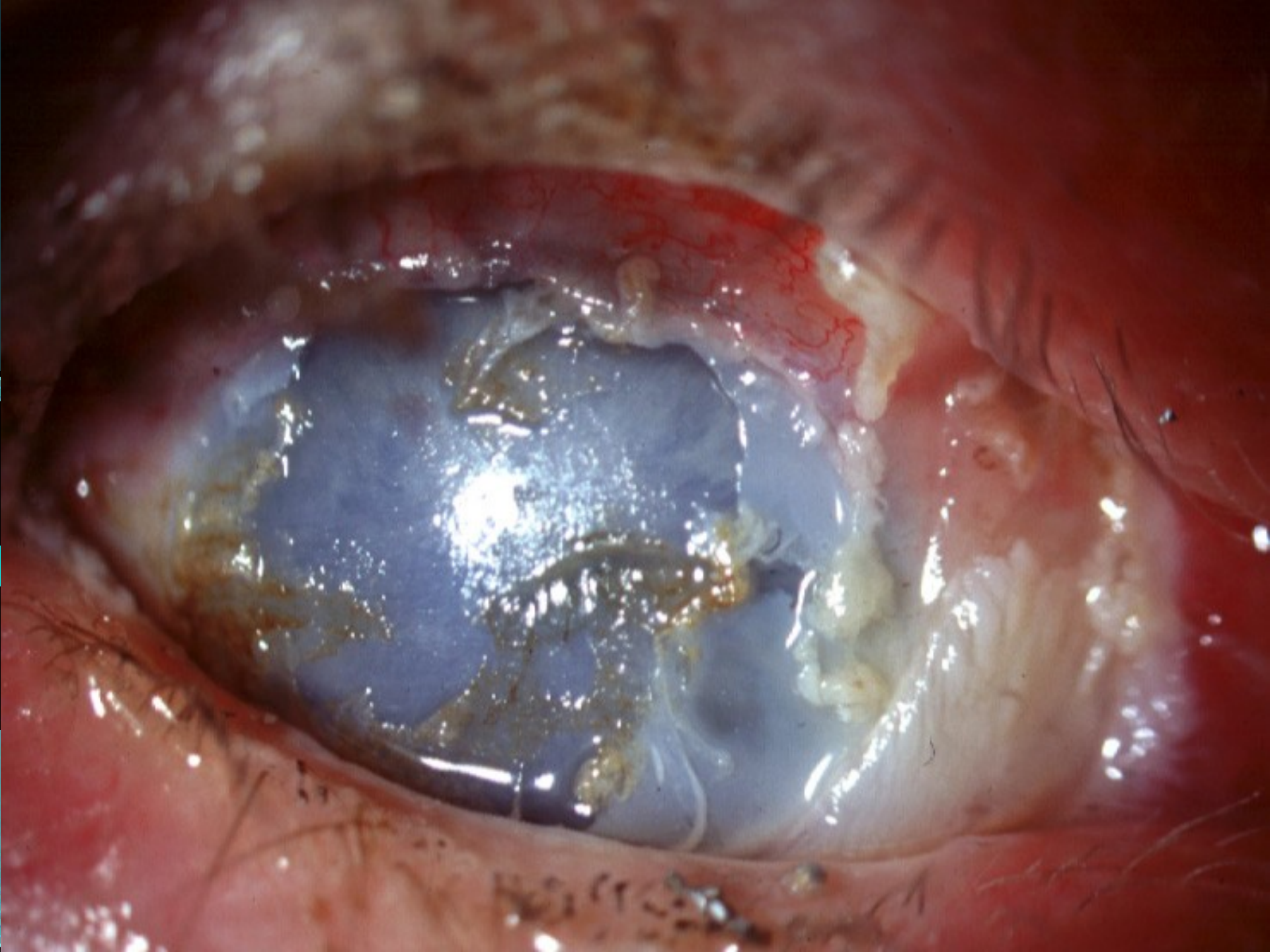
- ▶ **anilinové barvy** – z organických a anorganických kyselin, patří sem i poleptání inkoustovou tužkou / dříve hlavně sebepoškozování vězňů

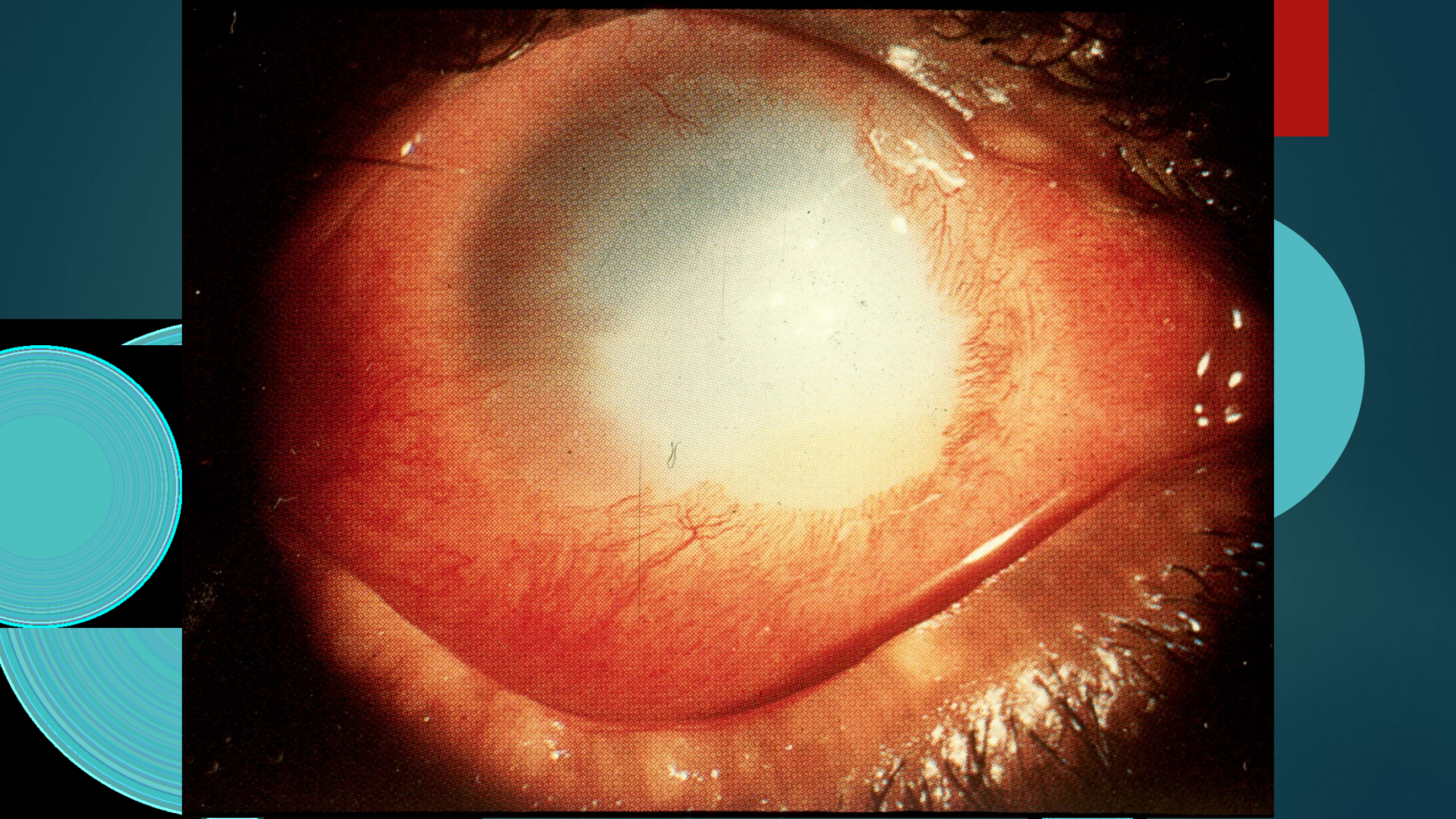
- ▶ **Komplikace:**

symblefara, pseudopterygia, vaskularizovaný leukom, rohovkový vřed, sekundární glaukom





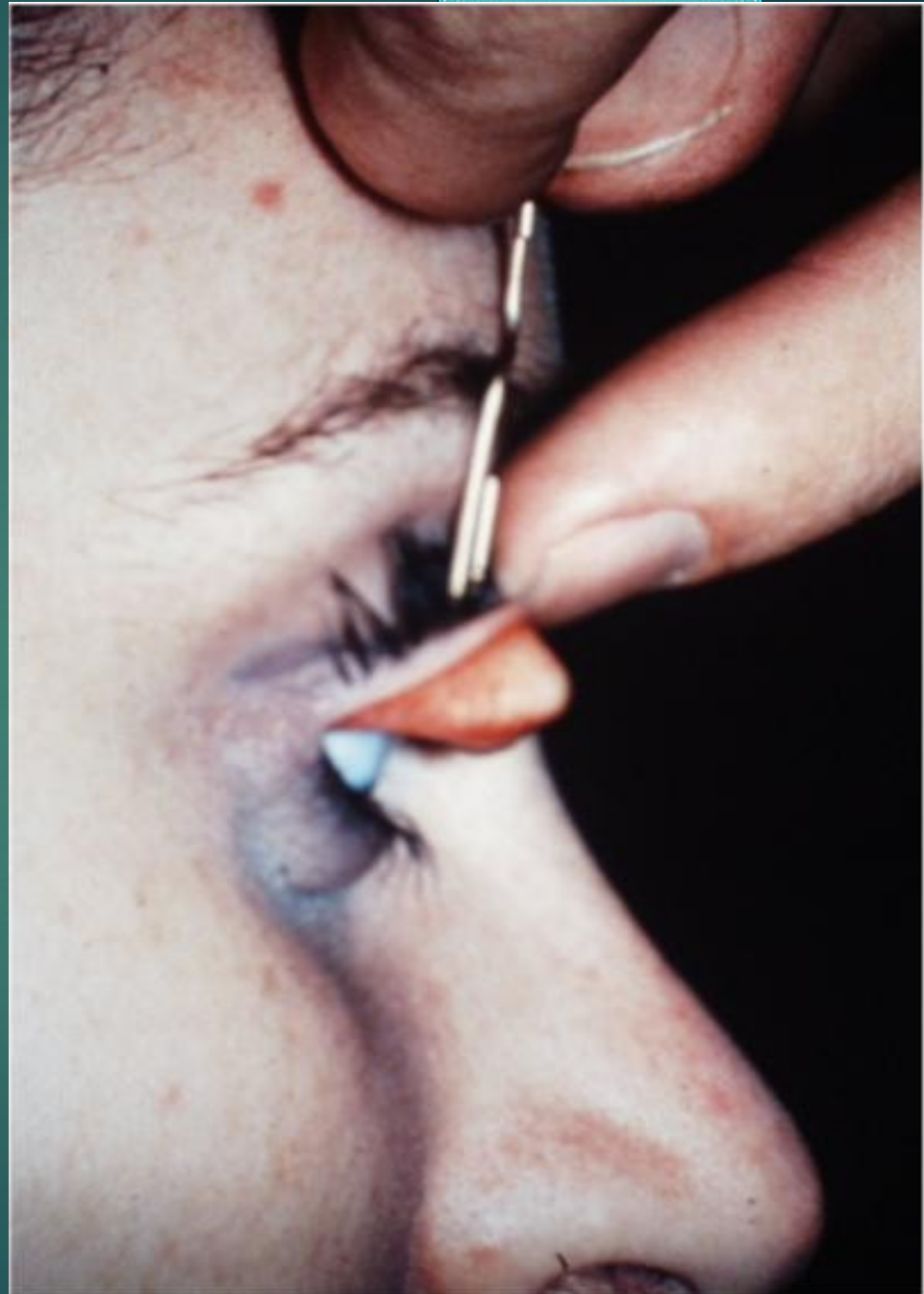
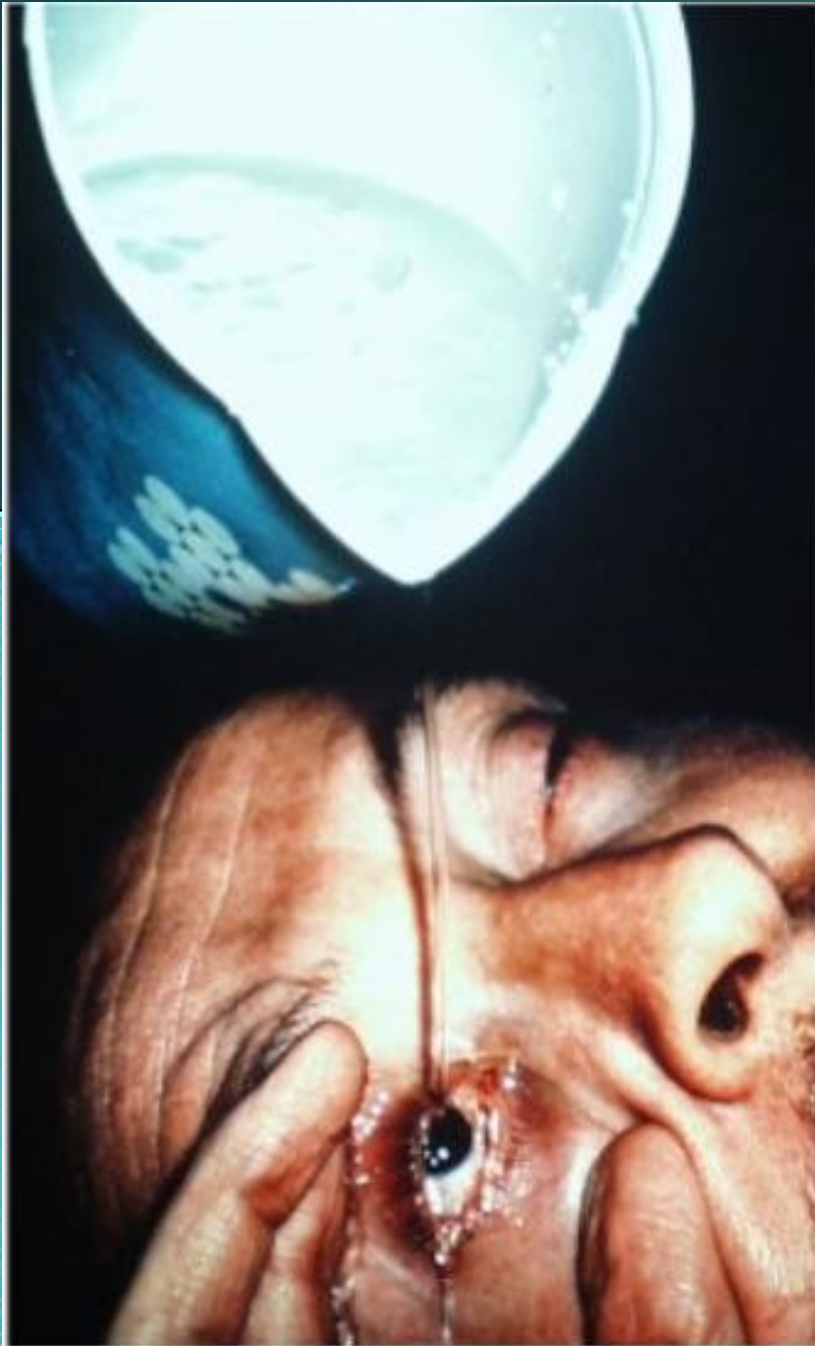




# Terapie

- ▶ výplach - okamžitě nadbytkem tekutiny po delší dobu, i minuty zde hrají roli v prognóze poleptání
- ▶ pevné částice musí být odstraněny mechanicky – i ostrými nástroji často i v narkóze
- ▶ stálá laváž předního segmentu, KČ k zabránění srůstů i kontaktní čočka se vstupem na permanentní laváž – protéká neutralizační činidlo + ATB připojením na infuzi.
- ▶ antibiotika pro zabránění sekundární infekce
- ▶ léčení pozdních následků- rozrušení srůstů, plastické úpravy víček-obtížné pro sklon k jizvení,keratoplastika-špatnou prognózu




## Polovina úrazů neprofesní úrazy:

ve volném čase, při sportu, na dovolené, při domácích pracích, kutilství

**Profesní úrazy** – vedou úrazy v průmyslu, stavebnictví, zemědělství

**U chemických poranění** lehce vedou alkalická činidla nad kyselinami


**80 % mužů** u všech úrazů převažuje nad ženami, časté ale úrazy dětí





# Prevence a ochrana



- ▶ maximální důraz jak z ekonomických tak z humánních důvodů
- ▶ v různých povoláních a na různých místech je nutné znát nejčastější způsob úrazu a nejúčinnější možnosti ochrany
- ▶ individuální korekce zrakových vad, ochranné brýle, jejich údržba, ochranné štíty přímo na strojích, ochranné štíty chránící celou tvář, automatizace provozů
- ▶ kombinace všech možných ochran je předmětem volby účinné úrazové prevence

- 
- ▶ poučení zaměstnanců jak tyto pomůcky používat a jejich zajištění je povinnost zaměstnavatele
  - ▶ některé úrazy ubývají, naopak přibývá nových moderních úrazů - poleptání vápnem /kamínky od sekačky na trávu, úrazy ve sportu-squash
  - ▶ méně se dbá na ochranu očí při různých aktivitách mimo pracovní zařízení/ řemeslnické práce, sport, úrazy dětí – tragické následky/
  - ▶ důležitá osvěta

!!!!!!


Častost očních úrazů a především jejich závažnost vyžaduje účinnou prevenci, rychlou první pomoc a odborné kvalitní léčení časných i pozdních následků zranění. Jen tak se podaří zmírnit a zachránit aspoň užitečné vidění na poraněném oku.

!!!!!!





# Působení toxických látek



# Během svého života je člověk vystaven působení toxických látek

- ▶ v prostředí, v kterém žije
- ▶ v různých povoláních
- ▶ při domácích pracích
- ▶ při konzumaci potravin
- ▶ při užívání léků

# Do těla se toxické látky dostávají




- ▶ dýchacími cestami
- ▶ zažívacím traktem
- ▶ kůží

krví dopravovány do tělesných orgánů, včetně očí



# Orgány lidského těla jsou poškozovány

- ▶ jednorázovým působením jedů
- ▶ protrahovaným a sumujícím se účinkem
- ▶ patologické změny poškozují hlavně sítnici a oční nerv
- ▶ působí na CNS



- ▶ působení těchto jedů na sítnici a oční nerv vede ke snížení zrakové ostrosti
- ▶ nazýváme je **TOXICKÉ AMBLYOPIE**
- ▶ působení jedů na mozek rovněž poruchy vidění a změny barevného vidění
- ▶ méně často kalení čočky, poruchy vnitřních a vnějších očních svalů, víček, rohovky, spojivky.....





# 1. Akutně vznikající toxické amblyopie s centrálním skotomem a následným vývojem atrofie očního nervu

## ▶ **Metylalkohol**

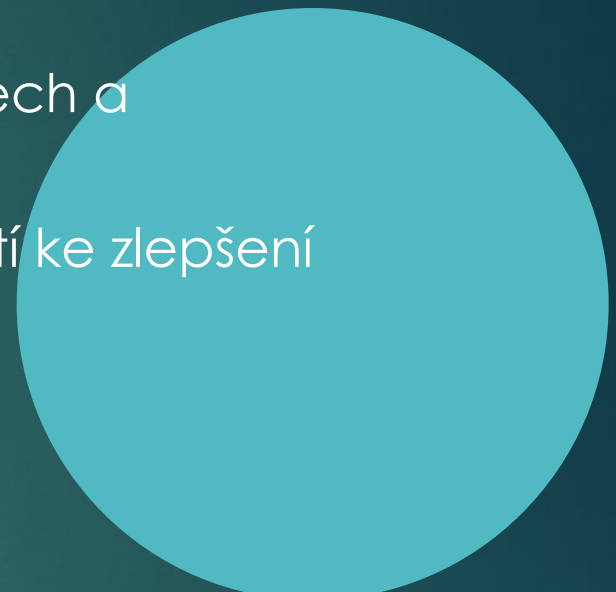

- ▶ akutně probíhající, z konzumace nedokonale vypálených alkoholů, které obsahují velmi dobře chutnající metylalkohol
- ▶ nejnižší dávka způsobující oslepnutí je 7-10 ml obvykle se jedná o množství vyšší



- ▶ je známa rozdílná individuální snášenlivost
- ▶ jestli byl vypit na plný či prázdný žaludek
- ▶ i případy oslepnutí po vdechnutí či vstřebání kůží
- ▶ po požití nedochází obvykle během prvních dvou dnů k žádným obtížím
- ▶ nanejvýš bolesti hlavy, únava, nevolnost, průjem
- ▶ mezi 2-4 dnem se objevují oční obtíže



- ▶ v lehkých případech lehké zamlžení vidění, v těžších mizí vidění úplně během krátké doby
- ▶ pacienti upadají do hlubokého spánku, ze kterého se budí slepí
- ▶ v mnoha případech dochází při značných bolestech a dechových obtížích ke smrti
- ▶ vyjíměčně může dojít po několikadenním oslepnutí ke zlepšení vidění, po kterém dochází znovu k oslepnutí
- ▶ nepříznivý průběh při oslnění slunečním světlem



- ▶ **Vyšetření zorného pole** – skotom, šířící se ze slepé skvrny směrem k bodu fixace, v těžkých případech zachován malý excentricky umístěný zbytek zorného pole
- ▶ **Nález na očním pozadí** – dlouho beze změn, po 3 týdnech k nablednutí papily na obou očích
- ▶ **Zornice** při oslepnutí je široká, strnulá, při sníženém vidění je obleněná








# Diferenciálně diagnosticky

- ▶ vyloučit uremickou a hysterickou amaurozu – není poškozena reakce zornice
- ▶ u jiných otrav nenastupuje porucha vidění tak akutně a je spojena s periferním zužováním zorného pole
- ▶ potvrzení- průkaz kyseliny mravenčí v moči

**V patogenezi** metylalkoholové amblyopie dochází k primárnímu toxickému poškození gangliových buněk sítnice se sekundární degenerací očního nervu, ale může k ní dojít také na podkladě primární degenerace očního nervu.



# Léčba:

- ▶ výplach žaludku
- ▶ aplikace projímavých prostředků
- ▶ ochrana před světlem
- ▶ rychlý přívod neutralizačních roztoků
- ▶ dialýza
- ▶ vzhledem k následkům – osvěta, dohled hygieniků na alkoholové výrobky




## 2. Chronické toxické amblyopie s centrálním skotomem a pomalu nastupující atrofií očního nervu

- ▶ Etylalkohol
- ▶ tabák

- ▶ užívání těchto látek rozšířeno, někdy i obou současně
- ▶ k poškození oka až při dlouhodobém nadměrném užívání
- ▶ **akutní otrava etylalkoholem** nevyvolává vážnější poruchu vidění
- ▶ přechodné dvojité vidění – fúzní poruchy, latentní šilhání
- ▶ nystagmus
- ▶ nápadné rozšíření či zúžení zorniček

- ▶ **Akutní otrava tabákem** – celkovými příznaky
- ▶ zvýšení počtu pulzů, tachykardie
- ▶ bledost
- ▶ zvýšená sekrece potu
- ▶ náchylnost k mdlobám
- ▶ nystagmus
- ▶ zúžení či rozšíření zorničky

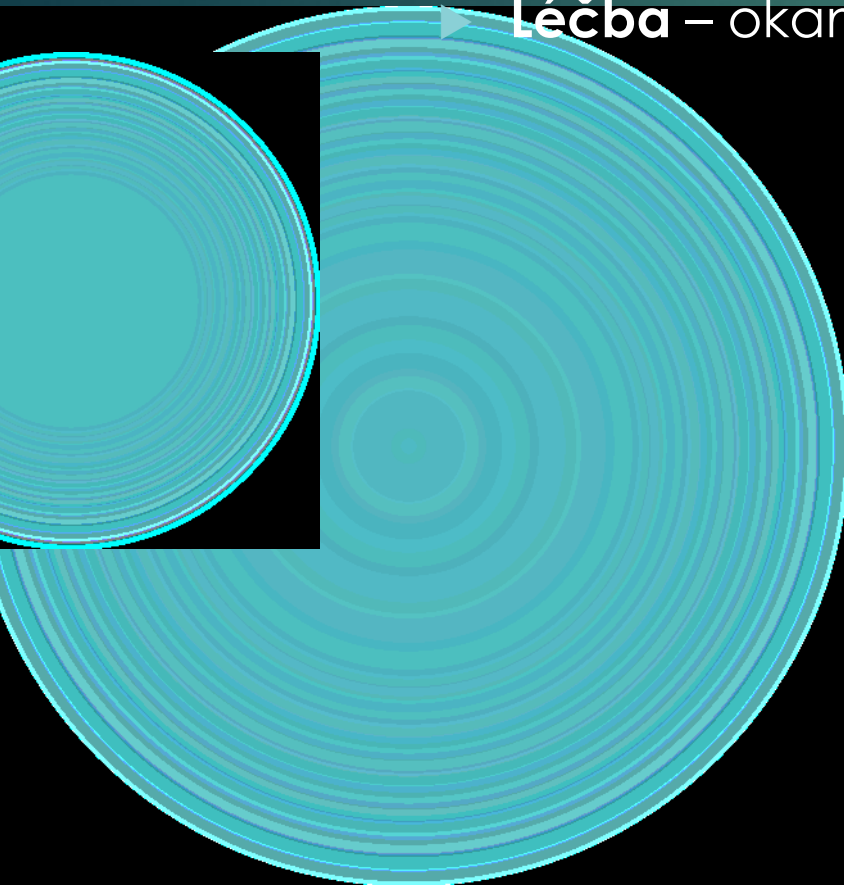





- ▶ u těchto amblyopií nebezpečnější tabák
- ▶ množství alkoholu a tabáku, které tuto amblyopii vyvolá po denním mnoho měsíců trvajícím užívání je rozličné a odvislé od individuální dispozice
- ▶ při chronické otravě tabákem je nebezpečnější jeho vdechování, žvýkání a využívání nedopalků cigaret
- ▶ subjekt. příznaky – mlhavé vidění a špatné vidění při čtení
- ▶ lepší vidění za šera než za jasného denního světla

- ▶ porucha vidění – nastupuje velice pomalu, teprve po dlouhodobém trvání klesá vidění na jednu třetinu a nikdy nepřesáhne hranice praktické slepoty
- ▶ jako první objektivní příznak – skotom, ležící mezi fixačním bodem a slepou skvrnou
- ▶ později k temporálnímu nablednutí papil - atrofie papilomakulárního svazečku
- ▶ u otrav tabákem jen zřídka poruchy očních svalů
- ▶ u chronického alkoholismu – porucha abducentu a nystagmus, někdy reflektorická ztuhlost zornice

- ▶ Při skutečné abstinenci **prognóza** dobrá. Čím déle však porucha vidění trvá a je spojena s nálezem nabledlé papily, o to je horší naděje na zlepšení vidění
- ▶ **Léčba** – okamžité vysazení obou látek






### 3. Intoxikace spojené s periferním zúžením zorného pole a pomalu nastupující atrofií očního nervu

- ▶ arzen
- ▶ chinin
- ▶ optochinin
- ▶ chinolin
- ▶ námel

- ▶ **Arzen** – záněty spojivek, poškození očního nervu méně časté. Častější celkové příznaky – ztížené polykání, zvracení, průjem
- ▶ **Chinin** – periferní zúžení zorného pole, ischemické změny na sítnici. V lehkých případech mlžení a jiskření, v těžších případech rychlé snížení vidění obou očí. Současně porucha sluchu, závratě, bolesti hlavy až bezvědomí
  - ▶ po delší době se může obnovit jak sluch tak zraková ostrost
  - ▶ na sítnici – obraz podobný při embolii a. centr. retinae
  - ▶ **Patogeneze** – ischemie, která vede sekundárně k poruše sítnice a očního nervu

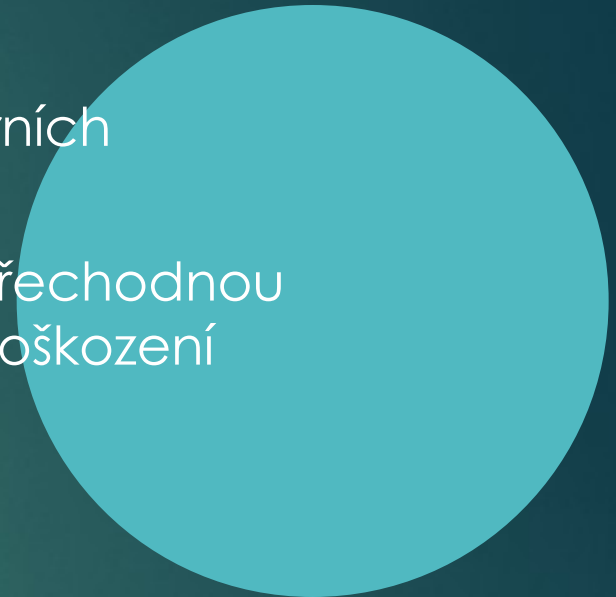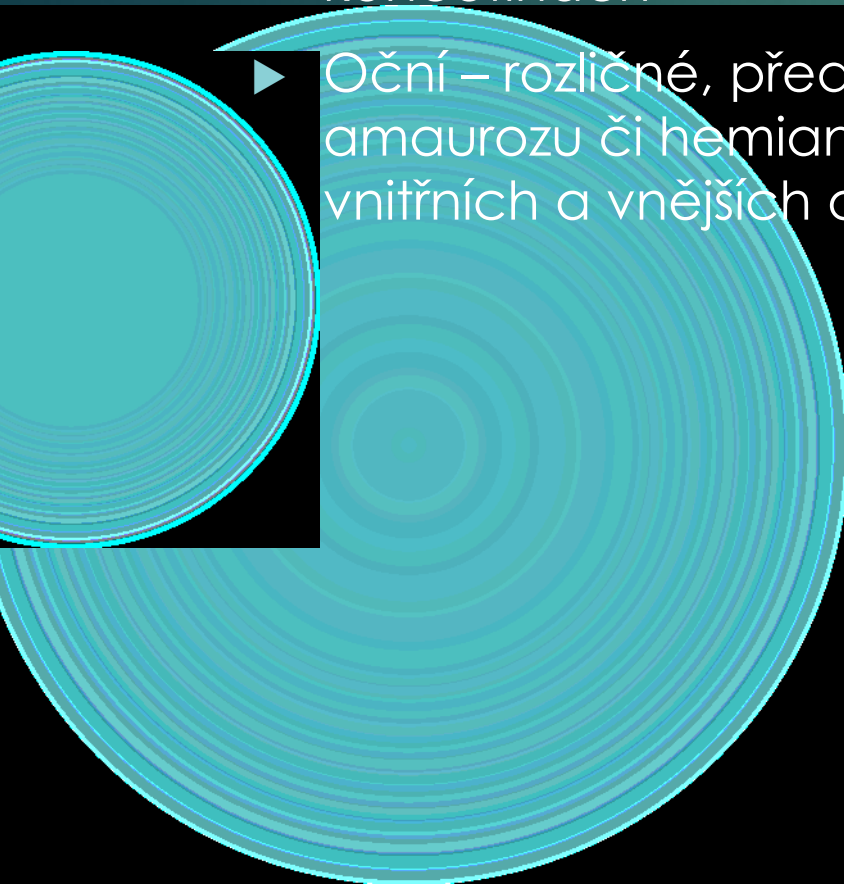


## **Olovo** – přítomna porucha vidění, příznaky neuroretinitidy

- u malířů, natěračů, sazečů, méně často při požití vody dlouho stojící v olověných trubkách, při dlouhodobém působení obalů na potraviny
- poškození očí později než známé chronické příznaky otravy olovem






- ▶ poškození dásní, kolika, bolesti hlavy a obrny svalů na horních končetinách
- ▶ Oční – rozličné, především jde o centrálně podloženou přechodnou amaurozu či hemianopsii, onemocnění očního nervu a poškození vnitřních a vnějších očních svalů



- ▶ **Rtuť** – akutní otrava smrt
- ▶ chronická otrava – neurologickými symptomy, zúžením zorného pole, slepotou zaviněnou atrofií mozkové kory



# 4. Intoxikační amblyopie spojené s kolísající poruchou vidění


- ▶ hemostáza v sítnicových vénách, krvácení do sítnice, poruchou pigmentového epitelu sítnice
- ▶ **anilinové barvy, nitrobenzol, benzen, trinitrotoluen, bojové látky-chlor, fosgen a difosgen, insekticidy**/rozšiřují zornice, edém papily zrakového nervu/
- ▶ celkově – závratě, jiskření před očima, nevolnost, parestezie



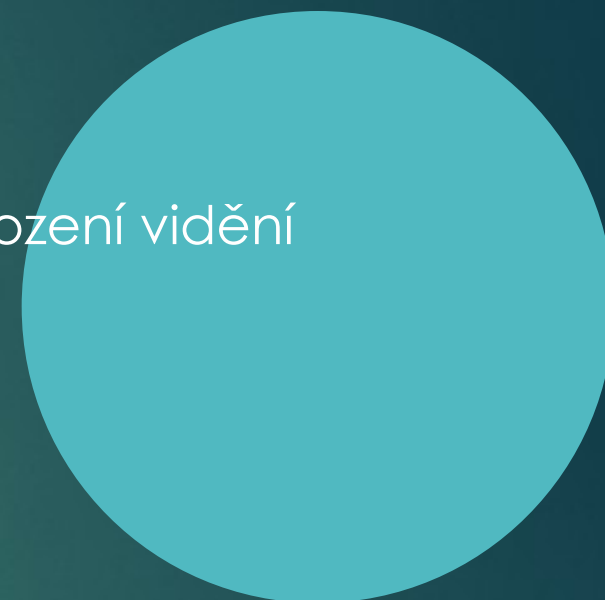# 5. Jedovaté látky přímo působící na mozek

- ▶ spojeny s poruchami vidění
- ▶ **kysličník uhelnatý, kyselina salicylová**
- ▶ poškození centrálních mozkových center vidění, homonymní hemianopsie, koncentrické zúžení zorného pole, vzácně změny na očním pozadí

# 6. Barvocit


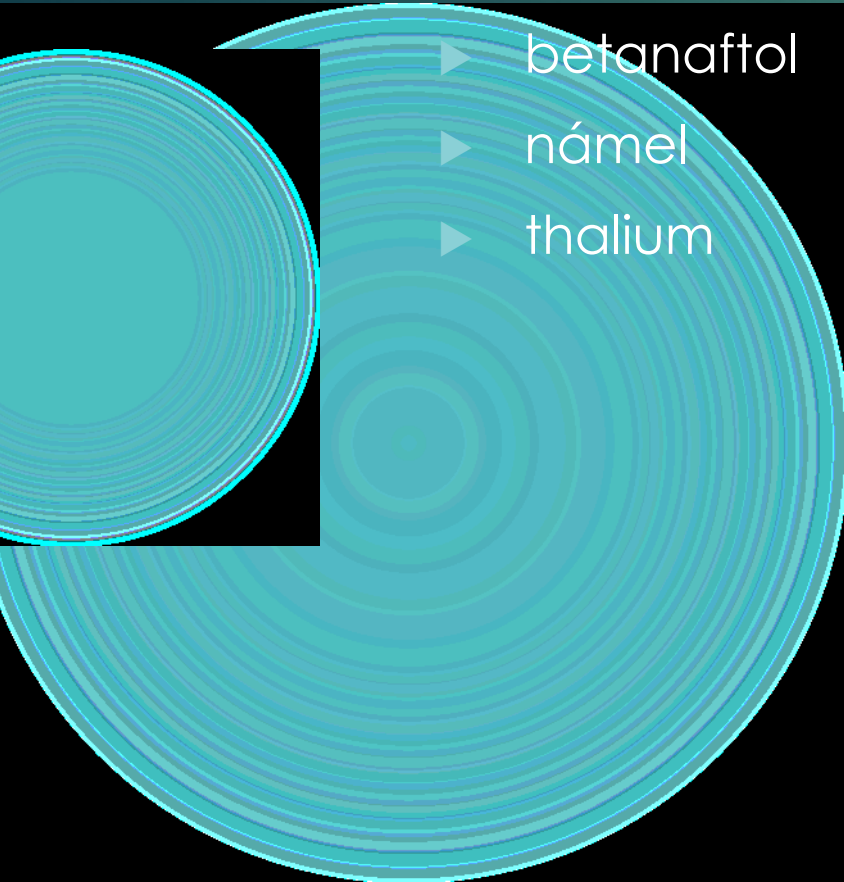


- ▶ **santonin**, - izolovaně poškozuje barvocit bez poškození vidění
- ▶ **fenacetin** – žluté vidění
- ▶ **žvýkání tabáku** – červené vidění



# 7. Zkaldení čočky

- ▶ naftalin
- ▶ betanaftol
- ▶ námel
- ▶ thalium



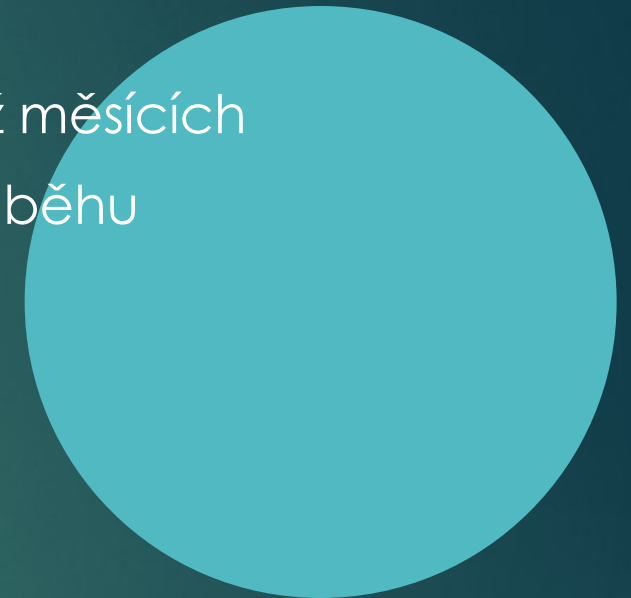



# 8. Toxické látky působící na vnitřní a vnější svaly

- ▶ **Opium, morfium, chloroform, éter, parasymptomimetika** – zužují zornici
- ▶ **kokain, adrenalin, ergotonin, atropin** – rozšíření zornice působením na svaly duhovky a řasnatého tělíska

- ▶ obrnu svěrače zorničky a akomodace toxickým působením v oblasti jader těchto svalů – **zmijí jed a botulismus**
- ▶ **Botulismus** – po požití zkažených potravin, konzerv, způsoben toxiny, které produkuje botulinový bacil – clostridium botulini

- ▶ zažívací poruchy, horečka,
- ▶ na oku k rozšíření zornice, porucha akomodace
- ▶ těžké intoxikace ke smrti
- ▶ k vymizení očních příznaků po mnoha týdnech až měsících
- ▶ léčba – rychlé aplikování antitoxického séra v průběhu prvních 24 hod






# 9. Oční komplikace při celkově podávaných léčících

- ▶ **Antibiotika** – streptomycin - poruchy barevného vidění
- ▶ **Antidiabetika** – změny refrakce, toxickou amblyopii, parézy okohybných svalů
- ▶ **Antirevmatika** – chlorochinon, salicyláty, fenybutazon, sloučeniny zlata – keratopatie, pigmentové retinopatie, poruchy akomodace a okohybných svalů, toxická amblyopie, přechodná kortikální slepota

- ▶ **Antikoncepční prostředky** – poruchy barvocitu, centrální skotom, pokles vidění
- ▶ **Sulfonamidy, tuberkulostatika** – poruchu akomodace, tranzitorní myopii, toxickou amblyopii
- ▶ **Antiarytmika** – depozita v rohovce, keratopatie
- ▶ **Kortikosteroidy, psychofarmaka, antihistaminika** – zvýšený nitrooční tlak




- ▶ **Akutní otravy** – po vniknutí letálních dávek končí smrtí
- ▶ **Chronické otravy** – signalizovány spíše celkovými než očními příznaky
- ▶ **Prevence** – symptomy otravy mají být dány ve známost všude tam, kde je možno se s jedovatými látkami setkat
- ▶ **Boj proti poškození člověka toxickými látkami spočívá jedině v prevenci a účinné ochraně**





# Záření a světlo





## Optické záření

a/ viditelné spektrum



b/ neviditelné spektrum

infračervené záření

ultrafialové záření



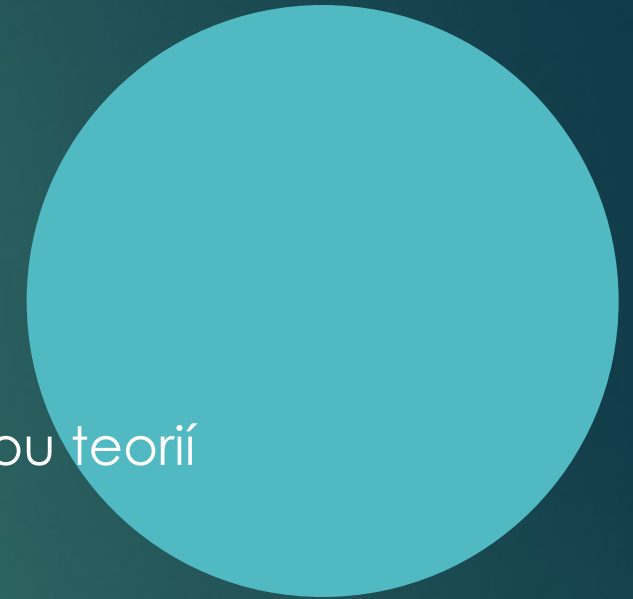

# Záření - radiace



Klasické rozdělení :

- ▶ Elektromagnetické – vlnového charakteru
- ▶ Korpuskulární – zářivou energii přenášejí částice

V moderní fyzice, byl tento rozdíl odstraněn kvantovou teorií







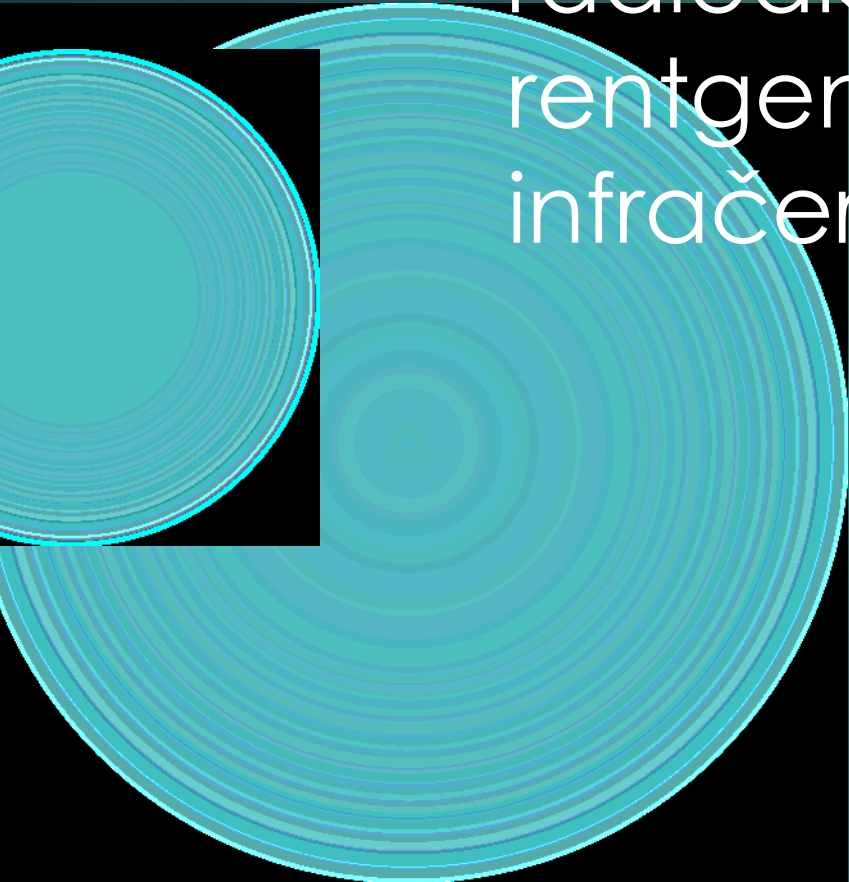


- 
- 
- ▶ **Tepelné záření** – vydávají všechna tři skupenství zahřátá na vyšší teplotu

- 
- ▶ **Záření alfa, beta, gama** – produkt radioaktivity, patří mezi druhy záření energetického korpuskulárního a souhrnně je nazýváme **zářením IONIZAČNÍM**



# Podle prostupu záření hmotou :

- ▶ **Pronikavé záření** – proniká dobře hmotou, /gama,rentgenové záření, neutronové záření/
- ▶ **Nepronikavé záření** – je záření iontové, /alfa, sluneční záření, které je složeno ze složek optického záření – ultrafialové, viditelné, infračervené/

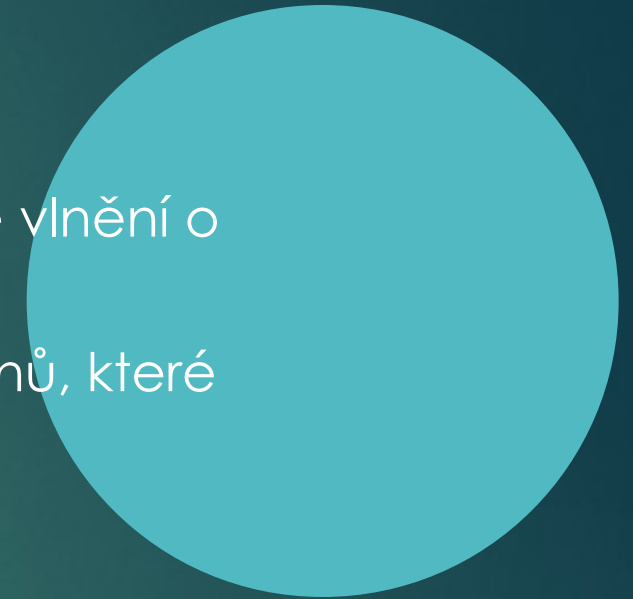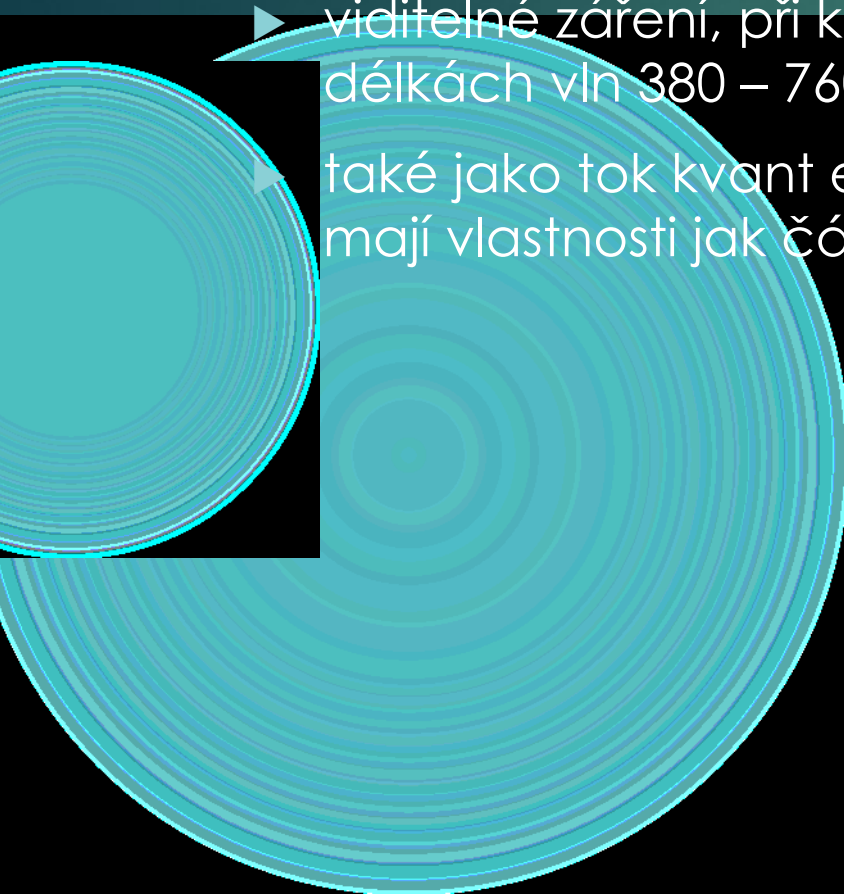


- 
- 
- 
- 
- 
- ▶ Záření lidskému oku škodlivé lze označit záření vznikající rozpadem radioaktivních materiálů, rentgenové záření, z. ultrafialové a infračervené



# Světlo

Lze definovat :

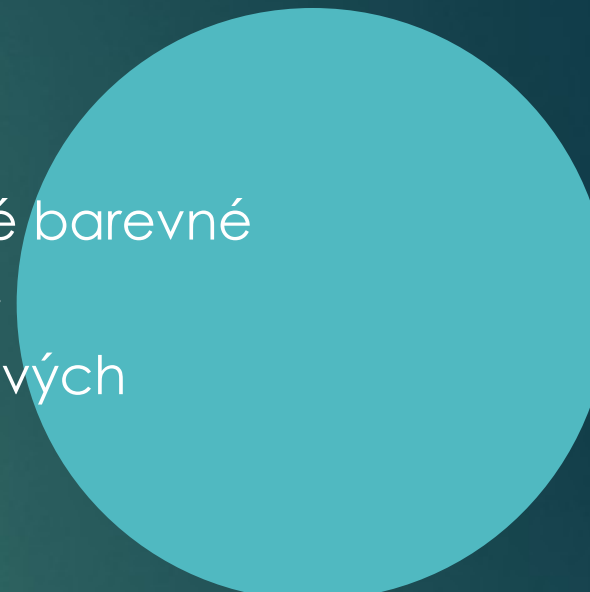
- ▶ viditelné záření, při kterém oko vnímá elektromagnetické vlnění o délkách vln 380 – 760nm
- ▶ také jako tok kvant elektromagnetického záření tzv. fotonů, které mají vlastnosti jak částic tak vln



▶ 1 nm =  $10^{-9}$  m

▶ Rozdílná vlnová délka bílého světla způsobuje v oku různé barevné vjemy seřazené do známé škály barevných odstínů duhy.



▶ Bílé světlo v sobě obsahuje barevné složky o různých vlnových délkách



- ▶ FIALOVÁ 380 - 430 nm
- ▶ MODRÁ 430 - 485 nm
- ▶ MODROZELENÁ 485 - 505 nm
- ▶ ZELENÁ 505 - 530 nm
- ▶ ŽLUTOZELENÁ 530 - 560 nm
- ▶ ŽLUTÁ 560 - 590 nm
- ▶ ORANŽOVÁ 590 - 620 nm
- ▶ ČERVENÁ 620 - 780 nm

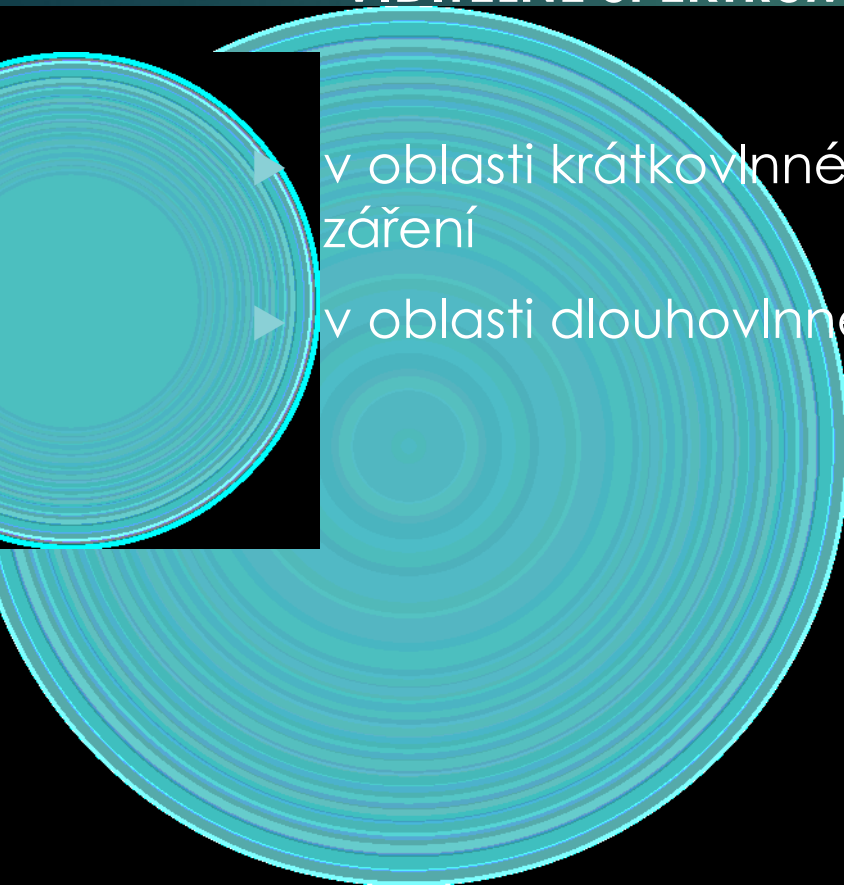




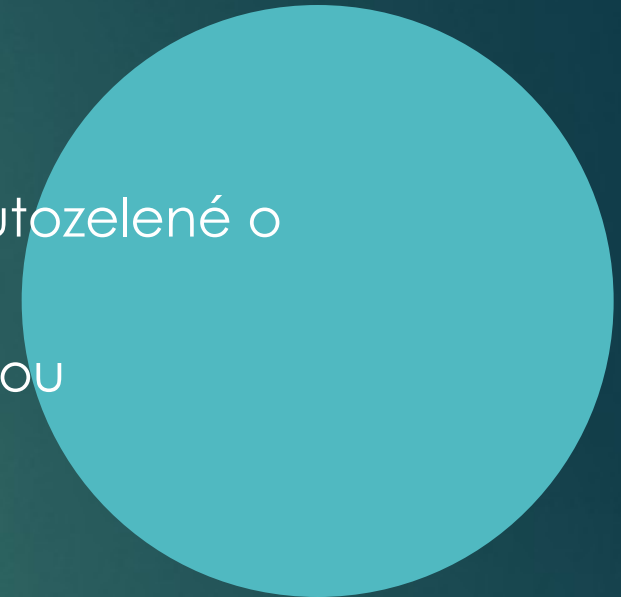
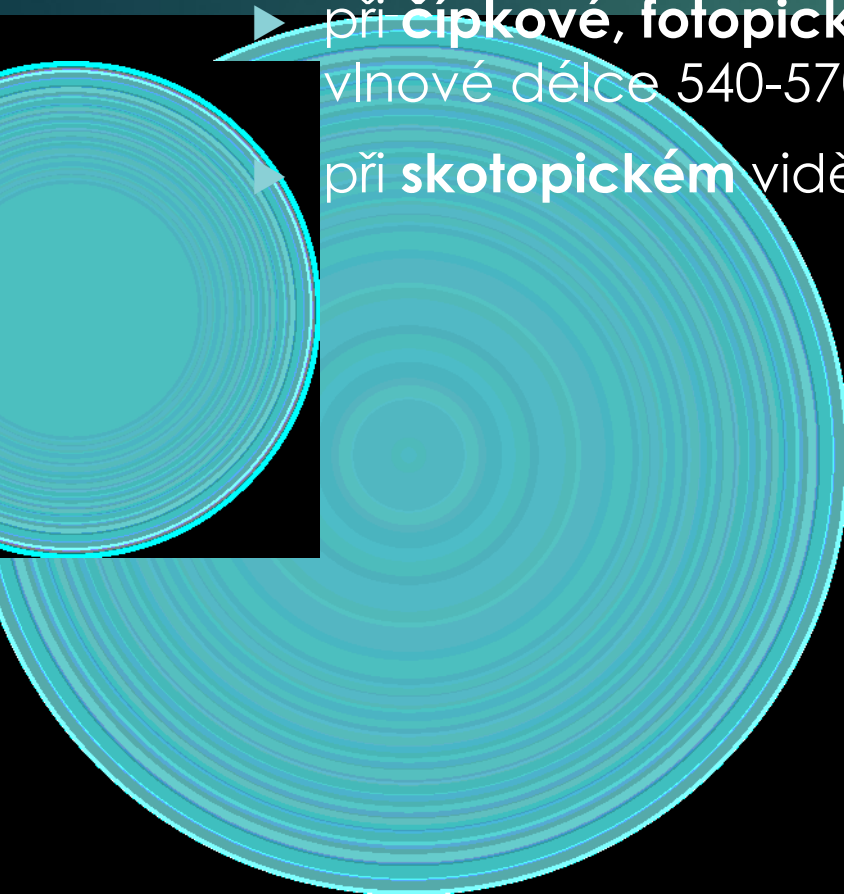

- ▶ Tyto barevné odstíny jedna v druhou spojitě přecházejí a nazývají se **-VIDITELNÉ SPEKTRUM**

- ▶ v oblasti krátkovlnné přecházejí do neviditelného – ultrafialového záření
- ▶ v oblasti dlouhovlnné – do infračerveného záření

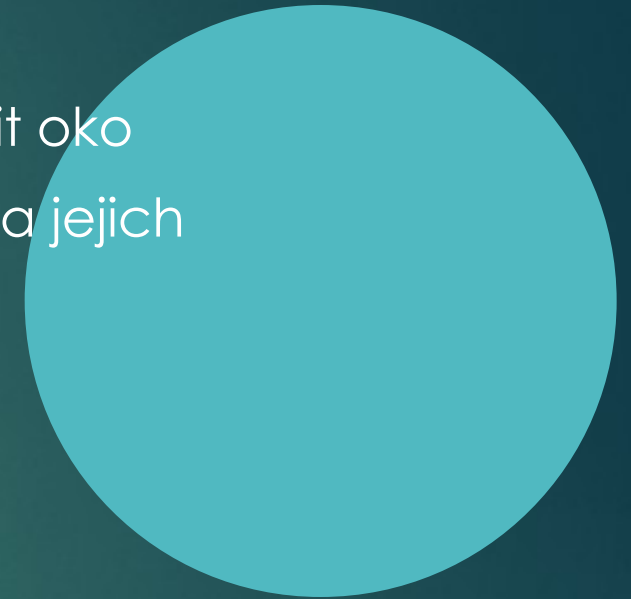





- ▶ Lidské oko je k tomuto barevnému spektru rozdílně citlivé
- ▶ při **čípkové, fotonickém vidění** je nejcitlivější na světlo žlutozelené o vlnové délce 540-570nm
- ▶ při **skotopickém** vidění je nejcitlivější na oblast krátkovlnnou



# Poškození oka zářením

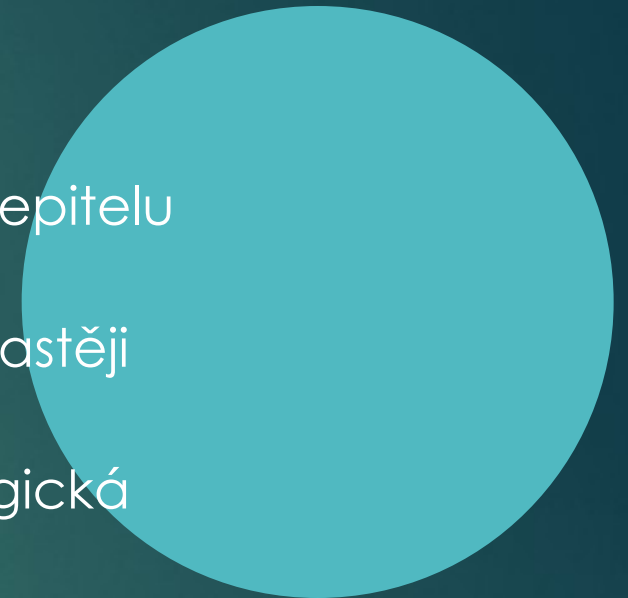
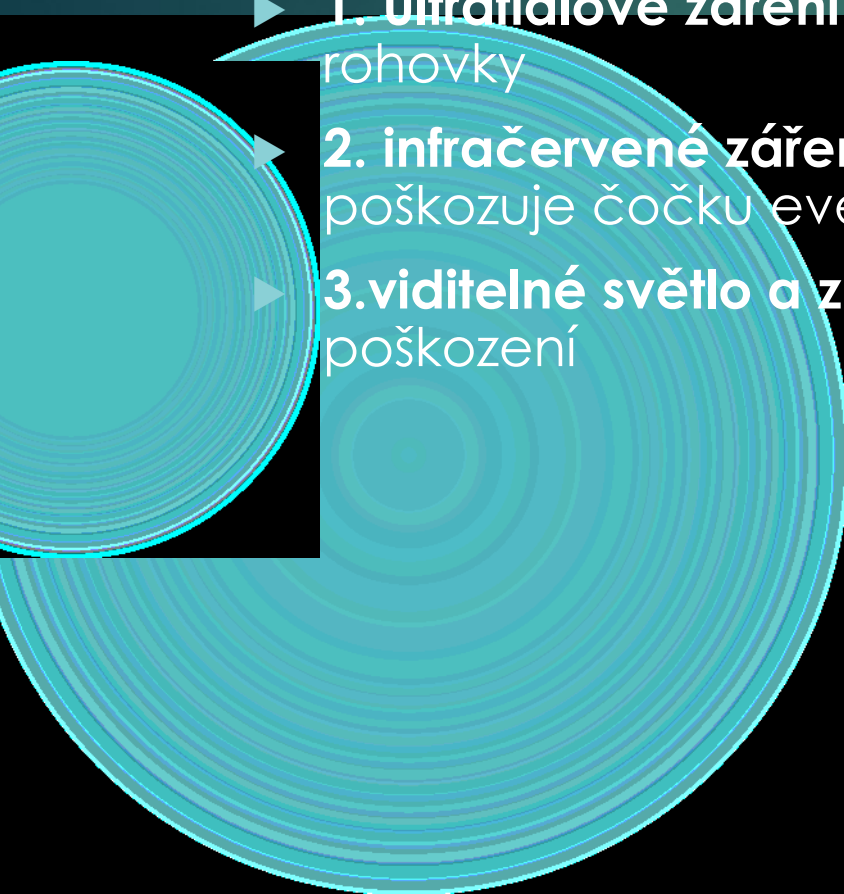- ▶ Zářivá energie včetně optického spektra mohou poškodit oko
- ▶ Ve všech případech jde o koagulaci bílkovin v buňkách a jejich odumření







# NEIONIZUJÍCÍ ZÁŘENÍ

- ▶ K poškození oka zaviněného neionizujícím zářením patří:
- ▶ **1. ultrafialové záření** – absorbované především buňkami epitelu rohovky
- ▶ **2. infračervené záření** – proniká do hlubších vrstev a nejčastěji poškozuje čočku event. makulu
- ▶ **3. viditelné světlo a zářivá energie laserů** vyvolává analogická poškození

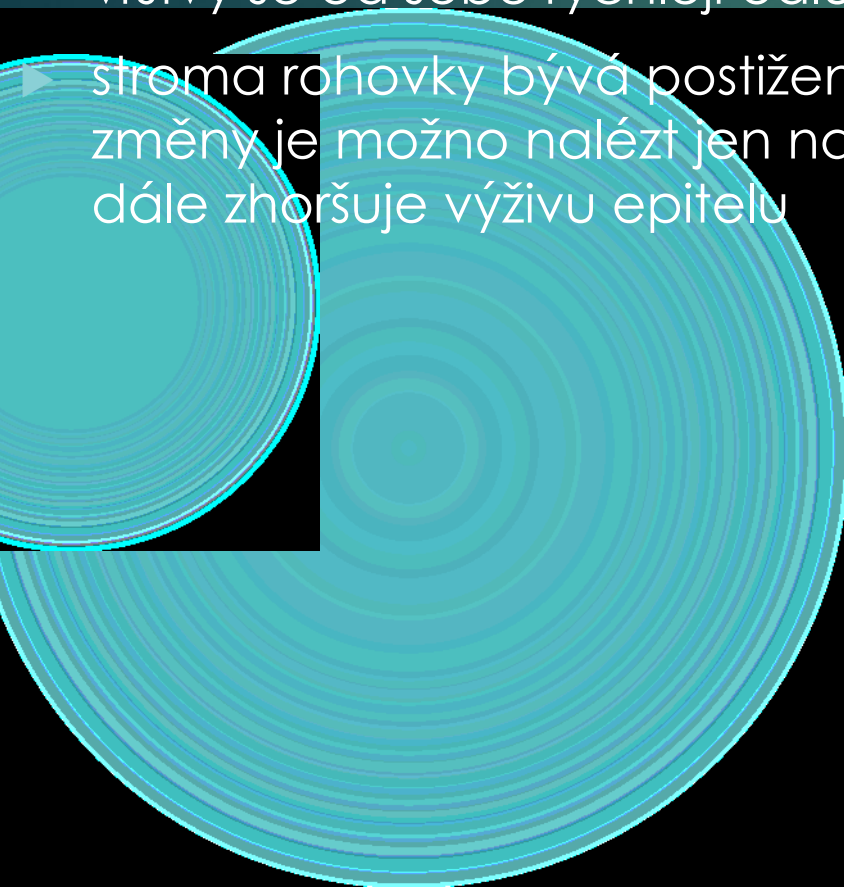


# 1. Ultrafialové záření / 100-380nm/

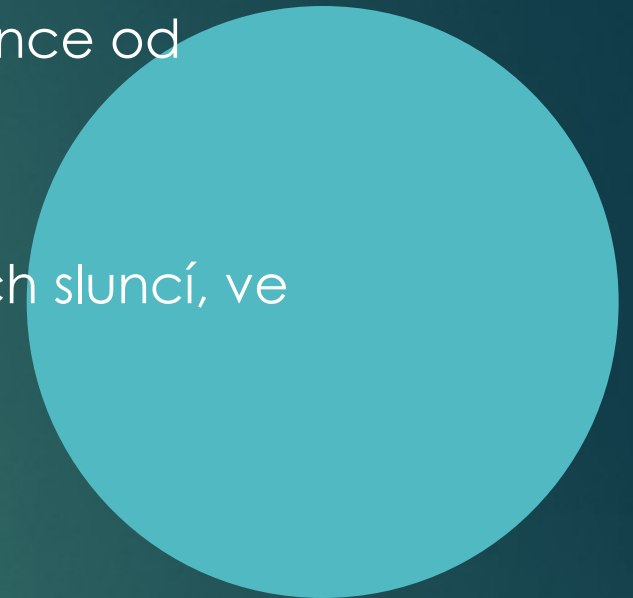


- ▶ má malou pronikající schopnost – škody se týkají především rohovky
- ▶ v rohovce je nejlépe absorbováno záření vlnových délek kratších než 280nm, se vzrůstající vlnovou délkou absorpce klesá
- ▶ škody na rohovce se ohraničují na oblast epitelu předčasnou ztrátou krycích buněk



- ▶ vlivem UV záření je uspořádání buněk epitelu porušeno a buněčné vrstvy se od sebe rychleji odlučují
- ▶ stroma rohovky bývá postiženo jen velmi málo a prokazatelné změny je možno nalézt jen na endotelu vytvořením vakuol, což ještě dále zhoršuje výživu epitelu



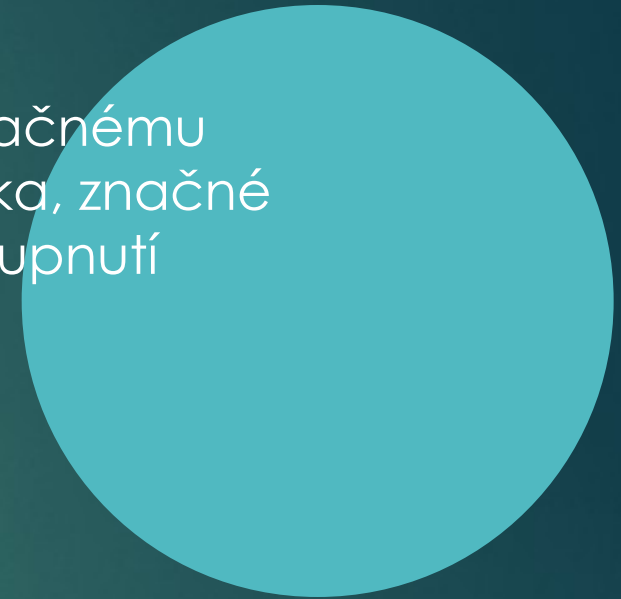



- ▶ sněžná slepota /ophtalmia nivealis
- ▶ elektrická oftalmie /ophtalmia electrica
- ▶ Vzniká při vystavení oka odraženým paprskům slunce od sněžných plání, zrcadlících se vodních ploch
- ▶ při sváření elektrickým obloukem
- ▶ při oslnění křemíkovými lampami umělých horských sluncí, ve filmových ateliérech – umělé sluneční světlo







# Projevy:

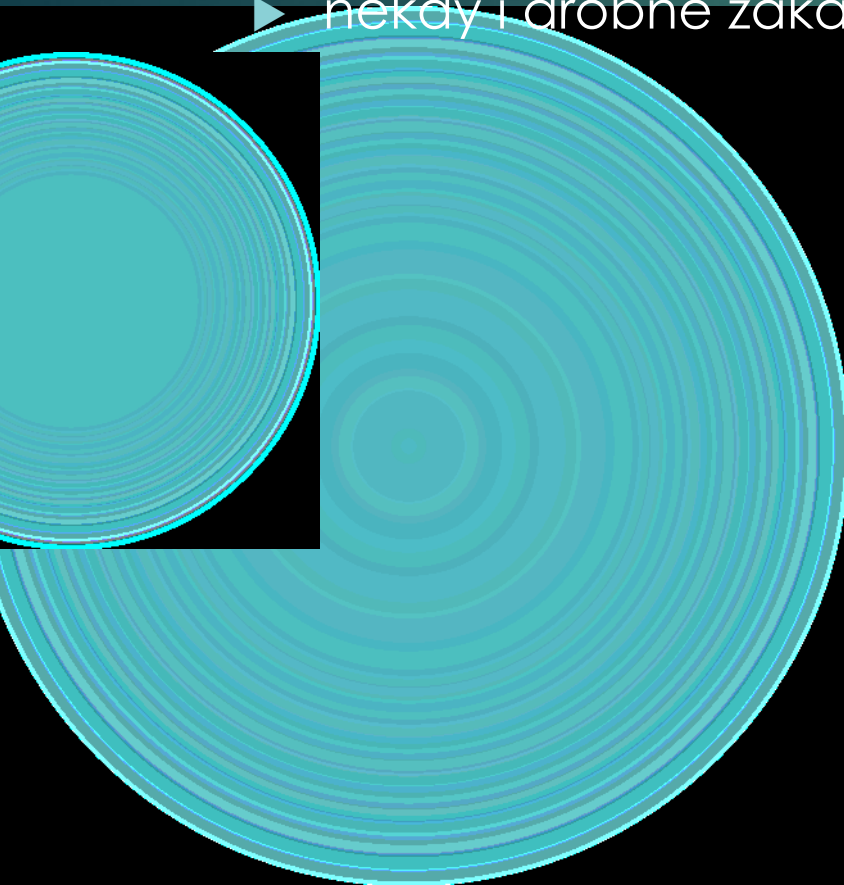
- ▶ po určité době několikahodinové latence dochází ke značnému slzení, podráždění oka, blefarospasmu, pocitu cizího tělíska, značné bolesti vyvolané obnažením nervových zakončení po sloupnutí poškozených buněk rohovkového epitelu



# Nález na štěrbinové lampě:

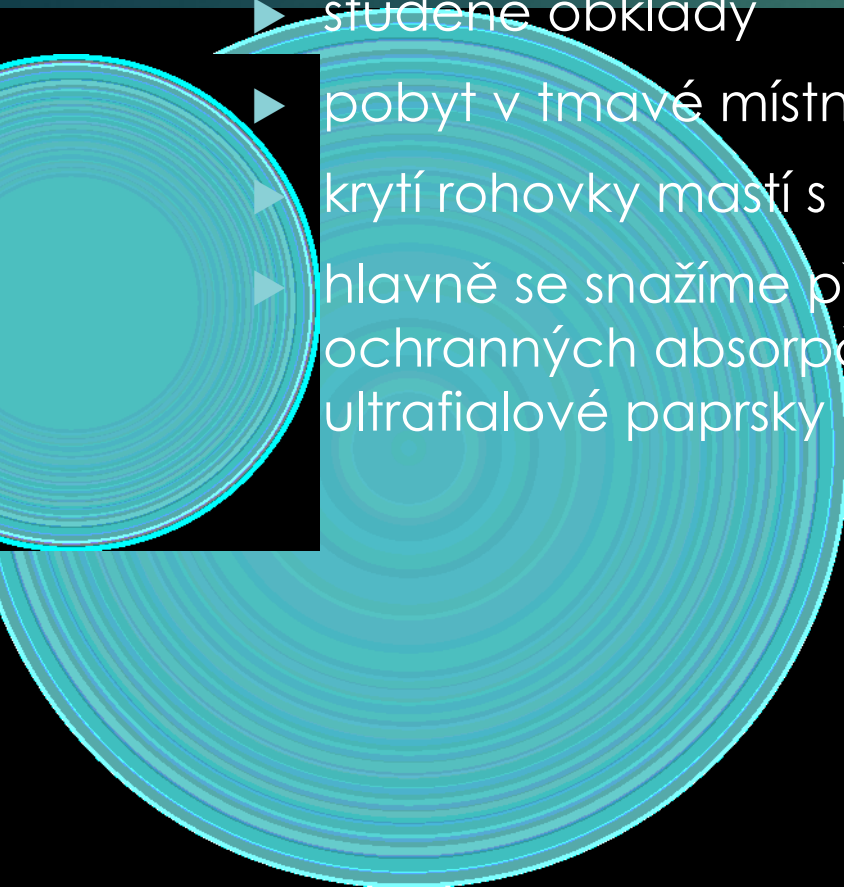

- ▶ četná fluoresceinem se barvící tečkovitá místa chybějícího epitelu
- ▶ někdy i drobné zákalky v rohovkovém parenchymu



# Léčba:

- ▶ anestetika do spojivkového vaku
- ▶ studené obklady
- ▶ pobyt v tmavé místnosti
- ▶ krytí rohovky mastí s antibiotiky
- ▶ hlavně se snažíme předcházet tomuto poškození používáním ochranných absorpčních filtrů, které vyřazují krátkovlnné škodící ultrafialové paprsky




## 2. Infračervené záření/780nm-1mm




- ▶ infračervené paprsky absorbovány rohovkou jen velmi málo
- ▶ dostávají se do čočky a na sítnici, kde způsobují typické termické změny
- ▶ **sklářská katarakta** – u lidí pracujících po léta jako skláři či ve slévárnách, formu zadní polární katarakty, typickým příznakem je odloupení lamely na předním čočkovém pouzdru



- ▶ ochrana – brýle s modrým kobaltovým sklem
- ▶ moderní mechanizací sklářského průmyslu vznik této katarakty vymizel
- ▶ k poškození **sítnice** infračervenými paprsky při pozorování zatmění slunce
- ▶ vzniká **solární retinitida**- je postižena makula, rozpad pigmentového epitelu, poškození smyslových elementů, vznik centrálního skotomu, ireverzibilní snížení zrakové ostrosti



- ▶ ke vzniku **elektrické katarakty** může dojít pouze při styku těla a hlavy s elektrickým proudem vysokého napětí – při krátkém spojení nebo při blesku
- ▶ popálení kůže víček, spojivky a rohovky

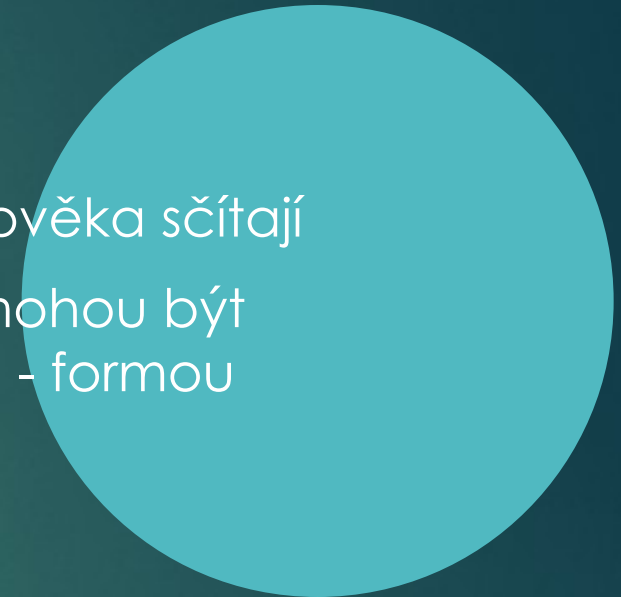
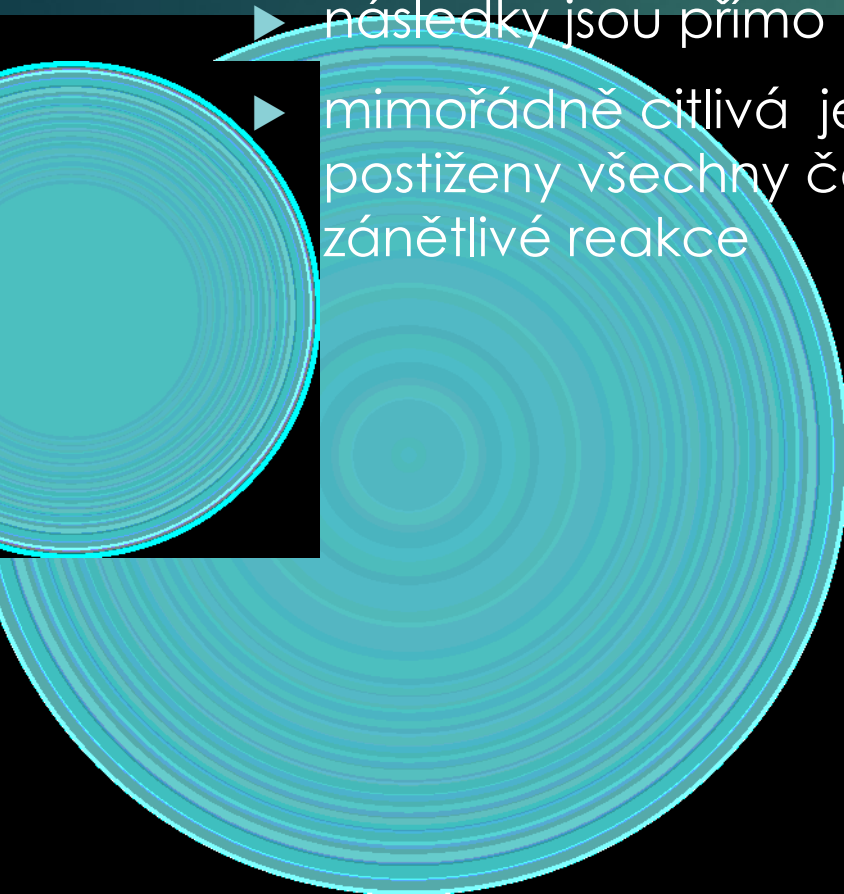


# 3. Viditelné světlo a zářivá energie laserů /350 -780nm

- ▶ slunce, umělé zdroje, fotoblesky, lasery
- ▶ dochází k fotochemickému poškození sítnice modrým světlem, k termickému poškození sítnice, vzniku makulopatie, termickému popálení duhovky

# IONIZUJÍCÍ ZÁŘENÍ

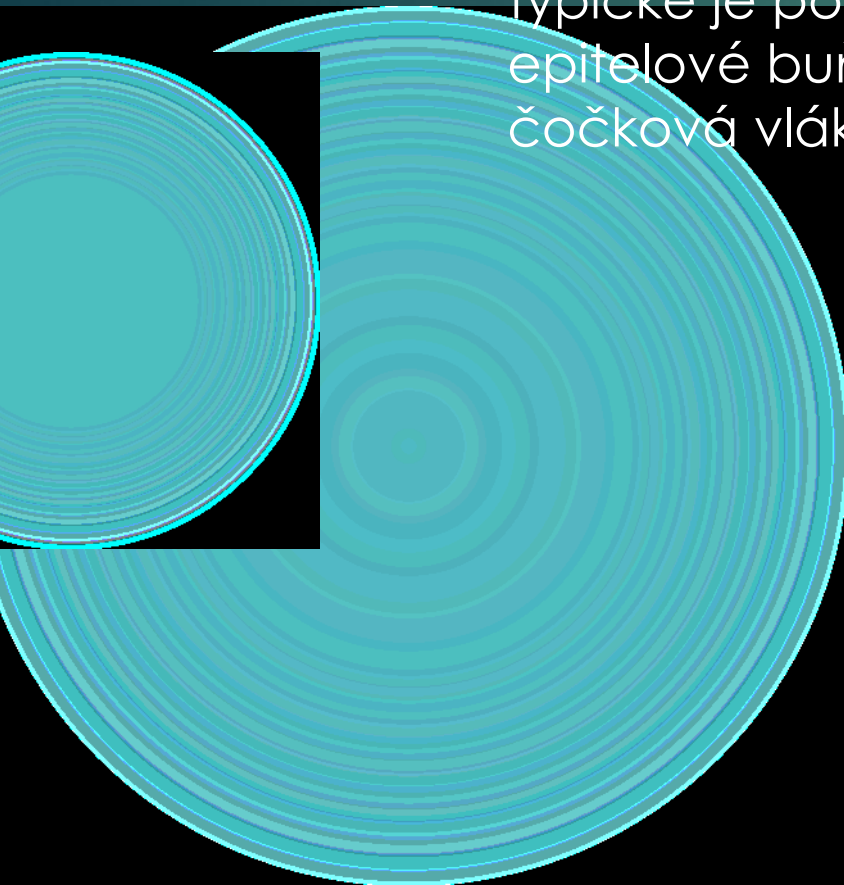

- ▶ alfa, beta, gama, RTG záření, neutronové záření
- ▶ následky jsou přímo úměrné dávkám, které se v životě člověka sčítají
- ▶ mimořádně citlivá je čočka, ale při vysokých dávkách mohou být postiženy všechny části oka, včetně pomocných orgánů - formou zánětlivé reakce





# Nález

- ▶ překrvení spojivek
- ▶ dráždění duhovky s exudací do přední komory
- ▶ v čočce se vytváří i po letech latence RTG záření katarakta, typické je pokračující kalení, poškozeny jsou především epitelové buňky na ekvátoru čočky, odkud neustále vyrůstají čočková vlákna

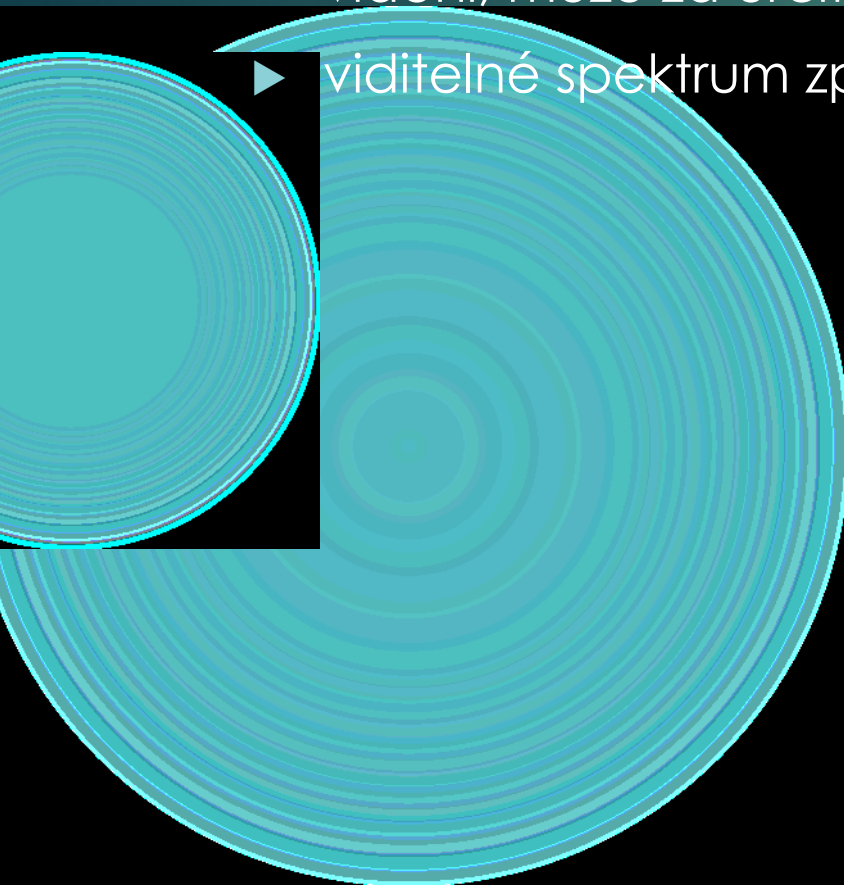




# Poškození oka ionizujícím zářením:

- ▶ Při terapeutické aplikaci RTG paprsků a radioizotopů v blízkosti oka
- ▶ Při haváriích atomových elektráren nebo při atomovém výbuchu závisí intenzita poškození oka na vzdálenosti pacienta od epicentra

# Světlo

- ▶ i světlo, které představuje fyziologicky adekvátní podnět pro proces vidění, může za určitých podmínek vyvolat na oku poškození
- ▶ viditelné spektrum způsobuje škody jen dojde-li k jeho předávkování




# Lidské oko je chráněno před přímým slunečním světlem :

- ▶ svým umístěním /uložením v orbitě, víčky
- ▶ reflexními mechanizmy / zornicový reflex, mrkací reflex


▶ **Může být poškozeno také umělými světelnými zdroji:** obloukové lampy, fotoblesky, lasery




- ▶ bylo zjištěno, že to jsou právě modré retinální čípky velmi citlivé na vlnovou délku mezi 380 – 450 nm, u nichž dochází k fotochemickému netermickému poškození
- ▶ modré čípky mají ochranu v žlutém pigmentu soustředěném ve žluté skvrně a také v absorpci krátkých vlnových délek v optických prostředích
- ▶ úbytek modrých čípků ve stáří má zvýšenou ochranu ve žlutnoucí čočce



- ▶ obyvatelé žijící v zemích s větším slunečním svitem jsou chráněni zvýšeným pigmentováním
- ▶ lidé ve skandinávských zemích užívají jako ochrannou pomůcku sluneční brýle
- ▶ dlouhodobým zkoumáním bylo zjištěno, že frekvence výskytu šedého zákalu v mladším věku je tam, kde je zvýšená sluneční expozice
- ▶ sluneční záření je jednou z příčin vzniku katarakty/ nukleární



- ▶ extrakcí šedého zákalu ztrácí oko ochranu proti krátkovlnnému světlu v blízkosti ultrafialového spektra
- ▶ byly pozorovány častější makulární degenerace a důsledky poškození modrých retinálních čípků
- ▶ zvýšený počet různých umělých zdrojů světla vysílajících zářivou energii jsou dalším možným nebezpečím pro oko



- ▶ v našich domovech i v práci, v dopravě, jsme obklopováni spoustou světelných zdrojů a různými fluorescenčními trubicemi
- ▶ před sto lety/ světlo z okna, parafinové a olejové lampy/ - maxim. osvětlení 90 luxů vydávalo světlo z oken a umělé zdroje méně jak 50 luxů
- ▶ dnes hladina osvětlení v místnostech nad 1000 luxů, v některých profesích stoupá až nad 4000 – 5000 luxů
- ▶ v moderní době s přebytkem světla, které zvyšuje riziko fotochemického poškození



# Mechanismus vzniku poškození

- ▶ Může být dvojitý:
- ▶ 1. Fotochemické poškození
- ▶ 2. Termické poškození
- ▶ Příčina a průběh je rozdílný

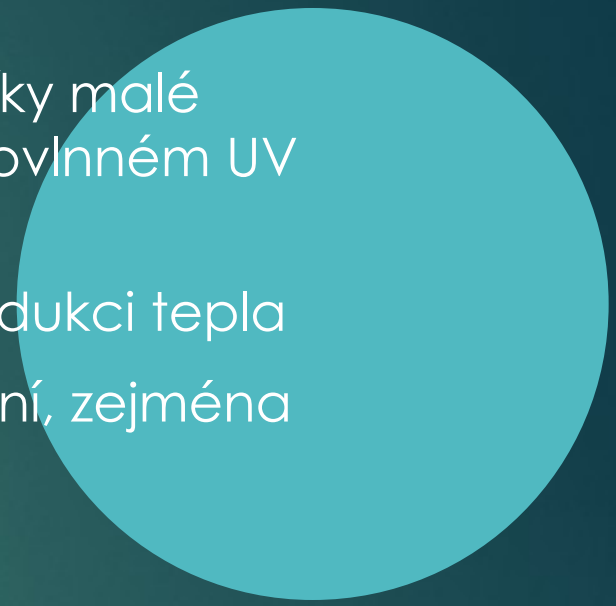
# Fotochemické poškození čočky:

- ▶ zapříčiněno absorbcí UV záření
- ▶ UV světlo působí na čočkové bílkoviny/tryptofan a tyrozin/, jejichž fotoprodukty jsou látky, poškozující oxidační procesy v čočce
- ▶ poškozeno je především jádro čočky- nukleární katarakta
- ▶ UV záření je uváděno jako příčinný faktor brunescenční a zadní polární katarakty

# Fotochemické poškození sítnice:

- ▶ nastupuje až po delší době latence
- ▶ dochází ke zničení membrány na vnějším segmentu fotoreceptorů a k zániku fotoreceptorů
- ▶ je prokázáno, že VPMD může být uspíšena fotochemickým mechanismem
- ▶ zvýšenou expozicí k poškození – afakie a pseudofakie
- ▶ tepelné změny- hl. absorbcí dlouhovlnného záření v pigmentovém epitelu


- ▶ dopadají-li paprsky na biologický materiál, je s nimi přiváděna i energie
- ▶ pro stupeň poškození tohoto typu je důležitá hloubka, do níž záření pronikne
- ▶ oko je dobře chráněno proti ionizačnímu záření díky malé pronikající schopnosti neviditelného záření v krátkovlnném UV spektru a jeho pohlcování v rohovce a čočce
- ▶ velmi dlouhé vlny viditelného spektra vedou k produkci tepla
- ▶ toto a IFČ záření může vést k termickému poškození, zejména na vnějších tkáních oka



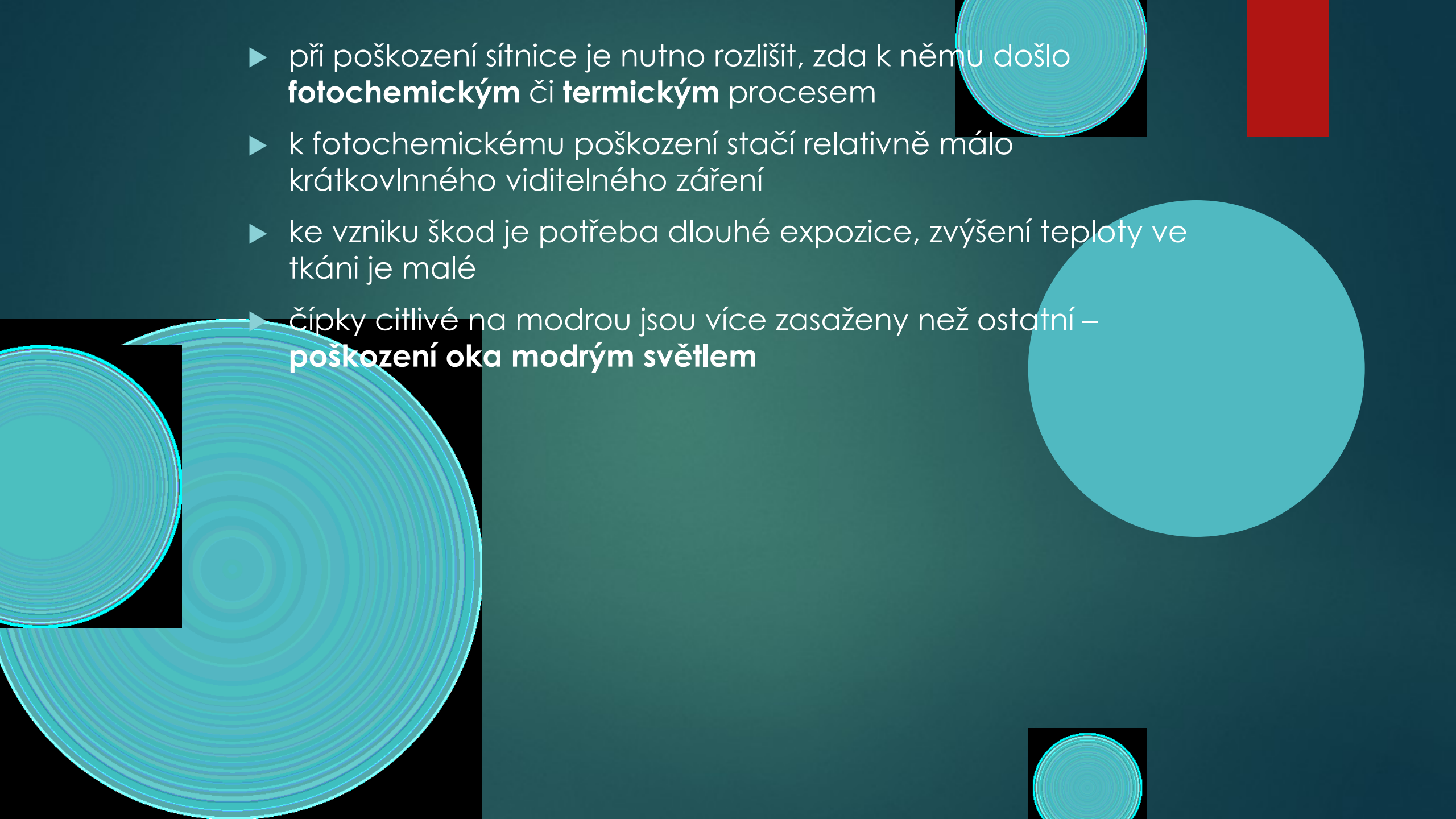

- ▶ neionizující záření způsobuje nejen nespecifické **tepelné** poškození, ale působí i **fotchemicky**
- ▶ velmi krátké UV záření – k zánětům spojivek, fotokeratitidě
- ▶ dlouhá expozice tohoto záření způsobuje degenerativní změny na kůži víček/ basaliomy/, na spojivce probíhá degenerace ve formě pinguekuly a pterygia
- ▶ o něco delší UV záření působí podobně a má kataraktogenní účinky
- ▶ absorpce krátkovlnného světla čočkou a tím ochrana zadního pólu oka je tak vykoupena možností jejího zkalení

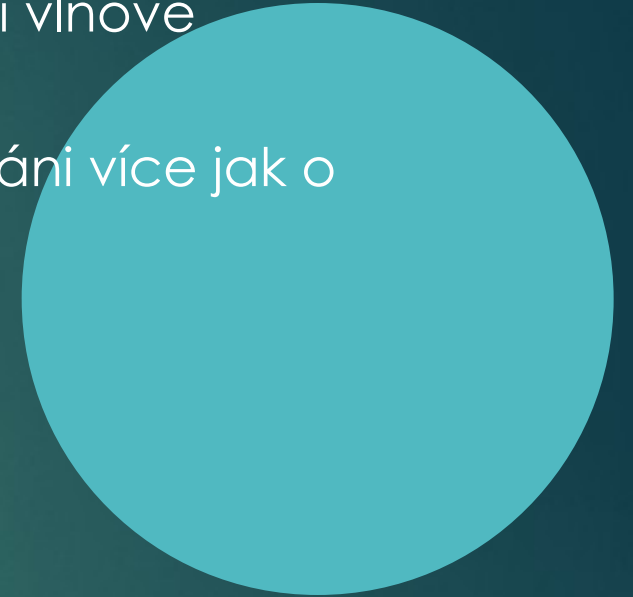
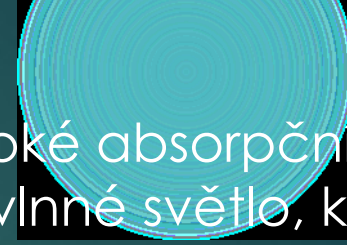
- ▶ při ještě větších vlnových délkách stojí v popředí nejen keratitida a katarakta, ale i poškození sítnice
- ▶ škodlivým vlivům UV záření jsou vystaveni nejvíce mladiství ve věku do 20 let, jejich čočka je pro UV záření transparentní z 20% a pro viditelné záření plně.
- ▶ změny na sítnici se velmi podobají senilní makulární degeneraci, takže je možné předpokládat souvislost mezi ní a dlouhodobou expozicí UV záření



- ▶ při poškození sítnice je nutno rozlišit, zda k němu došlo **fotchemickým** či **termickým** procesem
- ▶ k fotochemickému poškození stačí relativně málo krátkovlnného viditelného záření
- ▶ ke vzniku škod je potřeba dlouhé expozice, zvýšení teploty ve tkáni je malé
- ▶ čípky citlivé na modrou jsou více zasaženy než ostatní – **poškození oka modrým světlem**





- ▶ příčina **termických** změn na sítnici leží ve vysoké absorpční schopnosti pigmentového epitelu pro krátkovlnné světlo, který absorbuje asi 60% přicházejícího světla
- ▶ termické škody způsobuje především světlo o delší vlnové délce, ale vysoké energii
- ▶ expoziční doba je krátká a stoupanutí teploty ve tkáni více jak o 10 stupňů ihned







- ▶ světlo se značnou energií, jako je u argonového či diodového laseru vede ke zničení buněk pigmentového epitelu
- ▶ je zničena struktura bílkovin v sítnici, sítnice se zjizví
- ▶ termická poškození jsou ireverzibilní

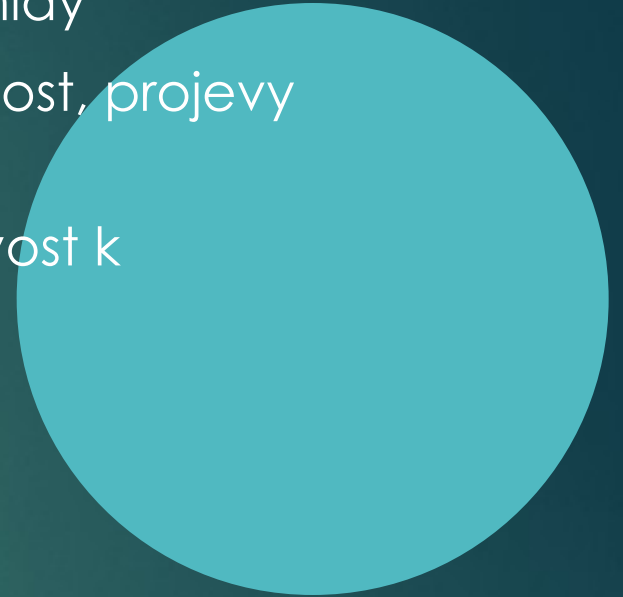



- ▶ světlo u fotochemického poškození není absorbováno buňkami pigmentového epitelu, ale pigmenty smyslových buněk
- ▶ vytvoří se volné radikály, které vedou při relativně malém světle ke zničení membrány zevního segmentu fotoreceptorů
- ▶ zánik membrány a poškození mitochondrií přivodí po několika týdnech zánik jader vnitřního segmentu smyslových elementů – zánik pigmentového epitelu



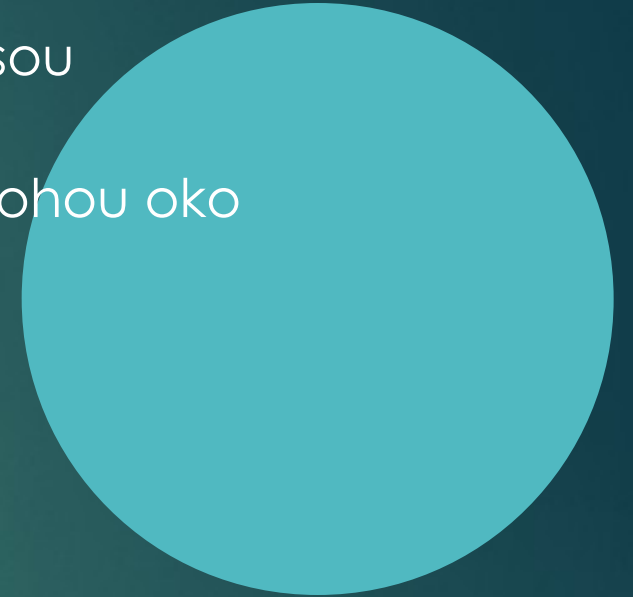
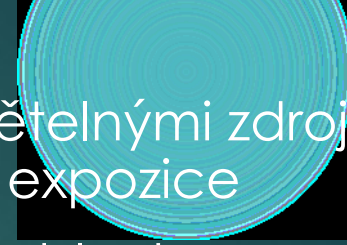
- ▶ v určitých hranicích může být tento pochod ještě ireverzibilní
- ▶ procesy poškození a reparační pochody v sítnici probíhají pomalu, někdy se dá těžko zhodnotit intenzita patologických změn
- ▶ tyto fotochemické změny sítnice se nedají dobře klinicky objektivně pozorovat
- ▶ u VPMD sehrává svou škodlivou úlohu nejen světlo, ale i mnoho dalších faktorů a i genetický předpoklad.

- ▶ pravděpodobnost poškození sítnice je dána nejen popsányi fyzikálními příčinami, ale je násobena i vnějšími faktory/ ozonová díra, užívání některých léků, obsahujících fotosensibilní substance – chlorpromazin, sulfonamidy
- ▶ roli sehrávají i biologické příčiny – individuální citlivost, projevy stáří
- ▶ i vlnová délka – pod vln. délkou 530nm stoupá citlivost k poškození rychleji



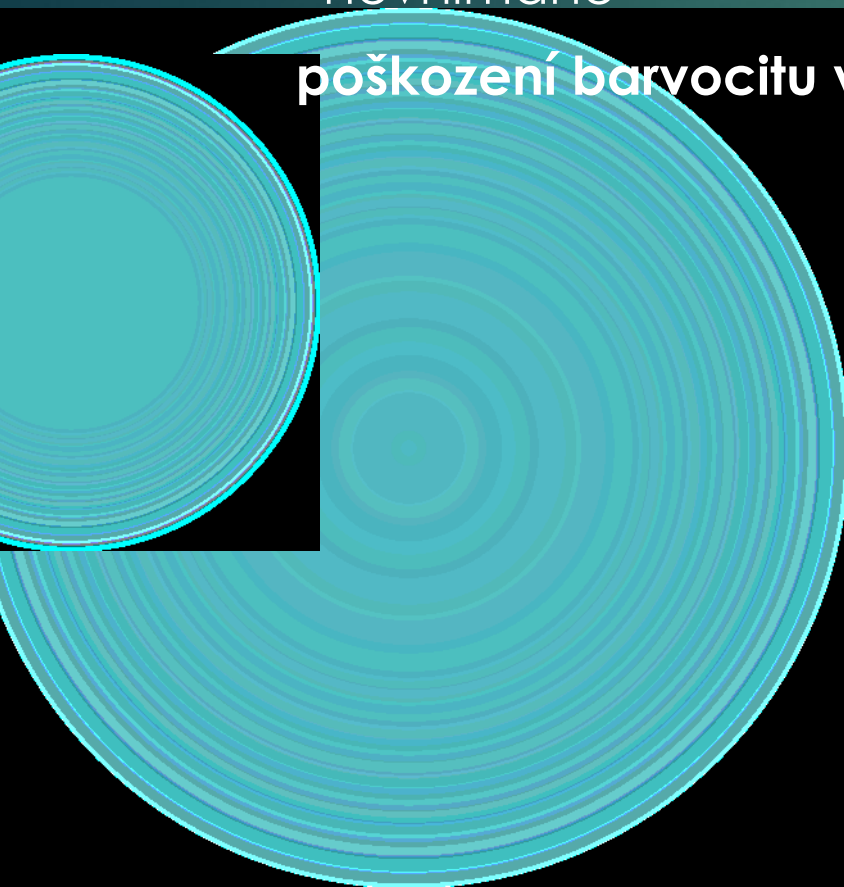


- ▶ pravděpodobnost poškození používanými světelnými zdroji závisí na množství světelné energie, na době expozice
- ▶ dlouhodobá práce při svařování elektrickým obloukem vyvolá nejen fotokeratitidu ale i reverzibilní změny sítnice
- ▶ obrazovka a osvětlovací tělesa v domácnosti nejsou nebezpečná
- ▶ silné světelné zdroje používané v průmyslu však mohou oko poškodit



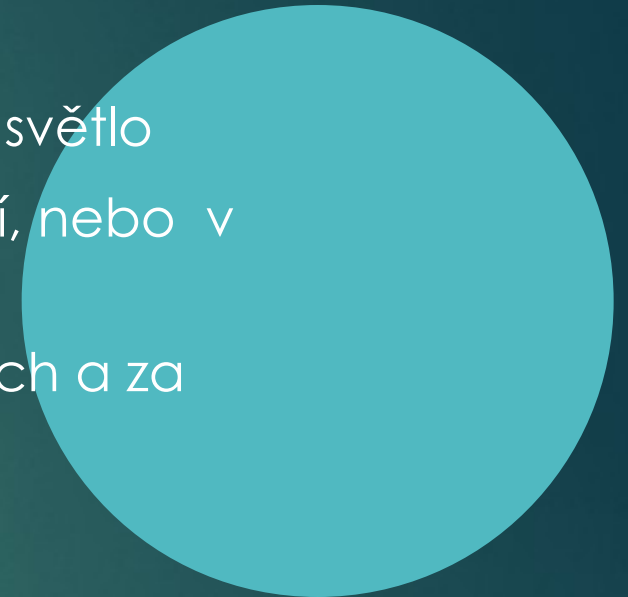
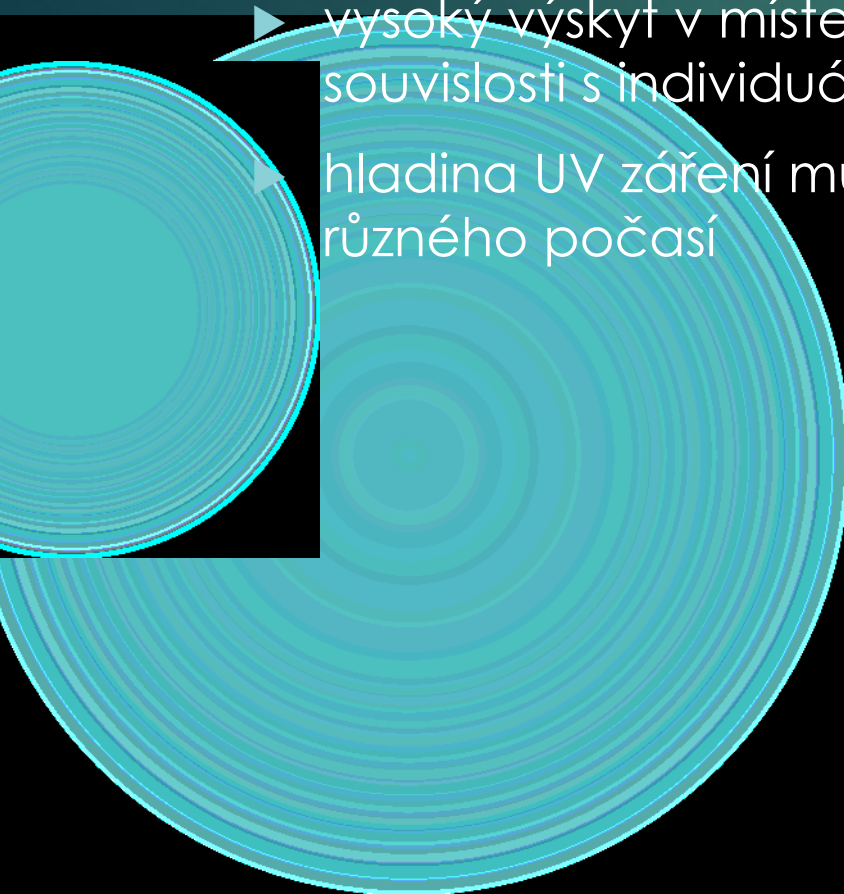

- ▶ k prvním příznakům poškození sítnice světlem patří subjektivně nevnímané

**poškození barvocitu v modré oblasti**



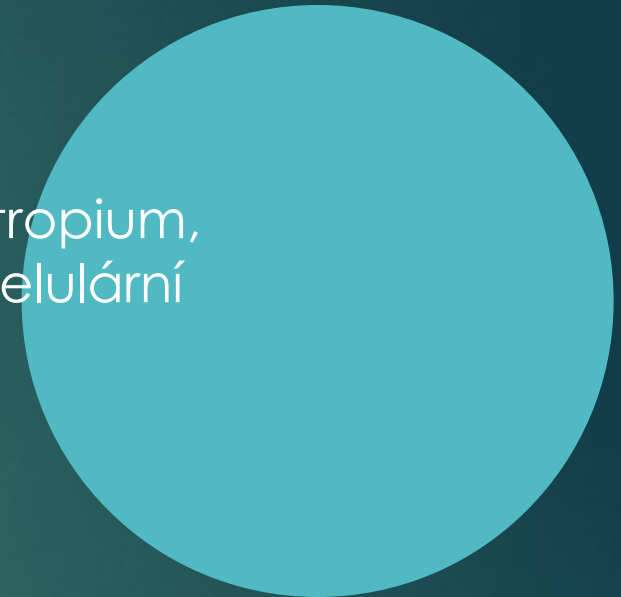

# Oftalmoheliózy

- ▶ oční stavy, v jejichž patogenezi hraje určitou roli sluneční světlo
- ▶ vysoký výskyt v místech s vysokou povrchovou odrazivostí, nebo v souvislosti s individuálním vystavením těmto podmínkám
- ▶ hladina UV záření může být vysoká i v zamračených dnech a za různého počasí



# Oční víčko

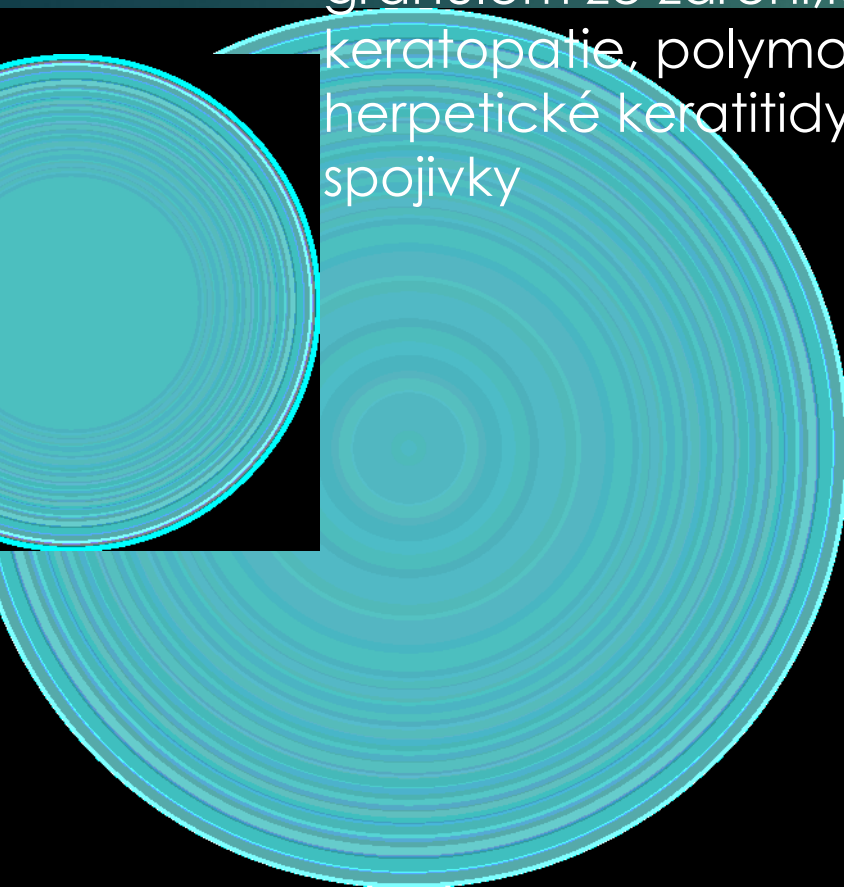
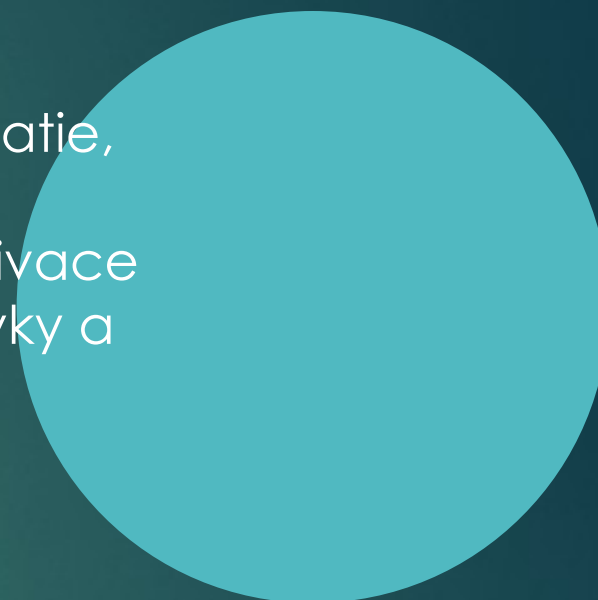
→ Vrásky, spálení, fotosenzitivní reakce, jizevnaté ektropium, dermatochaláza, prekancerózy, malignity- basocelulární karcinom, skvamocelulární karcinom, melanom



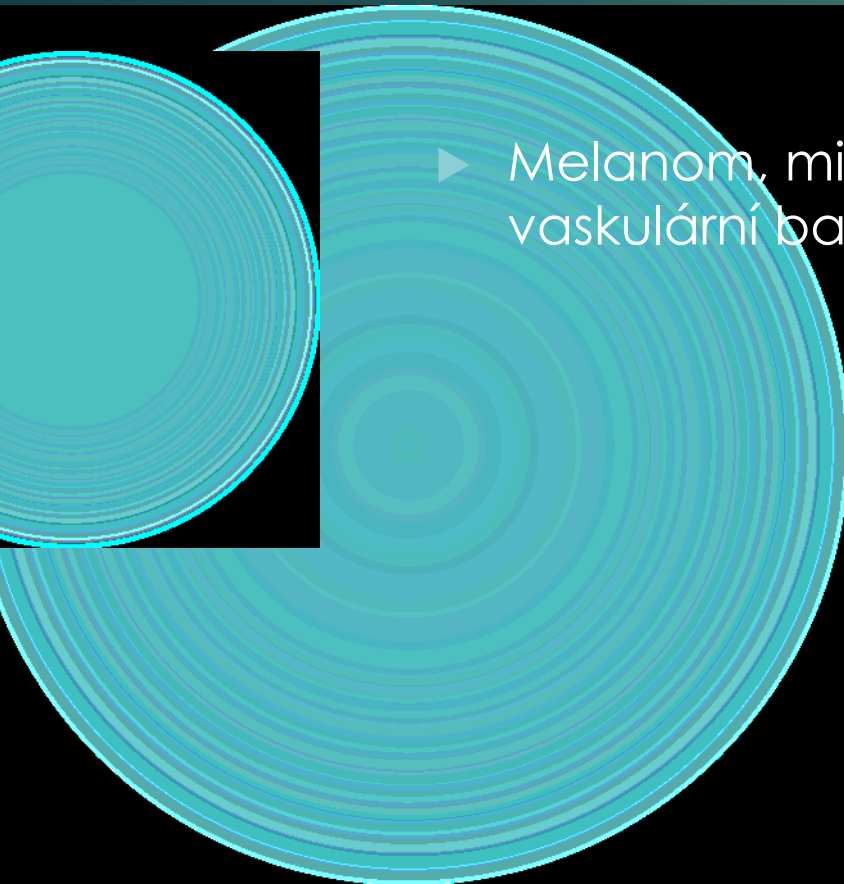




# Povrch oka

- ▶ vernální katar, pterygium, pinguekula, klimatická keratopatie, granulom ze záření, keratitída/ sněžná slepota/, zonulární keratopatie, polymorfismus rohovkového endotelu, reaktivace herpetické keratitidy, skleritida u porfyrie,, malignity rohovky a spojivky



# Cévnatka



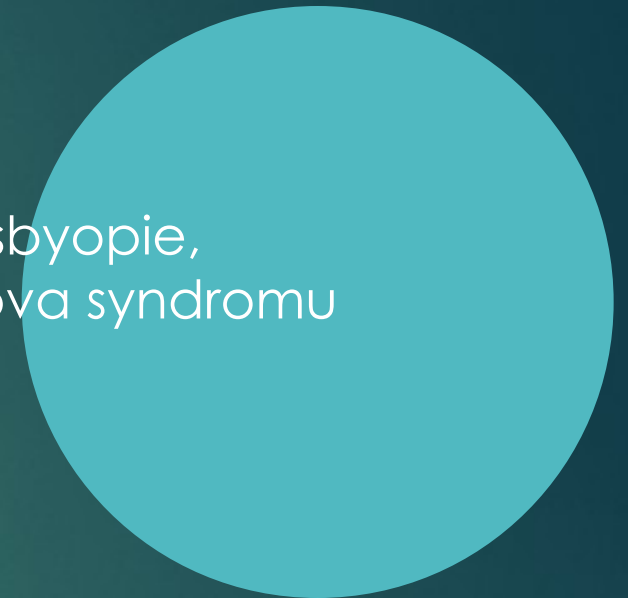
- ▶ Melanom, mióza, disperze pigmentu, uveitida, narušení okulo-  
vaskulární bariery



# Čočka





► Katarakta, přední kapsulární herniace, časná presbyopie, kapsulární pseudoexfoliace, subluxace u Marfanova syndromu





# Sklivec

► zkapalnění

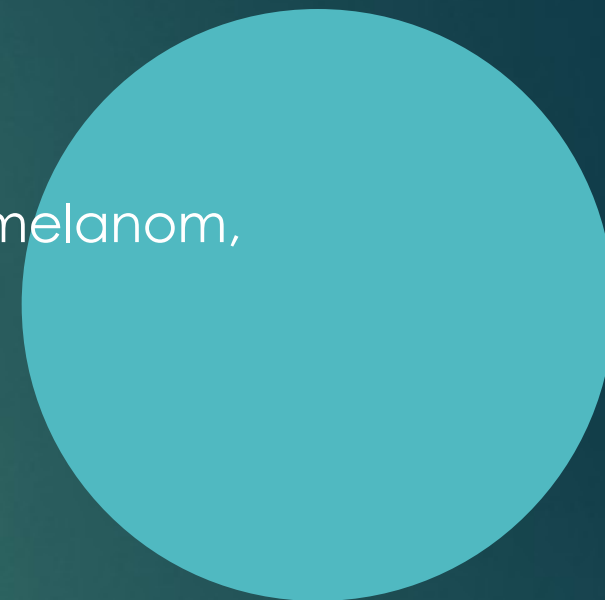





# Sítnice



erytropsie, makulární degenerace, chorioideální melanom,

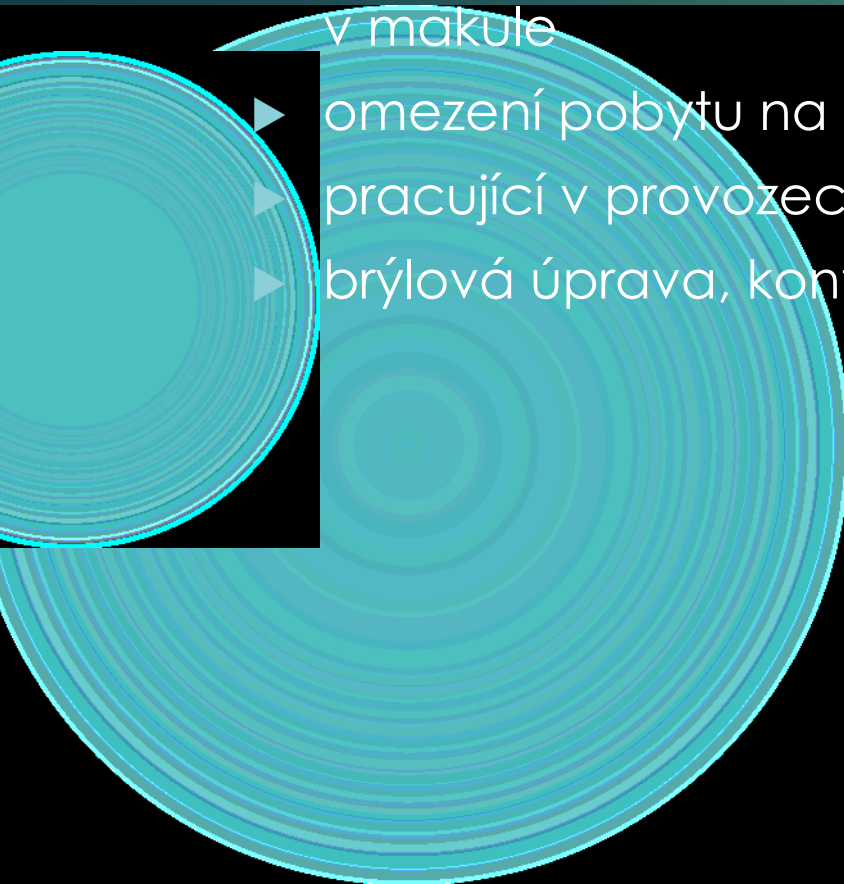



# Postavení očí



# Ochrana

- ▶ fyziologická ochrana oka / uložení oka v obličeji, blefarosmazmus, mioza, mrkací reflex, čočka, rohovka, komorová voda, žluté barvivo v makule
- ▶ omezení pobytu na slunci 11 – 14 hod
- ▶ pracující v provozech, ohrožených radiací – zvláštními předpisy
- ▶ brýlová úprava, kontaktní čočky, nitrooční čočky



# Trvalé následky

- ▶ Snížení zrakové ostrosti

- ▶ Zakalením optických prostředí oka- jizvy na rohovce, katarakta, luxace a subluxace čočky, zkalení sklivce, poúrazová makulopatie

- ▶ Omezení zorného pole

- ▶ Srůsty okraje zornice s čočkou
- ▶ Poškození zrakového nervu či zrakové dráhy- koncentrické zúžení, hemianoptické či kvadrantové defekty

- ▶ Porucha hybnosti okohybných svalů a víčka

- ▶ Dvojité vidění, obrtná zvedače víčka, jizevnaté změny po úrazu a zánětu
- ▶ Kompenzační postavení hlavy (tortikolis), změny na páteři

- ▶ Kosmetické defekty





