



# Miotická dráha

- Iris- sfinkter pupilae
- Ganglion ciliare a n. ciliares longi
- N. oculomotorius
- Westphal-Edingerovo jádro
- Corpus geniculatum laterale

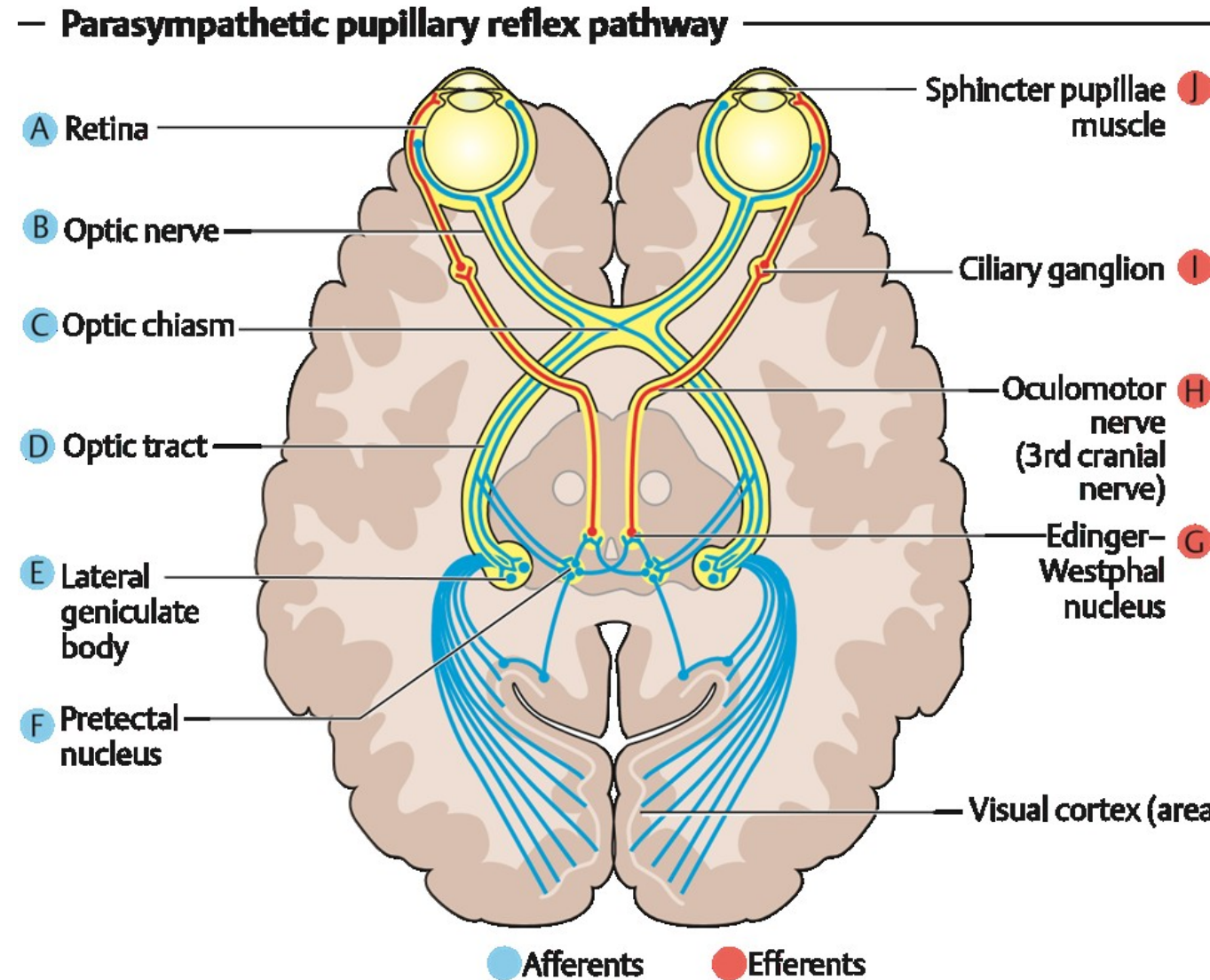
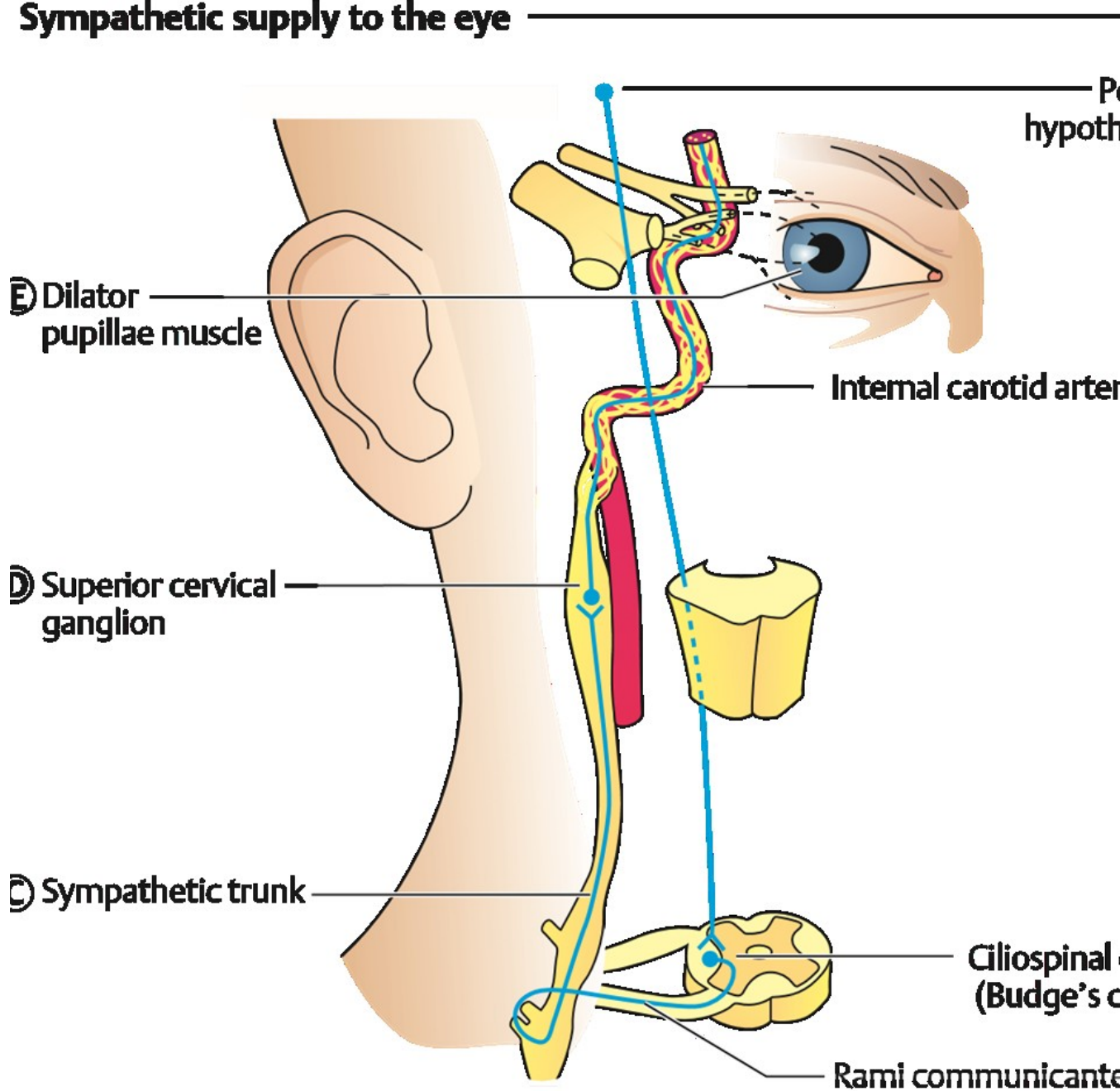


Fig. 9.1 See discussion in text.

# Mydriatická dráha

- Musculus dilatator pupillae
- Sympatický plexus caroticus
- Ganglion cervicale superior
- Ciliospinální centrum v míše

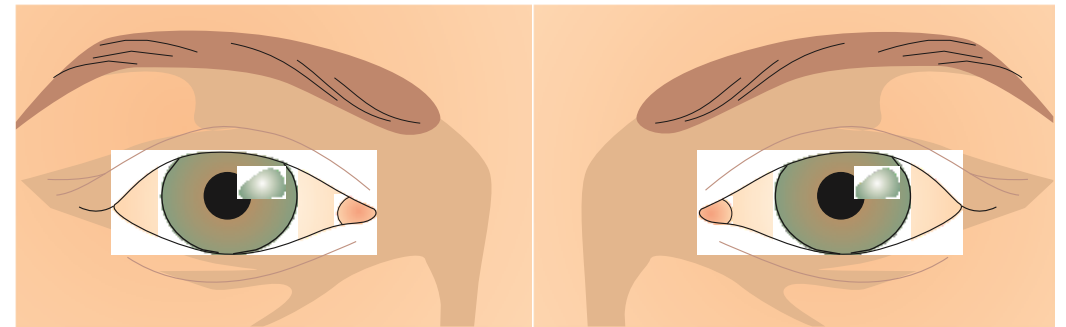


ig. 9.2 See discussion in text.

# Vyšetření zornicových reakcí

- Přímá
- Nepřímá
- Na blízko

- Normální nález : izokorie
- Svítím do jednoho oka, separuji druhé zakrytím či separací a pozoruji reakci na světlo - mióza



# Nepřímá reakce

- Separuji oči například přepážkou
- Svítím do jednoho oka a pozoruji reakci zornice v druhém oku- miózu

# Podmínky provedení správného testu

- Pacient pozoruje vzdálený předmět
- Místnost není osvětlená
- Svítím ze stejné vzdálenosti, stejnou intenzitou, stejně dlouho

# Reakce na blízko

- Konvergence
- Akomodace
- Mióza

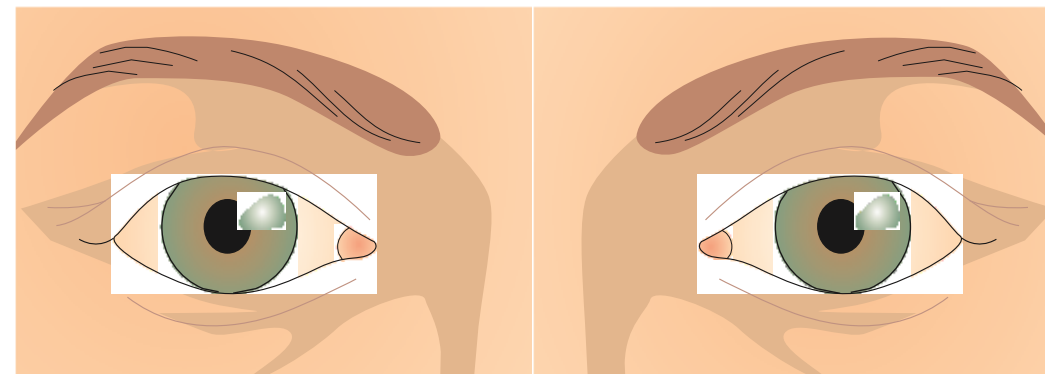


Lokalizace léze		Přímá reakce	Nepřímá reakce	nález
Aferentní(sítnice zrakový nerv)	Lehká léze	+	++	Izokorie
	Těžká léze	-	++	
Eferentní	n. Oculomotorius	-	++	Anizokorie
	Ganglion ciliare	++	++	

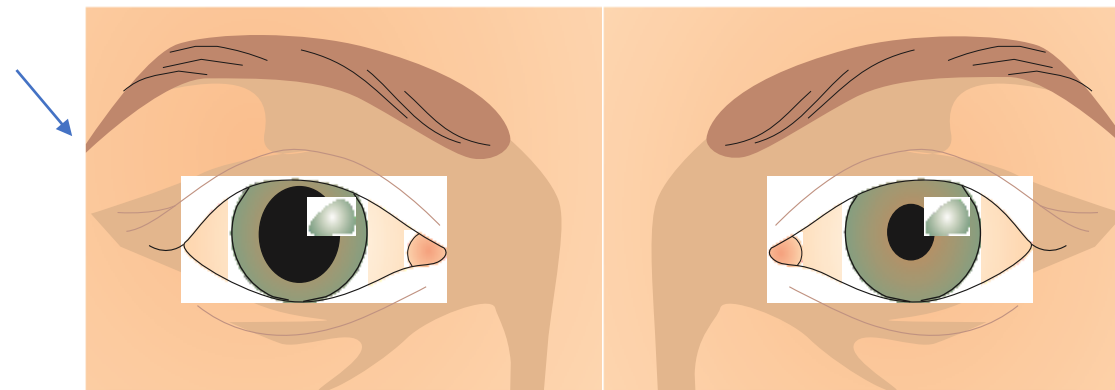
# Vliv léků na šíři zornice

- Parasympatomimetika- miotika- acetylcholin, pilokarpin, carbachol
- Parasympatolytika- mydriatika-tropicamid, cyclopentolát, homatropin, skopolamin, atropin
- Sympatomimetika-mydriatika- efedrin, epinefrin, phenylefrin, cocain

- Isokorie s aferentním defektem: degenerace makuly, odchlípení sítnice, atrofie zrakového nervu, cévní okluze



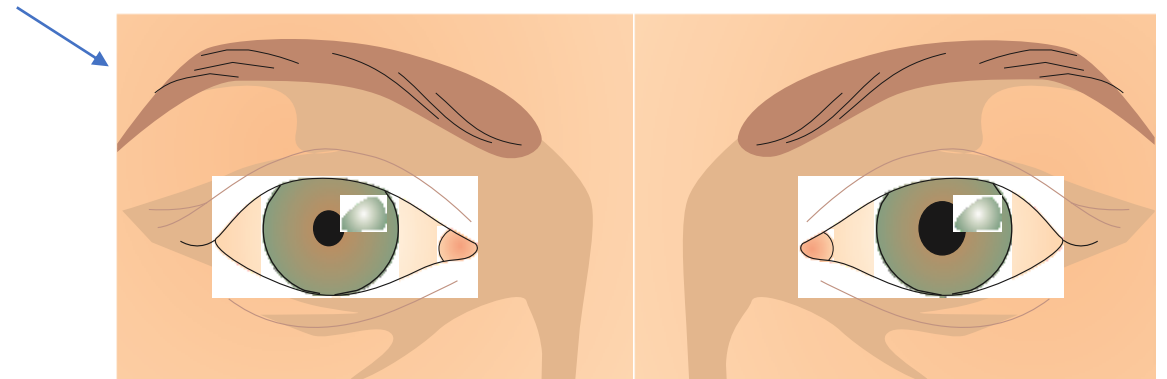
- Anisokorie s mydriázou v postiženém oku – obrna n. oculomotorius společně s obrnou zvedáče víčka, může být i izolovaná jednotlivých okohybných svalů
- Není výbavná přímá, nepřímá reakce ani na blízko



- Tonická zornice- Adieho syndrom: poškození ganglion ciliare, zpomalení reakce na světlo i konvergenci- diabetes, trauma, virové infekce, alkoholismus
- K testu se používá 0,1% pilokarpin,

- Poškození duhovky- porušení m. sfinkter pupilae, st.p. zánětu duhovky, glaukom

- Hornerův syndrom- poškození krčního ganglion cervicale- nádor, encefalitis, TBC, trauma, aneurysma karotidy



# Argyll Robertsonova zornice

- Léze v prodloužené míše- tabes dorsalis, encefalitis, trauma, tumory, alkoholismus
- Není reakce přímá, nepřímá jen na blízko



# Oboustranná mióza po léčích

- Morfium
- Hluboká anestézie
- Pilocarpinové kapky
- Otrava houbami
- meningitis

- Perinaudův oculoglandulární syndrom- nádory hypofýzy-Mydriáza, nereagující na světlo, normální reakce na blízko, Nemožnost se podívat nahoru
- Intoxikace-atropin, spasmolytika, antiparkinsonika, botulismus, antidepressiva, cocain, otrava CO
- Choroby-migréna, schizofrénie, epileptické křeče, kóma

