



STRABISMUS

Synek, S.
KOO
LF MU



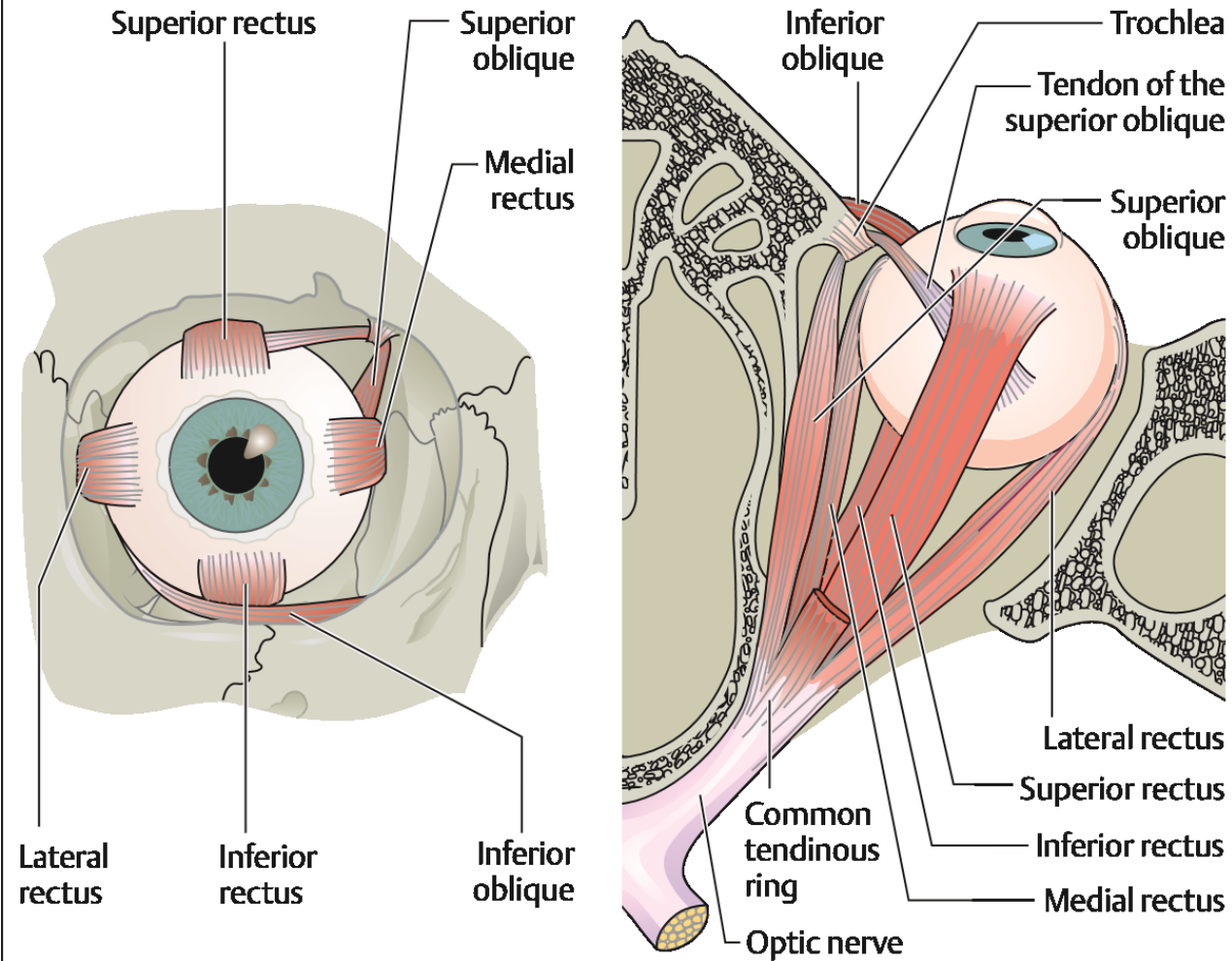
Rozdělení

- Ortoforie
- Strabismus
 - *Dynamický*
 - Latentní
 - manifestní
 - *Paralytický*

Okohybné svaly

- 4 přímé
- 2 šikmé

Extraocular muscles of the right eye

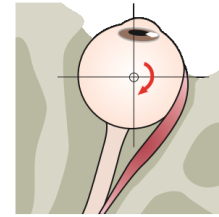


Figs. 17.1 a, b The two oblique ocular muscles insert on the temporal aspect posterior to the equator. The four rectus muscles insert on the superior, inferior, nasal, and temporal sclera.

Inervace okohybných svalů

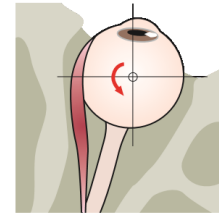
- N. oculomotorius- většina svalů
- N- abducent- zevní přímý sval
- N. trochlearis- horní šikmý sval

Lateral rectus Abduction None



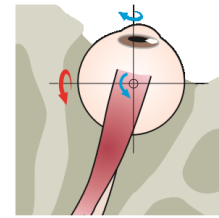
Abducent
nerve

Medial rectus Adduction None



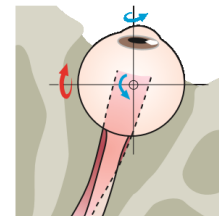
Oculomotor
nerve

Superior rectus Elevation Intorsion and
adduction



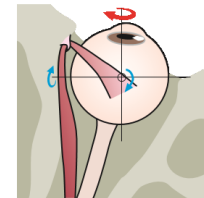
Oculomotor
nerve

Inferior rectus Depression Extorsion and
adduction



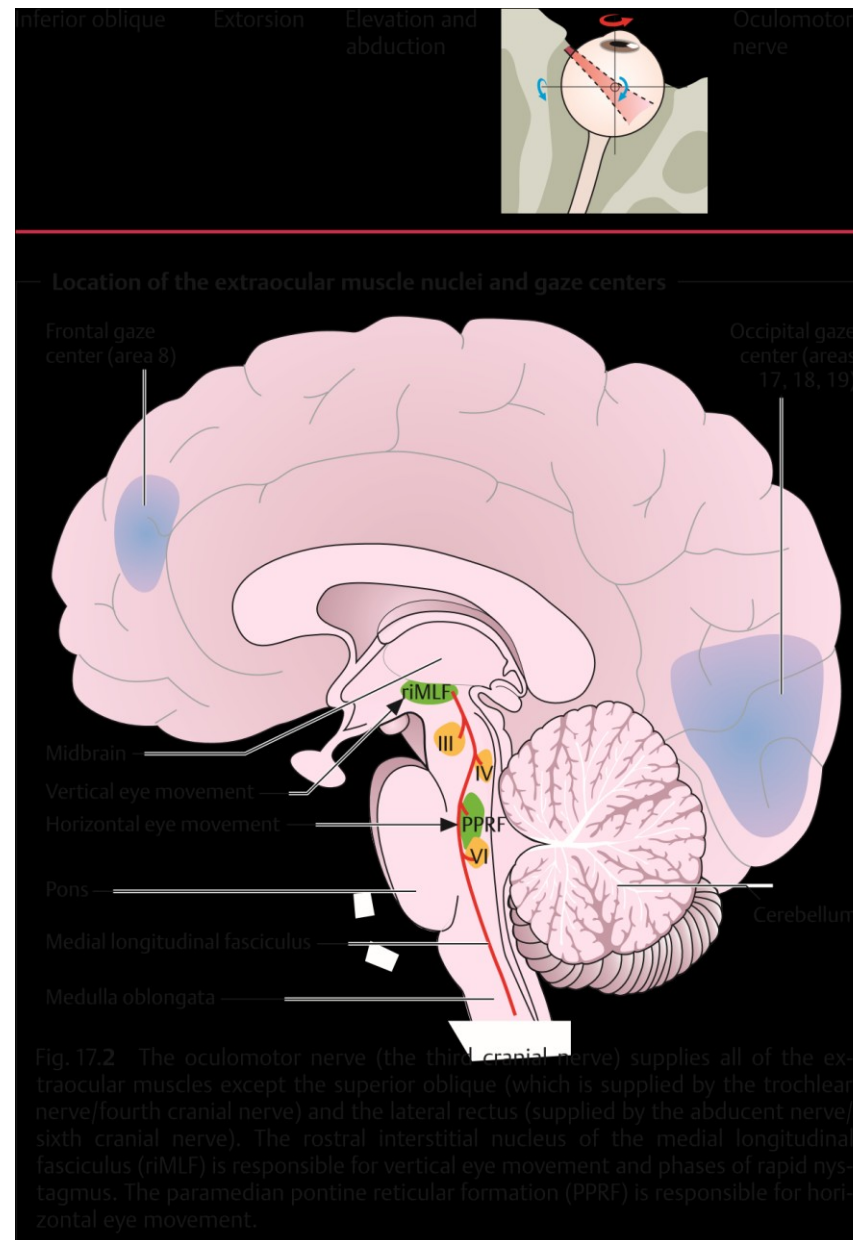
Oculomotor
nerve

Superior oblique Intorsion Depression and abduc-
tion

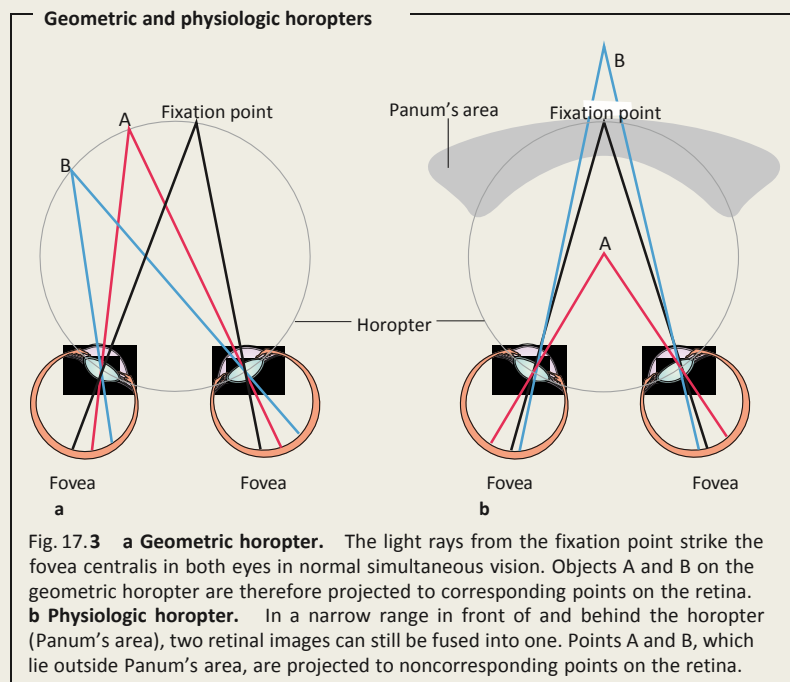


Trochlear
nerve

Continued ►



Podmínky prostorového vidění



- Pro vnímání prostorového vidění musí fixační bod ležet Panumském okrsku na horopteru

Dynamický strabismus

- Latentní
- manifestní

Podle úchylky

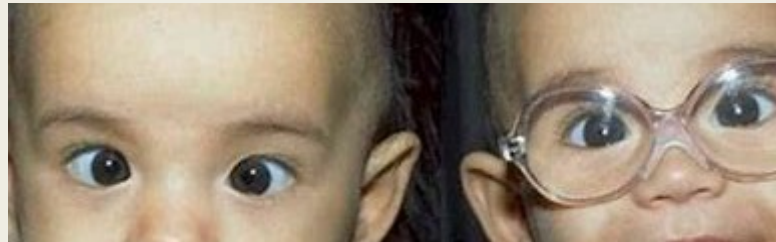- Esotropie (forie) dovnitř
- Exotropie (forie) zevně
- Hypetropie(forie) nahoru
- hypotropie (forie) dolu

Vyšetření latentního strabismu

- Krycí a odkrývací test
- Madoxova destička a Madoxův kříž
- Stanovení fúze a fúzní rezervy (pouze 2/3 lze využít pro komfortní vidění) na troposkopu nebo prismaticy

Léčba latentního šilhání

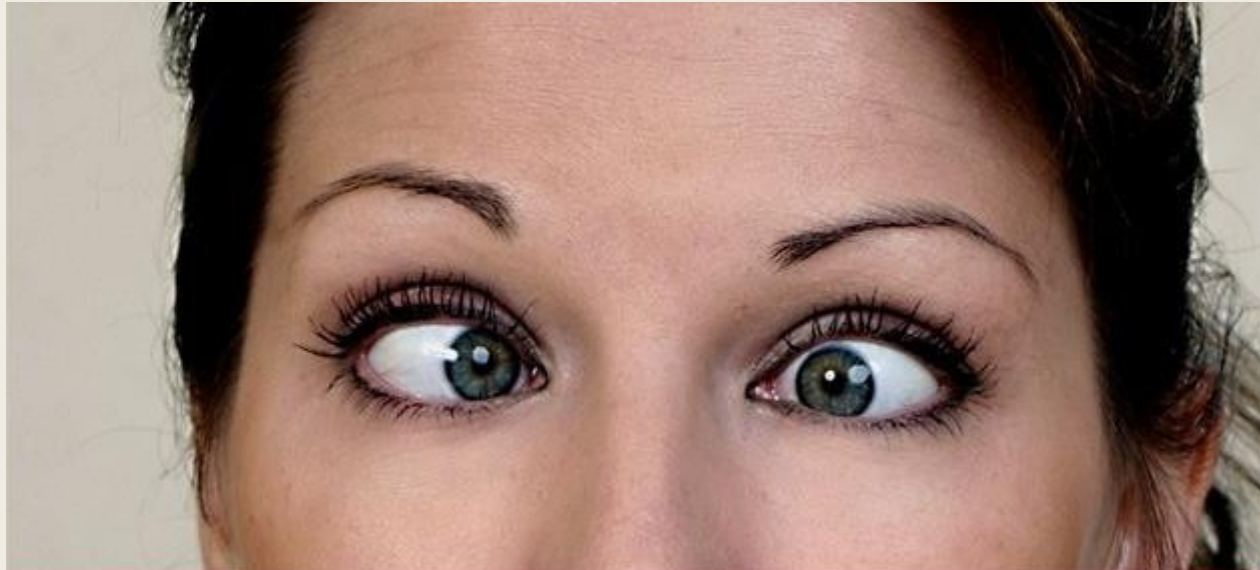- V případě astenopických obtíží- korekce refrakční vady, prismata, pleoptická léčba,



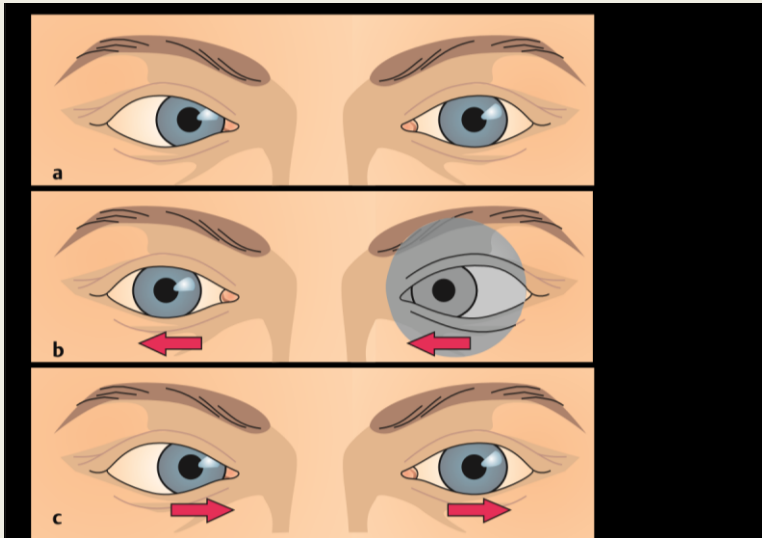
Vyšetření manifestního dynamického strabismu

- Poloha rohovkového reflexu
- Krycí test
- Prizmastický test
- Troposkop

Esotropie (konvergentní strabismus)



Krycí zkouška



- Pravé oko šilhá dovnitř
- Po zakrytí levého oka pravé oko fixuje a dívá se přímo
- Po odkrytí levého oka pravé oko opět šilhá

Projevy dynamického šilhání

- Osy oka nejsou paralelní
- Může být kompenzační postavení hlavy
- amblyopie

Léčba

- Vyšetření refrakční vady v cykloplegii
- Korekce
- Vyšetření zrakové ostrosti
- Léčba amblyopie- okluzí, penalizací,
- Chirurgie- po zvládnutí amblyopie a navození binokulární spolupráce
- Výjimka čistě akomodační strabismus se léčí optickou korekcí
- U alternující strabismu neschopnost binokulární spolupráce a stereopse

Paralytický strabismus

- Diplopie
- Kompenzační postavení hlavy
- Při obrně n. oculomotorius obrna i zvedáče víčka

Obrana n. abducentu vlevo

- Pohled rovně vlevo není možný

Left abducent nerve palsy

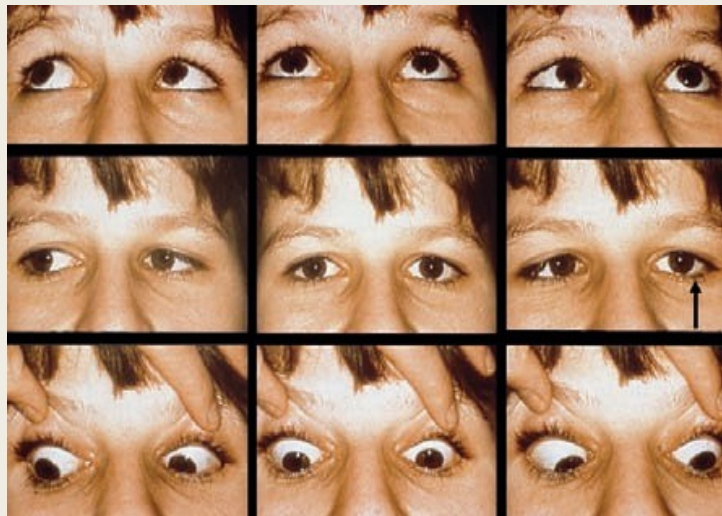

Fig. 17. 14 The left eye remains immobile in left gaze (arrow).



Kompenzační
postavení hlavy při
výškové úchylce

Vyšetření paralytického šilhání

- Motilita svalů v 6 pohledech ve směru funkce jednotlivých svalů
- Hessoovo plátno
- Lancasterův test
- Worthova světla

Hessovo plátno



Léčba paralytického šilhání

- Dle příčiny- zánět nervů, svalů, trauma...
- Léčba symptomatická – odstranění diplopie okluzí
- Chirurgická léčba- navození jednoduchého binokulárního vidění při pohledu vpřed
- U dětí možnost vzniku amblyopie