

Akutní stavy při porodnických operacích

Gynekologie a porodnictví

Úvod

- **Komplikace extrakčních operací**
- **Komplikace císařského řezu**
- **Dystokie ramének**
- **Extrakce koncem pánevním**

Extrakční operace - opakování

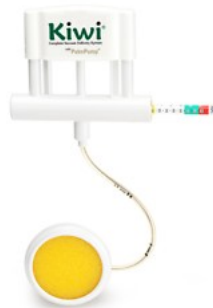- výkony prováděné za porodu, usnadnění porodu hlavičky v indikovaných situacích ve II. době porodní
- **indikace:** ohrožení života matky nebo zdraví plodu nebo obou
- **splnění podmínek** k extrakci:



Extrakční operace - indikace

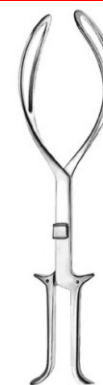VEX

- akutní hypoxie ve II. době porodní
- prodloužená II.doba porodní
- vyčerpaná rodička
- abnormální rotace hlavičky
- porucha břišního lisu



FORCEPS

- akutní hypoxie ve II. době porodní
- prodloužená II.doba porodní
- sekundárně nedostatečná děložní činnost
- porucha břišního lisu
- akutní krvácení, epileptický záchvat, eklamptický záchvat atp.



Extrakční operace - indikace

- **rizikové výkony, nutnost zkušenosti porodníka, ten má užít takovou metodu, kterou ovládá**
- **nutné splnění podmínek, jasná indikace k výkonu**



Mateřské komplikace

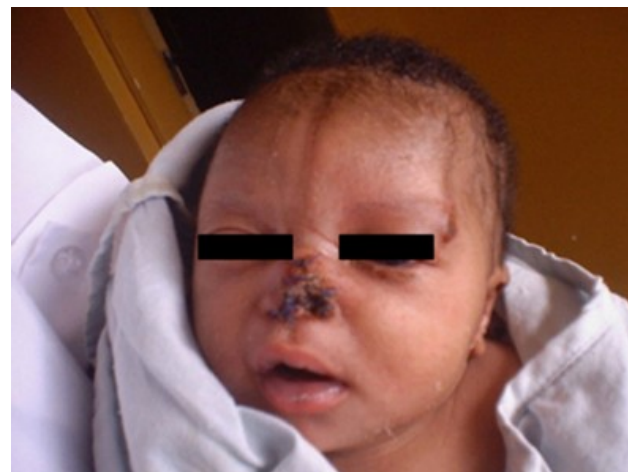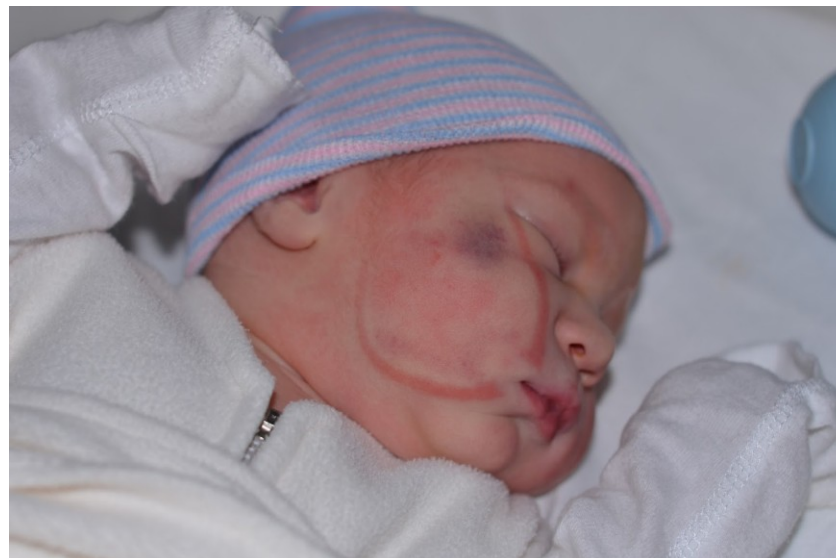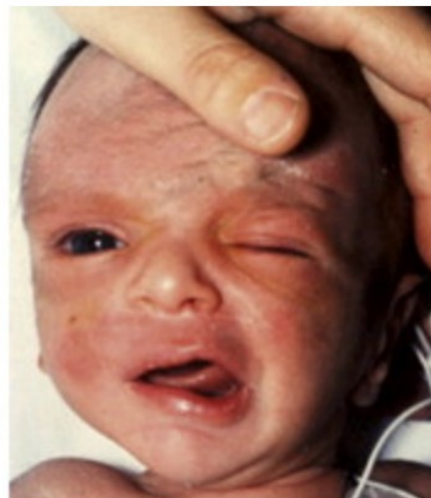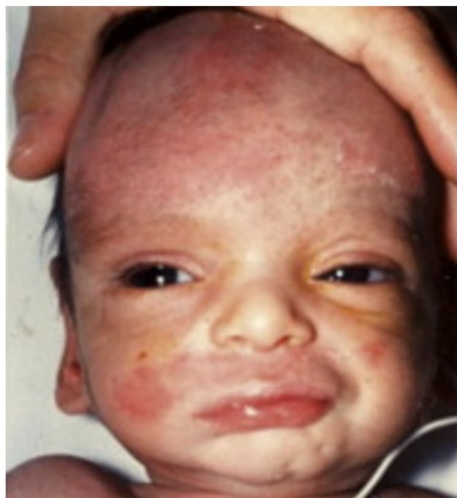- porodní poranění
- postpartální krvácení
- poranění močových cest
- poranění struktur pánevního dna
- poranění sfinkteru
- sekundární hojení, vznik píštělí
- pozdní komplikace – inkontinence moči, stolice

Extrakční operace - komplikace

Novorozenecké komplikace

- **Poranění plodu**
 - dystokie ramének
 - subgaleální hematom, kefalhematom
 - poranění lícního nervu, abraze rohovky, retinální krvácení (forceps)
 - fraktura lebky, intrakraniální krvácení
 - poranění cervikální páteře
- **Vznik a následky intrapartální hypoxie**

Extrakční operace - komplikace



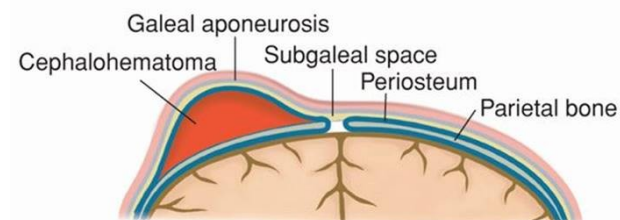
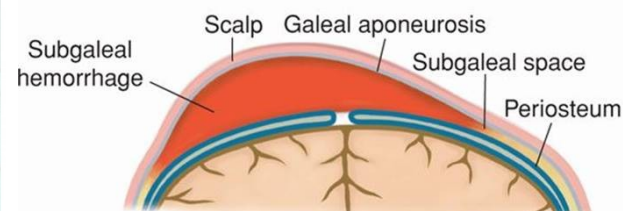
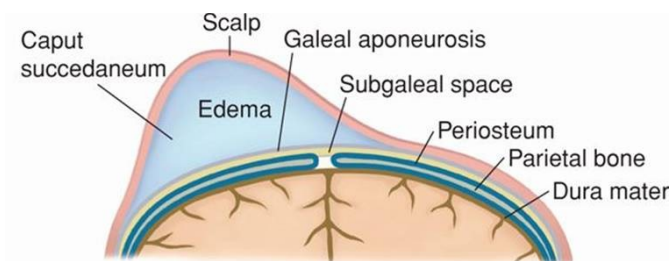
Extrakční operace - komplikace

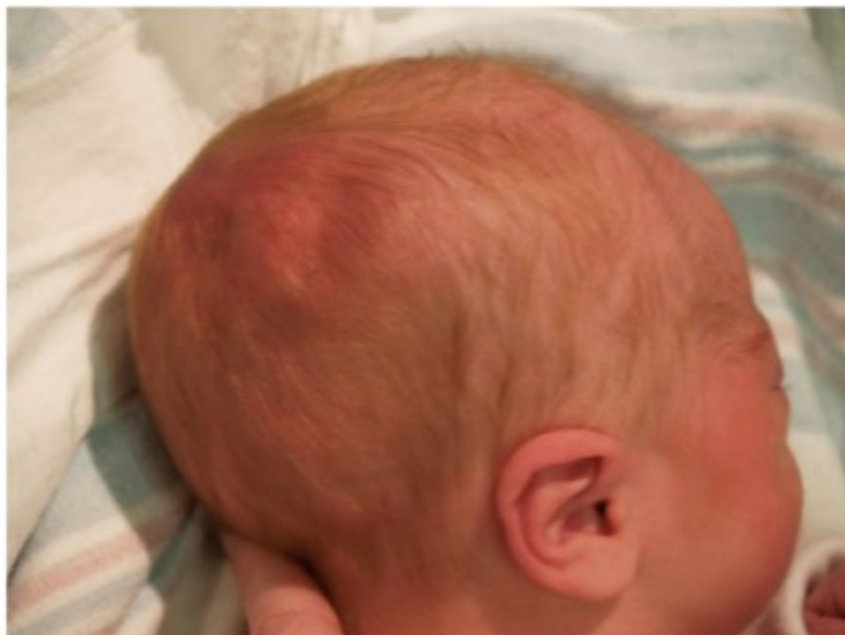

photo by Janelle Aby, MD

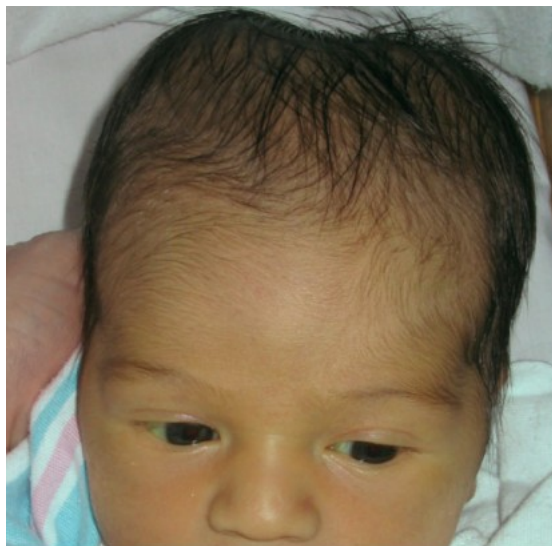

photo by Janelle Aby, MD



Císařský řez - opakování

- **Primární (plánované), akutní (neplánované)**
- **Nejčastější indikace:**
 - **Zástava progresu porodu**
 - **Hrozící hypoxie plodu**
 - **Porucha naléhání plodu**
 - Placentární poruchy
 - Naléhání nebo výhřez pupečníku
 - Porodní překážka (myom)
 - Ruptura dělohy
 - Stav po operacích na děloze



Císařský řez - komplikace

- **Peroperační**
- **Postoperační**
- **Pozdní**

Císařský řez - komplikace

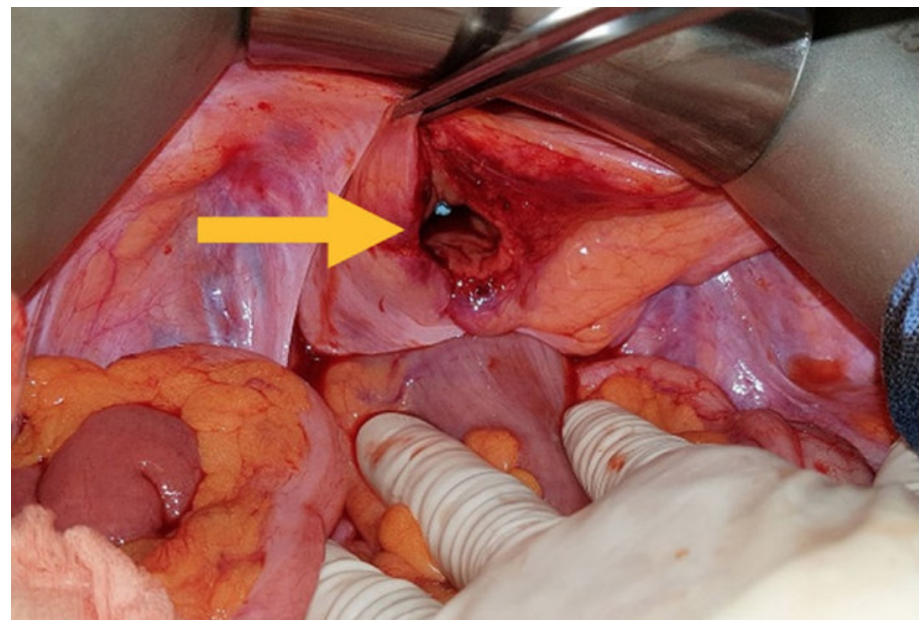
Peroperační

Anesteziologické

- laryngospasmus, bronchospasmus
- syndrom dolní duté žíly
- aspirace žaludečního obsahu
- hypotenze

Chirurgické

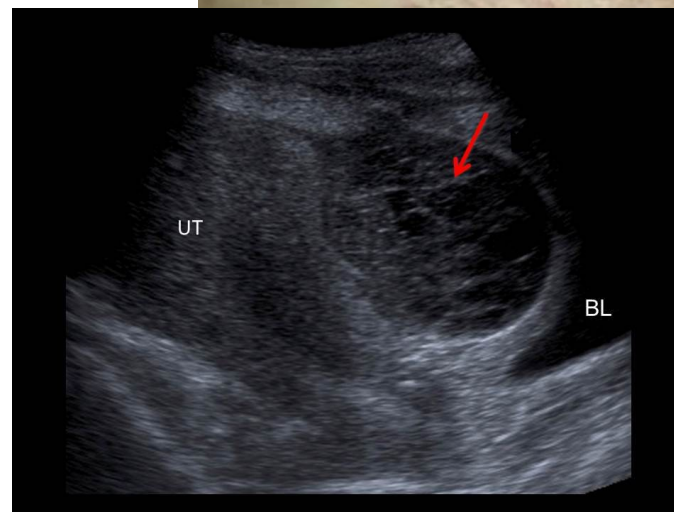
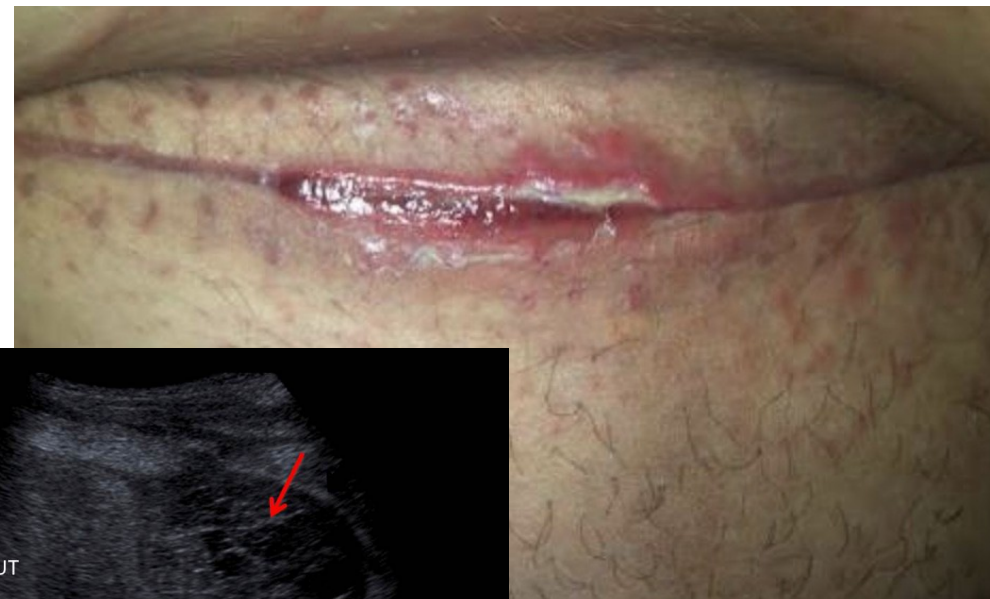- poranění močového měchýře, ureteru
- poranění dělohy, adnex
- poranění střev
- krvácení (rpt hrany, varixy DDS, transplac. operace)
- Atonie, DIC, embolie (trombem, plodovou vodou)



Císařský řez - komplikace

Postoperační

- Infekce
- krvácení, hematoma v ráně
- anemie
- trombembolické komplikace
- dehiscence, sekundární hojení, fistuly
- subileus, ileus,
- postpunkční cefalea



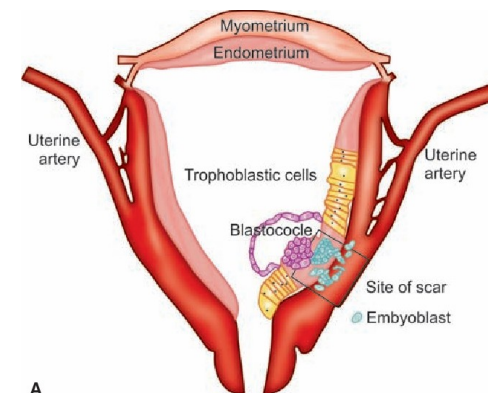
<https://www.thewoundguy.com.au/risk-factors-for-infection-in-caesarean-section-wounds/>

https://www.google.com/search?q=C+section+haematoma+ultrasound&tbm=isch&ved=2ahUKEwjn6qiW4obqAhUQgaQKHcccB7wQ2-cCegQIABAA&oq=C+section+haematoma+ultrasound&gs_lcp=CgNpbWcQA1CoKFioKGDYKWgAcAB4AIABU4gBU5IBATGYAQcGAAQgAQtd3Mtd2l6LWltZw&sclient=img&ei=5PToXufoOJCckgXHuzZgCw&bih=661&biw=1280&client=safari#imgsrc=2jf1SPElqP93pM

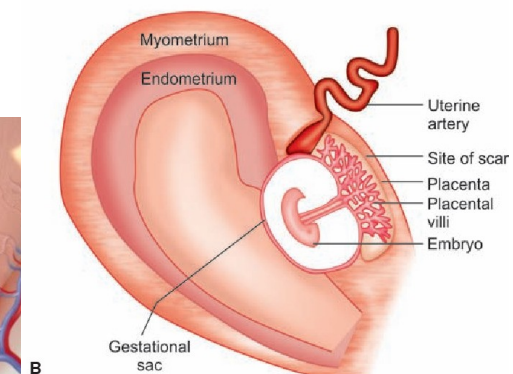
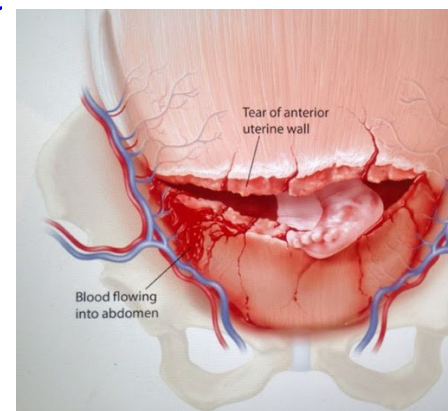
Císařský řez - komplikace

Pozdní

- placenta praevia, placenta accreta
- ruptura v jizvě, adheze
- iterativní (opakované) císařské řezy
- estetické - keloidní jizva, hernie
- chronické pelvalgie, adheze, ruptury v jizvě
- urologické komplikace
- gravidita v jizvě, endometrióza v jizvě



A



B

Figs 3A and B: Diagrammatic representation of cesarean scar pregnancy

Císařský řez - komplikace

- poruchy placentace
- ruptura v jizvě
- poranění střeva, močového měchýře
- srůsty (adheze) - bolesti
- gravidita v jizvě, endometrióza v jizvě

Table 1. Composite Maternal Risks from Elective Repeat Cesarean Delivery and Trial of Labor After Previous Cesarean Delivery

Maternal Risks	ERCD (%)	TOLAC (%)	
		One CD	Two or more CDs
Endometritis	1.5–2.1	2.9	3.1
Operative injury	0.42–.6	0.4	0.4
Blood transfusion	1–1.4	0.7–1.7	3.2
Hysterectomy	0–0.4	0.2–0.5	0.6
Uterine rupture	0.4–0.5	0.7–0.9	0.9–1.8
Maternal death	0.02–0.04	0.02	0

Abbreviations: CD, cesarean delivery; ERCD, elective repeat cesarean delivery; TOLAC, trial of labor after cesarean delivery; VBAC, vaginal birth after cesarean.

Dystokie ramének

Definice

- porucha mechanismu porodu ramének - po porodu hlavičky dochází k zástavě progresu porodu pro zaklínění ramének v pánvi
- případy, kdy musíme k porodu ramének užít speciální manévry

Incidence

- 0,2 – 2 % porodů, incidence vzrůstá (výživa rodiček, diabetes, makrosomické plody, starší rodičky)

Dystokie ramének

Rizikové faktory – antepartální

- Makrosomie plodu
- Diabetes mellitus matky
- Obezita matky
- Potermínové těhotenství
- Plod mužského pohlaví
- Vysoký věk matky
- Anamnéza dystokie ramének při předešlém porodu
- Úzká a plochá pánev
- Nadměrný nárůst hmotnosti v graviditě

Rizikové faktory – intrapartální

- Abnormality první doby porodní
- Prodloužená druhá doba porodní
- Augmentace porodu
- Vaginální operativní porod

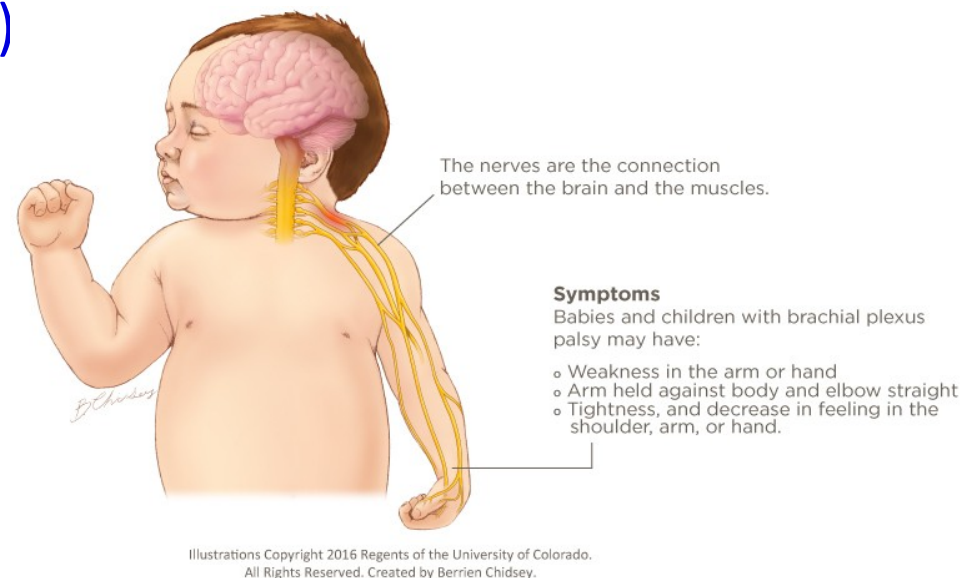
Dystokie ramének

Následky pro plod

- poranění plexus brachialis (cca 12%)
- Fraktura klavikuly, fraktura humeru, poranění brachiálního plexu, krčních svalů, krční páteře
- úmrtí plodu (cca 8%)
- asfyxie (cca 4%)

Následky pro matku

- porodní poranění
- děložní atonie
- infekce



Dystokie ramének



- **dokončení porodu hlavičky** bez její násilné rotace – mírná elevace hlavičky a stažení hráze pod bradičku plodu - není-li provedena episiotomie – provést episiotomii
- **palpační vyšetření krku a ramének plodu** – vyloučit pevně utažený pupečník kolem krčku (může bránit progresi porodu – možno ho přerušit ještě před dokončením porodu pomocí dvou peánů a nůžek) eventuálně vyloučit hygroma colli cysticum (nedispenzarizovaná rodička), poloha ramének – záda plodu možno poznat dle hmatné lopatky
- **dokončení rotace hlavičky správným směrem**

Dystokie ramének



- **McRobertsův manévr** – asistentky zvednou nohy rodičky do maximální flexe v kyčelních kloubech – rovina pánevního vchodu se stává kolmější proti ose porodního kanálu, rozšiřuje se úhel mezi sponou a os sacrum a oplošťuje se promontorium
- **suprapubický tlak** – tlak pěstí za sponu matky směrem oproti páteři – tlačí se tím přední raménko pod sponu a do přední flexe – addukcí možno zmenšit biakromiální průměr o 2 cm, suprapubický tlak je vhodné kombinovat s McRobertsovým manévrem

Dystokie ramének

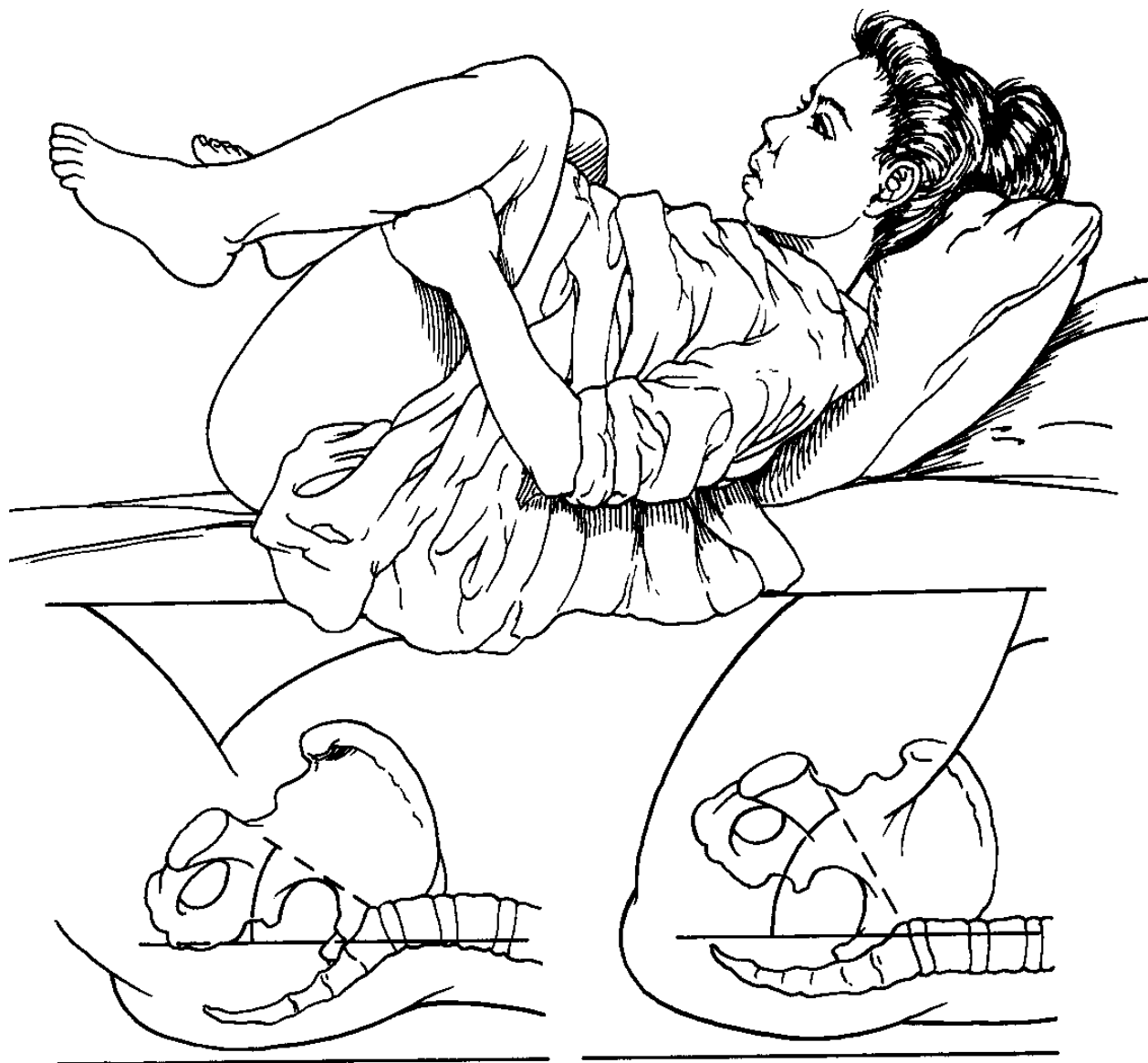


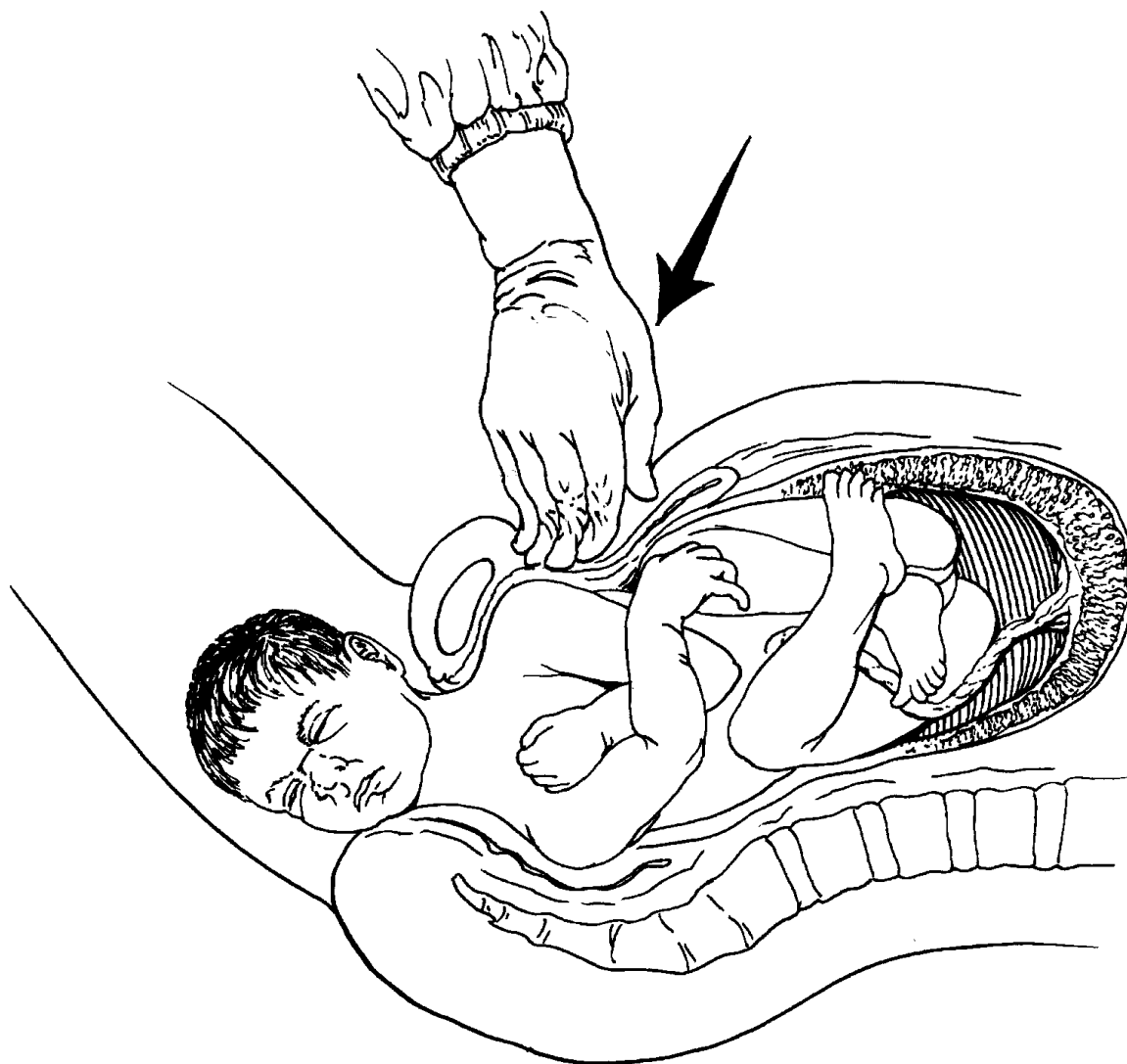
- **porod zadního raménka** – porodník jednou rukou mírně nadzvedává hlavičku plodu, před obličejem plodu vniká druhou rukou do pánve – mezi ukazovák a prostředník zachytí ručku zadního raménka a před obličejem obloukovým pohybem rodí zadní ručku až po raménko. V podstatě se jedná o opačný pohyb jako u rození vztyčených ruček u porodu koncem pánevním, porodem zadního raménka se získá prostor pro porod předního raménka pod sponou.
- **rotační manévry** (Woodův a Rubinův manévr) – rotace ramének do přímého průměru. Při Rubinovém manévru porodník vsune ruku pod sponu matky a tlačí na dorzální stranu předního raménka, čímž vytváří abdukci a rotuje ho do šikmého průměru.

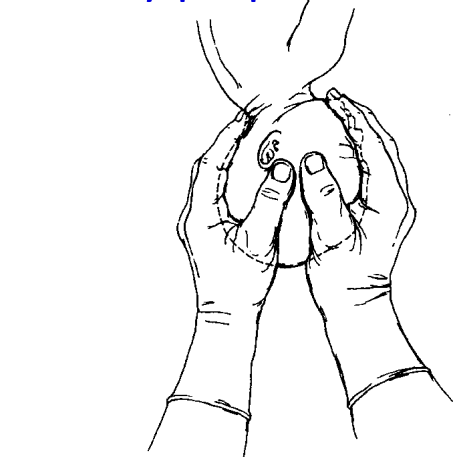
Dystokie ramének



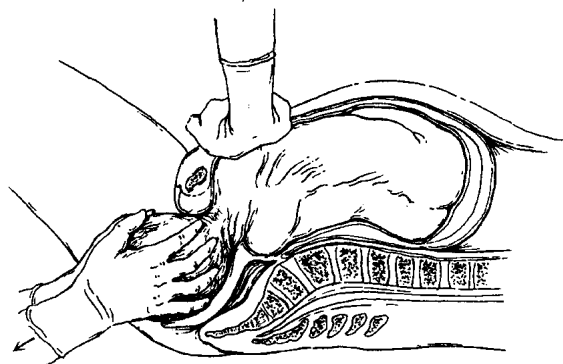
- **Zavanelliho manévr** – vysunutí hlavy a následné provedené císařského řezu
- **Symfyzeotomie** – protěť vaziva spony stydké



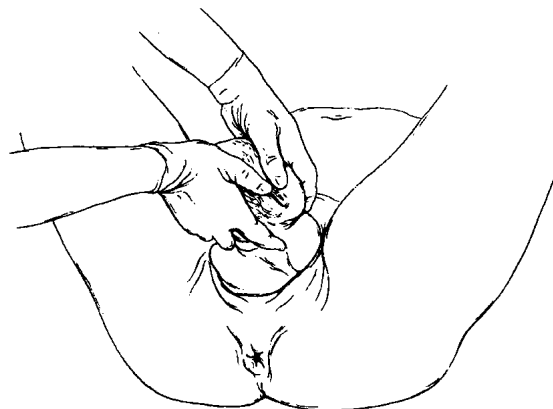




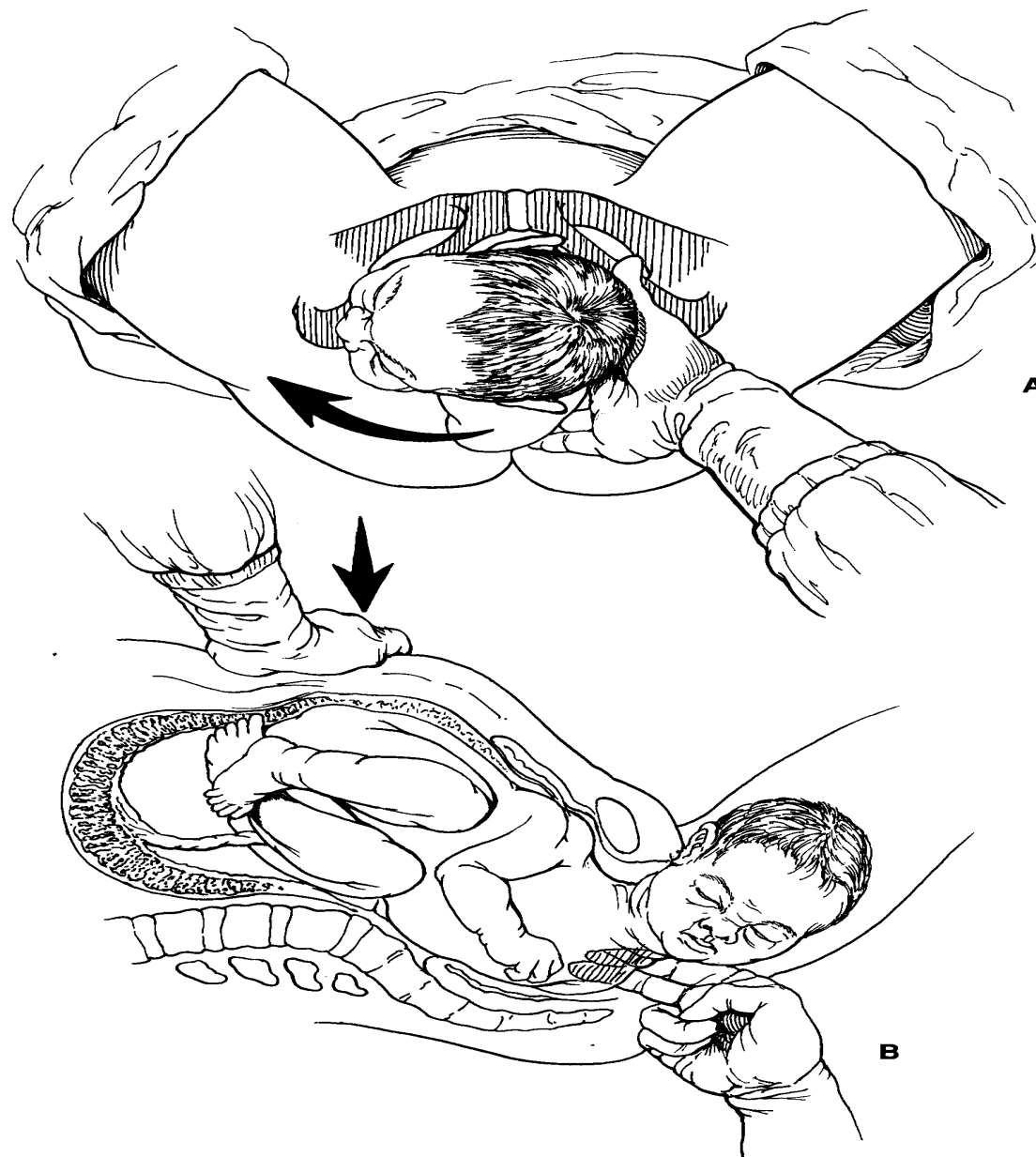
a

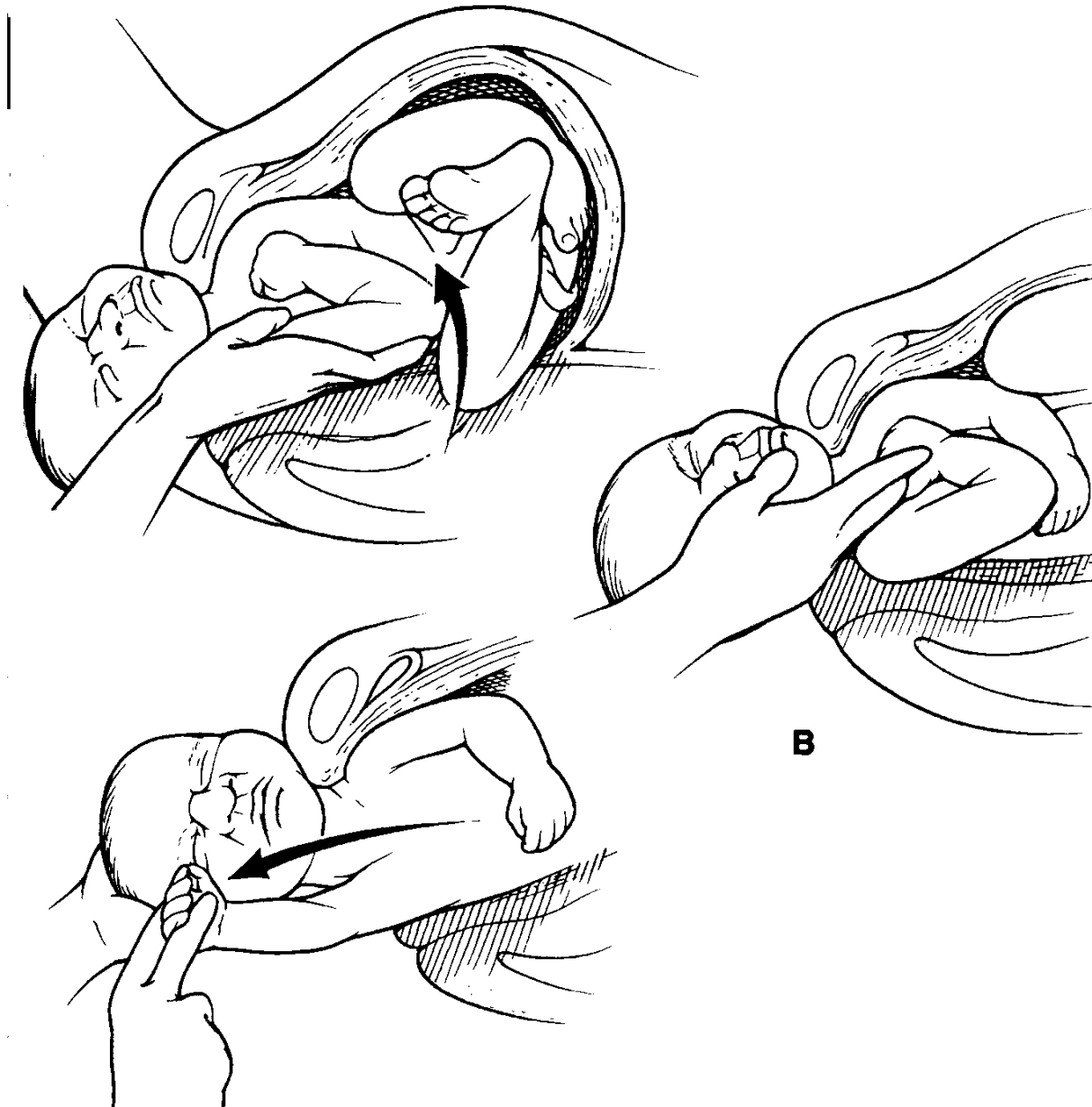


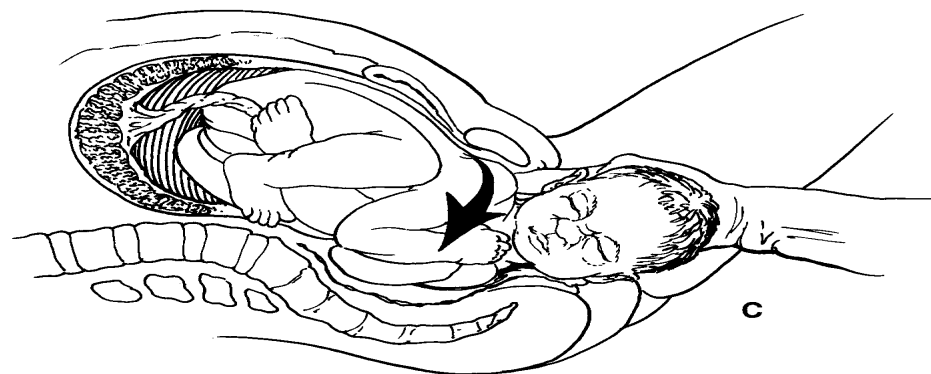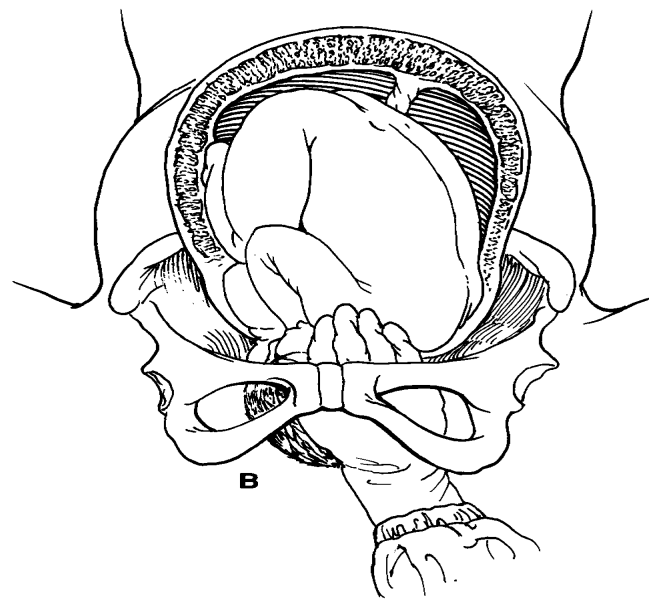
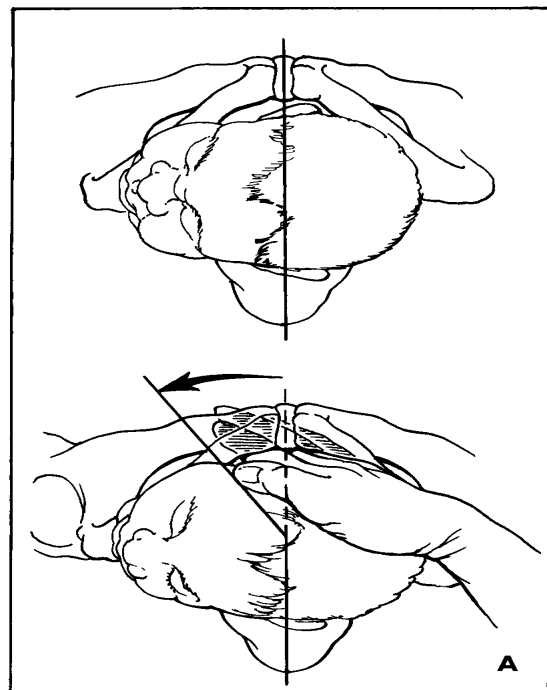
b

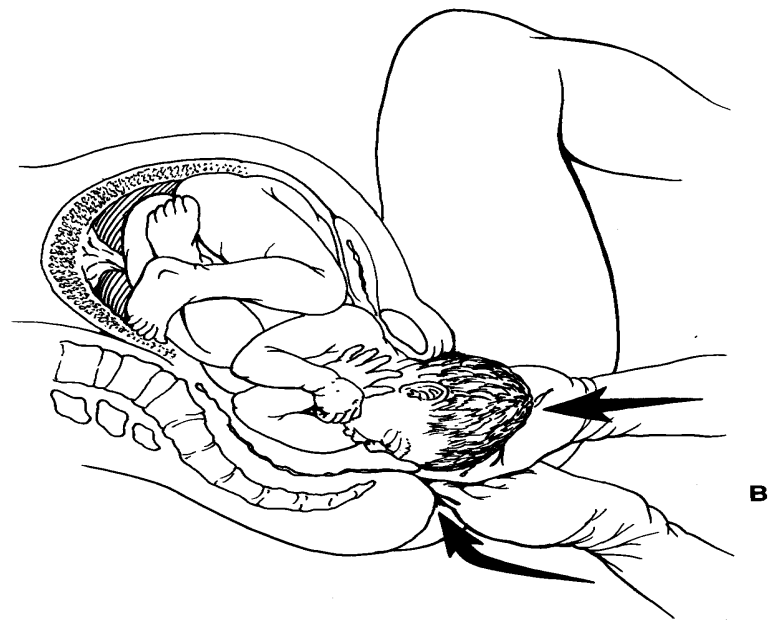
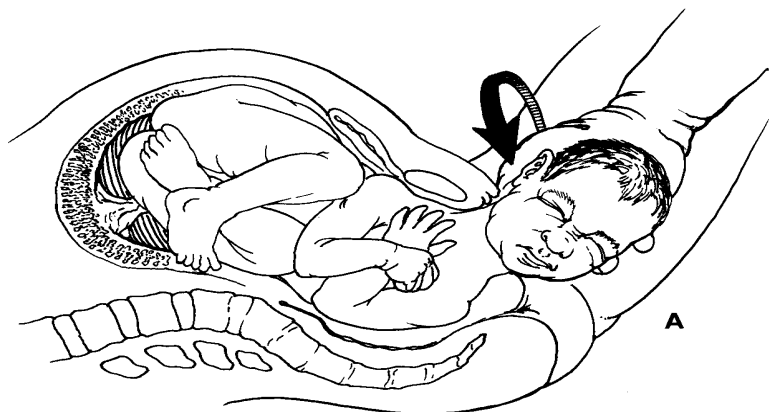

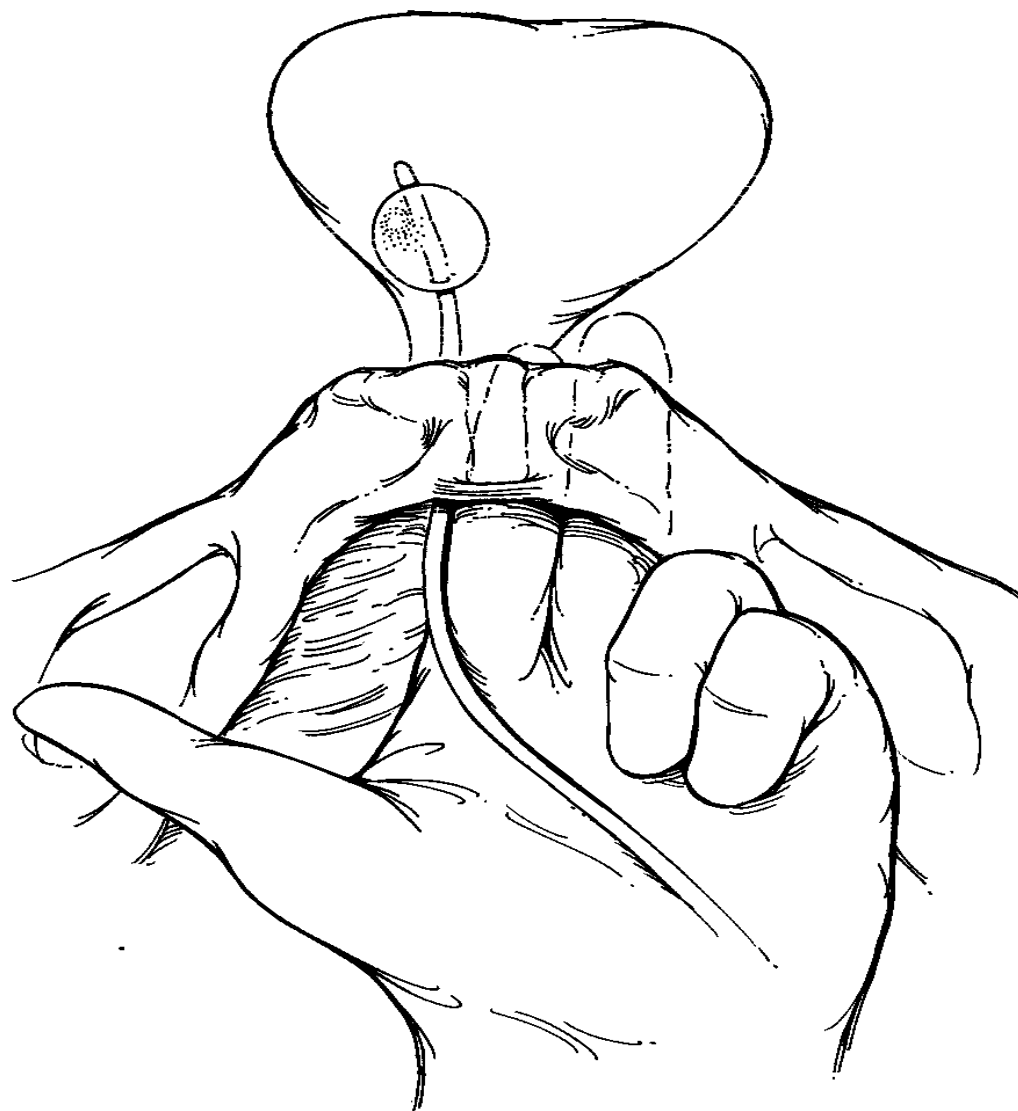
c



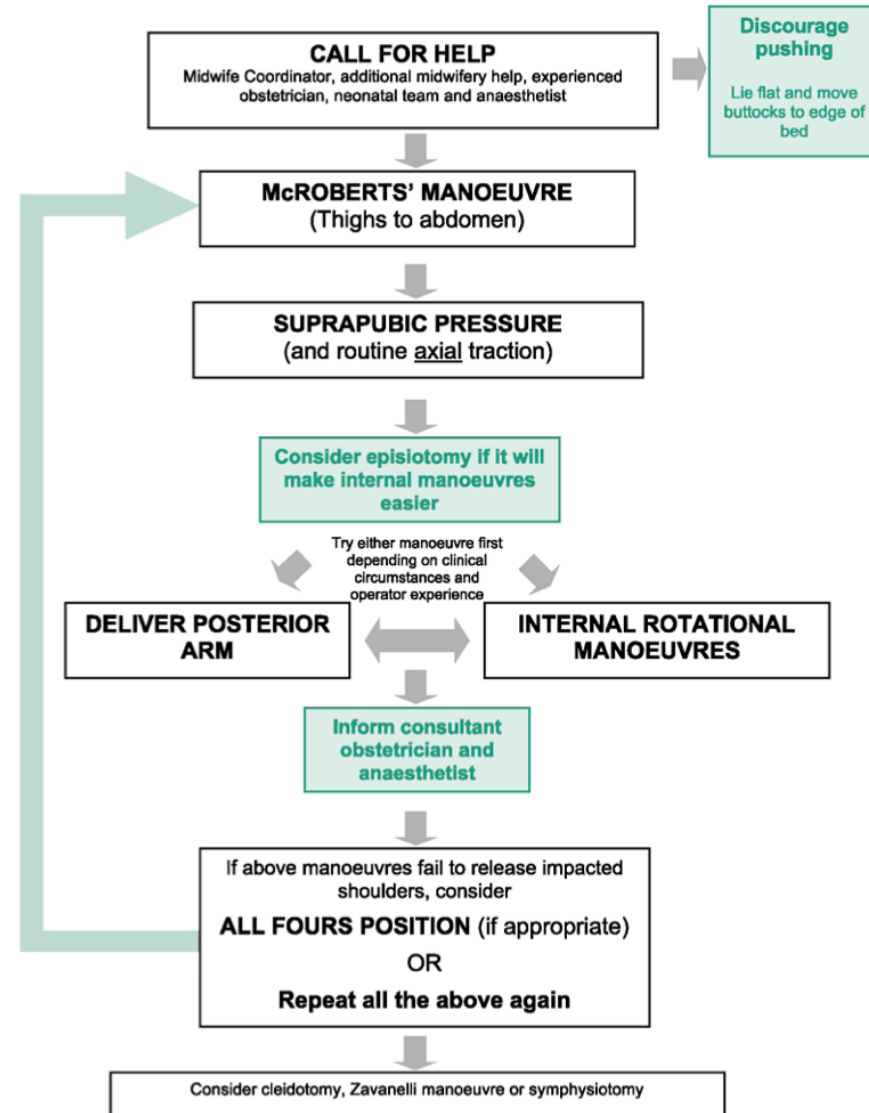








Algorithm for the management of Shoulder Dystocia



Extrakce plodu v PPKP

Indikace

- akutní hypoxie plodu,
- život cí stavy matky
- cí porod
- akutní porodnické cení při zašle brance

nky

- Ině prostorna nev
- zašla branka
- plodova voda
- Ině velky a živý plod

Extrakce plodu v PPKP



Extrakce nožek a trupu

- **totální digitální** - hluboko vstouplé hýždě – palce jsou na křížové kosti, ukazováky zavedeme do přední a později zadní inguiny, během kontrakce šetrná trakce
- **totální manuální** - tah za staženou holeň dorzokaudálně, až se porodí stehno – přehmat a tah za stehno – porod přední hýždě po crista ossis ilii – tah ventrokaudálně – porod zadní hýždě a vybavení druhé nožky (pokud je druhá nožka vztyčená, vybavíme jí rukou zavedenou do pochvy) – pak palce na kříž. kost, ostatní prsty obepínají stehno zepředu s ukazováky pod inguinami – tah za plod dorzokaudálně – porod trupu k dolnímu úhlu lopatky

Extrakce plodu v PPKP



Extrakce ruček

- **při normálním uložení ruček** - plod táhneme za stehna dolů a ke straně hřbetu plodu – porod přední ručky – zvedáme plod a táhneme ho dopředu ke straně břicha – porod zadní ručky
- **při vztyčení ruček** (pravidelně při úplné extrakci) - obvod hlavičky se zvětší o paže – neporoditelná hlavička! – proto nutné nejprve vybavit ručky: plod položit „jízmo“ na předloktí (levé při L postavení a naopak), druhou rukou (ukazováčkem a prostředníkem) dosáhneme na ramenní kloub, jemným tahem přes humerus vybavíme ručku – překlad plodu na druhou ruku a obdobně porod druhé ručky

Extrakce plodu v PPKP

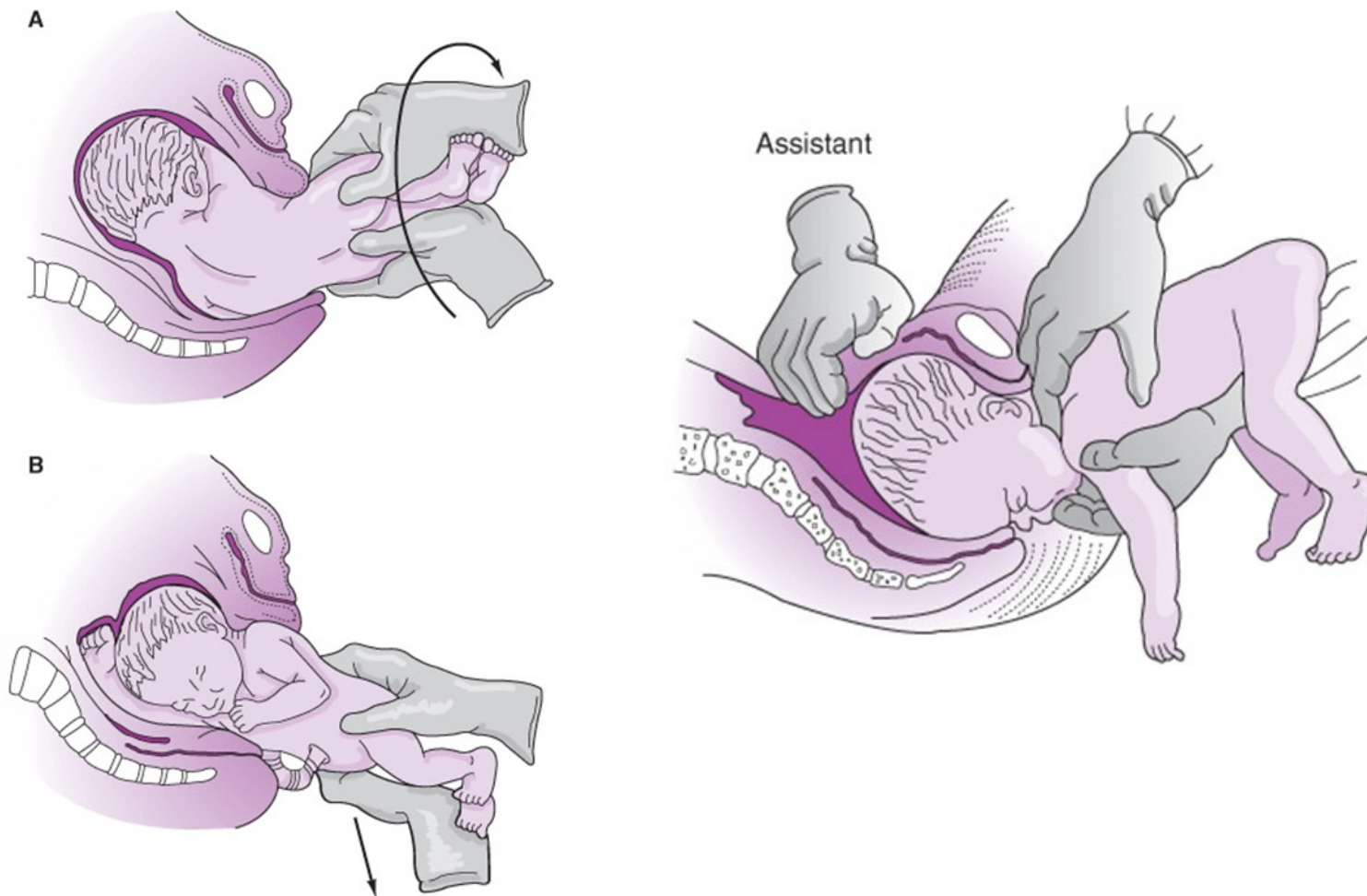


Extrakce hlavičky

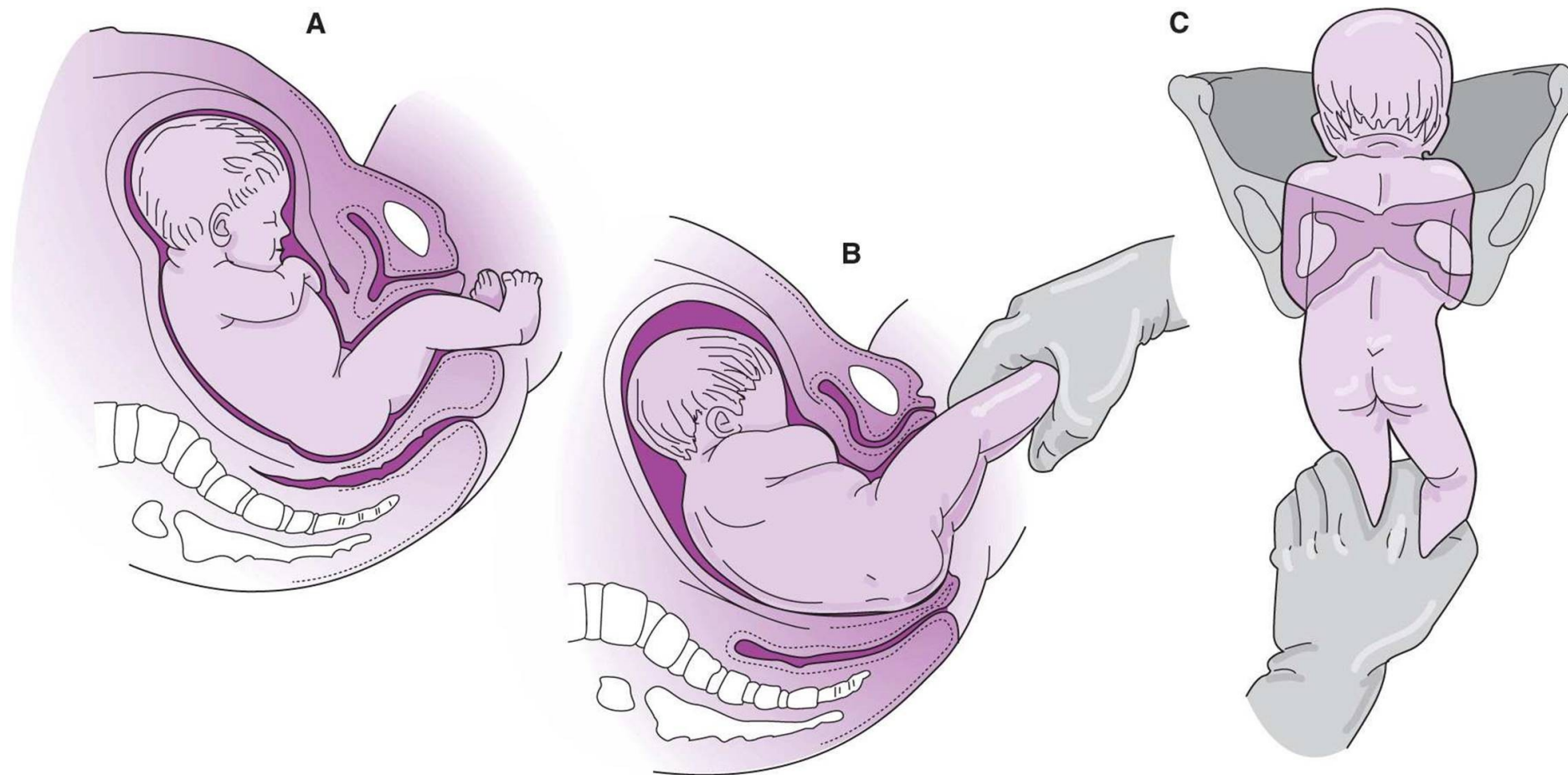
plod položíme jízdmo na předloktí (dle postavení plodu), ukazováček a prsteníček volné ruky zaklesne do ramének, prostředník položíme na záhlaví, prostředník druhé ruky položit na bradičku a bráníme jím deflexi hlavičky – pod sponou subocciput – trup zvedáme nahoru ve směru pánev. osy (pokud je potřeba tah, táhneme prsty na ramínkách)... = **hmat Mauriceau-Smellieho**

- někdy nutné vybavení za pomoci kleští

Extrakce plodu v PPKP



Extrakce plodu v PPKP



**MUNI
MED**

**FAKULTNÍ
NEMOCNICE
BRNO**

