

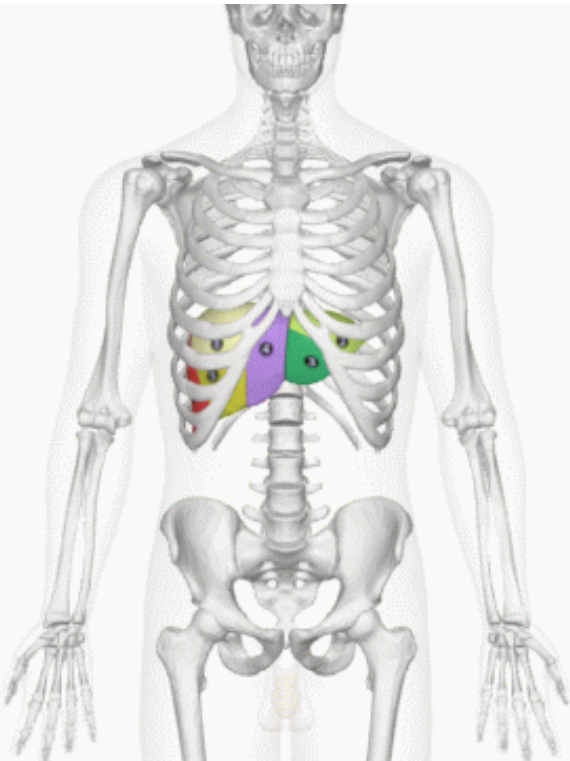
Gastroenterologie III - 2019

Onemocnění jater, žlučníku a pankreatu

MUNI
MED

F FAKULTNÍ
NEMOCNICE
BRNO

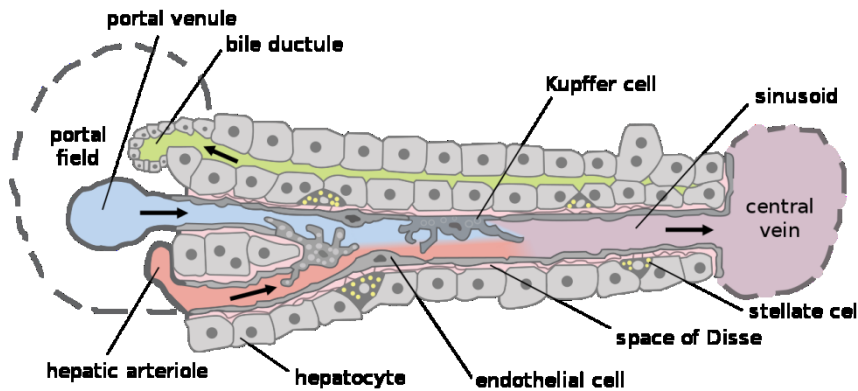
Játra 1



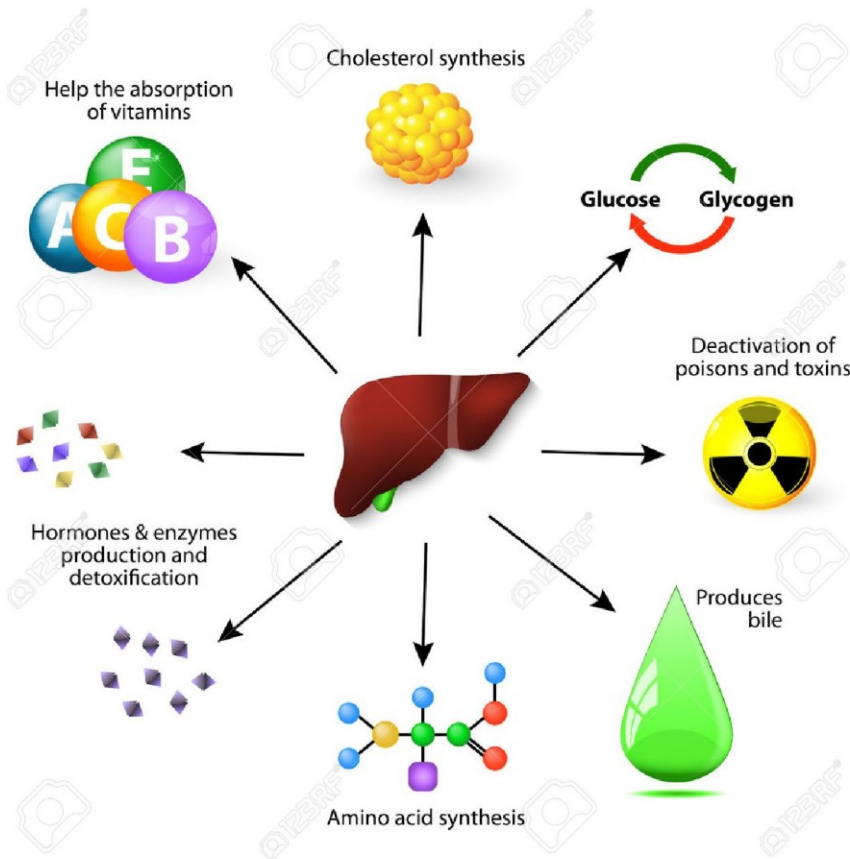
- Největší žláza lidského organismu, váží 1300 – 1700 g
- Jsou uložena pod pravou brániční klenbou, ke které jsou přichycena prostřednictvím vazivového pouzdra
- Rozlišujeme pravý a levý lalok a v nich 8 segmentů
- Žilní krev z žaludku, střev, slinivky a sleziny je přiváděna do jater skrze portální žílu = portální oběh
- Krev z jater odchází skrze 3 jaterní žíly do dolní duté žíly
- Kyslík a nutriční zajišťuje jaterní tepna

Játra 2

- Hepatocyty tvoří asi 2/3 jaterní hmoty. Mají krevní pól (bazolaterální membrána lemovaná mikroklky) a biliární pól (apikální membrána lemující žlučové kanálky).



Metabolizmus



- Sacharidů (glykogen, glukóza, ...)
- Lipidů (lipoproteiny, mastné kyseliny, cholesterol, žluč, tukové zásoby, ...)
- Sloučeniny dusíku (aminokyseliny, močovina, ...)
- Proteinů (albumin, srážecí faktory, imunoglobuliny, enzymy, ...)
- Steroidů – inaktivace a exkrece (aldosteron, glukokortikoidy, estrogeny, progesteron, testosteron)

Detoxikační funkce

- Zevních i vnitřních látek - kojugace s kyselinou glukuronovou

Vyšetřovací metody I

laboratorní

- **jaterní testy** - složitější interpretace, zachycují aktuální stav - AST, ALT - postižení jaterní buňky, GMT, ALP - obstrukce, LD - anaerobní metabolismus
- **hladina** albuminu, FG, koagulační faktorů - dlouhodobější ukazatelé
- **cholesterol** - zvýšení u obstrukce, snížení u poškození funkce, u poruch výživy
- virologie, porfyriny, Fe, Cu, TSH, fT4, imunologie

Vyšetřovací metody II

zobrazovací

- **RTG** - nativní snímek
- **sonografie** – prostá, CEUS, elastografie
- **computerová tomografie (CT)** – nativní, kontrastní
- **magnetická rezonance (MR)** – nativní, kontrastní
- **funkční (NMR)** - HIDA - iminodioctová kyselina
- **invazivní** - ERCP, PTC, arteriografie

Vyšetřovací metody III

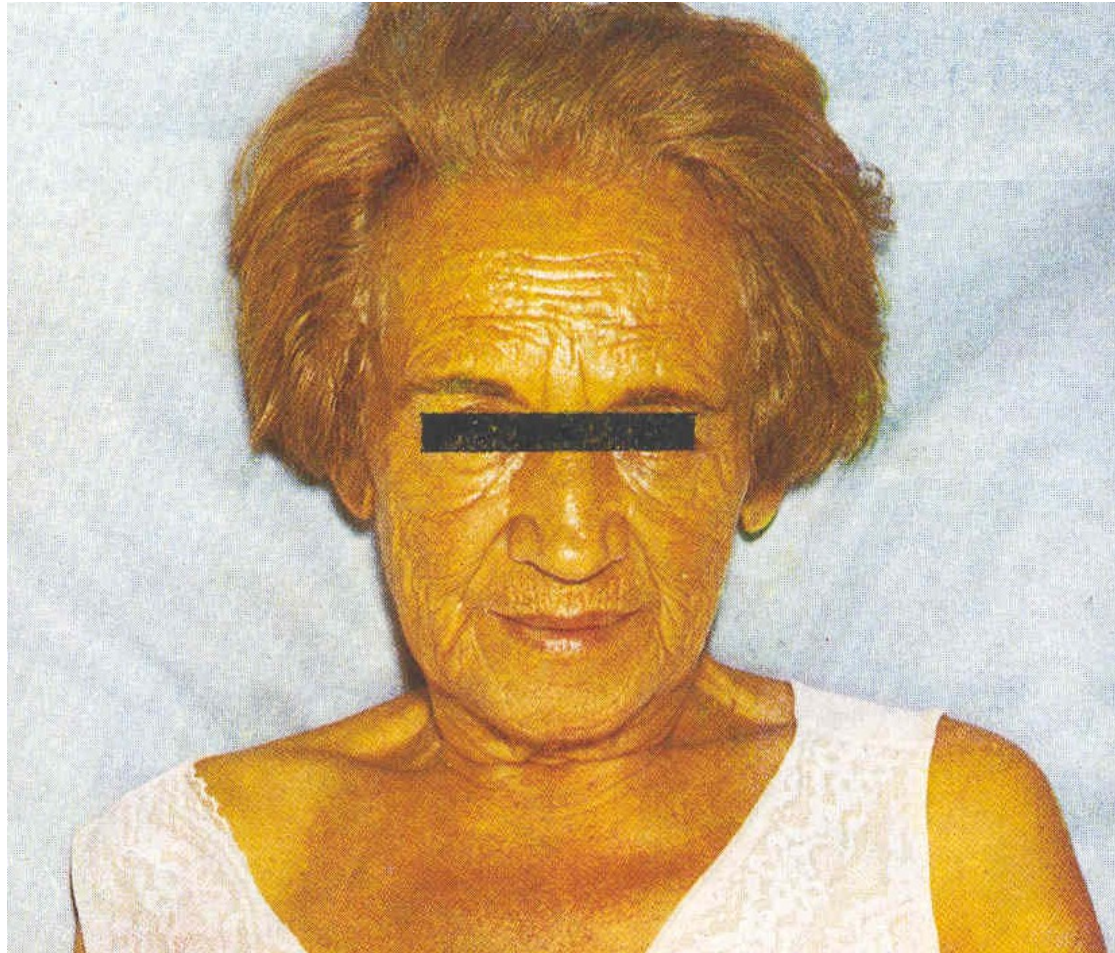infazivní

- jaterní biopsie – necílená, cílená, transjugulární
- laparoskopie

Ikterus

- žloutenka – žluté zbarvení kůže a sliznic způsobené zvýšeným obsahem žlučového barviva – bilirubinu
- porucha metabolismu bilirubinu – nabídka, vstup do jaterní buňky, intracelulární transport, výstup z jaterní buňky, transport žlučovody intra a extrahepatálními
- **prehepatální** - nekonjugovaný bilirubin
- **hepatocelulární** - obojí
- **cholestatický** - konjugovaný (přímý) bili
- vrozené hyperbilirubinémie - porucha transportu v jaterní buňce - Gilbert, Rotor, Dubin Johnson

Ikterus



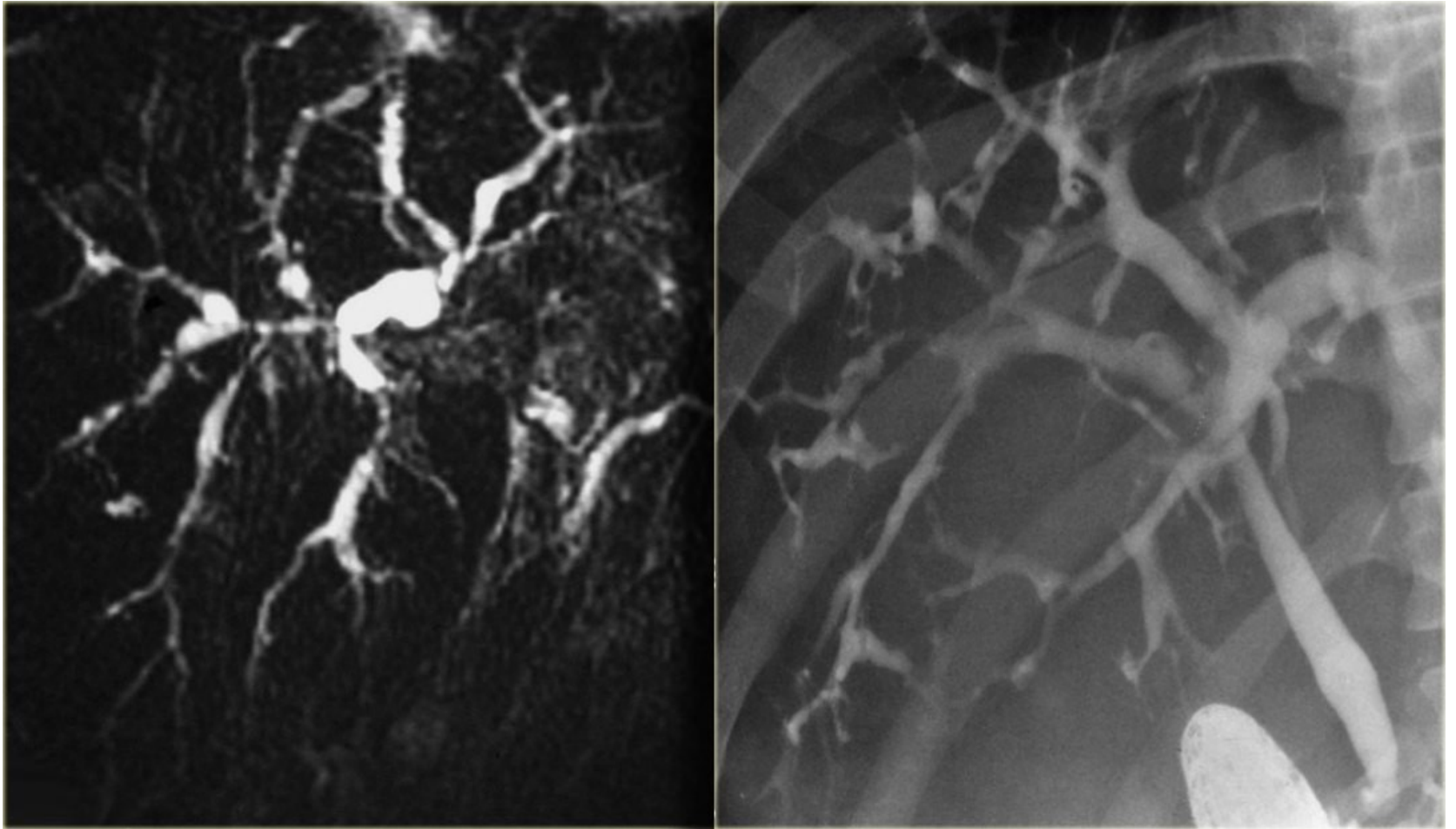
Primární biliární cholangitida 1

- dříve primární biliární cirhóza
- chronické autoimunitní onemocnění vyznačující se cholestázou přítomnou více než 6 měsíců
- 90% ženy, mladšího a středního věku
- poškození intrahepatických, především interlobulárních a septálních žlučvodů
- postupné **ztlušťování stěny** žlučvodů s narůstající obstrukcí, **fibróza** přilehlých jaterních buněk, **uzlovitá regenerace** jaterního parenchymu

Primární biliární cholangitida 2

- **laboratorně** - zvýšení ALP, GGT, hyperbilirubinémie až v pozdním stadiu, anti M2 AMA, ANA, polyklonální zvýšení IgM,
- **zobrazovací metody** – UZ, MRCP, EUS
- **biopsie jater** – nejasné případy
- **léčba** – 1. volba ursodeoxycholová kyseliny, 2. obeticholová kyselina (ČR není registrována), (budesonid?, fibráty?), transplantace jater

MRCP při PBC



Portální hypertenze 1

- zvýšení portosystémového tlakového gradientu nad **5 mm Hg** - klinicky závažná nad **10 mm Hg**
- systém v. portae a v. hepatica je propojen přes jaterní sinusoidy, při ztížení průtoku vzniká portální hypertenze
- **Prehepatální** – trombóza v. lienalis, v. portae
- **Intrahepatální**
 - presinusoidální (schistosomiáza, metastázy, myeloproliferace)
 - sinusoidální (jaterní cirhóza)
 - postsinusoidální (sinusoidální obstrukční syndrom dříve venookluzivní nemoc)
- **Posthepatální** – Budd-Chiariho syndrom, kostriktivní perikarditída, SS

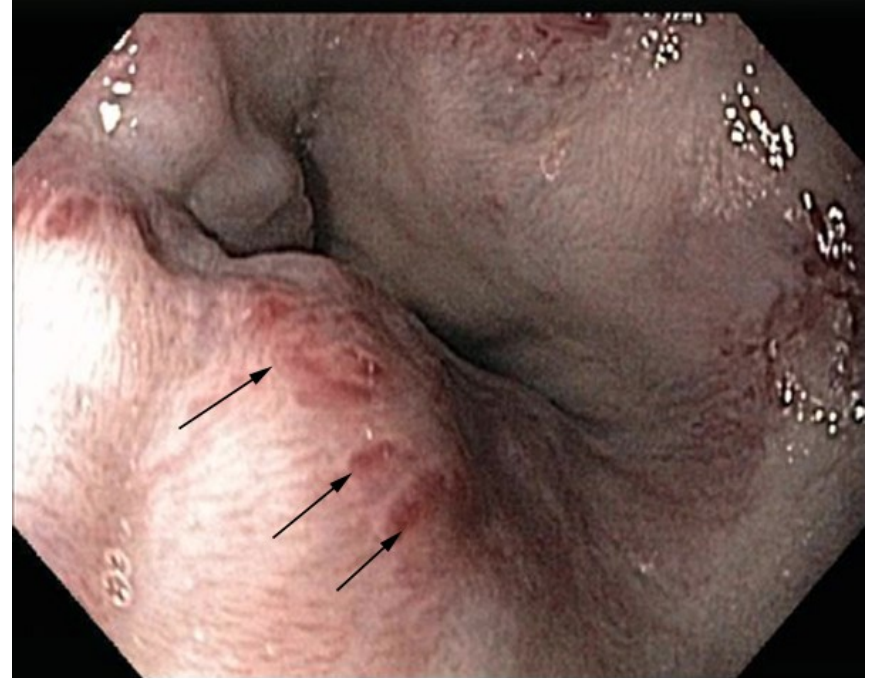
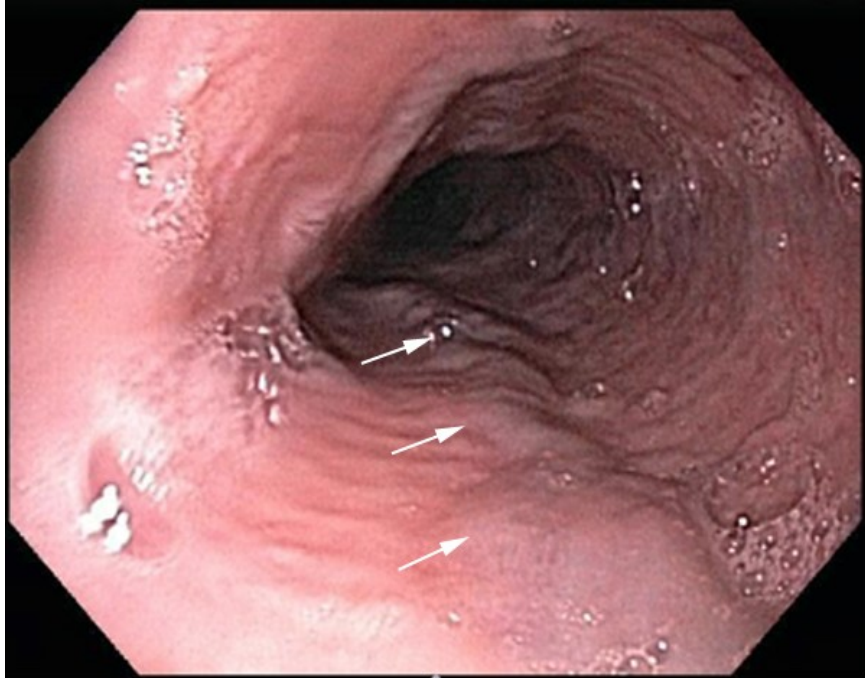
Portální hypertenze 2

- **příznaky** - kolaterální oběh v místech portokaválních anastomóz (jícnové varixy, hemoroidy, caput medusae), ascites, splenomegalie

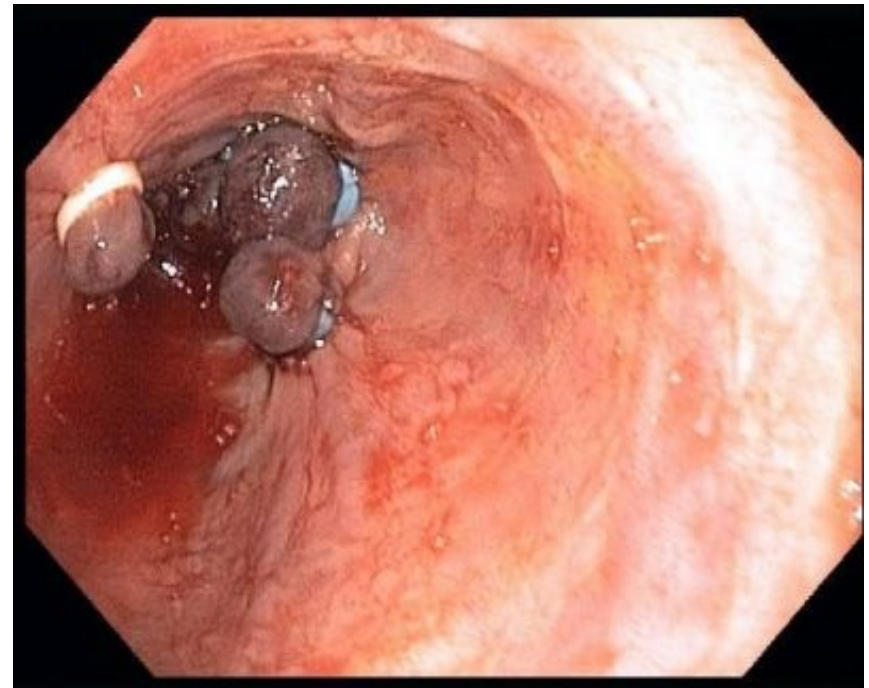
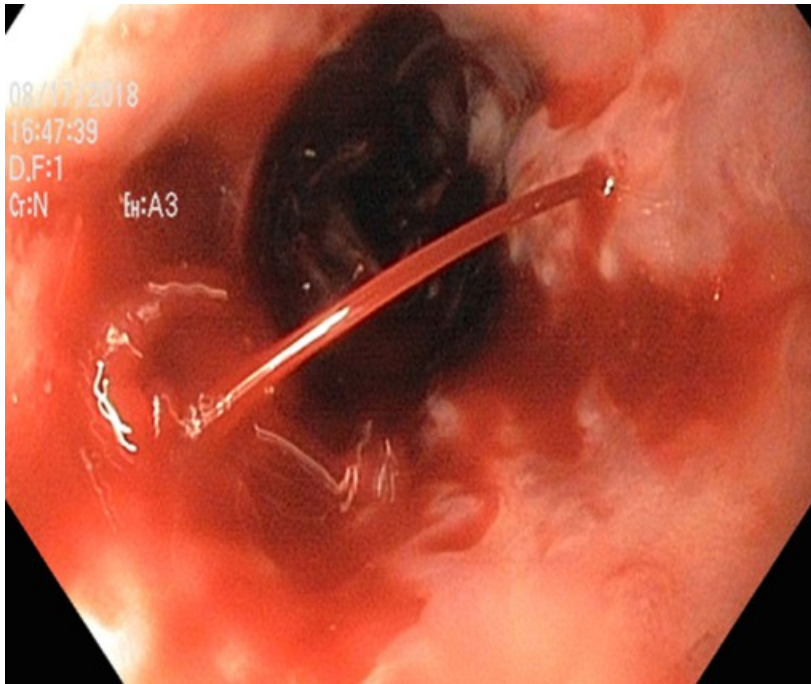
Portální hypertenze 3 komplikace 1

- **krvácení z jícnových varixů** - endoskopické ošetření (Ligace, Sklerotizace, Danišův stent, Sengstakenova sonda), TIPS, terlipresin, somatostatin, octreotid, substituce EBR, úprava koagulací
- **ascites** - ze zvýšeného portálního tlaku (spolu podíl hypalbuminémie, zvýšená tvorba lymfy při ztíženém odtoku z jater) - omezení tekutin, kalium šetřící diuretika, punkce- málo efektní, TIPS

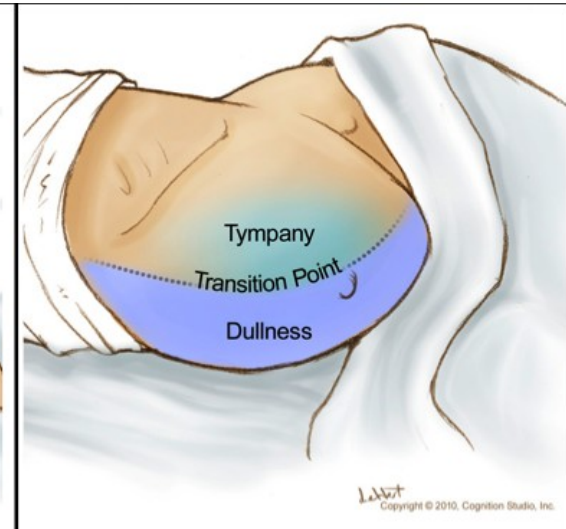
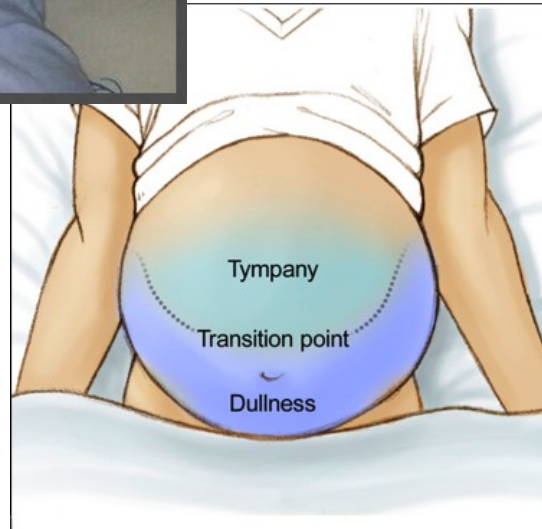
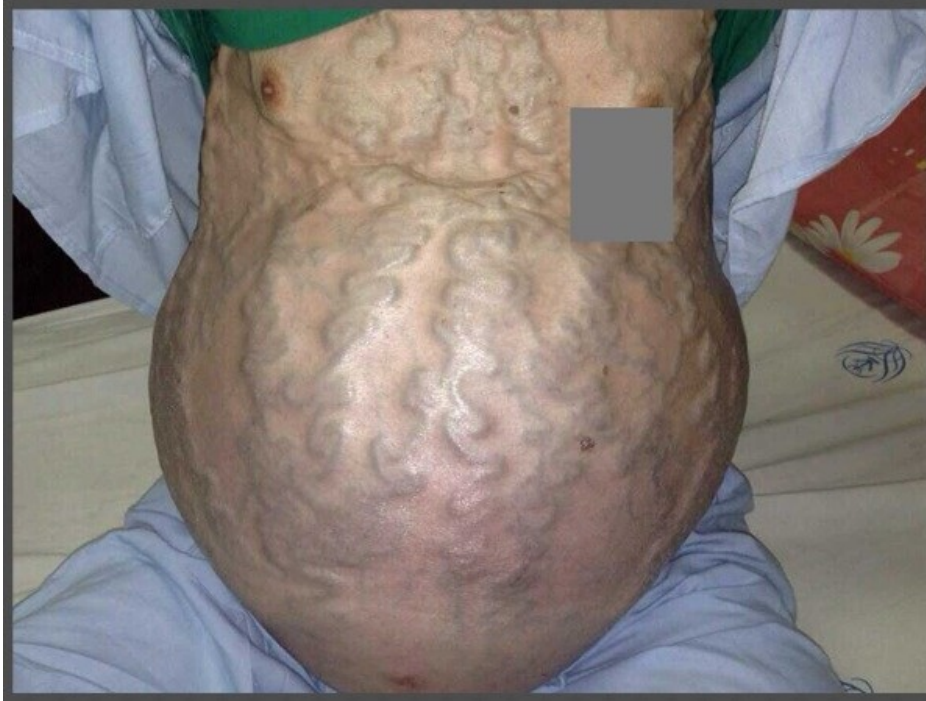Jícnové varixy – endoskopicky 1



Jícnové varixy – endoskopicky 2



Ascites a caput medusae



Portální hypertenze 3 komplikace 2

- **jaterní encefalopatie** - komplexní, reverzibilní, neuropsychiatrický syndrom charakterizovaný poruchami vědomí, chování, neurolog. poruchami v důsledku onemocnění jater
 - **vznik** - vlivem portokaválních anastomóz obchází část krve detoxikaci, hromadí se amoniak – ovlivňuje mozkovou činnost
 - **příznaky** - zpomalení, apraxie, porucha písma, flapping tremor, foetor hepaticus, somnolence, sopor, koma
 - **příčina** - infekce, bílkovinná strava, krvácení do GIT, fyzická zátěž, dekompenzace jaterní cirhózy
 - **léčba** – omezení bílkovin – více rostlinné, ATB, lactulosa, úprava vnitřního prostředí

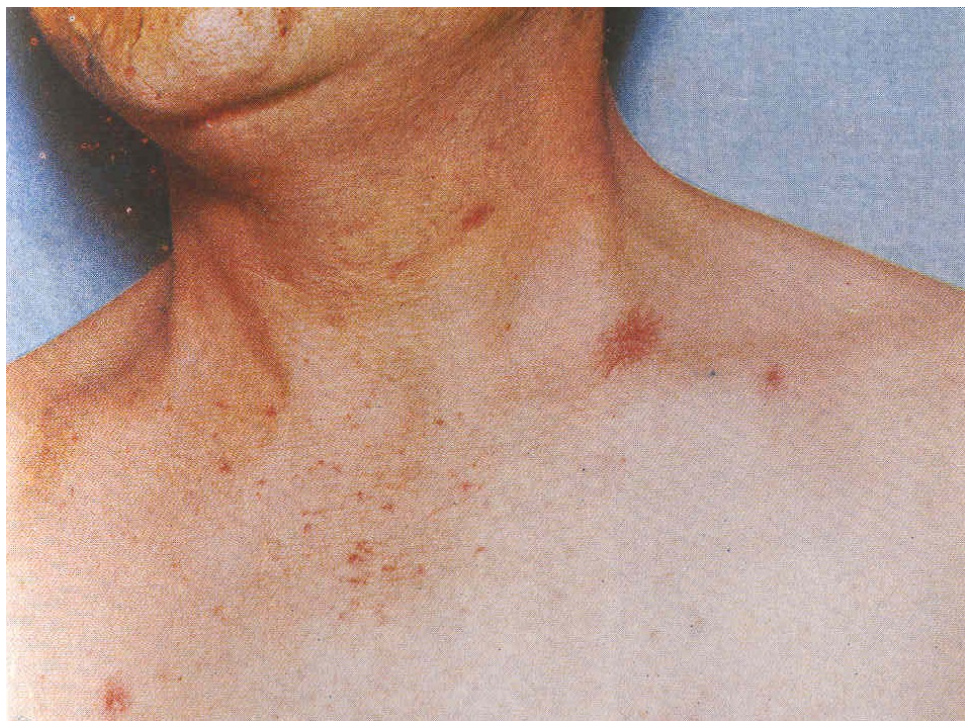Portální hypertenze 3 komplikace 3

- **hepatorenální syndrom**
- **hepatopulmonální syndrom**
- **spontánní bakteriální peritonitida**
- **portální gastropatie**

Jaterní selhání - definice

- Chorobný stav, který může mít mnoho příčin, při kterém dochází k významnému snížení jaterních funkcí:
 - proteosyntézy (hypoalbuminémie a koagulopatie)
 - exkreční (ikterus) a inaktivační (zvýšené hladiny hormonů) funkce
 - poruchou detoxikace (jaterní encefalopatie)

Jaterní selhání - příznaky

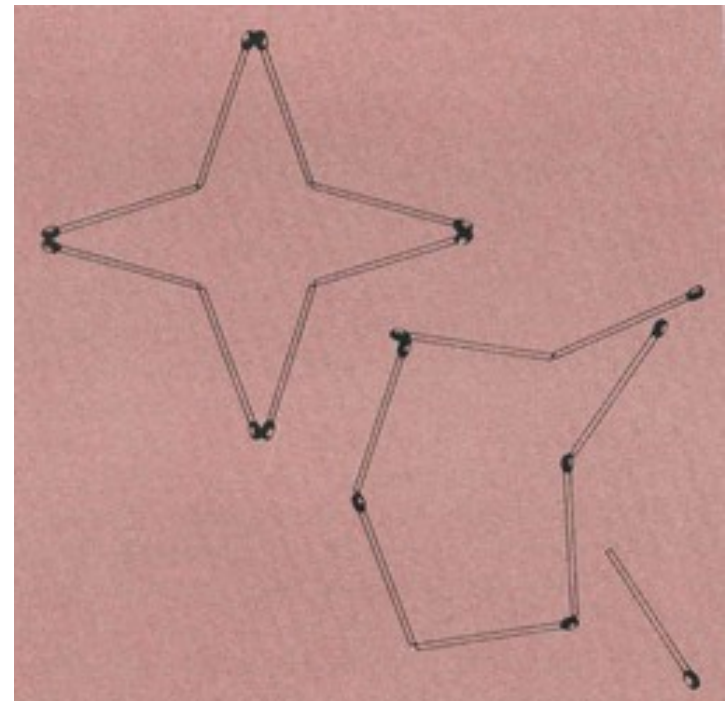


Ikterus, svědění, zvýšené teploty, foetor hepaticus, oběhové změny, jaterní encefalopatie, ascites, caput medusae, koagulační poruchy, kožní změny - pavoučkové névy, endokrinní změny

Apraxie při jaterní encefalopatii

geh 2 unter 2002
hies heim

Mir geht es schon besser
Ich will heim



Akutní hepatitidy 1

- **akutní zánětlivé onemocnění jater, vyvolané přímým poškozením hepatocytů infekčním agens, nebo nepřímo imunitním systémem v reakci na přítomnost virových antigenů na povrchu jaterních buněk**
- virová hepatitida A, B, C, D, E, G
- obligatorně hepatotropní viry - EB virus, CMV
- leptospira

Akutní hepatitidy 2

- **bifazický průběh**
- v prodromálním stádiu - chřipkové a gastrointestinální příznaky (únava, snížená chuť k jídlu, nevolnost, zvracení, někdy nadýmání a říhání, tlakové bolesti v pravém podžebří, bolesti kloubů - zvláště u VHB, bolesti svalů, neurologické příznaky)
- poté latentní fáze, ale pocit nemoci, ikterus a vlastní hepatitida
- komplikace - **intrahepatální cholestáza** nebo **fulminantním průběhem s jaterním selháním**

Akutní hepatitidy 3

- **laboratoř** - vzestup bilirubinu, aminotransferáz (ALT, AST), pokles leukocytů, vzestup protilátek IgM, sérokonverze na IgG
- **hepatitida B, C** – mohou přejít do chronického stadia spojeného s pokračováním zánětu jater až se vyvine jaterní cirhóza – sérová viremie
- **hepatitida B** – může přejít do latentní formy – virová cccDNA „čeká“ v hepatocytech na pokles imunity, následně se skrytě reaktivuje a může způsobit selhání jater

Akutní hepatitidy 4

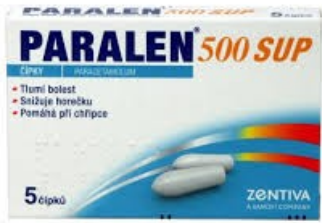- **léčba** probíhá na infekčních odděleních:
 - dieta
 - u nekomplikovaných případů se jedná pouze o **symptomatickou terapii** na standartním oddělení, komplikovaný průběh na JIP
 - nebyl prokázán jednoznačně příznivý účinek hepatoprotektiv
 - **hepatida B** – doživotní infekční choroba, antivirotika (první volby tenofovir, entekavir)
 - **hepatida C** – vyléčitelná antivirotiky

Akutní hepatitidy 5

- **následky** – přechod do latentní/chronické formy, jaterní cirhóza, hepatocelulární karcinom (HCC), posthepatitický syndrom, obtíže biliárního rázu, snížení funkce pankreatu, hemolytický syndrom

Chronické hepatitidy

- **příčiny** – AIHA, alkoholická hepatitida, NASH, VHB, VHC
- **příznaky** - od asymptomatického po těžkou únavnost, neschopnost k základním úkonům, nechutenství, nadýmání
- **léčba** - podle závažnosti - **sledování**, dieta, režim, hepatoprotektiva, antivirotika



Toxické a polékové poškození jater



- **hepatocelulární** - např. jed hub (Amanita), organická rozpouštědla, paracetamol, hormonální léčba
- **cholestatické** - medikamenty
- **poškození alkoholem** - mezistupněm odbourání je acetaldehyd - provokuje tvorbu vaziva

Jaterní cirhózy

- **difuzní přestavbový proces se zánětlivými a nekrotickými změnami, fibrózou a tvorbou regeneračních uzlů**
- **kompensovaná** - prakt. bez příznaků, nesnášenlivost tučných jídel, pozitivní Ubg v moči, mírné zvýšení transamináz, zvětšení a ztužení jater
- **dekompensovaná** - slabost, únavnost, nechutenství, pavoučkovité névy, krvácivé projevy, ascites, splenomegalie, otoky DKK, ikterus, zhoršení jícnových varixů
- **komplikace** - krvácení z varixů, encefalopatie, Ca jater

Jaterní steatóza

- **většinou sekundární u jiných stavů**
- **vznik** - HLP, obezita, DM, chronická alkoholizmus, v těhotenství - zvláštní druh
- **diagnostika** - sonografie, elastografie, zvýšení GGT, jaterní biopsie při podezření na NASH
- **léčba** - léčba základní choroby, dieta, hepatoprotektiva, pravidelné kontroly

Nádory jater

- **benigní** - fibrom, lipom, hemangion
- **maligní:**
 - **primární** - hepatocelulární karcinom, cholangiokarcinom
 - **sekundární (metastatické)** - nejčastější
- **příznaky** - jako dekompenzovaná cirhóza
prognóza - velmi špatná, i když některé Tu rostou velmi pomalu

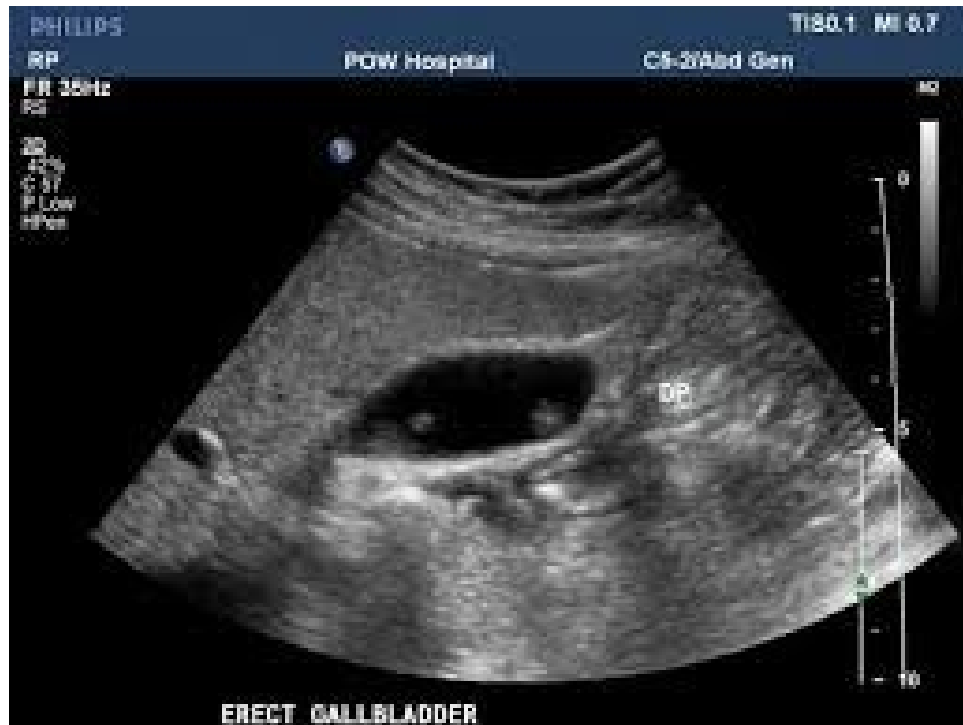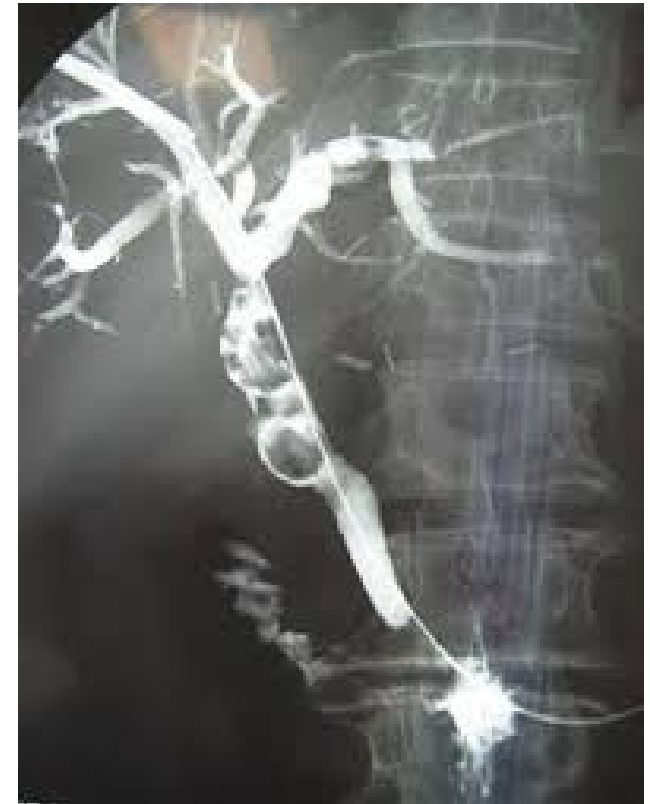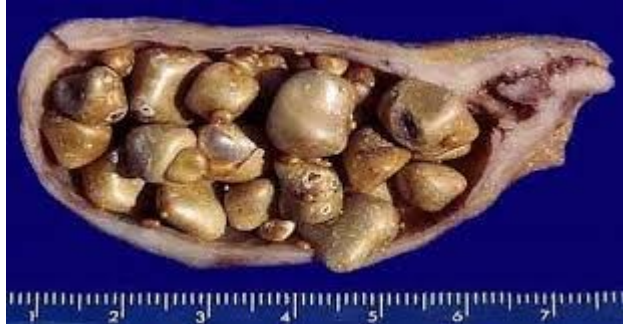Onemocnění žlučníku a žlučových cest

- **anatomie** - ductus hepaticus sin., dx., žlučník, d. cysticus, d. choledochus, d. pancreaticus, vaterská papila
- **fyziologie** - žluč se shromažďuje ve žlučníku, koncentruje se, na impuls z pyloru se žlučníku kontrahuje a uvolňuje žluč do duodena
- **vyšetřovací metody** - nativní RTG, sonografie, cholecystografie, cholangiografie, ERSP, PTC, HIDA, duodenální sonda na lambliazu, GGT, ALP, bilirubin přímý nepřímý

Cholecystolitiáza 1

- **je přítomnost žlučových kamenů ve žlučníku nebo žlučových cestách**
- **výskyt** - 50% žen, 30% mužů nad 50 let
- **druhy** - cholesterolové, bilirubinkalcium, smíšené
- **průběh** - asymptomaticky, nadýmání, pocity plnosti, průjmy, biliární kolika (zaklínění kamene v krčku žlučníku, mechanické podráždění s násleným spazmem), akutní cholecystitida, chronická cholecystitida

Cholelitiáza



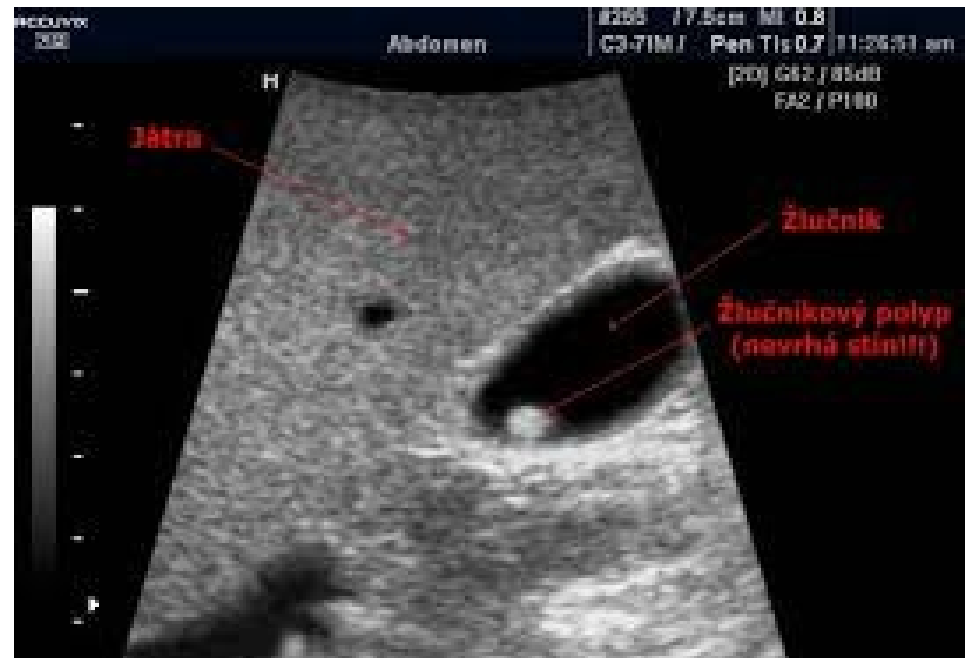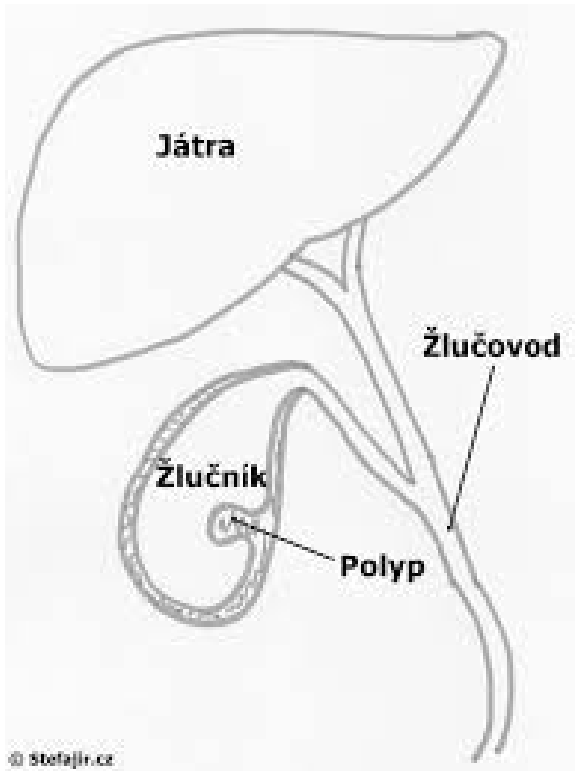
Cholecystolitiáza 2

- **komplikace** - obstrukční ikterus, empyém žlučníku, perforace, biliární peritonitida, píštěl do střeva
- **léčba:**
 - **akutní** – ERCP, chirurgická (akutně, elektivně), spasmolytika, opioidy (CAVE morphin - možný spasmus Oddiho svěrače), ATB dle výskytu teplot
 - **dlouhodobě** - dieta, režim, žlučové kyseliny

Cholangitida

- **zánět žlučových cest**
- **příznaky** - vysoké teploty, třesavky, ikterus
- **diagnostika** - leukocytóza, GGT, ALP, CRP, chol., sonografie, CT, ERCP, PTC
- **léčba** - spasmolytika, antibiotika, chir.

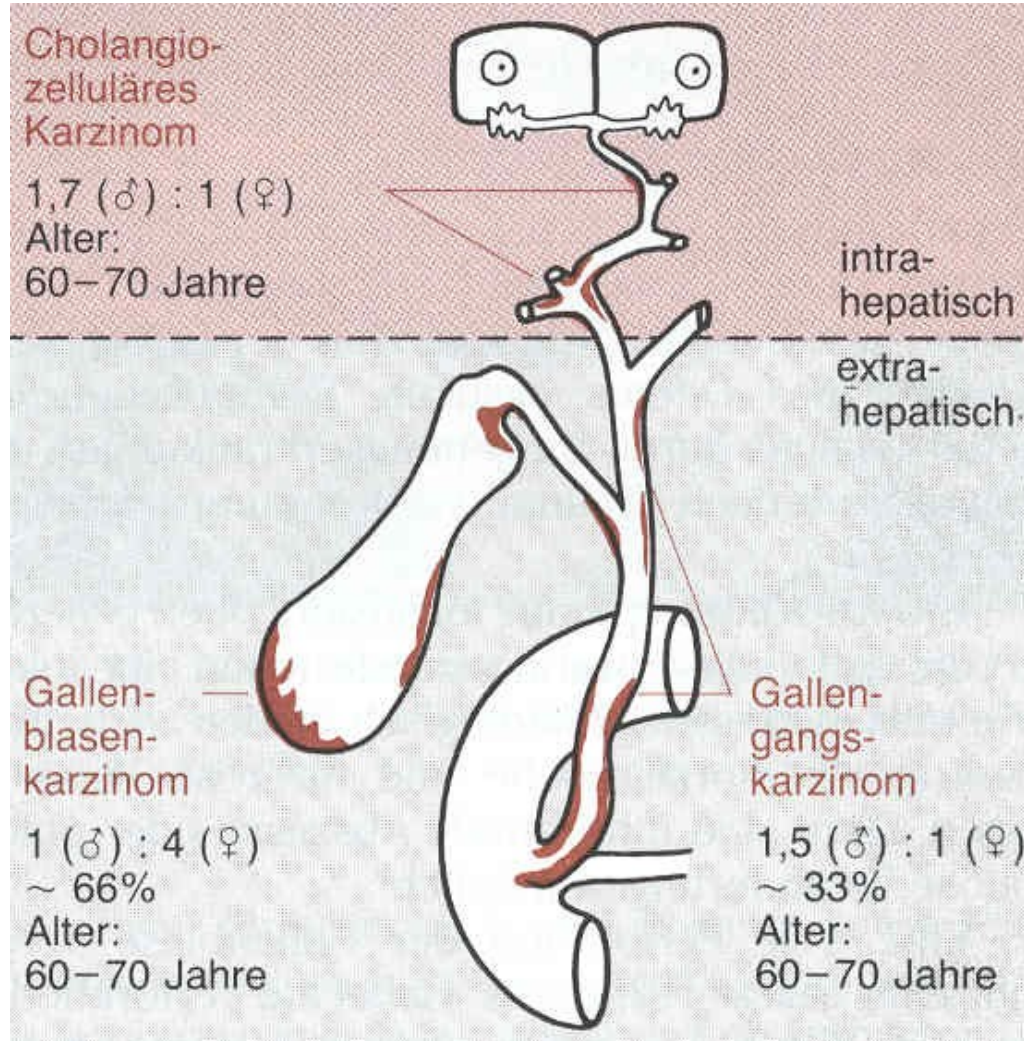
Polyp žlučníku



Nádory žlučových cest

- nádor žlučníku, nádor žlučových cest - Klatskinův Tu
- obvykle **pozdě diagnostikovány**, nemocní jsou navyklí na určité biliární obtíže
- **diagnostika** - sonografie - neurčitý nálezn, CT, MR, laboratoř nespolehlivá, nádorové markery - u 80% lidí, ERCP zúžení žlučových cest
- **léčba** – chir. (choledochojejunoanastomóza), CHT, RT, paliativní, symptomatická

Nádory žlučových cest



Onemocnění slinivky břišní

- **anatomicko-fyziologicky** - lalůčky produkující enzymy, hlavní a vedlejší vývod, ústí na Vaterské papile společně s choledochem, kontakt potravy se žaludeční sliznicí provokuje tvorbu a uvolnění pankreatických šťáv
- **vyšetření** - ze séra - leukocytóza, AMS, PAMS, lipáza, Ca, stolice na zbytky, funkční testy
- **zobrazovací** - sonografie, EUS, CT, MR, ERCP

Pankreatitidy

- **zánětlivé onemocnění slinivky břišní**
- **akutní, akutní recidivující** - většinou po závažné dietní chybě, při choledocholitiáze, v mezidobí bez poruch
- **chronická** - bezbolestná forma, bolestivá forma, postupně ubývající funkce pankreatu, vývoj malnutrice, diabetu

Akutní pankreatitida 1

- **příčina** - samonatrávení slinivky vlastními enzymy - dietní chyba, obstrukce choledochu
- **příznaky** - náhlá krutá šokující bolest, zvracení, maximum okolo pupku, propagace do levého mesogastria, úlevová poloha v předklonu, nausea, zvracení, křeče, zástava plynů a stolice, peritoneální dráždění, krvácení do stěny břišní

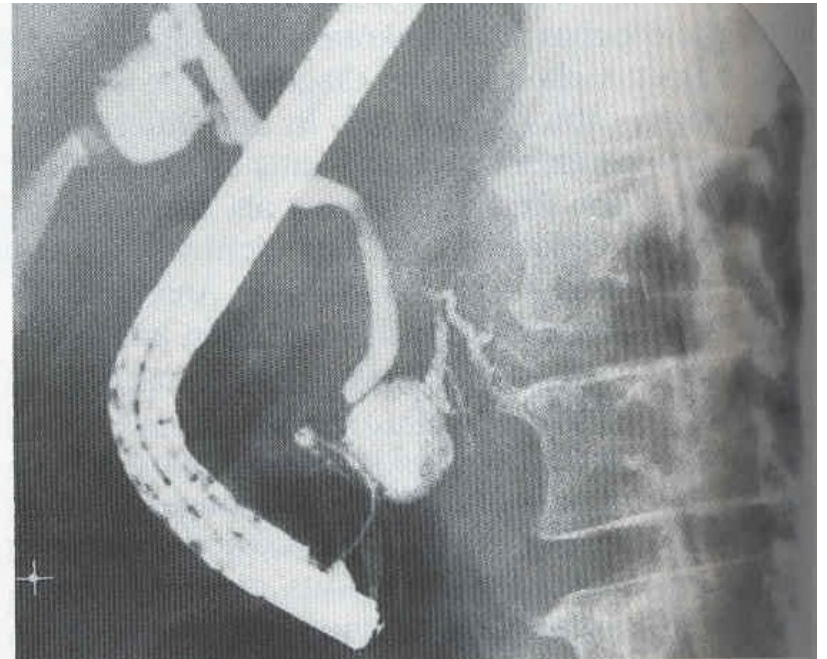
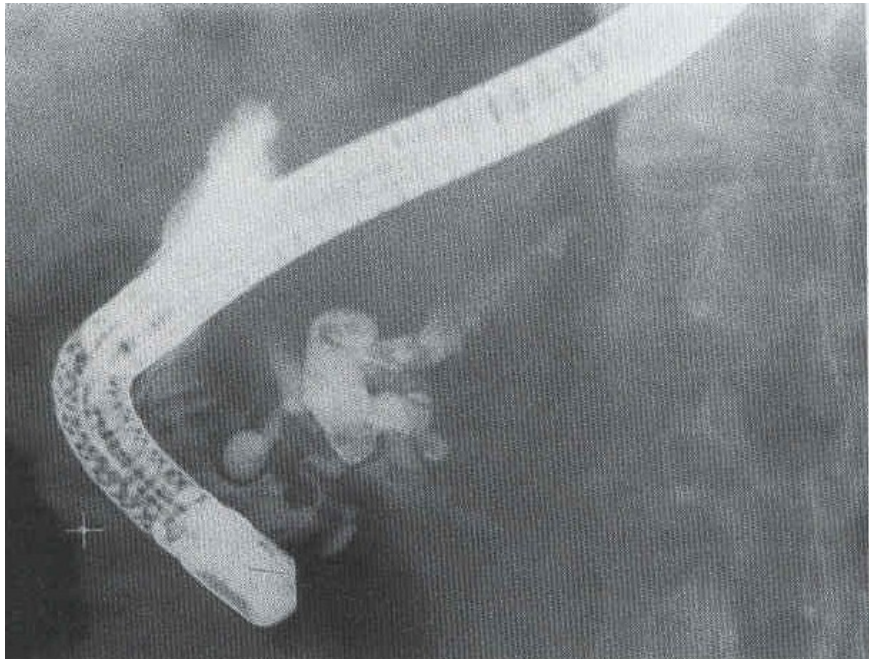
Akutní pankreatitida 2

- **laboratorní nález** - zvýšení AMS, PAMS, lipázy, snížení Ca, leukocytóza, zvýšení CRP, glykémie, metabolický rozvrat
- **zobrazovací metody** - USG prosáknutí pankreatu, event. tvorba pseudocysty, CT nejdříve za 72h
- **komplikace** - pseudocysta, hnisavá pankreatitida, hypokalcémické křeče, DIC, flebitidy, šokový stav s multiorgánovým selháním

Akutní pankreatitida 3

- **léčba:**
 - **převážně konzervativní** (analgetika, hydratace, výživa, korekce vnitřního prostředí, ATB), chirurgická pouze při komplikacích (drénování)
 - **dietní a režimová opatření** - do poklesu amyláz nic per os, dále speciální pankreatická dieta (PAN 1-4), následně 4S, pravidelný příjem potravy, dle druhu pankreatitidy dodávka enzymů

Kameny v ductus pancreaticus, pseudocysty pankreatu



Chronická pankreatitida 1

- **chronický zánět pankreatu** - postupný fibrotizující proces - následek opakovaných akutních atak nebo primárně chronický proces
- **etiologie** - většinou nejasná, chronický ethylismus, choledocholitiáza, nebezpečí přechodu do karcinomu pankreatu

Chronická pankreatitida 2

- **diagnostika** – obtížná chybí typický laboratorní nález jako u akutních pankreatitid, dominuje bolest z počátku bez jasného korelátu v zobrazovacích metodách, v pozdních stádiích narušení endokrinní (pokles inzulínu – zvýšení glykémie) i exokrinní funkce (steatorrhea, nestrávená stolice)

Chronická pankreatitida 3

- **režim** - pravidelný příjem potravy, absolutní zákaz alkoholu, pravidelná životospráva
- **dieta** - s omezením až vyloučením tuků
- **léky** - enzymatické preparáty, spasmolytika, analgetika, prokinetika
- **chirurgická léčba** - pseudocysty, litiáza, stenóza papily, stenóza duodena, bolestivé formy

Nádory slinivky břišní

- **druhy** - adenokarcinom hlavy, méně často kaudy
- **etiologie** - nejasná, více se vyskytuje u chronických alkoholiků
- **příznaky** - plíživé, v prodromálním stadiu vysledovatelné migrující flebitidy, bezbolestný ikterus
- **diagnostika** - sonografie, CT, MR, PET CT/MR, histologie
- **léčba** - chirurgická - radikální, paliativní, CHT, RT, biologická

Karcinom pankreatu

