

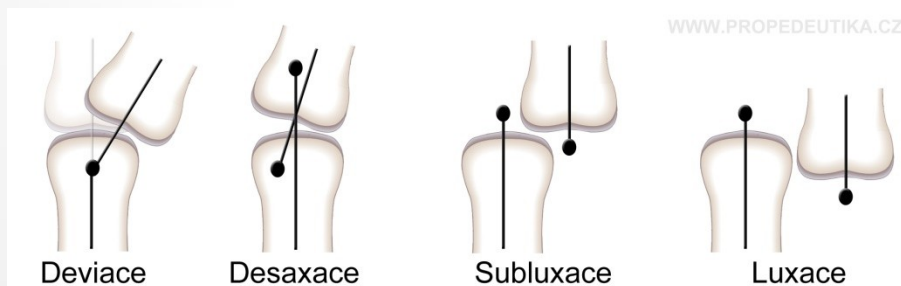
Nemoci pohybového ústrojí

Nemoci pohybového ústrojí

- **zánětlivé** (revmatoidní artritida, spondartritidy, druhotné artritidy, zánětlivá onemocnění pojiva)
- **metabolické** (dna, chondrokalcinóza, ochronóza)
- **degenerativní** (osteoartrózy, spondylartrózy)
- **mimokloubní revmatické syndromy** (entezopatie, bursitidy, tendinitidy, periartritidy, tunelové syndromy)

Vyšetřovací metody

- **anamnéza** (rodinné postižení, sklon k infekcím, psoriáza, konjunktivitidy, iritidy, nemoci ledvin, průjmy, pohlavní choroby, chronické záněty)
- **charakter bolesti** (trvale, občas, vazba na denní dobu, chlad a teplo, námahu, slunění, lokalizace a šíření)
- **lokální nález** (tvar kloubu - normální - ušlechtilý



- zduření
- deformace
- deformity - deviace, desaxace, subluxace, luxace

Lokální nález

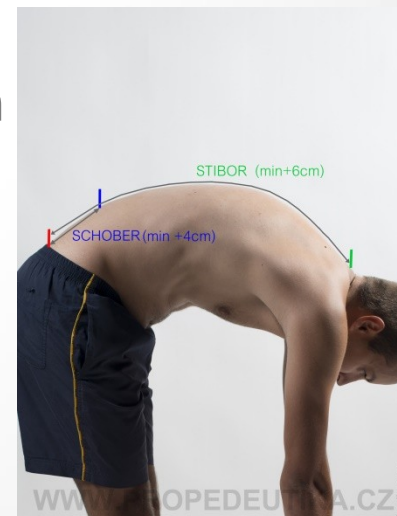
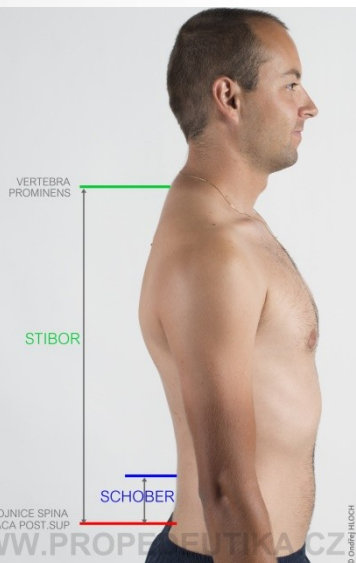- **teplota kůže nad kloubem**
- **hybnost kloubů** (norma, hypo-
hypermobilita, reakce při dotažení)
- **bolestivost** (na dotyk, na tlak, na pohyb)
- **pohmatové fenomény** (praskoty, drásoty,
vrzoty)
- **stav okolních tkání** (svaly, burzy, úpony,
šlachy, pouzdra)

Hlavní příznaky na páteři I

tvar (skoliózy, kyfózy, napřímení)

hybnost

- **krční** - rotace, předklon, záklon - dotyk temene s rovinou,
- **hrudní** - rotace, rozvíjení při předklonu, nádech, výdech
- **bederní** - **Schoberova distance** - L1-spina iliaca post. sup. - prodloužení o 5 cm při předklonu
- **Stiborova distance** - C7 - spina iliaca post. sup. - prodloužení o 10 cm při předklonu
- úklony do stran - prsty po stehně 20 cm
- rotace



Hlavní příznaky na páteři II

- **stav paravertebrálních svalů** - tonus, kontraktury, myogelózy
- **bolestivost** - na poklep, na pohyb, bolestivost SI skloubení
- **neurologické manévry** - Lasségue



Lasegueův příznak

Příznaky na měkkých tkáních

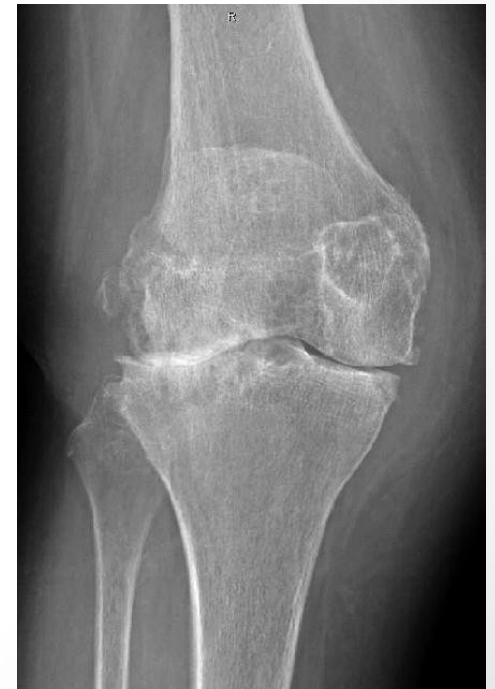- **svalové příznaky** - atrofie, hypertrofie, tonus, bolestivost
- **postižení úponů** - bolestivost pohmatová, pohybová, zduření
- **postižení šlach** - třecí fenomény, bolest, zduření pouzdra

Laboratorní vyšetření

- **zánětlivá aktivita** - FW, CRP, KO+diff, FG, ASLO, PL proti rheumatoidnímu faktoru IgG, IgM
- **imunologie** - ANF, ENA, anti dsDNA, CIK, HLA, hladiny Ig
- **doplňující** - KM, hladiny minerálů, močový nálezh, funkce ledvin, glykémie, sérologie STD

RTG a specifická vyšetření

- **RTG - kosti** - zachování mineralizace, postavení kostí, konfigurace kloubů
- **chrupavky** - hodnotíme sekundárně podle kloubní štěrbiny
- **kalifikace** - v úponech šlach
- **specifická vyšetření** - artroskopie, test síly stisku ruky



(obr. Těžká artróza kolene)

Rheumatoidní artritida

- **dříve PAP** (progresivní polyartritida)
- **častější u žen, začátek 4.-5. Decenium**
- **autoagresivní charakter** - nadměrná imunitní reakce - tvorba PL proti vlastním Ig, imunokomplexy se usazují v kapilárách - systémové projevy
- **v kloubu** - z pouzdra vyrůstá granulační tkáň - **pannus**, destruuje chrupavku - vazivová přeměna až ankylóza kloubu

Celkové příznaky

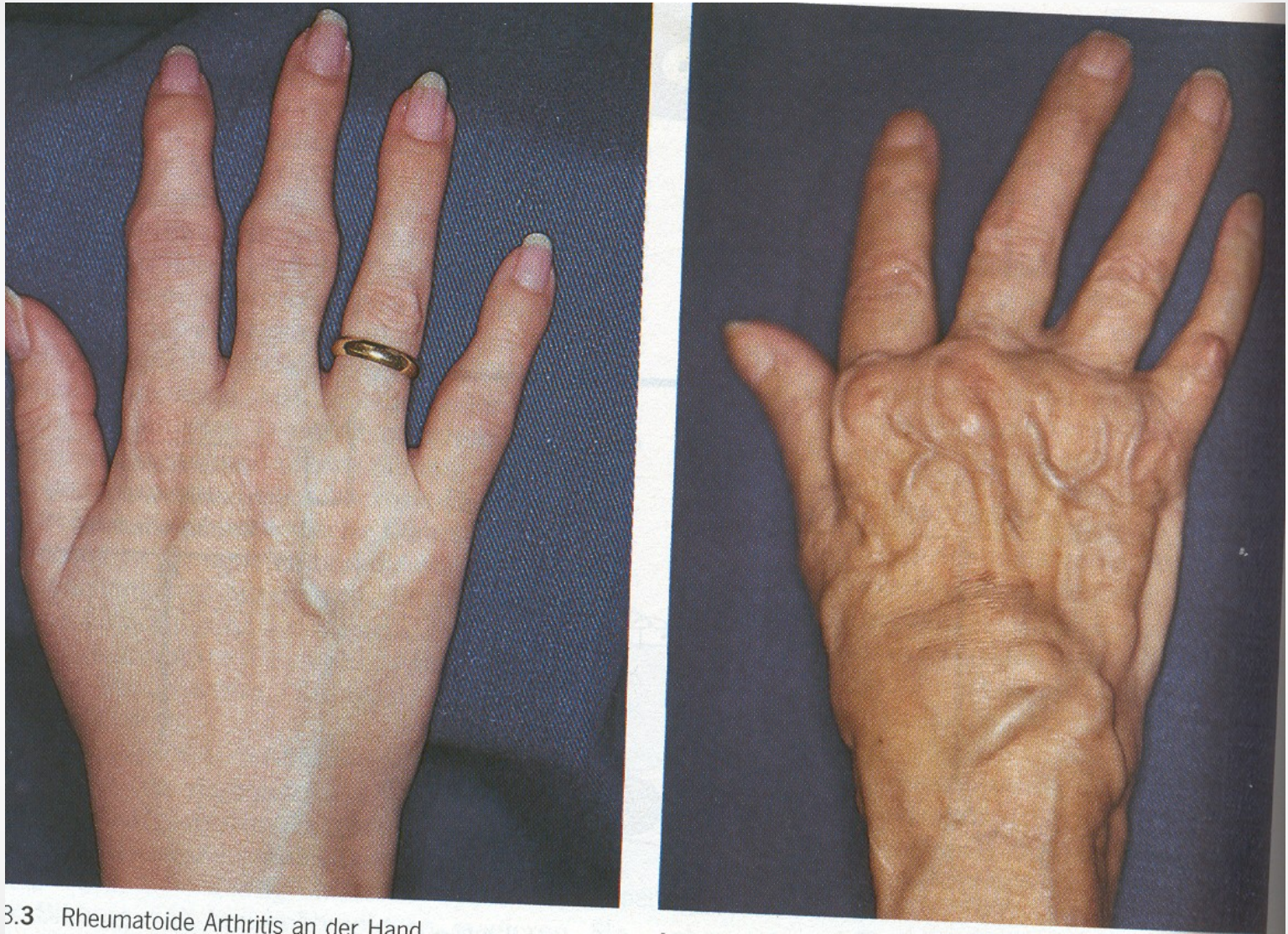- únavnost, nevykonnost
- nechutenství, úbytek hmotnosti
- subfebrilie až horečka v odpoledních hodinách
- depresivní ladění
- reakce na změny počasí

Kloubní příznaky I

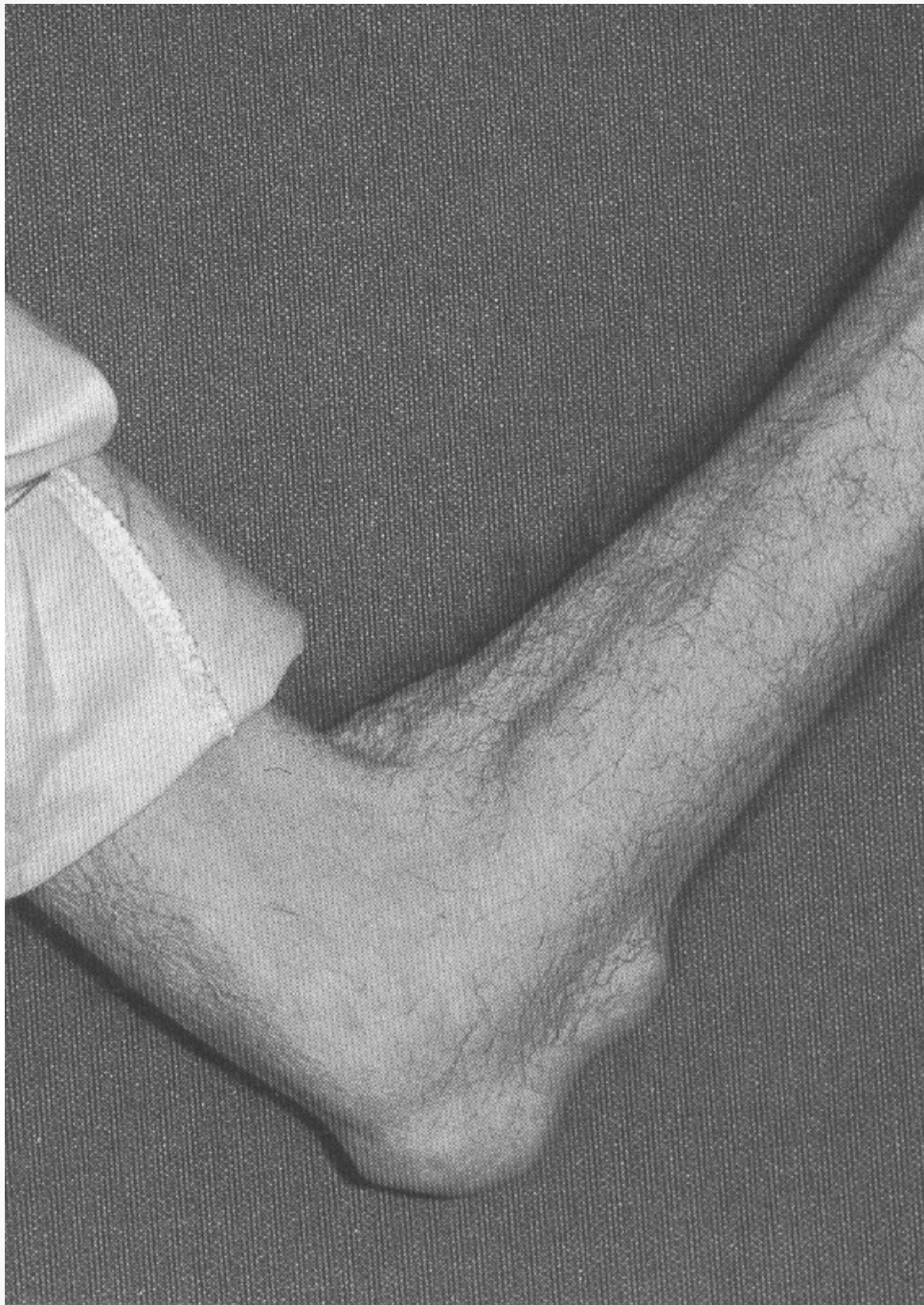- **ranní ztuhlost**
- **bolesti drobných kloubů** (MCF, proximální IF, radiokarpální, kolenní loketní, hlezna, MTF nohou)
- **těstovité zduření kloubů, zrůžovění, vyšší teplota**
- **postihuje symetricky**
- **chlad zhoršuje, teplo zlepšuje**

Kloubní příznaky II

- **vývoj svalových atrofií**
- **vývoj deformit** (ulnární deviace, flexní kontraktury, subluxace IF kloubů)
- **vývoj ankylóz**
- **vývoj revmatických uzlů**



3.3 Rheumatoide Arthritis an der Hand



Další příznaky

- rýhování na nehtech - cerra guttans
- lymfadenopatie
- snížení pH žaludku
- postižení srdce
- fibrózní procesy
- amyloidóza
- chronická pyelonefritida

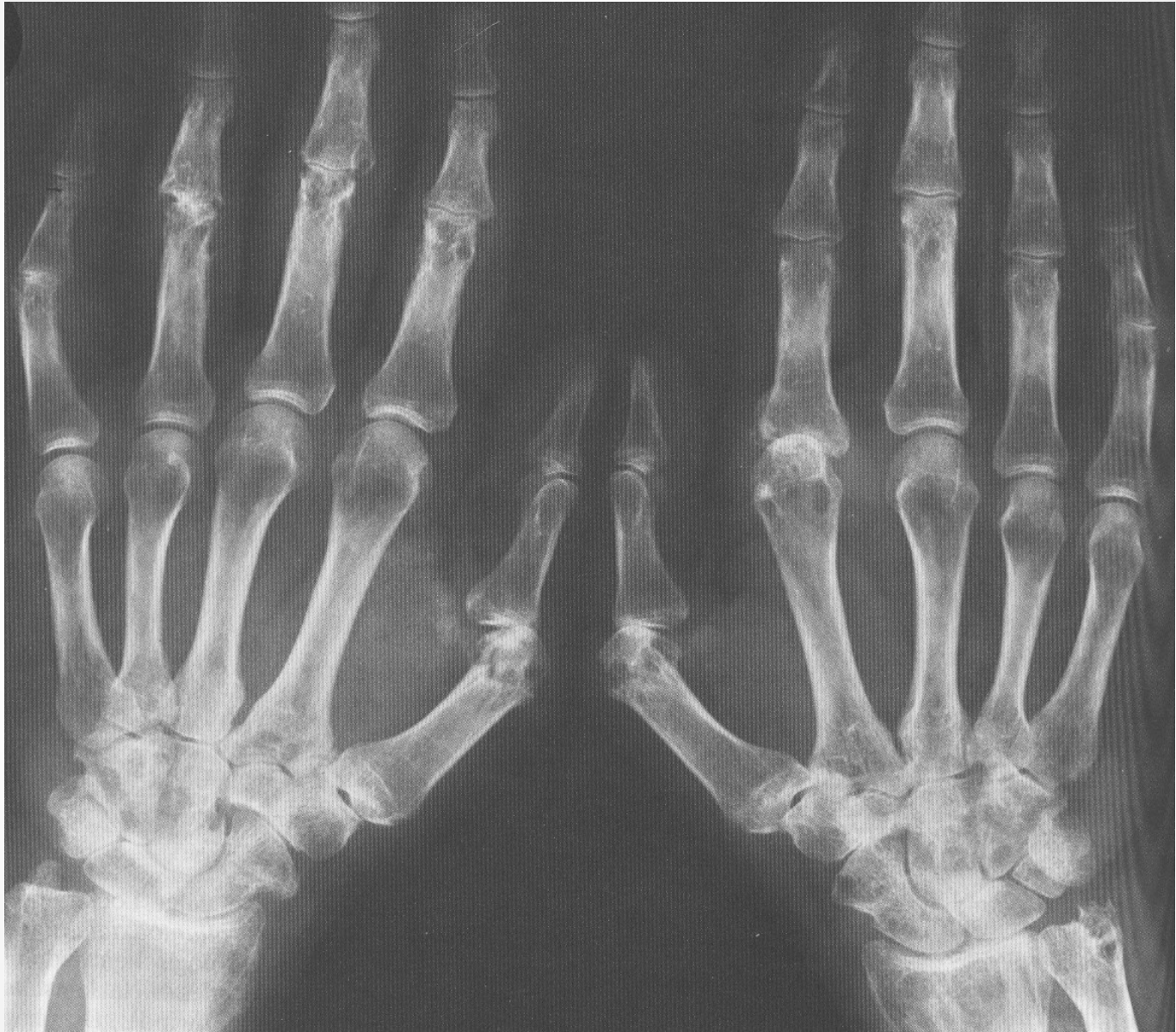RTG a laboratorní nález

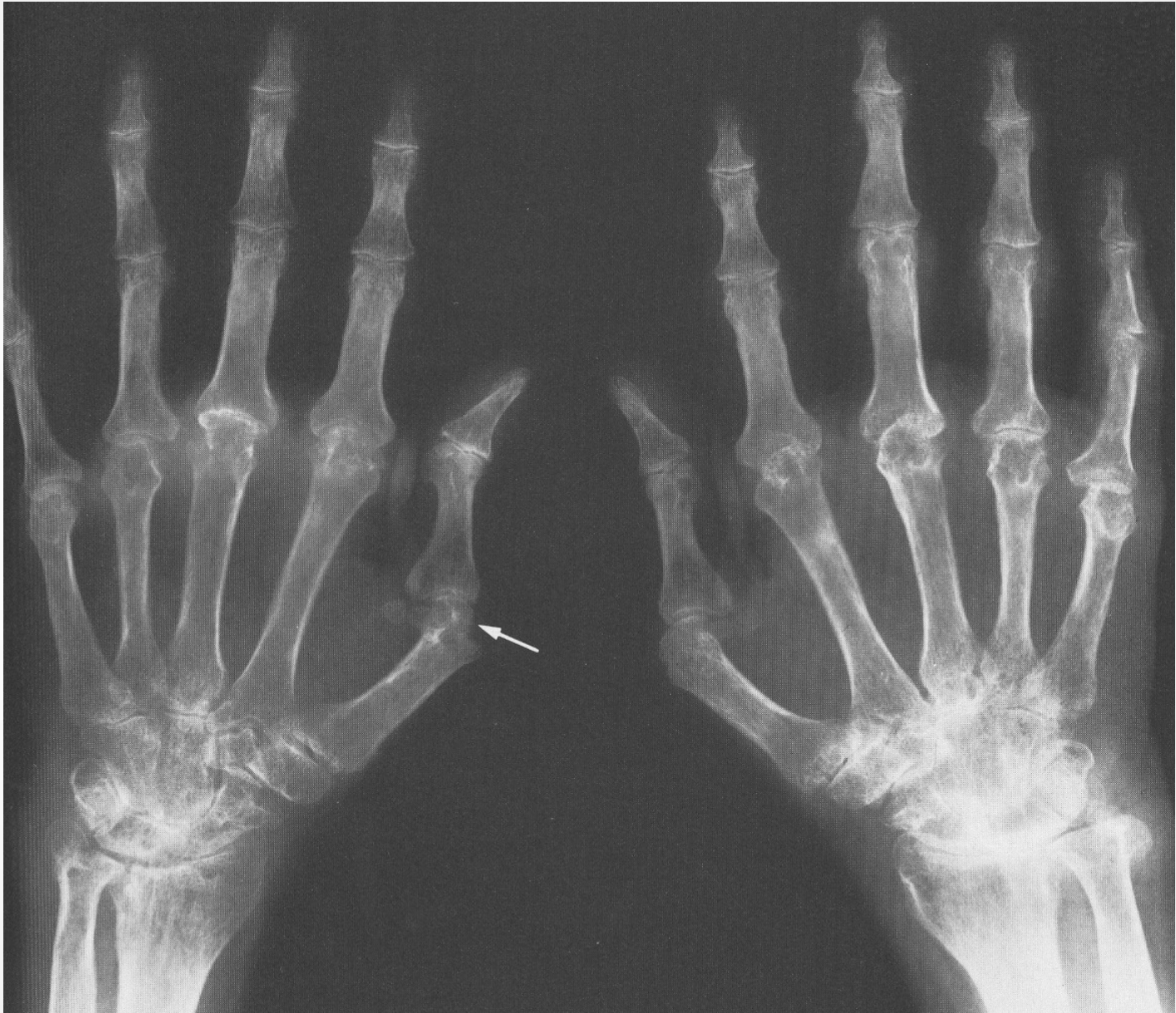- **juxtaartikulární poróza, usurace kloubních ploch**
- **zúžování až vymizení kloubních štěrbin**
- **ankylóza kloubu**
- **laboratorně - FW, CRP, PL proti IgG -
rheumatoidní faktor, anémie**

Staging

- **časné** - pouze změny v měkkých částech, nejvýše juxtaartikulární poróza
- **mírné** - lehká destrukce ploch
- **těžké** - destrukce chrupavek, usurace, deformity
- **konečné** – ankylózy

- **funkčně** - plná zdatnost
dostatečná
omezená
nutnost cizí pomoci





Léčba reumatoidní artritidy

- **režim** - rehabilitace, neprochlazovat
- **medikamenty**
 - » protizánětlivé, analgetika - ASA, NSAID
 - » dlouhodobě působící - antimalarika, soli zlata
 - » steroidy - pulzní, imunosupresiva
 - » chondroprotektiva (chondrosulfát, glukosaminsulfát)
 - » salazosulfapyridin
- **další postupy** - synovektomie – chirurgická/ izotopová, kloubní náhrady

Spondartritidy - ankylózující - Bechtěrevova choroba

- **systemové onemocnění pojiva** - začíná na SI kloubech, šíří se proximálně po páteři, později i na velké klouby
- **příznaky** - prodromy - bolesti pat, iridocyklitida - předchází i o několik let
 - počátek - bolesti SI
 - při předklonu dvojhrb, nevyplní se sulcus dorsalis, otáčení celým trupem

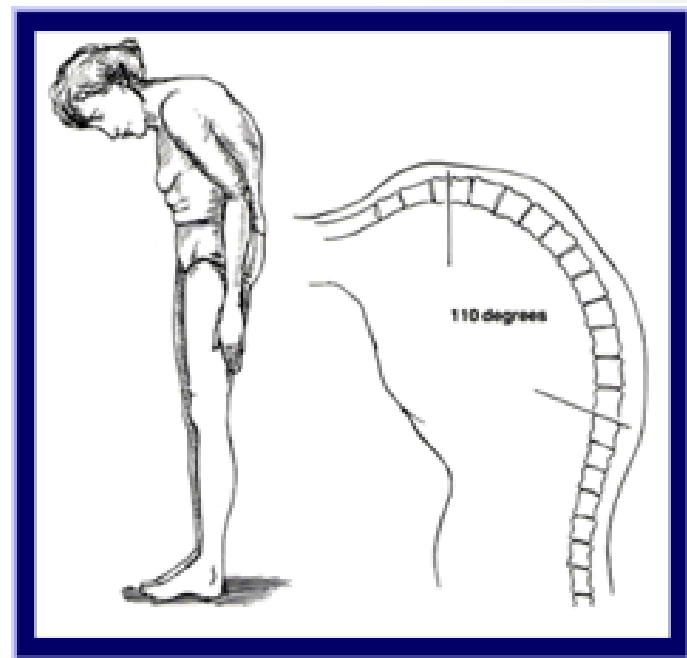
Laboratorní vyšetření a léčba

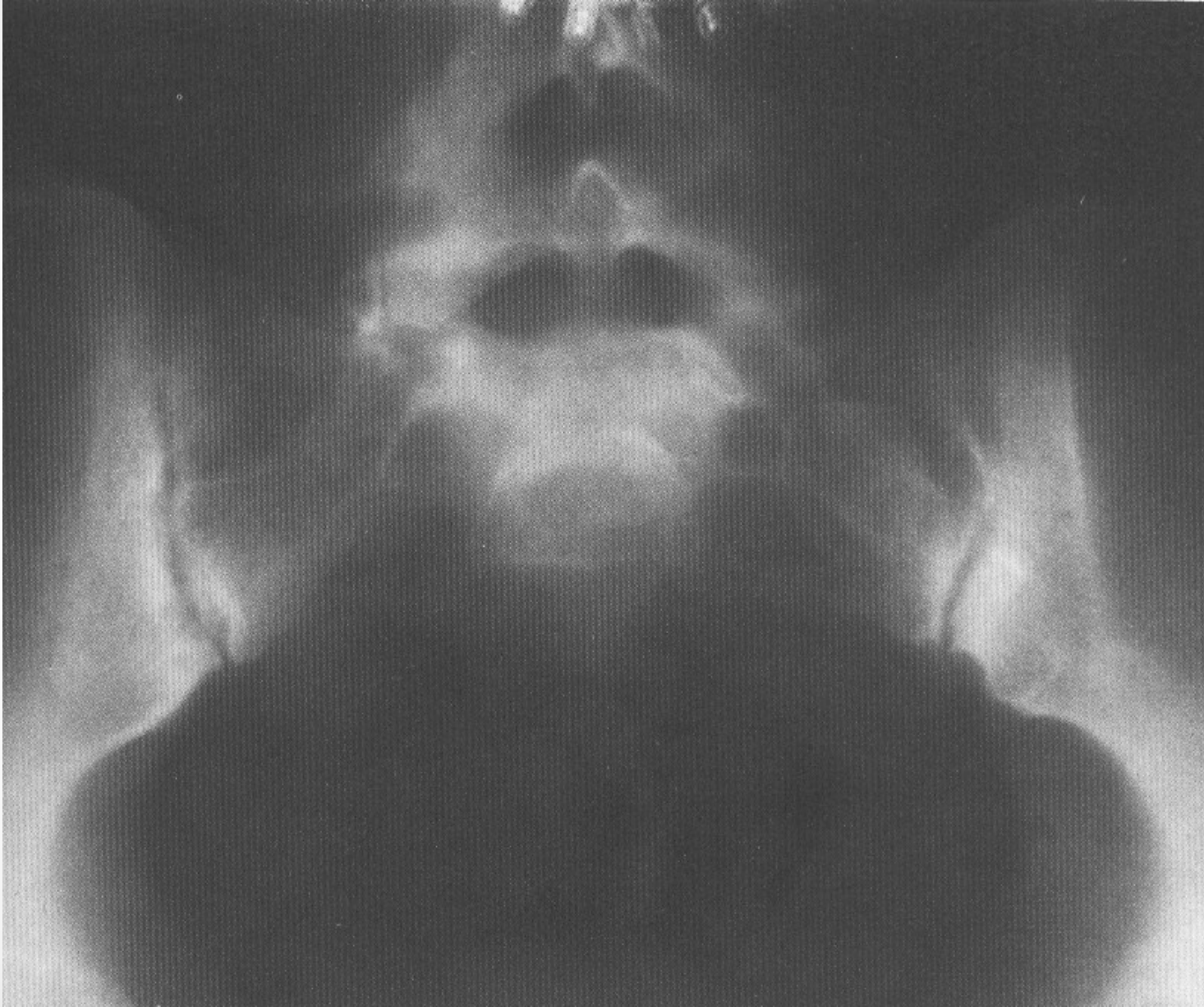- zvýšení **FW, CRP**
- **pozitivita HLA B 27**
- **RTG - rozšíření až zánik SI, syndesmofyty na páteři**, později kalcifikované - bambusová tyč
- **léčba - rehabilitace, NSAID, udržování rovnováhy střevní flóry**

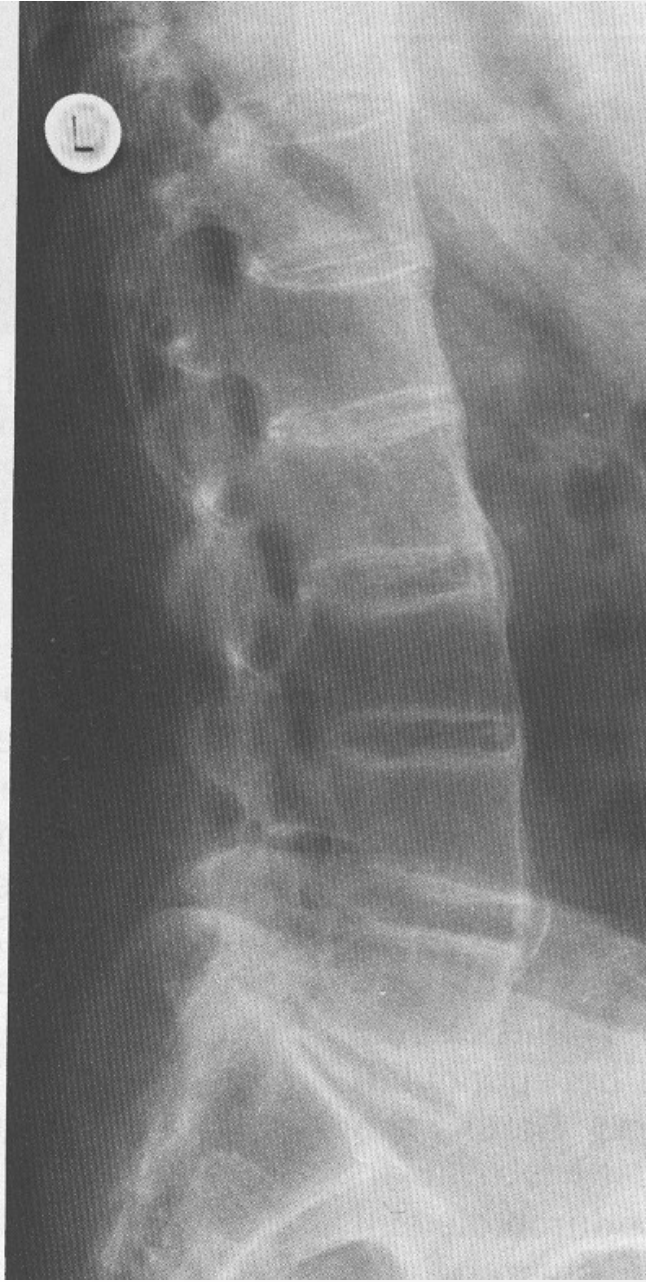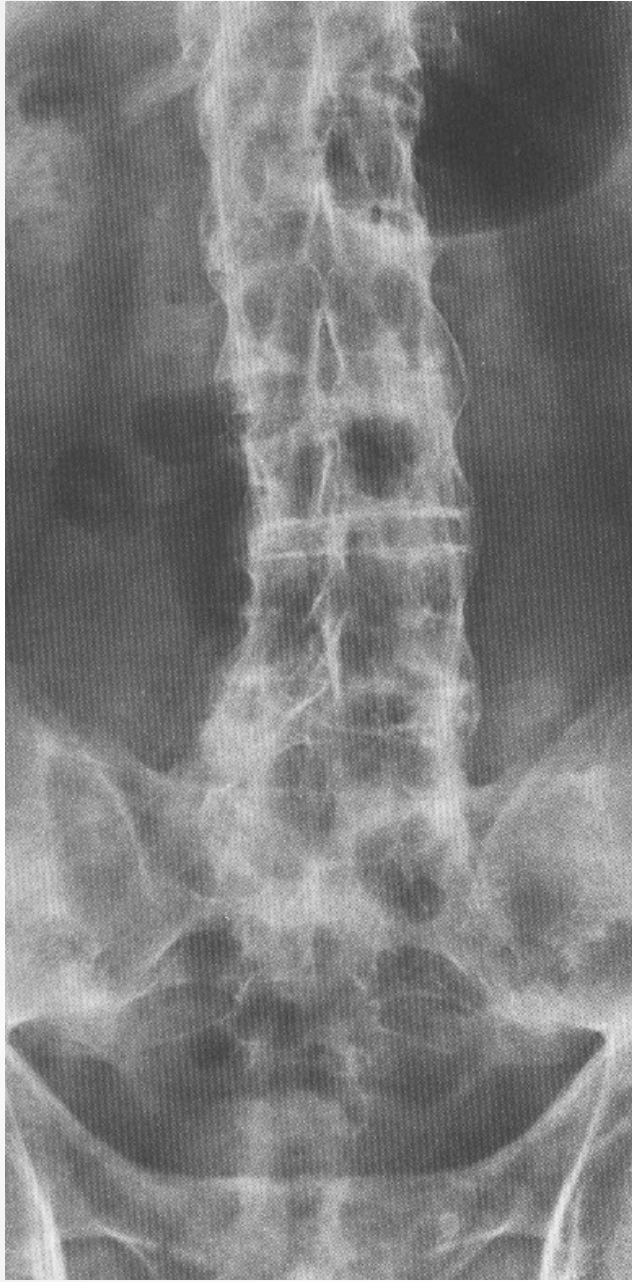Zdravý
človek



Bechterevik







Další artritidy

- **psoriatická** - není symetrická, rozrušuje epifýzy, teleskopické prsty
- **Reiterův syndrom** - uretritida, uveitida, artritida (sekundárně při STD - GO)
- **enterokolitické artritidy** - doprovázejí Crohnovu nemoc a ulcerózní kolitidu - zlepší se po obnově střevní mikroflóry

Sekundární artritidy

- **infekční přímé**
- **infekční nepřímé**
- **toxické a alergické**
- **provázející jiné choroby** - hemofilie, endokrinní, plicní, neurologické
- **traumatické a z fyzikálních příčin**

Infekční přímé

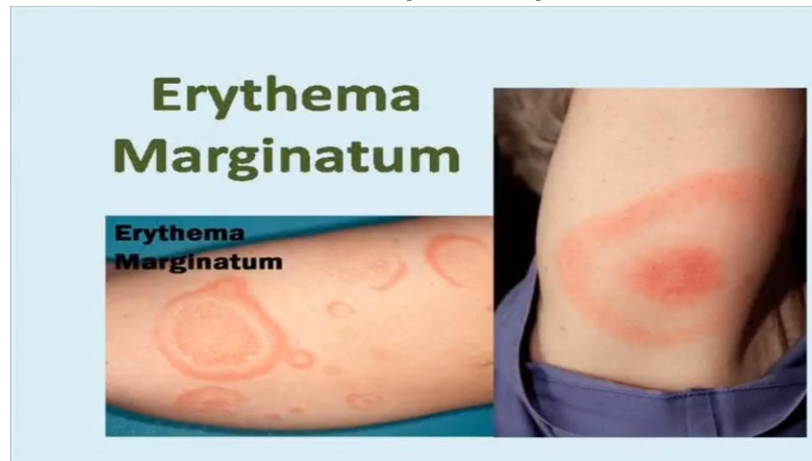- **přítomnost infekce v kloubu** - zavlečení infekce při invazivních zákrocích
 - vždy nutné chirurgické ošetření, výplachy ATB, rehabilitace
 - chronické záněty vedou ke ztrátě funkce
- **Lymeská borrelióza**
 1. erytema migrans
 2. meningeální a kardiální příznaky
 3. migrující polyartritida

Infekční nepřímé I

- **revmatická horečka**
 - poststreptokoková nákaza - beta-hemolyt streptokok sk. A
 - Aschofovy uzlíky
 - „klouby líže, do srdce se zakusuje“ - Mi stenóza
 - pankarditida - AVB, denivelace ST-T, poruchy rytmu, únavnost
 - erytema marginatum
 - neurologické příznaky - chorea minor

Infekční nepřímé II

- diagnostika - FW, ASLO, CRP, **betahemolytický streptokok - kultivace**
- léčba revmatické horečky - ASA, NSAID, ATB, dlouhodobé sledování, profylaxe endokarditidy



- **reaktivní artritidy - parainfekční, postinfekční (viry i bakterie)**

ZÁNĚTLIVÁ ONEMOCNĚNÍ POJIVA

Autoimunitní choroby

- ⦿ přítomnost orgánově specifických PL –
thyreogastriická skupina – Hashimotova tyreoiditida, perniciózní anémie
- ⦿ přítomnost orgánově nespecifických PL
— systémová onemocnění pojiva – kolagenózy, generalizovaná imunokomplexová vaskulitida
- ⦿ společné rysy:
antigenem je vlastní jádro
autoagresivní působení PL, T a K ly

Systemová onemocnění pojiva

- ⦿ chronická autoimunitní onemocnění
- ⦿ orgánově nespecifické protilátky
- ⦿ hodně tváří
- ⦿ postihují různé orgánové systémy
- ⦿ neznámá etiologie - genetika, zevní prostředí, hormonální vlivy..

Systemový lupus erytematodes

- = autoimunitní zánětlivé onemocnění, často charakterizované multiorgánovým postižením které postihuje výrazně častěji ženy v reprodukčním věku
- postihuje difuzně pojivovou tkáň a cévní struktury
- nemoc postihuje ženy a muže v poměru 9:1 v reprodukčním věku (=>hormon. vlivy),
počátek hl. ve 3. a 4. deceniu, v 10-15% případech se nemoc vyvine po 50.roce života, asi ve 20% případů se nemoc projeví před 18.rokem života
- etiologie – nejasná, provokující moment viróza, zátěž, přeslunění
- patogeneze
 - typická hyperaktivita B-lymfocytů **s nadprodukcí orgánově nespecifických protilátek**
 - pro dg. jsou nejvýznamější antinukleární protilátky **ANA** a protilátky proti **dsDNA**
 - PL se podílí na tvorbě **imunokomplexů (IK)**
 - zánětlivé orgánové či cévní postižení je pak **výsledkem tkáňové depozice IK**

Systemový lupus erytematodes



WORLD LUPUS DAY
"Raise awareness, raise hope, help find a cure!"



- **velmi pestrý klinický obraz**, velký simulátor a mystifikátor
- většinou chronický průběh doprovázený akutními vzplanutími aktivity choroby
- **celkové příznaky** (při počátku onem. a při jeho vzplanutí): horečka, hubnutí, těžký únavový syndrom
- **orgánové příznaky**
 - **kožní a slizniční projevy** – u 80% nemocných, motýlový exantém, fotosenzitivita, diskoidní lupus
 - **postižení muskuloskeletálního systému** - časté, artralgie, myalgie, typicky NEerozivní artritida
 - **kardiovaskulární postižení** – velmi časté, nejčastěji perikarditida, dále arytmie, myokarditida, častý Raynaudův fenomén, riziko rozvoje předčasné aterosklerozy
 - **postižení plic** - nejčastěji pleuritida (bolest při dýchacích pohybech), mohou být i význanmené pleur. výpotky, vzácněji atypická pneumonie, plicní fibróza
 - **postižení ledvin** – významná manifestace nemoci, při biopsii ledviny je jistý stupeň postižení ledvin téměř u všech s SLE; nefritida, nefrotický syndrom
 - **GI příznaky** – pankreatitida, mesenterická vaskulitida, sterilní peritonitida, autoimunitní lupus. hepatitida, dysfagie
 - oční projevy - poměrně časté, postihují víčka, spojivky, bulbus, sítnici i duhovku

Nejčastější projevy choroby

Systemový lupus erythematosus

Systemové projevy:

- Horečka

od subfebrilní až po
intermitující horečku

- Fotosenzitivita

Ústa a nos

- Vředy

Svaly

- Bolesti

Klouby

- Arthritis

Ledviny

- Lupusová glomerulonefritida

Změny v psychice

- Únava

- Nižší chuť k jídlu

Obličej

- Motýlovitý erytém

Pleura

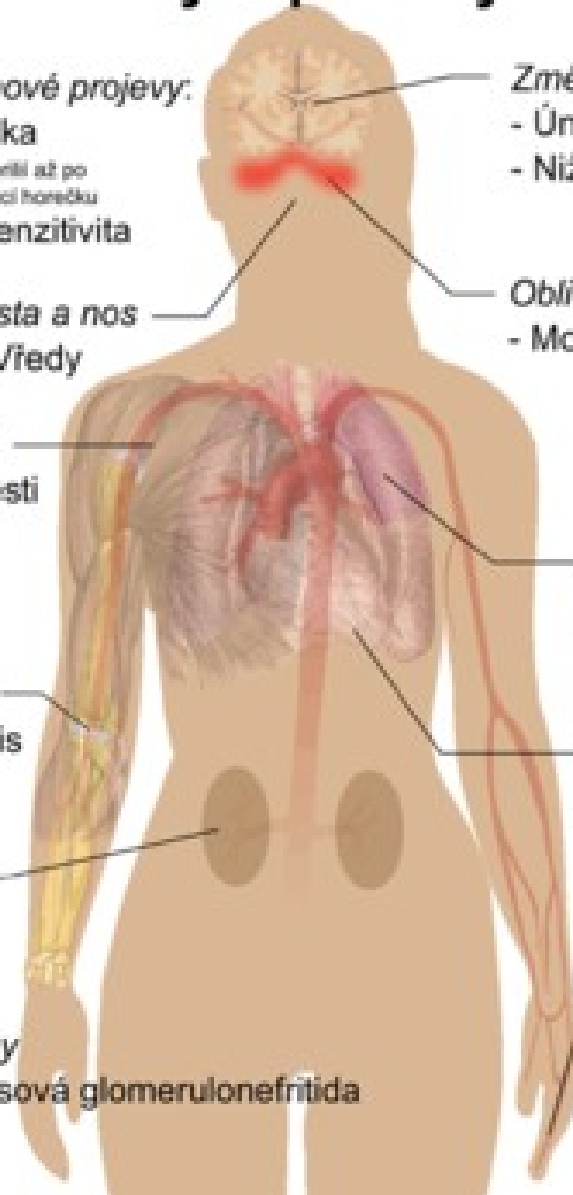
- Zánět (výpotek)

Perikard

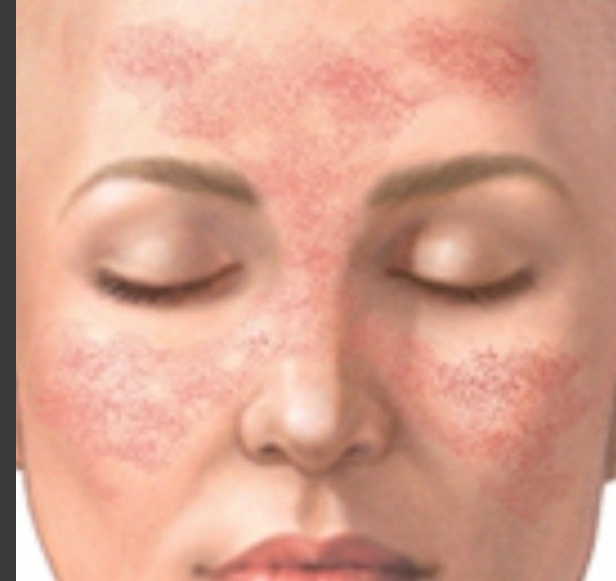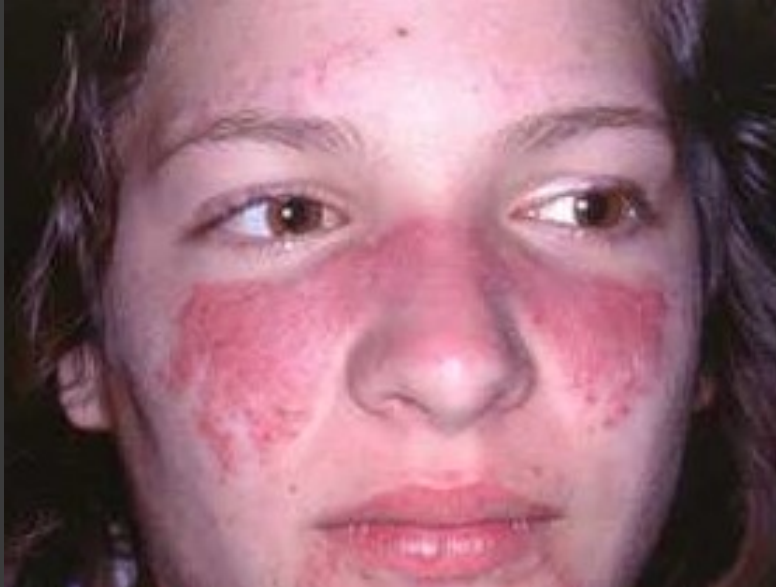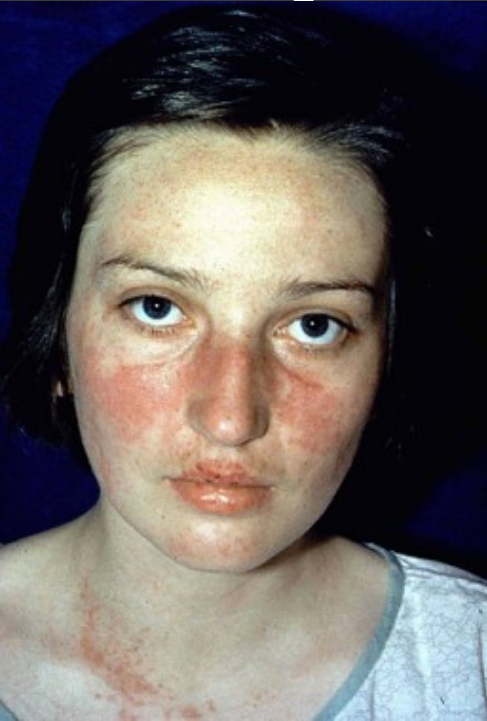- Zánět (výpotek)

Prsty na rukou

- Oslabený oběh



Systemový lupus erythematoses, motýlovitý exantém



diskoidní
lupus



Systemový lupus erythematoses

- ⊙ laboratorní příznaky – FW, anemie chronických onemocnění
- ⊙ imunologické projevy – PROTI LÁTKY:
 - ANA (více než 95% nemocných)
 - anti-ds DNA (40-90% nemocných)
 - dále ENA (zahrnuje antigeny Ro, La, Sm..) jsou specifické, ale u málo nemocných (30-50%)

SLE - léčba

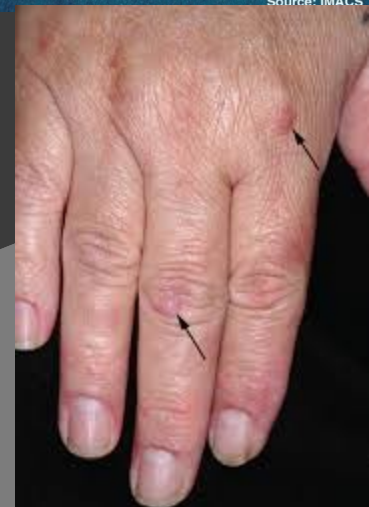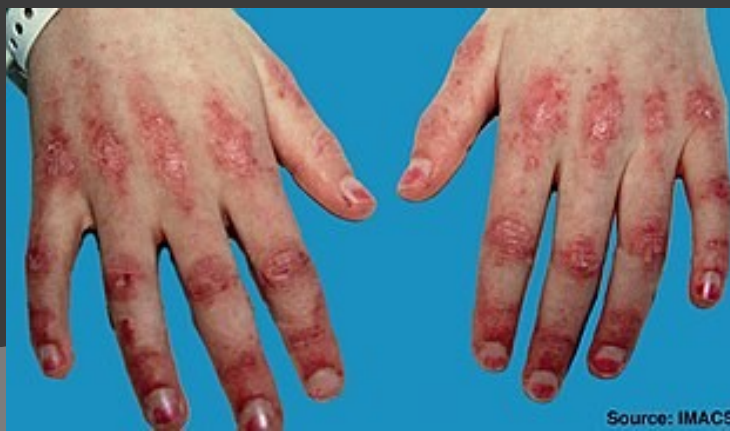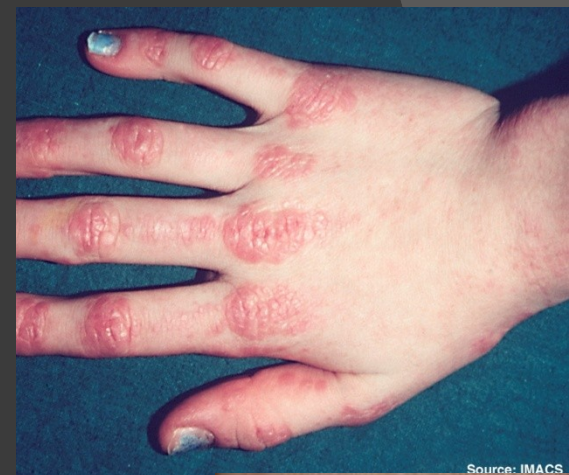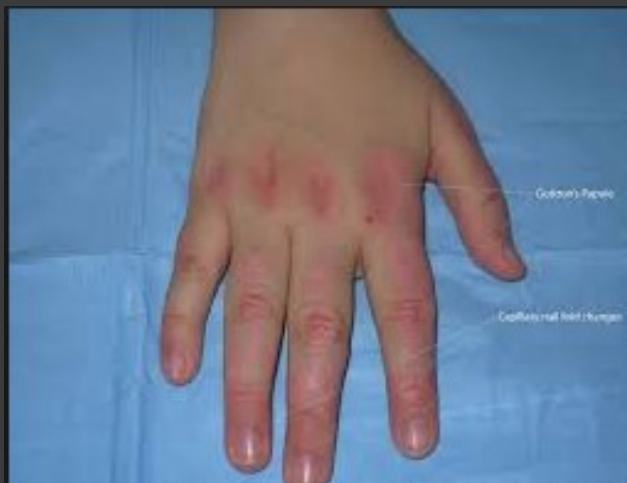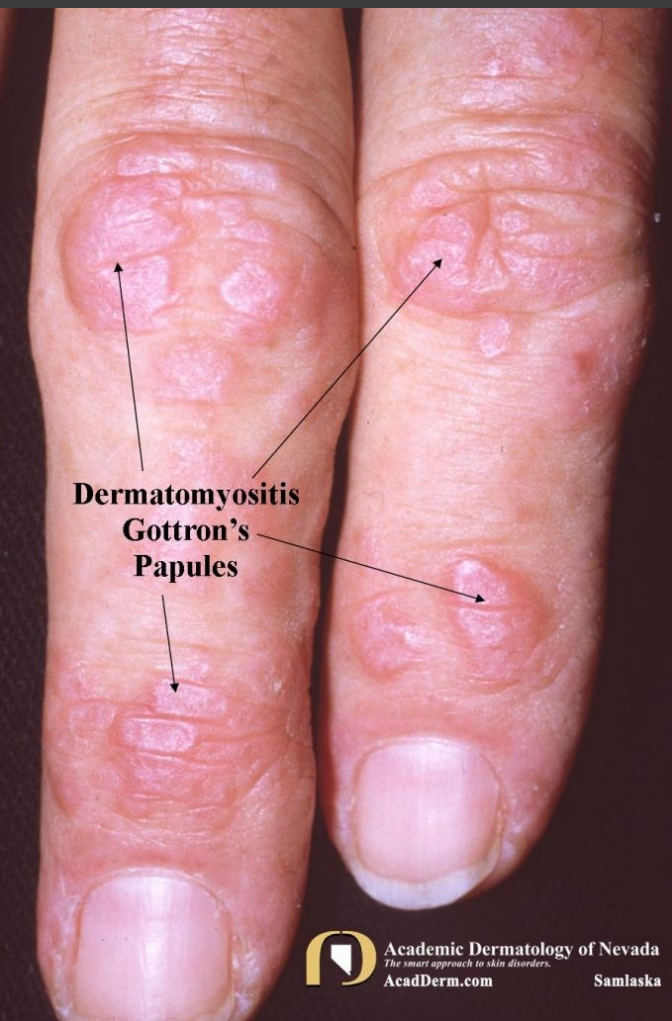
- nesteroidní antiflogistika – k sympt. potlačení projevů choroby
- glukokortikoidy
- antimalarika
- imunopresiva: azathioprin, cyklofosfamid, mykofenolát mofetil, cyklosporin A, metotrexát
- biologická léčba: rituximab, belimumab
- intravenózní imunoglobuliny ve vyjím. stavech (např. refrakterní trombocytopenie, hemolytická anémie, refrakterní lupusová glomerulonefritida)
- plazmaferéza u akutních ohrožujících stavů (katastrofický antifosfolipidový syndrom, hemolyticko-uremický syndrom)

Dermatomyositida

- ⦿ postihuje kůži a příčně pruhované svalstvo
- ⦿ příznaky – hlavně svalová symetrická proximální **SLABOST** (pletence ramenní a pánevní), Gottronovy papuly, heliotropní exantém, prosáknutí okolo orbit, tmavší zbarvení kůže okolo očí, loktů, kolen, podkožní kalcifikace
- ⦿ laboratorní příznaky – FW, zvýšení JT, CK, LD
- ⦿ léčba – kortikoidy, fyzikální léčba svalového postižení, imunosupresiva, antimalarika
- ⦿ POZOR! Až 20% paraneoplázie!

Dermatomyositida

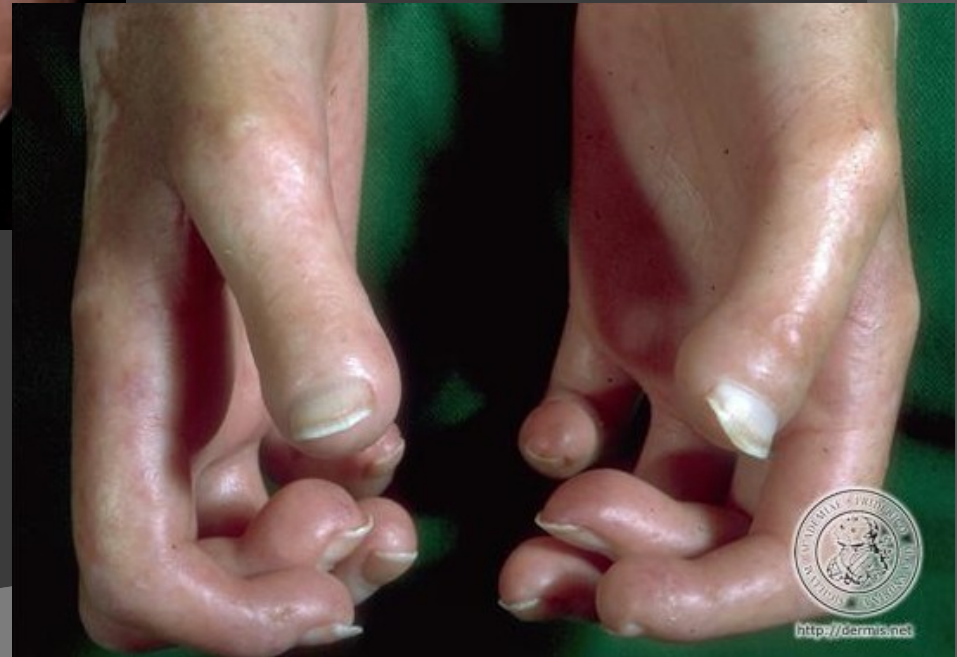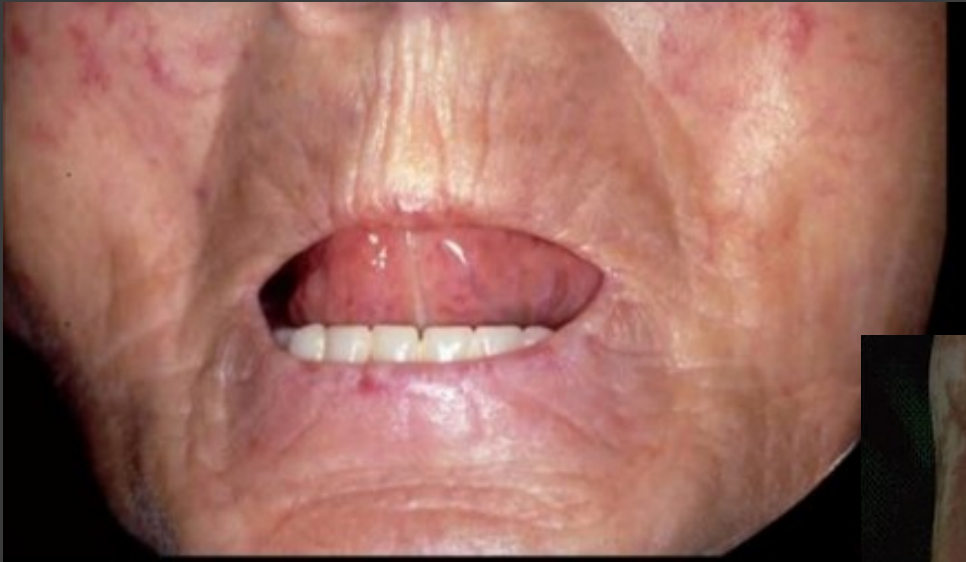Gottronovy papuly -fialové erytematózní skvrny až teleangiektazie nacházející se nad extenzory kloubů, nejčastěji na dorzu ruky



Sklerodermie

- ⦿ masivní sklerotizace kůže a adnex z degenerace pojivové tkáně, pokračuje fibrózní indurací, postiženy i klouby a svaly
- ⦿ příznaky – svalové atrofie, únavnost, slabost, artralgie, polykací obtíže, regurgitace, ileus příznaky kardiovaskulární, ledvinné, plicní
- ⦿ laboratorně – pozitivní ANF a další, zvýšení hladiny hydroxyprolinu
- ⦿ léčba – kombinovaná imunosuprese

Sklerodermie



Polyarteriitis nodosa

- ⦿ vyskytuje se častěji u mužů
- ⦿ imunokomplexové postižení kapilár – vaskulitida – IK poškozují intimu, nasedá trombóza, do stěny pokračuje degenerace – tvorba aneurysmat
- ⦿ příznaky – rozmanité podle postiženého orgánu, celkově horečky, malátnost, artralgie, kachektizace

Polyarteriitis nodosa

- ⦿ laboratorní příznaky – FW, eosinofilie, diagnóza histologická
- ⦿ léčba – imunosuprese steroidy nebo kombinovaná
- ⦿ **SMÍŠENÁ NEMOC POJIVA**
překrývání syndromů

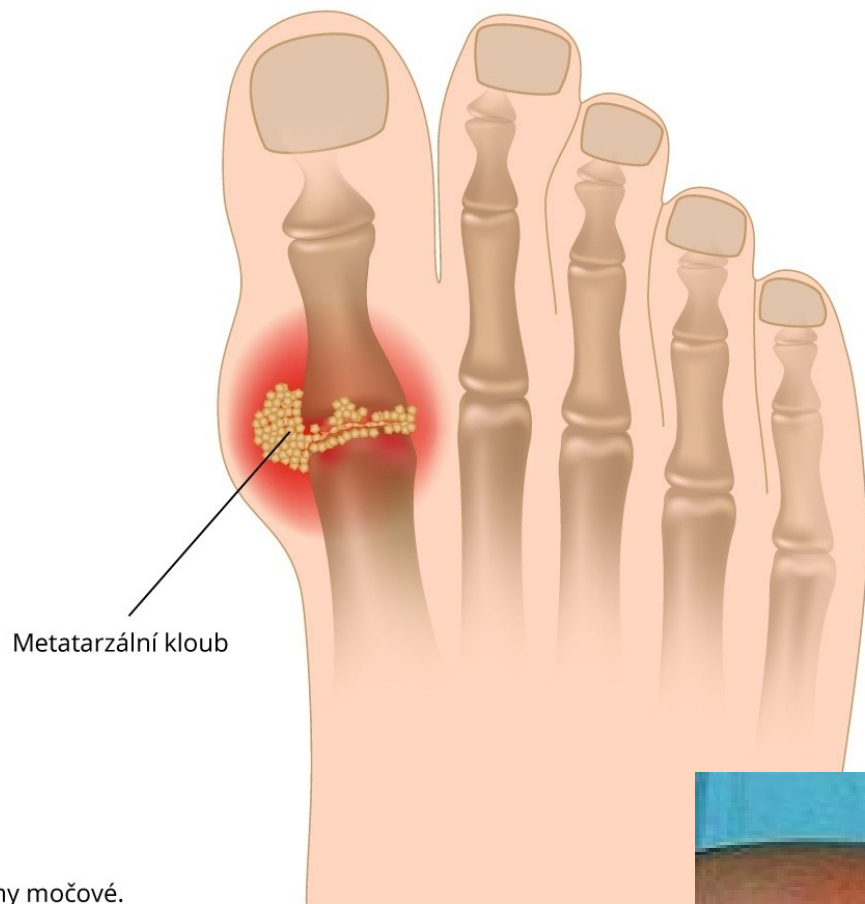
Mikrokryсталické artritidy

- ⊙ DNA – arthritis urica – zvýšení KM v séru
- ⊙ primární – zvýšená tvorba nebo snížené vylučování KM
- ⊙ sekundární – zvýšený rozpad nukleoproteinů, snížené vylučování při RI
- ⊙ častěji postiženi muži – robustní, ambiciózní, masojídkové

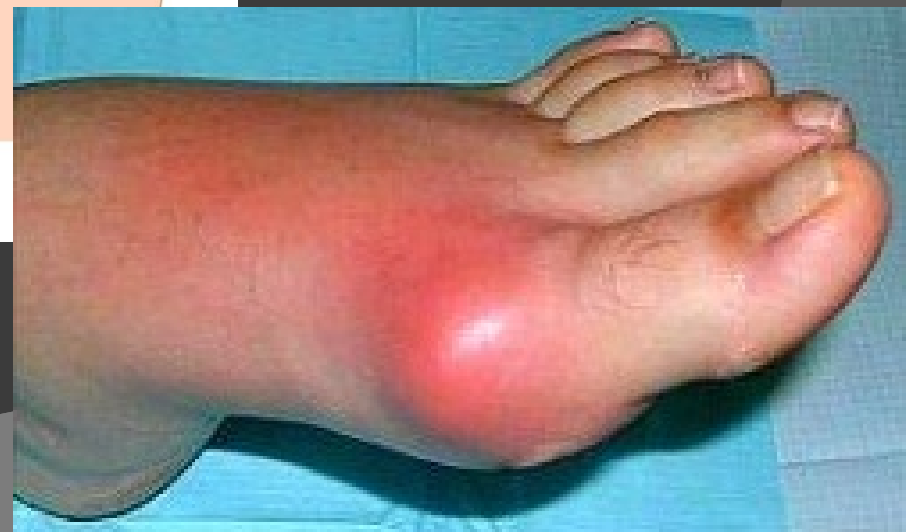DNA

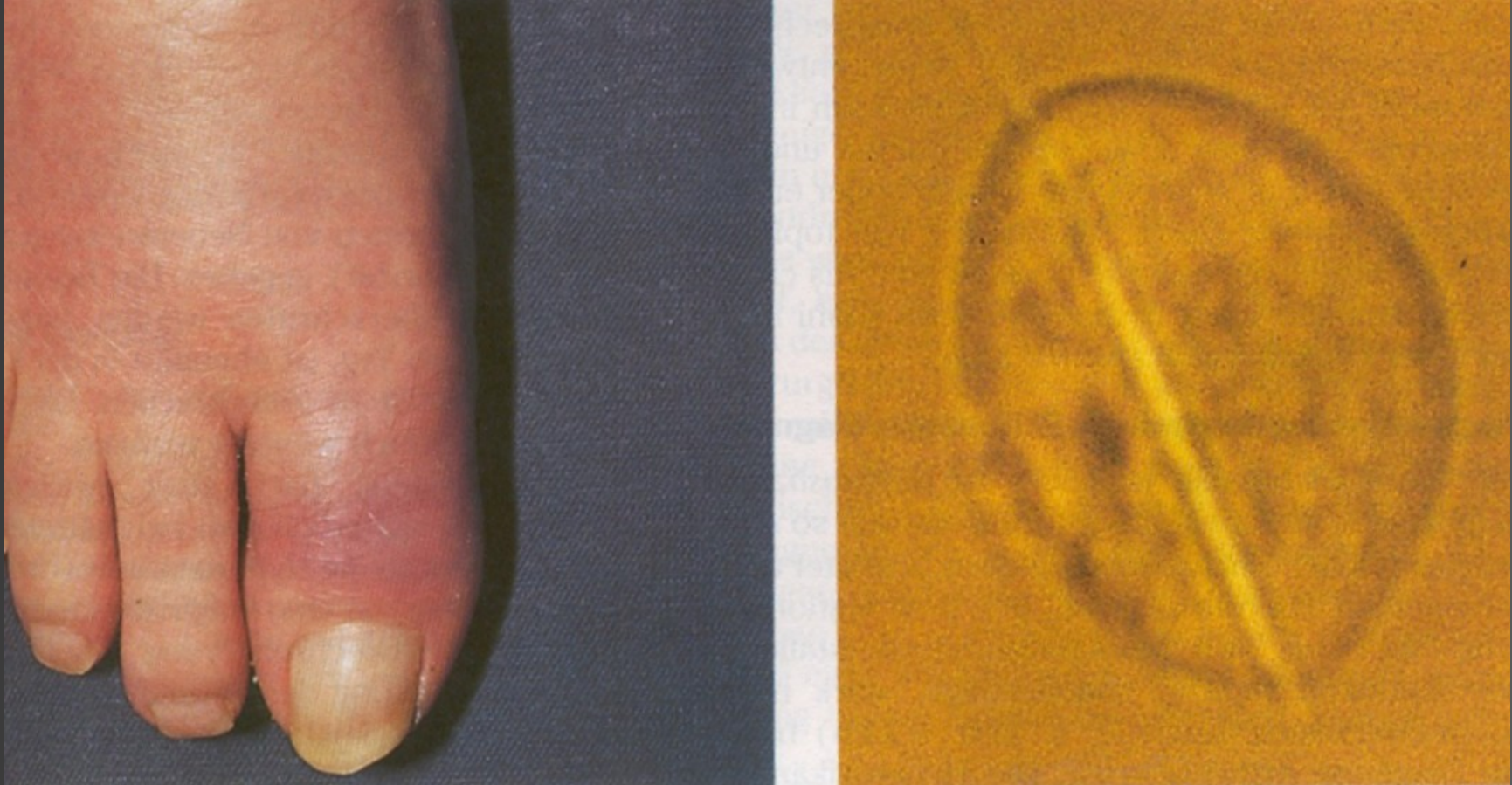
- ⦿ hypertonicko – metabolický syndrom – (HT, DM, HLP, DNA)
- ⦿ patogeneze záchvatu – zvýšení hladiny KM, vypadávání krystalů, synoviální membrána drážděna mikrokrystaly, vasodilatace, překrvení, chemotaxe leukocytů, snížení pH, další krystalizace

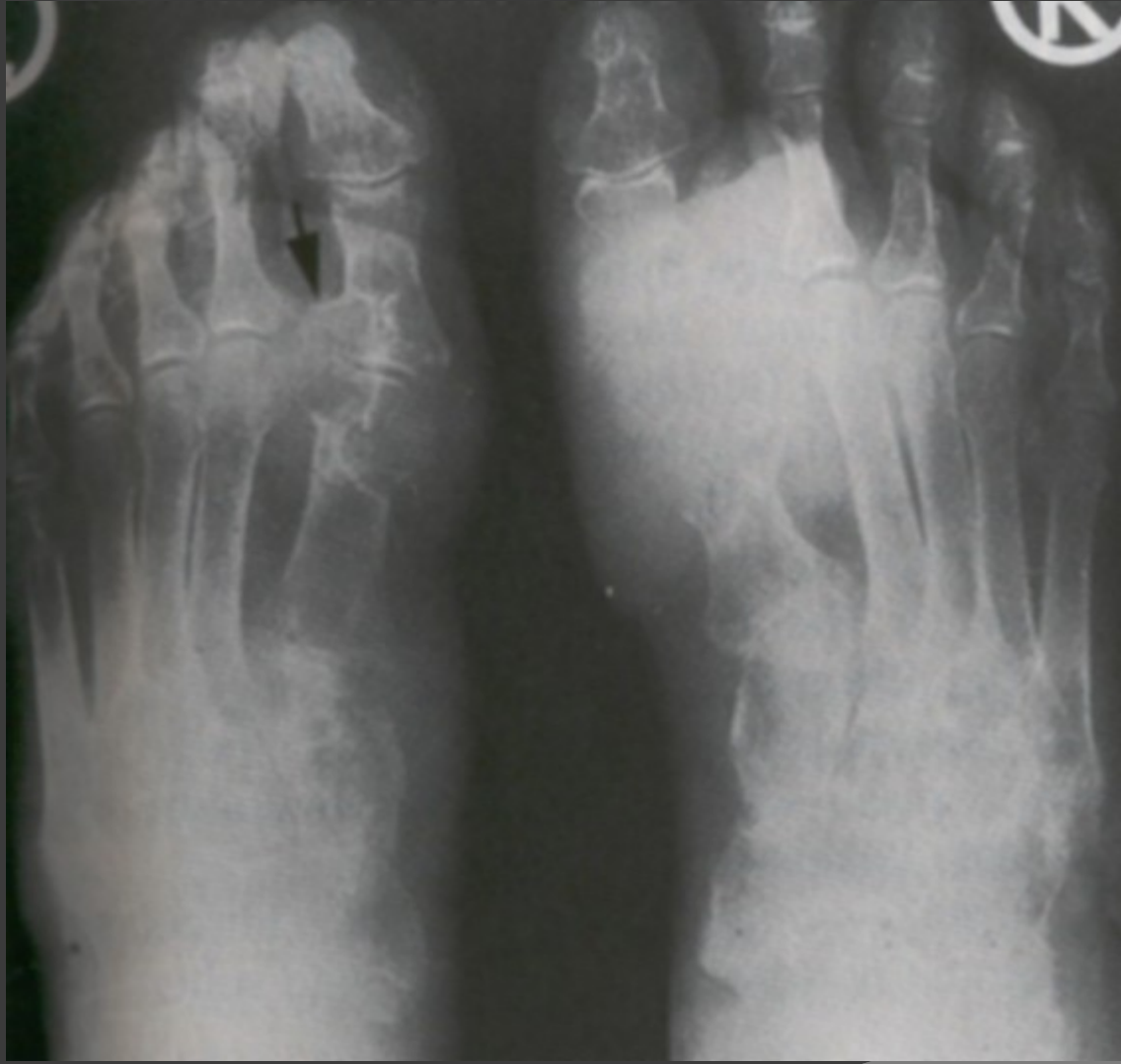Dna – podagra – pakostnice



Usazené krystaly kyseliny močové.
Artritida – zánět kloubu.
Kloub bolestivý, oteklý, s dočasnou ztrátou hybnosti.

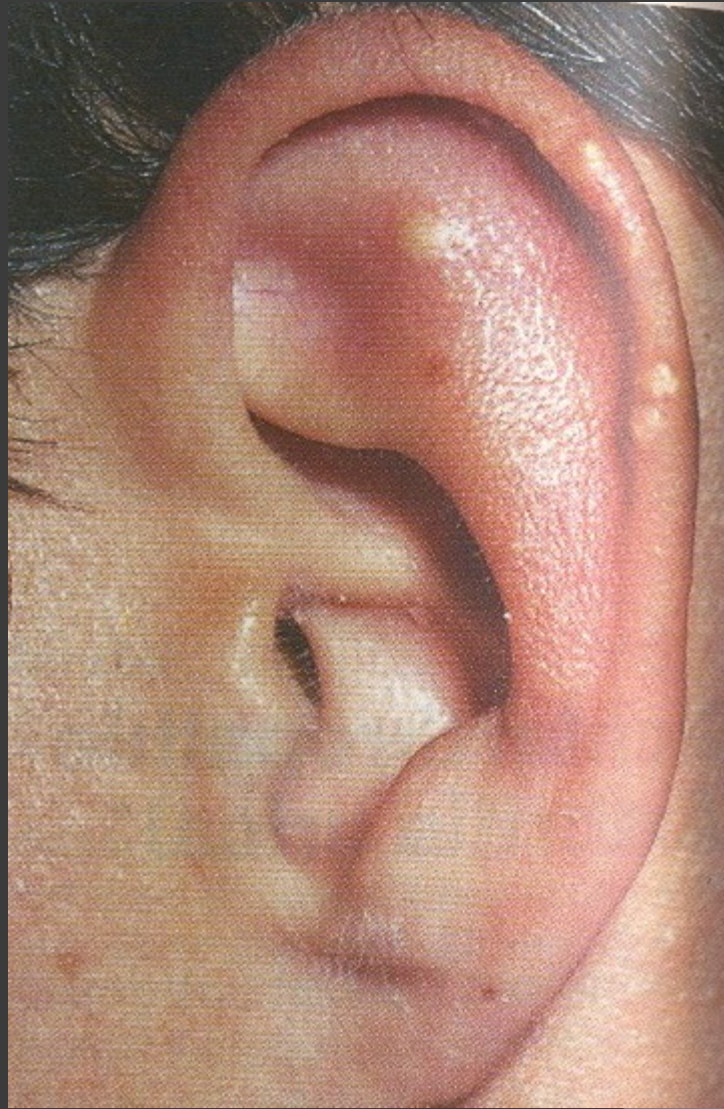





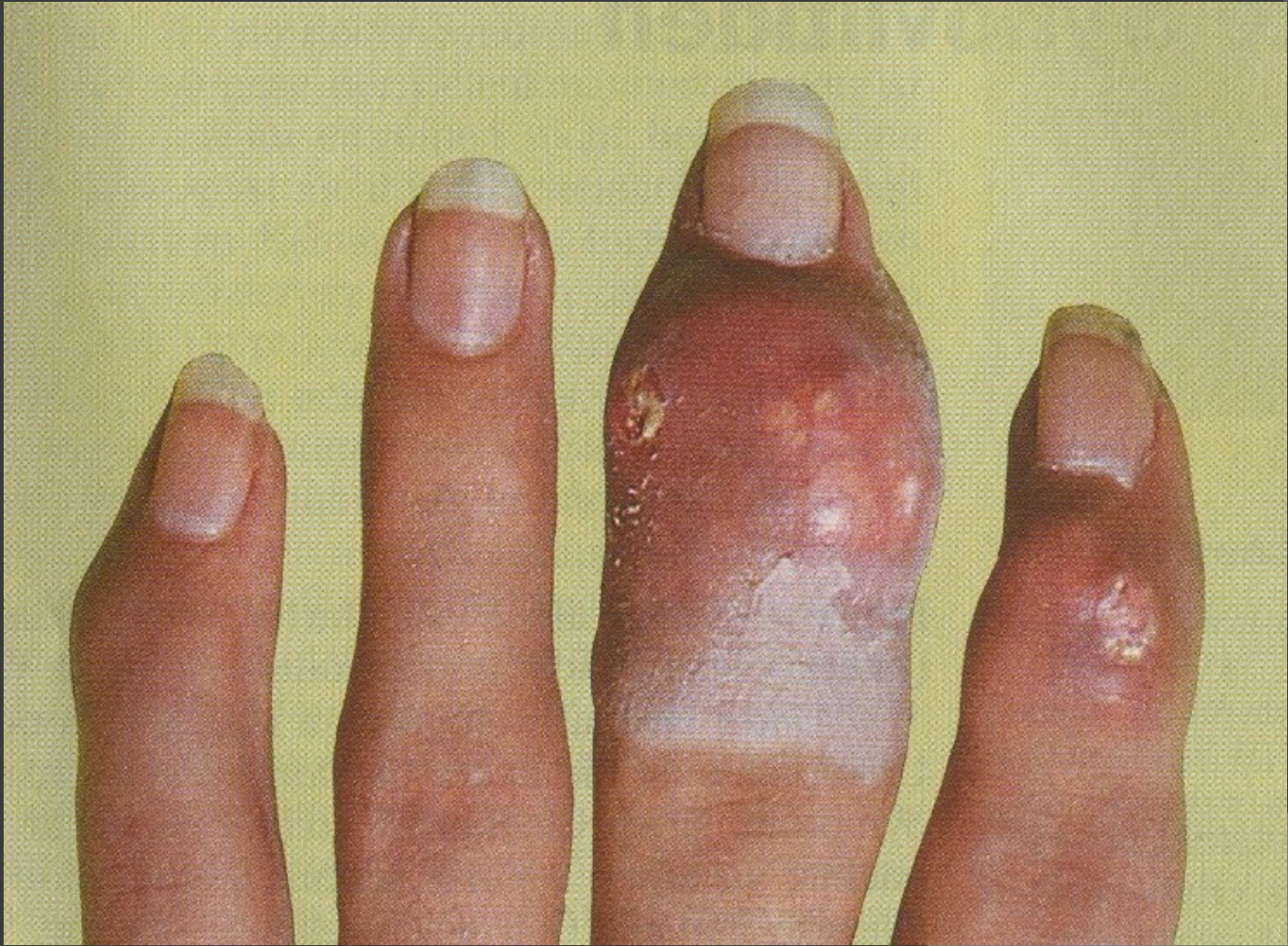DNA - příznaky

- dnavý záchvat – typicky MTF kloub, začíná nad ránem, obvykle po dietní či režimové chybě, parestézie přecházející v bolest, zčervenání, otok, celkově teploty, podrážděnost, pocit plnosti, nástup do několika hodin do maxima, odeznívá 3-7 dní
- dnavý tofus – uložení krystalů KM



DNA

- ⦿ chronická - orgánové postižení:
 - dnavá ledvina
 - dnavá artritida
- ⦿ laboratorní příznaky – zvýšení sérové hladiny KM – u primární nižší u sekundární vyšší, lehce zvýšená FW, punktát z kloubu nebo tofu



DNA - léčba

- ⊙ akutní záchvat – NSAID – indometacin, diclofenac, klid, tekutiny, dříve kolchicin 1 mg po 1 hod do vyvolání průjmu
- ⊙ dlouhodobě - dieta bezpurinová, blokátory xantinoxidázy – allopurinol
- ⊙ sekundární dna – při krevních chorobách, chemoterapii, renální insuficienci

Který je hlavní laboratorní parametr dny?

- ⦿ urea
- ⦿ kreatinin
- ⦿ kyselina močová
- ⦿ žádný z výše uvedených

Který je hlavní laboratorní parametr dny?

- ⦿ urea
- ⦿ kreatinin
- ⦿ **kyselina močová**
- ⦿ žádný z výše uvedených

Degenerativní onemocnění kloubů

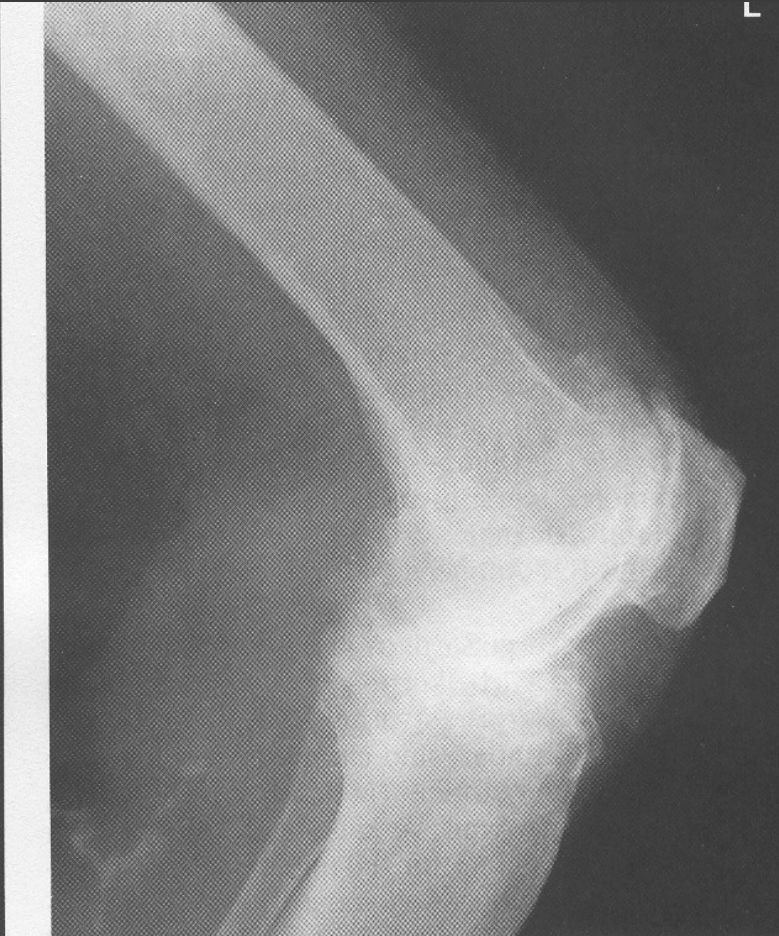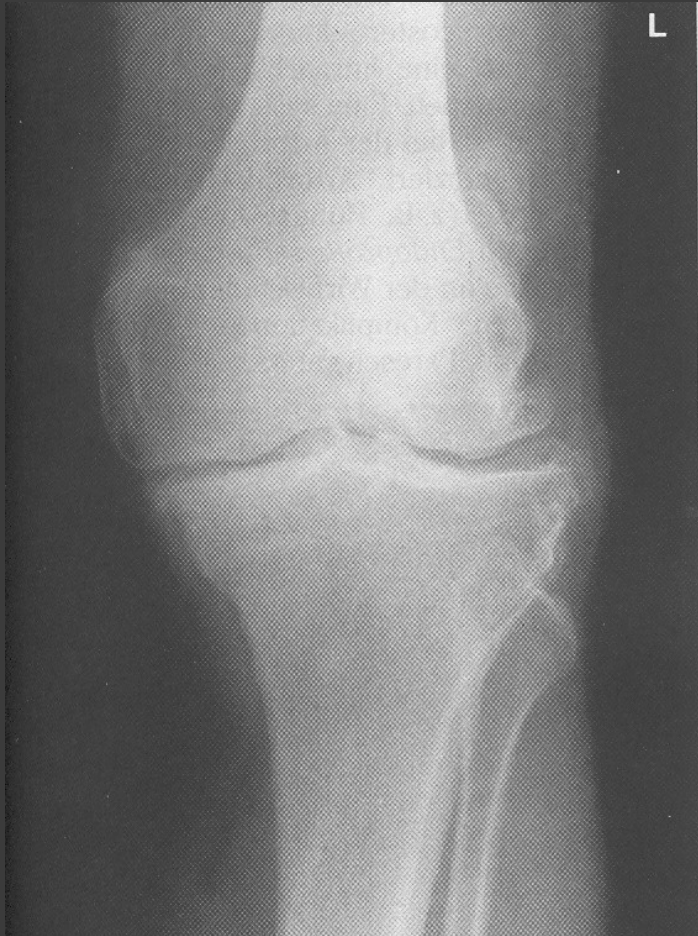- ⊙ rozvláknění chrupavky, její rozrušení, atrofie
- ⊙ příčiny - stárnutí, kongenitální, traumatické změny, onemocnění kloubů, přetěžování, metabolické vlivy, genetické vlivy
- ⊙ příznaky – startovací bolesti, horší k večeru, bolest v krajích polohách, deformace kloubu, varózní, valgózní postavení, omezení hybnosti až ankylóza
- ⊙ dekompenzace artrózy – zánětlivé známky, bolesti spontánní, i v noci

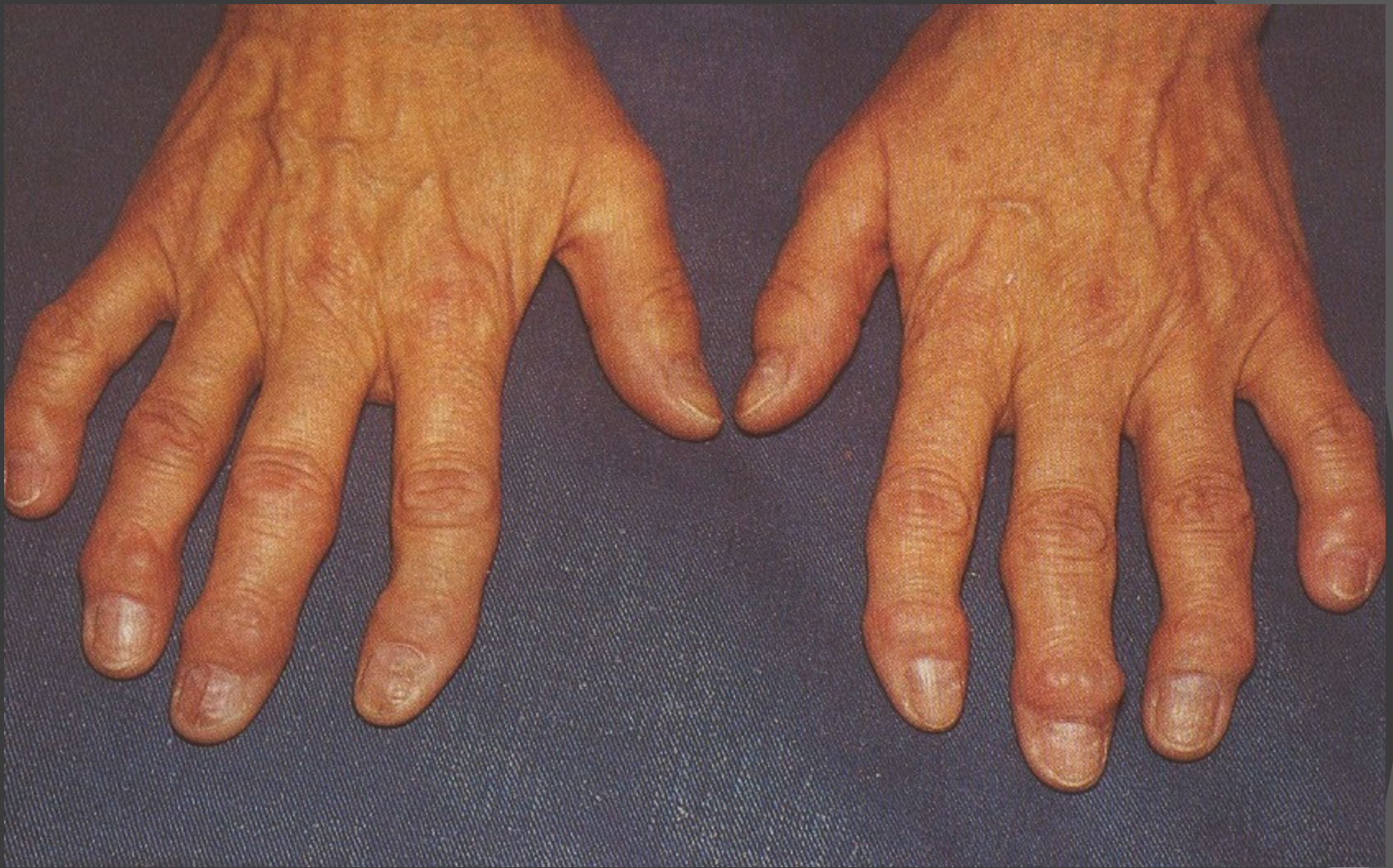Degenerativní nemoci kloubů

- ⦿ RTG obraz – zúžené kloubní štěrbiny – ztenčení chrupavky, osová úchylka, naléhání kostní tkáně – tvorba osteofytů, subchondrální cysty
- ⦿ laboratorní obraz – není zvýšena FW ani jiné parametry

Degenerativní nemoci kloubů

- ⊙ HKK – Heberdenovy a Bouchardovy uzly, palcová rhizartróza
- ⊙ kyčelní klouby – koxartróza – bolest do inguiny a na vnitřní stranu stehna, zkrácení končetiny, sklon pánve
- ⊙ kolenní klouby – gonartróza – u obézních a u porušené osy, zpočátku bolestivost se schodů a s kopce, postižen i kloub femoropatelní – sed, klek, dřep
- ⊙ klouby nohy – hallux valgus, Chopartův kloub





Heberdenovy uzly

- deformace na DIP
- známka osteoartrozy

Bouchardovy uzly

- deformace na PIP
- u osteoartrozy, ale i u revm. artritidy (jako korelát deponit protilátek v synoviální tekutině)

Degenerativní nemoci kloubů

- léčba – odstranit příčiny – Ize-li, rehabilitace, analgetika (ASA, NSAID) – příliš velká analgésie vede k přetěžování kloubu, chondroprotektiva, fyzikální terapie, RTG ozáření, lázeňská léčba, TEP
- POZOR! Vedlejší účinky NSAID, volně prodejné!

Které jsou nejvýznamnější vedlejší účinky NSAID?

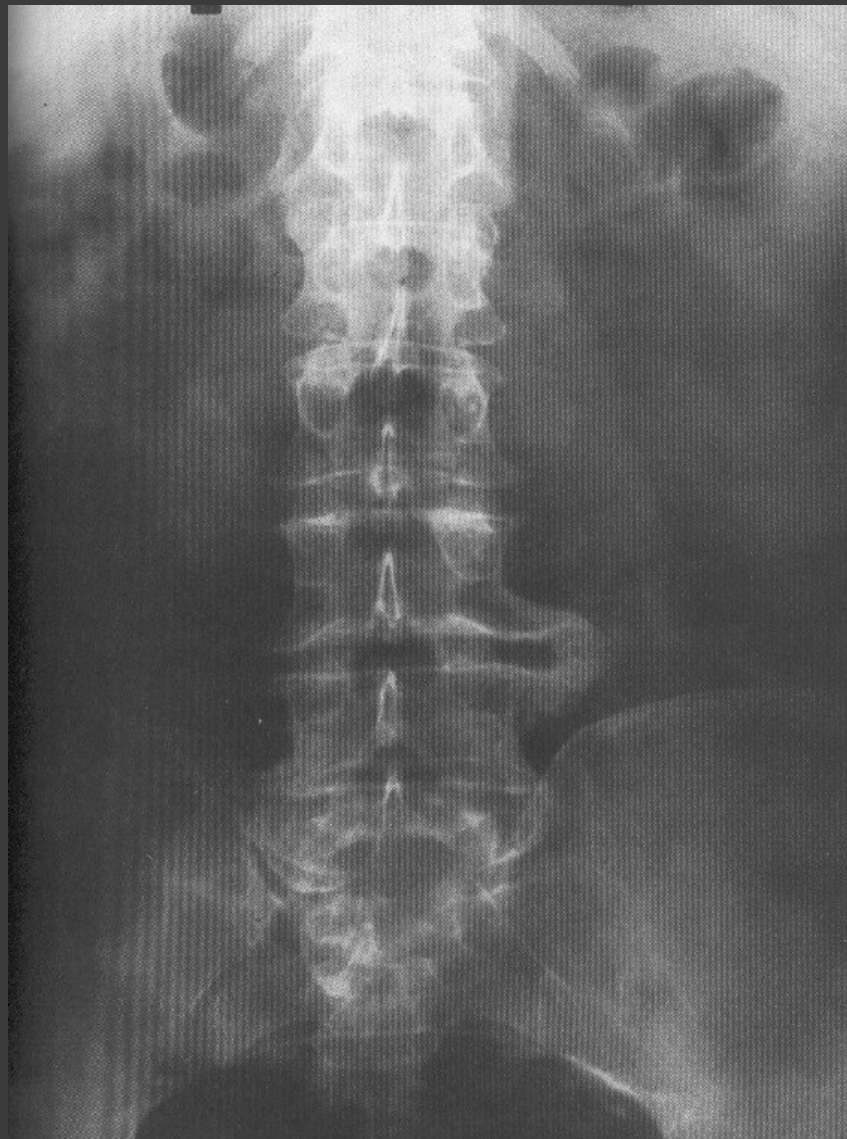- ⦿ vředová choroba gastroduodena
- ⦿ selhání ledvin
- ⦿ zhoršení hypertenze
- ⦿ srdeční selhání
- ⦿ všechny možnosti

Které jsou nejvážnější vedlejší účinky NSAID?

- ⦿ vředová choroba gastroduodena
- ⦿ selhání ledvin
- ⦿ zhoršení hypertenze
- ⦿ srdeční selhání
- ⦿ všechny možnosti

Degenerativní nemoci páteře.

- ⦿ změny obdobné – na kloubních chrupavkách obratlů
- ⦿ příznaky – omezení hybnosti, bolestivost, zvýšený tonus až kontraktury paravertebrálního svalstva
- ⦿ hrozí výhřez intervertebrální ploténky a útlak míchy
- ⦿ léčba – stejně, navíc myorelaxancia



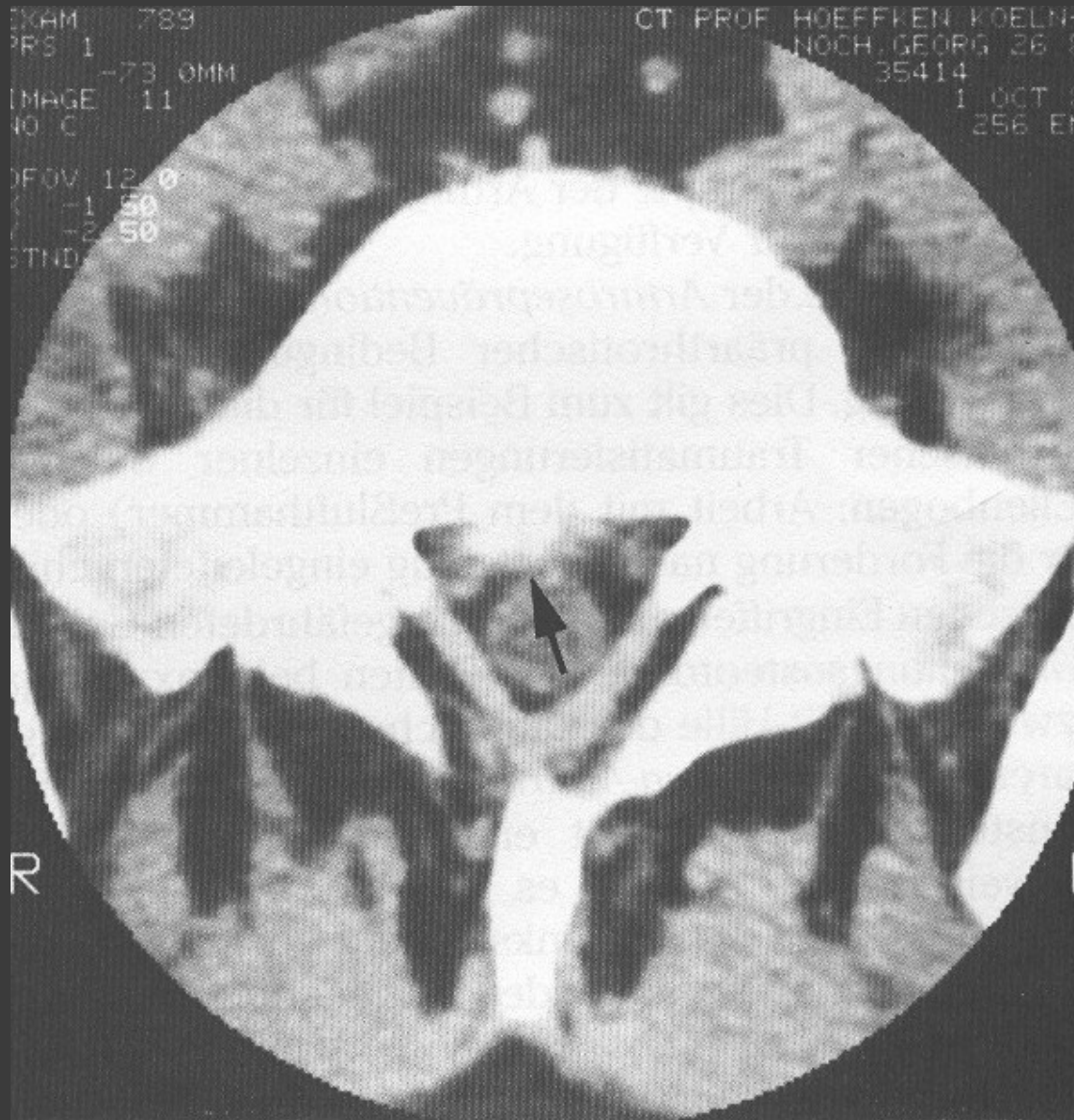
EXAM 789
PRS 1
-73.0MM
IMAGE 11
NO C

CT PROF. HOFFKEN KOELN-
NOCH. GEORG 26.8
35414
1 OCT 8
256 EN

FOV 12.0
-1 50
-2 50
STND

R

L



Mimokloubní revmatické syndromy.

- ⦿ torticollis, lumbago – svalové boelsti v oblasti krku a bederní krajiny – léčba analgetika, myorelaxancia, vazodilatancia, infiltrace mesocainem
- ⦿ entézopatie – bolesti ve svalových nebo šlachových úponech, vyvolaná pohybem, vznikají jednostranným, velkým přetížením – léčba lokálně mesocain, kenalog, klid, bandáž

Mimokloubní revmatické syndromy.

- ganglion – výchlípka synoviální výstelky nad radiokarpálním kloubem – léčba – vypuštění obsahu, chir. odstranění
- tendinopatie – záněty šlachových pochev – omezení hybnosti, vrzoty, léčba klidem, zpevnění, možná opatrná infiltrace kortikoidem

Mimokloubní revmatické syndromy.

- Tietzův syndrom – bolestivost úponů žebních chrupavek k hrudní kosti, imituje stenokardie – infiltrace mesocainem, kenalogem, ASA
- periartritida – ramene - bolestivé postižení periartikulárních měkkých tkání při nepoškozeném kloubu – způsobeno mikrotraumaty, fyzikálními vlivy, reflexně – vertebrogenní, pleurální, RTG – negat, léčba – analgetika, cvičení

Mimokloubní revmatické syndromy.

- tunelové syndromy – sy karpálního tunelu – stlačení nervově cévního svazku n. medianus (revmatické choroby, myxedém, retence tekutin)
- příznaky – parestézie, více v noci, záleží na poloze, kůže dlaně mramorovaná, prodloužení vedení na EMG
- léčba – vasodilatace, infiltrace steroidy, operativní řešení

Kasuistika

- pacientka 35 let, po návratu z dovolené u moře pocítila bolesti kloubů a svalů, občasné záchvaty zimnice i se vzestupem teploty, cítí se velmi unavená, na obličeji se objevilo červené zbarvení na tvářích
- laboratorní vyšetření – vysoká FW 90/110, CRP 80
- další vyšetření laboratorní, zobrazovací, bioptické?
- diagnóza?

Děkuji za pozornost.

