

# Hemodialýza - cévní přístupy

# Účel cévních vstupů

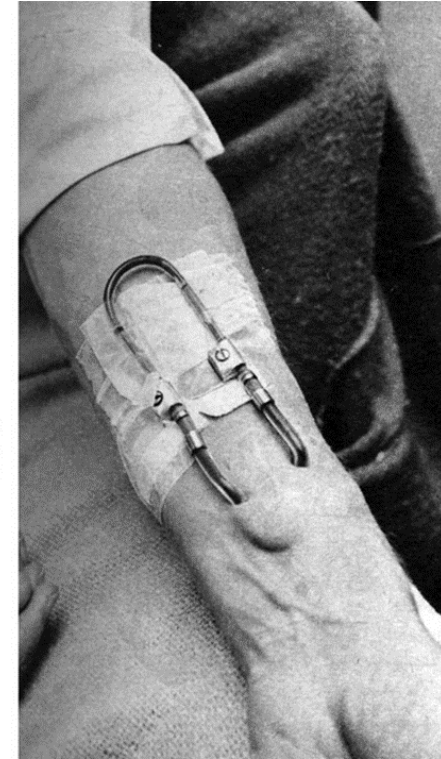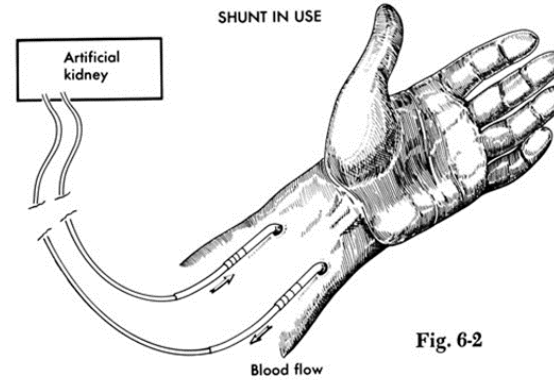
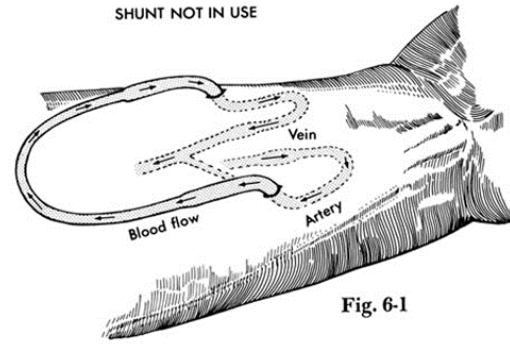
- **Umožnění hemodialýzy**
  - **Vhodný přístup k opakovanému napojování /napichování**
  - **Dostatečný průtok (200–400 ml/min.).**

# Úvod

- První úspěšná hemodialýza v ČR – 1945
- Zajištění cévního přístupu – preparovaná artérie
- Velká limitace - nedostatek cévního přístupu –nedostatečný počet hemodialýz

# Scribner-quinton shunt

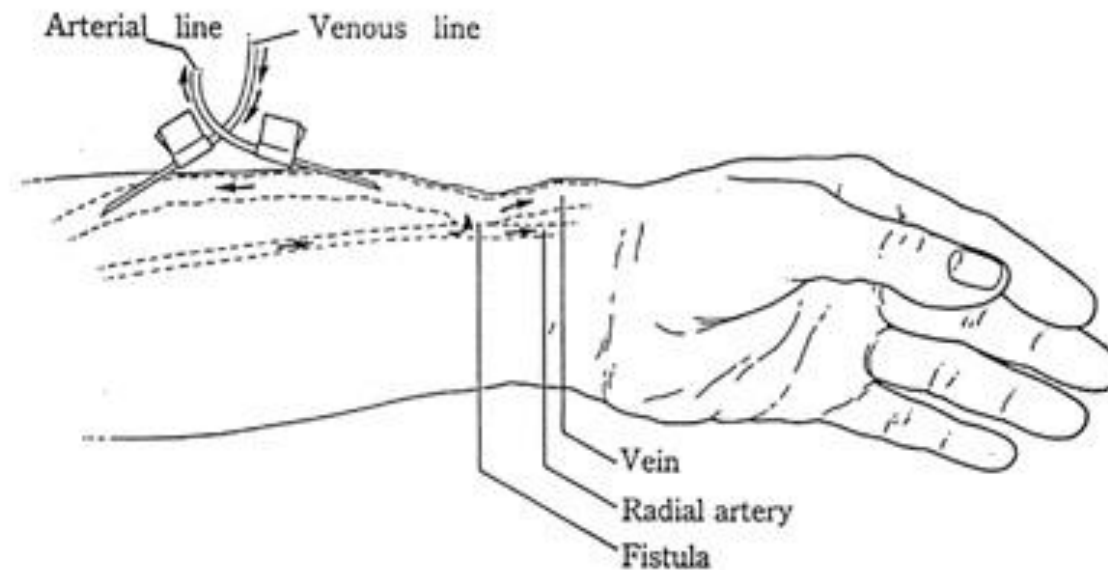
- 1960 – použití teflonových trubiček, trvale zavedených do tepny a žíly, konce jsou propojeny
- vznik chronického dialyzačního programu



# Arterio – venózní fistule

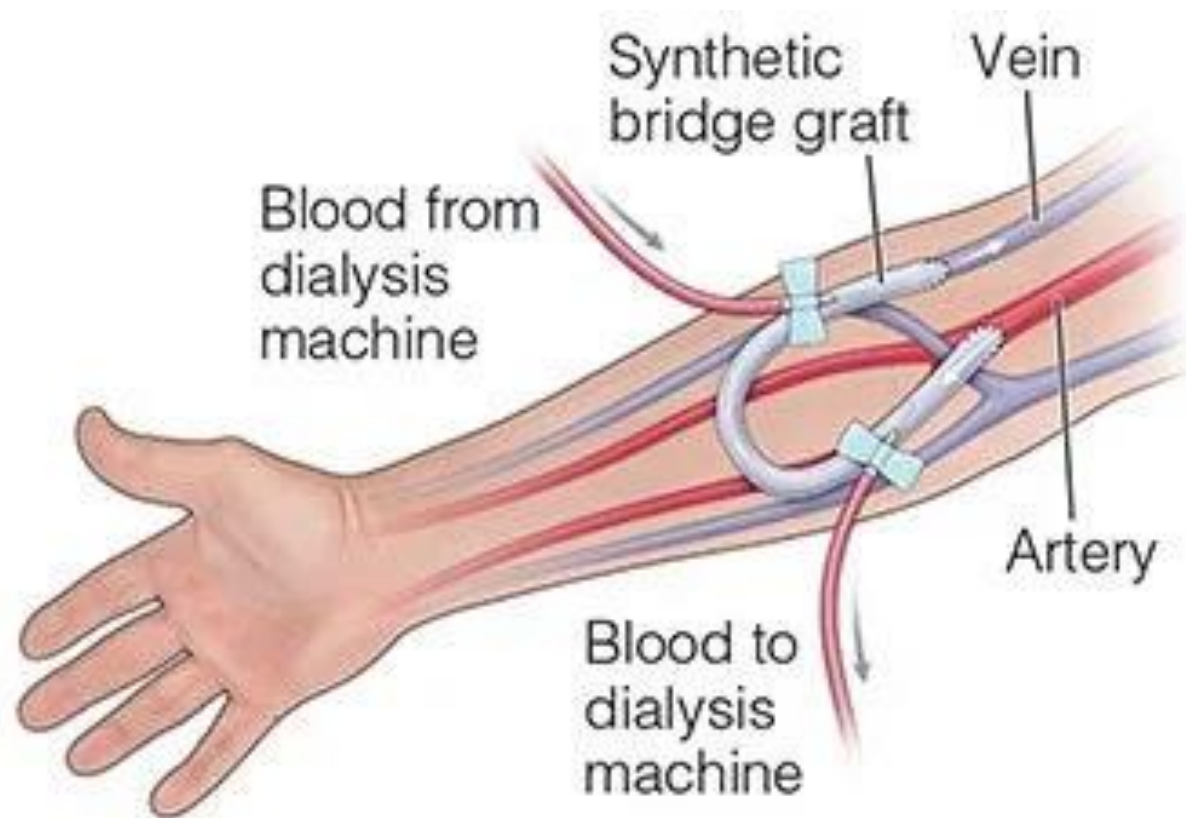
- **Cinemo a Brescia** – cévní přístup bez použití umělých materiálů
- První A- V fistule založena 19.2. 1965

(Chirurgicky vytvořená anastomóza mezi a. radialis a v. cefalica)



# Arterio – venózní graft

- 70 léta 20stol. první použití syntetických materiálu (grafty – AVG) k vytvoření A-V spojení
- zajišťují větší průtok
- používají se zejména v USA
- Evropa více využívá AVF



# Centrální veno-venózní katétr (CVC)

- 60 léta 20 stol. Stanley Shaldon zavedl CVC do v. femoralis pro účel dialýzy (nemohl najít cévního chirurga , který by u pacienta provedl Scriebnerův shunt).
- 1969 nefrolog Josef Erbem – vhodnost v. subclavia pro účely dialýzy

# Cévní přístupy pro hemodialýzu

## 1. arteriovenózní fistula (AVF)

- nativní
- autologní

## 2. arteriovenózní štěp (AVG)

- Syntetický polymer
- Bioprostéza

## 3. venózně-venózní přístup

- tunelového centrálního venózního katétru (tCVC) vloženého přednostně do nadřazeného systému vena cava



# Cévní přístupy

- **Dočasné - akutní žilní přístupy**

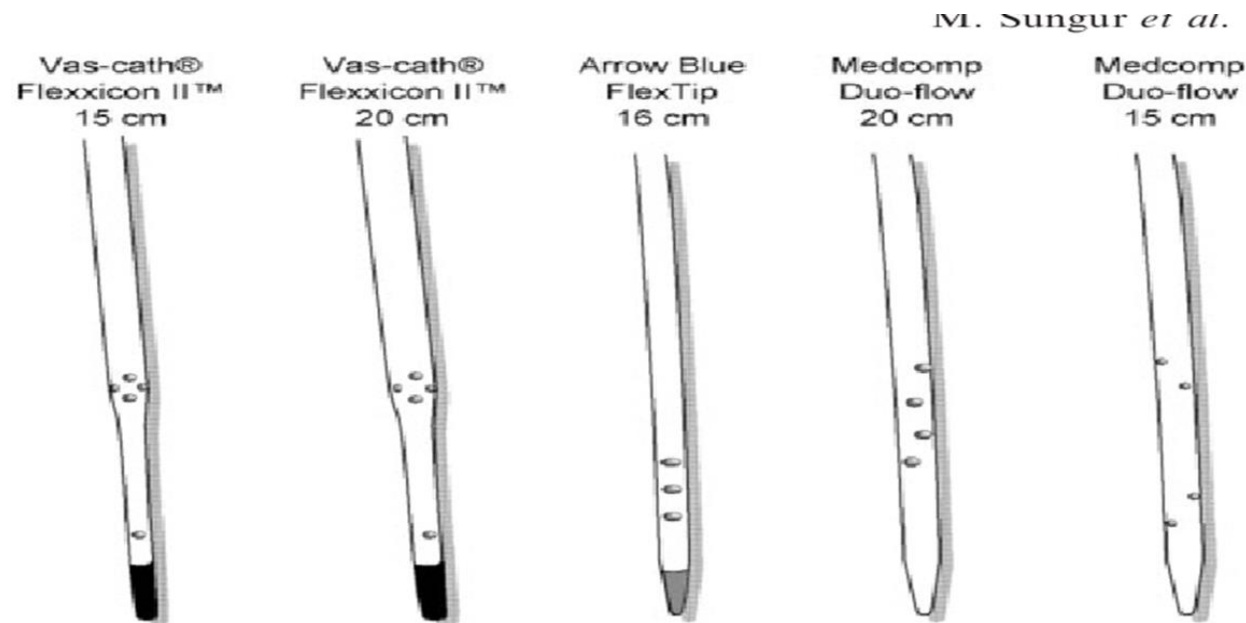
- Nepředvídatelná nutnost provedení hemodialýzy
  - Akutní renální selhání
  - Náhlé zhoršení chronické renální insuficience
  - Zánik trvalého žilního přístupu
  - „Zrání“ píštěle, kdy pacienta je nutné již dialyzovat.
  - Poškozené cévy pacienta nebo cévy velmi křehké
  - Některé typy intoxikací
- Životnost přístupu 2-3 týdny

- **Trvalé/ dlouhodobé žilní přístupy**

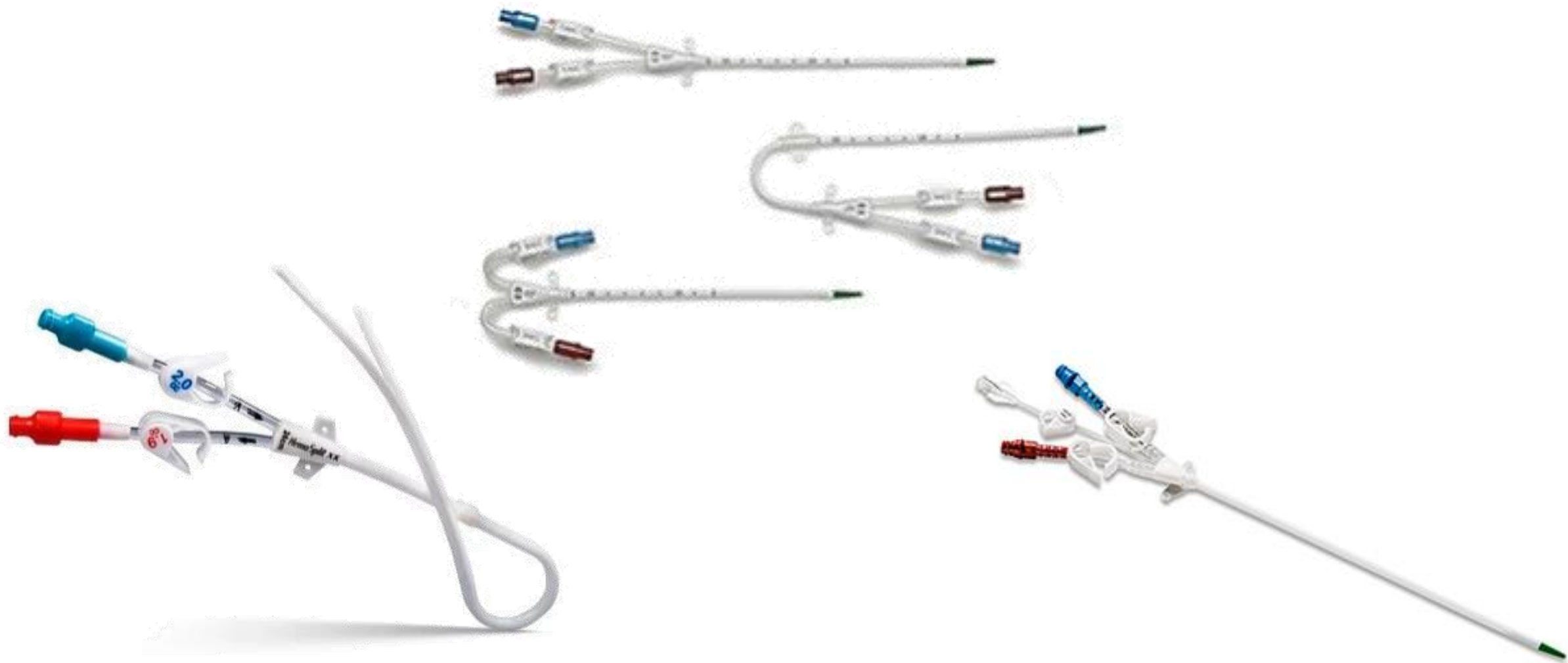
- Chirurgicky vytvořené
- Permanentní centrální žilní katetry

# Dočasné - akutní veno-venózní přístup (punkční)

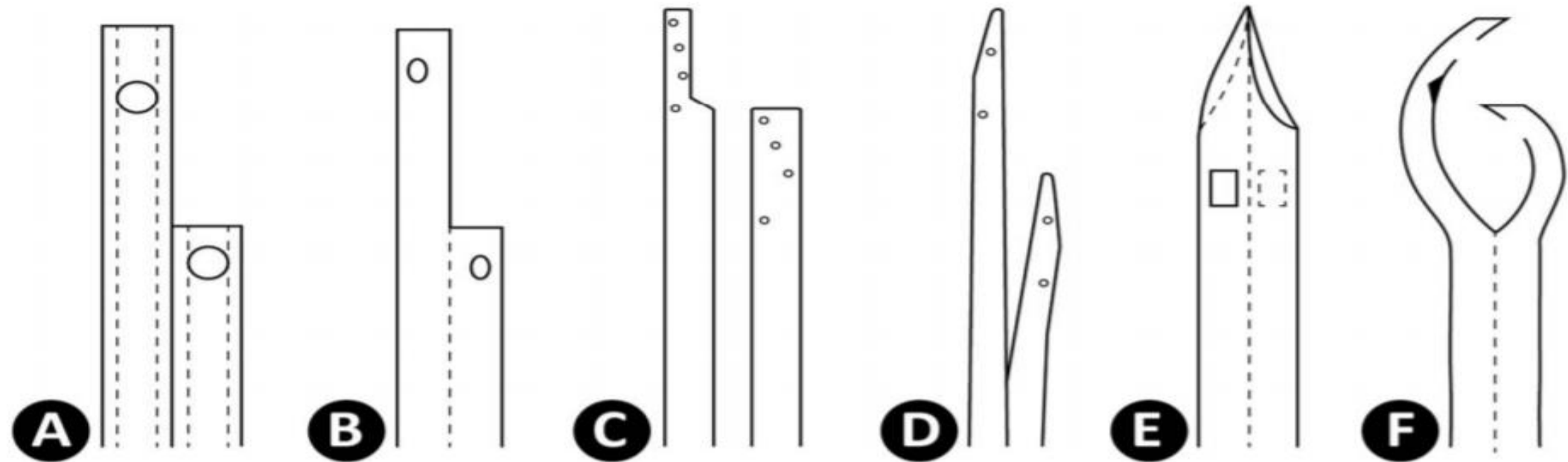
- Dvojcestná linka
  - Červená - pro nasávání,
  - Modrá - pro návrat krve.
- Sací otvory jsou po straně katétru návratový na jeho konci, aby nedocházelo k zpětnému nasávání očištěné krve, tzv. recirkulaci.



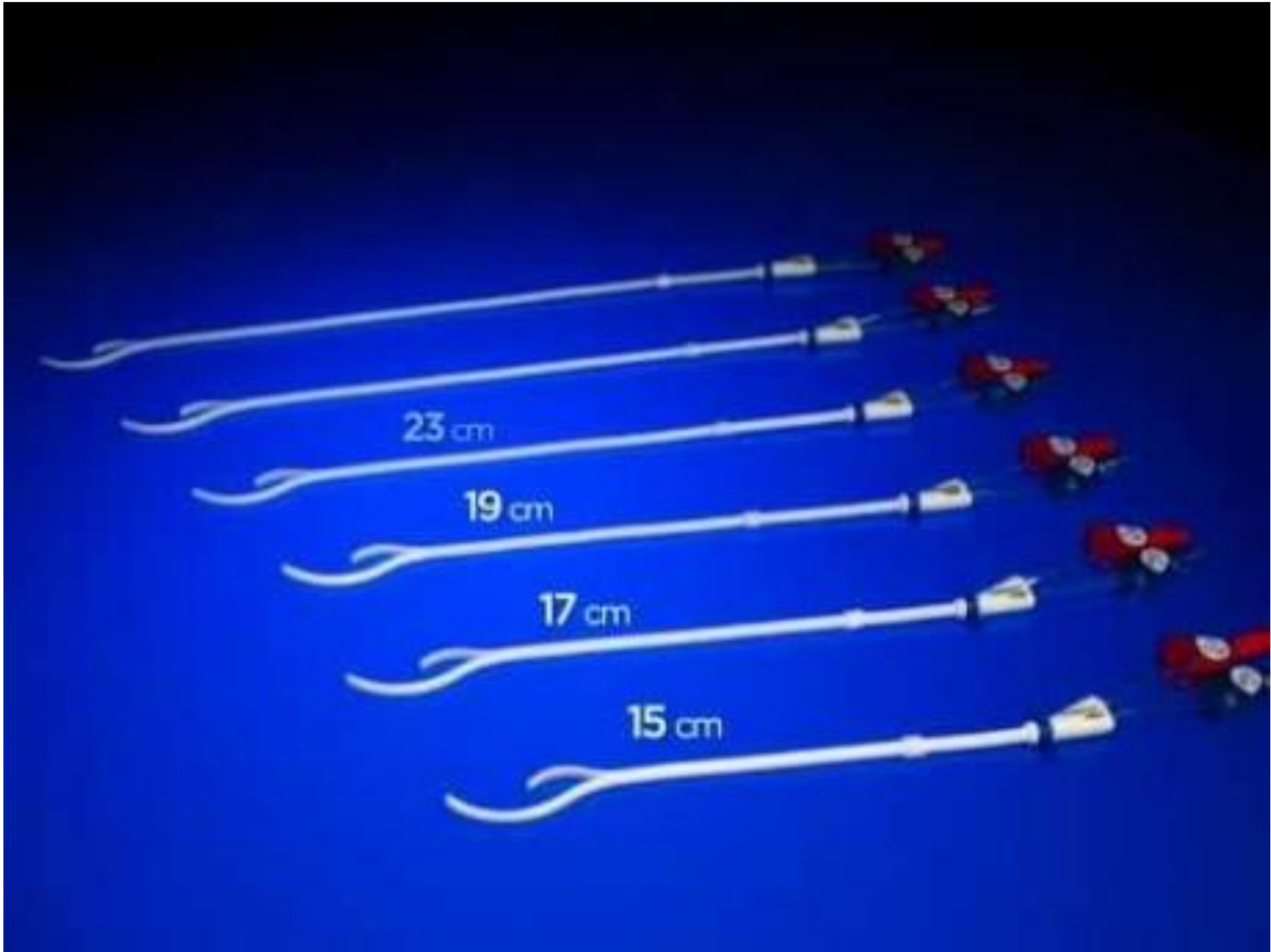
# Typy dvoucestných centrální veno-venózních katétrů



# Sací otvory



- A. Quintonův oválný hrot PermCath™ s kulatým hrotem
- B. Mahurkarův katétr se špičkovou špičkou.
- C. dvojité katétrů Canaud a Tesio (Canaud se subkutánními průchodkami)
- D. Ash SplitcathVR katétr s rozdělenou špičkou.
- E. Symetrický hrotový katétr Tal Palindrome™ (s bočními otvory).
- F. katétr CentrosFlo™



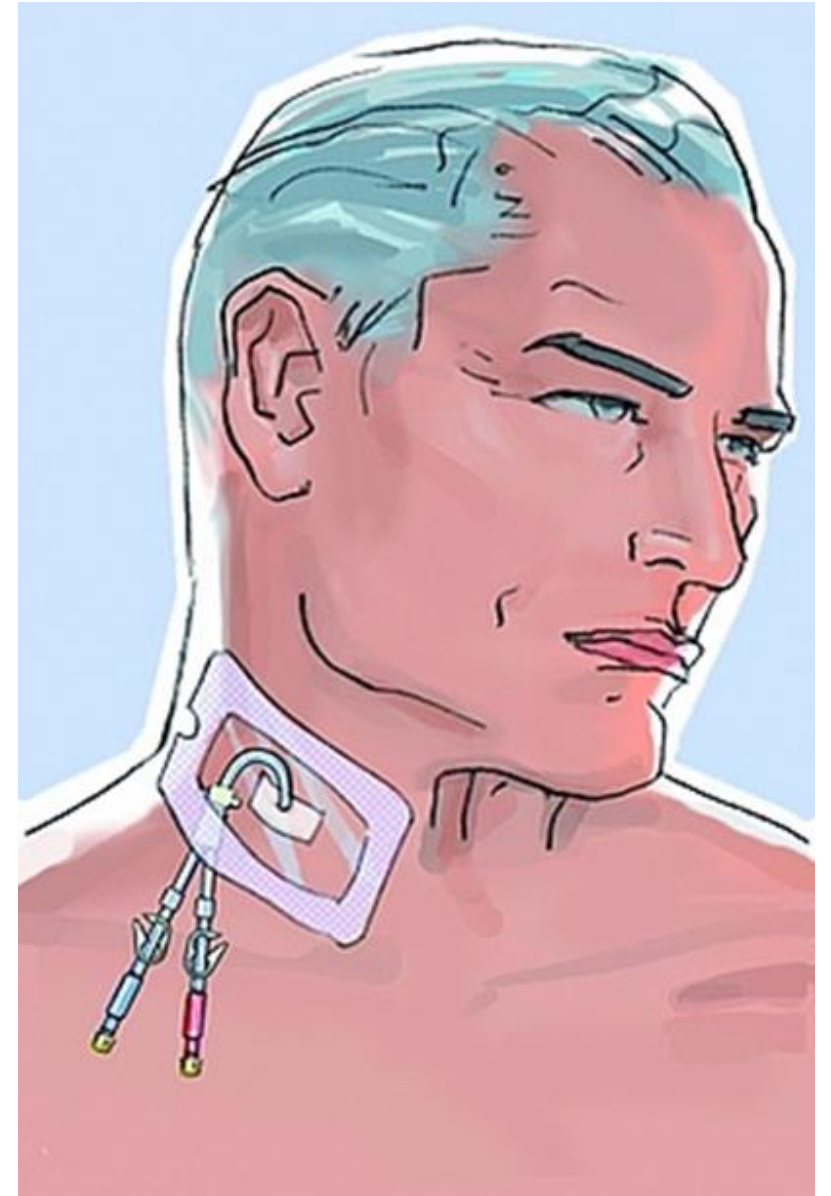
# CŽK

## VÝHODY

- okamžitý přístup do oběhové soustavy
- volný pohyb pažemi a rukama během hemodialýzy
- snadná výměna
- „nenapichování“ jehlami

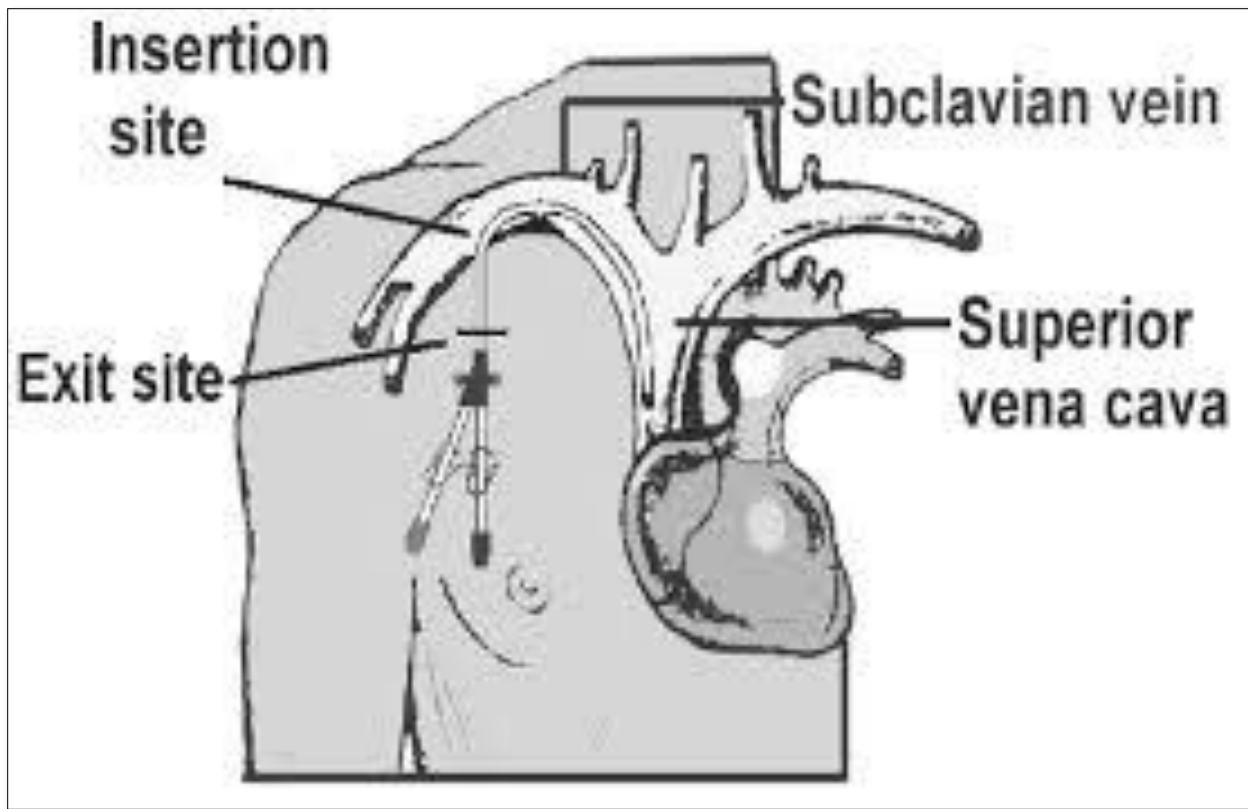
## NEVÝHODY

- infekce
- cévní stenózy
- trombóza
- krvácení
- Menší průtok nižší efektivita
- fyzický a psychický dyskomfort

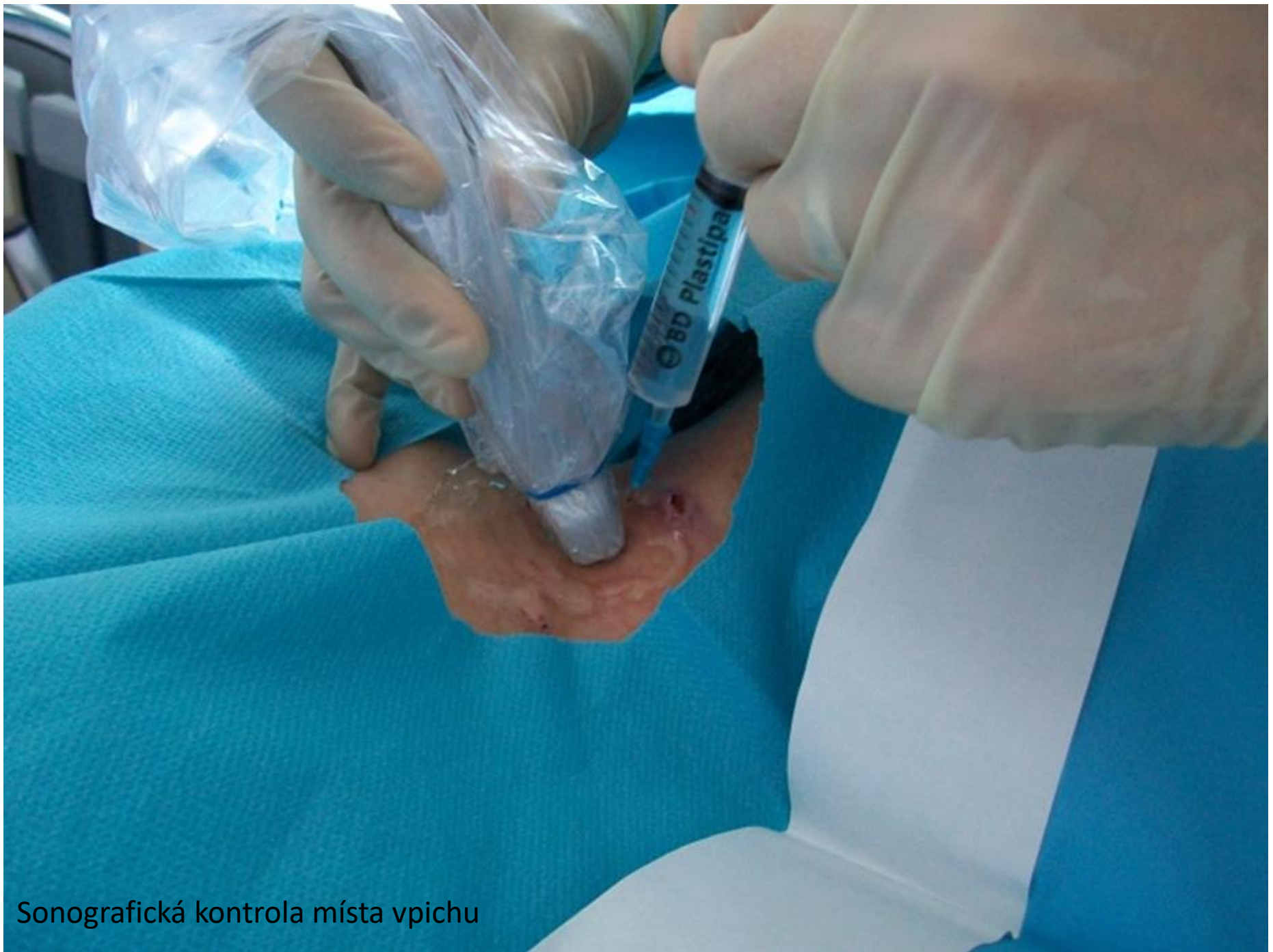

# Vstupy do centrálního žilního systému

- preferována **v. iugularis interna dx.**
  - větší lumen než v. iugularis interna sin.
  - přímá cesta do nadřazené v. cava
- v nezbytných případech v. subclavia, v. femoralis

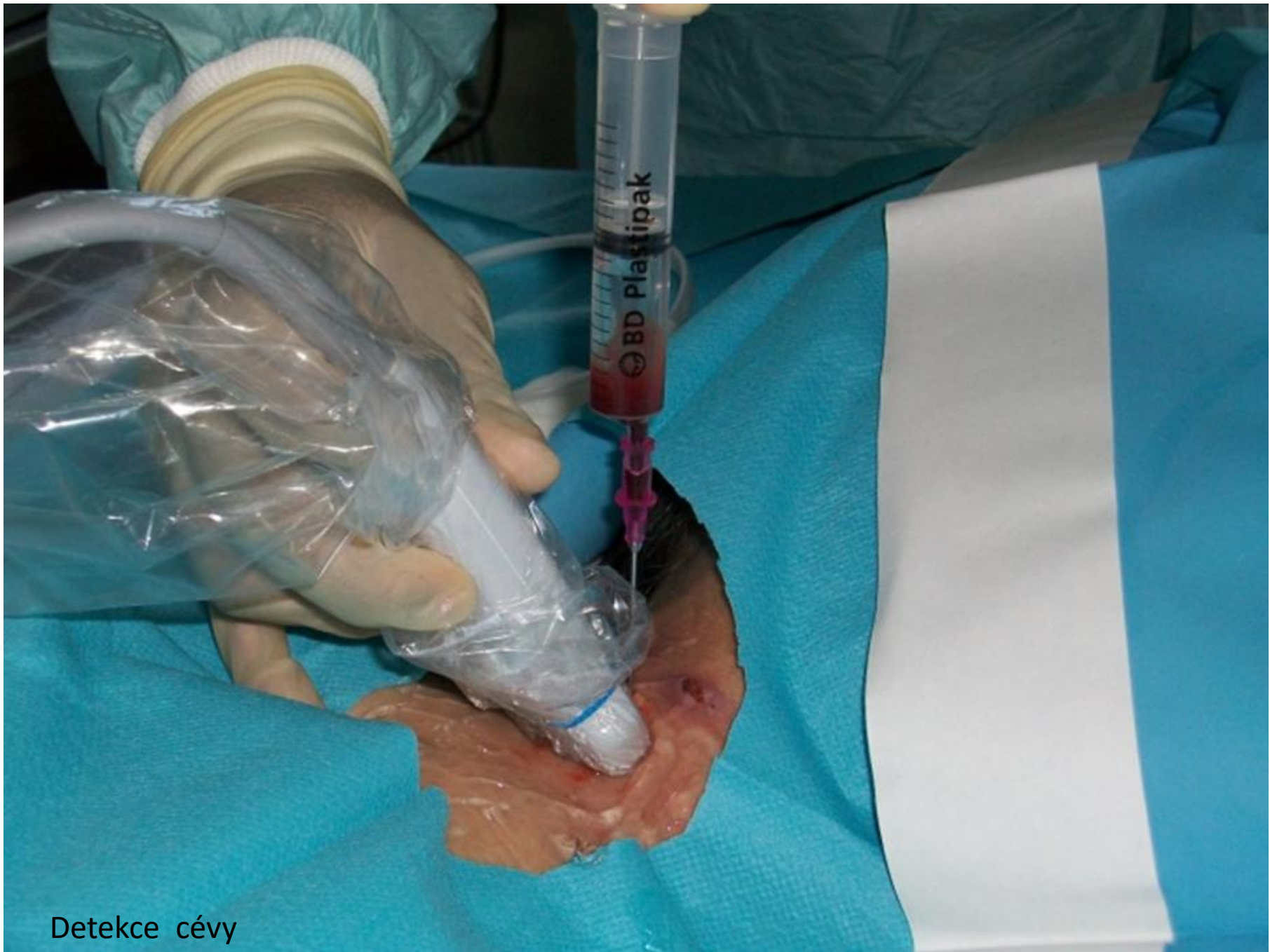

Neměla by se používat strana předpokládaného nařítí AVF. Důvodem je vznik stenózy centrální žíly a po nařítí AVF vznik komplikací s odtokem zkratované krve.

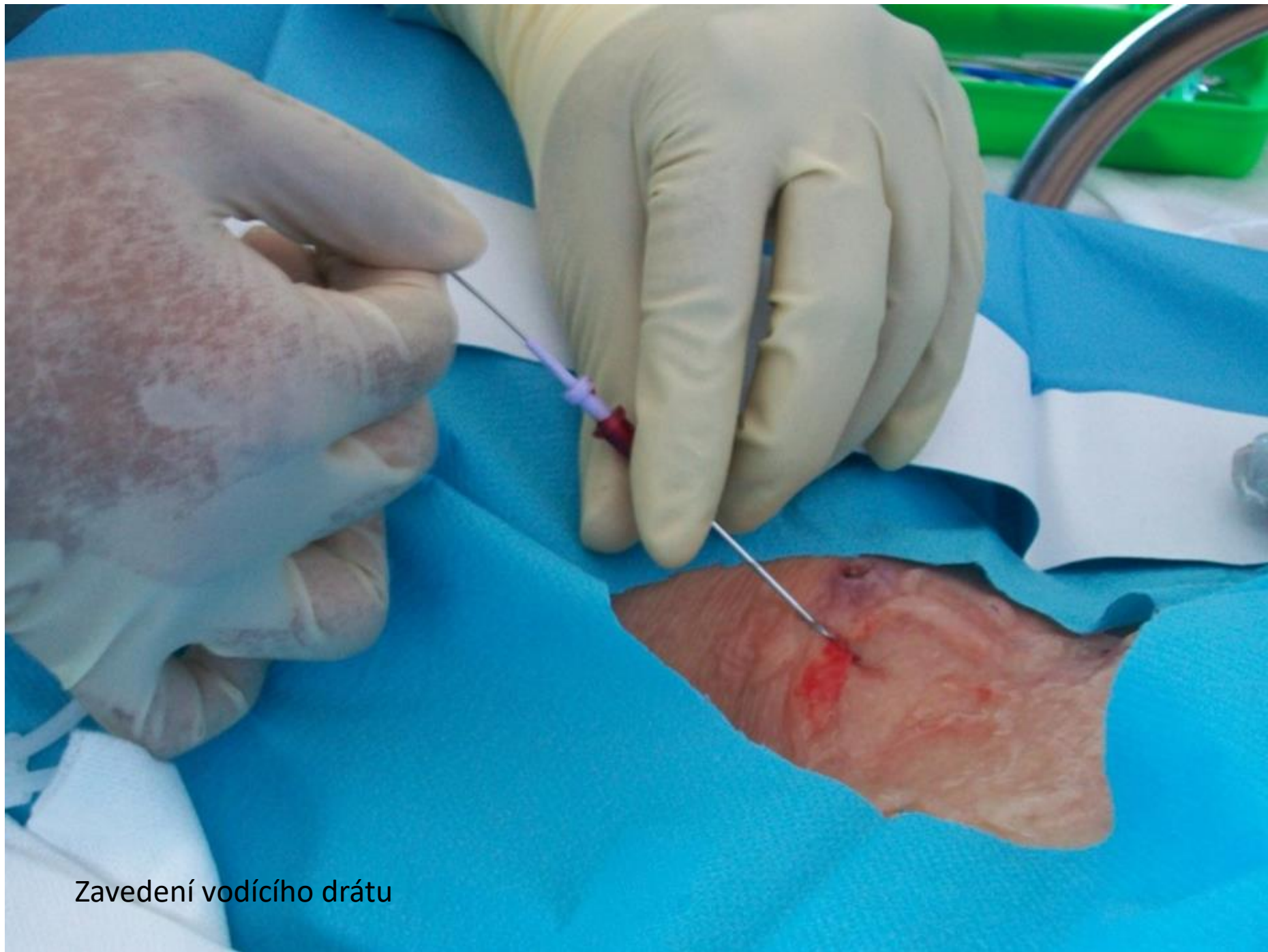


Sonografická kontrola místa vpichu

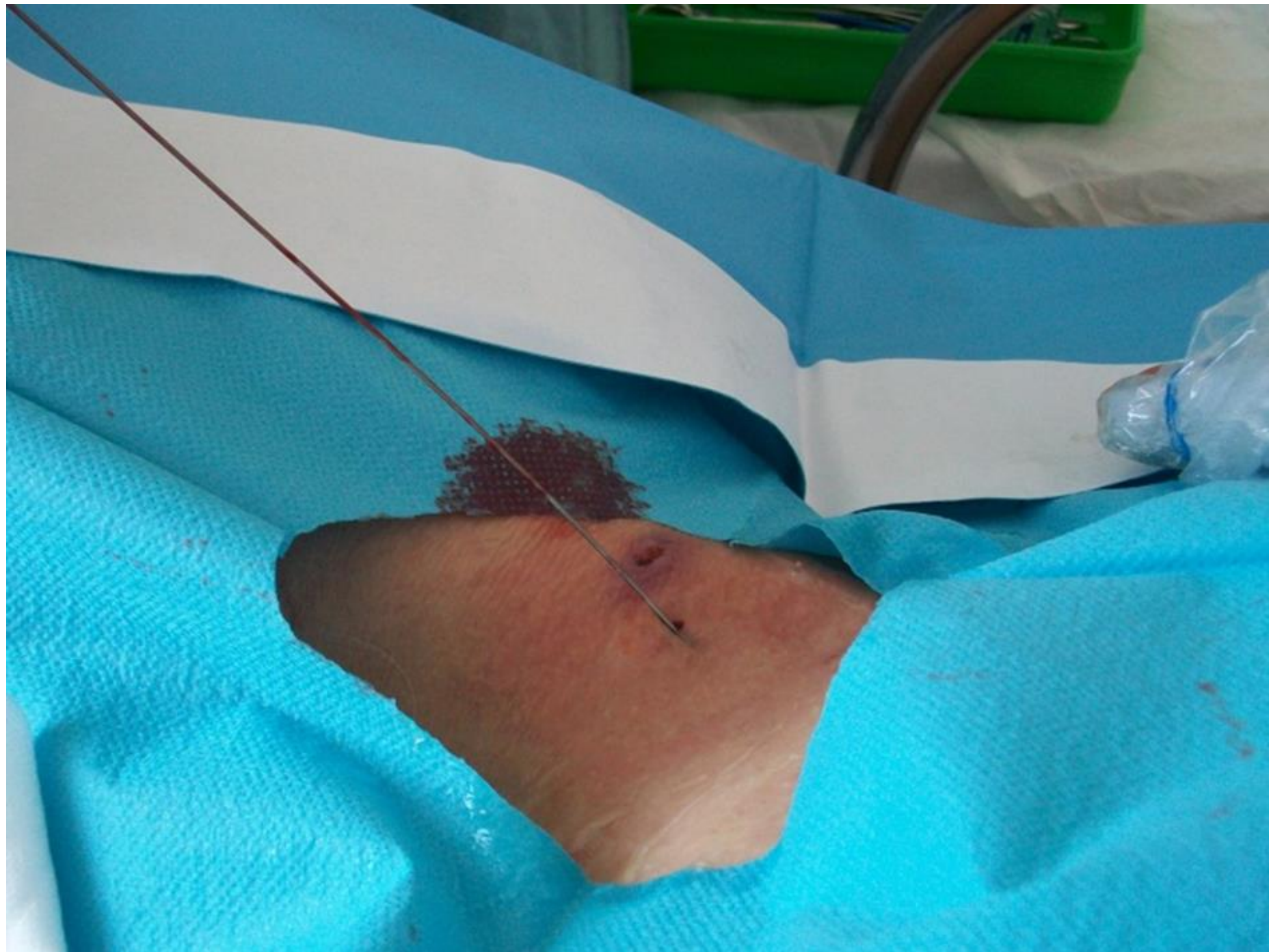


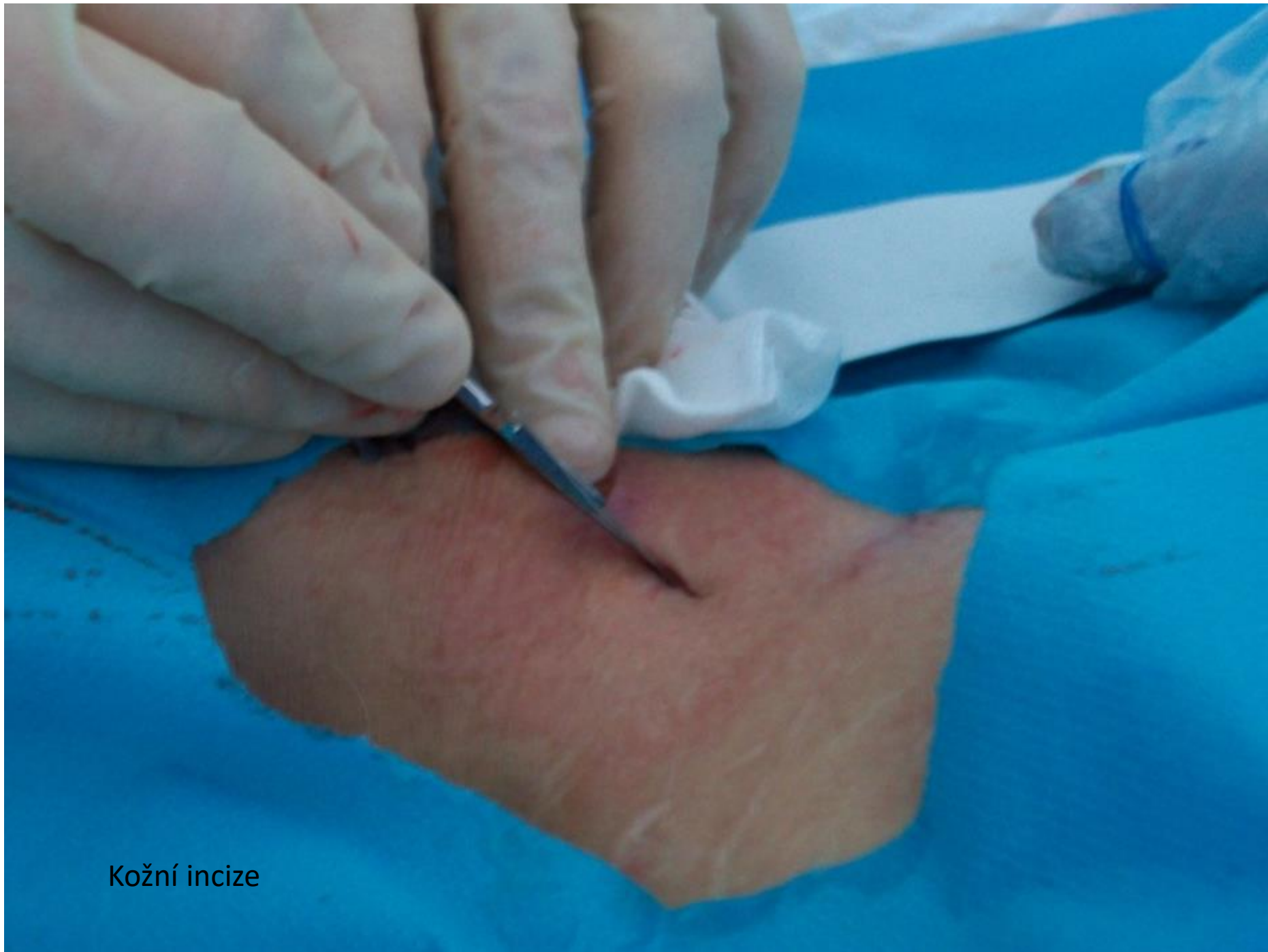
Detekce cévy

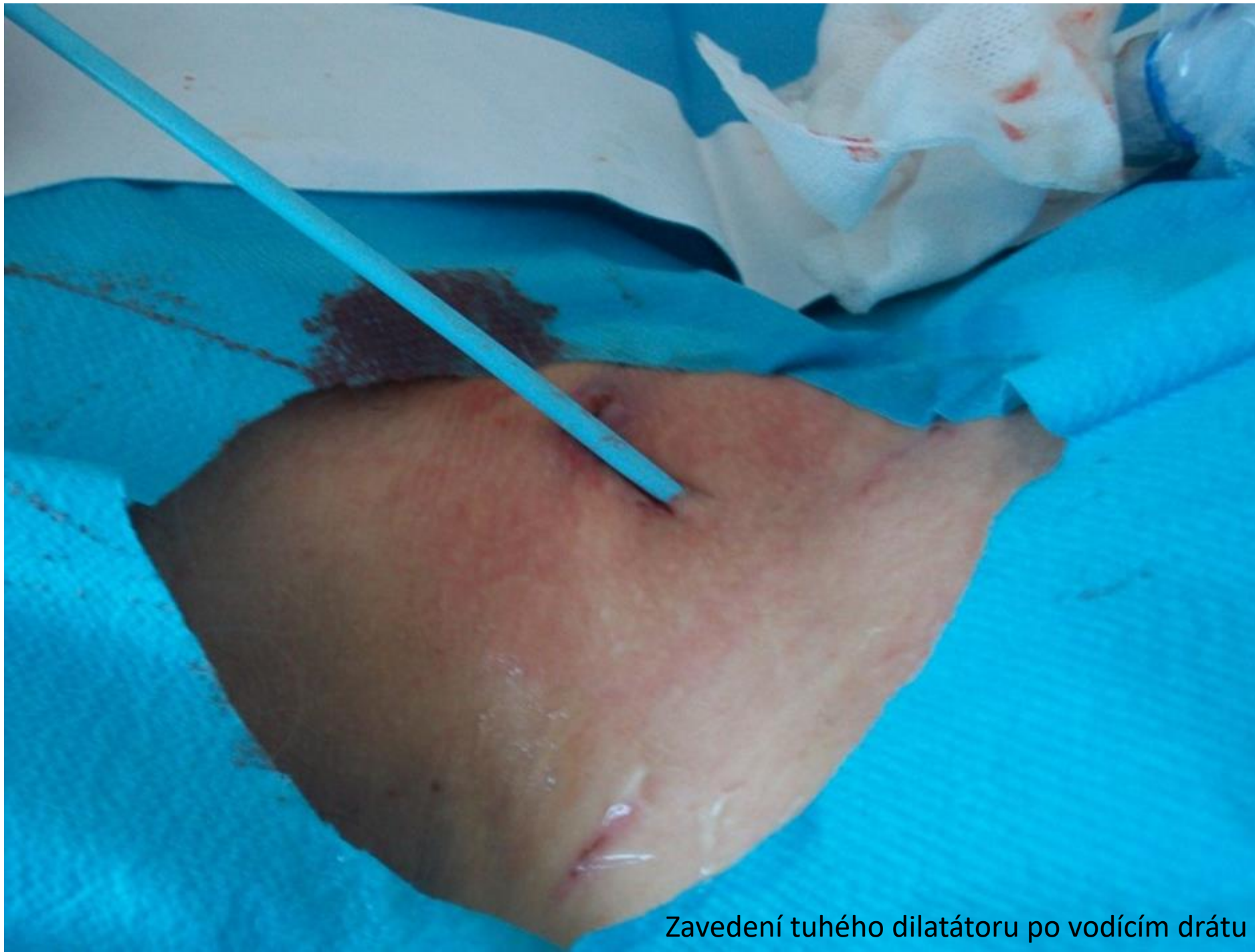

Zavedení vodícího drátu

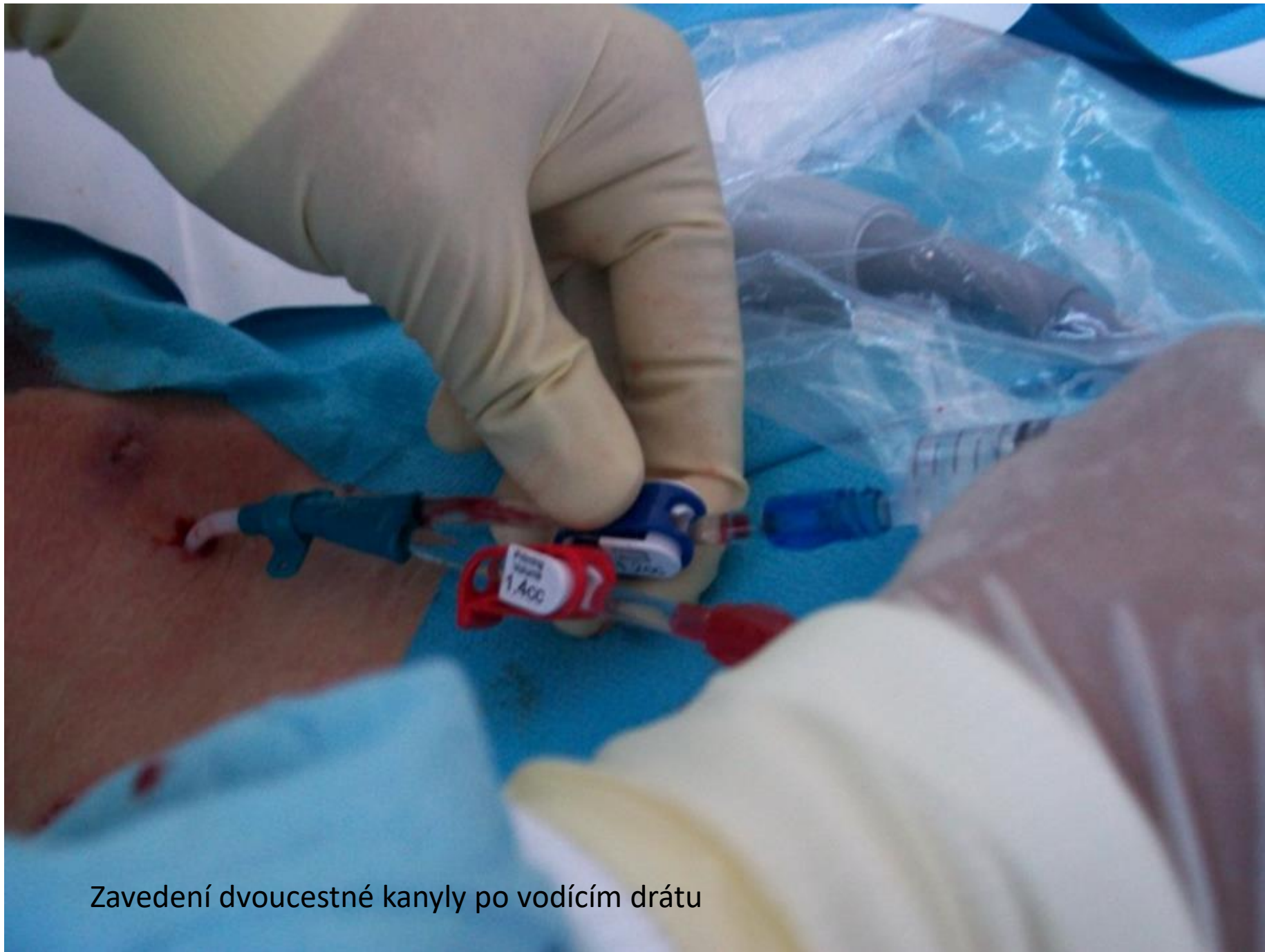



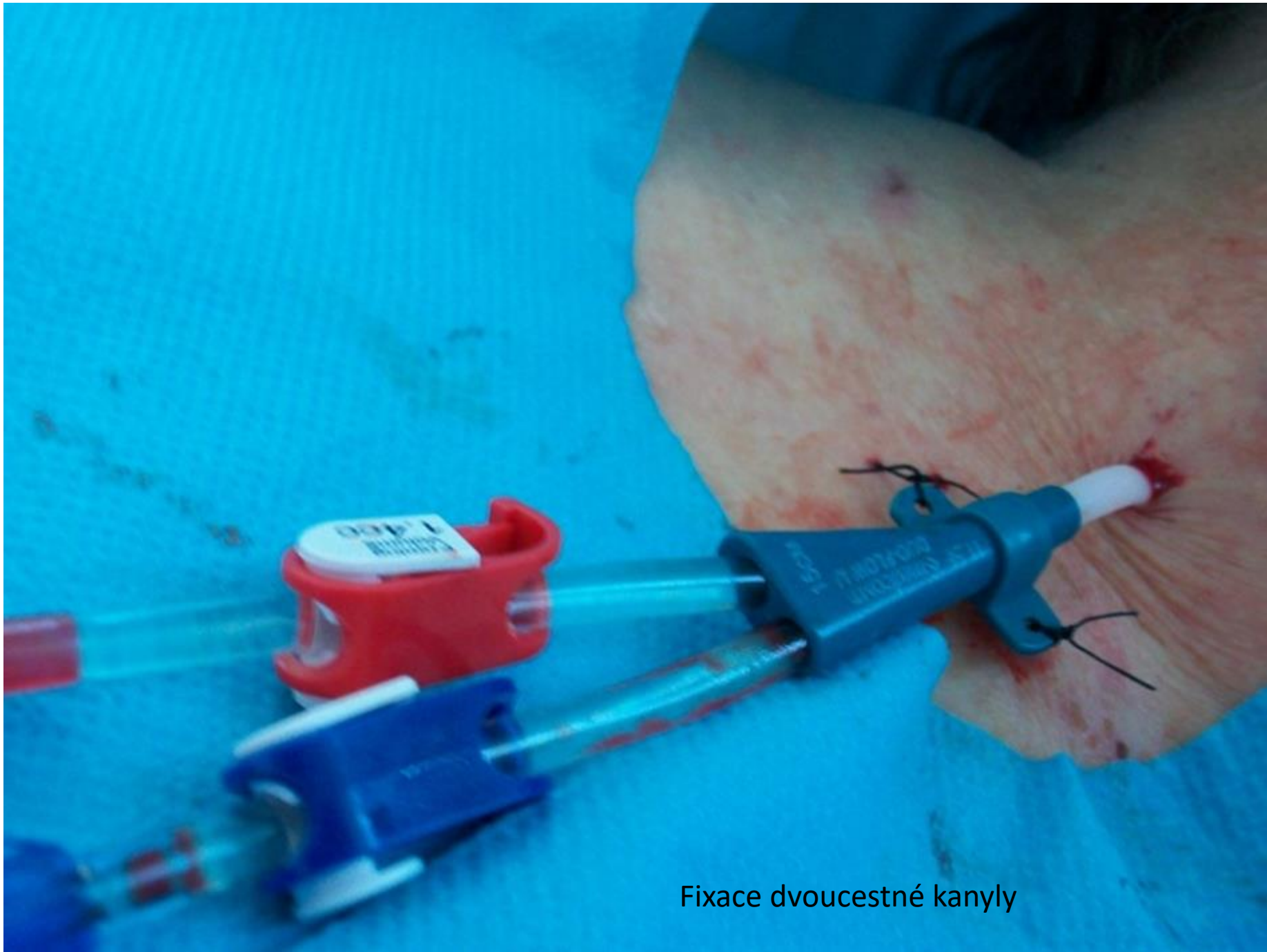
Kožní incize



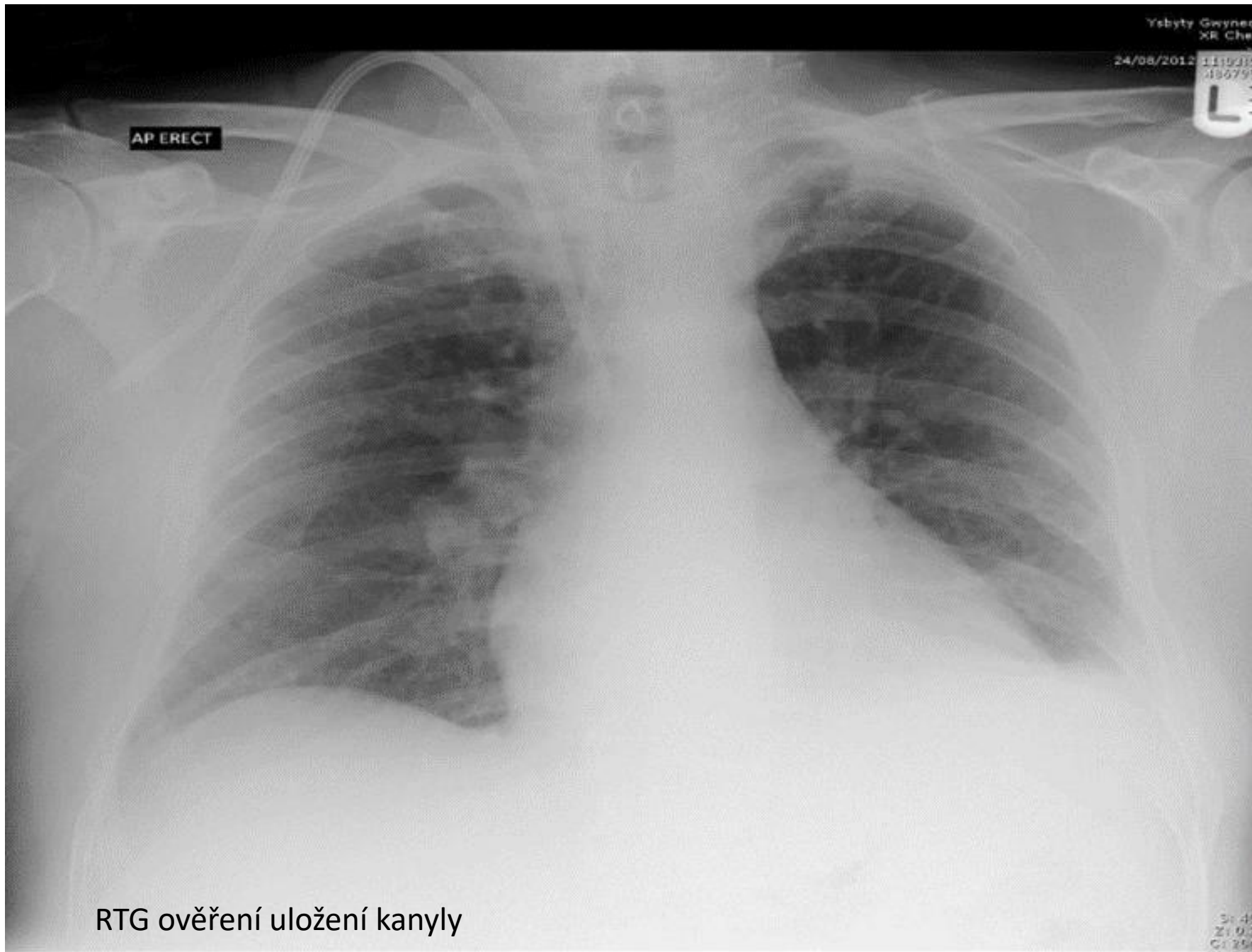
Zavedení tuhého dilatátoru po vodícím drátu



Zavedení dvoucestné kanyly po vodícím drátu



Fixace dvoucestné kanyly



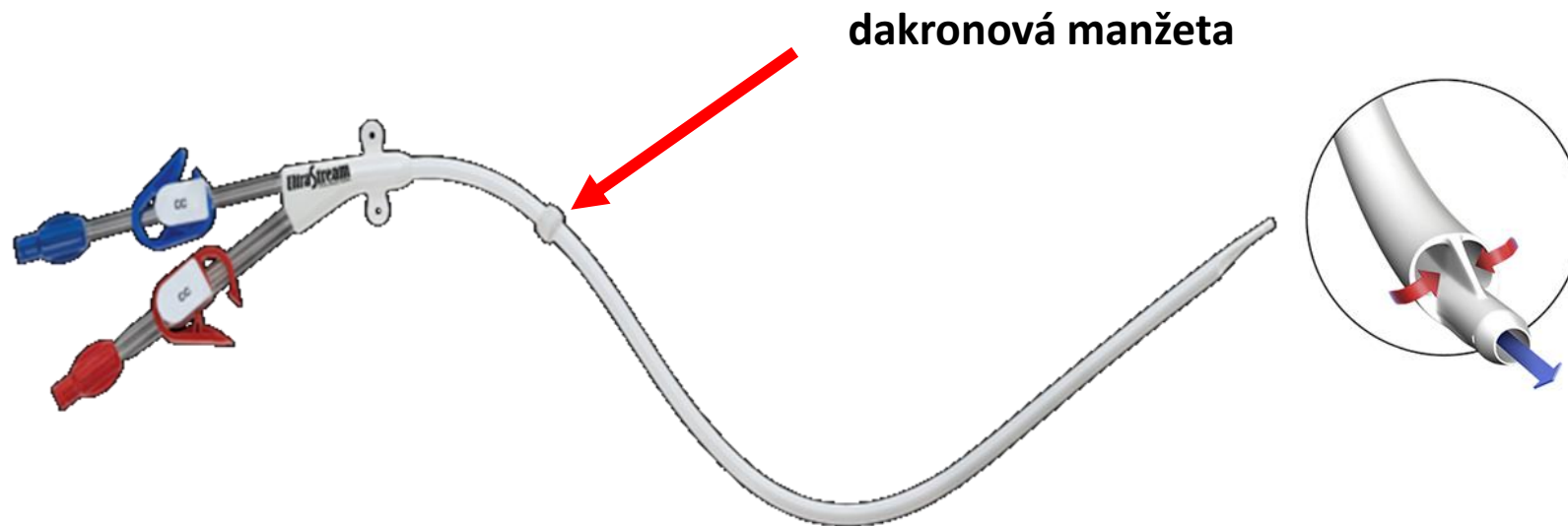
RTG ověření uložení kanyly

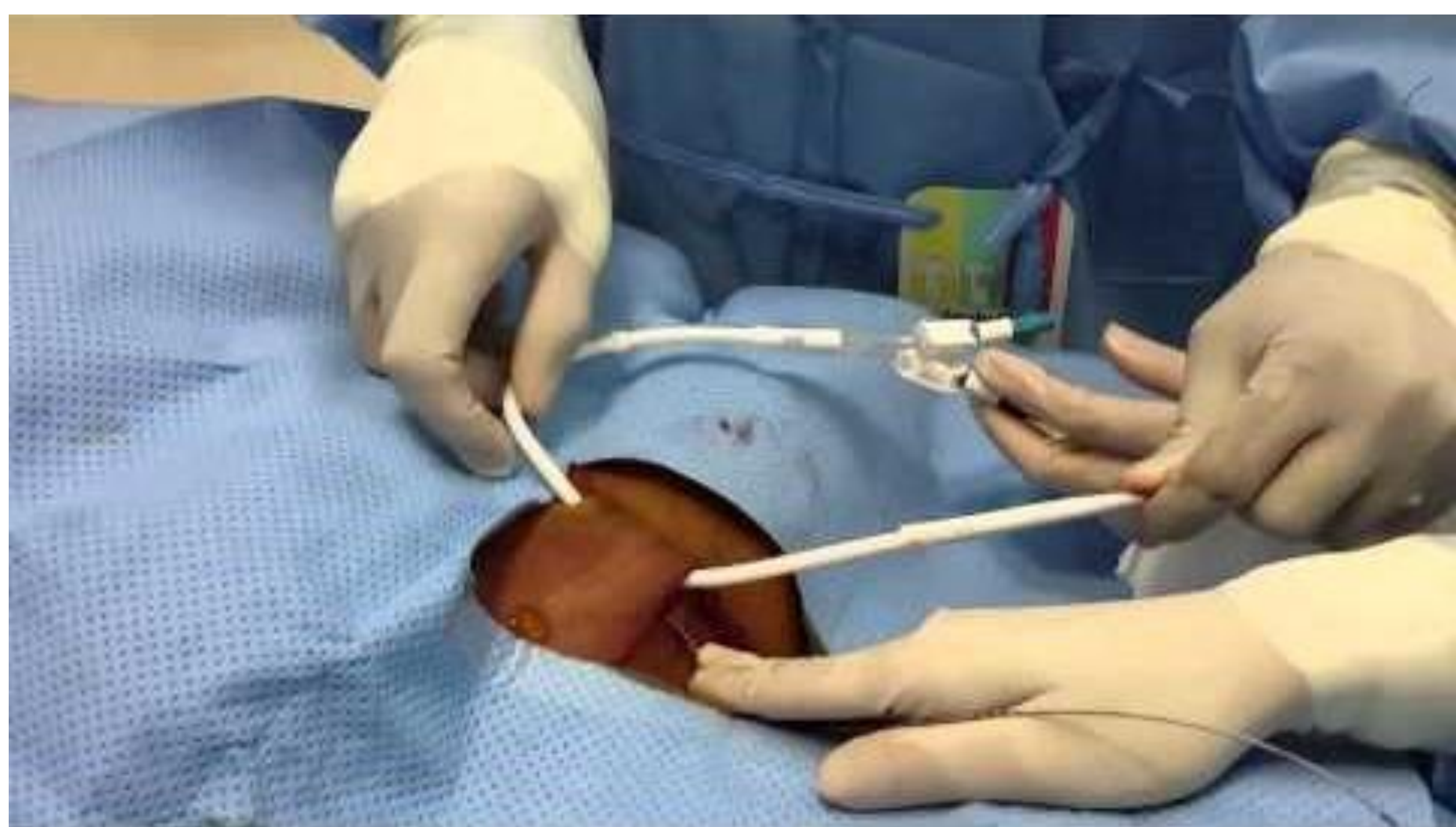

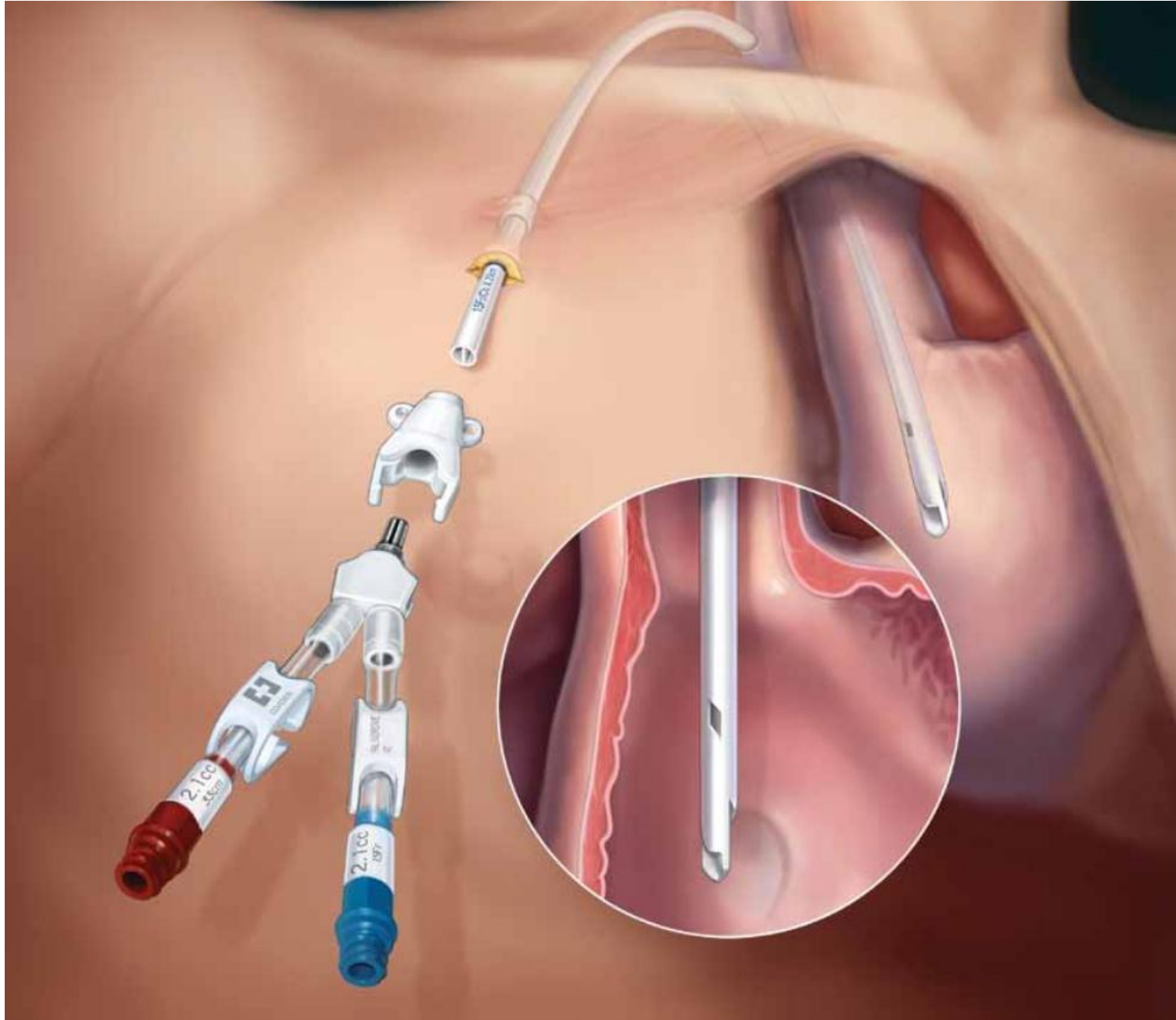
# Permanenti – tunelizovaný venovenozní žilní přístup (tCŽK) Permcath

- Katetry upravené pro zavedení přes podkožní tunel.
- Speciální **dakronová manžeta** kolem katétru umožní prorůstání epitelu, čímž se vytvoří bariéra zamezující eventuálnímu prostupu infekce z okolí místa zavedení.
- Doba využití je u těchto CVK několik měsíců

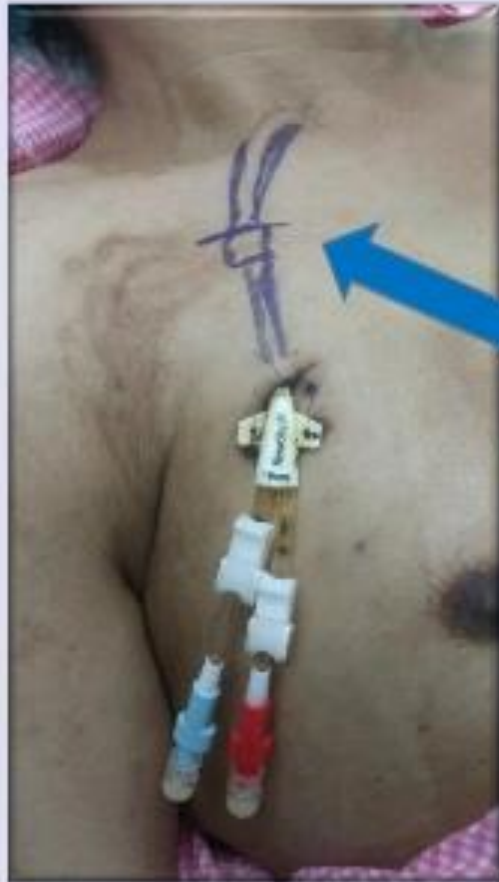Cílem volby duálního lumenu tCVC by mělo být pravidelné dosažení průtoku krve 350–400 ml / min



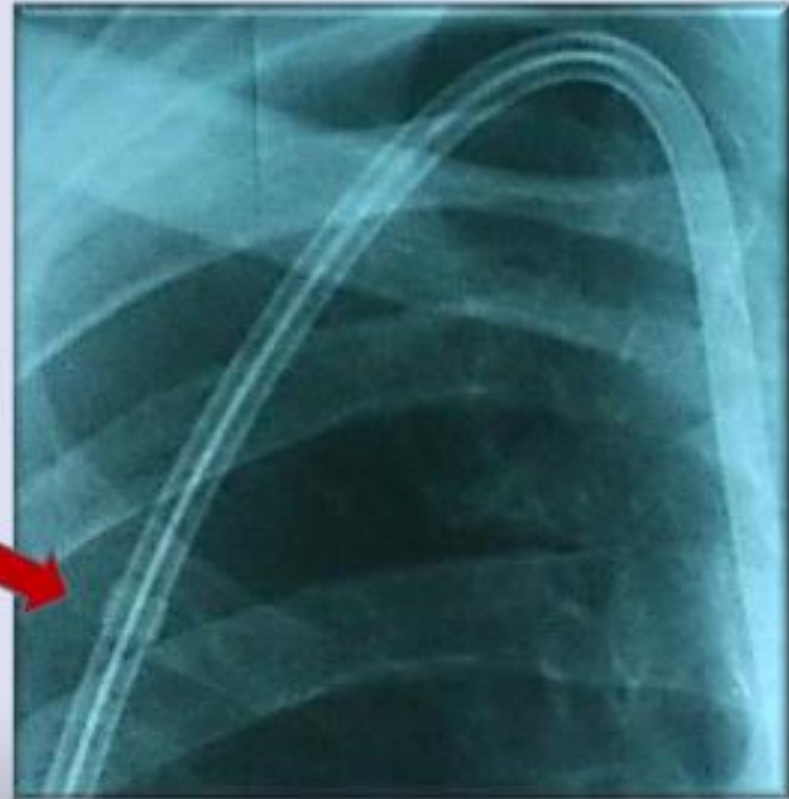




# Removal of Perm Cath



 **Cuff Marking**



# Komplikace permanentních CŽK

## Časné komplikace

- krvácení
- nesprávná poloha hrotu katétru
- zuzlení
- zalomení, odříznutí konce katétru (embolizace)
- chybné zavedení do arterie
- hemotorax
- pneumotorax
- poškození nervů,
- hematom
- vzduchová embolie,
- srdeční arytmie.

# Komplikace permanentních CŽK

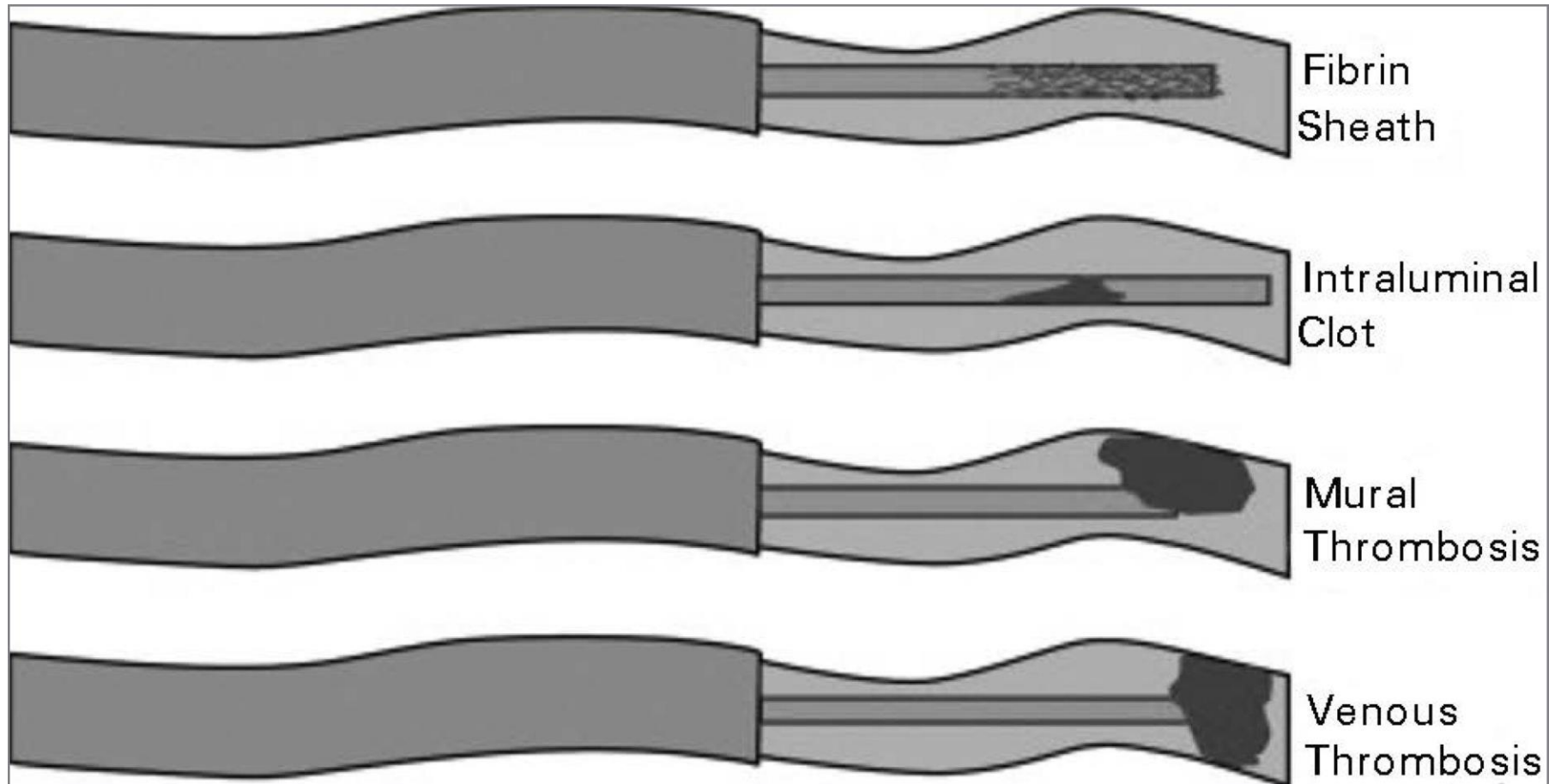
## Pozdní komplikace

- trombóza kanylované žíly, okluze katétru, vzduchové embolie, krvácení, mechanické poruchy katétru, ale především **infekční komplikace**

### Infekce

- **Původ** v místě zavedení a šíří se podél zevního povrchu katétru (*Stafylokoky*, *korynebakterie* a *enterobakterie*).
  - **Příznaky**: erytémem v okolí místa vpichu, lokální citlivostí, bolestivostí, pocity napětí, sekrece, zvýšená teplota, vzestup leukocytů v krevním obraze, vzestup CRP a prokalcitoninu.
  - **Léčba**: lokální ošetřování, celkové podávání ATB, chirurgická excize až vyjmutí katétru.
- 
- Závažnější infekce riziko *katéetrové sepse*, *septického šoku*, *endokarditidy* a *septické artritidy*

# Trombóza kanylované žíly a okluze CŽK



## TYPES OF THROMBOTIC COMPLICATION

## SYMPTOMS



INTRALUMINAL CLOT

DISFUNCTIONAL CVC  
(WITHDRAWAL OCCLUSION)



ASYMPTOMATIC CVC RELATED THROMBOSIS

NO/MILD SYMPTOMS OF DVT  
PATENT CVC



CVC RELATED TIP THROMBOSIS

DISFUNCTIONAL CVC  
(COMPLETE OCCLUSION)



COMPLETE CVC RELATED THROMBOSIS

TVP SYMPTOMS WITH  
PATENT CVC



TIP COMPLETE CVC RELATED THROMBOSIS

TVP SYMPTOMS WITH  
OCCLUDED CVC



# Úkoly sestry

- edukace pacienta
- příprava místa pro kanylaci
- příprava pomůcek + osvětlení operačního pole
- poloha pacienta
- komunikace a spolupráce pacienta při výkonu
- kontinuálního sledování fyziologických funkcí
- asistence lékaři při výkonu
- RTG kontrola
- zápis do dokumentace
- péče o žilní vstupy dle EBN
- kontrola průtoků

# Chirurgicky vytvořené žilní vstupy

## 1. Arteriovenózní fistula (AVF) (pístěl, zkrat, shunt, anastomoza...)

- nativní
- autologní

## 2. Arteriovenózní graft (AVG) (štěp)

- syntetický polymer
- bioprotéza

V ideálním případě by přístupový tok s AVF nebo AVG měl být vyšší než 500–600 ml / min, aby byl zajištěn mimotělní průtok krve 350–400 ml / min

# Požadavky na chirurgické cévní přístupy

- přístupový tok
- recirkulace
- změny tlaku a dodávání dávky dialýzou.
- výkon AVF a AVG (kritičtější s krátkou dialýzou než v dlouhodobých)

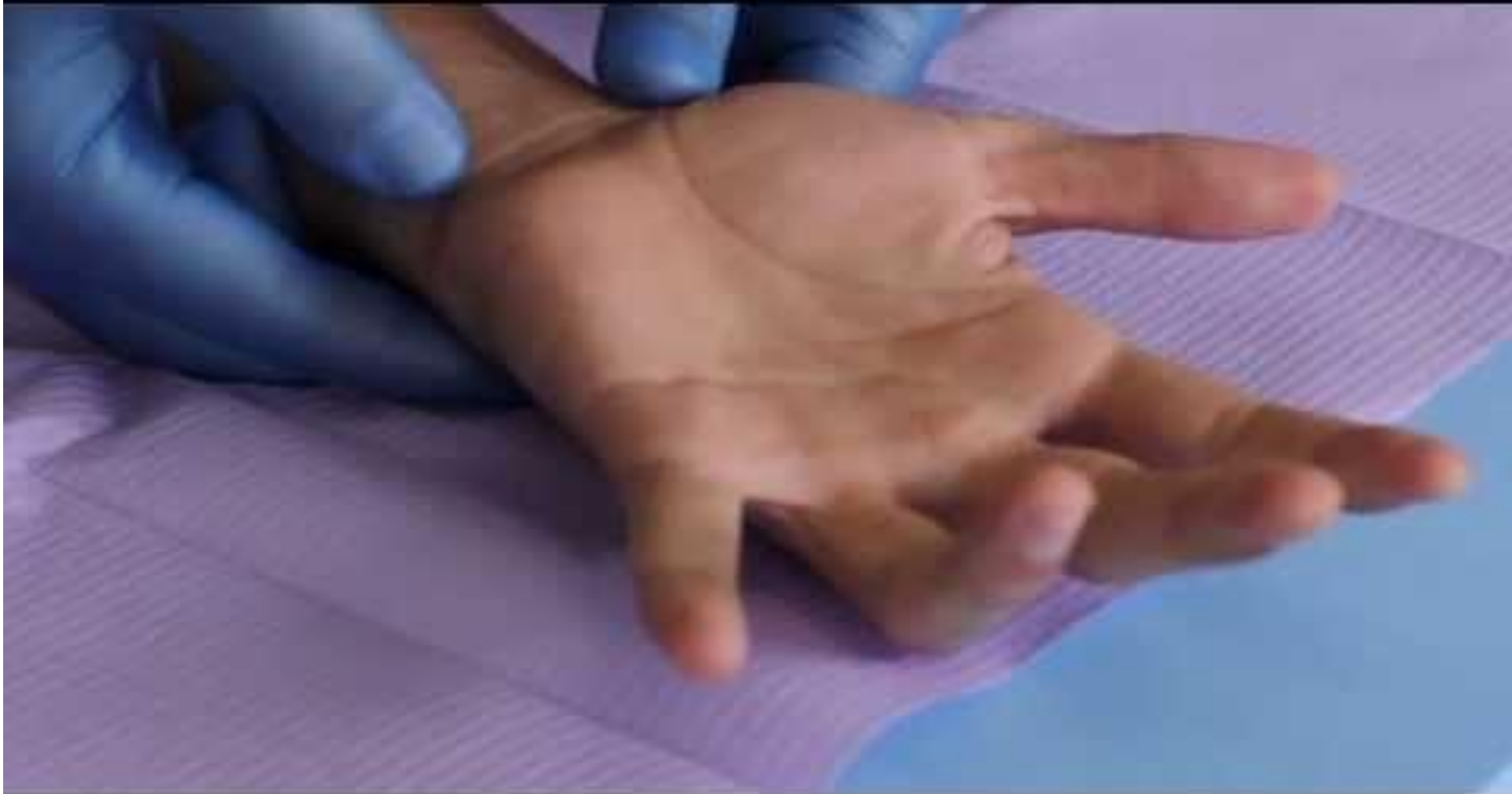# Příprava před volbou a výkonem cévního přístupu

- Primárně se vyšetřuje **nedominantní končetina**
- Anamnéza
  - kardiovaskulárním onemocnění,
  - poruchách koagulace
  - cévních operacích,
  - úrazech končetin hrudníku
  - předchozích punkcích centrálních žil
- Fyzikální vyšetření (vyš. cév, měření TK na obou končetinách)
- Echokardiografie při riziku zvýšeného srdečního výdeje
- Ultrazvuková vyšetření, US - Doppler, flebografie, event. arteriografie.
- Allenův test – míra prokrvení dlaně a prstů ruky ulnární tepnou

# Příprava před volbou a výkonem cévního přístupu

- Fyzikální vyšetření (vyš. cév, měření TK na obou končetinách)
- Echokardiografie při riziku zvýšeného srdečního výdeje
- Ultrazvuková vyšetření, US - Doppler, flebografie, event. arteriografie.
- Allenův test – míra prokrvení dlaně a prstů ruky ulnární tepnou

V ideálním případě by přístupový tok s AVF nebo AVG měl být > 500–600 ml/min, aby byl zajištěn mimotělní průtok krve 350–400 ml/min.



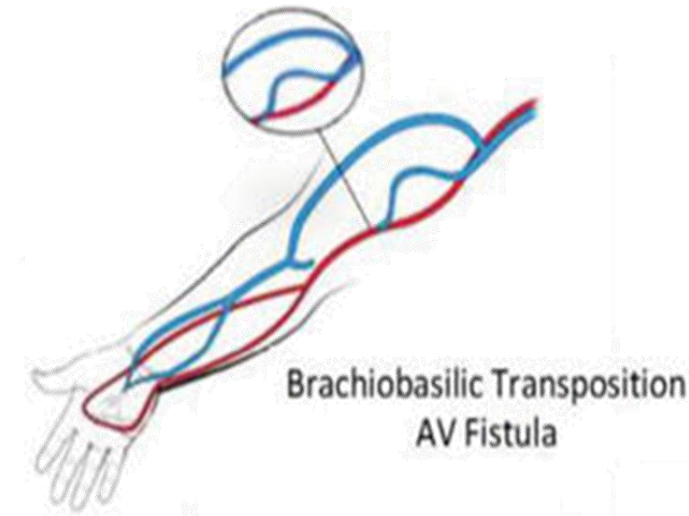
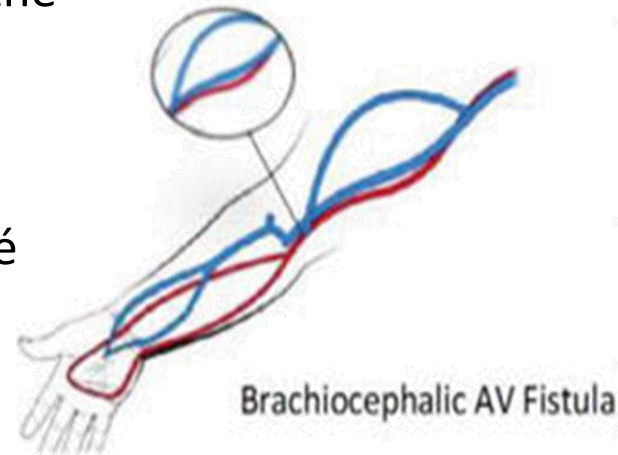
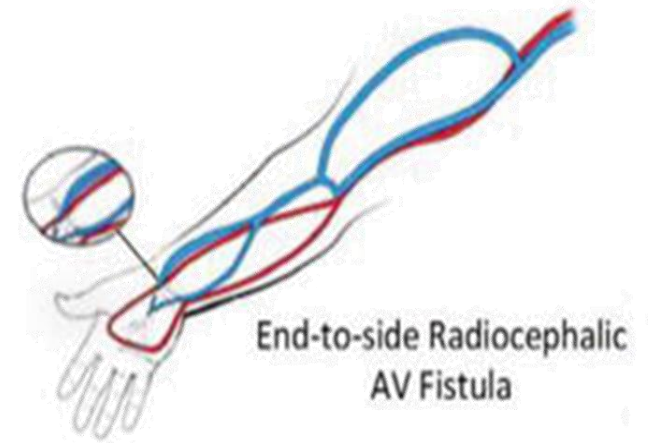
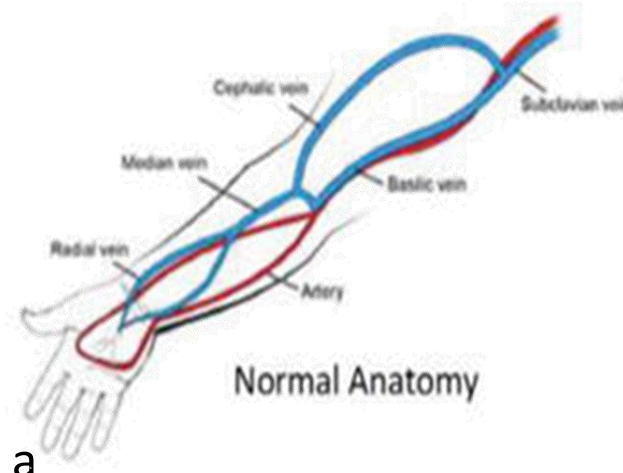
Allenův test

# Arterio–venozní fistule (AVF)

- AVF je podkožní chirurgické spojení tepny se žílou (arterio-venózní).
- Způsoby:
  - „side to side“ (stěna arterie ke stěně žíly)
  - „end to side“ (konec žíly ke stěně tepny). preferovanějším
- Provádí se v lokální anestezii s jednodenní observací pacienta (příp. komplikace – krvácení).
- Napojení žíly na tepnu - zvýšení průtoku krve žilou a žilní stěna zmohtní (**označujeme jako „zralá“ píštěl**).

# Místa AVF

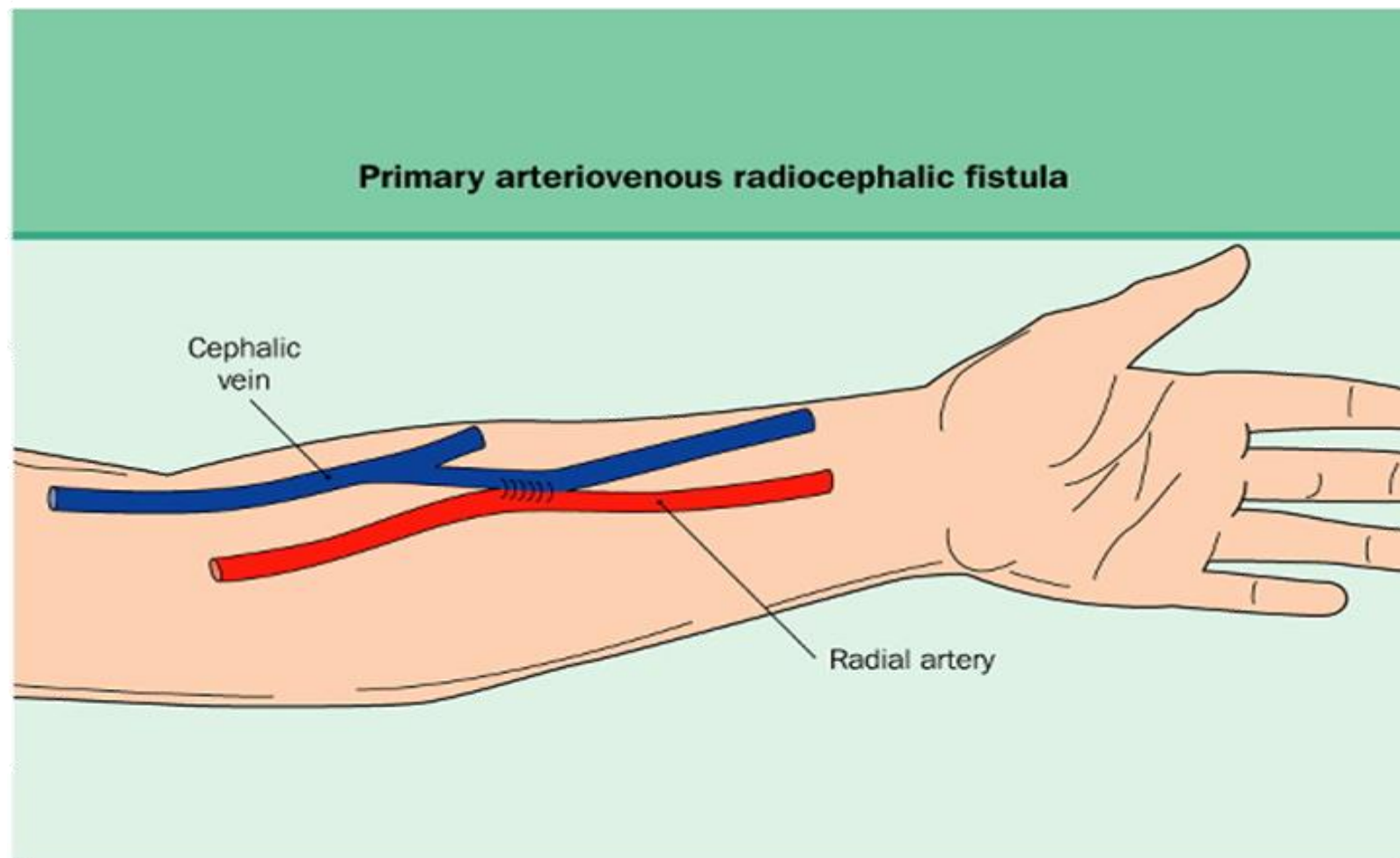
- **zápěstí („fossa la tabatiere“) a předloktí** – spojení radiocefalické, tzn. arteria radialis a v. cephalica (jsou to místa první volby, mají nižší průtok, ale zřídka výskyt ischemie prstů ruky)
- **předloktí**, spojení ulnobazilické, tzn. arteria ulnaris a vena basilica (zřídka užívané, nevýhoda jsou obtížné punkce)
- **loketní kloub** – spojení brachiocefalické nebo brachiobazilické (často nutná transpozice bazilické žíly do podkoží, přítomny vyšší krevní průtoky a častější výskyt ischemie prstů ruky)
- mimořádně se využívají cévy dolních končetin a jiná místa.





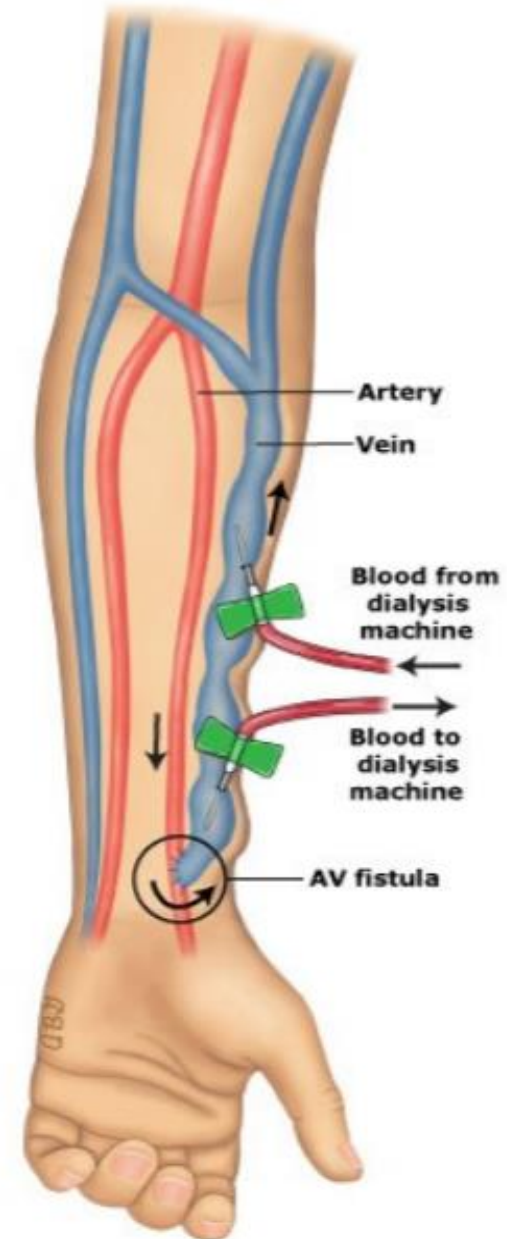
# Nativní AVF

**„side to side“**  
(stěna arterie ke stěně žíly)



# Alogenní AVF

- „end to side“ (konec žíly ke stěně tepny). preferovanějším
- „zrání“ obou metod AVF 4 - 6 týdnů
- [https://www.youtube.com/watch?v=YeyL1P1\\_zmY](https://www.youtube.com/watch?v=YeyL1P1_zmY)



Autologní cévní přístup

# AVG

Cévní protézy :

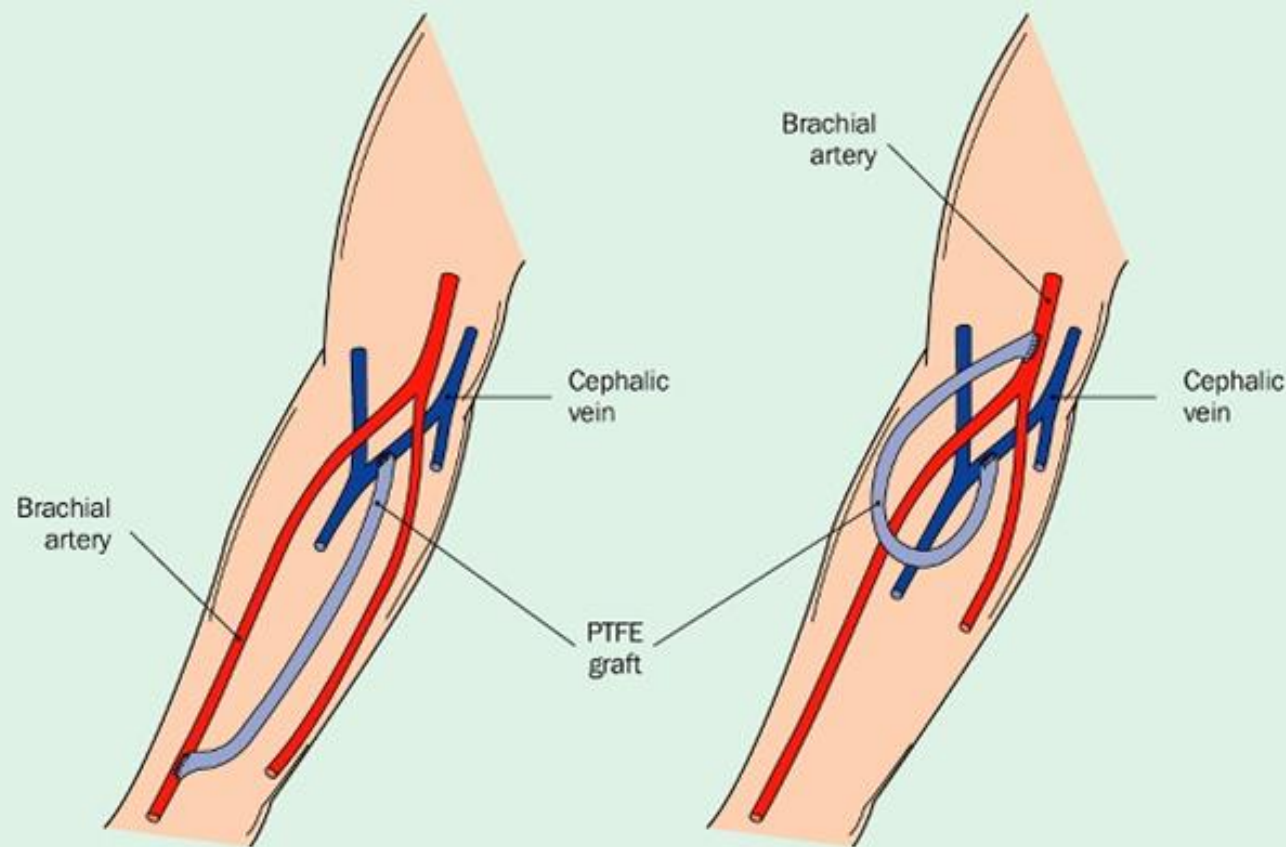
- nedostatečně kvalitní své vlastní žíly,
- vyšší riziko infekce
- vyšší uzávěrů cévními sraženinami.

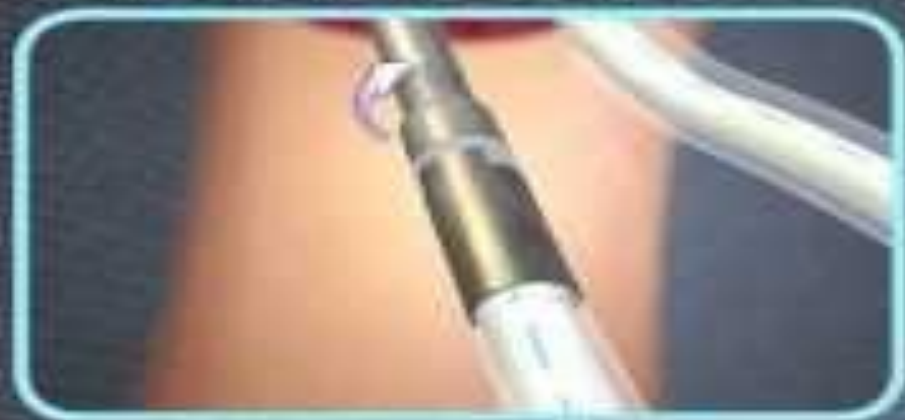**a/ Syntetický štěp – PTFE graft**

**b/ Allotransplantát – žilní štěp**  
odebraný např. při operaci varixů

„zárání“ štěpu – 2- 3 týdny

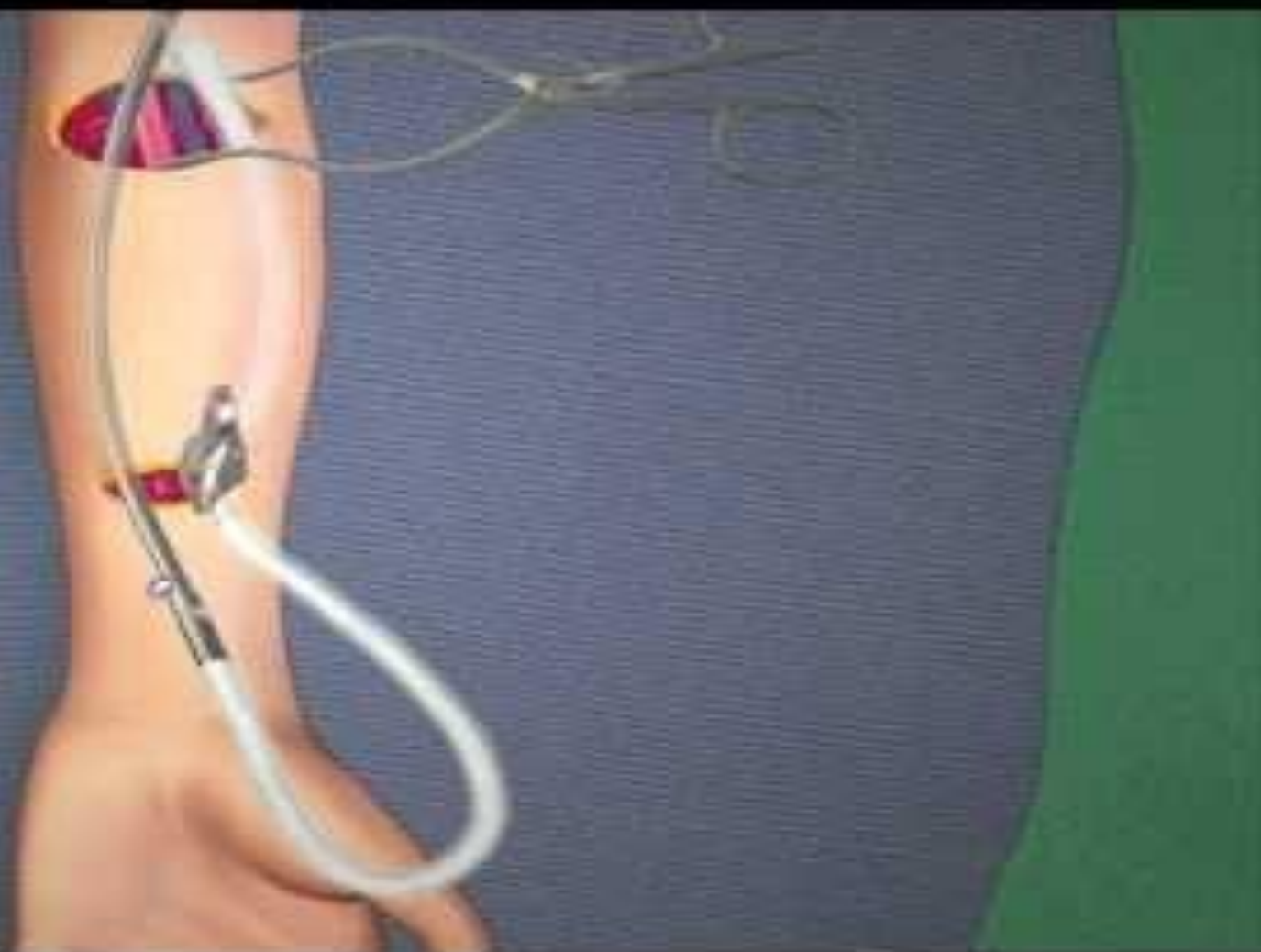Arteriovenous polytetrafluoroethylene grafts in the arm





Atrium Slider-Graft Deployment System (GDS) is attached onto the Atrium Tunneler rod, being mindful not to twist the graft.

The graft is now ready to be tunneled to the incision site.



# Monitorace AVF a AVG

- **pohledem** (stav kůže, zbarvení, otoky, kožní exkoriace, protrahované krvácení, tmavá venózní krev při punkci, krev má být světlejší než čistá žilní)
- **pohmatem** (kvalita víření, přítomnost pouze pulzace = snížená funkce)
- **poslechem** (přítomnost či nepřítomnost typického šelestu)
- monitorování arteriálního (sacího) a venózního (návratového) **tlaku v mimotělním oběhu**
- monitorování **hodnoty indexu Kt/V** (*celková a týdenní clearance*) – účinnosti procedury
- monitorování BTM – **recirkulace**

# Monitorace AVF a AVG

## Měření průtoku krve AVF

- ultrazvukové metody,
- magnetická rezonance
- zobrazovací metody kontrastní látkou je fistulografie (angiografie)
- Sledování hemodynamických parametrů AVF (odhalení latentních stenóz a prevenci vzniku trombóz). Zjištění krevního průtoku AVF pod 600ml/min. zvyšuje riziko vzniku trombózy.

# Komplikace AVF a AVG

Významné komplikace:

- zúžení cévy nebo cévní protézy – **stenóza**;
- uzávěr cévy, cévní protézy krevní sraženinou – **trombóza**;
- **infekce** v místě fistule;
- vakovité rozšíření části píštěle – **aneuryzma**;
- **porucha prokrvení ruky** - píštělí se odvádí velké množství krve zpět do žilního systému a do oblasti ruky se jí dostává méně;
- **zatížení srdce** – (píštělí s velikým krevním průtokem na paži)

# Syndromy provázející trvalé cévní přístupy

## **Black blood syndrome** Tzv. syndrom černé krve

- příznakem zanikající fistuly s rozsáhlou stenózou a malým průtokem. Charakterizuje ho tmavá až černá barva krve, velká recirkulace a omezená funkce. Je nutné provést PTA nebo chirurgickou revizi

## **Steal syndrome**

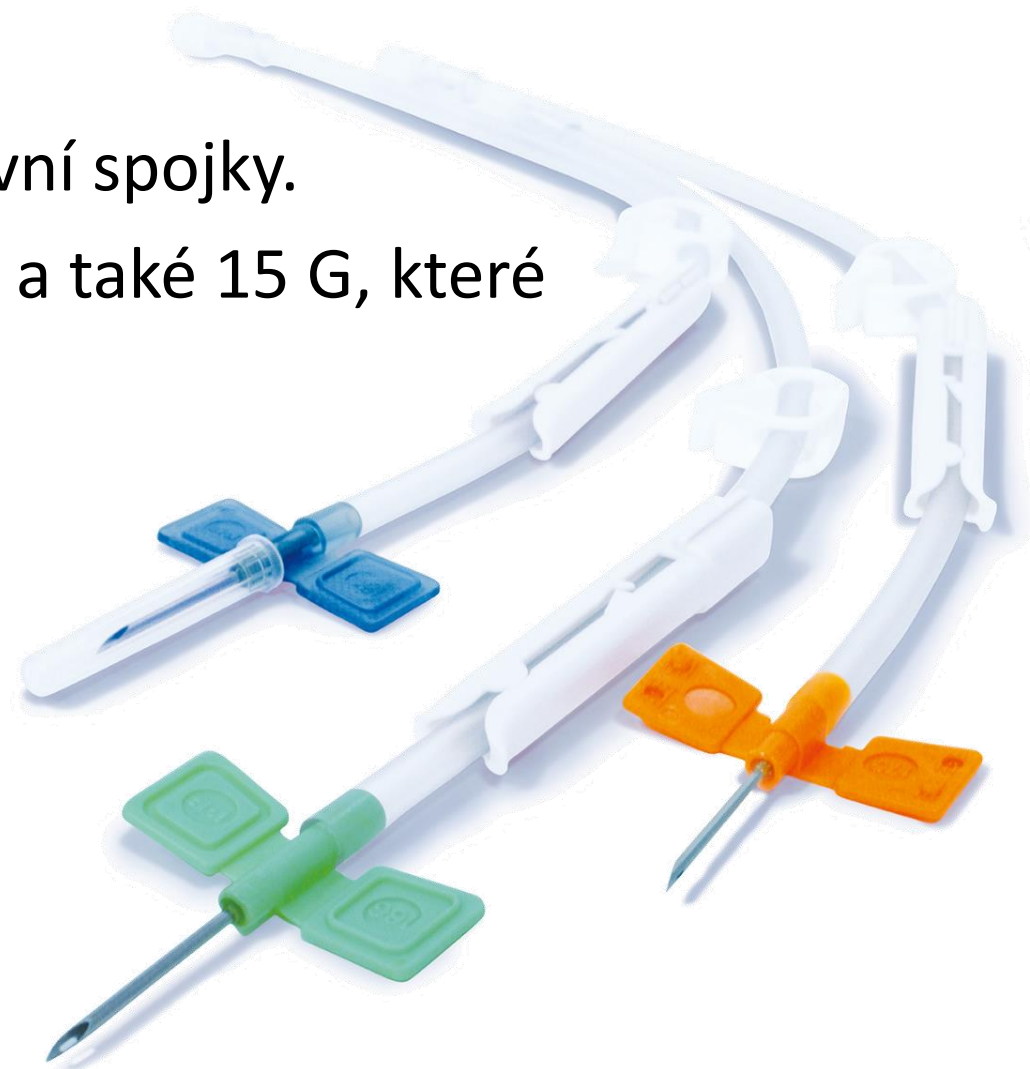
- nedostatečné krevní zásobení končetiny s vytvořenou arteriovenózní fistulí. Nedochází k okysličení a přenosu živin do periferie a vzniká tak ischemická bolest prstů nebo celé horní končetiny. Tento syndrom je často spojen s dalšími nemocemi např. diabetická angiopatie.



# Dialyzační jehly

Výběr jehel záleží na:

- požadované velikosti, průtoku a kvalitě cévní spojky.
- Nejčastěji se používají jehly označené 16 G a také 15 G, které umožňují průtok 200-250 ml/min.



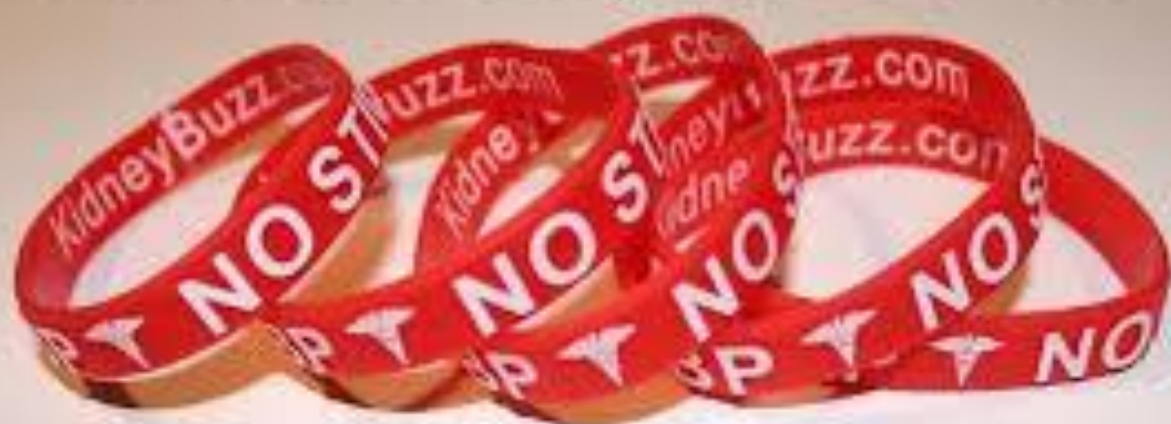# Specifická péče o chirurgické cévní vstupy

- nedominantní končetinu „šetřit“,
- nenechat používat žíly na dané končetině k odběrům a nezavádět do nich žádné periferní kanyly.
- neměřit TK na končetině s AVF a AVG
- AVG - důležité je dodržet žebříčkový postup napichování a využít celou délku graftu
- je vhodné, aby byl o každé instrukci proveden písemný zápis.


# Specifická péče o chirurgické cévní vstupy

- Edukace pacienta jak o vstup pečovat doma
  - cvičením ruky a zápěstí té končetiny, kde je spojka (zvyšuje se průtok krve)
  - hygiena
  - nenosit těsné rukávy, hodinky nebo náramky na končetině s AVF a AVG
  - nespát na ruce a nepodkládat si ji pod hlavu
  - nenosit těžká břemena, ruku nepřetěžovat
  - chránit ruku před údery nebo poraněním

**Avoid Dialysis Error!**



**Dialysis Patient AV Fistula Protector  
Wristbands**



Don't worry, I'll find a good site soon.