

# Poranění pánve



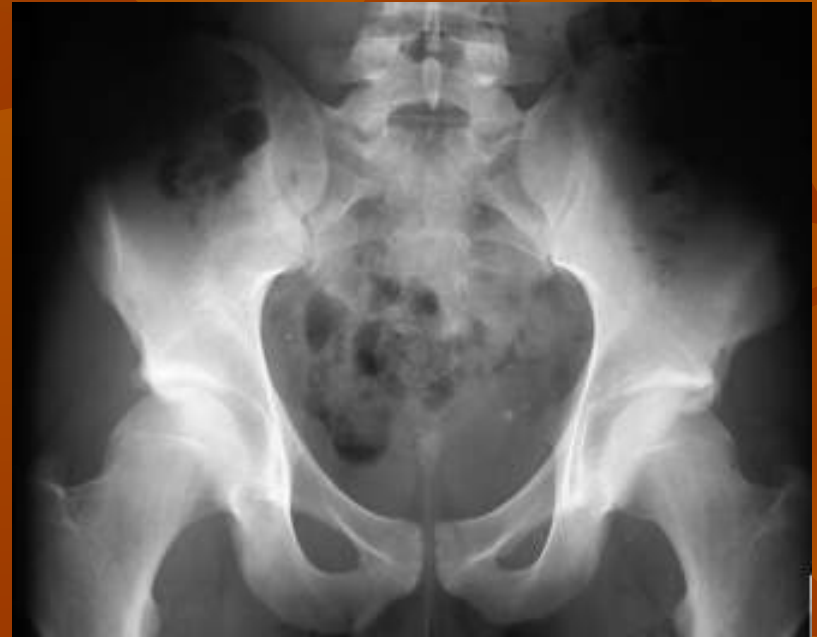Pikula R., Ira D.  
Department of Trauma Suregry  
University Hospital Brno

# Poranění pánve

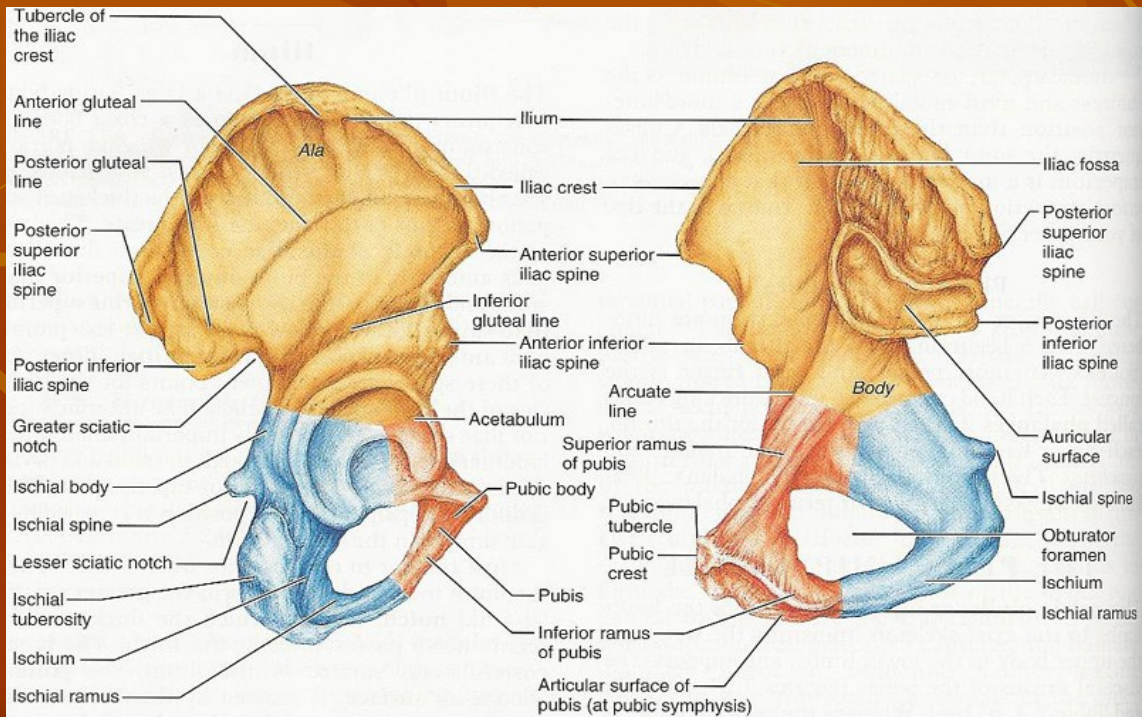
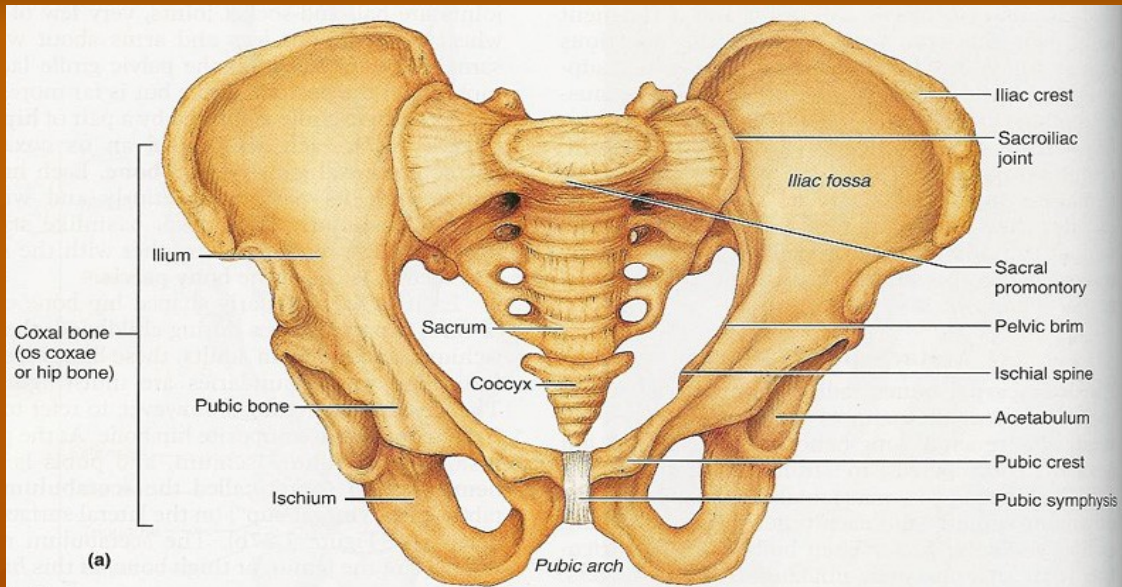
- Zlomeniny
- Hemodynamické následky
- Přidružené poranění
  - Asociované se zlomeninou pánve
  - Polytrauma

# ANATOMIE

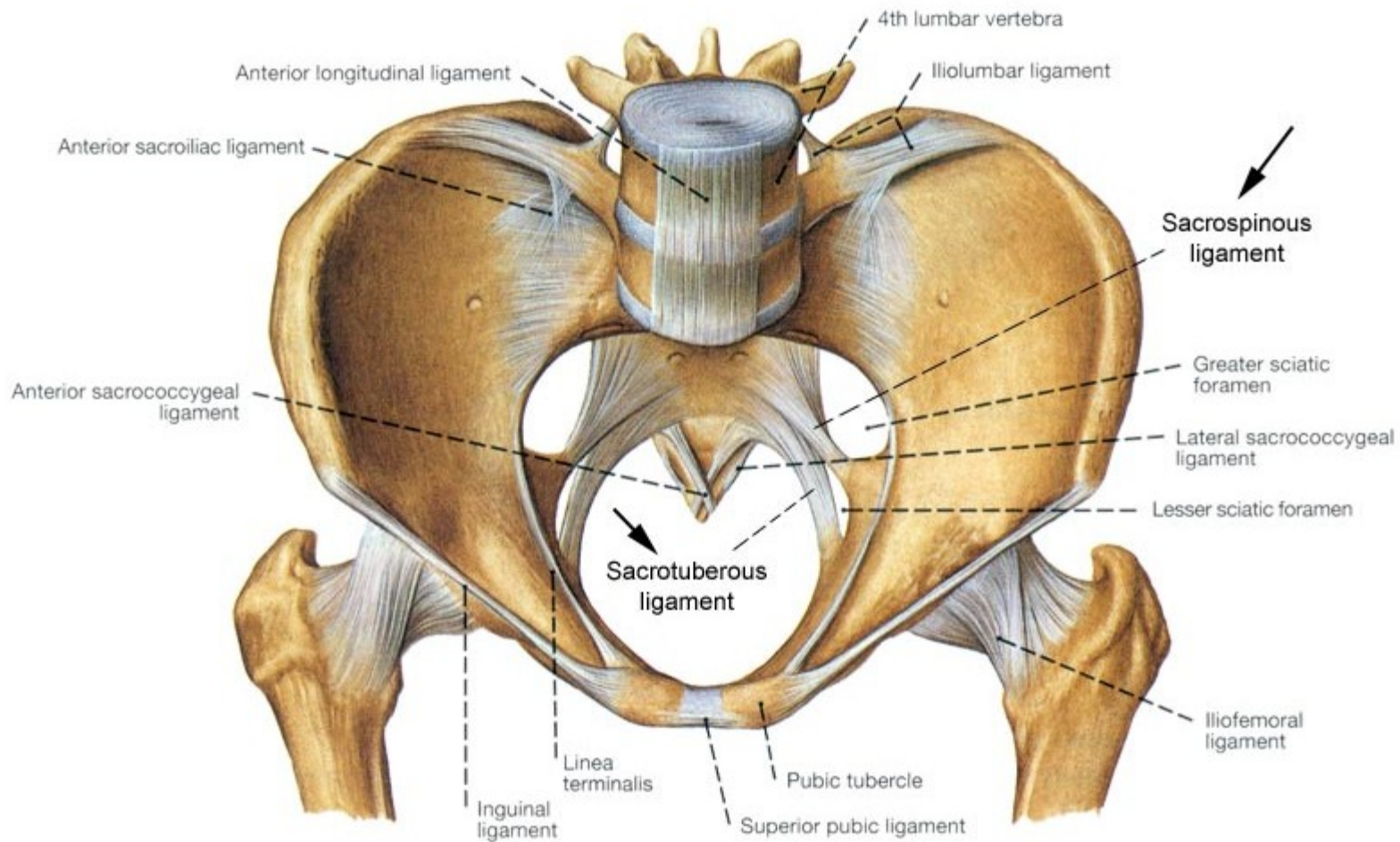
- Rami
- Symphysis pubis
- Sacrum
- Sacroiliak. klouby
- Ilium
- Ischium
- Kyčel & Femur
- Bederní páteř
- Měkké tkáně

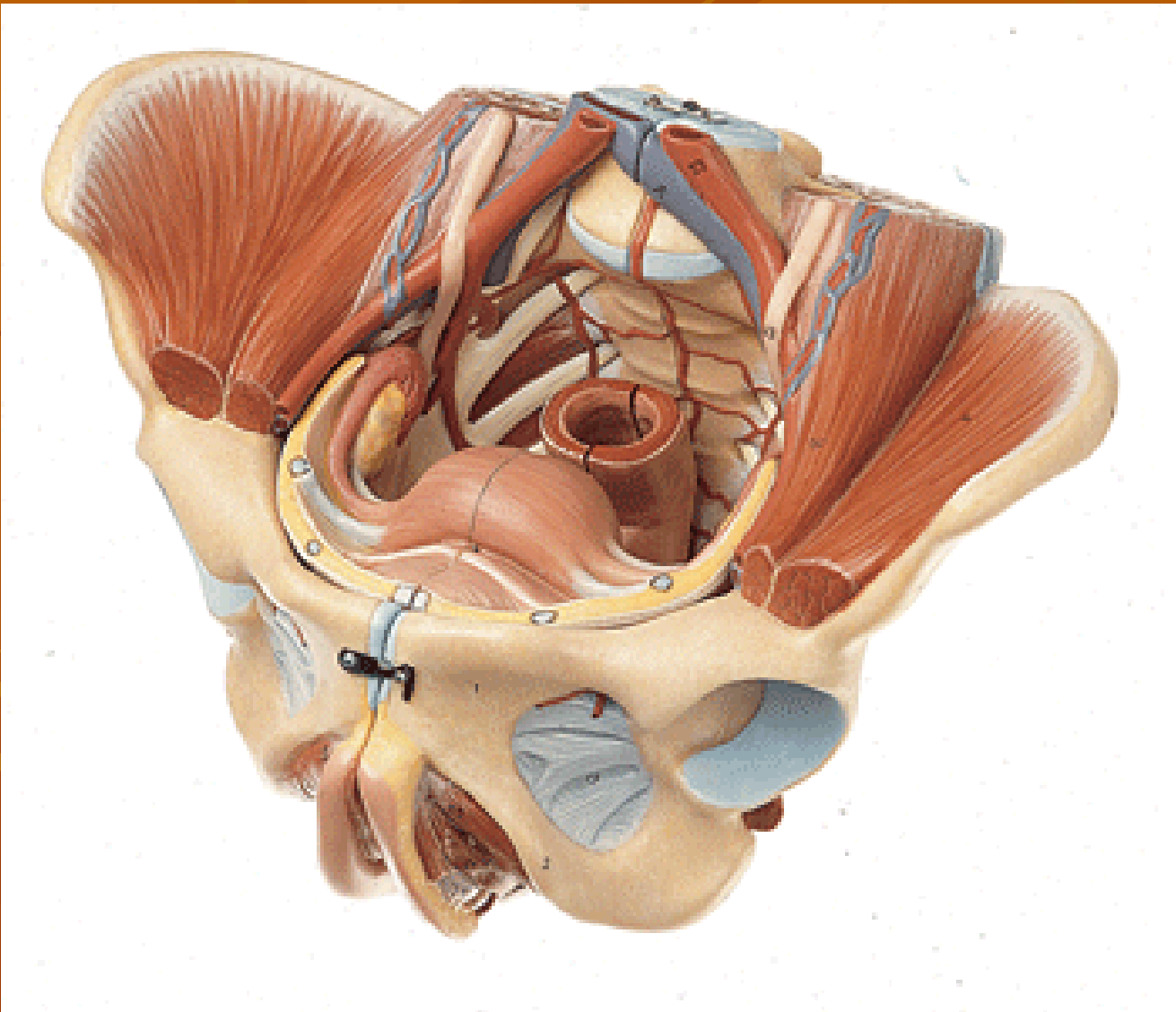


- Poranění hlavy — 51%
- Zlomeniny dlouhých kostí — 48%
- Poranění perif. nervů — 26%
- Poranění hrudníku — 20%
- Urethra (muži) — 15%
- Moč. měchýř — 10%
- Slezina — 10%
- Játra — 7%
- GI trakt — 7%
- Ledvina — 7%
- Urethra (ženy) — 6%
- Mesenterium — 4%
- Bránice — 2%





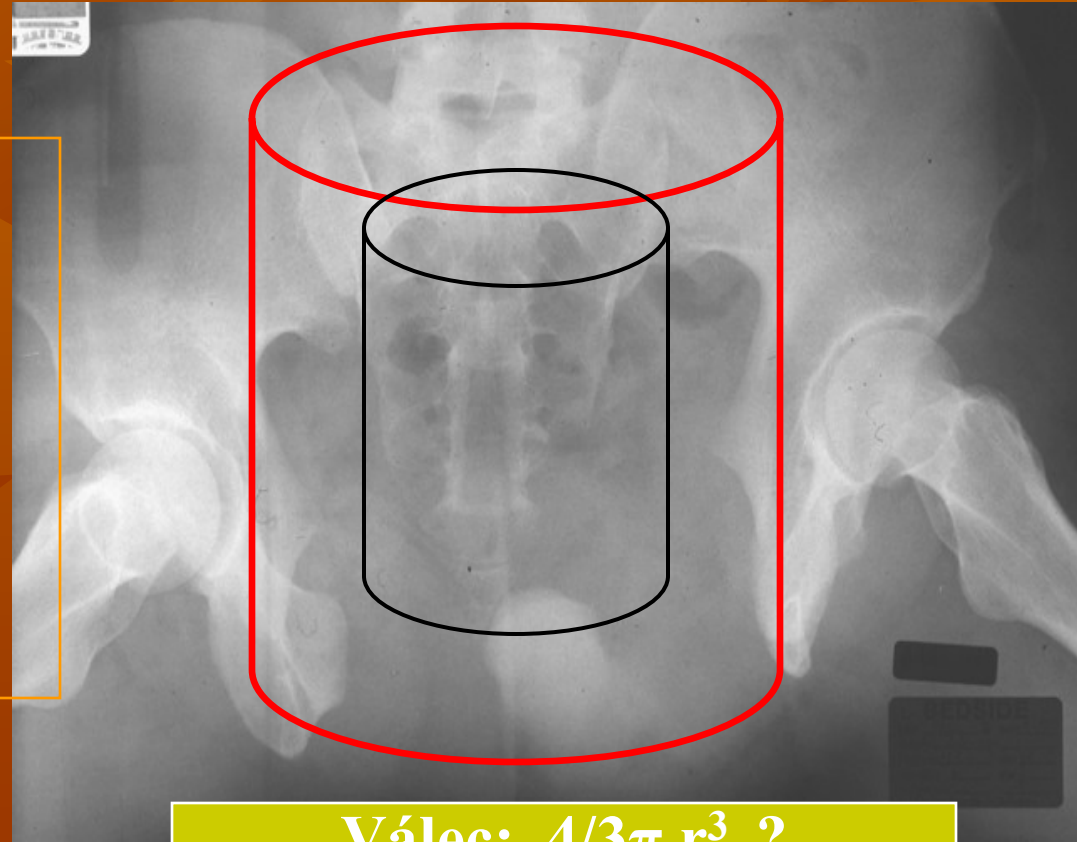






# Poranění pánevního kruhu

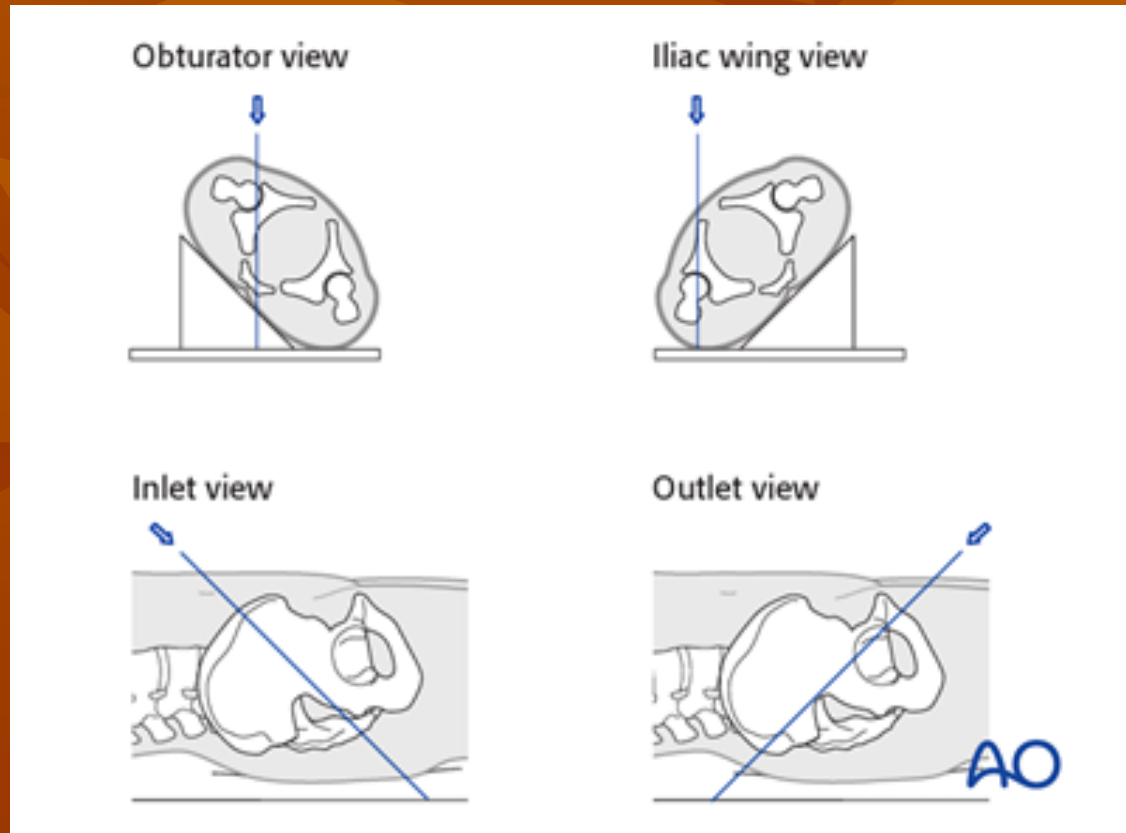
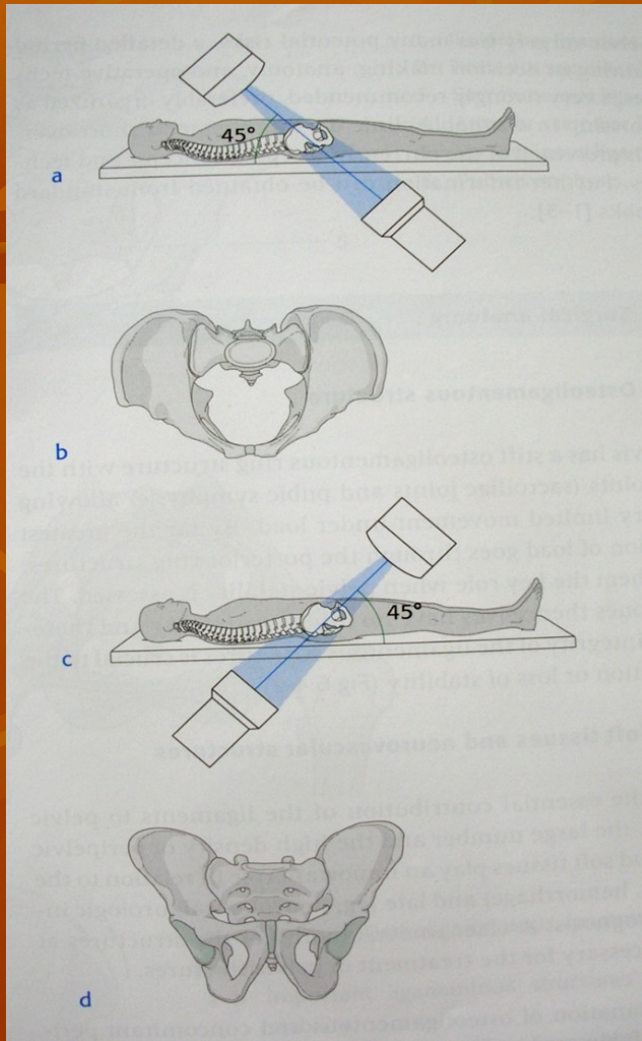
- Vysoká energie
- Morbidita/Mortalita
- Krvácení



Válec:  $4/3\pi r^3$  ?

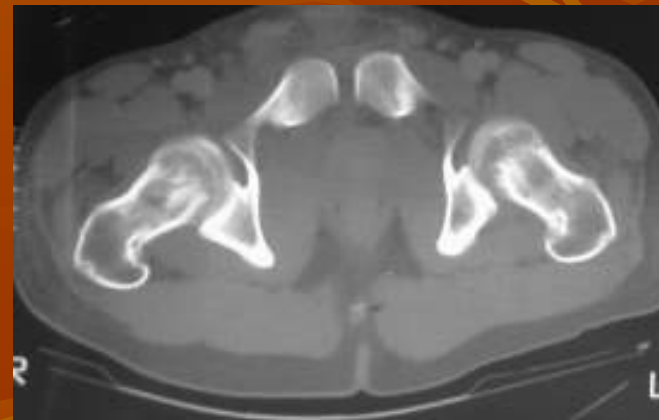
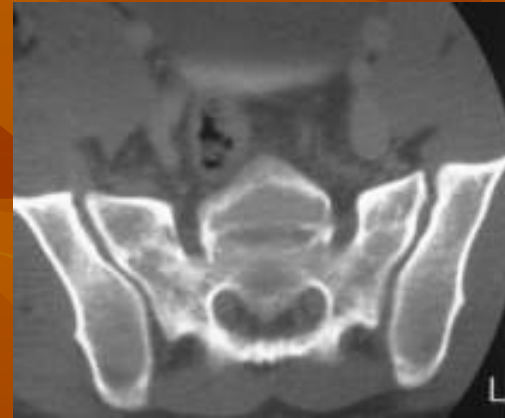(Stover et al, J Trauma, 2006)

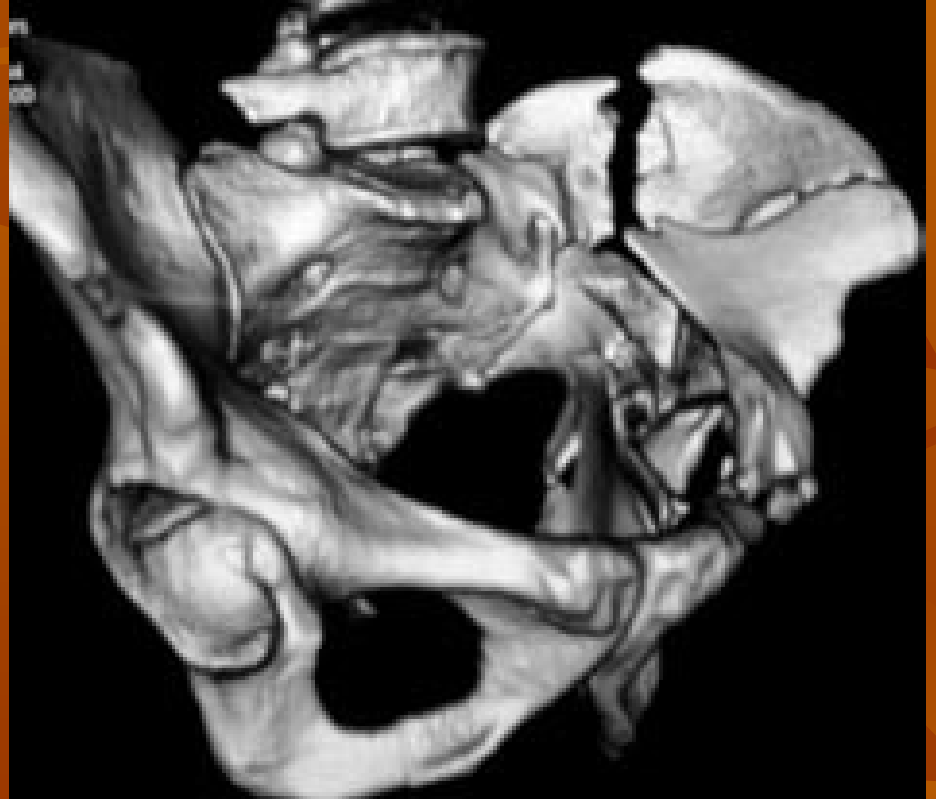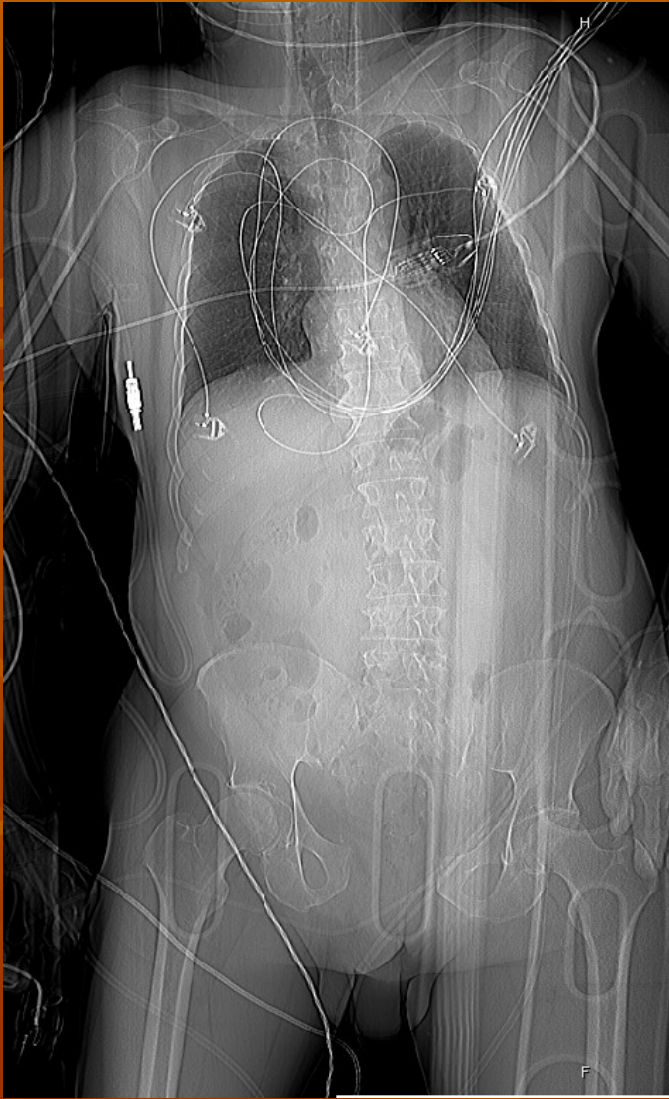# RTG



# CT

- Více senzitivní, specifické, přesné
- Pánev je součástí CT vyšetření při trauma protokolu
- Detailněji – 3D rekonstrukce při plánování operačního řešení



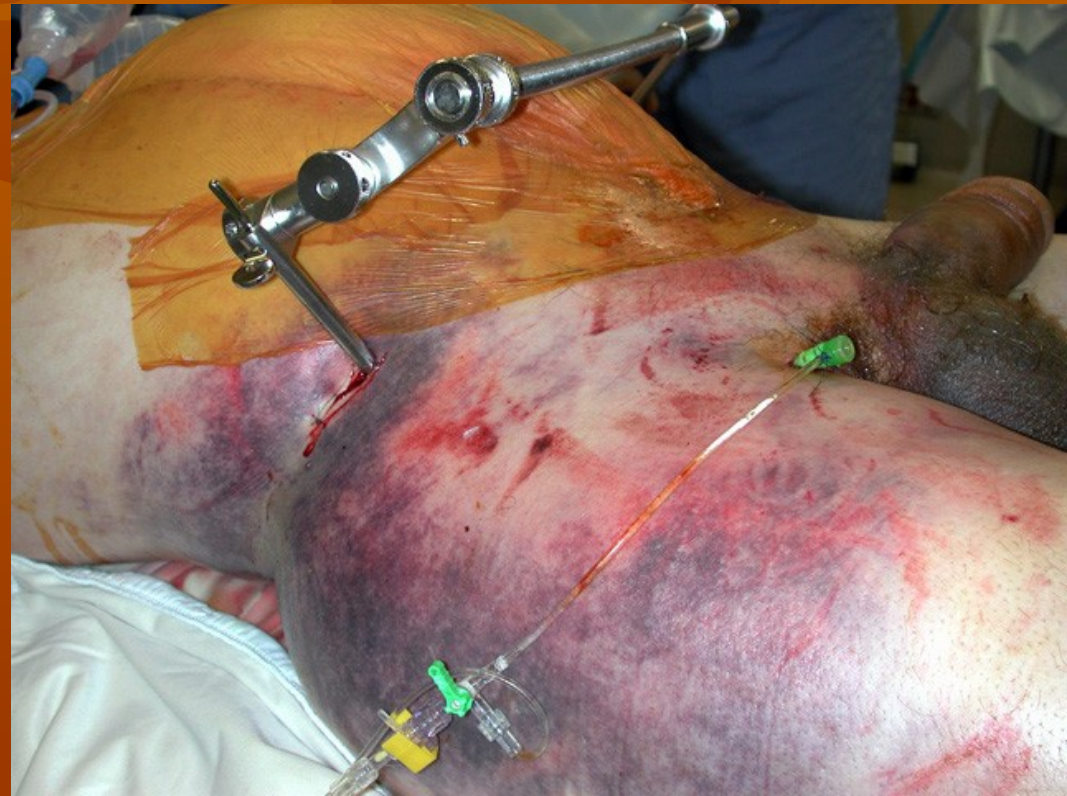

# Primární vyšetření: ABCDE

- Airway (dýchací cesty - udržení) + ochrana C páteře (míchy)
- Breathing (dýchání) a ventilace
- Circulation (krevní oběh) + kontrola krvácení
- Disability (postižení): Neurologický status
- Exposure/environment control: vysvléknout pacienta + celkové vyšetření, prevence hypotermie

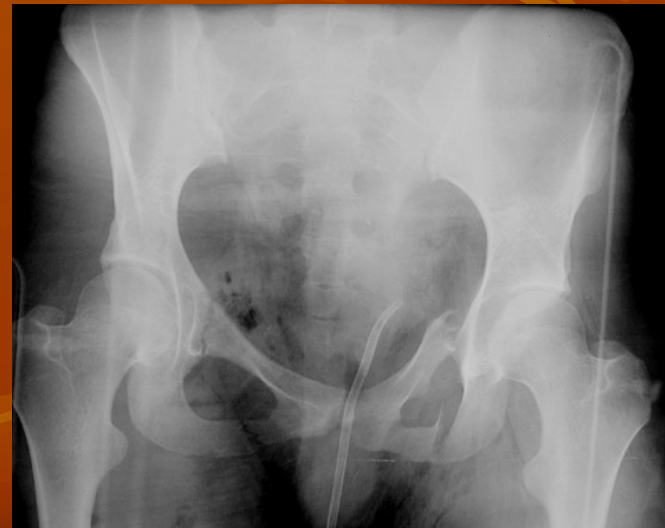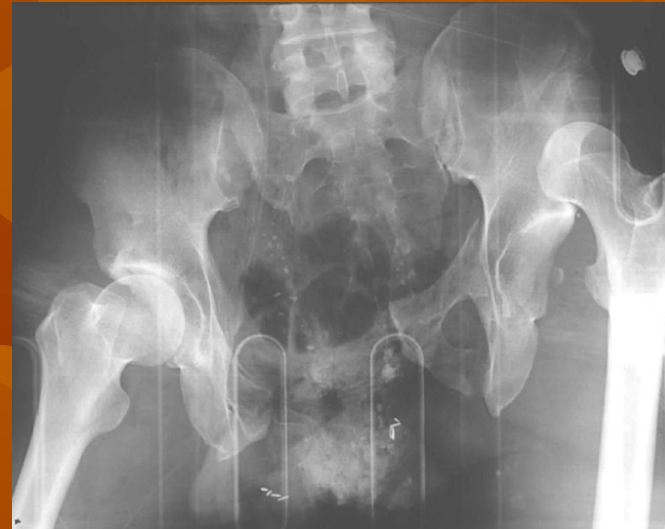# Klinické vyšetření

- Poranění „svlečením“
- Zkrácení končetiny
- Rotace končetiny
- Otevřené rány
- Otok & hematom

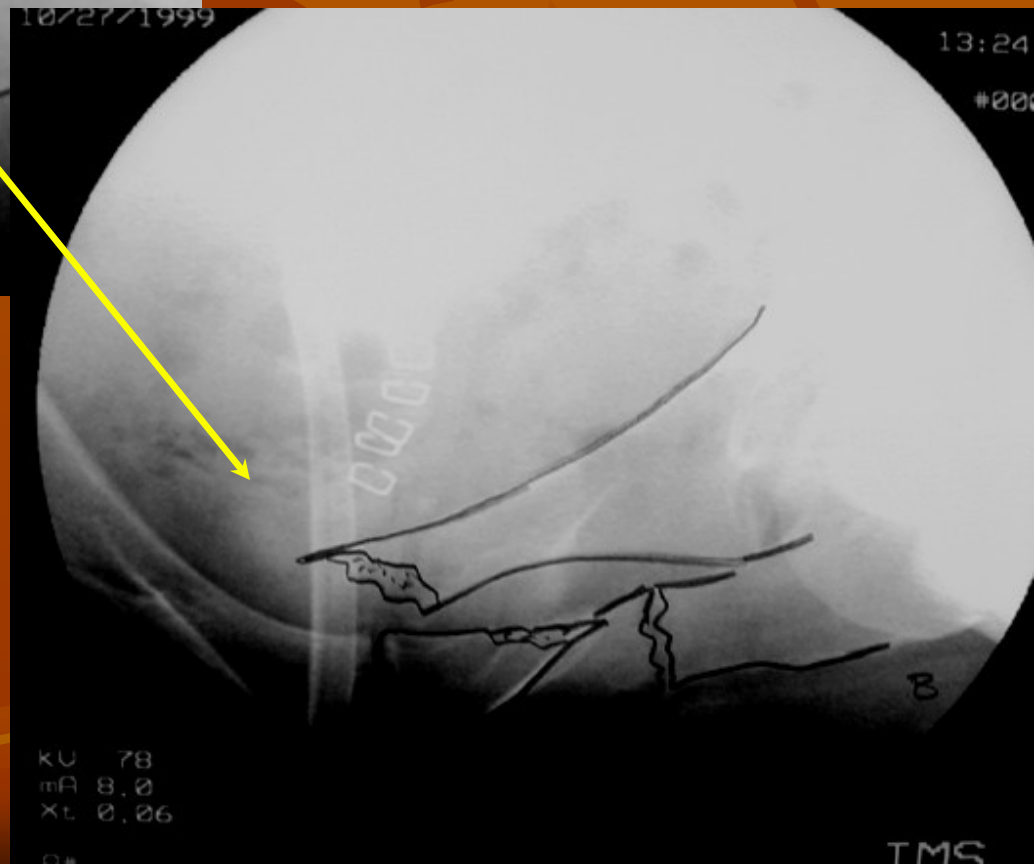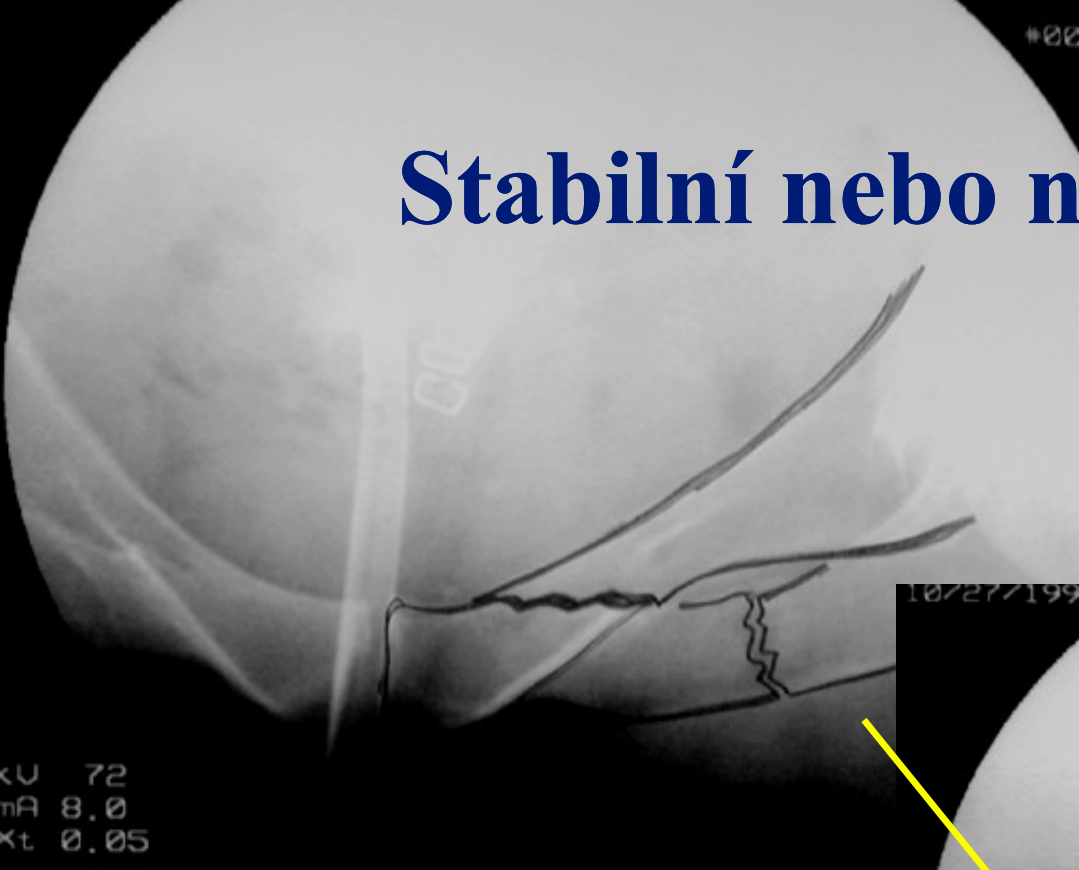


# Stabilita pánevního kruhu

- Radiograficky
  - Hemodynamicky
  - Biomechanicky
  - Mechanicky
- “Schopný odolat normálním fyziologickým silám bez abnormální deformace”



# Stabilní nebo nestabilní?



- 1 vyšetřující
- Fluoroskopicky vyšetřit
- Zkušenosti



# Radiografické známky nestability

- Sacroiliac. dislokace 5 mm v jakékoliv rovině
- „Posterior fracture gap“ (spíše než náraz)
- Avulze proc. transversus 5. bederního obratle, lateral. hrany sakra (sacrotuber. ligament), nebo ischické spiny (sacrospin. ligament)

# Šok vs hemodynamická nestabilita

- Matoucí definice
- Potenciálně na základě několika faktorů & opatření
  - Laktát
  - Base Deficit
  - STK < 90 mmHg
  - Pokračující pokles Hct
  - Reakce na terapii tekutinami

# Otevřené poranění pánve

- Otevřené rány na colon, rectum, nebo perineum: vážně uvažovat o kolostomii axiální(dvouhlavňová)
- Měkké tkáně – agresivní debridement
- Časně ošetření lacerací vaginy k minimalizaci následných abscesů pánve

# Urologické poranění

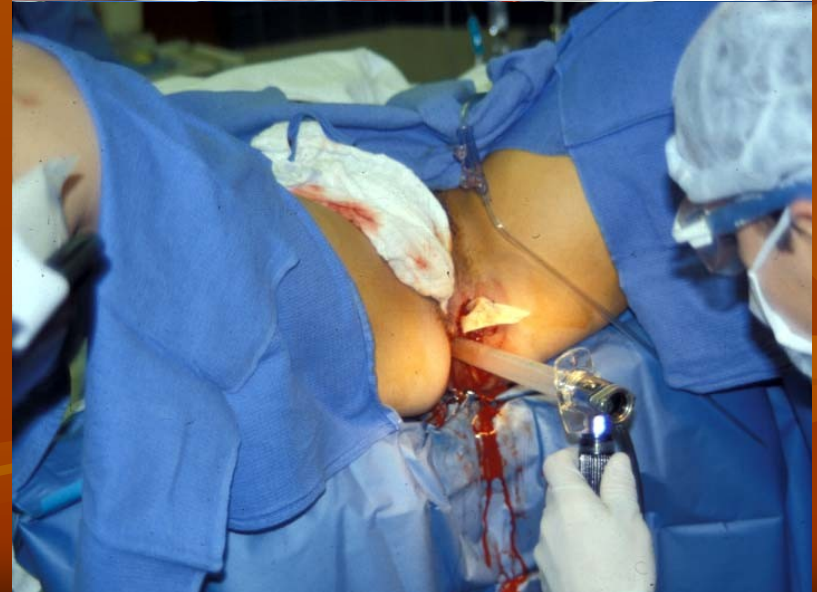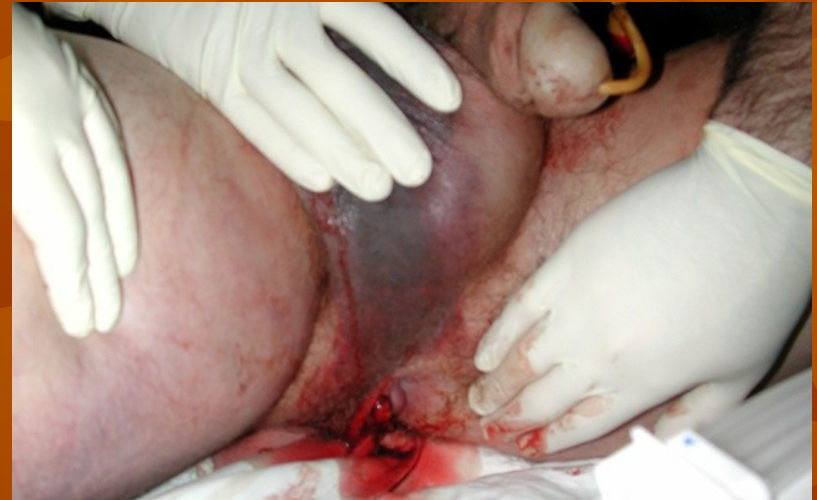- 15% incidence
- Krvácení z uretry, prostaty
- Otok scrota, labií (arteriální krvácení z moč. mechýře – chirurgické ošetření)
- Retrográdní uretrogram

# Urologické poranění

- Intraperitoneální & extraperitoneální ruptury moč. Měchýře jsou obvykle chirurgicky ošetřovány
- PMK
- Epicystostomie, pokud ano – tunelizace jako prevence kontaminace rány
- Poranění uretry - neakutně

# Zdroj krvácení

- Externí (otevřené rány)
- Interní:
- Hrudník
- Dlouhé kosti
- Břicho
- Retroperitoneum



# Zdroj krvácení

- Externní (otevřené rány)
- Interní:
  - Hrudník
  - Dlouhé kosti
  - Břicho
  - Retroperitoneum

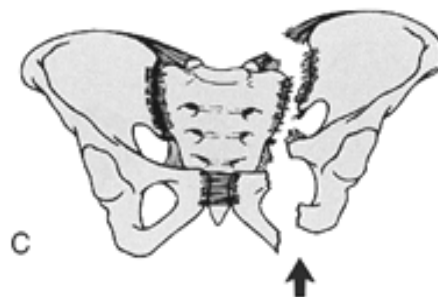
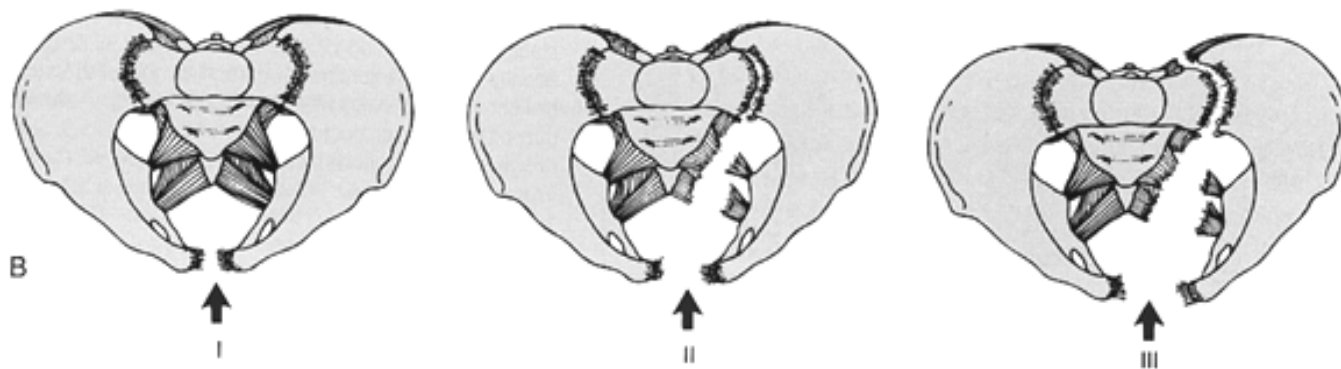
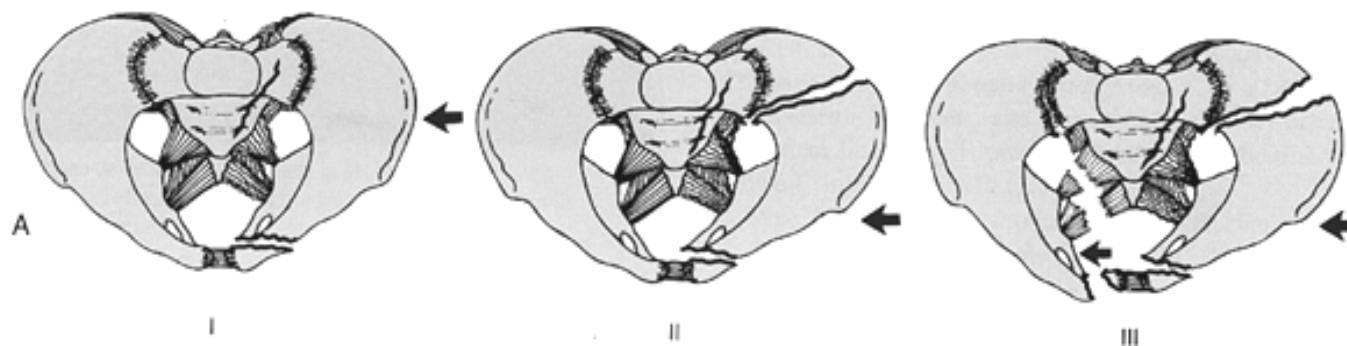
- RTG hrudníku

- Klinické vyšetření, otok

- FAST

- CT, oper. terapie

# Zlomeniny pánve & krvácení





# Kontrola krvácení

- „Zavření“ pánevního kruhu

*Prostěradlo*

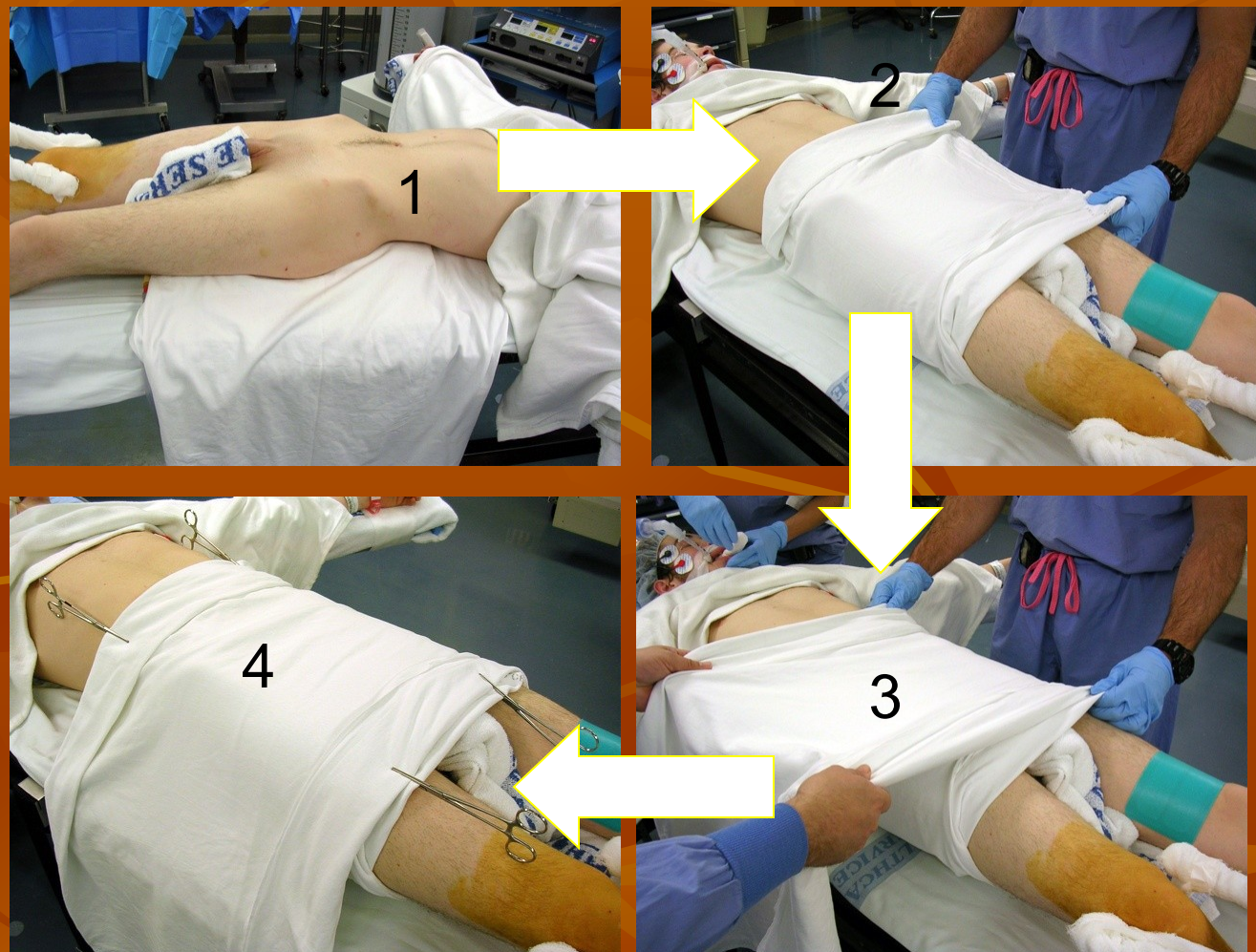
*Pánevní pás*

*Zevní fixatér*

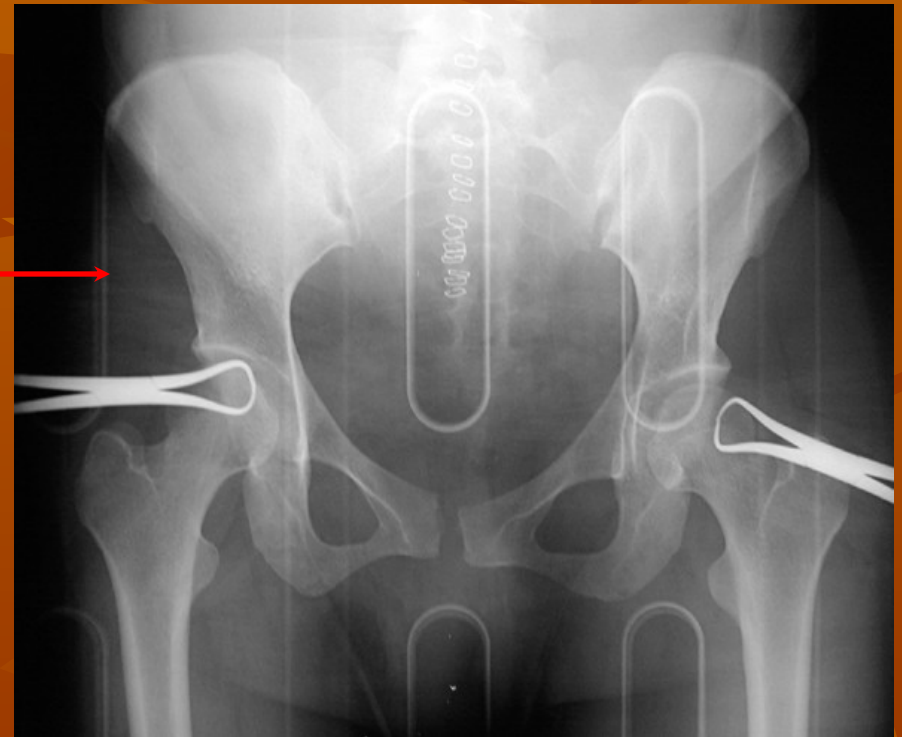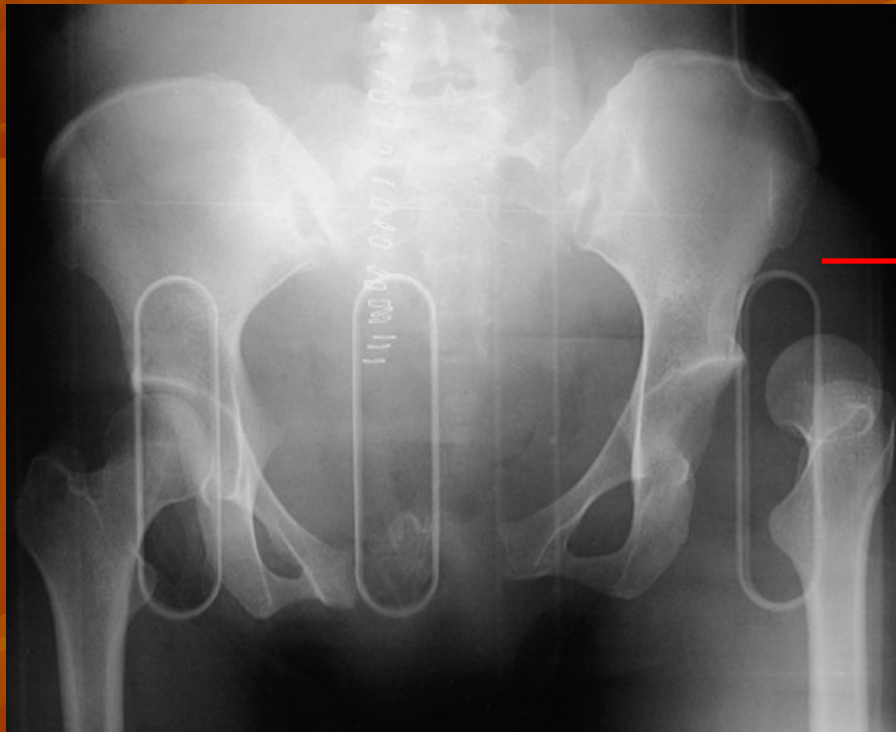- Angiografie
- Laparotomie
- „Packing“ - roušky

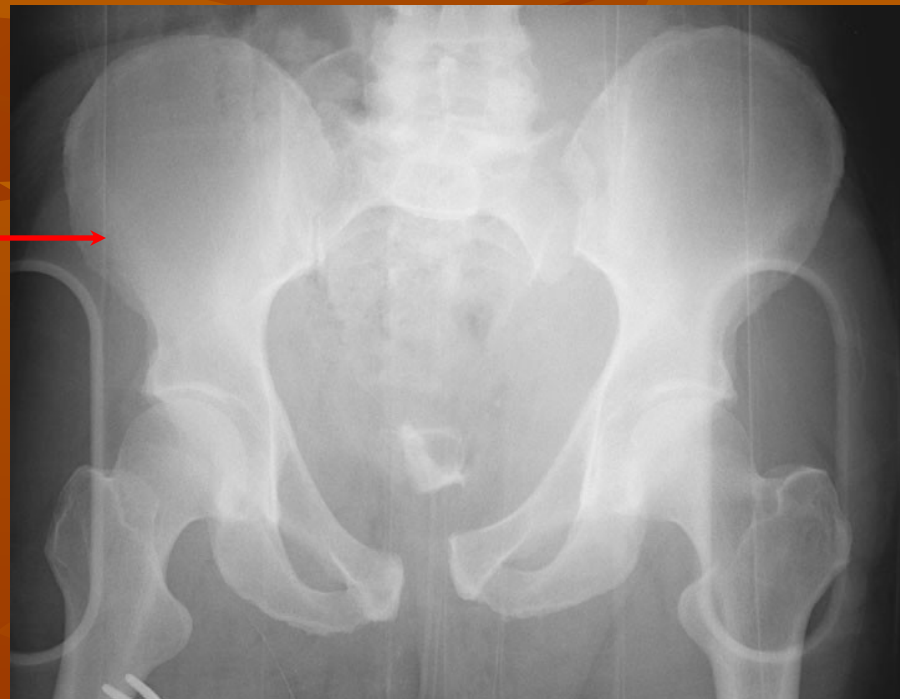
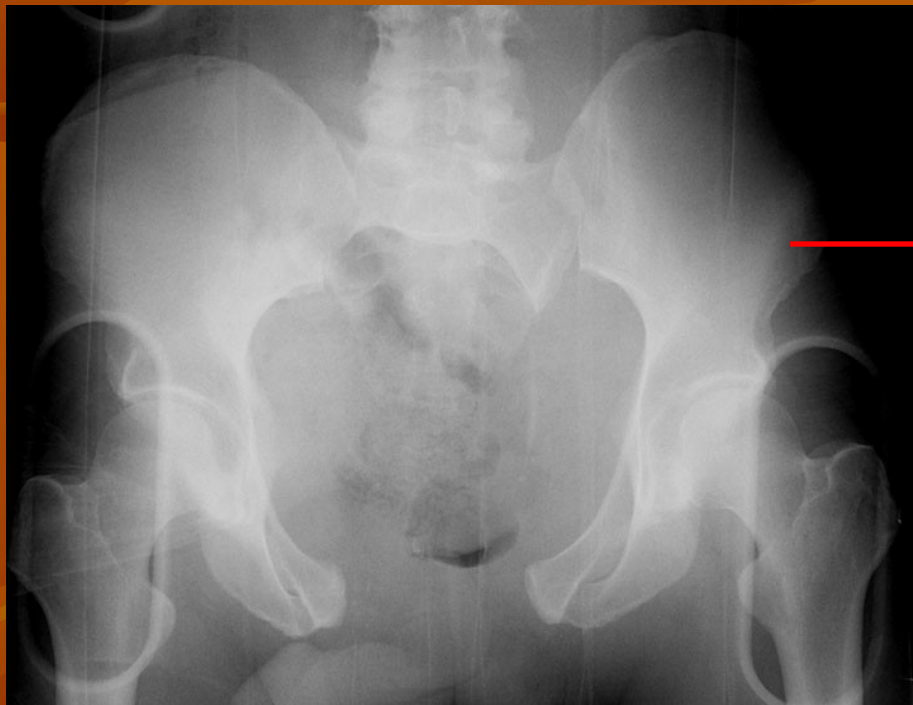# Obtočení a stažení prostěradla

- Supinační poloha
- 2 vrstvy
- Správné uložení
- Svorka
- 30 vteřin


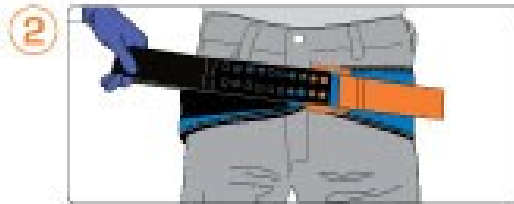
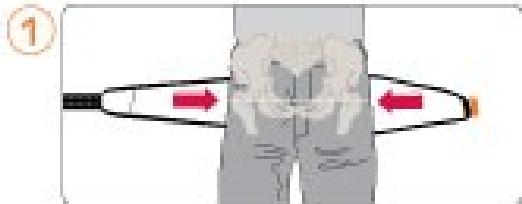
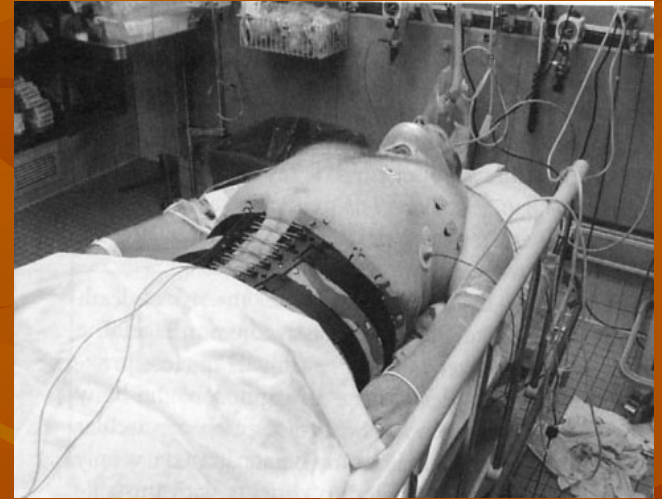
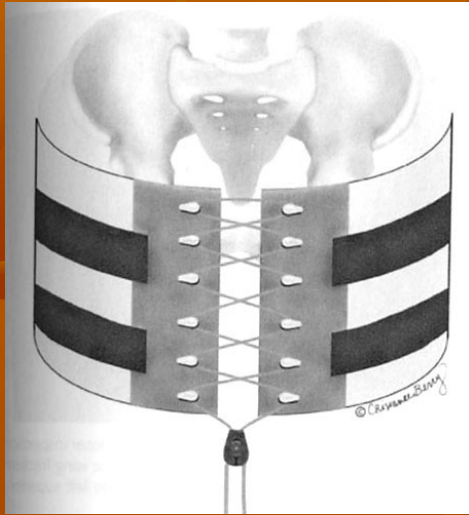


# Prostěradlo





# Pánevní pásy



# Zevní fixace

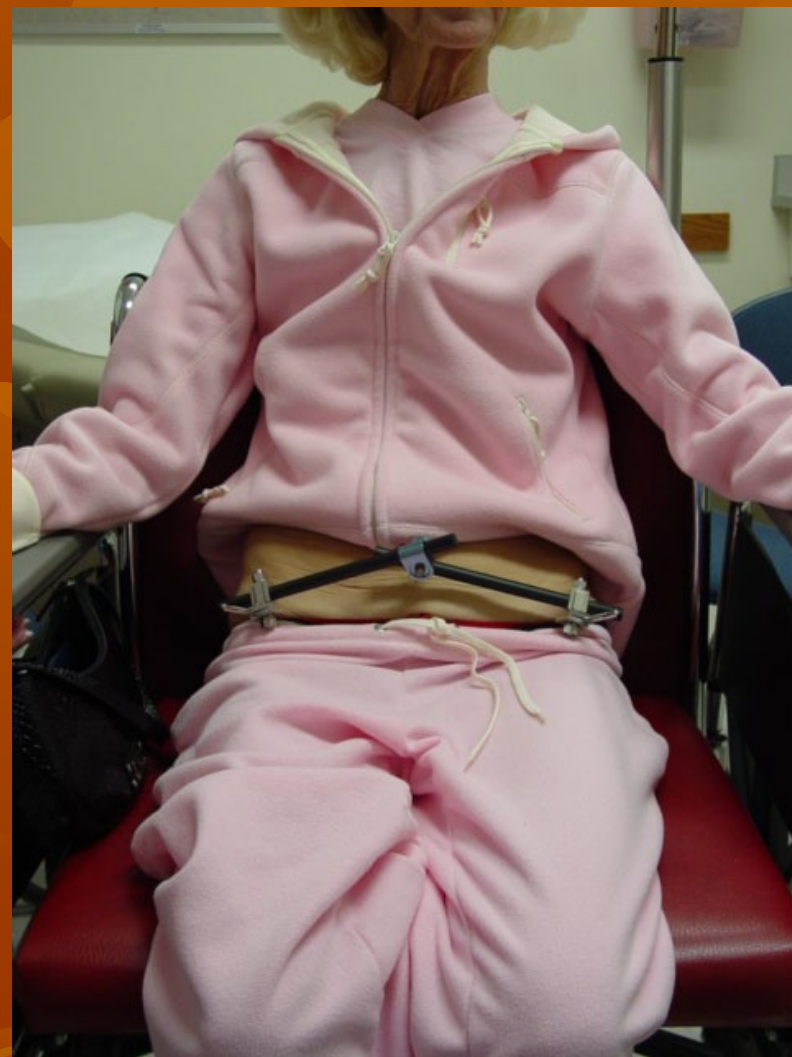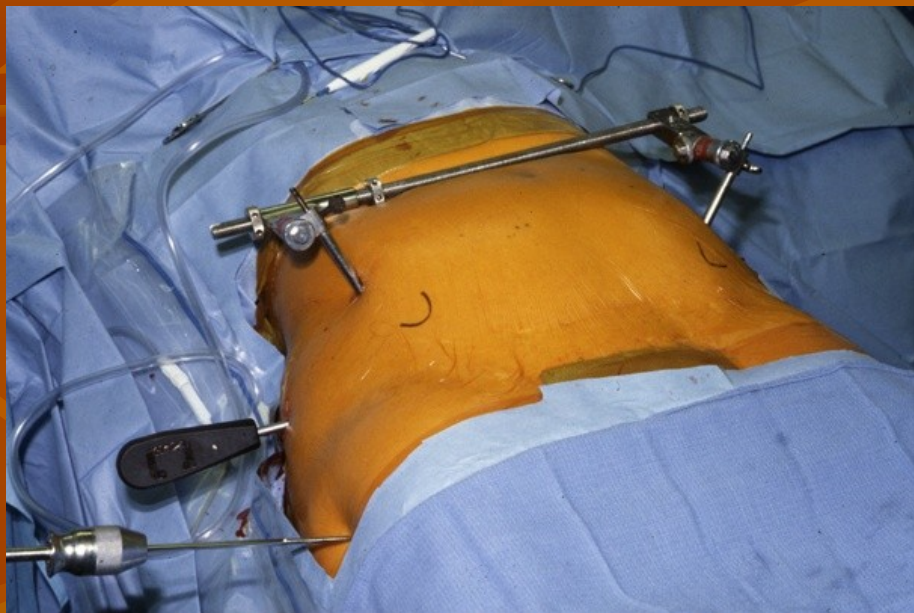
## ■ *Lokalizace*

- SIAI
- SIAS
- C-svorka

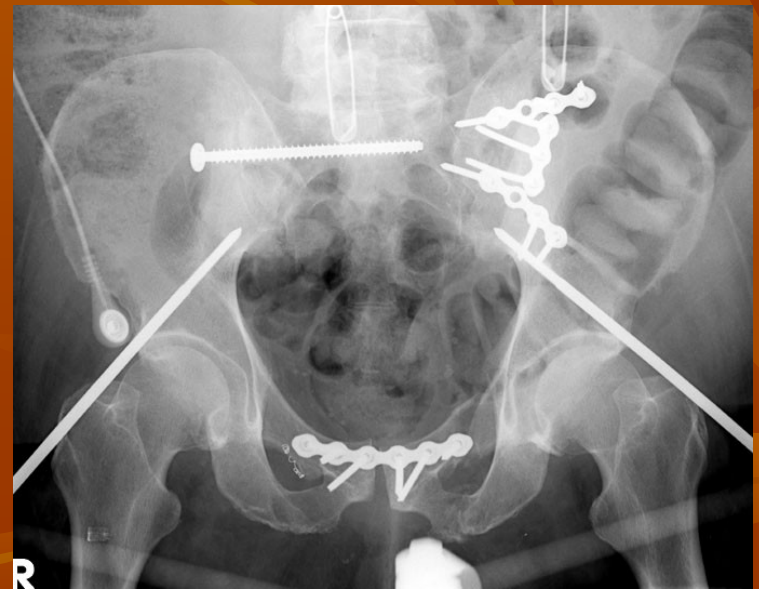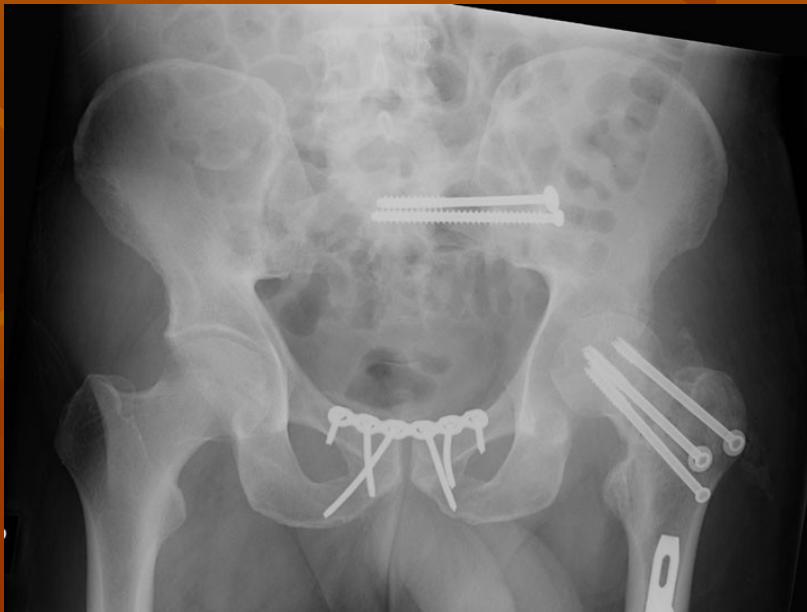
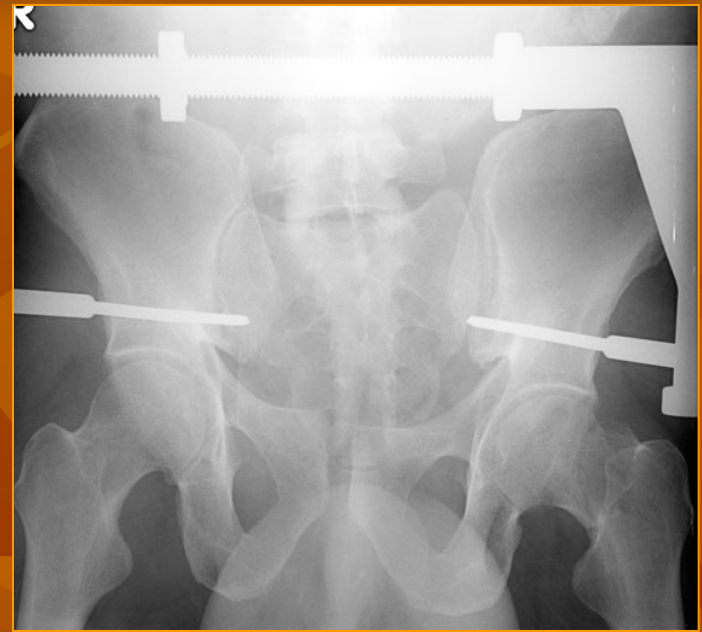
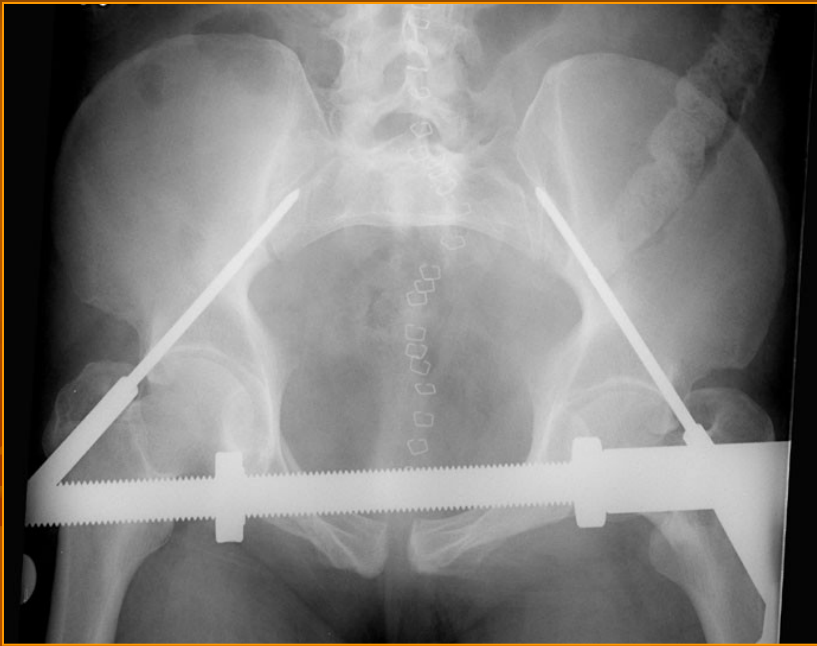
## • *Klinická aplikace*

- Resuscitační
- Augmentační
- Definitivní

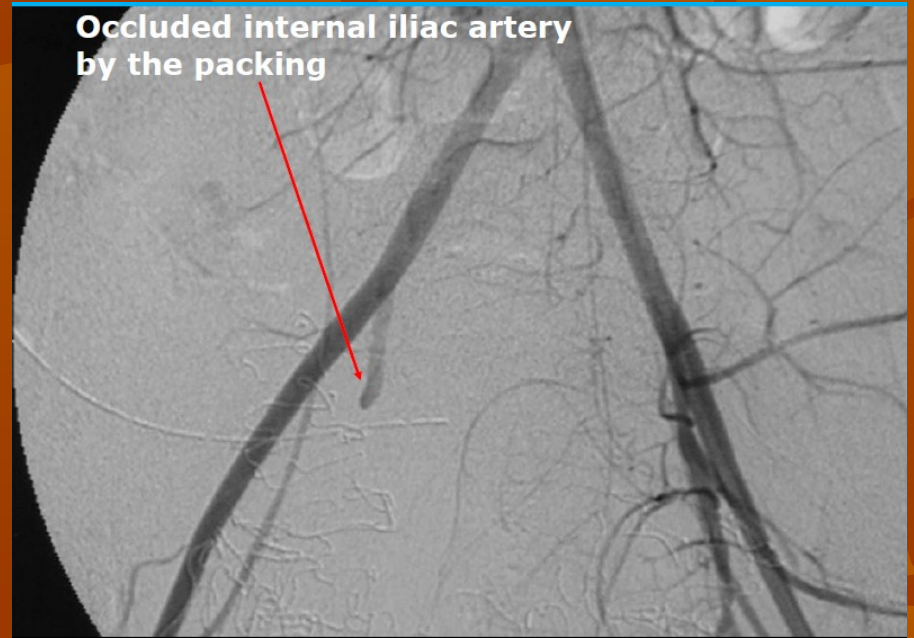
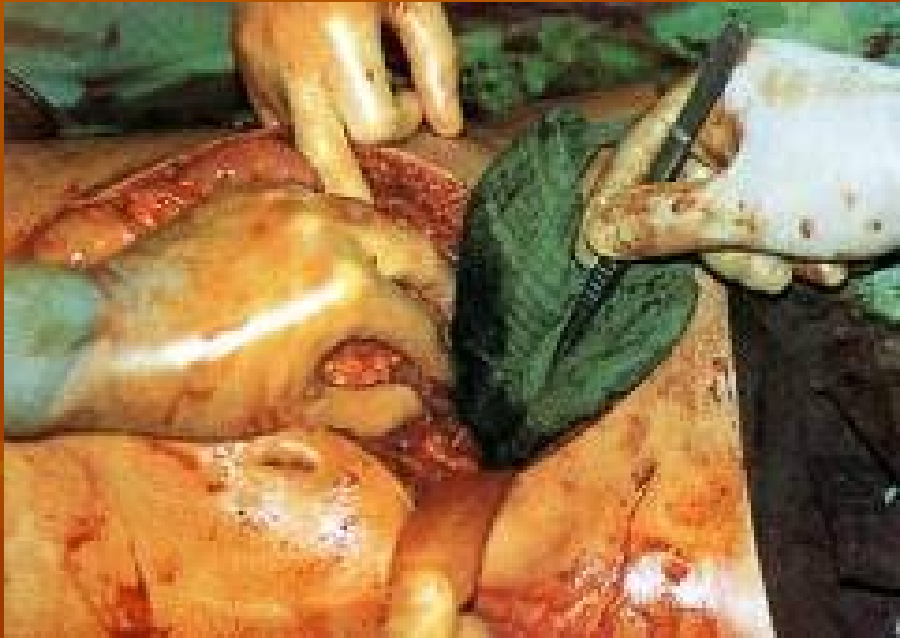




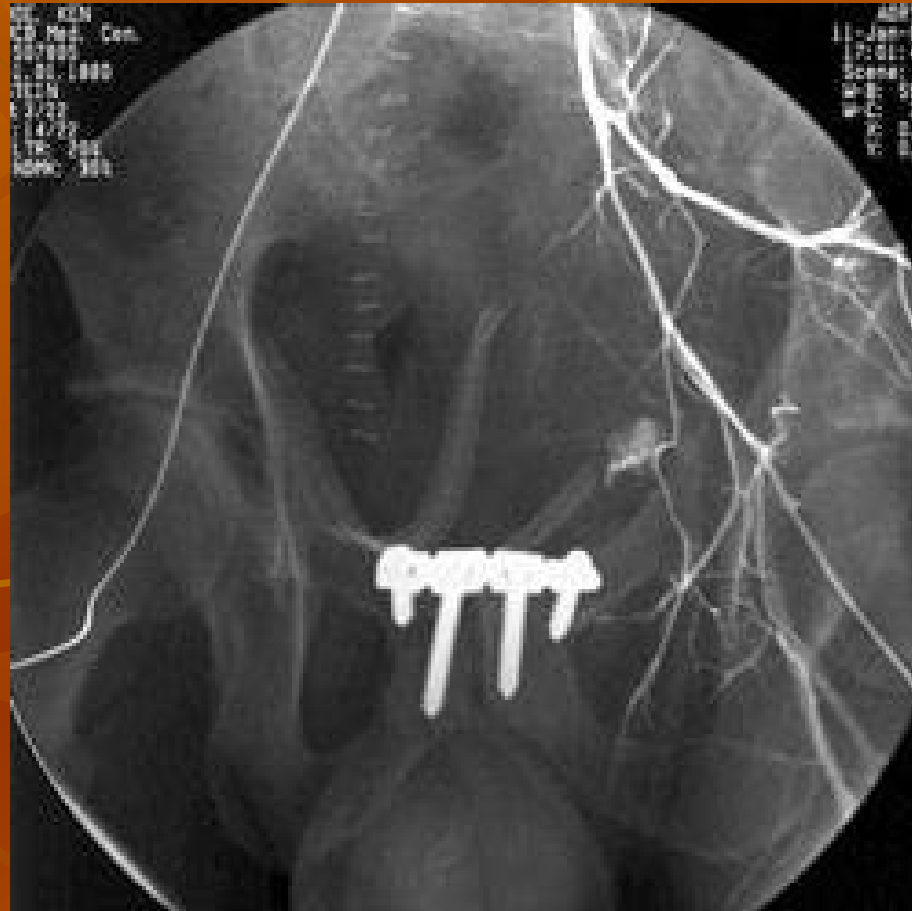


# Pelvis „Packing“



# angioembolizace



# Blunt Abdominopelvic Trauma

ATLS: Advanced Trauma Life Support  
 FAST: Focused Assessment with Sonography In Trauma  
 CT: Computed Tomography Scan  
 REBOA: Resuscitative Endovascular Balloon Occlusion of the Aorta

Initial Survey according to ATLS Protocol:  
 Clinical examination + Chest and Pelvic X-rays +/- Pelvic Binder +/- Chest decompression + Fluid resuscitation

Hemodynamically Stable?

No

Yes

Shock/Profound hypotension (SBP < 70mmHg)

REBOA, if available

FAST

FAST with CT scan

Laparotomy

Other Bleeding Source? (Thorax, Pelvis, Laceration)

Positive FAST and CT with Visceral Organ (Spleen/Liver/Kidney) Involvement

Positive FAST and Negative CT

Negative FAST and Positive CT with Visceral Organ Involvement

Negative Fast and CT

Persistent hemodynamic instability

Chest Tube Output

Non-Operative vs. Laparotomy vs. Angioembolization (depending on involved organ and injury severity)

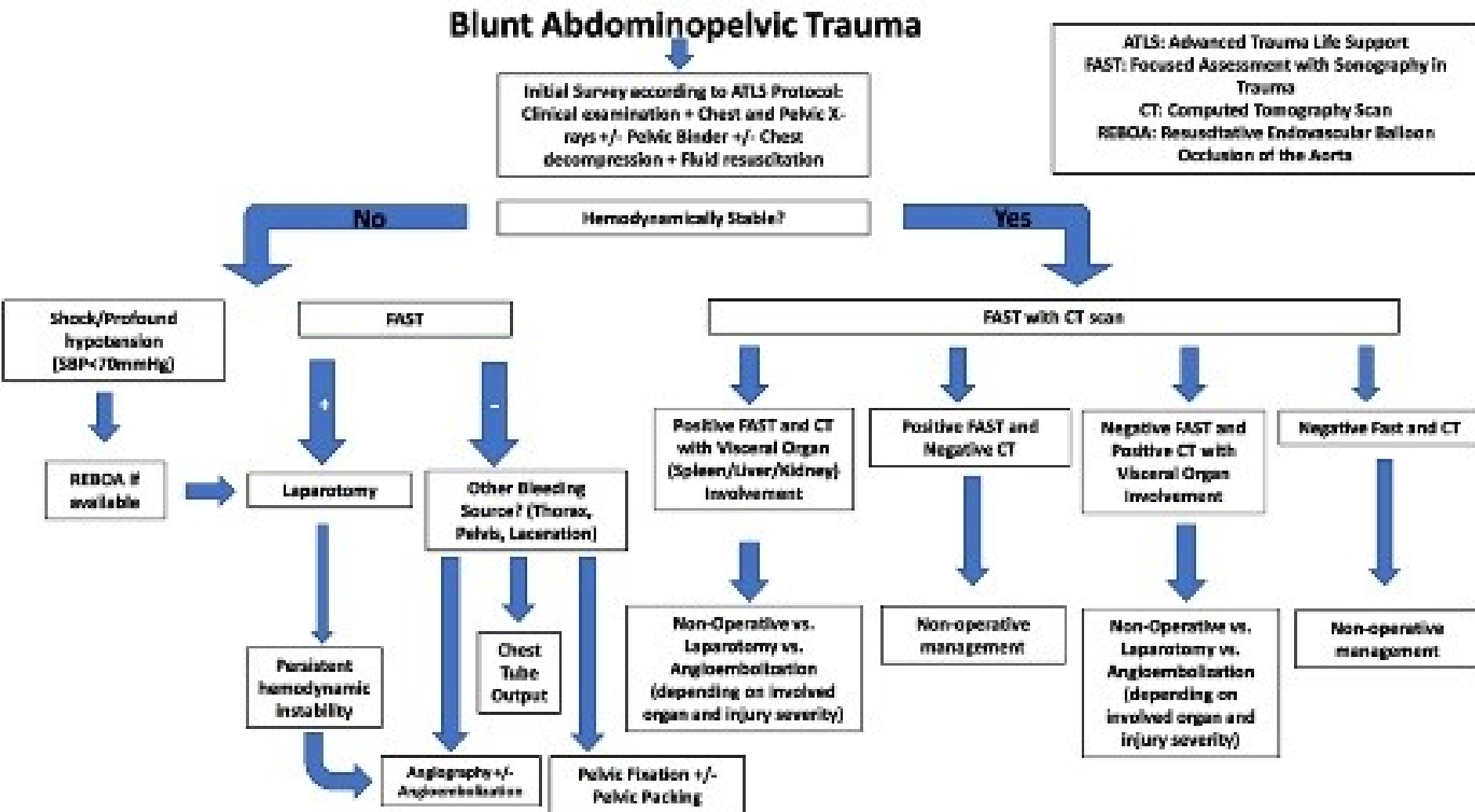
Non-operative management

Non-Operative vs. Laparotomy vs. Angioembolization (depending on involved organ and injury severity)

Non-operative management

Angiography +/- Angioembolization

Pelvic Fixation +/- Pelvic Packing



# TRAUMA

- Nízkoenergetické poranění
  - pády na zem
  - avulze
- Vysokoenergetické poranění

# Pády na zem

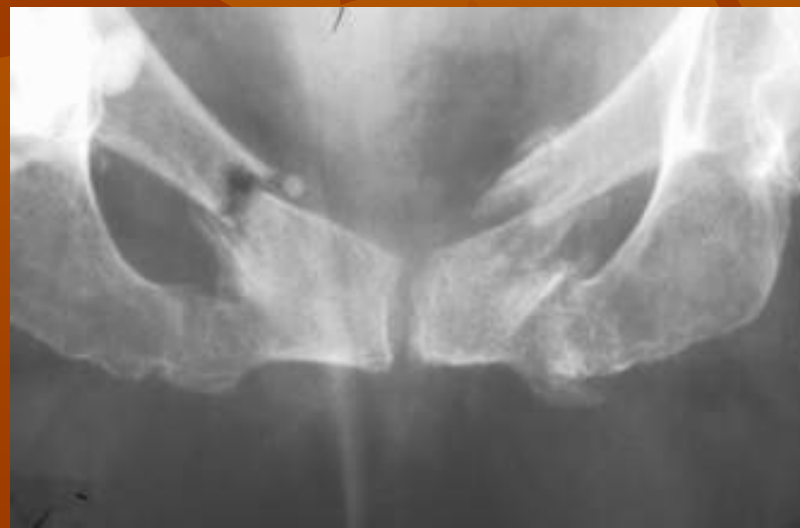- Zlomeniny raméněk kosti stydké - osteoporóza
- Zlomeniny sakra a kostrče

# Zlomeniny ramének kosti stydké

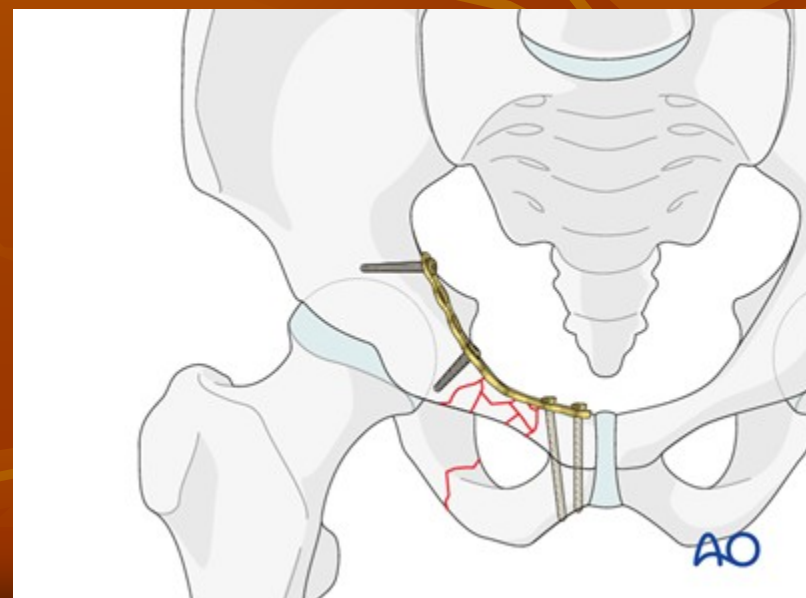
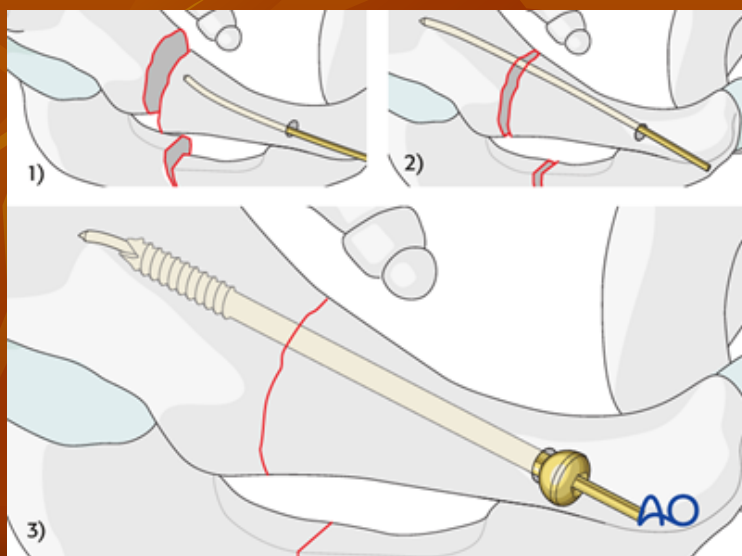
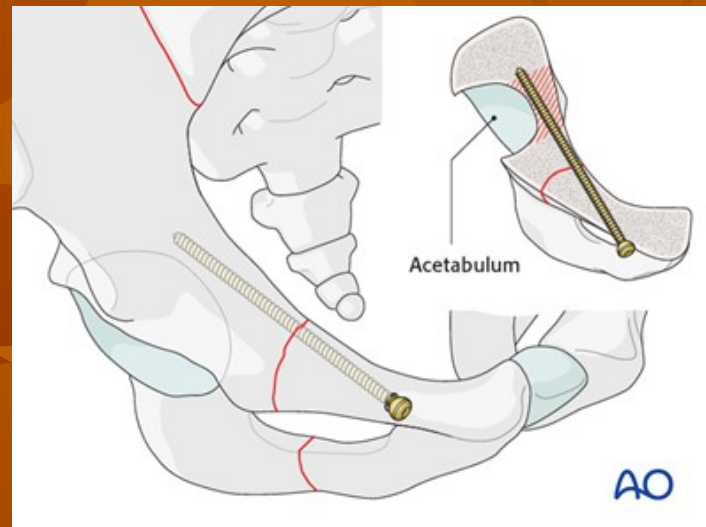
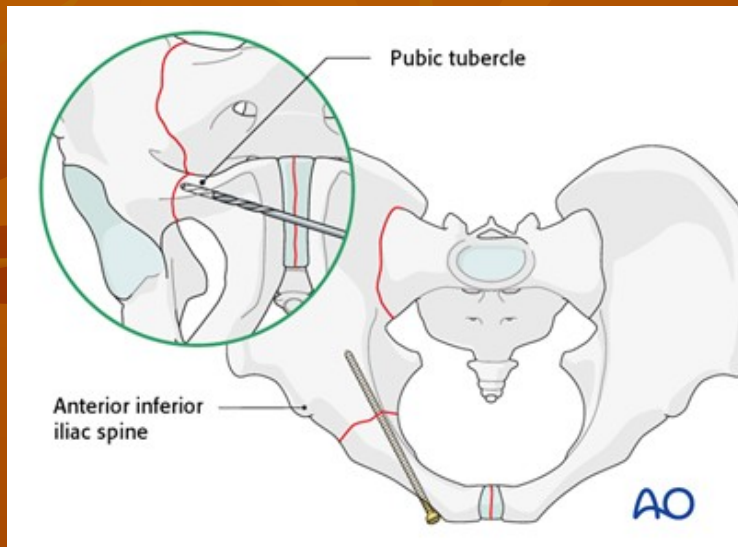
Osteoporóza –  
predisponující faktor.

Stabilní, pokud jsou  
jediným poraněním.

Léčba je symptomatická



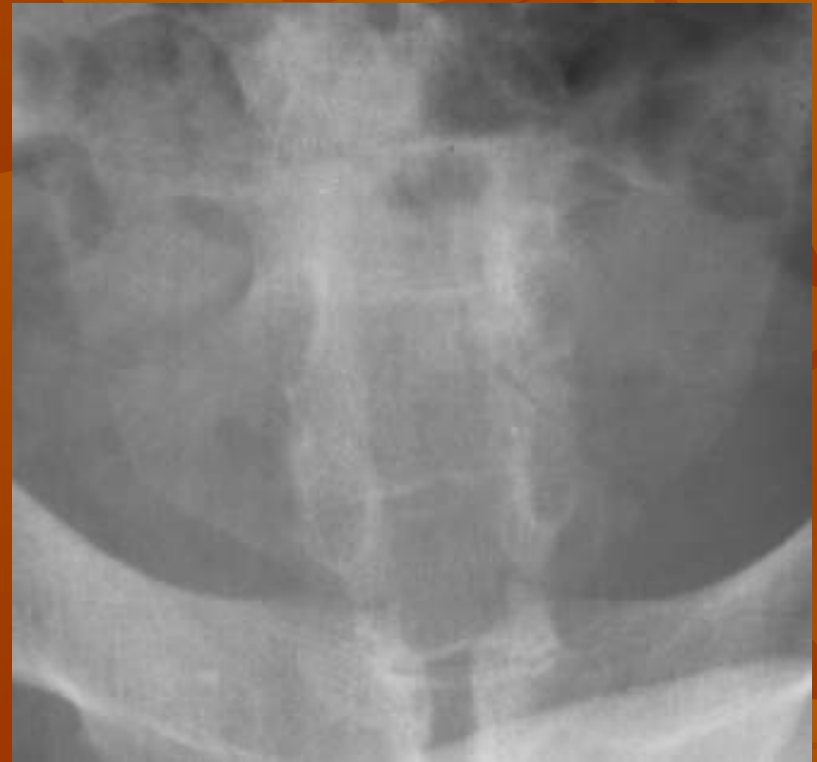# Zlomeniny ramének kosti stydké





# Zlomeniny sakra

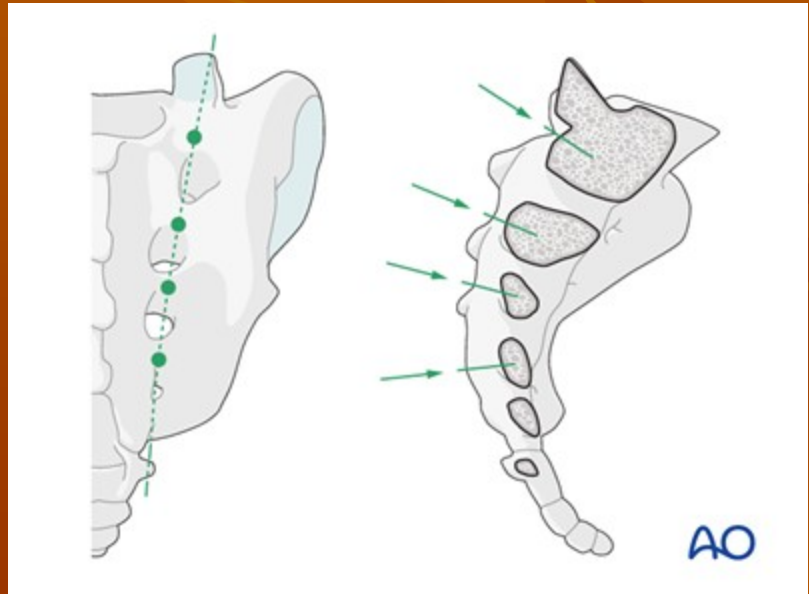
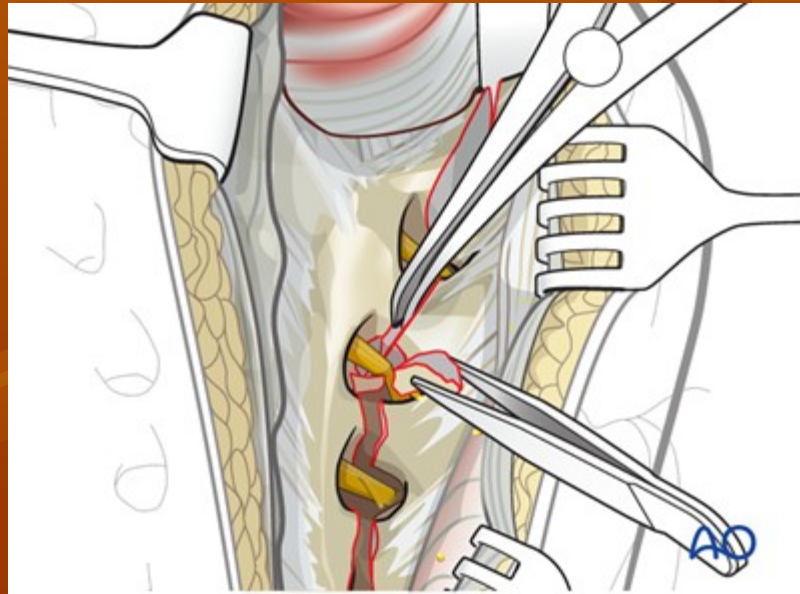
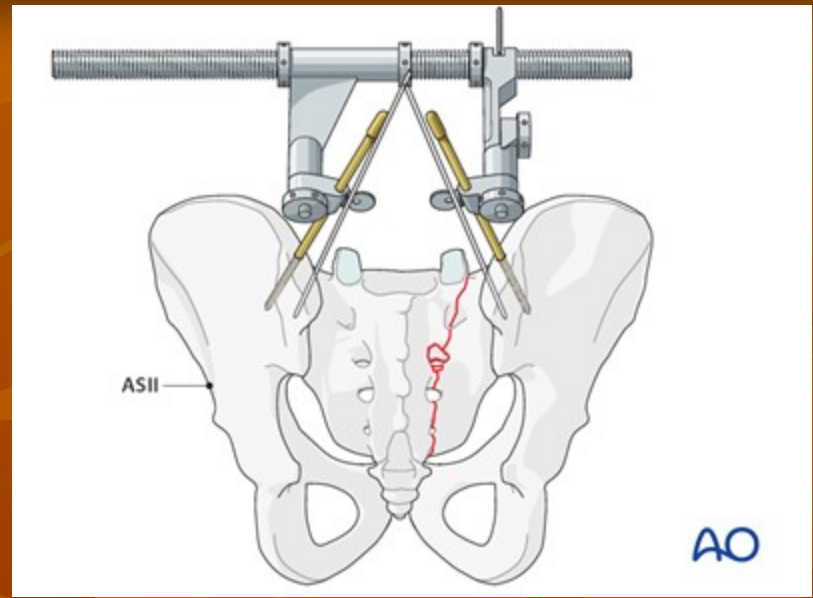
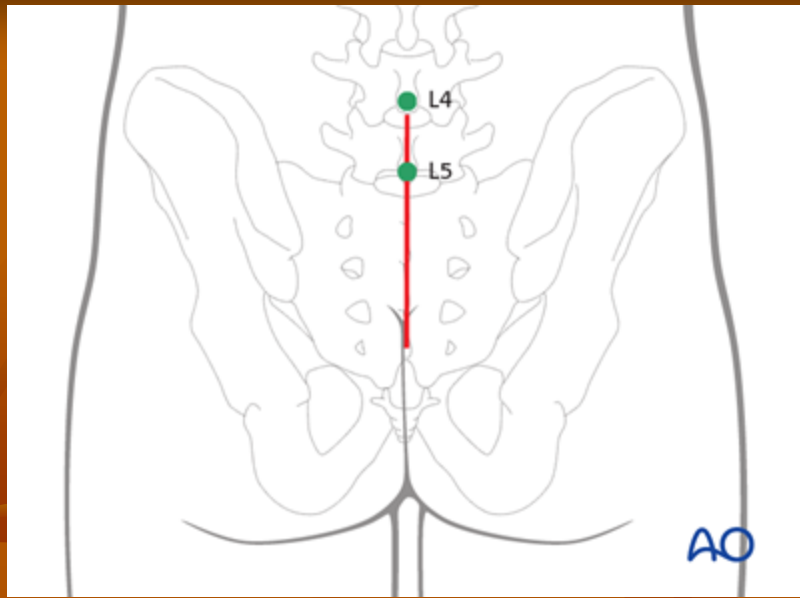
- Pád přímo na zadek  
nebo opakovaně  
mikrotraumata
- Osteoporóza
- Akutní a stresový typ

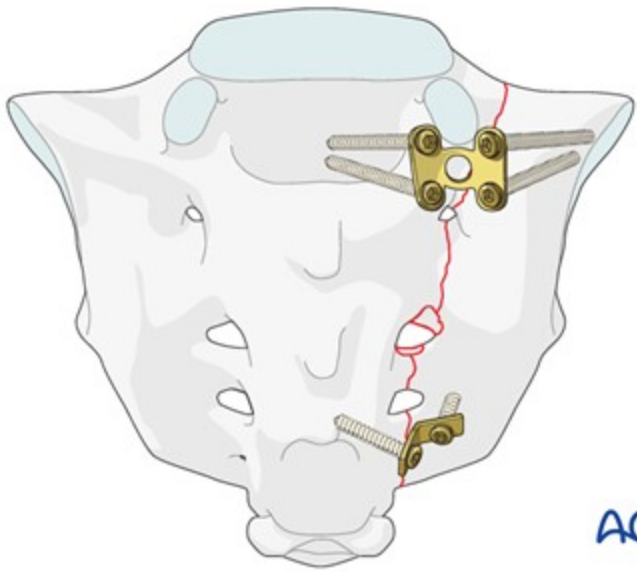


# Zlomeniny sacra

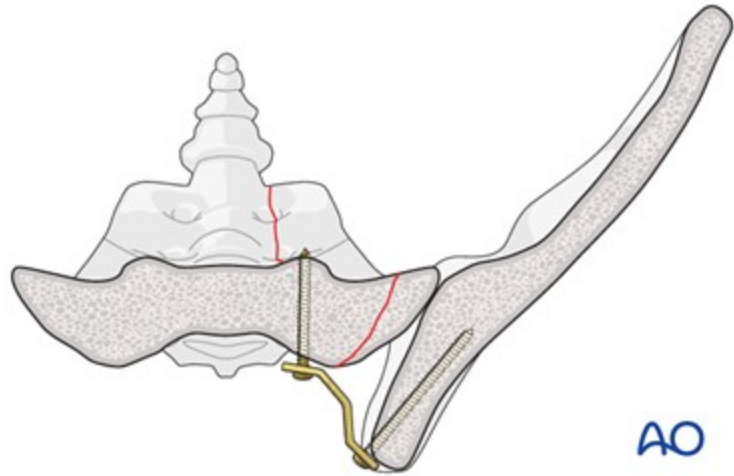
- Na rtg mohou být přehlédnuty.
- Stabilní.
- Terapie je symptomatická.
- Někdy poranění kořenů sakrálních plexů.



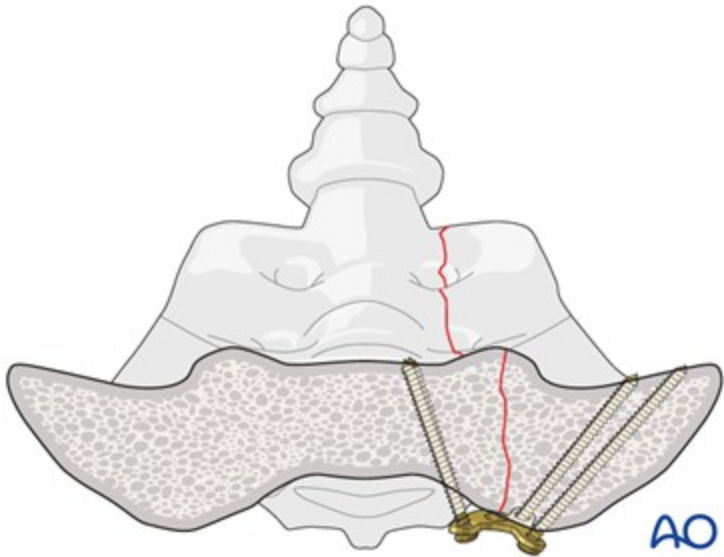




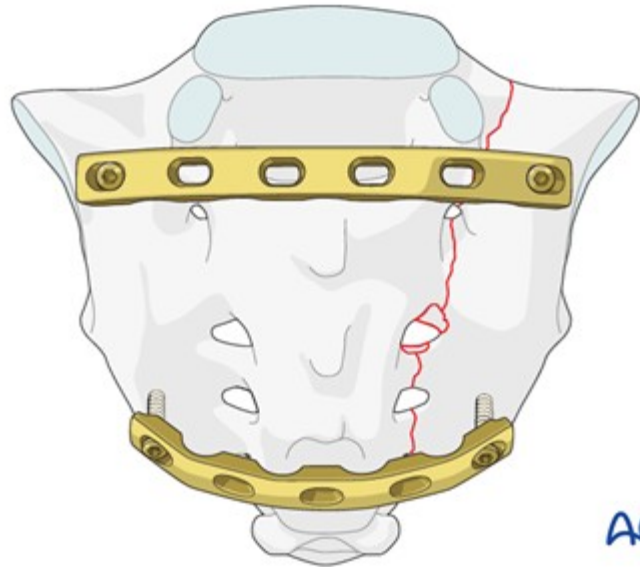
AO



AO

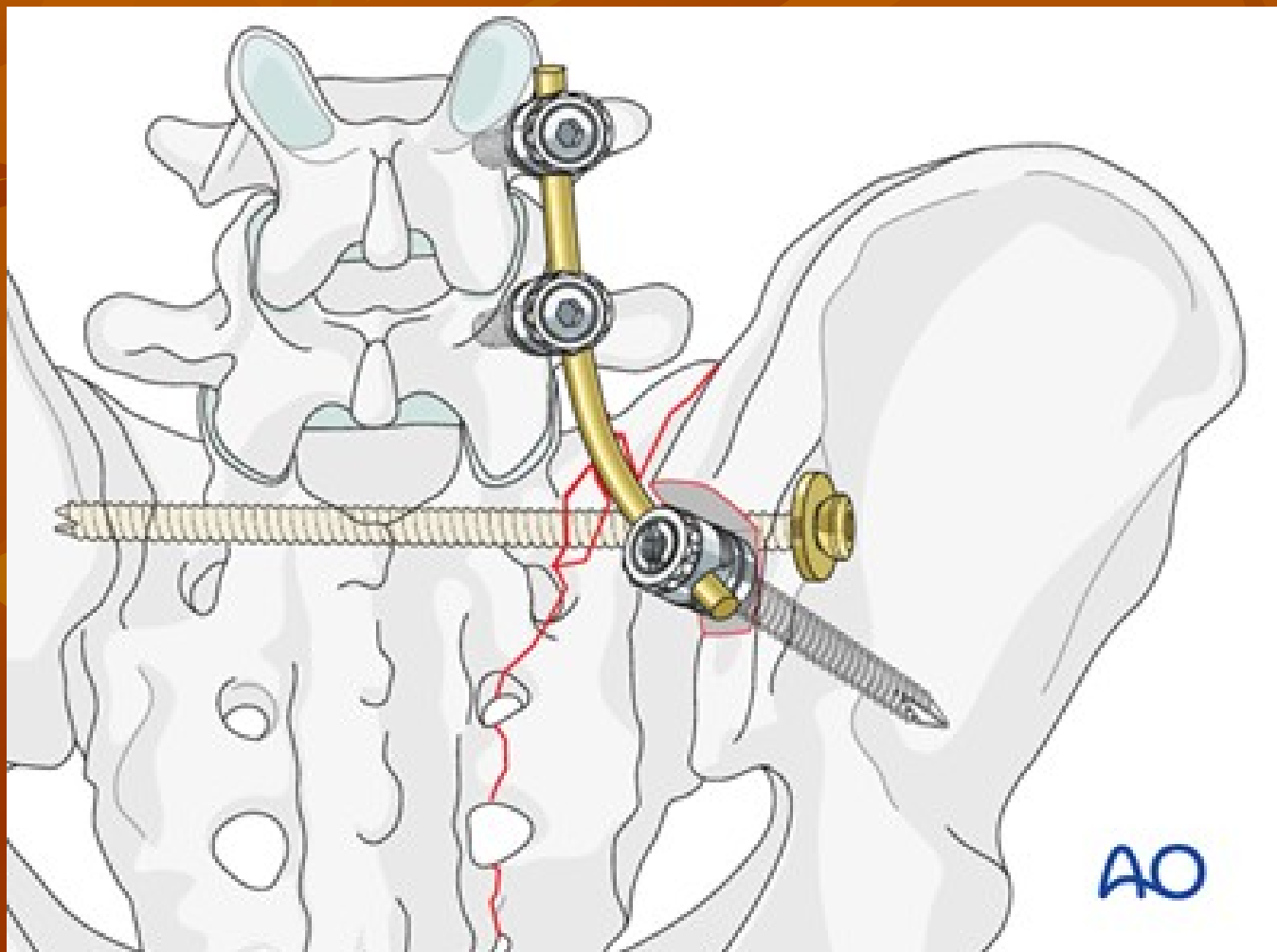


AO

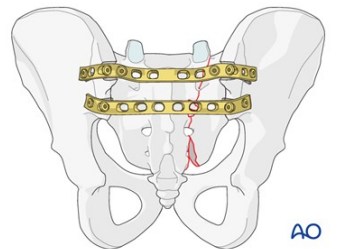
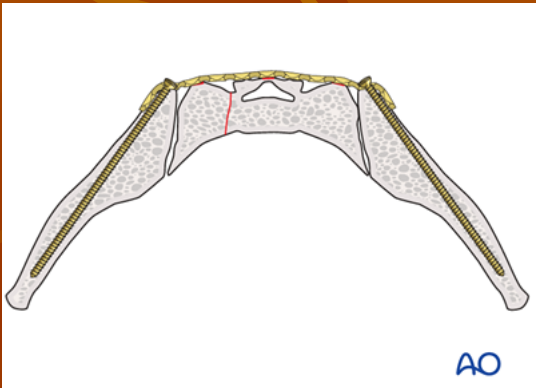
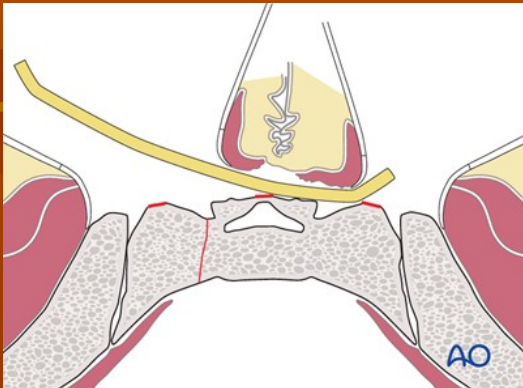
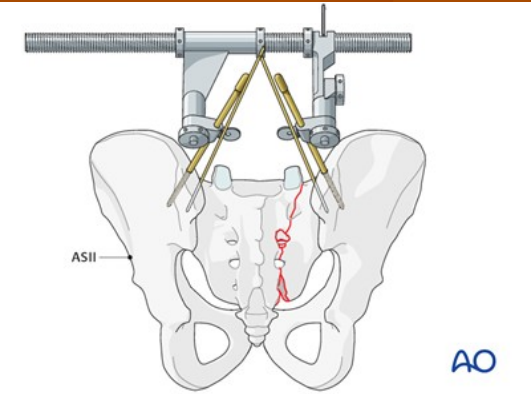
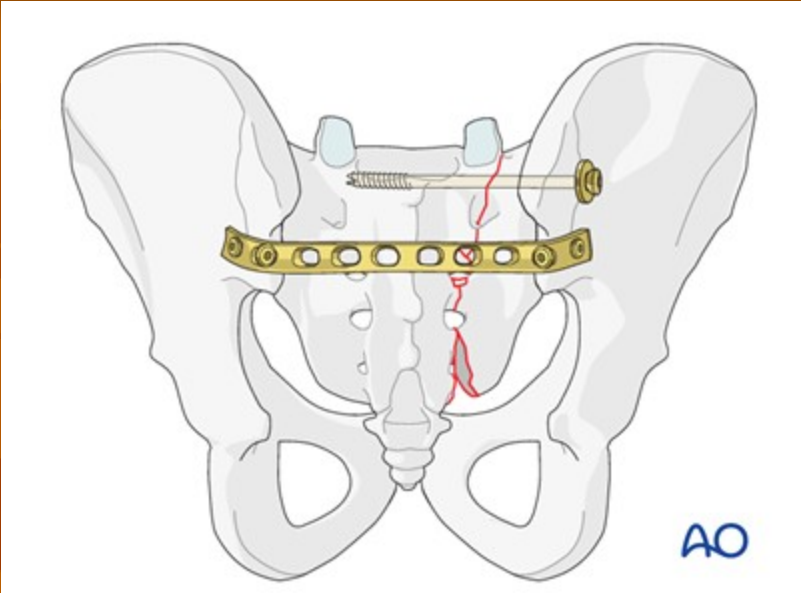
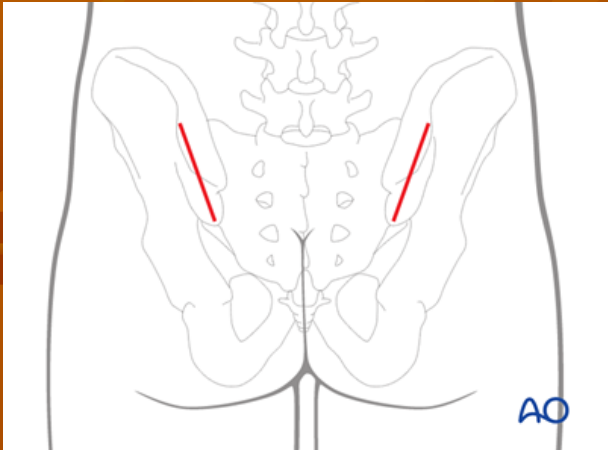


AO

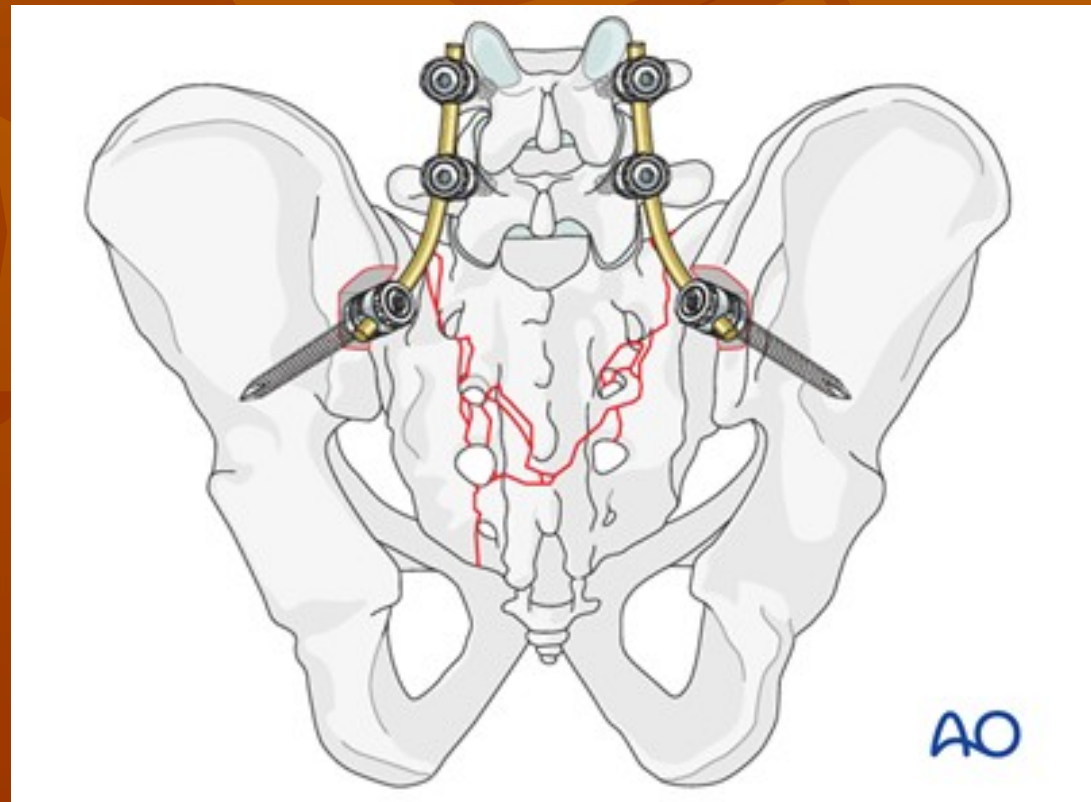
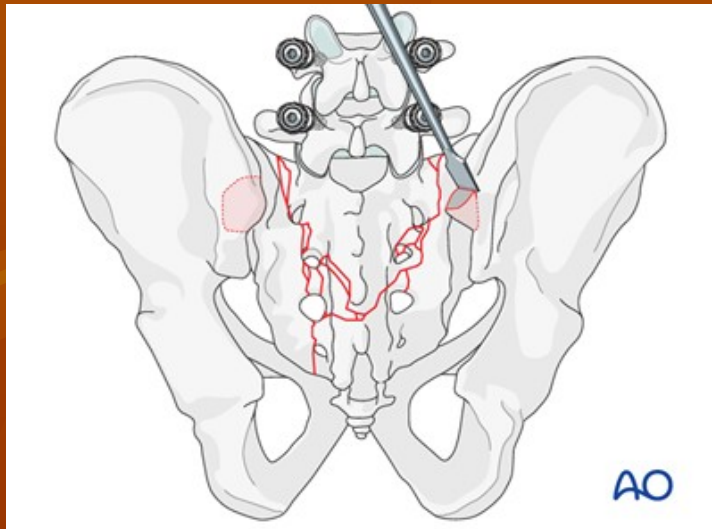
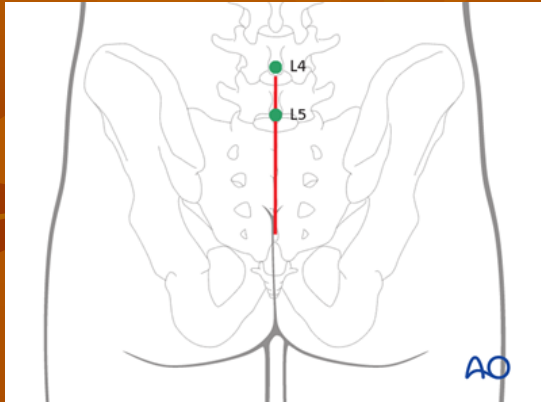
# Triangularní osteosyntéza sakra



# Ilioilická dlaha

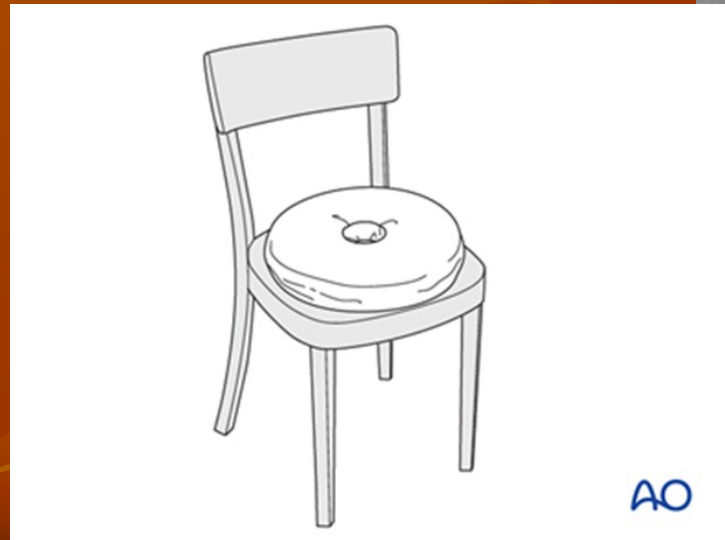
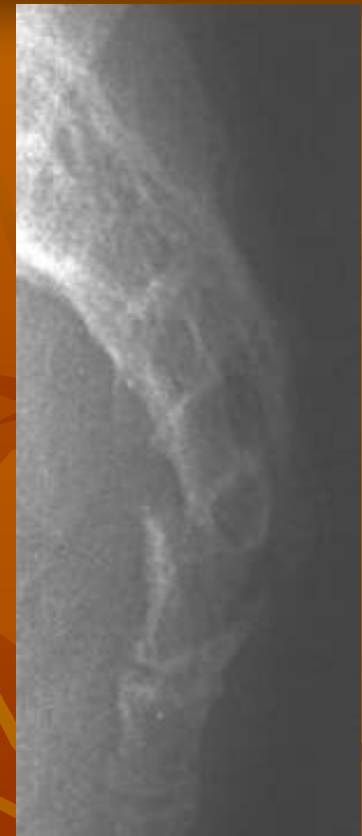
# Spinopelvicá fixace

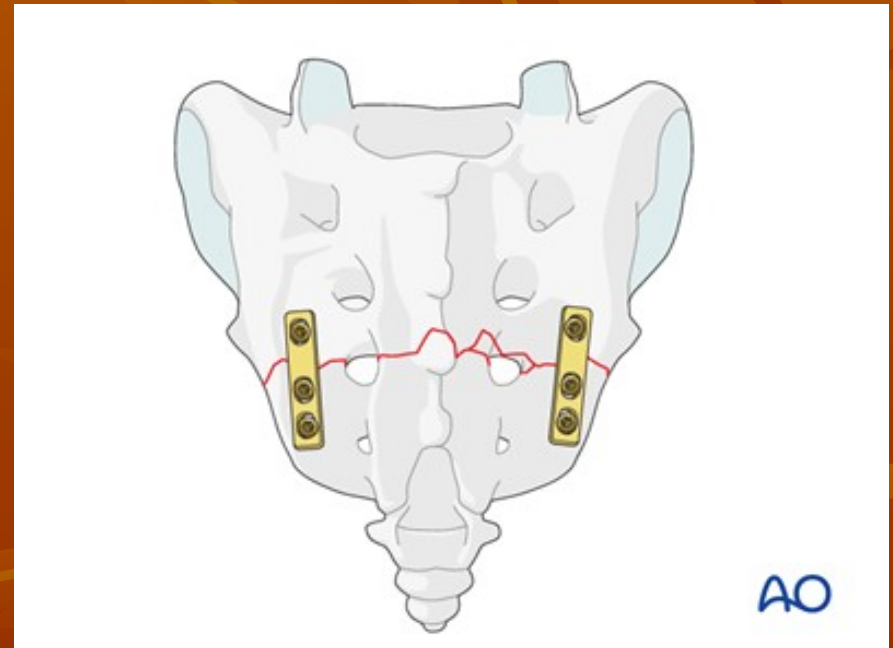
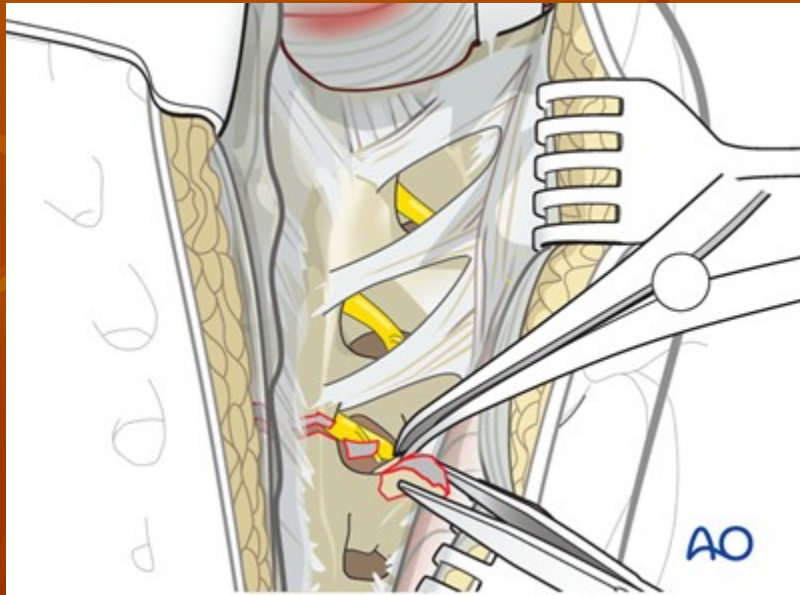
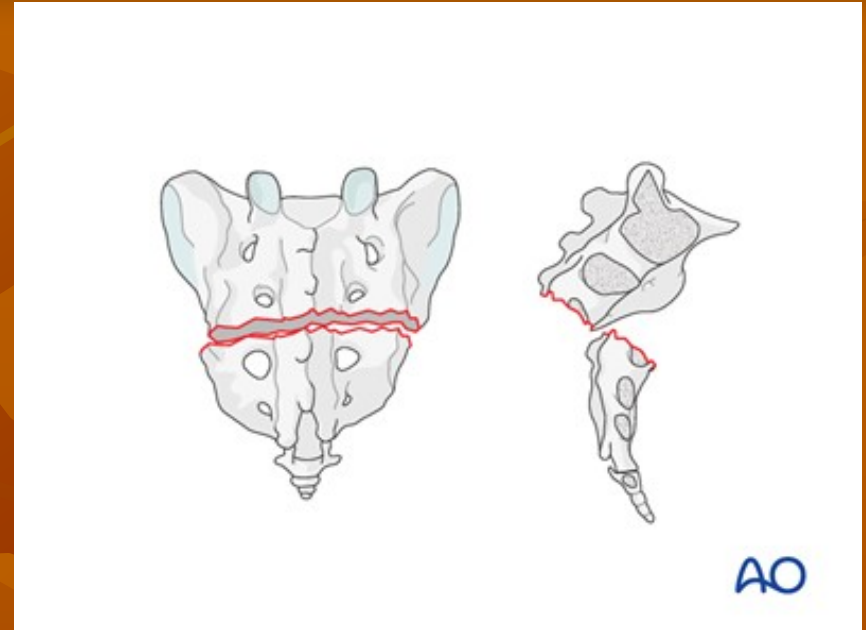
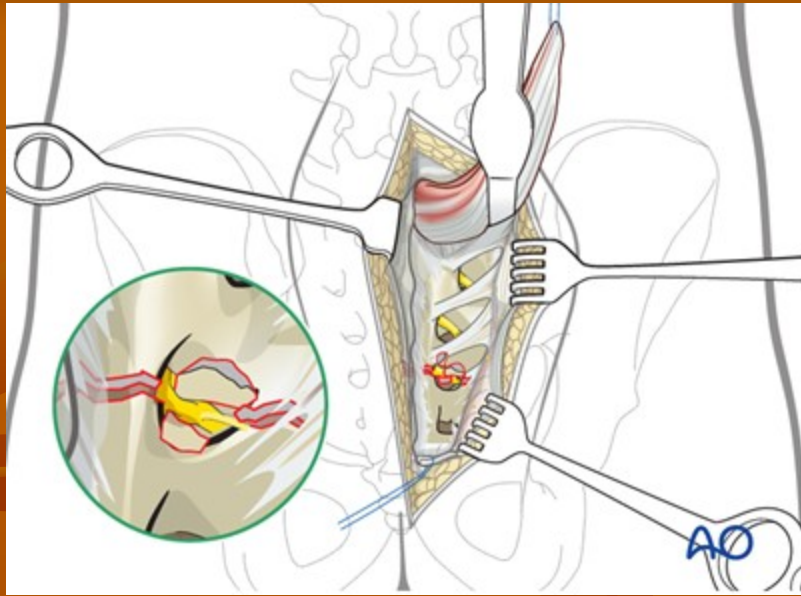


# Zlomeniny kostrče

- Pád na zadek.
- RTG diagnostika obtížná – variace kostrče vrozené.
- Klinická diagnóza je přesnější
- Stabilní.
- Symptomatická terapie.



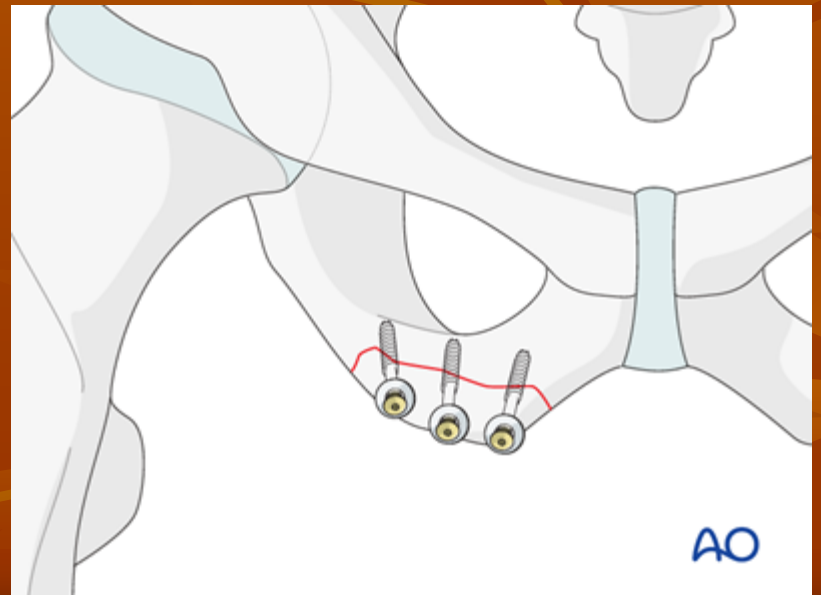
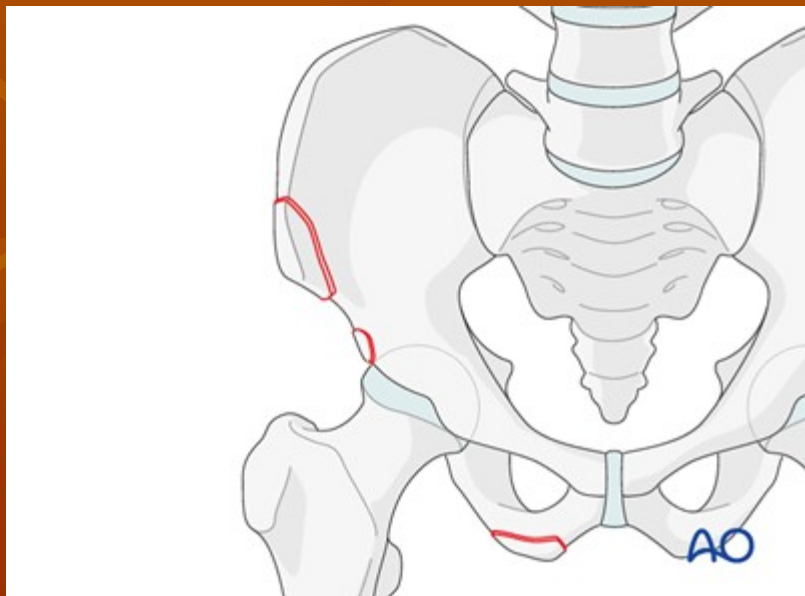
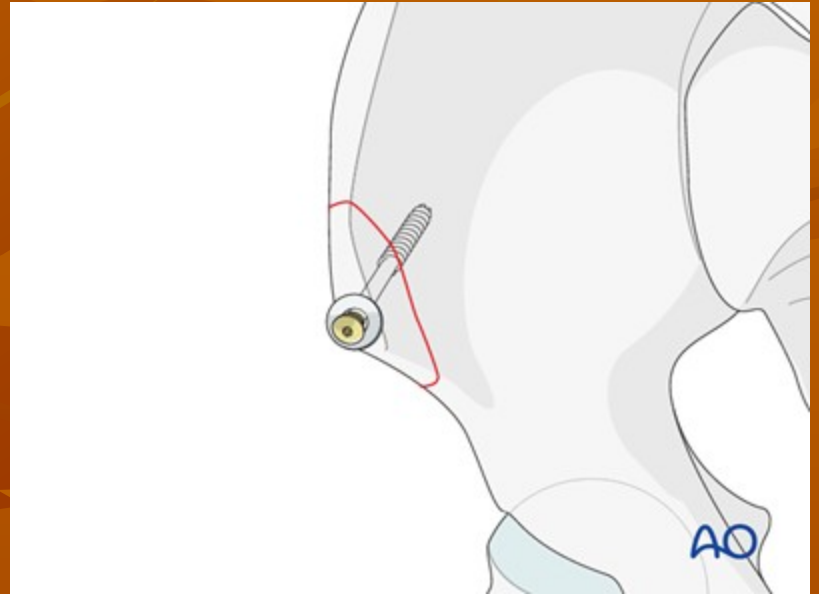
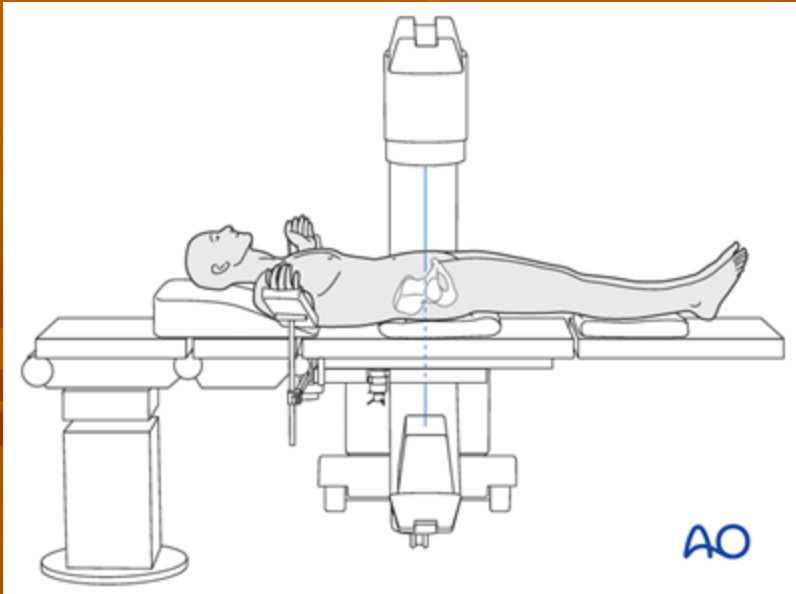




# Avulzní zlomeniny

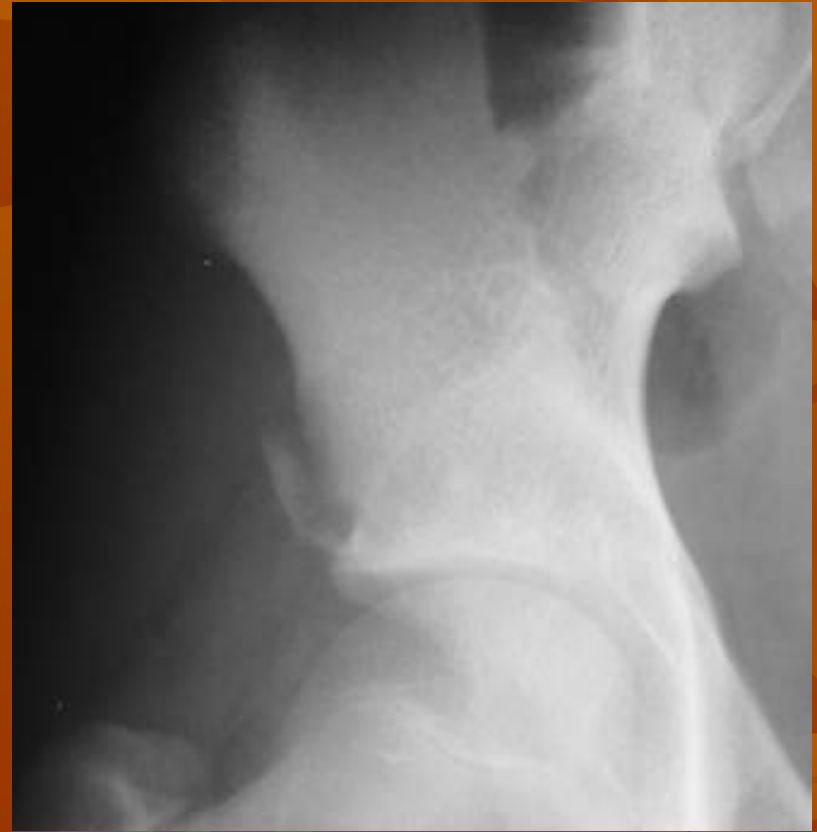Apophyseální avulze z nadměrného tlaku na úponovou šlachu: poranění phyzy.

- Anterior-superior a anterior-inferior spina ilické kosti, tuber ischial. kosti.
- Atleti, adolescenti.
- Neoperační terapie
- Operační terapie – pouze mladí atleti s dislokací více než 1-2 cm.



# Anterior-inferior - SIAI

- Úpon m. rectus femoris

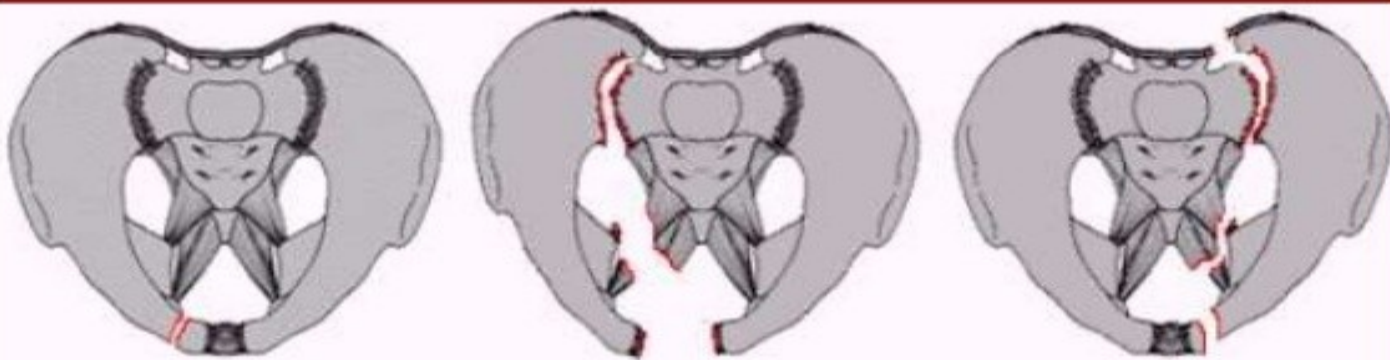

# Vysokoenergetické poranění

Složité poranění na ošetření  
Hemodynamicky ohrožující pacienta

# Klasifikace AO

## Tile/AO Classification



**A**

Stable

**B**

Rotational Instability  
Vertically and Posteriorly Stable

**C**

Rotational, Vertical & Posterior  
Instability

**Type A**

*Stable*

**A1**—Fractures of the pelvis not involving the ring

**A2**—Stable, minimally displaced fractures of the ring

**Type B**

*Rotationally unstable, vertically stable*

**B1**—Open book injury (disruption of the symphysis)

**B2**—Lateral compression injury: ipsilateral

**B3**—Bilateral compression injury

**Type C**

*Rotationally and vertically unstable (vertical shear)*

**C1**—Unilateral

C1.1 Iliac fracture

C1.2 Dislocation or fracture dislocation of the sacroiliac joint

C1.3 Sacral fracture

**C2**—Bilateral incomplete

**C3**—Bilateral complete associated with an acetabular fracture

# Klasifikace - Burgess-Young

- 3 typy mechanismy úrazu + 2 typy kombinované
- Každý typ má svůj vlastní znak poranění předního kruhu pánevního který je klíčem k mechanismu poranění zadního pánevního kruhu



# Mechanismus

- Laterální komprese (LC)
- Anterior-Posterior komprese (APC)
- Vertikální „střih“ (VS)
- Kombinovaný: LC + APC or LC+VS

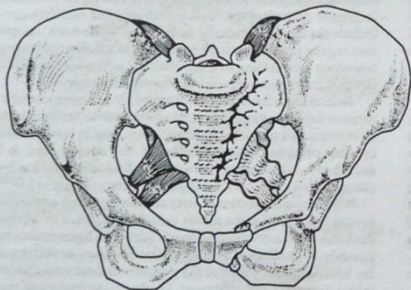


Figure 5 Pelvic fracture classification—LC-I.

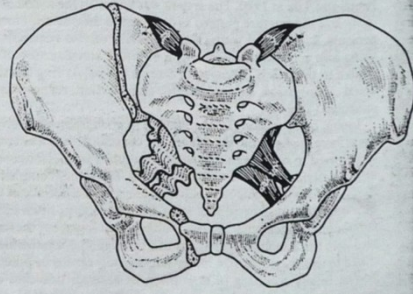


Figure 6 Pelvic fracture classification—LC-II.

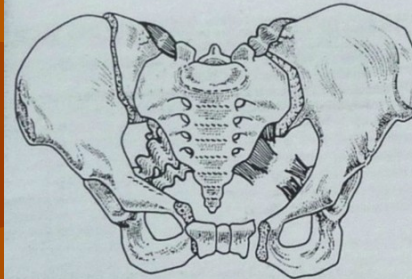


Figure 7 Pelvic fracture classification—LC-III.

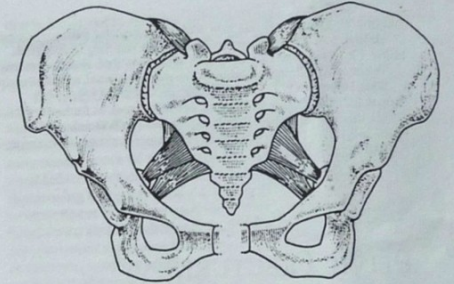


Figure 9 Pelvic fracture classification—APC-II.

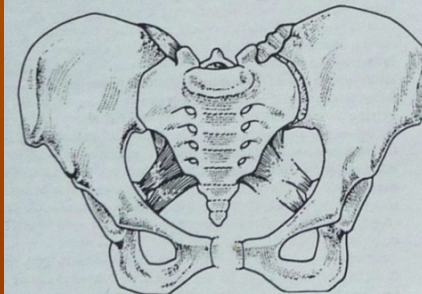


Figure 8 Pelvic fracture classification—APC-I.

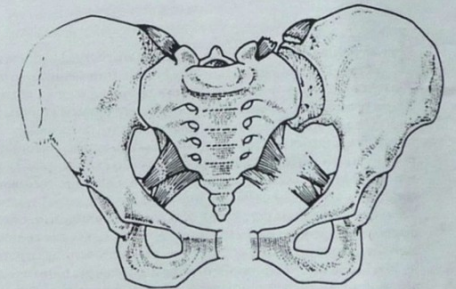


Figure 10 Pelvic fracture classification—APC-III.

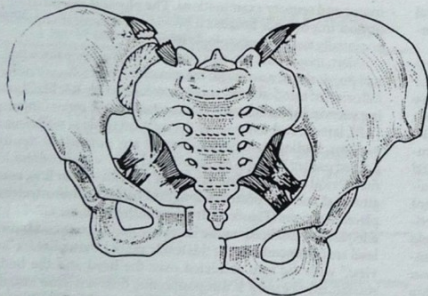
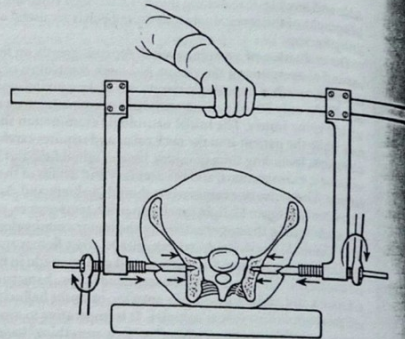
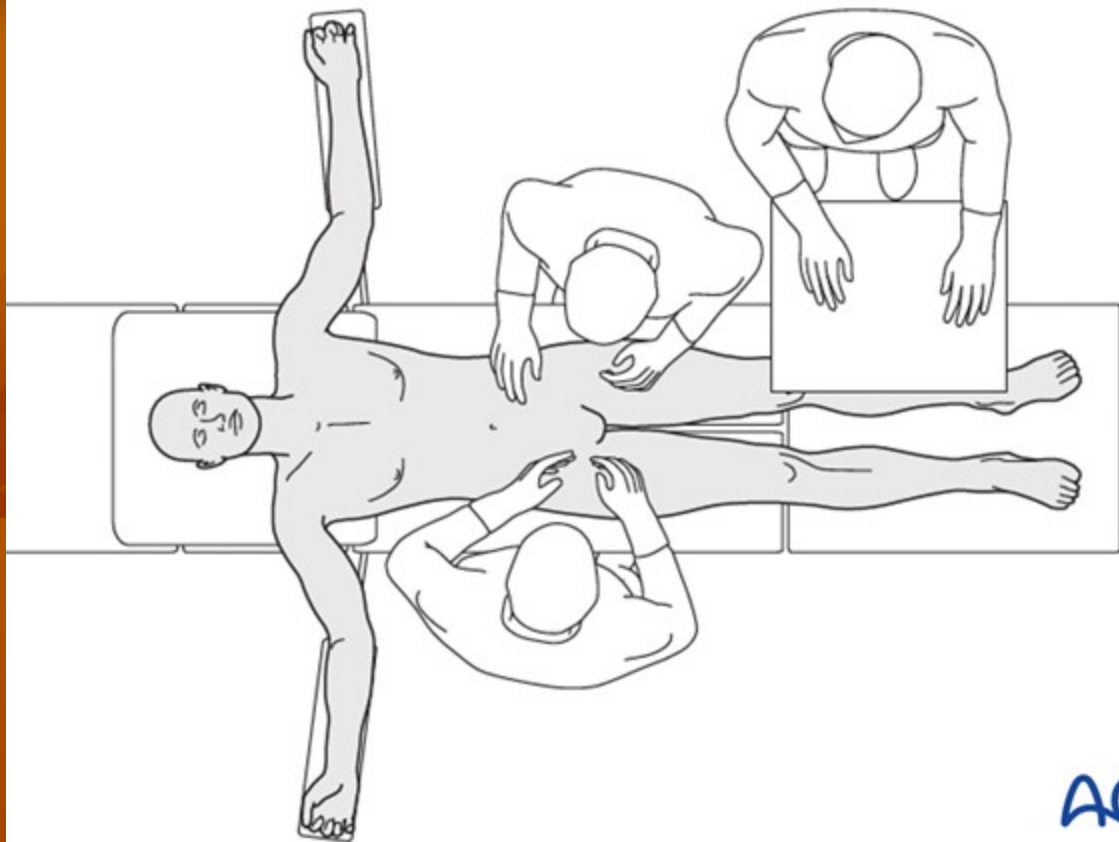


Figure 11 Pelvic fracture classification—VS (vertical shear).

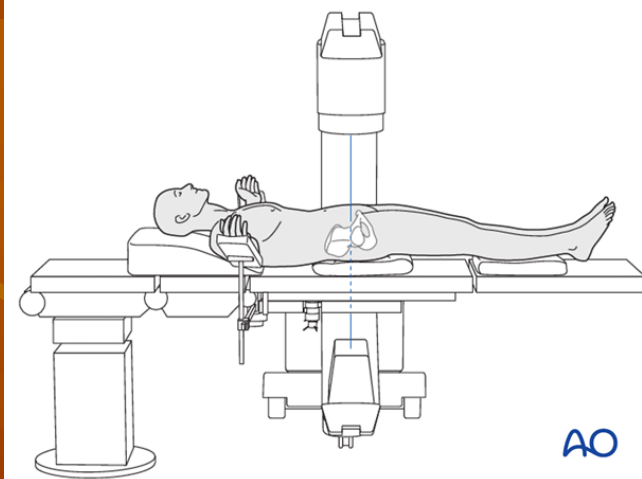


<b>Mechanismus a typ</b>	<b>Charakteristiky</b>	<b>Hemipelvis dislokace</b>	<b>Stabilita</b>
AP komprese, typ I	Pubická diastaza <2.5 cm	Externí rotace	Stabilní
AP komprese, typ II	Pubická diastaza >2.5 cm, anterior SI rozestup	Externí rotace	Rotačně nestabilní, vertikálně stabilní
AP komprese, typ III	Typ II + posterior SI rozestup	Externí rotace	Rotačně nestabilní, vertikálně nestabilní
Lateralní komprese, typ I	Ipsilateralní sacralní zlomeniny, ipsilateralní horizontální zlomeniny rami os pubis (nebo rozestup symphysis s překrýváním pubických kostí)	Vnitřní rotace	Stabilní
Lateralní komprese, typ II	Typ I + ipsilateralní zlomenina křídla os ilium nebo posterior SI disrupce	Vnitřní rotace	Rotačně nestabilní, vertikálně stabilní
Vertikální shear	Vertikální zlomeniny rami os pubis, SI disrupce +/- přídatné zlomeniny	Vertikální (cranial)	Rotačně nestabilní, vertikálně nestabilní

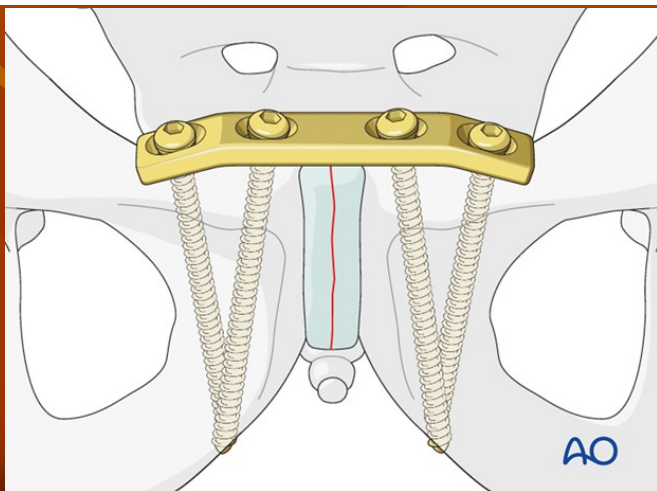
# Operační poloha - supinační



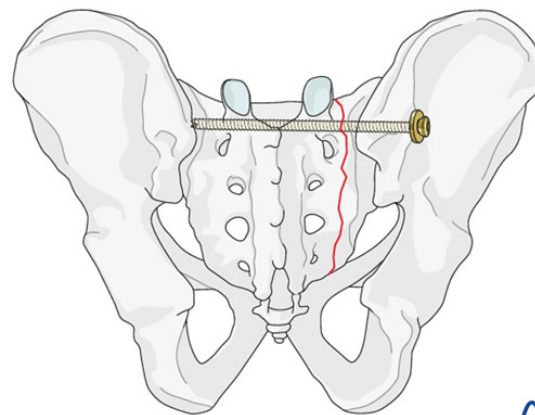
AO



AO



AO

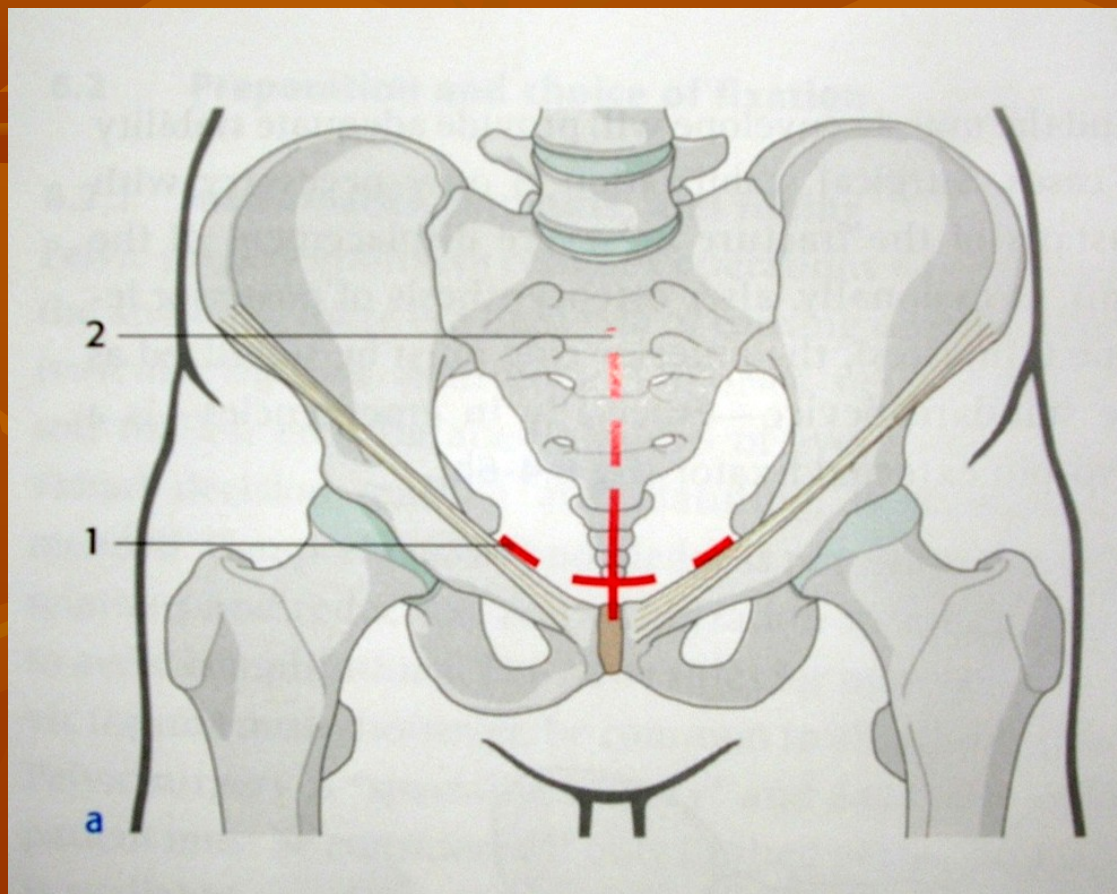


AO

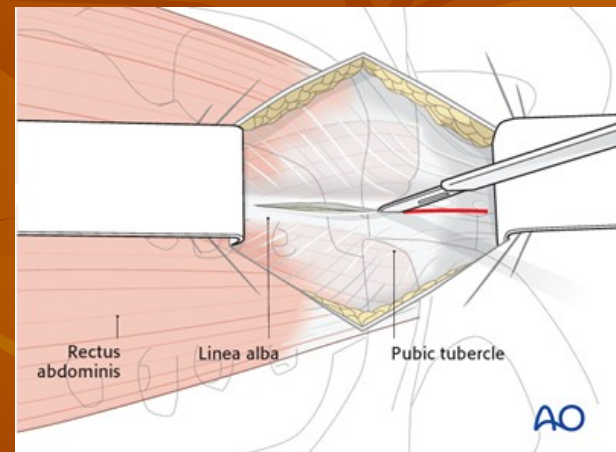
# Operační přístup:

1. Horizontální incize (“Pfannenstiel”)

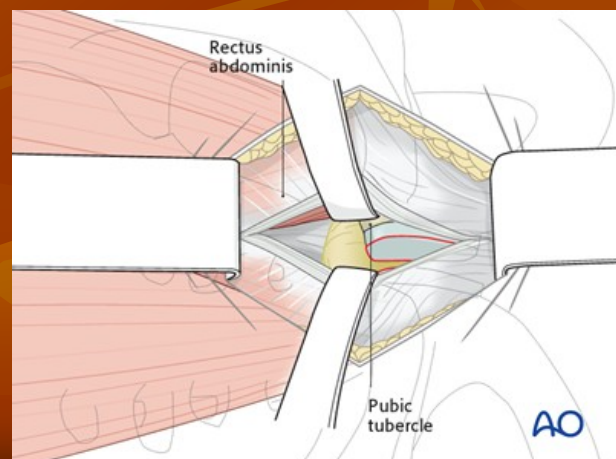
2. Vertikální incize



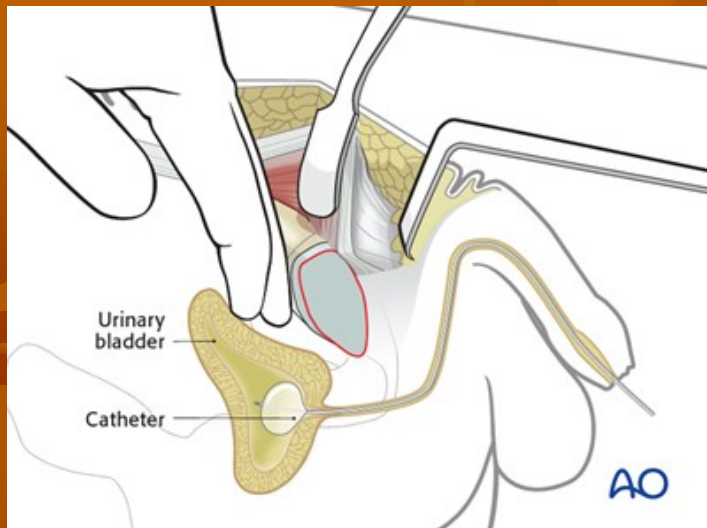
Disekce podkoží



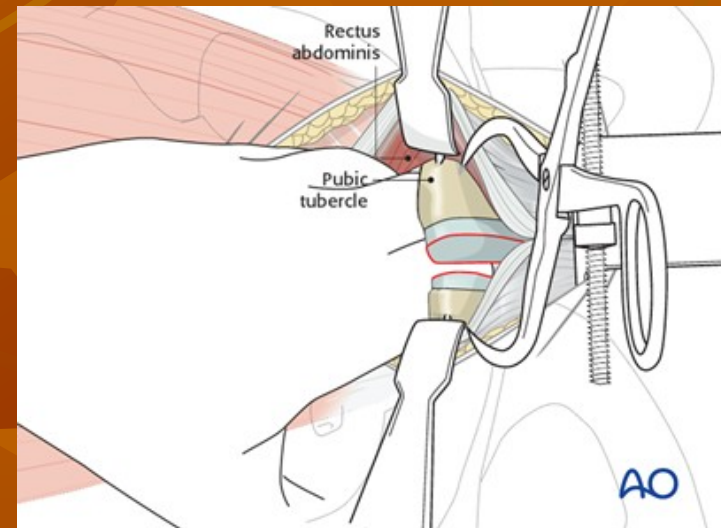
Uvolnění m. rectus abdominis



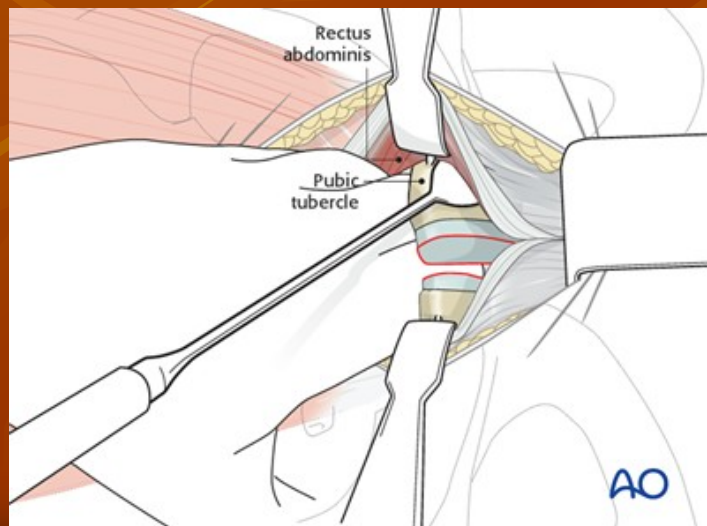
## Expozice retrosymfyzeálního regionu



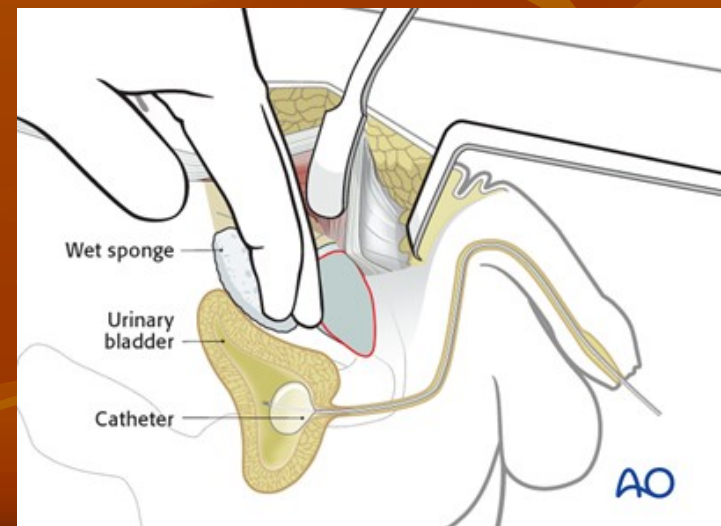
## Aplikace reпозиčních kleští



## Retrakce a disekce m. rectus abdominis



## Expozice horních ramének kosti stydké

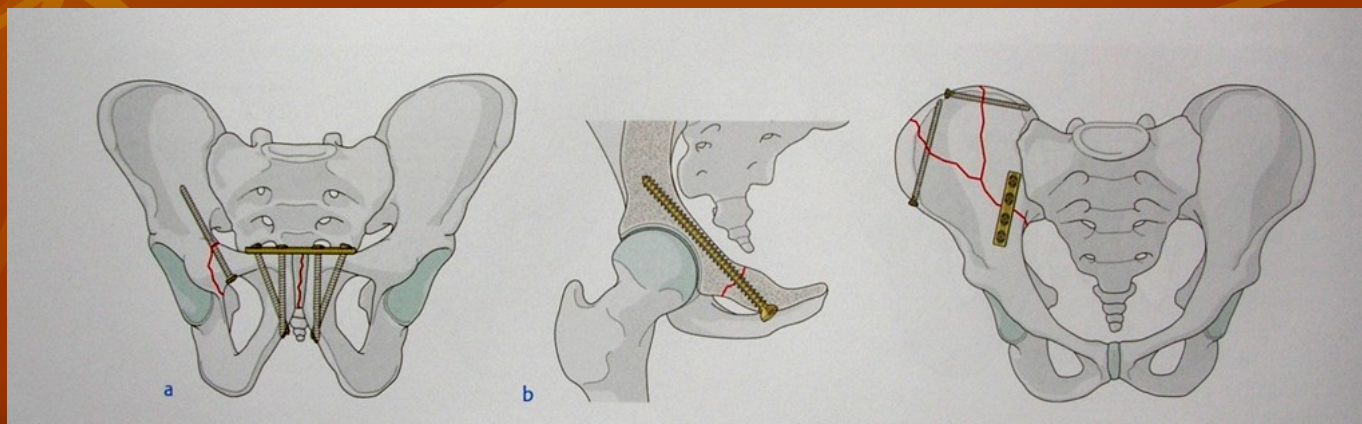
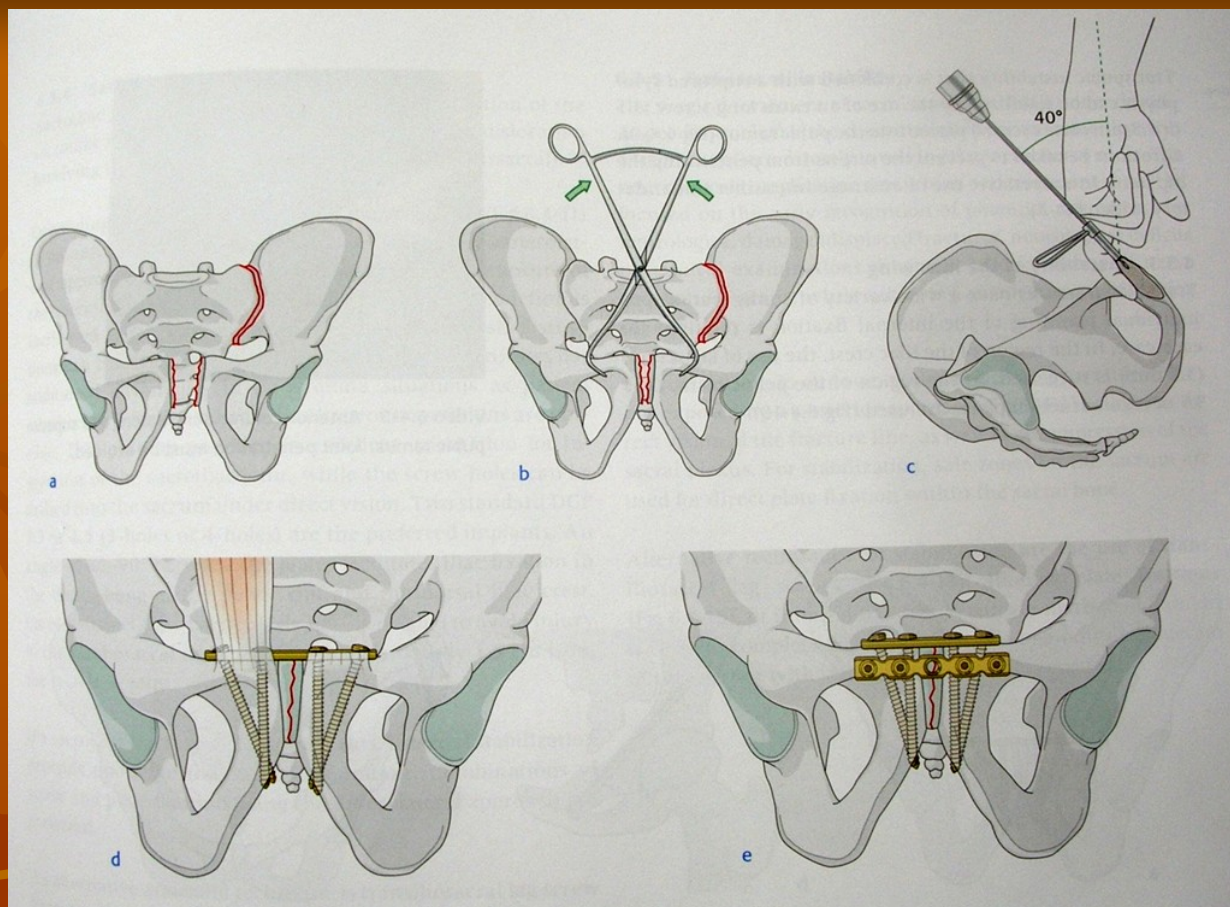


# Operační postup

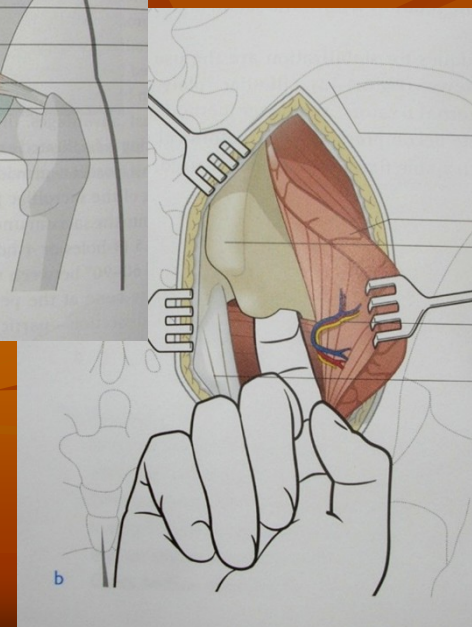
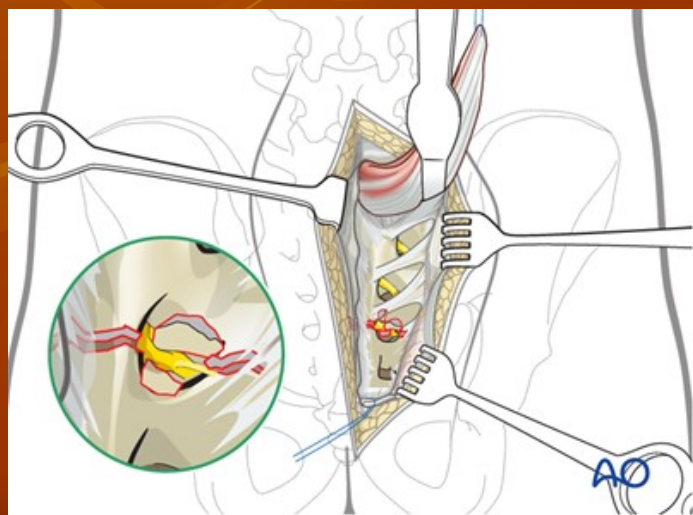
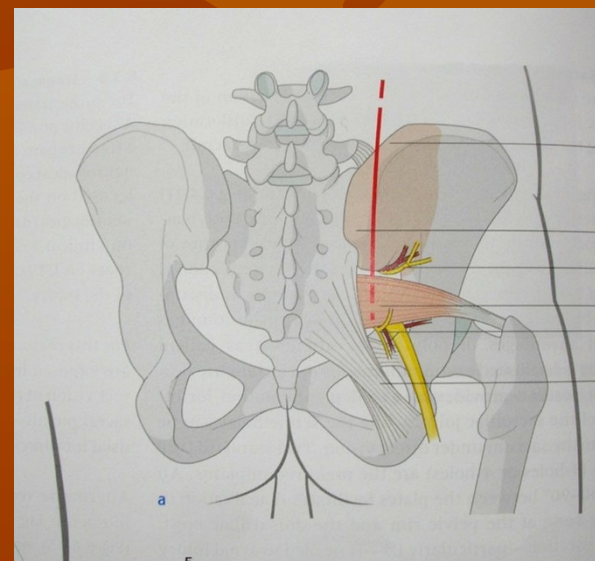
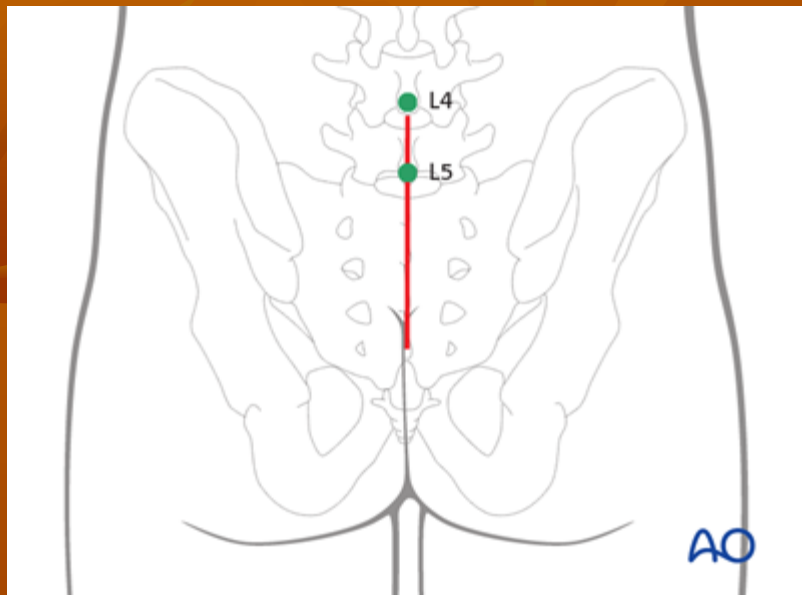
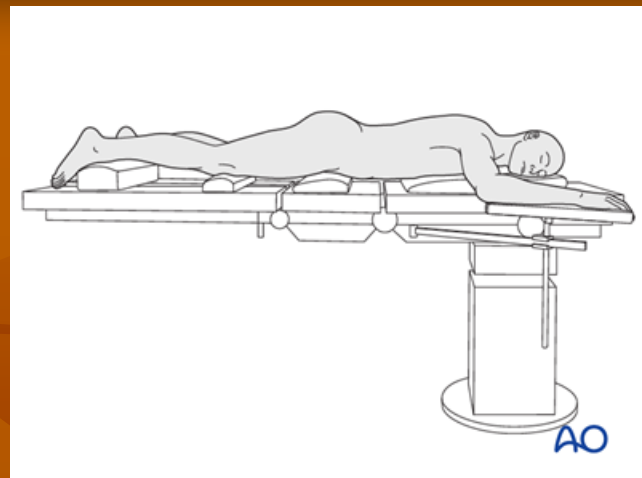
Symfyzeolýza

Naložení plazivých šroubů

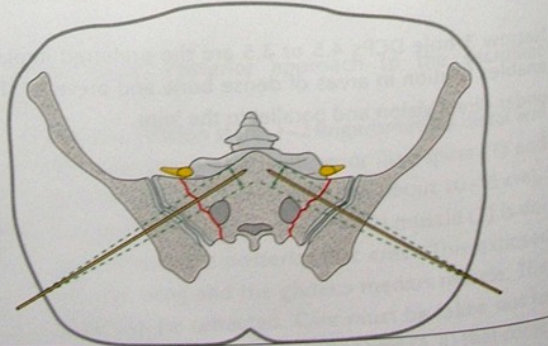
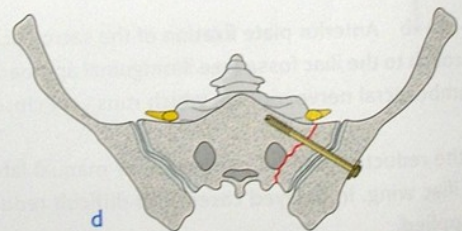
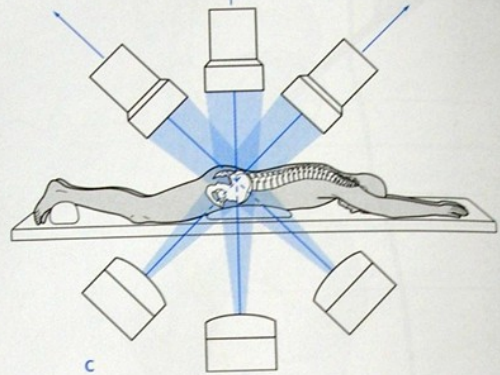
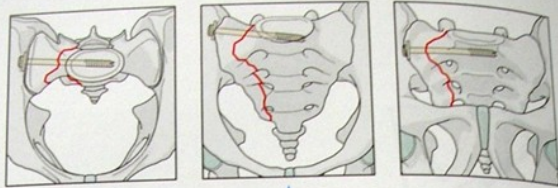
Naložení šroubů na lopatu  
kosti kyčelní



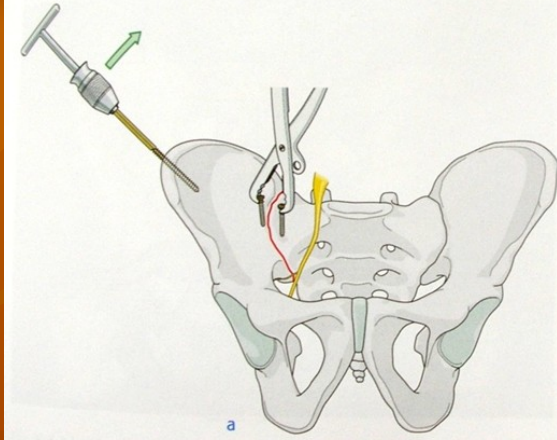
# Zadní přístup



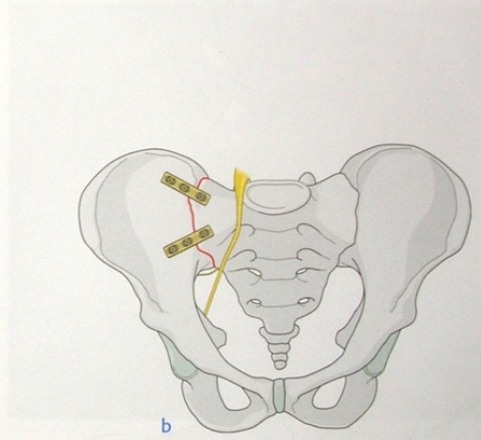




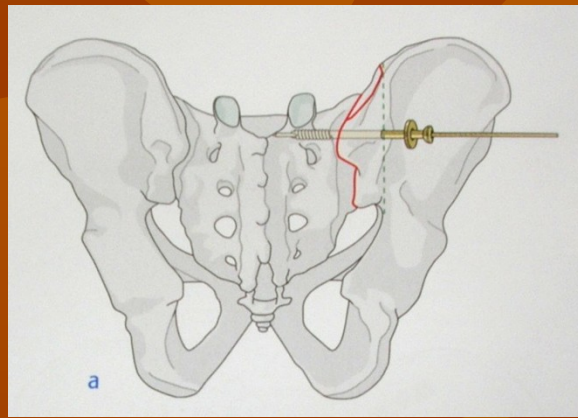
e



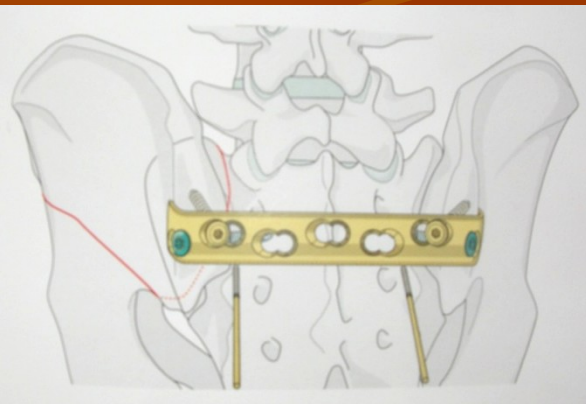
a



b

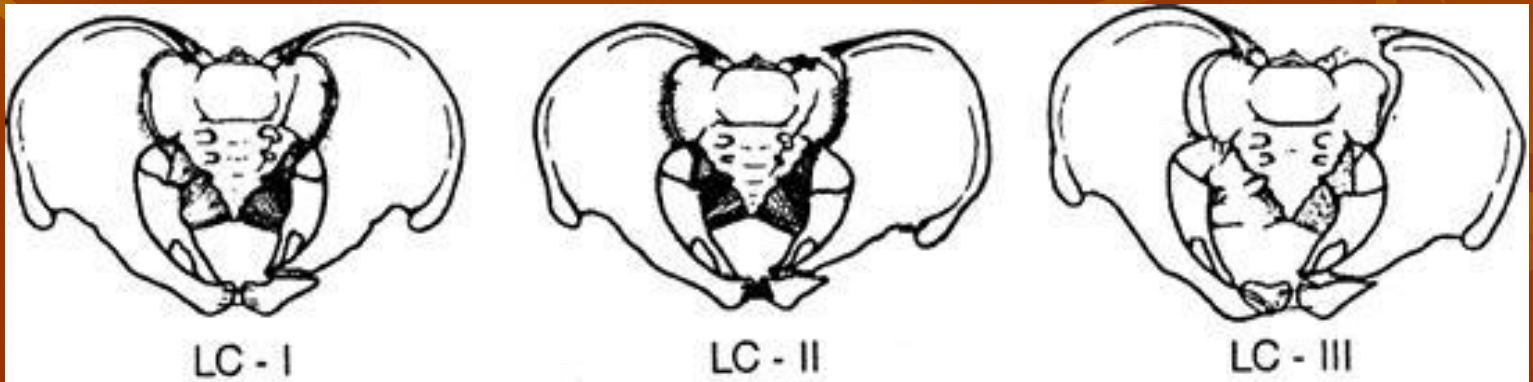


a



# Laterální komprese

- Typy I, II, III
- Náraz z laterální strany: pády z výšek, chodec vs auto
- Všechny typy mají horizontální nebo spirální zlomeninu raménka: „anterior key“

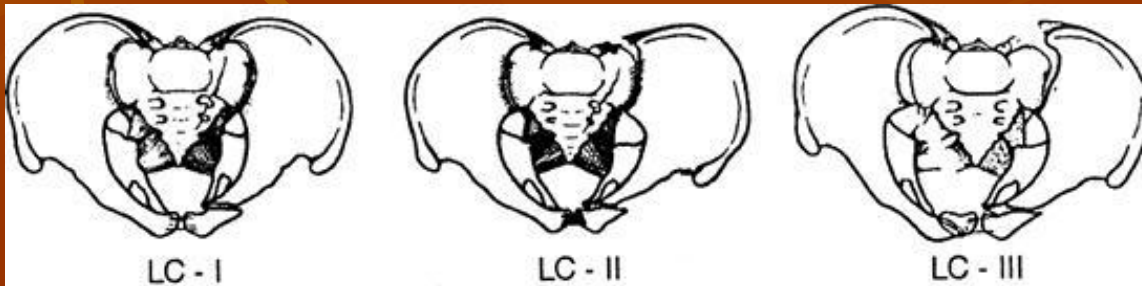
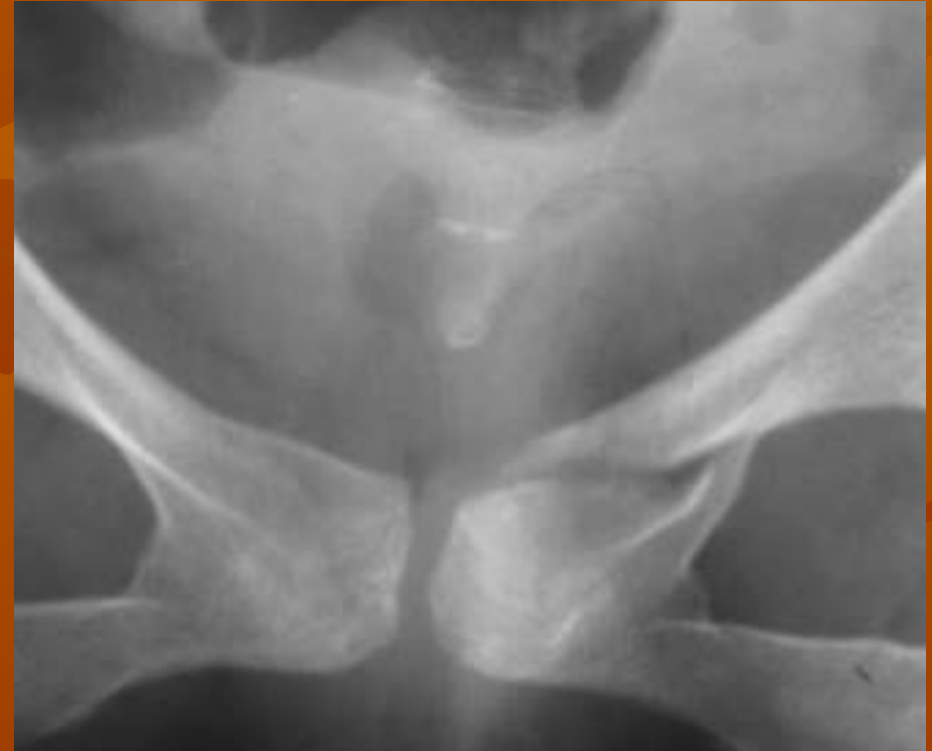

# Laterální komprese: poranění zadního pánevního kruhu

- Typ I: Sacrum zlomenina(y), ipsilaterální
- Typ II: Zlomeniny lopaty kosti kyčelní, ipsilaterální
- Typ III: Přední rozestup kontralaterálního SI kloubu (“open book”)

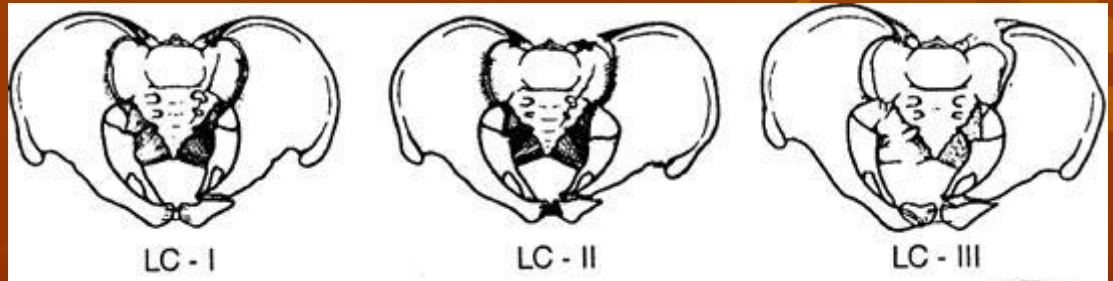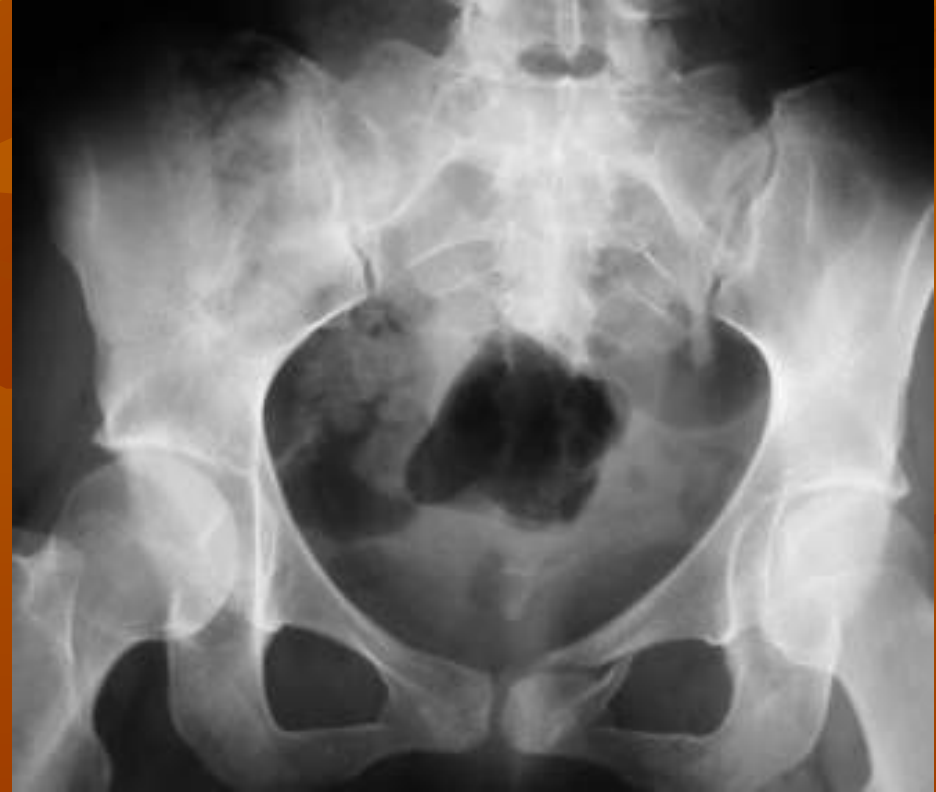# LATERALNI KOMPRESSE

- „Anterior ring key“:  
Horizontální nebo  
spirální zlomenina  
raménka kosti stydké.



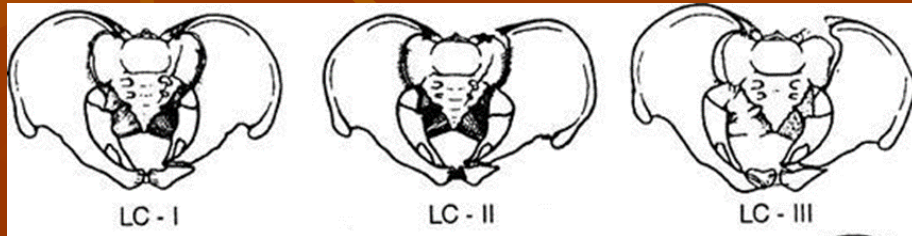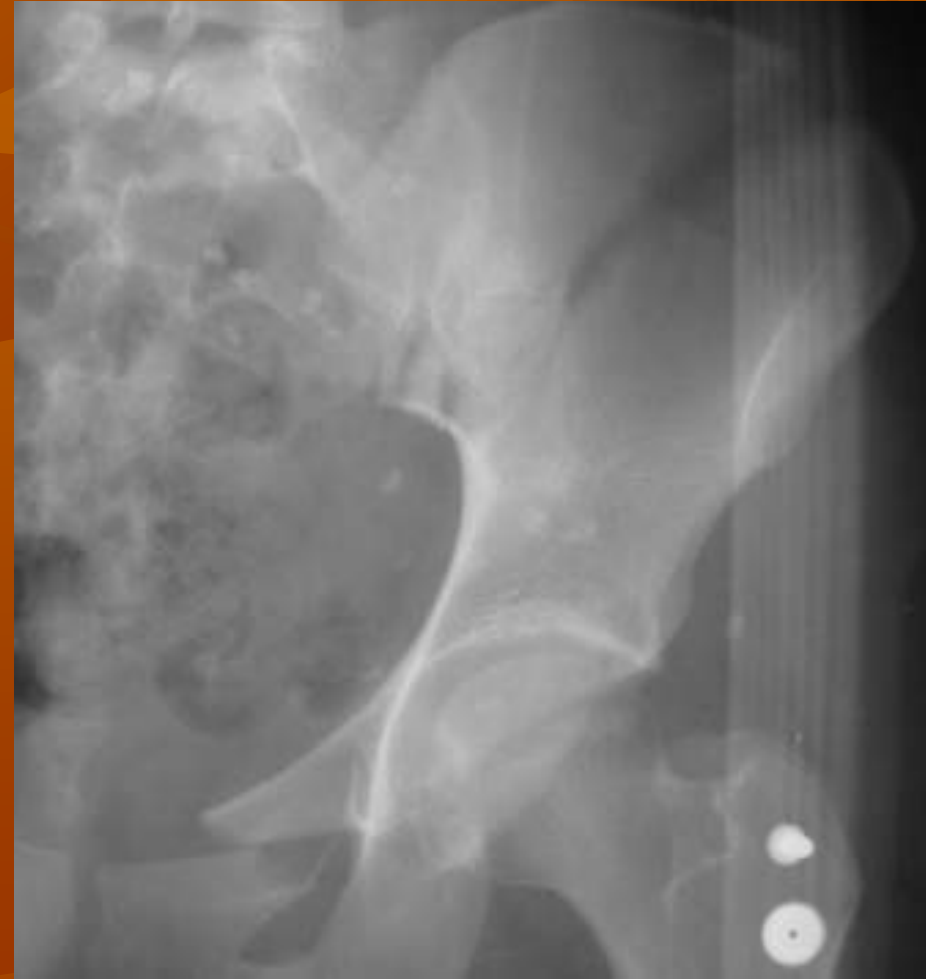# LC Typ I

- Běžné zlomeniny u víceenergetických úrazů pánve: 70%
- Zlomeniny sacra
- Hemodynamická nestability: Nízká
- Léčba: neoperativní, Klid na lůžku



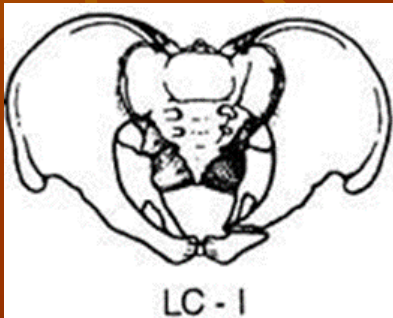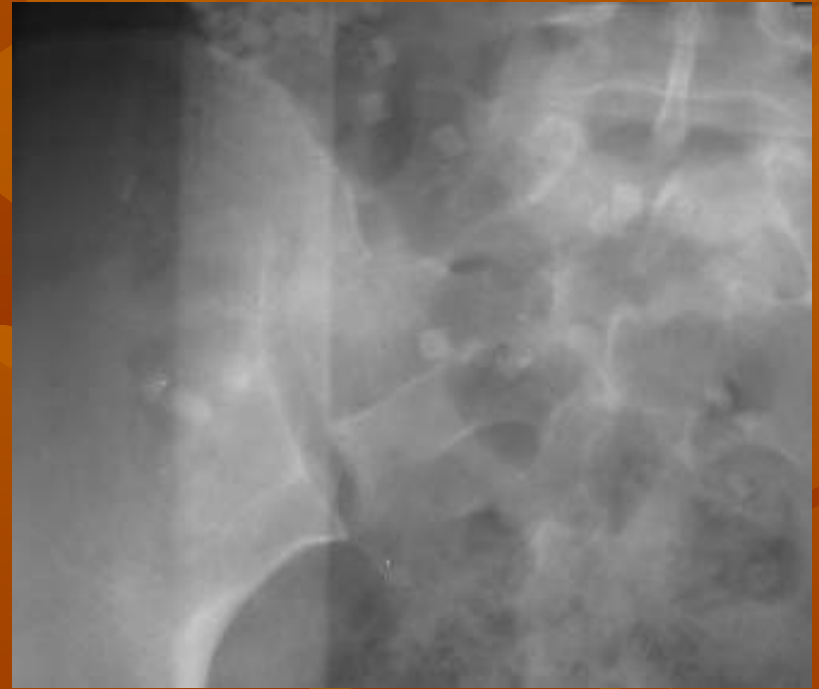# LC Typ II

- Zlomeniny lopaty  
kosti kyčelní  
ipsilaterálně
- Hemodynamická  
nestabilita: Střední
- Léčba: ORIF

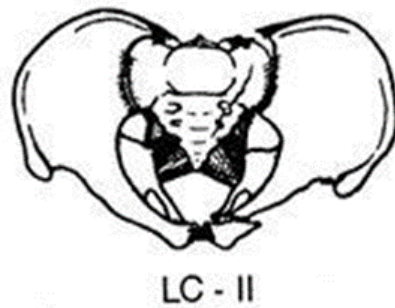

# LC Typ III

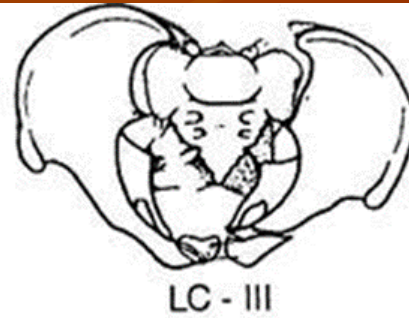- Kontralaterální poranění předního SI kloubu, “open book”.
- Hemodynamická nestability: vysoká
- Léčba: ORIF



LC - I



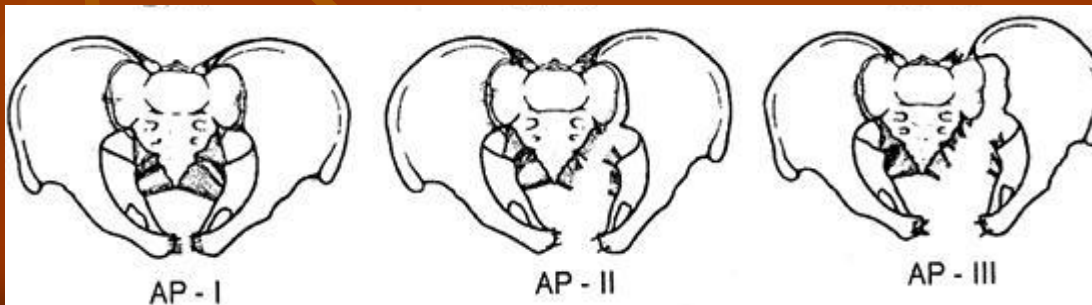
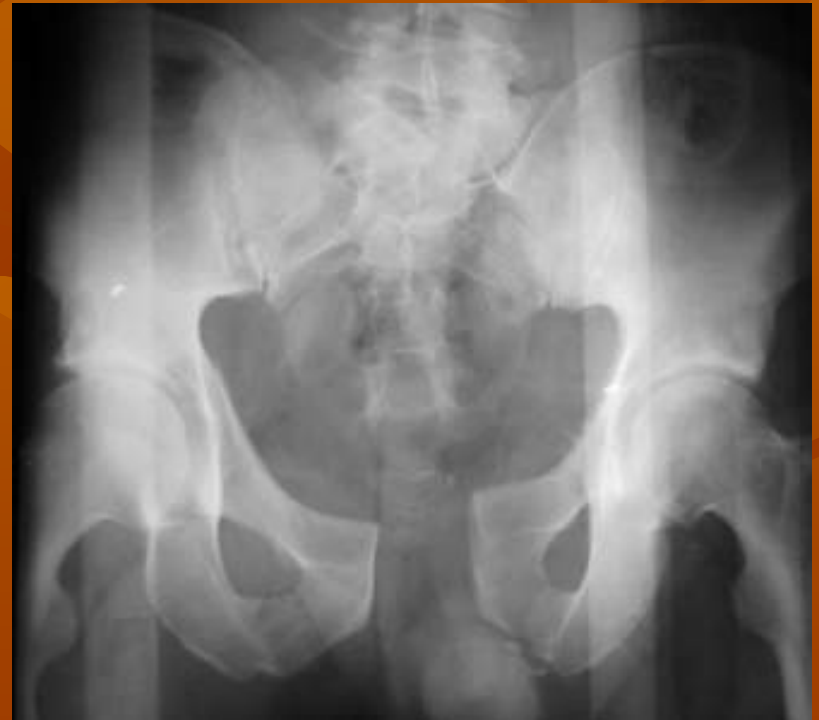LC - II



LC - III

# Anterior-Posterior komprese: APC

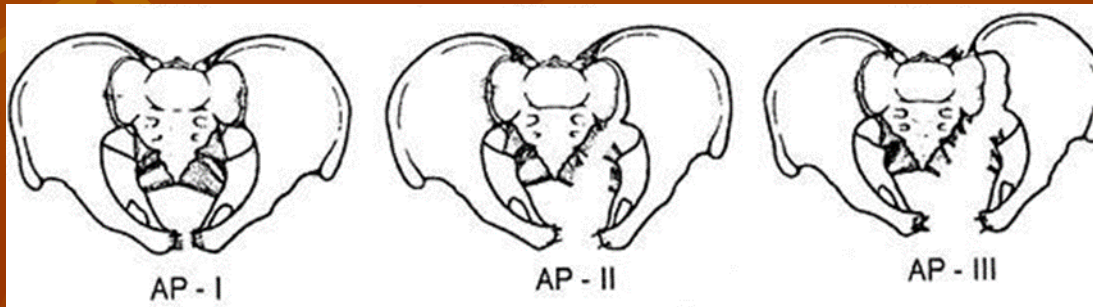
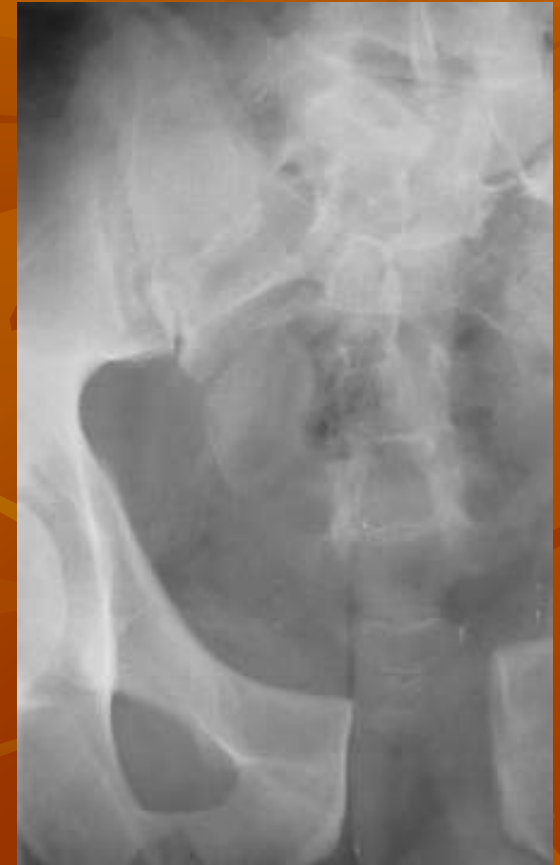- Vysoká energie na přední stranu pánve: chodec vs. auto, pády z výšky





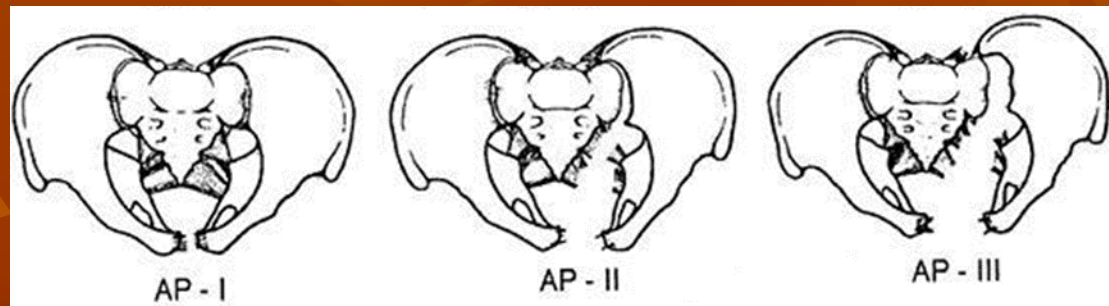
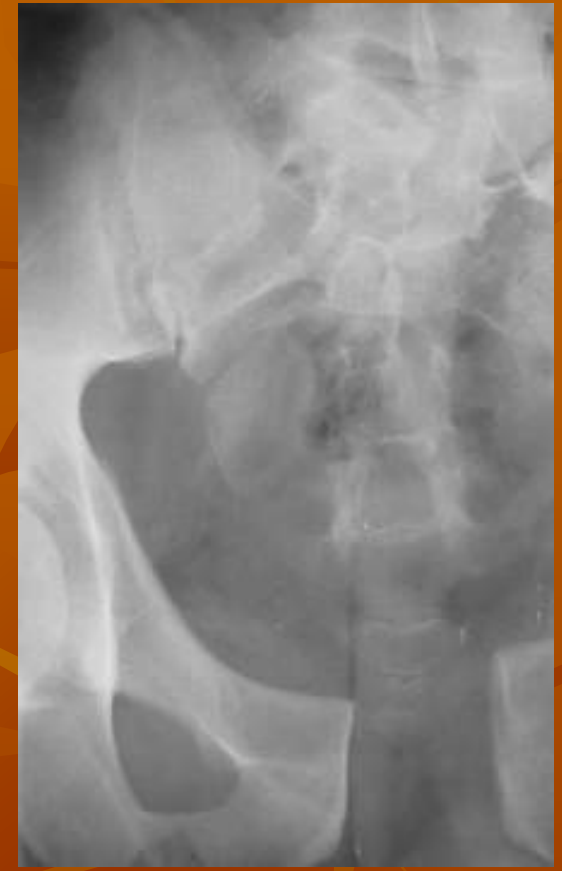# Anterior-Posterior komprese: APC

- „Anterior ring key“:  
vertikální zlomeniny  
ramének kosti stydké  
nebo symfyzeolýza



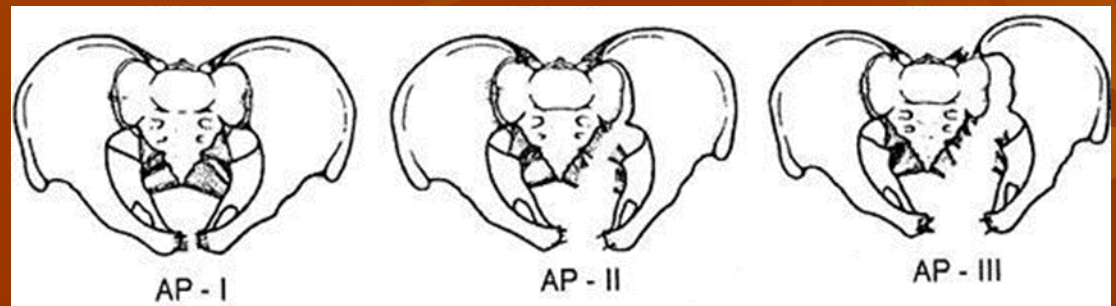
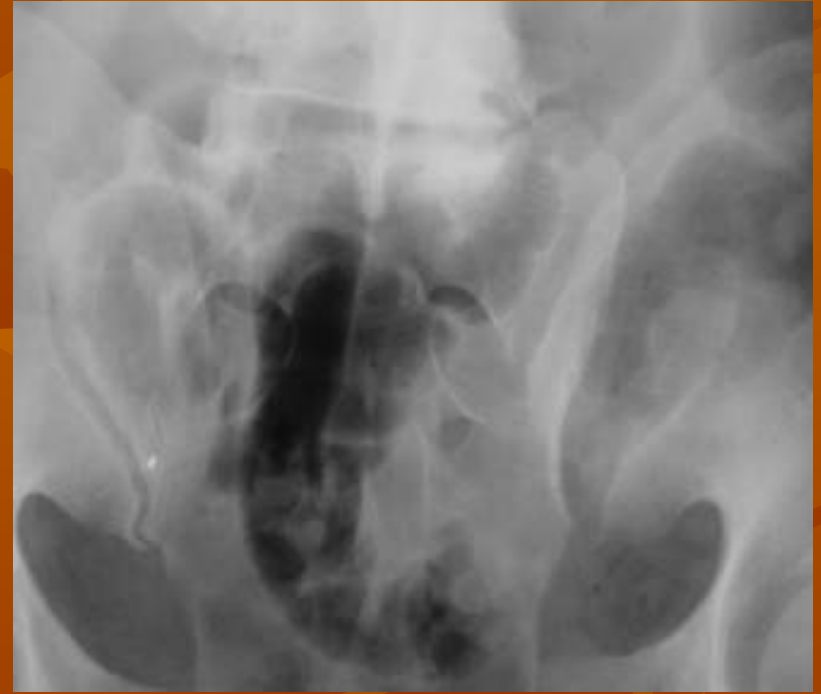# APC Typ II

- (není to typ I)
- Poranění předního SI kloubu(ů) (“open book”) nebo vertikální zlomeniny sakra
- Hemodynamická nestability: vysoká
- Léčba: ORIF



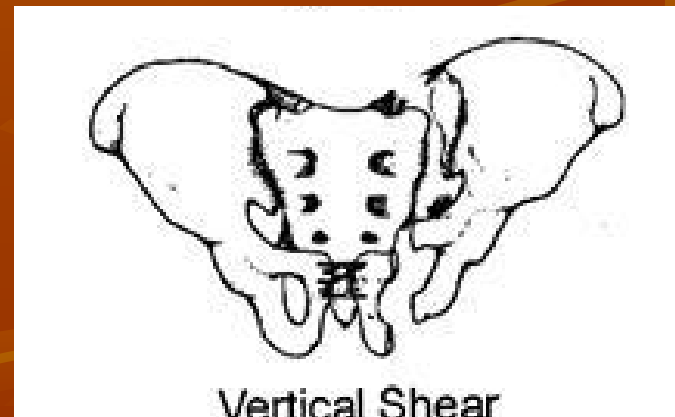
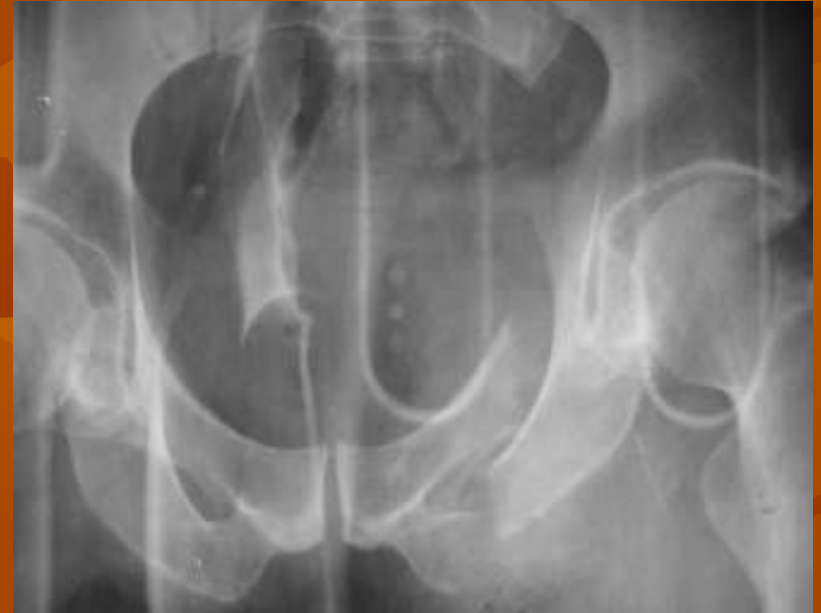# APC Typ III

- Poranění předního nebo zadního SI kloubu(ů):  
SI dissociace
- Hemodynamická nestability: velmi vysoká
- Léčba: ORIF



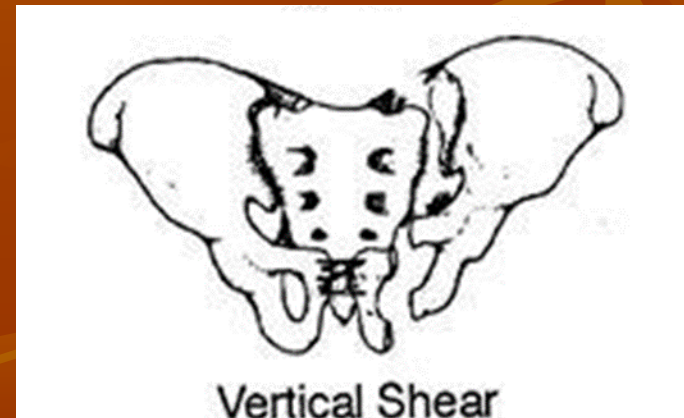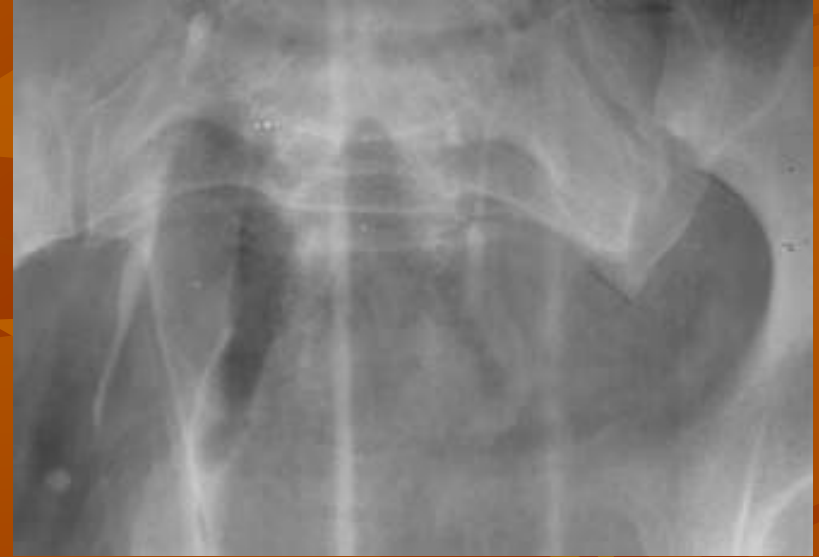# Vertikální „Shear“: VS

- Síla končetinou  
kraniálně, pády z výšky  
nebo autonehody
- „Anterior ring key“:  
zlomeniny ramének  
kosti stydké nebo  
symphyzeolýza, s  
dislokací pánevního  
kruhu - hemipelvis



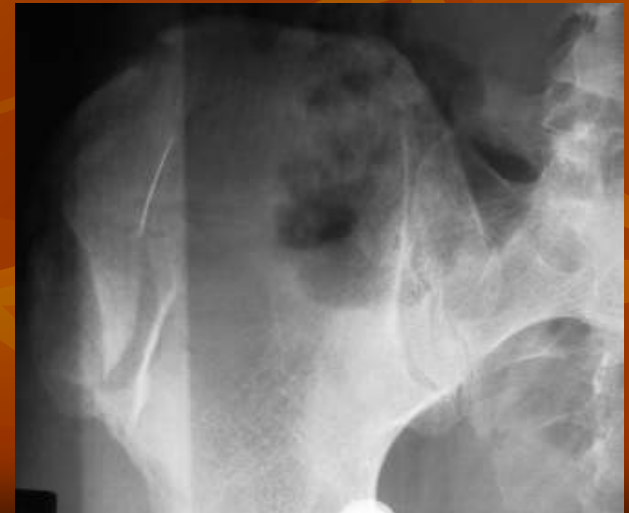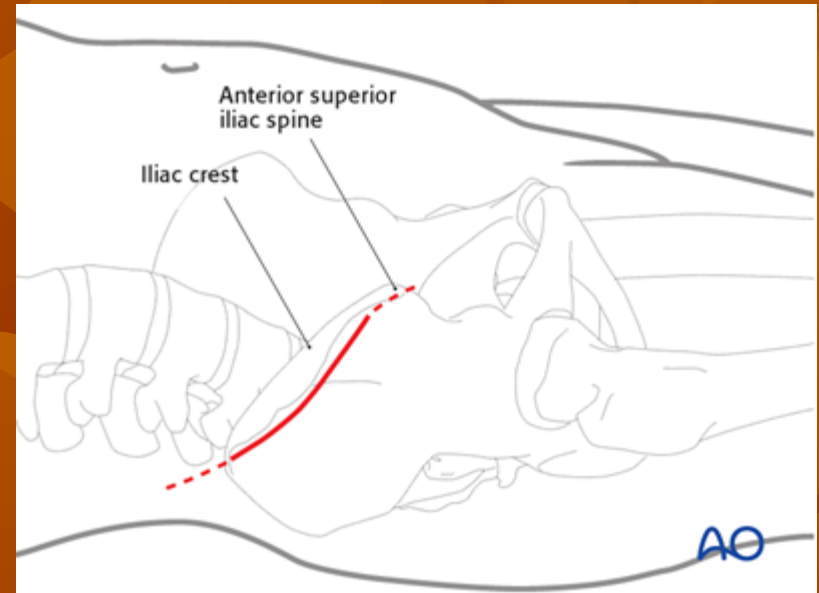
# Vertikální „Shear“: VS

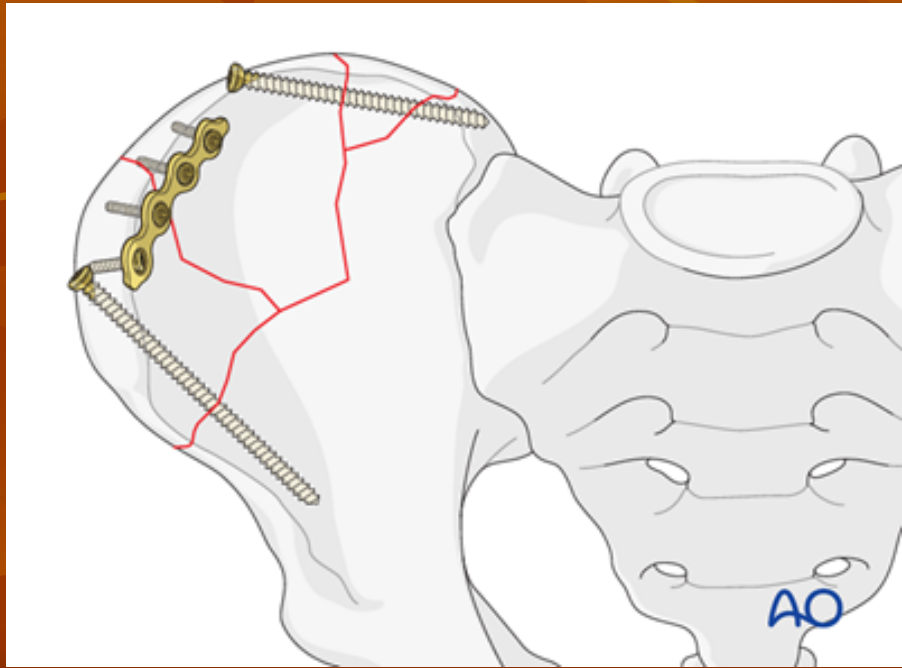
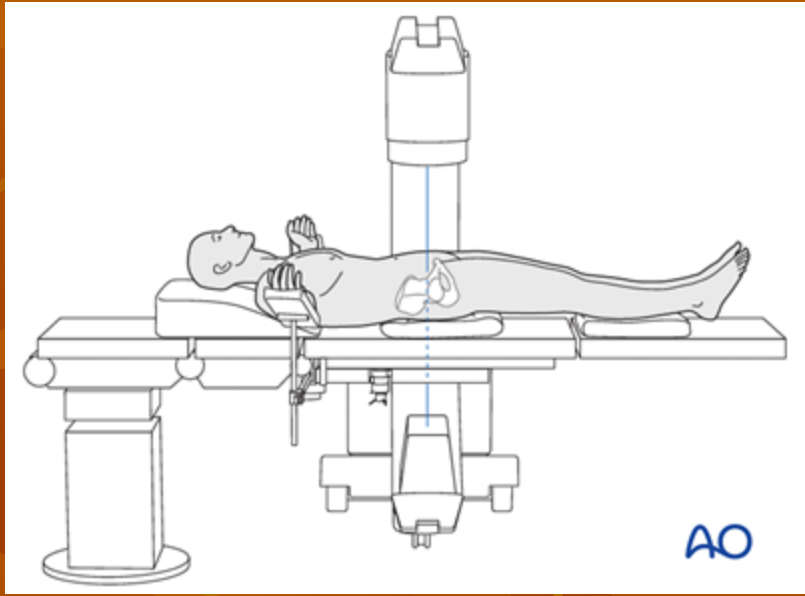
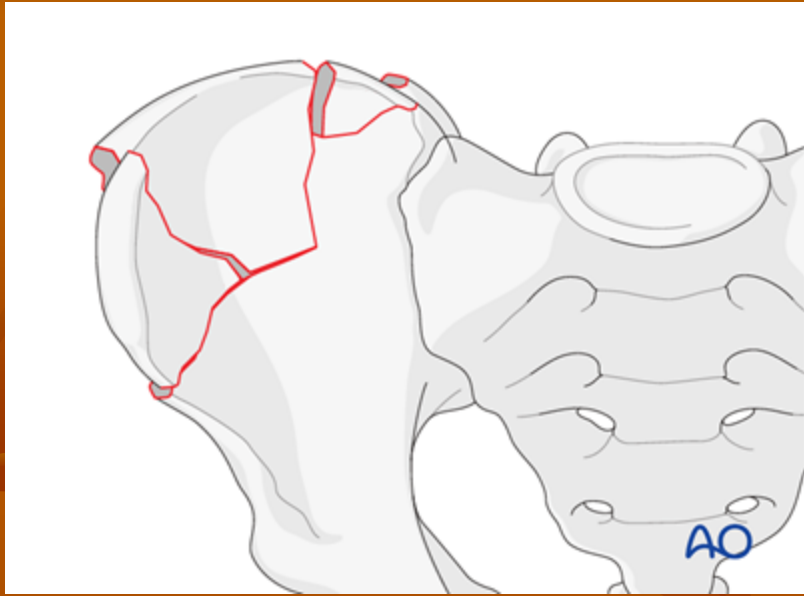
- Ve vertikální rovině poranění sakra)ilické kosti nebo diastáza SI kloubu, s dislokací pánevního kruhu
- Hemodynamická nestability: variabilní
- Léčba: ORIF



# Zlomeniny os ilium

- Isolované zlomeniny následkem přímého násilní
- Vysokoenergetické úrazy
- Vysoká incidence poranění dutiny břišní, vždy provést CT břicha





# Hemodynamická nestabilita – tupý mechanismus úrazu

- Ozřejnění zdroje: hrudník, peritoneální dutina, retro- or extraperitoneum.
- RTG hrudníku, FAST/ DPL, CT
- Pokud je zdrojem krvácení zlomenina pánve, krvácení je do extraperitoneálního prostoru o chir. Řešení je mnohdy neefektivní.



**In the Field:** Pelvic Binder  
(If mechanical instability evident or suspected)

# Pelvic Trauma

**In the E.D.:** FAST-E, Thoracic and Pelvic X-ray,  
Femoral Arterial Line according to Patient Condition

**Hemodynamically Stable**

**Hemodynamically Unstable**

CT-Scan

Consider Angio  
prior to Ext.fix. If  
necessary

Mechanically Unstable

MTP activation

**Minor Lesions  
WSES I**

**Moderate Lesions  
WSES II - III**

**Severe Lesions  
WSES IV**

**NOM**

Temporary mechanical stabilization \*

**Preperitoneal Pelvic Packing  
± Temporary mechanical stabilization  
± REBOA  
± Angioembolization**

Postive Blush  
at CT-Scan

NO

YES

**IE:** Evisceration - Impalement - Peritonitis -  
FAST-E + / Perineal examination +  
Free air - Localized thickened bowel at imaging

CT-Scan

Angioembolization

Laparotomy

Serial Clinical/Laboratory/  
Radiological Evaluation  
Consider Re-Angio if indicated

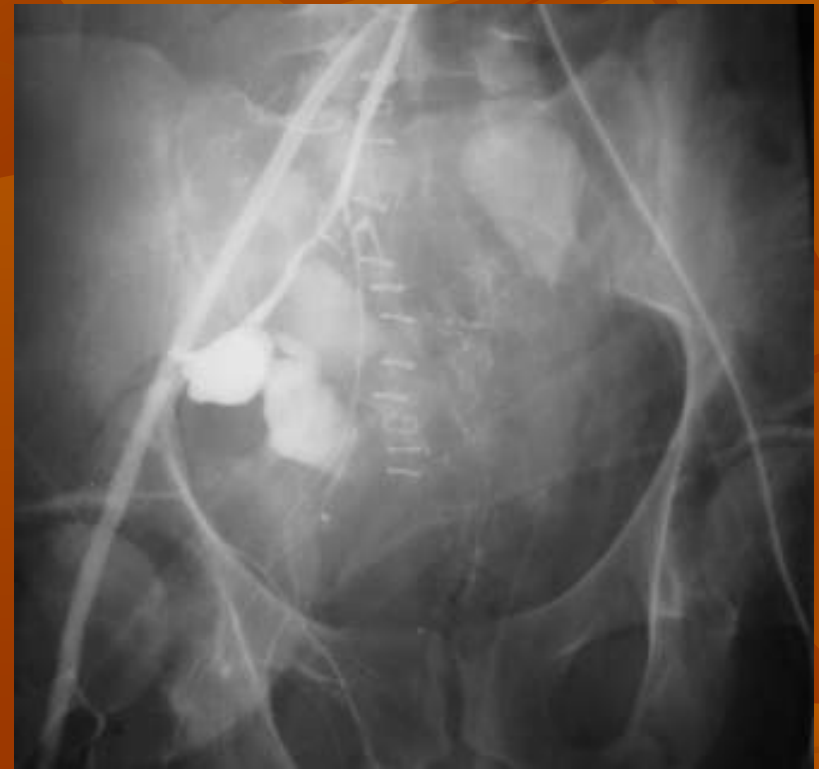**Definitive  
Mechanical  
Stabilization**

# Management hemodynamické nestability

- Volumoterapie/ EBR
- Hemostáza
- Hrudník: Intubace + oper. revize
- Dutina břišní: operační revize, observace,  
(angiografie a embolizace)
- Extraperitoneum: zevní fixace, angiografie a  
embolizace, (operační revize)

# Angiografie a embolizace

- Lokalizace zdroje krváčení, obvykle arteria iliac interna.
- Okluze: Gelfoam, „coil“, atd.
- Komplikace: ischemie, inkontinence, impotence.



# Komplikace

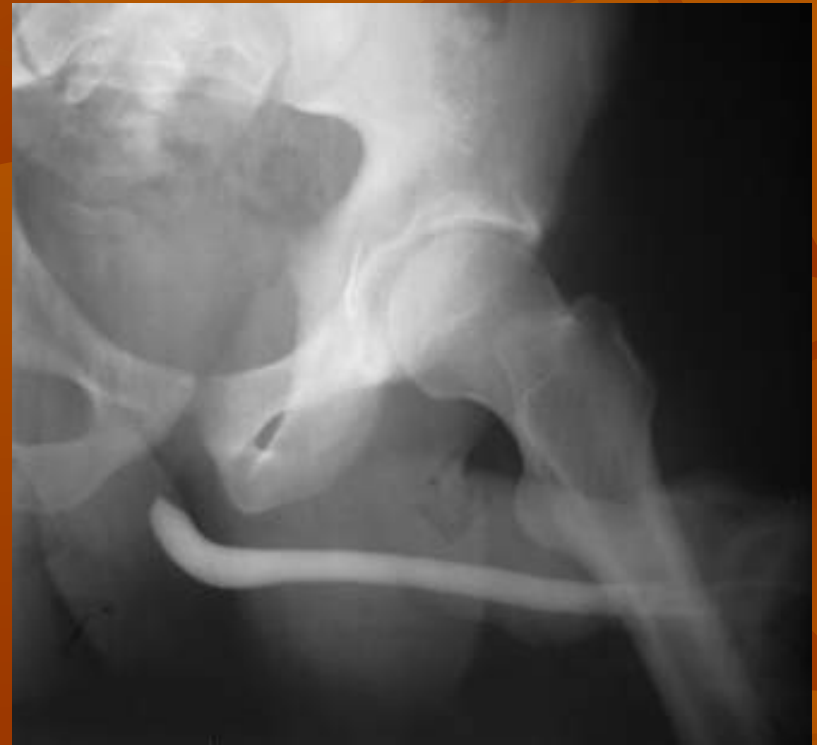- „Immediate“  
Krvácení z pánve  
Poranění moč. měchýře  
Poranění uretry  
Poranění nervů
- Časné komplikace  
Krevní ztráta  
Infekce  
HŽT, trombembolie
- Pozdní komplikace  
Bolest  
Malpozice  
Pakloub

# Poranění urologické

- Zadní uretra
- (vzácně přední uretra u mužů, vzácně poranění uretry u žen)
- Močový měchýř
- Ureter: velmi vzácné u tupých poranění

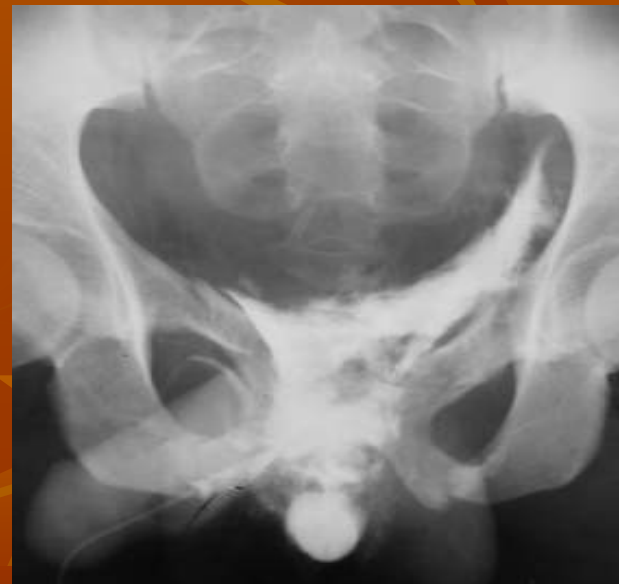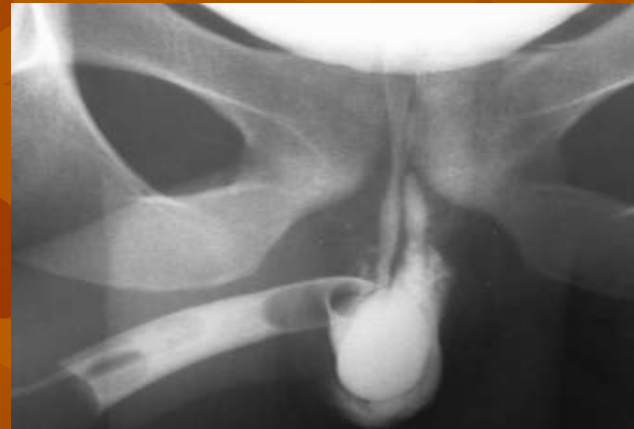# Vyšetření: Retrogradní Urethrogram

- Normální:
- Hladká urethra
- Normalní průměr
- Bez extravasace
- Kontrast až po vnitřní sfinkter moč. měchýře



# Poranění urethry

- Zúžení nebo falešný kanál, ale bez extravazace
- Zaznamenání bublin vzduchu: vždy vyčistit katetr od vzduchu před zavedením!
- Extravazace: Baze moč. měchýře, scrotum, kraniálně, mediálně stehno



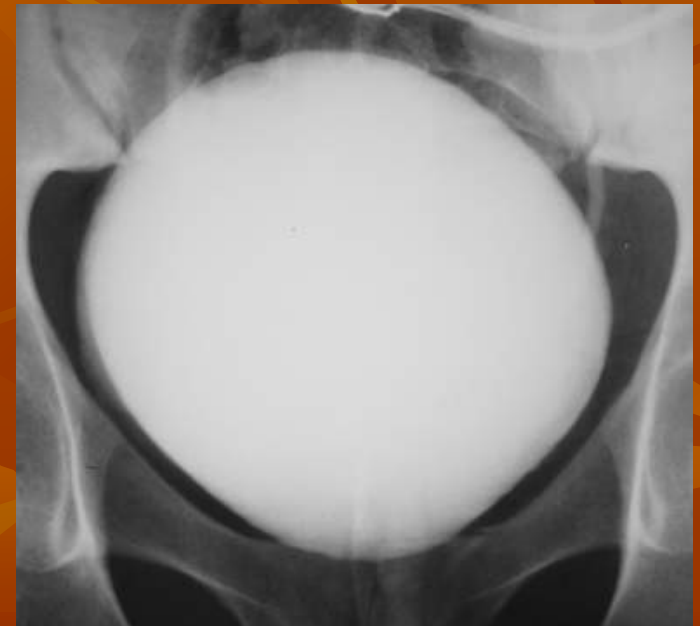# Poranění močového měchýře

Extraperitoneální

Intraperitoneální

Kombinovaná

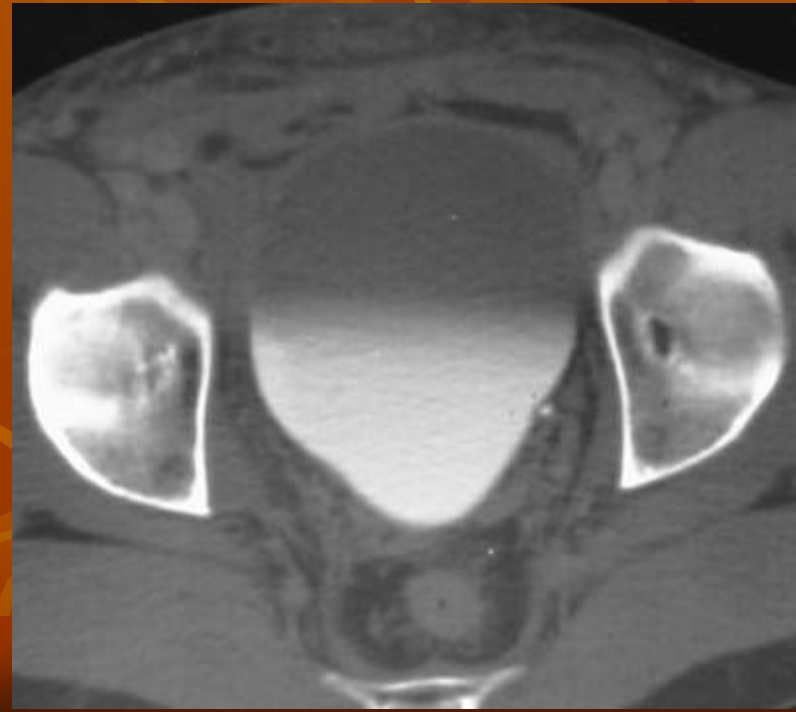
**Cystogram: normální**





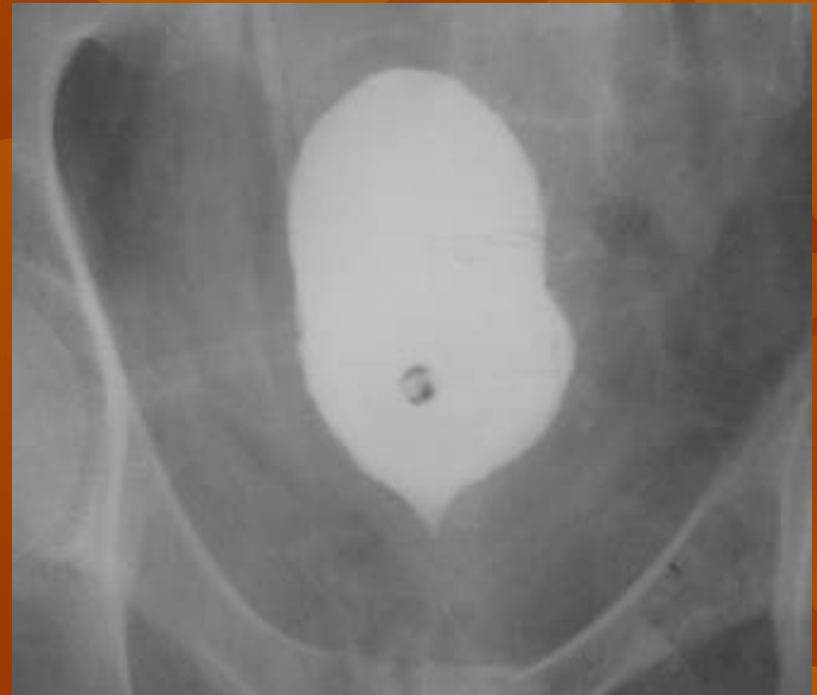# CT Cystogram

- Více senzitivní, podobná technika provedení
  - Retrográdní cestou
  - Antegrádní plnění I.V. kontrastem
- není dobře senzitivní pro malé leaky kontrastu.



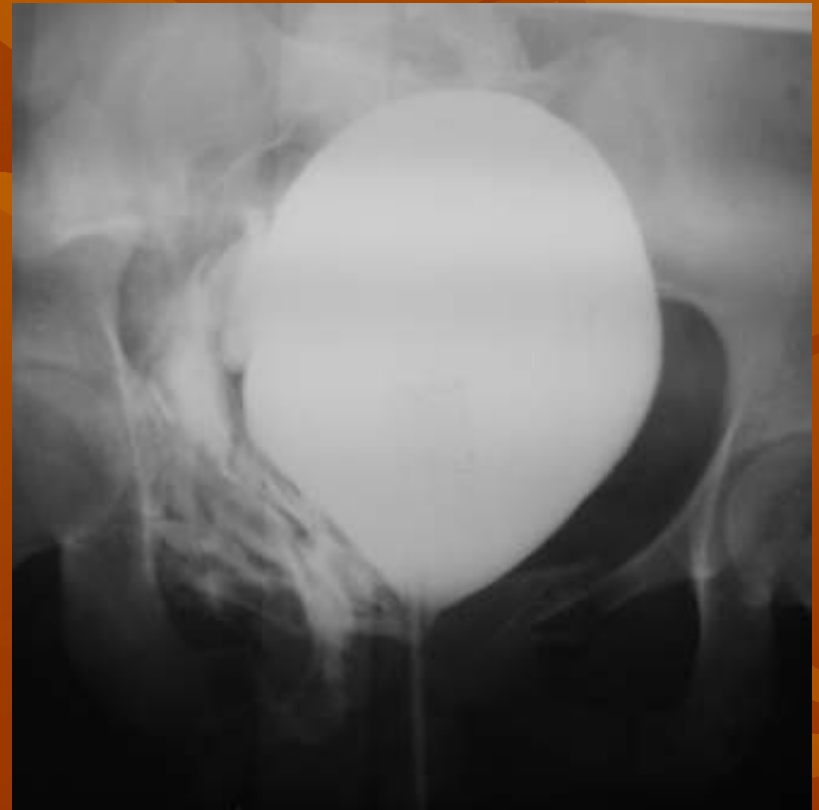# Poranění moč. měchýře: minor

- Perivesikální hematom
- Poranění mukosy a stěny MM bez ruptury



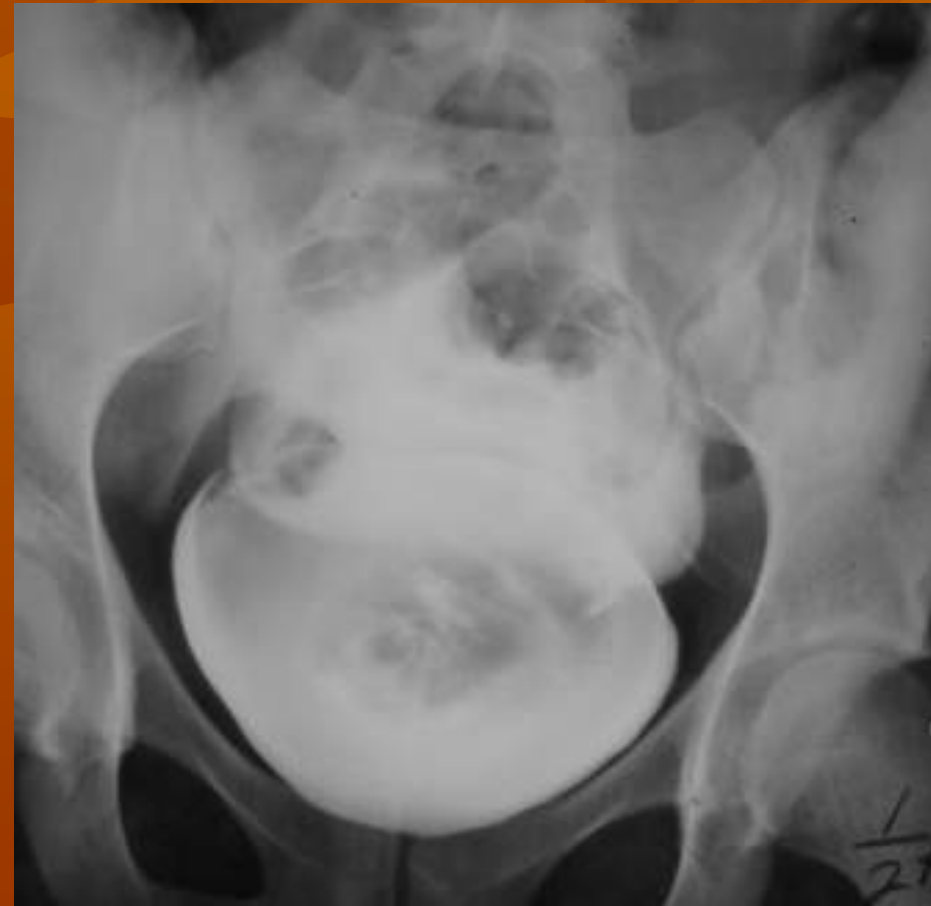# Extraperitoneální ruptura

- 2-3 x více četná než intraperitoneální
- Poranění předního kruhu pánevního
- Poranění baze MM
- Extravazace kolem baze MM
- Management: přesměrování derivace moče – suprabubický katetr



# Intraperitoneální ruptura

- Často bez zlomeniny pánve, obvykle ruptura při naplněném MM
- Horní část MM
- Kontrast parakolicky a kolem střeva
- Management: urgentní laparotomie – sutura ruptury, prevence peritonitis

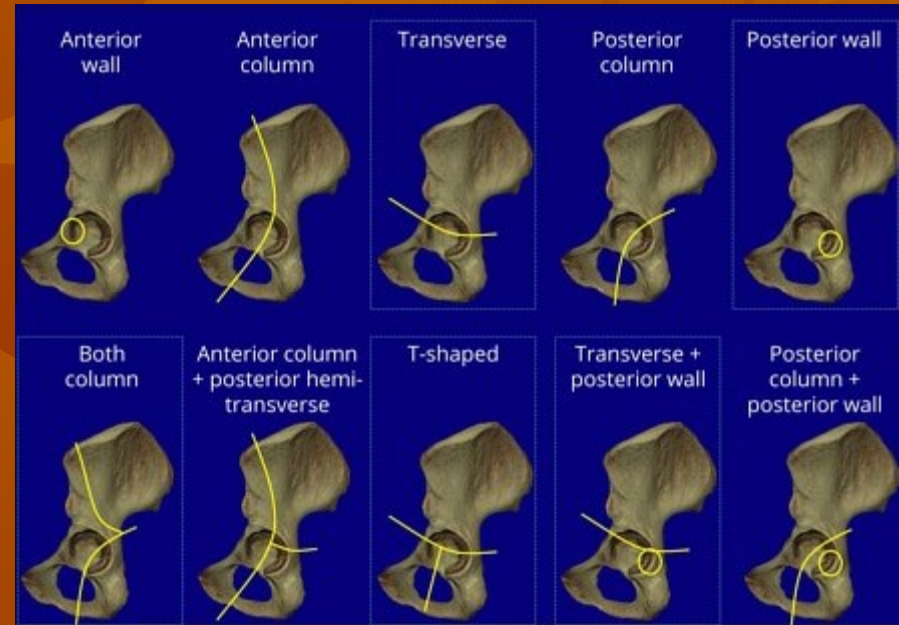


# Zlomeniny acetabula

- Běžně při vysokoenergetickém úrazu a často spojené s luxací kyčle (obzvláště zadní luxací)
- Nízkoenergetické úrazy – osteoporóza, starší populace, pád na zem
- Zlomeniny acetabula jsou intraartikulární zlomeniny
- ! Anatomická repozice a stabilní OS! , obzvláště u mladých pacientů

## ■ *Letournel Classification*

- Zadní stěna
- Zadní pilíř
- Přední stěna
- Přední pilíř
- Transverse



## ■ *Associated types*

- T-typ
- Transversální a zadní stěna
- Zadní pilíř a zadní stěna
- Anterior a posterior hemitransverse
- Oba pilíře

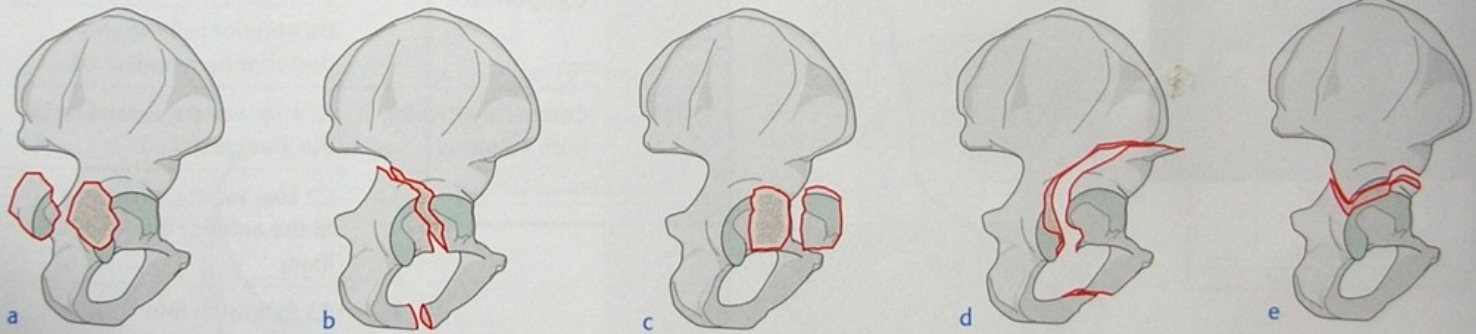


Fig | Animations 6.5-6a-e The Letournel classification: the five elemental fracture types.

- a Posterior wall.
- b Posterior column.
- c Anterior wall.
- d Anterior column.
- e Transverse.

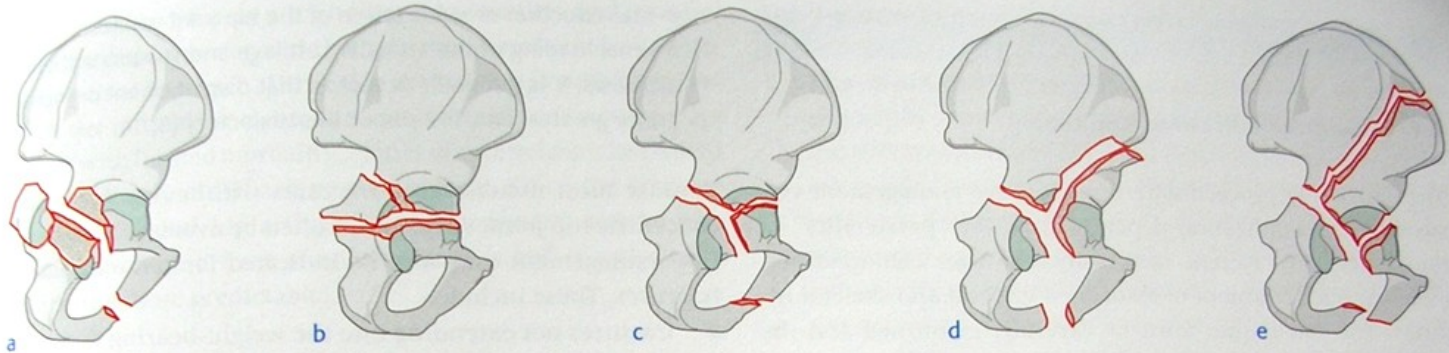


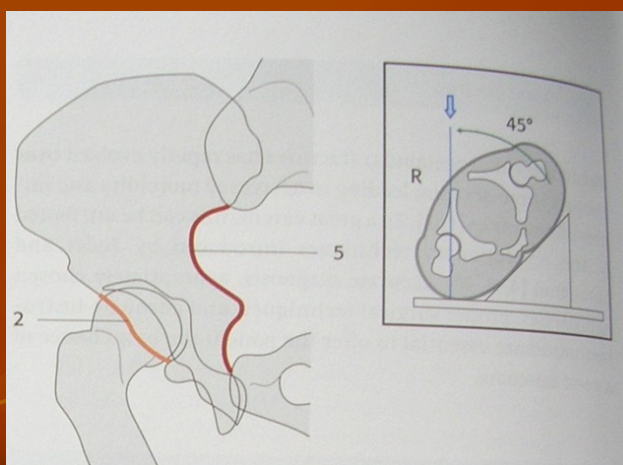
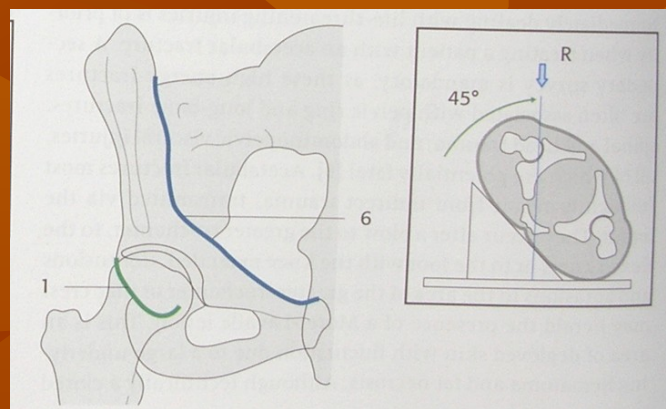
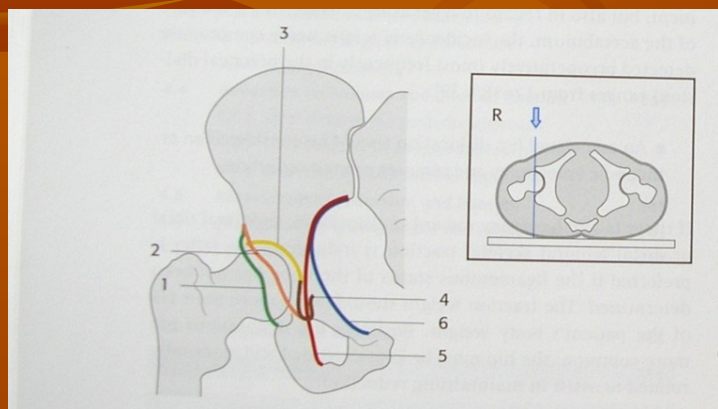
Fig | Animations 6.5-7a-e The Letournel classification: The five associated fracture types.

- a Posterior column and wall.
- b Transverse and posterior wall.
- c T type.
- d Anterior column and posterior hemitransverse.
- e Both columns.

- Priorita: život ohrožující stavy, končetinu ohrožující stavy
- Většina zlomenin je vidět na RTG snímcích
- Judetovy RTG projekce ± inlet/outlet pánve
- Dokumentace poranění nervů a měkkých tkání
- Urgentní repozice luxace kyčle
- Centrální luxace kyčle – skeletární trakce končetiny: zamezení rozvoje impingementu hlavice stehenní kosti



- CT vyšetření + 3D rekonstrukce
- Kongruence kloubní plochy
- Intra-artikulární fragmenty



- Indikace k akutnímu operačnímu řešení:

Otevřené zlomeniny

Poranění cév

Nereponibilní luxace kyčelního kloubu

Nestabilita kyčle po repozici

Sekundární poranění nervů

- Indikace k operační terapii

Dislokace více než 2 mm

Inkongruence kloubní plochy

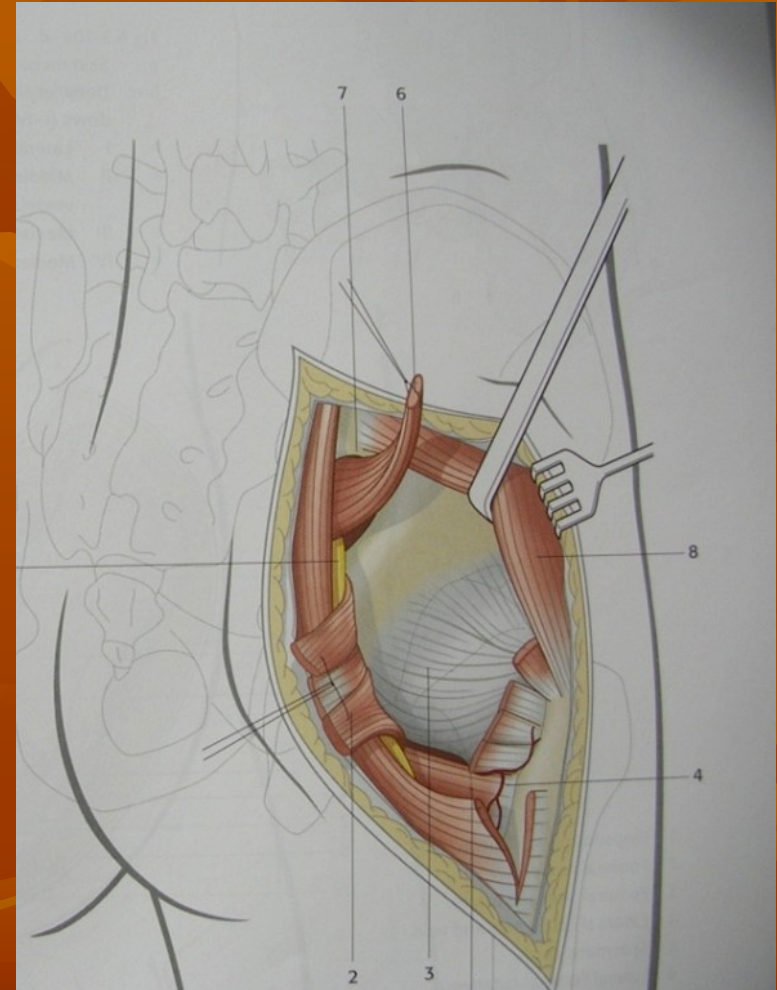
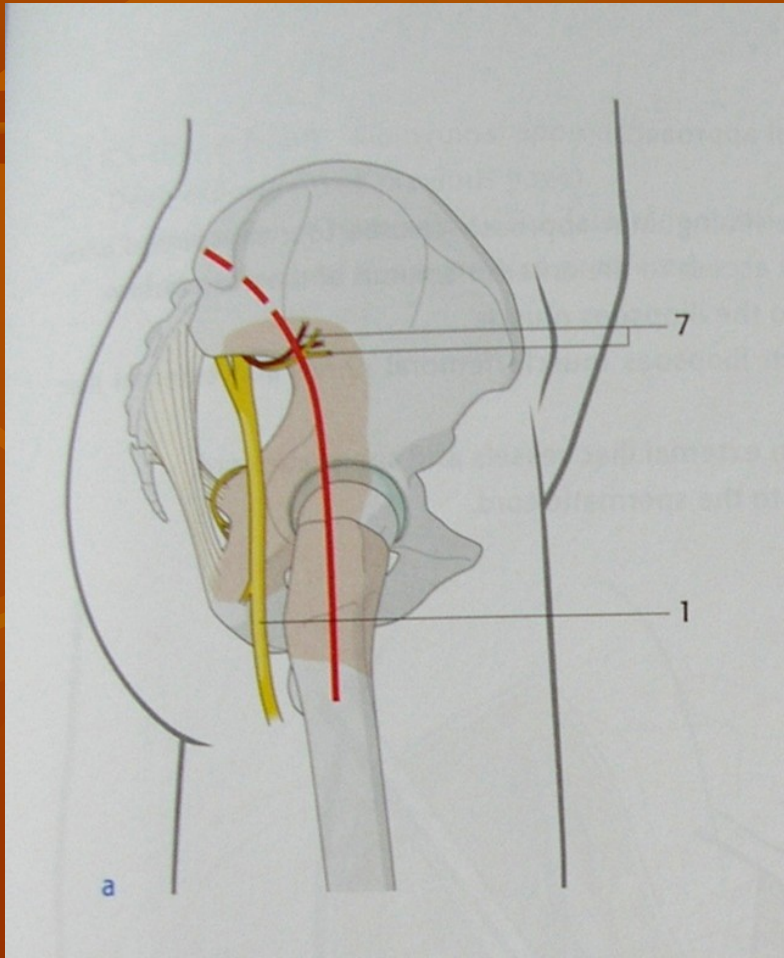
Zlomeniny „dómu“ acetabula – zátěžové části

- Cíle operačního řešení

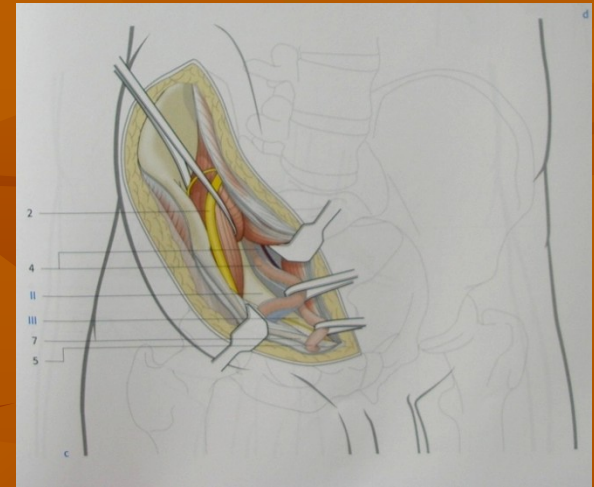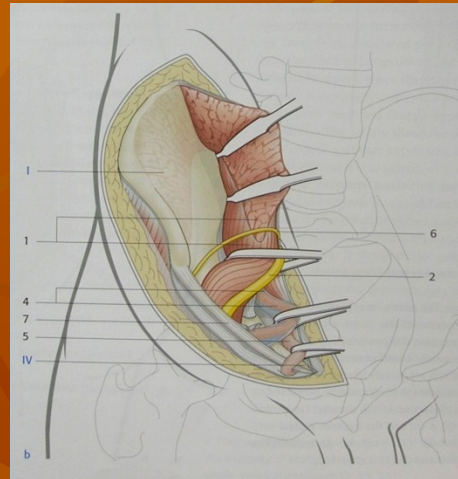
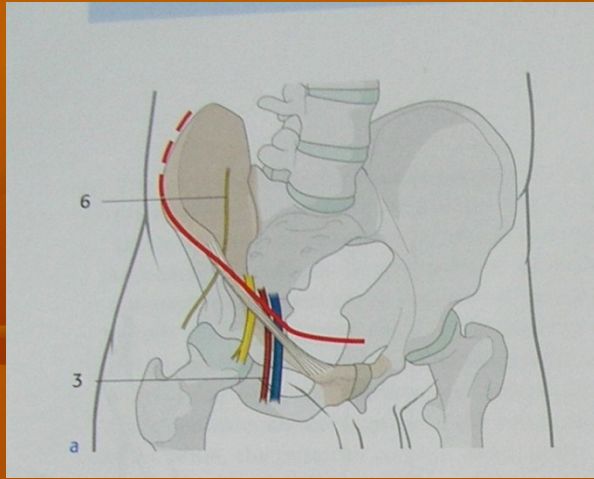
Obnova kloubní plochy

Anatomická repozice „dómu“ acetabula

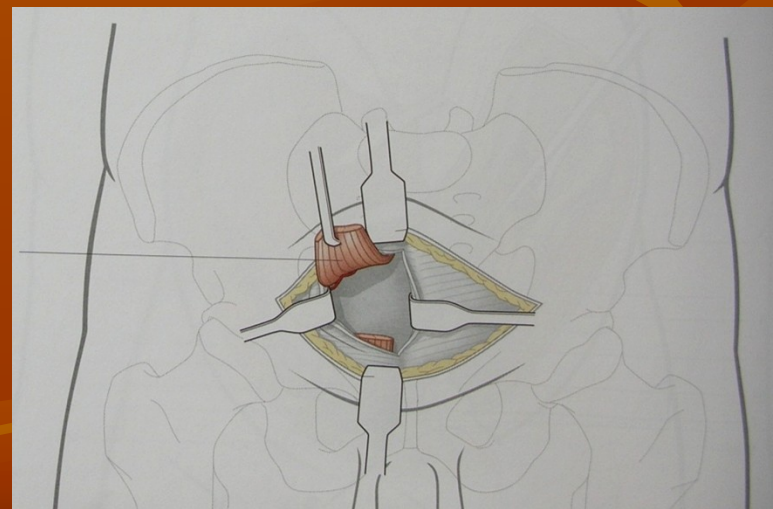
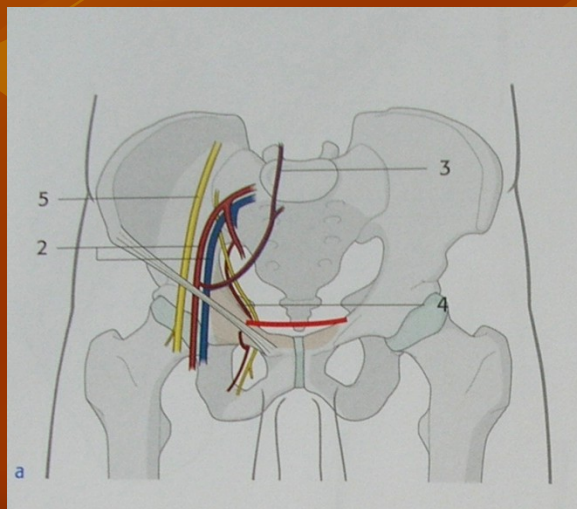
- Approaches
- Kocher-Langenbeck



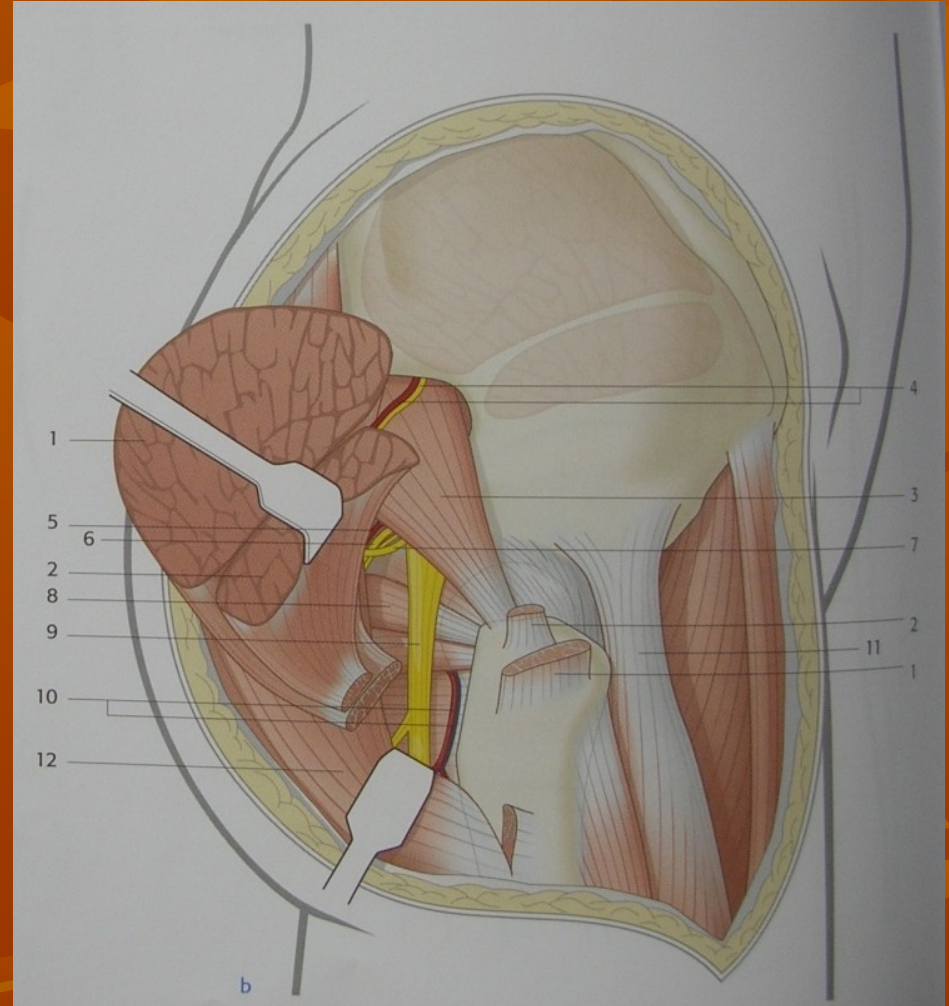
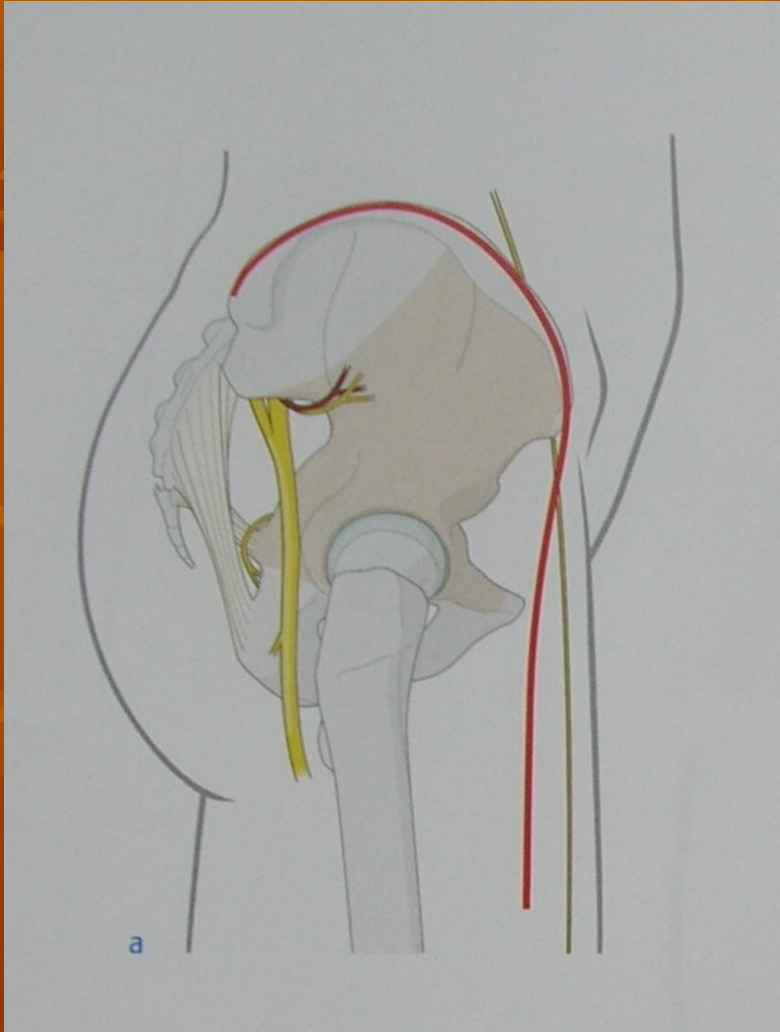
# ■ Ilioinguinal



# ■ Stoppa

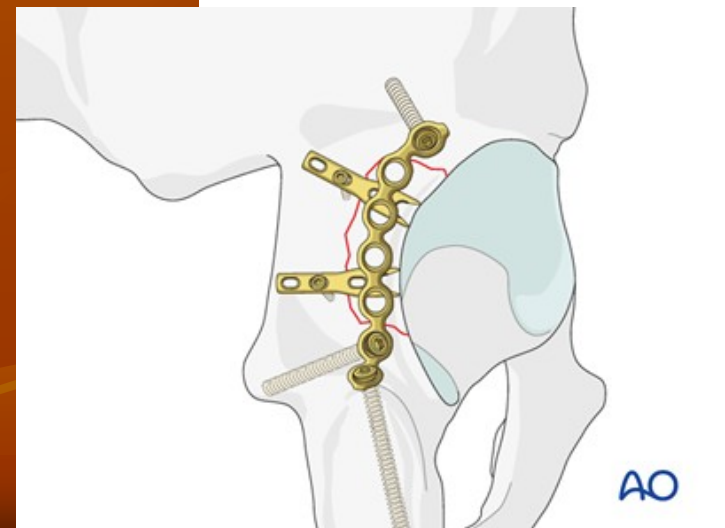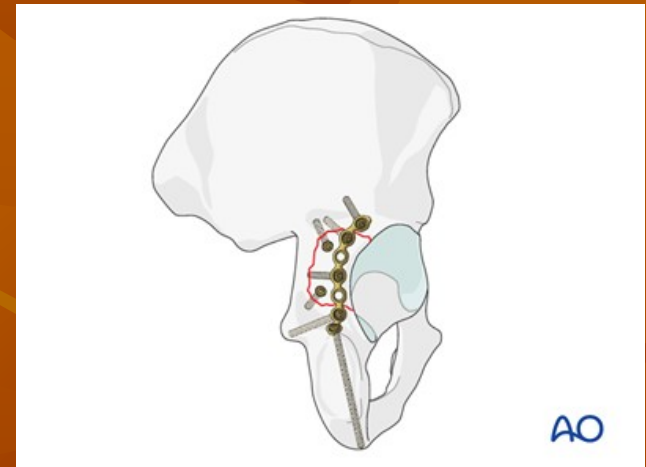
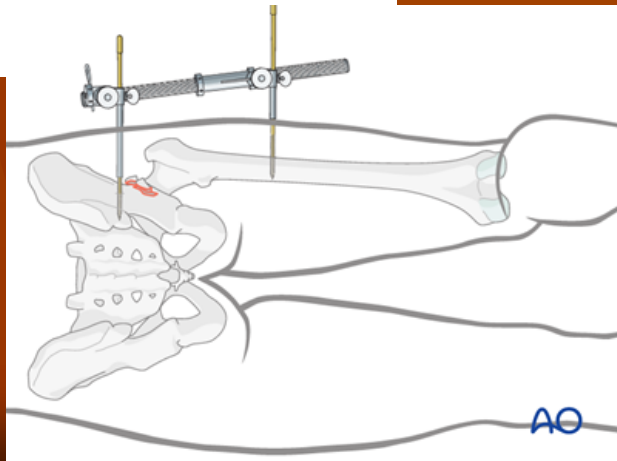
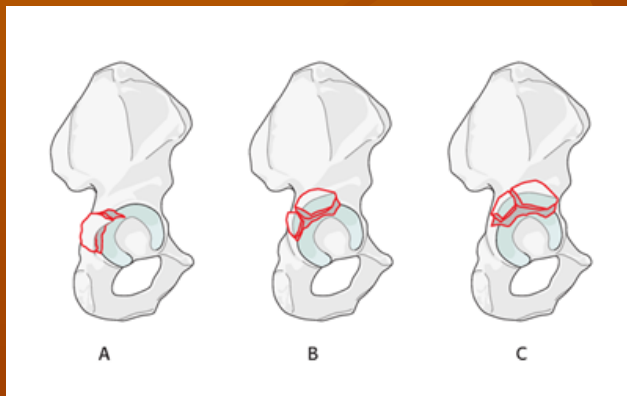


# ■ Extended iliofemoral



# Zlomeniny zadní stěny

- Běžné
- + zadní luxace kyčelního kloubu
- Obnovení kl. Plochy, subluxece, odstranění volného fragmentu
- Kocher-Langenbeck – operační přístup
- Fixace: šrouby, dlaha podpůrná



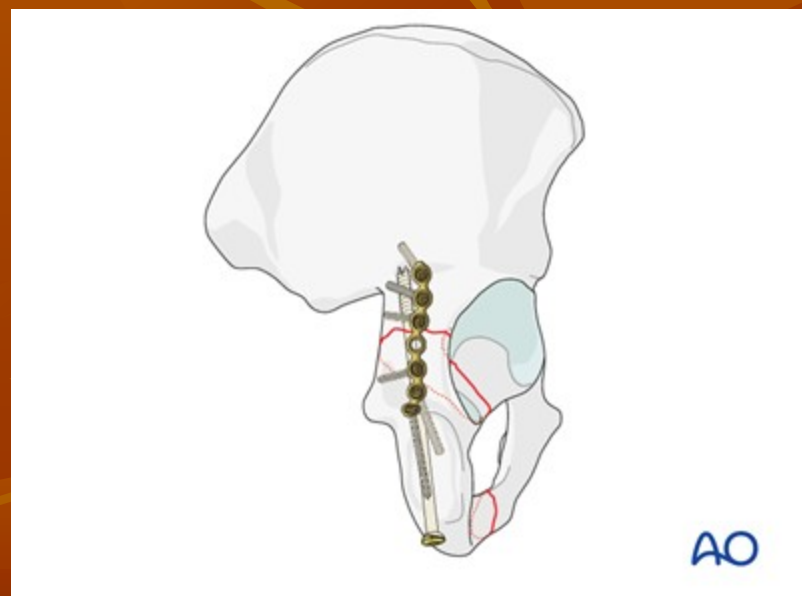
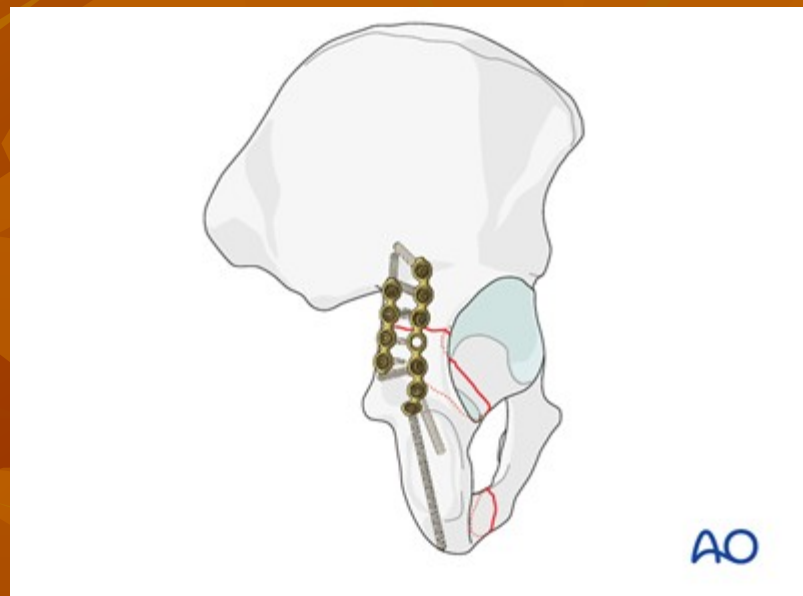
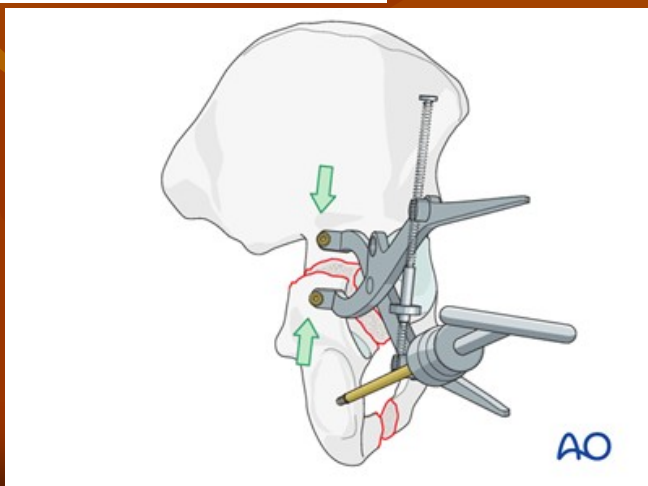
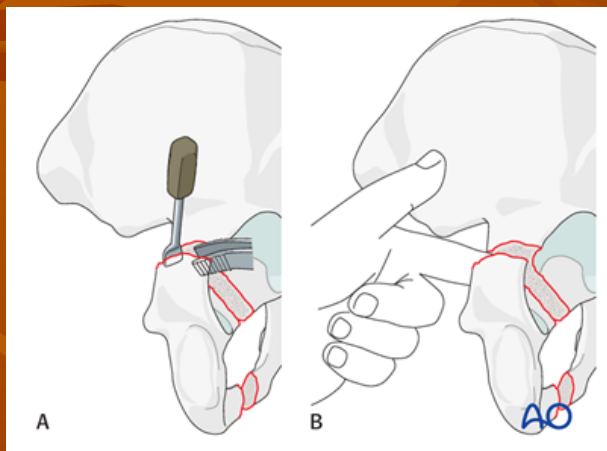
# Zlomeniny zadního pilíře

Poranění, krvácení arteria gluteal superior

Poranění ischiadického nervu

Fixace: podpůrná dlaha, šroubylate

Oper. přístup: Kocher-Langenbeck

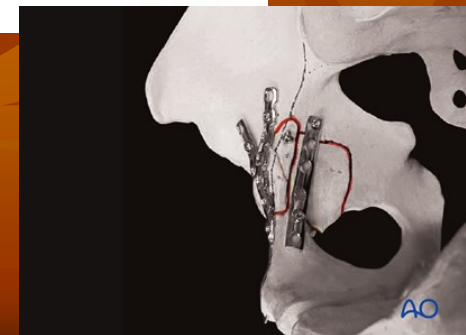
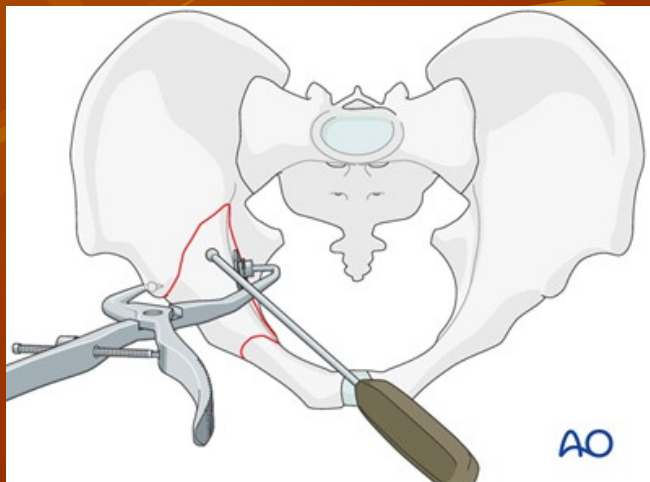
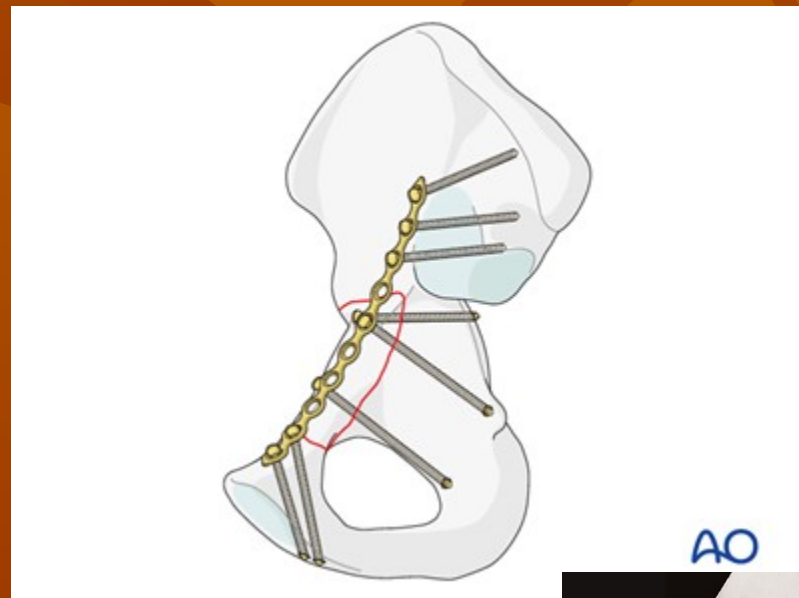
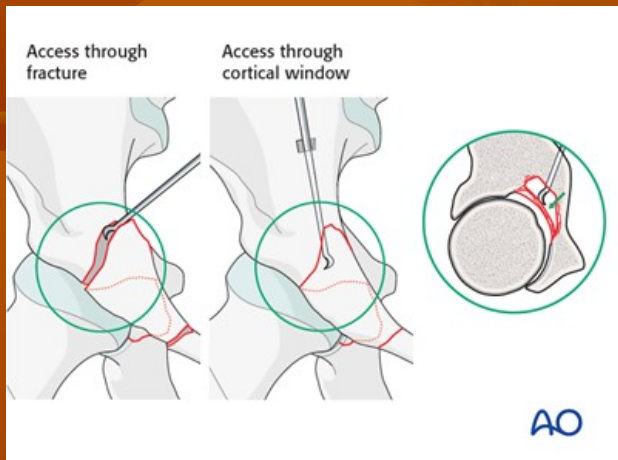
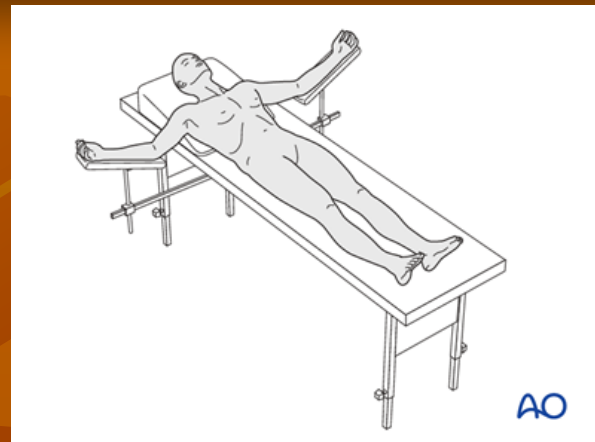


# Zlomeniny přední stěny

Vzácné

Ilio-inguinální operační přístup

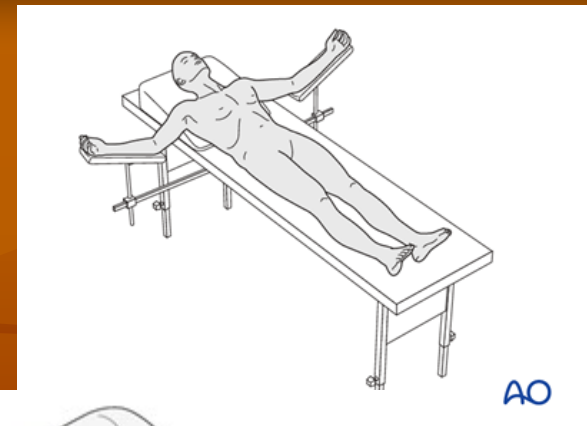
Dlaha, šrouby



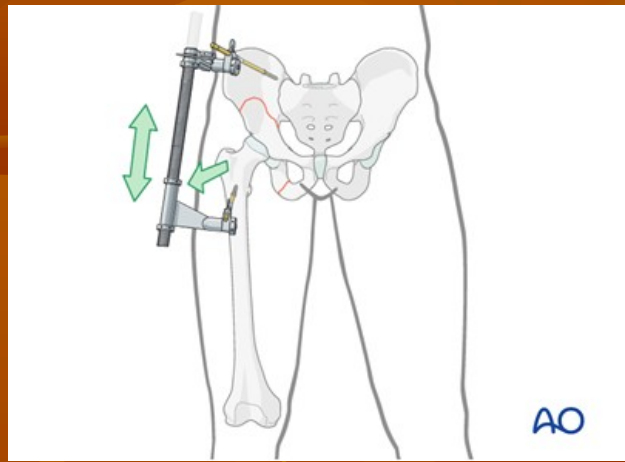


# Zlomeniny předního pilíře

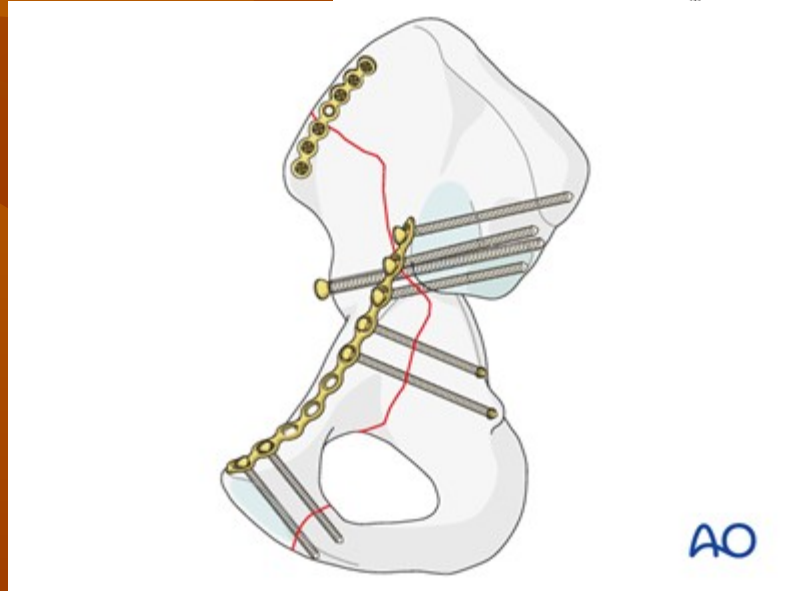
Ilio-inguinal approach, Stoppa  
Dlahy, šrouby



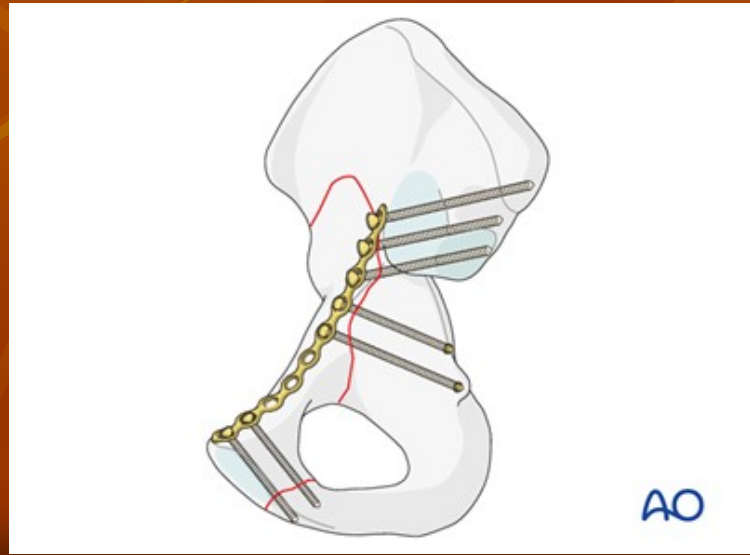
AO



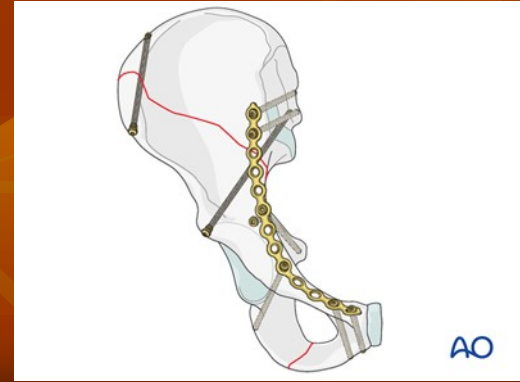
AO



AO



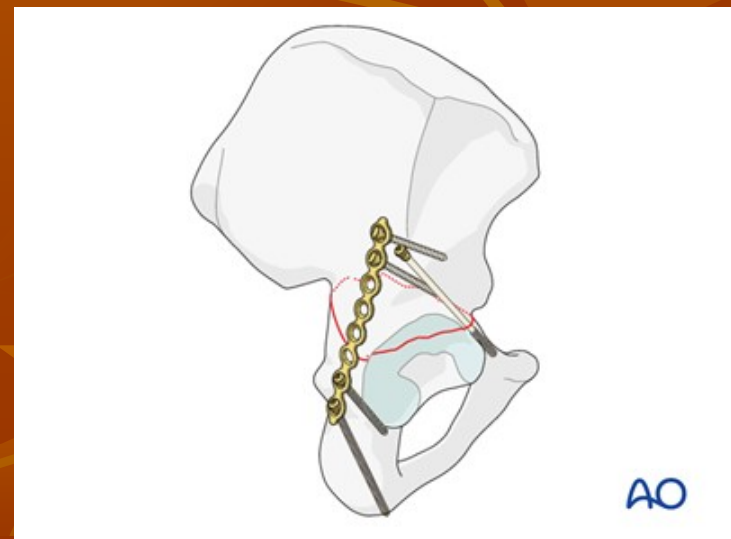
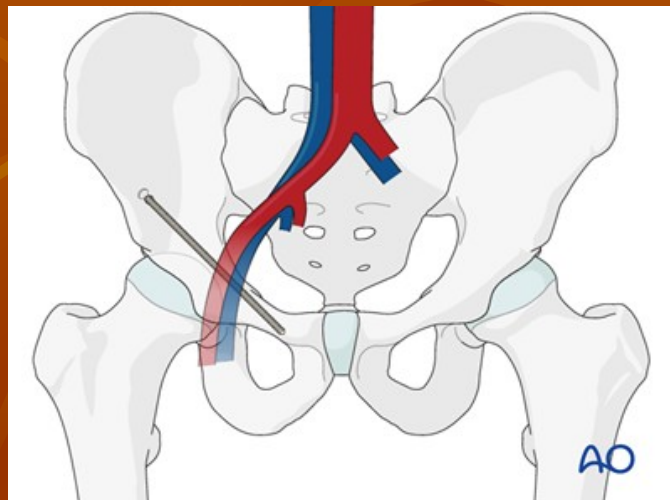
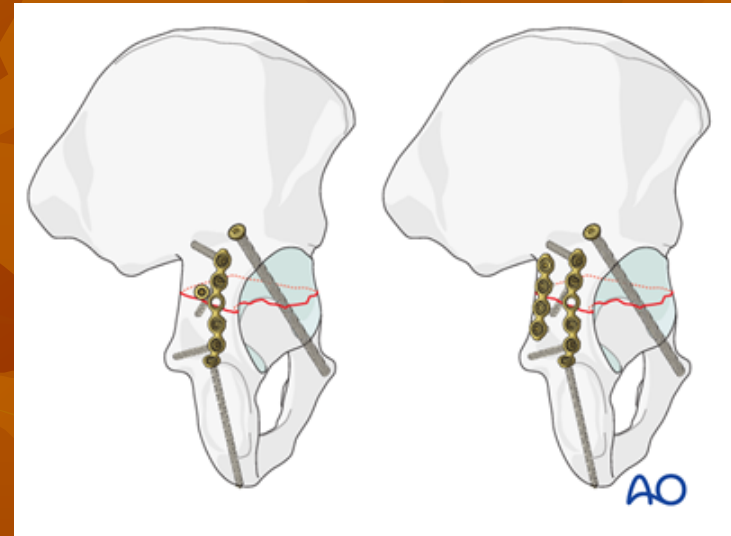
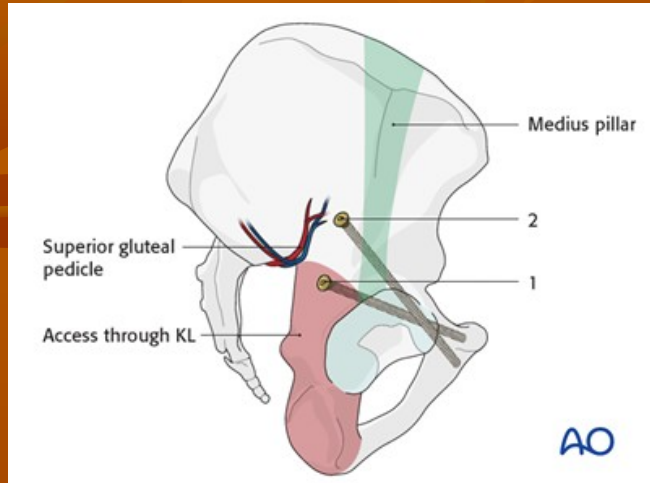
AO



AO

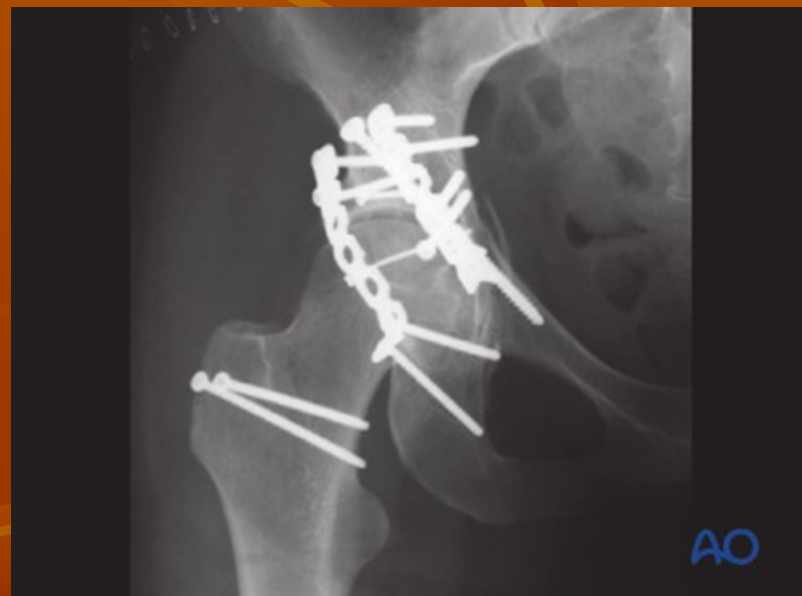
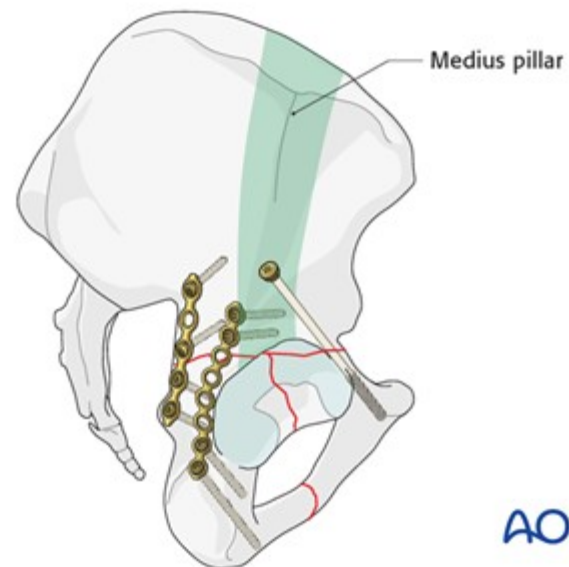
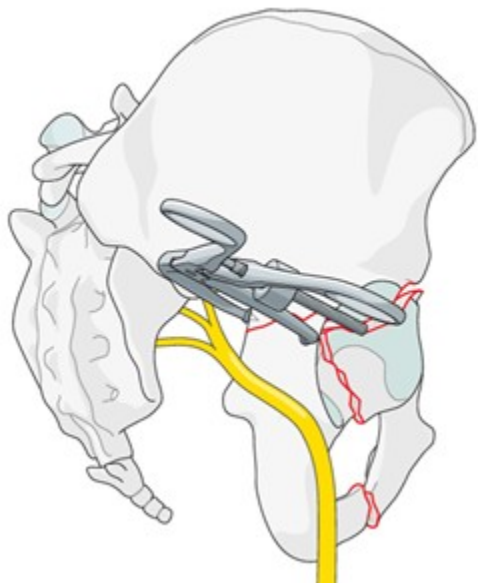
# Transversální zlomeniny

Operační přístup: dle horší dislokace či části zlomneiny  
Kombinované operační přístupy



# T-zlomeniny

Obtížně reponibilní



## ■ *Komplikace*

### *Obecné:*

HŽT/PE, hemodynamická nestabilita

### *Lokální:*

#### *Neurologický Deficit*

poranění n. ischiadicus

*Defekty chrupavky ± později osteoartritis*

#### *Heterotopické osifikace*

Čím větší operační přístup – více osifikací

#### *AVN kyčle – hlavice femuru*

po sub/luxaci kyčelního kloubu

urgentní repozice kyčle výrazně snižuje riziko AVN

# Sexuální dysfunkce včetně ED

Pánevní operace: CaP (radikální PE), kolorektální karcinom  
lymfadenektomie – seminom...

Poranění míchy

Poranění pánve

Periferní neuropatie: DM, alkoholici, onkologická léčba-  
radioterapie malé pánve, neurotoxická chemoterapie

Sclerosis multiplex

Herniace disku, sy kaudy

**Sexuální dysfunkce je jednou z nejčastějších manifestací  
onemocnění postihujících centrální nebo periferní  
nervovou soustavu**

# ED po poranění pánve

23 – 80% mužů po poranění pánve trpí ED

signifikantně častěji jsou predisponováni ke vzniku ED  
pacienti s poraněním pánve typu B a C

ED u poranění typu A vzniká vlivem rozsáhlého  
poranění měkkých tkání s hematomy uvnitř  
pánevního kruhu, kde jsou lokalizovány nervy  
pánevního plexu

výskyt ED roste s věkem a přidruženými komorbiditami  
– kardiovaskulární morbidita

# Patofyziologie ED po poranění pánve

dysfunkce kavernózních nervů

porušená hemodynamika (arteriální a veno-okluzivní)

důsledek otevřeného poranění či reparačních procesů

iatrogenní během chirurgické intervence na kostech a měkkých tkáních

sekundární psychogenní vlivy (dysfunkční partnerský vztah, sexuální abstinence)

# Erektilní dysfunkce po poranění pánve

důležité nervově-cévní struktury: kavernózní nervy  
(odstupující z pánevního plexu) a pudendální art.

poškození nn.: oboustranné či jednostranné přerušení  
nebo poškození bez přerušení nervu-tahem.

funkční restituce při jednostranném poškození či po  
poškození bez porušení kontinuity nastává za 6 – 24  
měsíců po úraze

klinický význam pro zachování erektilní schopnosti má  
zásobené akcesorními pudendálními artériemi



# Sexuální dysfunkce po poranění pánve

erektilní dysfunkce

bolestivá erekce

dysfunkce ejakulace (předčasná, retardovaná,  
anejakulace)

orgastické poruchy (změna intenzity svalových  
kontraktí)

ztráta nebo snížení sexuální apetence...

# Edukace rizikových skupin nemocných, „rehabilitace“

## penisu

edukace o možném vzniku sexuálních poruch by měla proběhnout v ordinaci speciality nebo v nemocnici (traumatolog, chirurg, neurolog, urolog) dle etiologie ED

nemocný by měl být poučený o včasném obnovení sexuálního života (po zhojení, rehabilitaci a rekonvalescenci, nekoitální SA)

„rehabilitace“ penisu – podávání I-PDE5 k zabránění vzniku fibrotických změn penisu

kontakt na specialistu – sexuologa-androloga

# Terapie ED - geneze

1. perorální medikace – 1. linie léčby
2. podtlakové přístroje – 1. linie léčby
3. intrakavernózní či intrauretrální farmakoterapie – 2. linie léčby
- 4.( revaskularizační operace – pánevní poranění)
5. implantace PP – 3. linie léčby

Pacienta vedeme k racionálnímu očekávání

*(Montorsi 2003)*

# Terapie ED

Inhibitory PD E5

metoda první volby

bezpečné

účinné

snadné podání

podmínka: nepřítomnost ischemie myokardu či symptomů srdečního onemocnění do zátěže 6 METs (zátěžový test pac. s ICHS a ED)

# Moderní perorální léčba ED - ČR



inhibitory PDE5:

sildenafil (Viagra) 1999

tadalafil (Cialis) 2003

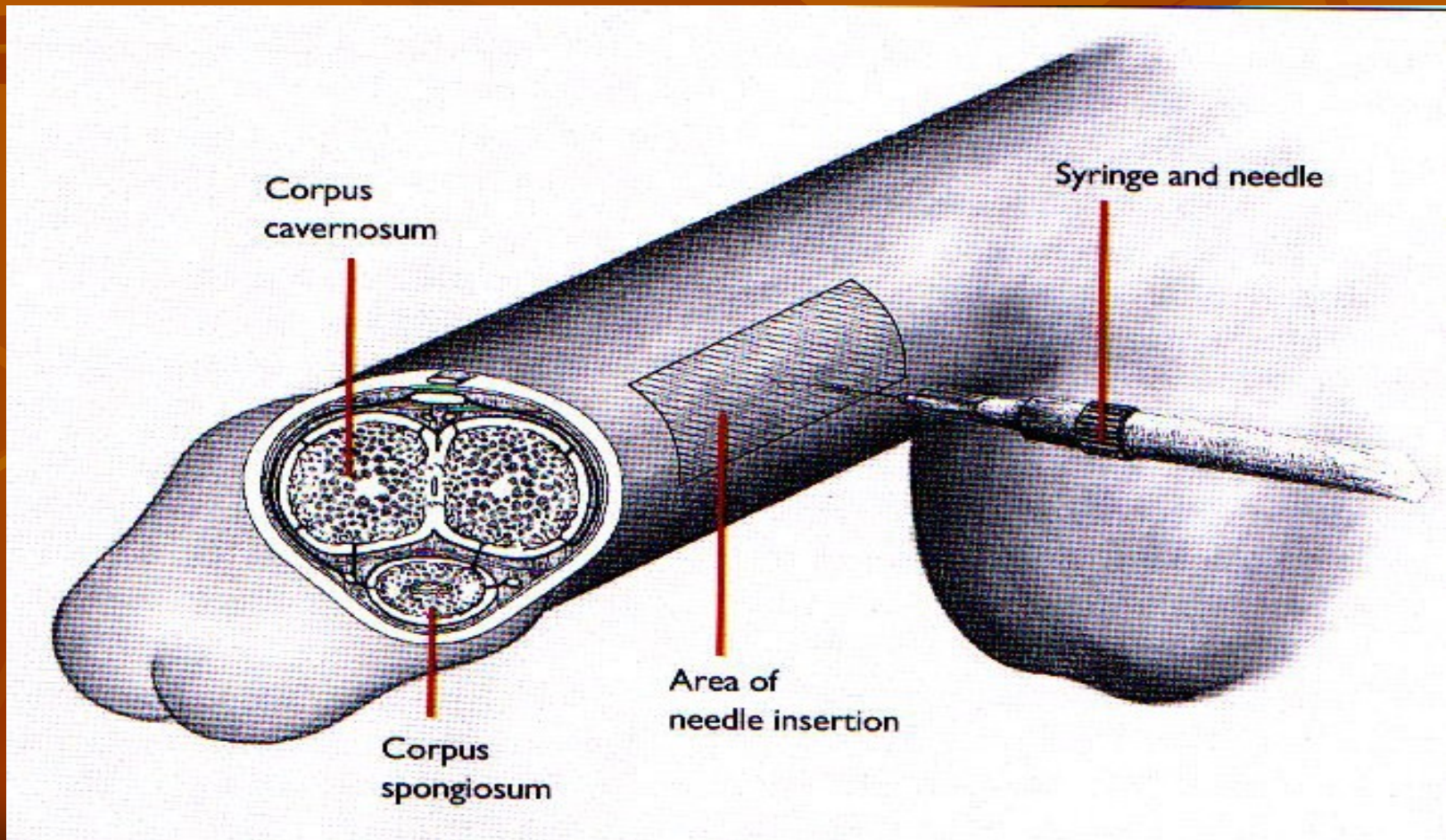
vardenafil (Levitra) 2003

generika sildenafilu 2011

# Intrakavernózní léčba

Edukace

Vytestování účinné dávky PG E1



# Léčba ED

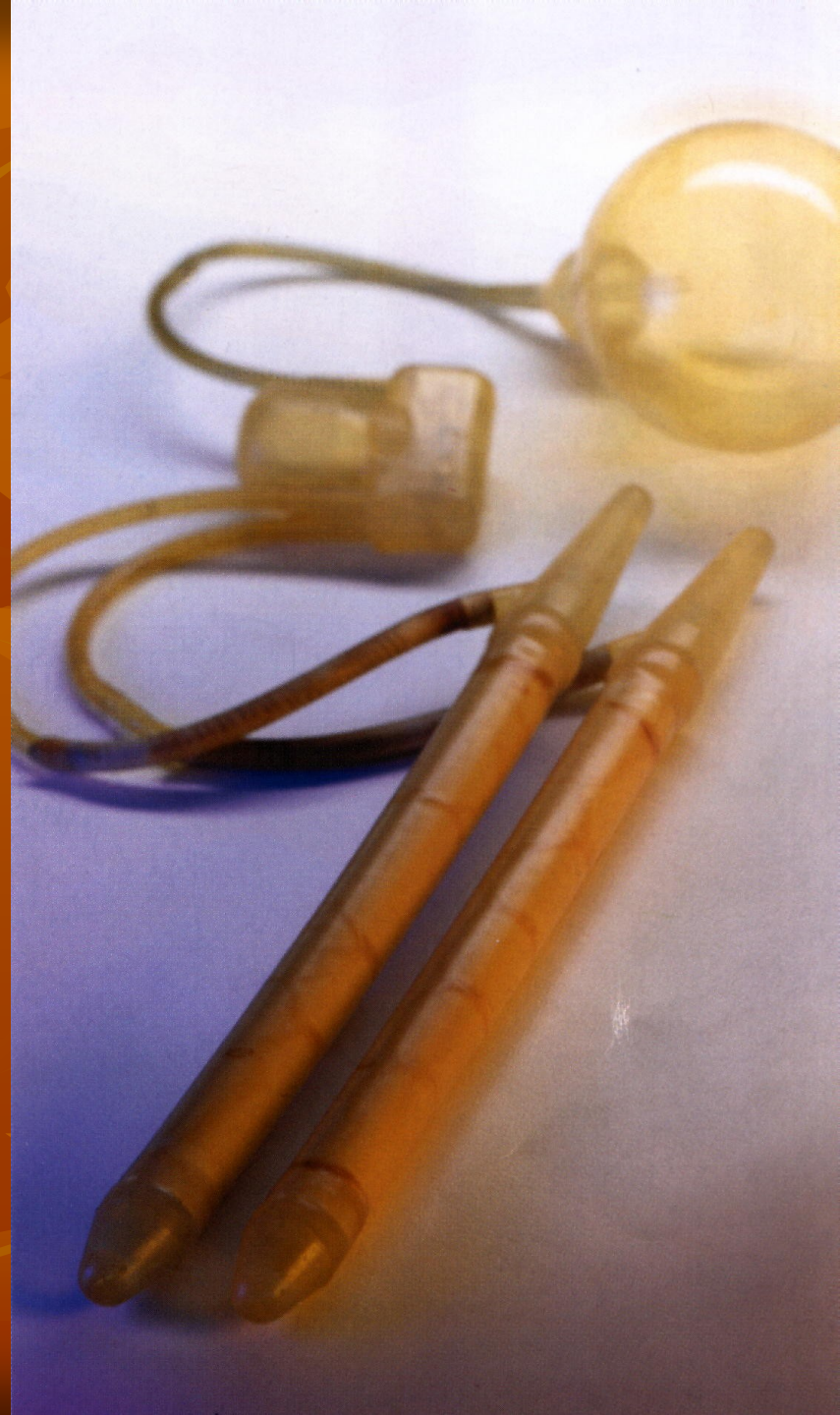Léčba chirurgická:

cévní operace

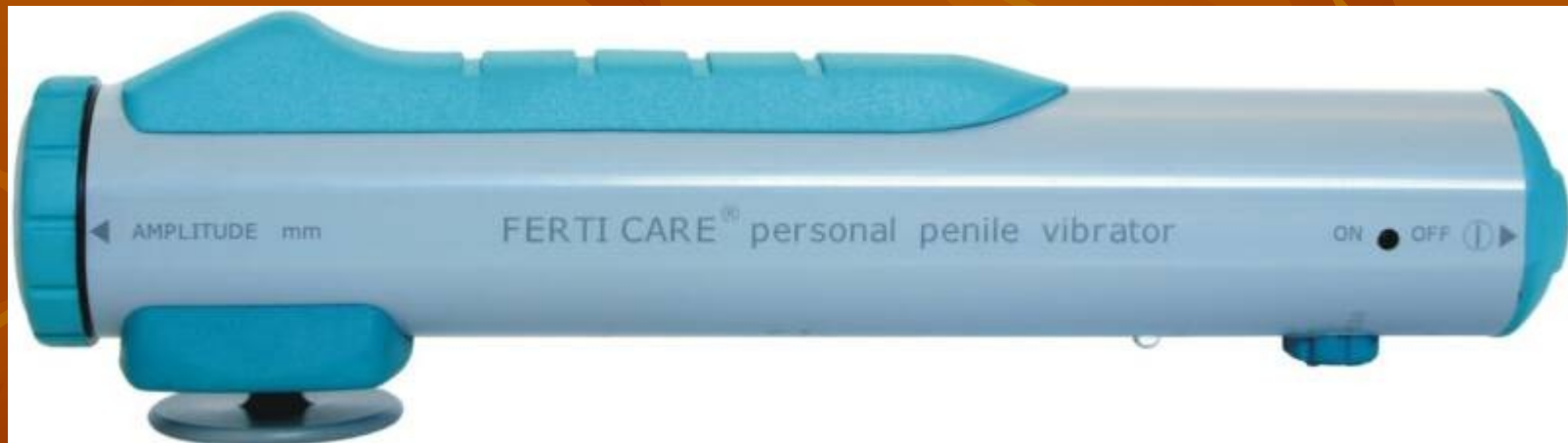Implantace penilní

endoprotézy

CAVE! riziko u  
paraplegiků



# Arteficiální ejakulace - vibrostimulace





# Princip arteficiální ejakulace

vyvolání reflexní ejakulace elektrickou stimulací

- kontrakce prostaty, semenných váčků a  
ampuly chámovodu

monitorování TK, P1, sledování vitálních funkcí

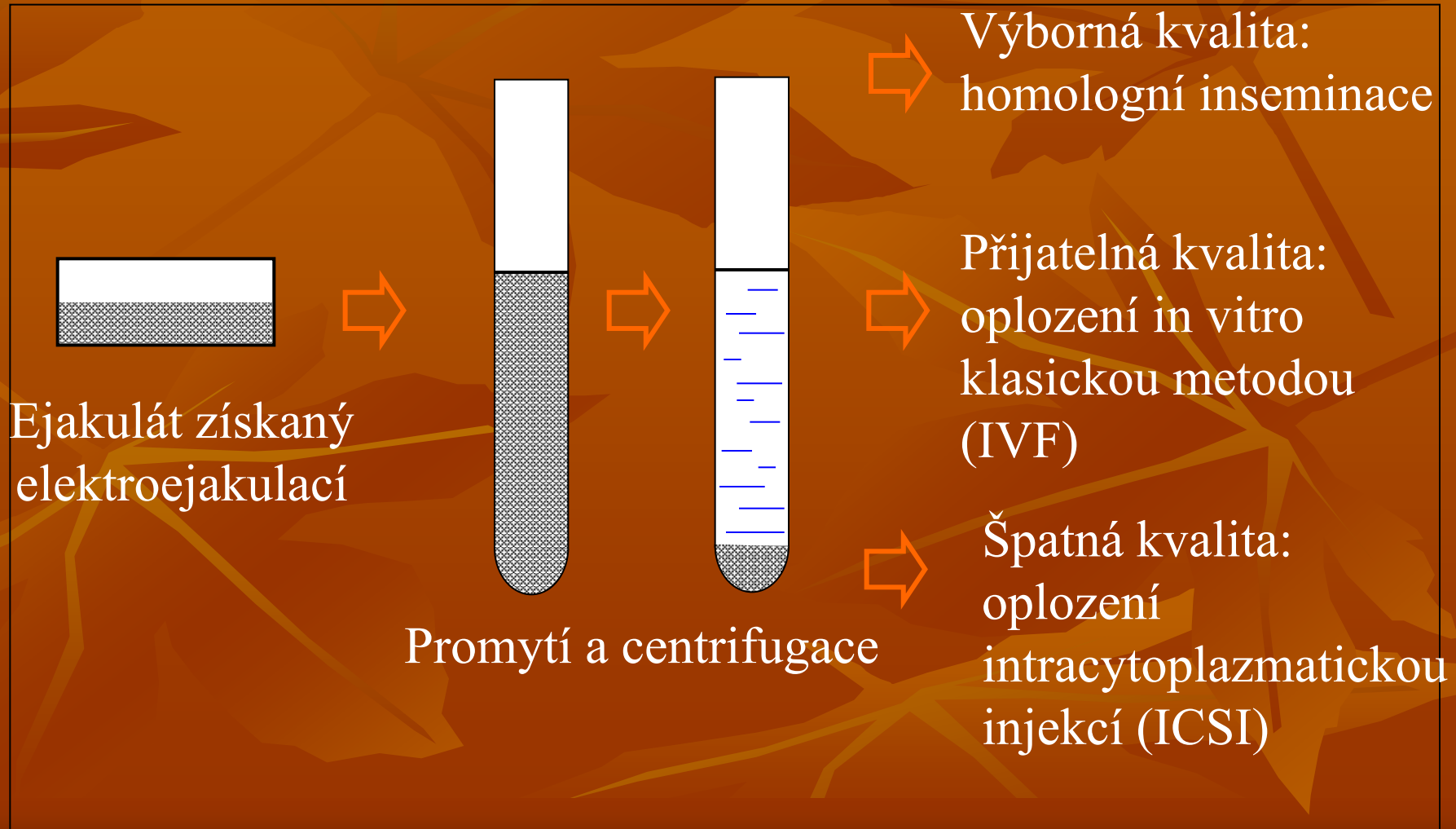
(autonomní dysreflexie nad Th5)

# Chirurgický odběr spermií

**TESE, TESA** (aspirace spermií) **MESA**  
(mikrochirurgická aspirace spermií z  
nadvarlat), **PESA** (percutaneous epididymal  
sperm aspiration, perkutánní aspirace spermií z  
nadvarlat) , aspirace spermií z ductus deferens

*Sipski A., Brackett N., Bodner D et al: Measurement of Sexual Functioning after Spinal Cord  
Injury: Preferred Instruments. J Spin Cord Medicine 2009, 32 (3): 226-235*

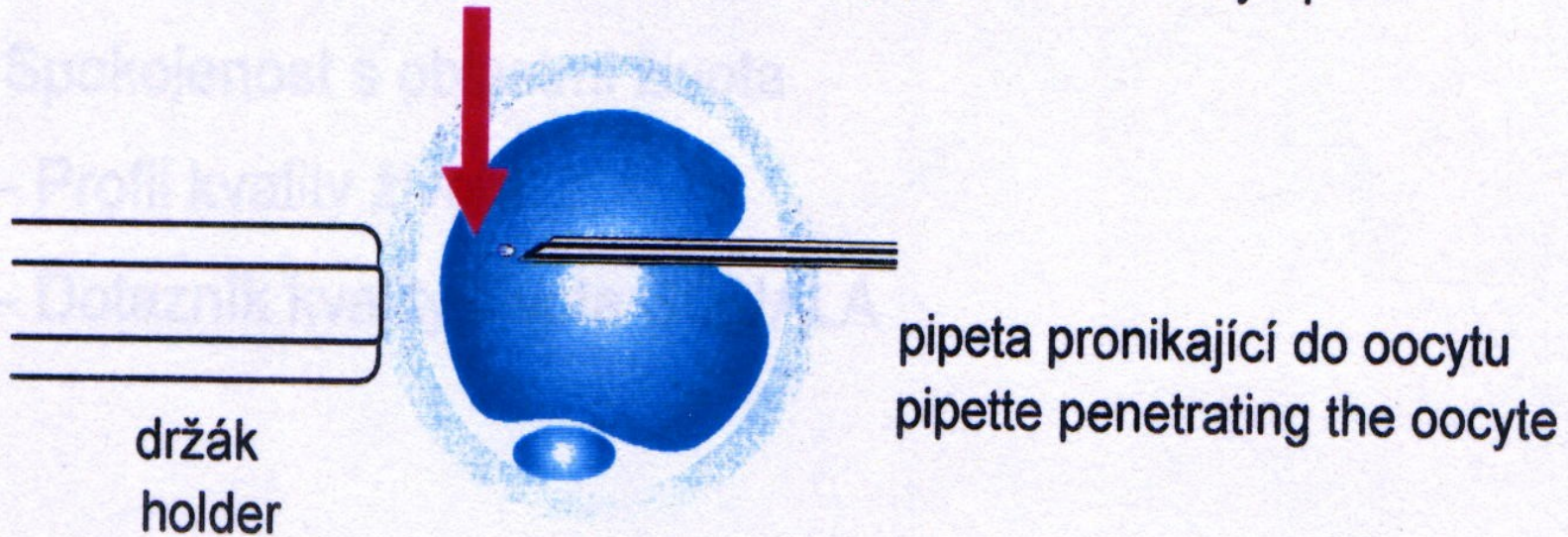
# Zpracování ejakulátu



# ICSI

## (intracytoplazmatická injekce spermie)

spermie vypuzená z pipety do cytoplasmy  
spermatozoon expelled from the pipette into the cytoplasm



oocyt v metafázi II s pólovým tělískem  
metaphase II oocyte with the polar body