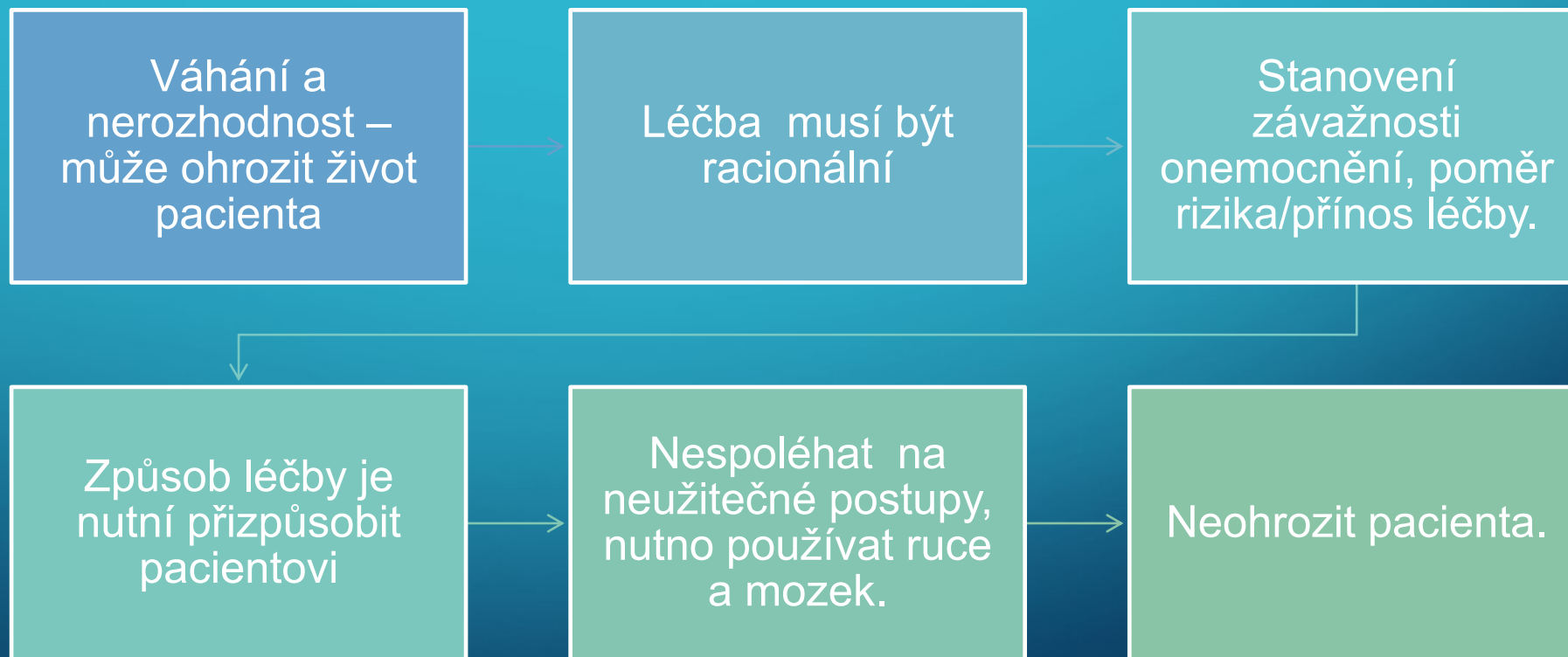


# NÁHLÉ PŘÍHODY BŘIŠNÍ



# NÁHLÁ PŘÍHODA BŘÍŠNÍ





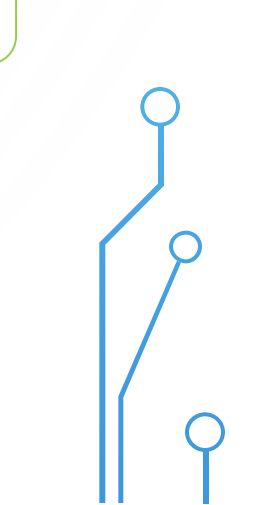



Okamžitá operace

Předoperační  
příprava a operace

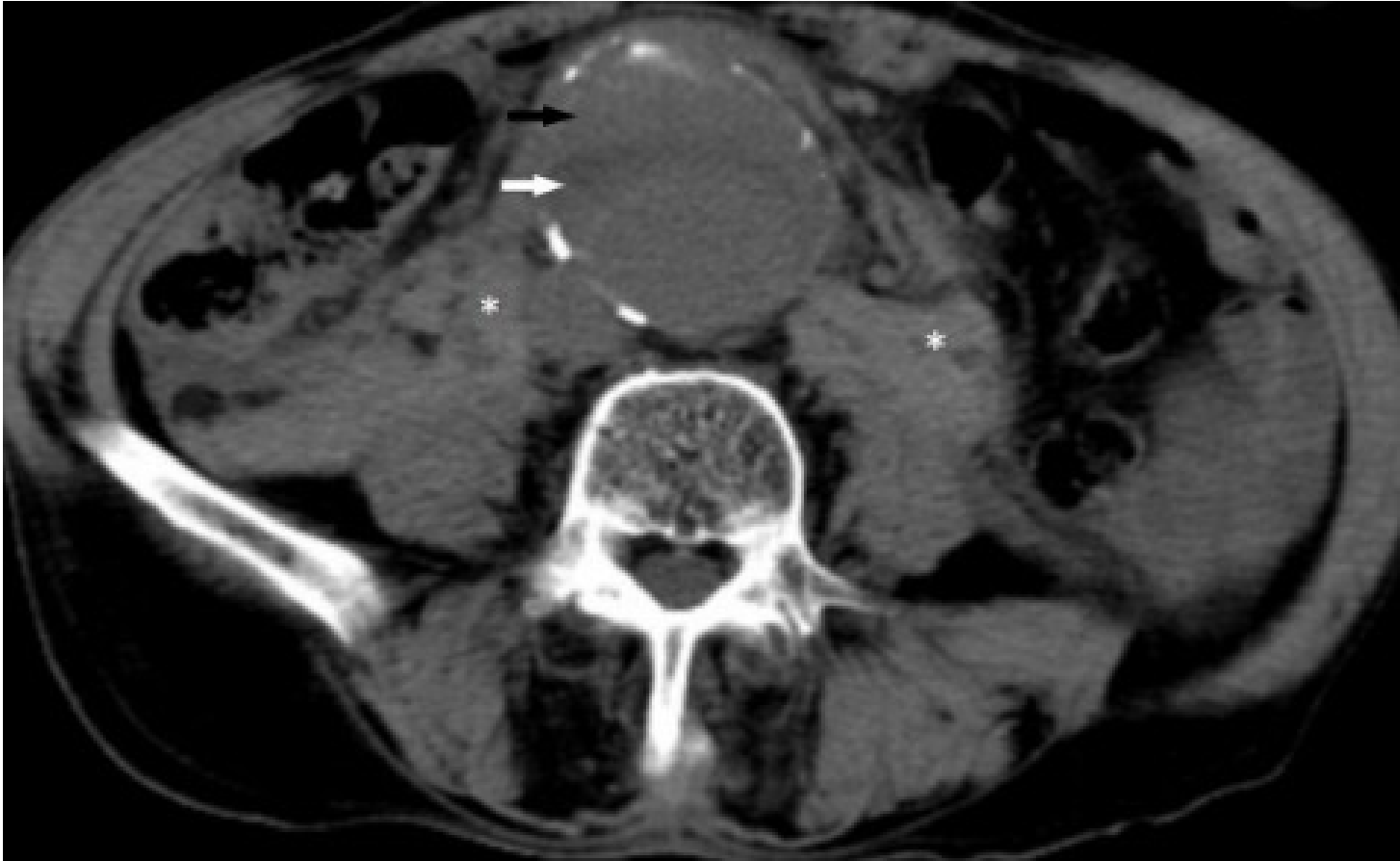Konzervativní léčba  
(observace  
pacienta, infuzní  
léčba, antibiotika...)

Propuštění domů a  
ambulantní  
sledování –  
ambulantní  
došetření



# BOLEST BŘICHA S ROZVOJE M ŠOKU

- Urgentní život ohrožující, nejméně častý obraz NPB
- Pacient bledý, schvácený, opocený, s hypotenzí a povrchním dýcháním, intenzivní bolest břicha – abdominální apoplexie
- Nejčastější příčina : ruptura aneurysmatu AA (provázeno i bolestmi v zádech), mimoděložní těhotenství, mezenterická střevní ischemie, těžká akutní pankreatitida
- Léčba: operace bezodkladně

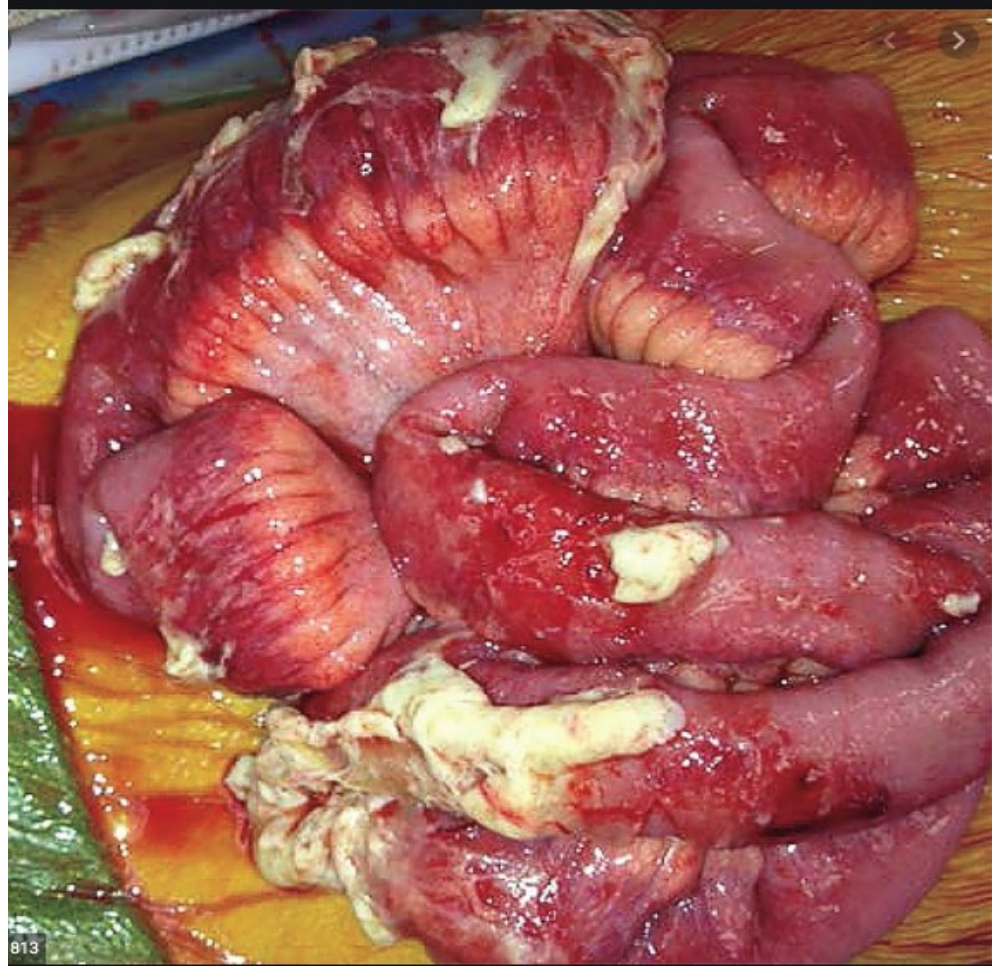


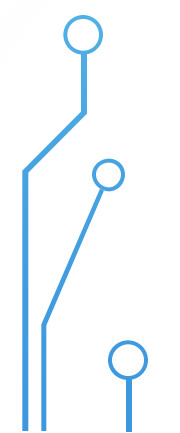
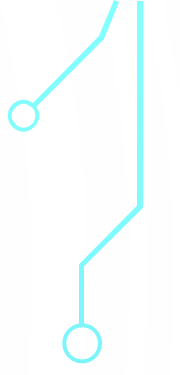
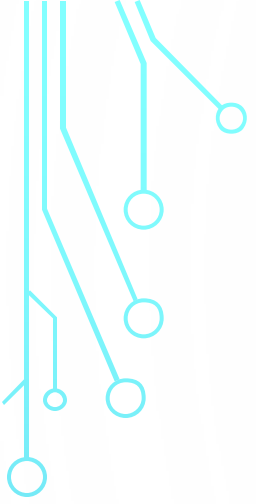
# DIFUZNÍ PERITONITI DA

- Prudké difuzní bolesti břicha
- Schvácený pacient
- Pacient nehybně ležící
- Peritoneální dráždění – prknovité stažení břicha - volní obranné napínání stěny břišní
- Absence peristaltiky
- Nejprínosnější – jemná palpace v pupku – peritoneum je zde nejbliže kůži, bolest i při zakašlání nebo pohybu s lůžkem pacienta, poklep na stěnu břišní











[ol.mefanet.cz/renderLabyrinth/index/64](http://ol.mefanet.cz/renderLabyrinth/index/64)