



Interní propedeutika

Vyšetření hrudníku

MUDr. Yvona Pospíšilová, FN Brno a LF MU

Chorobopis

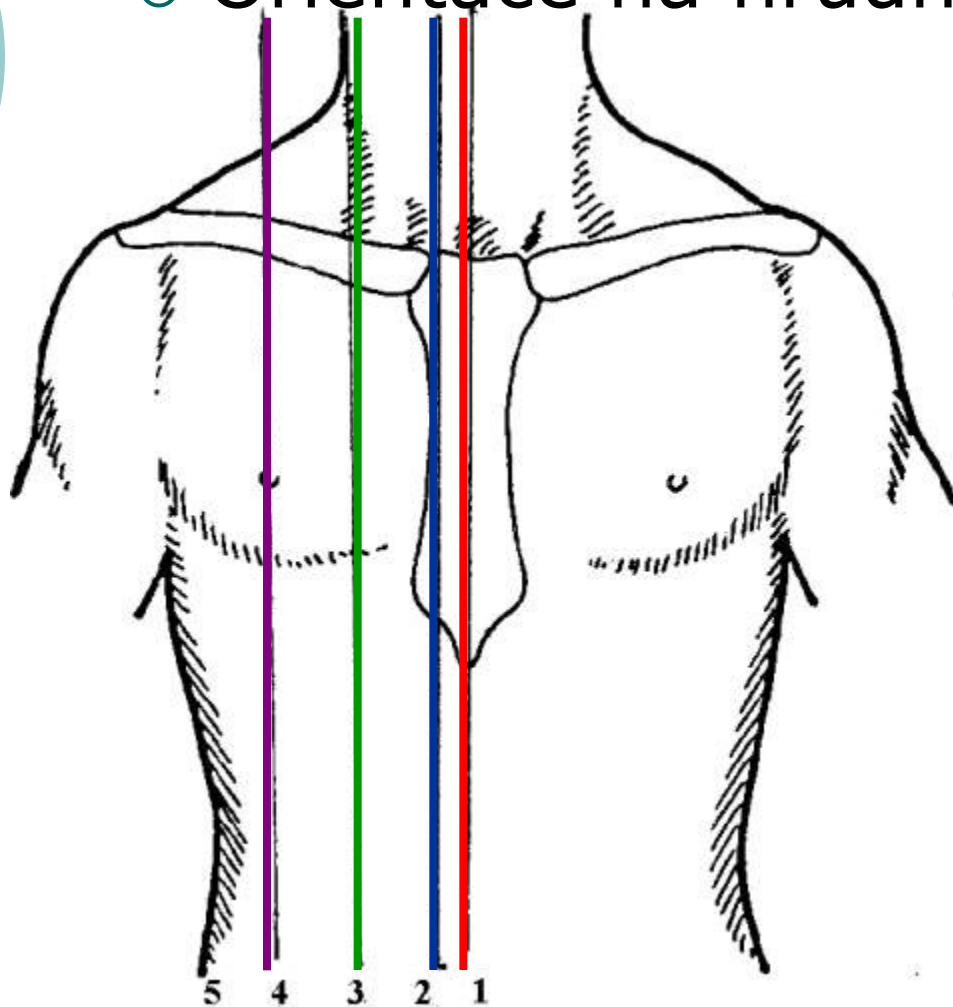
- **Anamnéza**
- **Status praesens**
 - Základní objektivní nálezy
 - Celkové zhodnocení
 - Hlava
 - Krk
 - **Hrudník**
 - **Plíce**
 - Srdce
 - Břicho
 - Páteř
 - Končetiny
 - Neurologie
- **Pracovní diagnóza**
- **Laboratorní vyšetření**
- **Pomocná vyšetření**
- **Léčba**

Vstupní vyšetření – STATUS PRAESENS

- **Vyšetření hrudníku**
 - **Celkové vyšetření**
 - **POHLED**
 - Tvar hrudníku
 - Deformity
 - Změny kůže a měkkých tkání
 - Dýchací pohyby
 - **POHMAT** (rezistence, bolestivost stěny)
 - **Vyšetření plic**
 - **POKLEP**
 - **POSLECH**
 - Dýchání
 - Bronchofonie (poslech při mluvě)
 - **POHMAT – fremitus pectoralis**
 - **Vyšetření srdce**
 - **Vyšetření prsů**

Celkové vyšetření hrudníku

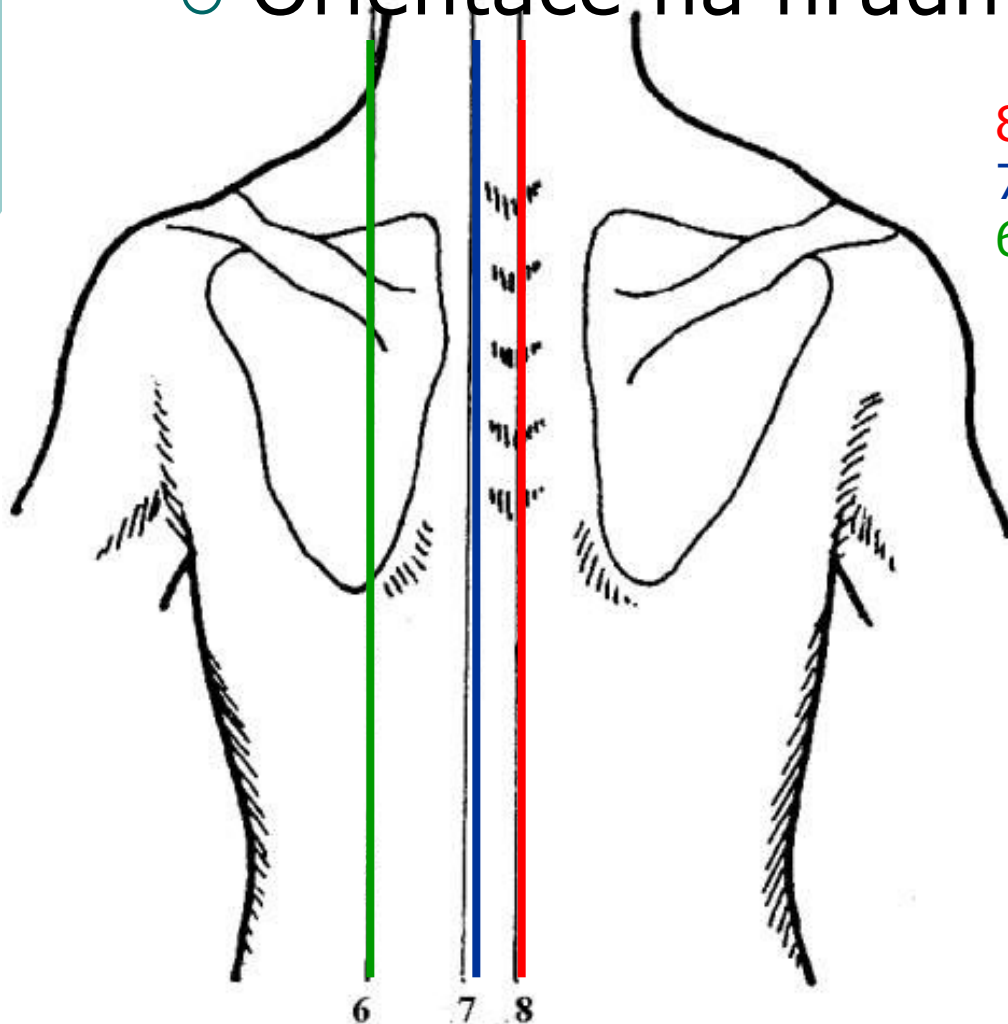
- Orientace na hrudníku – přední strana



1. - přední střední čára
2. - sternální čára
3. - parasternální čára
4. - medioklavikulární čára

Celkové vyšetření hrudníku

- Orientace na hrudníku – zadní strana



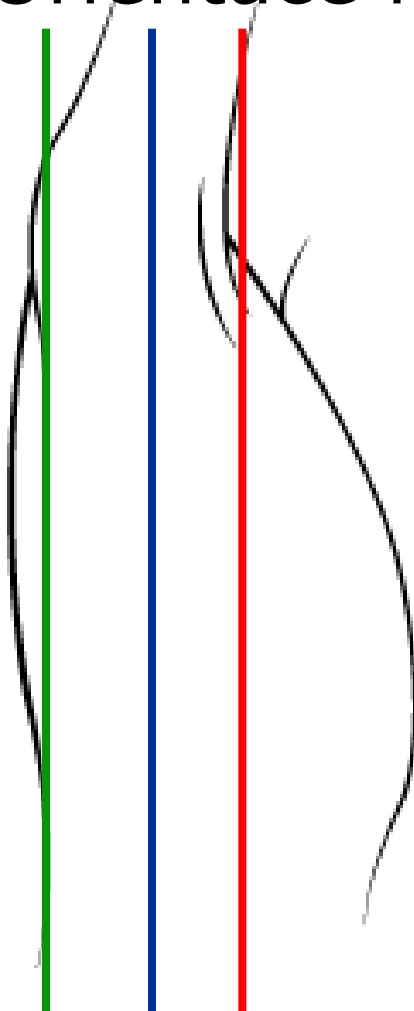
8. – zadní stěrní čára

7. – paravertebrální čára

6. – skapulární čára

Celkové vyšetření hrudníku

○ Orientace na hrudníku – bok



- přední axilární čára
- střední axilární čára
- zadní axilární čára

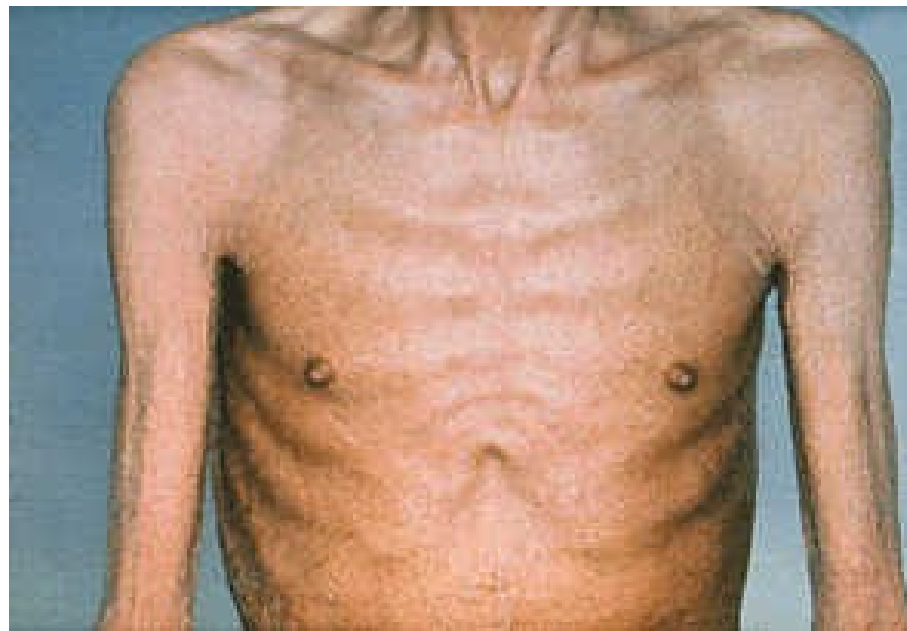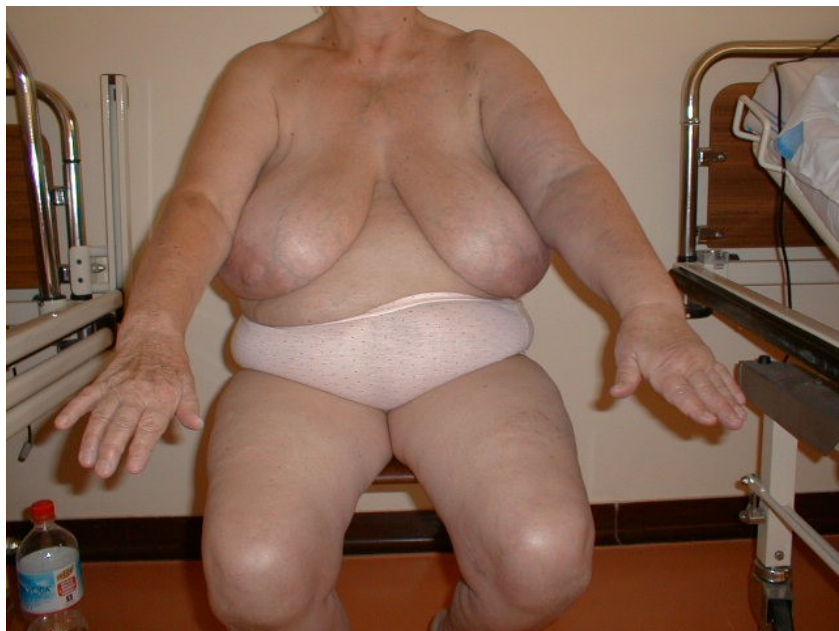Celkové vyšetření hrudníku - pohled

Pohled

- Tvar hrudníku
- Deformity
- Změny kůže a měkkých tkání
- Dýchací pohyby

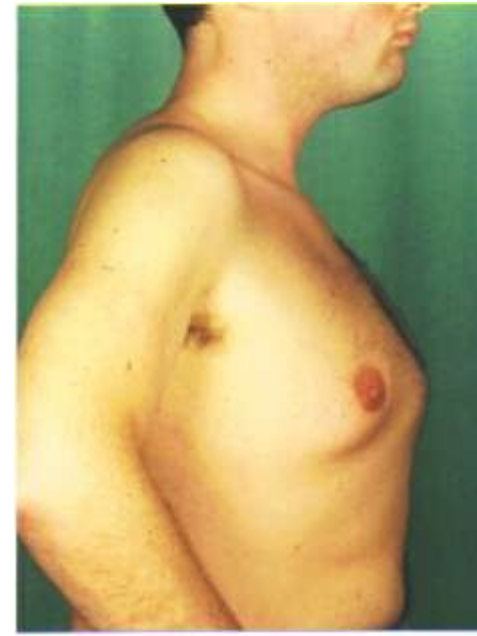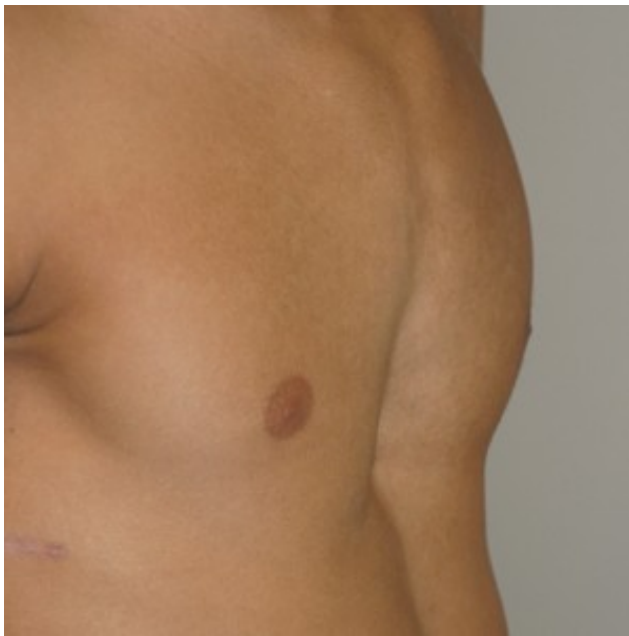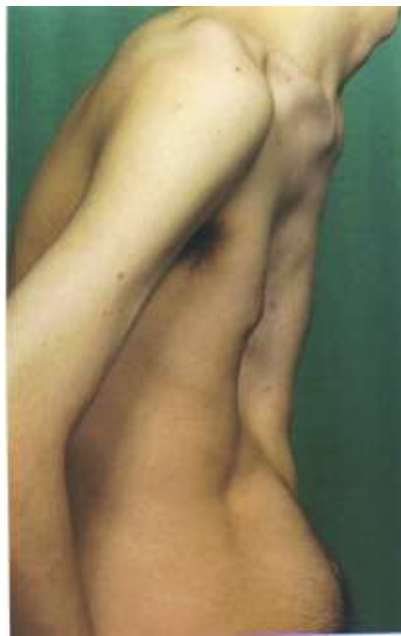Celkové vyšetření hrudníku - pohled

- Tvar hrudníku
 - FYZIOLOGICKÉ
 - **pyknický** - má prodloužený zadopřední průměr, vodorovně probíhající žebra (u pykniků)
 - **astenický** - je dlouhý, plochý (u asteniků)



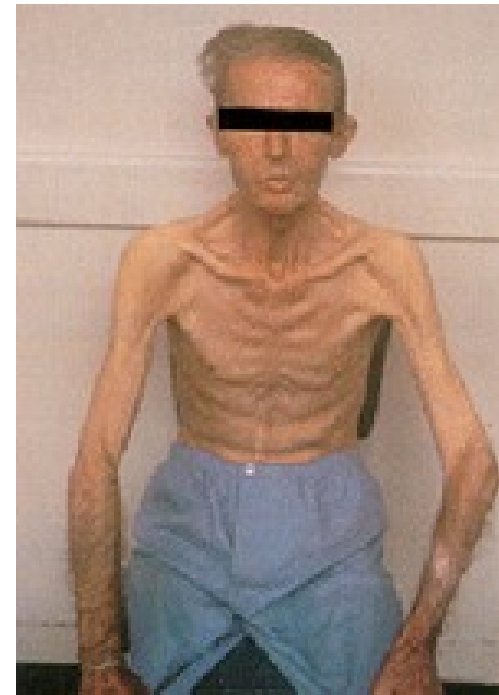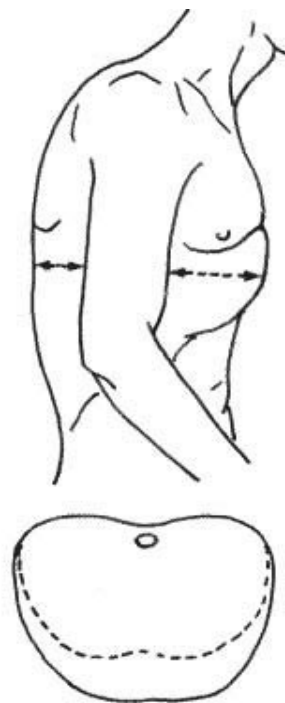
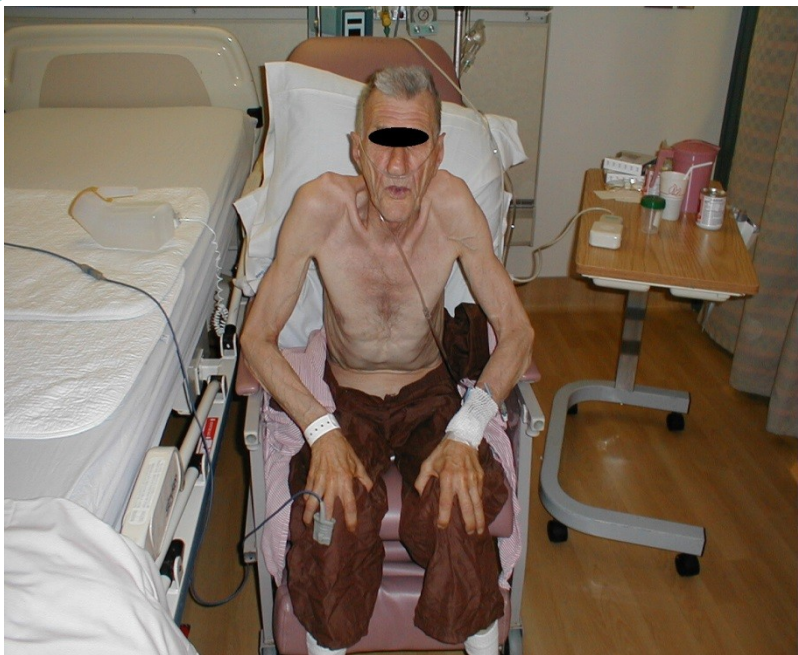Celkové vyšetření hrudníku - pohled

- Tvar hrudníku
 - PATOLOGICKÉ
 - **nálevkovitý** - se vyznačuje vpáčenou dolní částí hrudní kosti
 - **ptačí** - se vyznačuje zduřením chrupavčitých konců žeber po prodělané křivici (rachitický růženec)



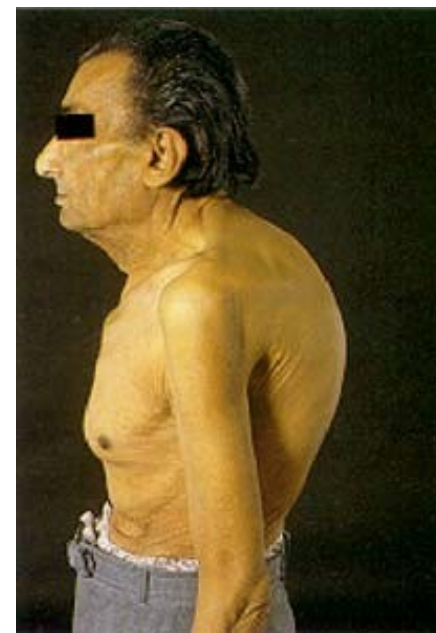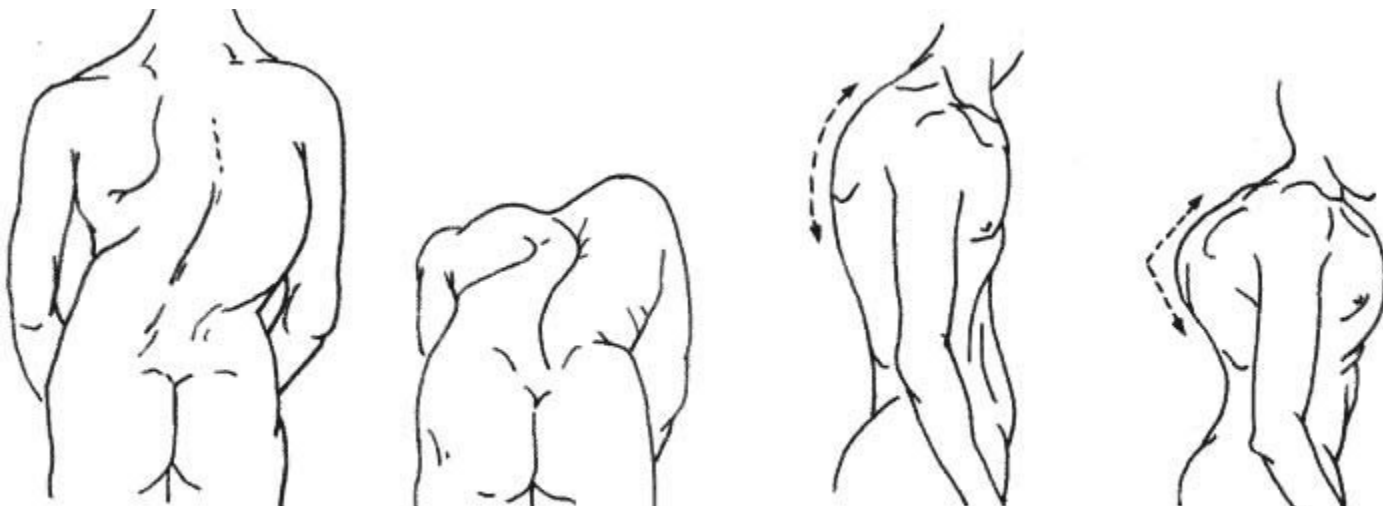
Celkové vyšetření hrudníku - pohled

- Tvar hrudníku
 - PATOLOGICKÉ
 - **soudkovitý** (emfyzematózní) - je krátký, fixovaný v inspiračním postavení, s prodlouženým předozadním průměrem (u emfyzému, chronické obstrukční choroby bronchopulmonální)



Celkové vyšetření hrudníku - pohled

- Tvar hrudníku
 - PATOLOGICKÉ
 - **kyfoskopiotický** - je asymetrický, s gibbem, dextro či sinistroskoliózou (kyfóza, skolioza páteře)



Celkové vyšetření hrudníku - pohled

- Deformity hrudníku
 - **retrakce hemitoraxu** - se může projevit při atelektáze, vlivem srůstů, po torakoplastice
 - **vyklenutí hrudníku** - vznikne při velkém pneumotoraxu nebo pohrudničním výpotku.

Celkové vyšetření hrudníku - pohmat

Pohmat

- **Rezistence vycházející z hrudní stěny (kůžec, chrupavka , kost) a jejich bolestivost**
- **Bolestivost hrudní stěny**

Vyšetření hrudníku

- Vyšetření hrudníku
 - Celkové vyšetření
 - **Vyšetření plic**
 - Vyšetření srdce
 - Vyšetření prsů

Vyšetření plic

- Vyšetření plic
 - Poklep
 - Poslech
 - Pohmat (fremitus pectoralis)

POKLEP

- PŘÍMÝ
- NEPŘÍMÝ (na prst, na klíční kost nebo žebro)

POKLEPOVÉ ZVUKY

- **plný jasný**
 - nad vzdušnou plící
- **přitlumený (zkrácený) → temný**
 - nad nevzdušnou tkání (infiltrace, tekutina, parenchymatózní orgán)
- **bubínkový**
 - nad dutinou s málo napjatou stěnou (žaludek, pneumothorax)
- **hypersonorní**
 - dutina s napjatou stěnou (plicní emfyzém, tenzní pneumothorax)

Vyšetření plic - poklep

Poklep

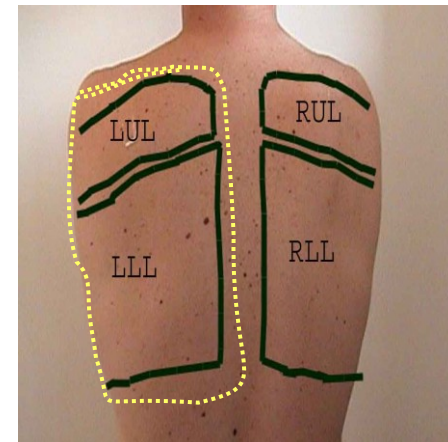
- **SROVNÁVACÍ**
- **TOPOGRAFICKÝ**

Vyšetření plic - poklep

- **TOPOGRAFICKÝ POKLEP** – určení dolní hranice plic

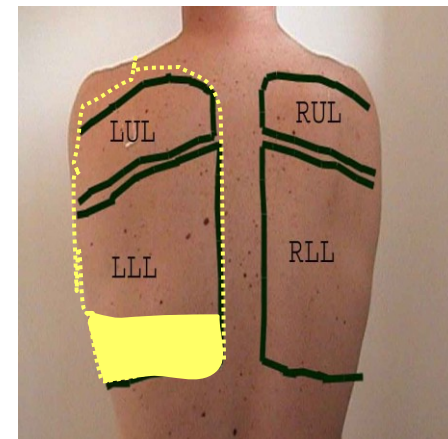
SNÍŽENÍ

- **Oboustranně** – emfyzém
- **Jednostranně** - pneumothorax



ZVÝŠENÍ

- **Oboustranně** – zvýšení nitrobřišního tlaku (ascites, obezita)
- **Jednostranně** – pleurální výpotek



Vyšetření plic - poklep

- **TOPOGRAFICKÝ POKLEP – pohyblivost bránice**
 - Dolní hranice plic při max nádechu a max výdechu
 - Norma – 4-6 cm

SNÍŽENÍ

•Oboustranně

- Zvýšení nitrobřišního tlaku
- Emfyzém

•Jednostranně

- Výpotek
- Srůsty

Vyšetření plic - poslech

Poslech:

- **SROVNÁVACÍ POSLECH DÝCHÁNÍ**
- **SROVNÁVÁNÍ POSLECH BRONCHOFONIE (hrudní hlas)**



POSLECH

- PŘÍMÝ - uchem
- NEPŘÍMÝ – fonendoskopem

POSLECHOVÉ ZVUKY-plíce

HLAVNÍ



DÝCHÁNÍ
ALVEOLÁRNÍ

Vzdušná plíce

fff-f (INSP:EXP = 3:1)




ALVEOLÁRNÍ
OSLABENÉ až
ZCELA VYMIZELÉ

mělké dýchání,
srůsty, emfyzém,
PNO, výpotek



ALVEOLÁRNÍ
ZOSTŘENÉ

zduření malých
průdušek



ALVEOLÁRNÍ
ZOSTŘENÉ s
prodlouženým
expiriem

obstrukce malých
průdušek

ff-ff (INSP:EXP = 1:1)

POSLECHOVÉ ZVUKY - plíce

VEDLEJŠÍ

CHROPY



přízvučné

nepřízvučné

VRZOTY



KREPITUS
(třaskání)



TŘECÍ ŠELEST

PŮVOD

CHARAKTER

Průdušky+vodnatý sekret (jemné → hrubé, dle množství tekutiny)

**plicní infiltrace-
zánět**

jako-by blíže

městnání

jako-by vzdálené

**Průdušky+vazký sekret
(astma, bronchtida)**

**alveoly-rozlepování (fyziolog., na
začátku a konci pneumonie)**

pleura

jako-by křupání sněhu
(zesílení při přitlačení fonend.)

Vyšetření plic - pohmat

○ **Fremitus pectoralis**

- Chvění hmatné na povrchu hrudníku při mluvě
- Normálně slabé a symetrické
- Vyštrůjeme současně obě plícem a sledujeme stranovou diferenci

SNÍŽENÍ (oslabení) - jednostranně

- **tekutina, vzduch v pleurálním prostoru – brání přenosu zvuku**
 - fluidothorax, pneumothorax

ZVÝŠENÍ (zesílení) – jednostranné

- **zlepšení přenosu zvuku z plíce na hrudní stěnu**
 - **zánětlivá infiltrace** – vodou naplněná plíce lépe vede zvuk
 - **nádor** – konsolidovaná tkáň lépe vede zvuk

Sy. bronchiální obstrukce – bronchitida, CHOPN, asthma bronchiale

POKLEP	normální při pokročilé obstrukci = emfyzém – hypersonorní
POSLECH – hlavní šelesty	alveolární zostřené event. s prodlouženým expiriem
POSLECH – vedlejší šelesty	vazký sekret – vrzoty , pískoty vodnatý sekret – nepřízvučné chrůpky
BRONCHO- FONIE	normální při pokročilé obstrukci = emfyzém – oslabená
FREMITUS	normální při pokročilé obstrukci = emfyzém – oslabený

Sy. pneumonie

POKLEP	zkrácený, temný
POSLECH – hlavní šelesty	trubicovité
POSLECH – vedlejší šelesty	přízvučné chropy na začátku a na konci pneumonie - krepitus
BRONCHO- FONIE	zesílená
FREMITUS	zesílený

Sy. plicní venostázy – srdeční selhání

(tekutina městná od spodu nahoru)

POKLEP	bazálně přitlumený při progresi přitlumení stoupá kraniálně
POSLECH – hlavní šelesty	alveolární
POSLECH – vedlejší šelesty	nepřízvučný chropy bazálně při progresi se chropy rozšiřují kraniálně a zvětšují se (bublání) a jsou až distanční POSLECHOVÝ NÁLEZ SE NEMĚNÍ PO ZAKAŠLÁNÍ
BRONCHO- FONIE	normální
FREMITUS	normální

Sy. suché pleuritidy

POKLEP	lehounce přitlumený event. bolestivý
POSLECH – hlavní šelesty	alveolární
POSLECH – vedlejší šelesty	třecí šelest nejlépe slyšitelný na vrcholu inspiria zesiluje se při přitlačení fonendoskopu
BRONCHO- FONIE	normální
FREMITUS	normální

Sy. Pleurálního výpotku

(fluidothorax – hydrothorax, hemothorax, chylothorax –
minim. 500ml)

POKLEP	temný nad hranicí tekutiny s bubínkovým nádechem
POSLECH – hlavní šelesty	vymizelé směrem k hranici trubicovité kompresivní
POSLECH – vedlejší šelesty	
BRONCHO- FONIE	vymizelé
FREMITUS	vymizelé

postižený hemithorax menší dechové exkurze

Sy. pneumothoraxu

POKLEP	bubínkový (zavřený PNO) nebo hypersonorní (otevřený PNO) event. až s kovovým nádechem (tenzní PNO)
POSLECH – hlavní šelesty	vymizelé
POSLECH – vedlejší šelesty	
BRONCHO- FONIE	vymizelé
FREMITUS	vymizelé

postižený hemithorax menší dechové exkurze