



Interní propedeutika

Vyšetření srdce

MUDr. Yvona Pospíšilová, FN Brno a LF MU

Chorobopis

- **Anamnéza**
- **Status praesens**
 - Základní objektivní nálezy
 - Celkové zhodnocení
 - Hlava
 - Krk
 - **Hrudník**
 - Plíce
 - **Srdce**
 - Břicho
 - Páteř
 - Končetiny
 - Neurologie
- **Pracovní diagnóza**
- **Laboratorní vyšetření**
- **Pomocná vyšetření**
- **Léčba**

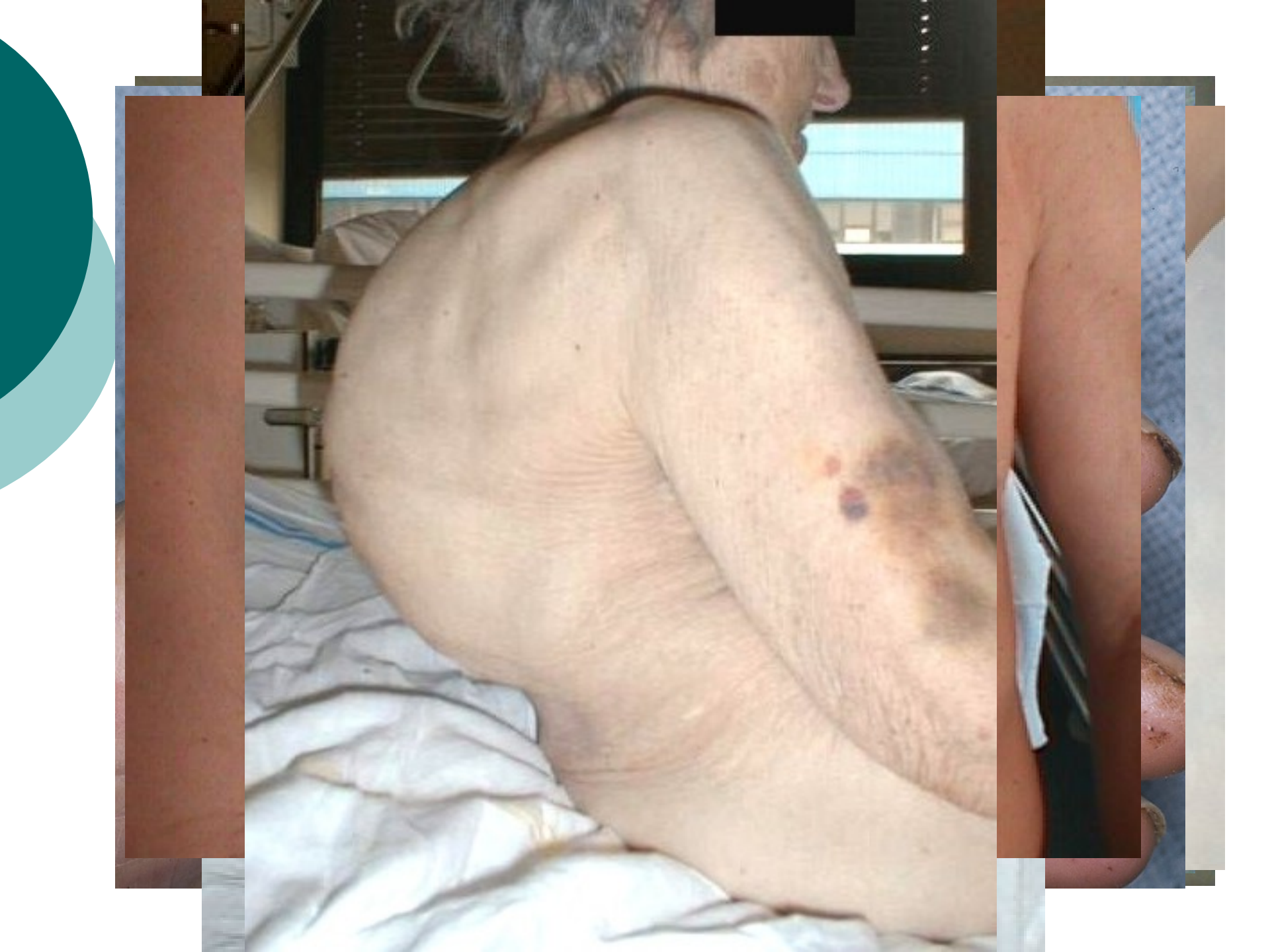

Vyšetření srdce

- Vyšetření srdce
 - Pohled
 - Pohmat
 - Poklep
 - **Poslech**

Vyšetření srdce - pohled

- **Tvar hrudníků**
 - kyfoskopioza (cor kyfoskopioticum)
- **Úder srdečního hrotu (viditelný fyziol. jen u asteniků)**
 - přesah L medioklavikulární čáry – hypertrofie a dilatace L komory – hypertenze, ICHS, aneurysma přední stěny po IM, Mi insuficience)
- **Systolické vtahování mezižebří**
 - konstriktivní perikarditida
- **Jizvy po sternotomii**
- **Extrakardiální příznaky**
 - dušnost
 - cyanóza
 - **facies mitralis** (temně červené skvrny ve tvářích + akrální cyanózou)
 - **zvýšená náplň krčních žil, hepatomegalie a otoky DK** - trias P srd. selhání
 - **paličkovité prsty, nehty tvaru hodinového sklíčka** - cyanotické vrozené srd. vady
 - **třískové hemoragie** v nehtových lůžkách - infekční endokarditida
 - **Oslerovy uzly** (nebolestivé červené uzlíky lokalizované na bříšcích prstů či na dlaních) - projevy infekčních embolů u endokarditidy
 - **Sy horní duté žíly** (cyanoza a dilatace podk. žil na horní polovině těla+otok hlavy a krku)



Vyšetření srdce - pohmat

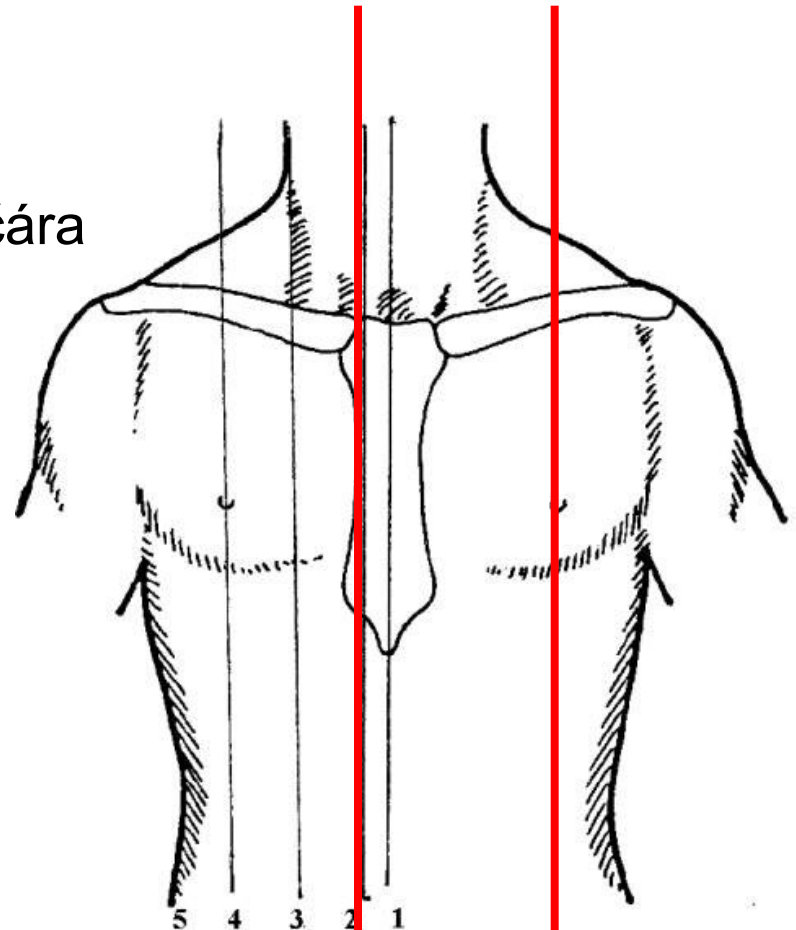
- **Úder srdečního hrotu**
 - Normálně: 4. nebo 5. mezižebří 1-2cm vnitřně od mediokl. čáry
 - Patologie:
 - zvedavý úder hrotu (prst úderem zvedán) – hypertrofie LK
 - posun doleva a dolů (vně MK čáry a 6-7 mezižebří) – hypertrofie a dilatace LK
- **Systolická pulsace L prekordia** – aneurysma L komory
- **Palpační korelát šelestů – víry (turbulence)**
 - v poslechových místech šelestů při závažných vadách

Vyšetření srdce - poklep

- Velmi orientační velikost srdce (přesnější RTG a UZV)

- **Určení P a L hranice**

- P - pravá sternální čára
- L – levá medioklavikulární čára



Vyšetření srdce - poklep

Velmi orientační velikost srdce (přesnější RTG a UZV)

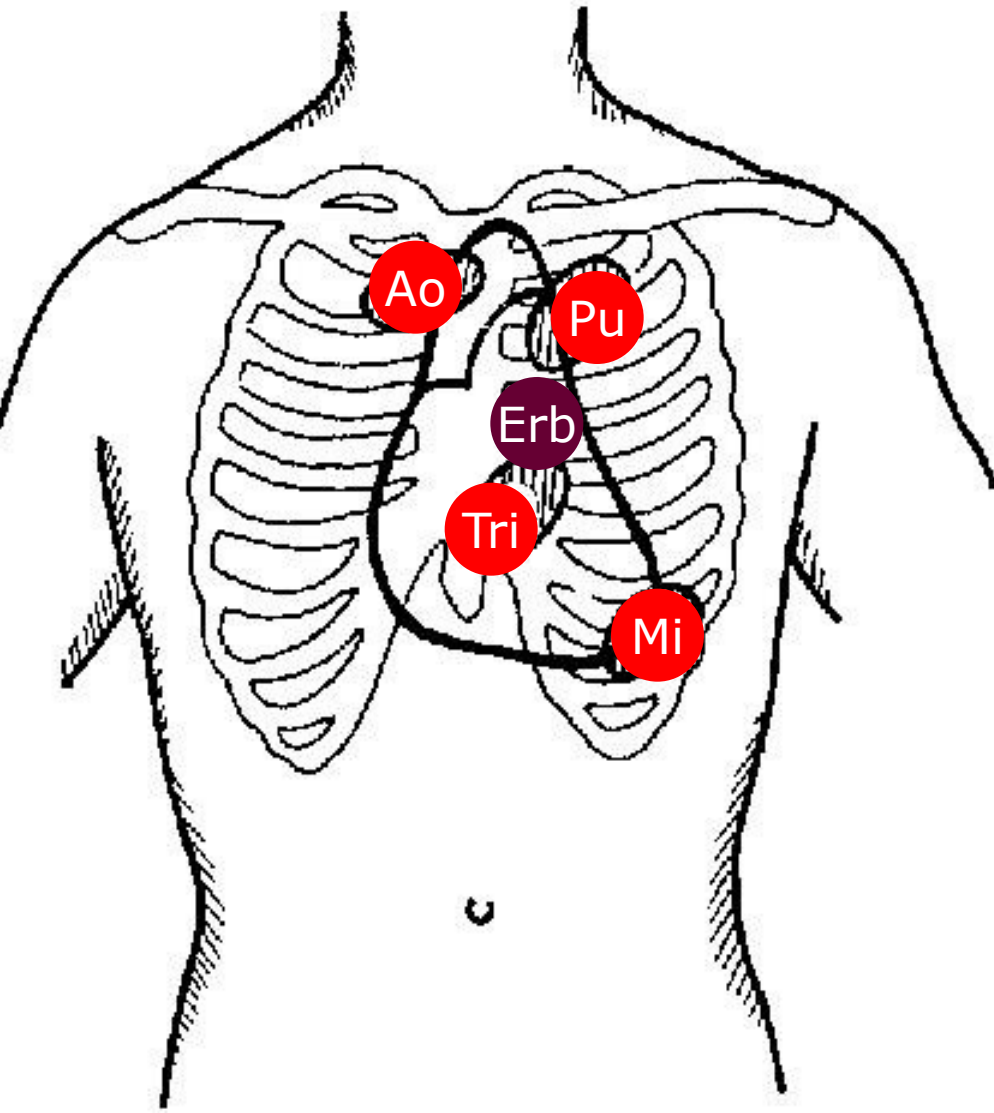
- **Určení P a L hranice**

- P - pravá sternální čára
- L – levá medioklavikulární čára

- Zmenšení - emfyzém

- Rozšíření – dilatace srdce , perikardiální tekutina, prakardiální ztemnění (pleuropulmonální patologie)

Vyšetření srdce – poslech - místa



Ao – 2. mžž vpravo parasternálně

Pu – 2. mžž vlevo parasternálně

Mi – hrot srdeční

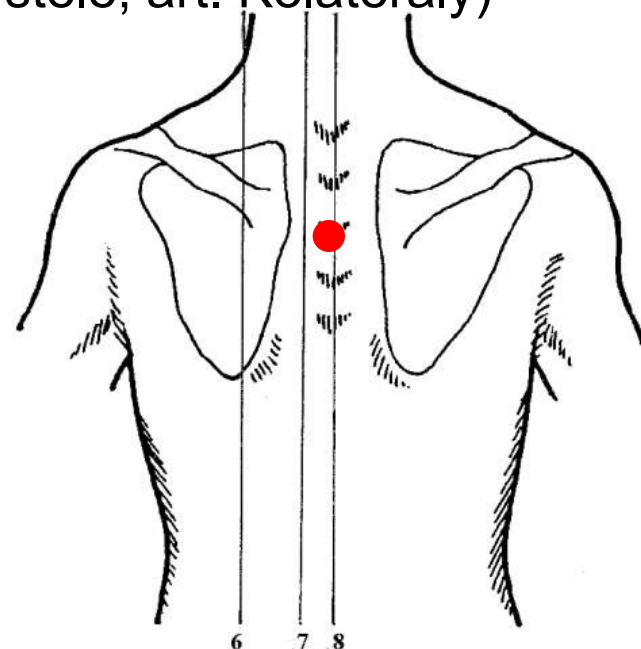
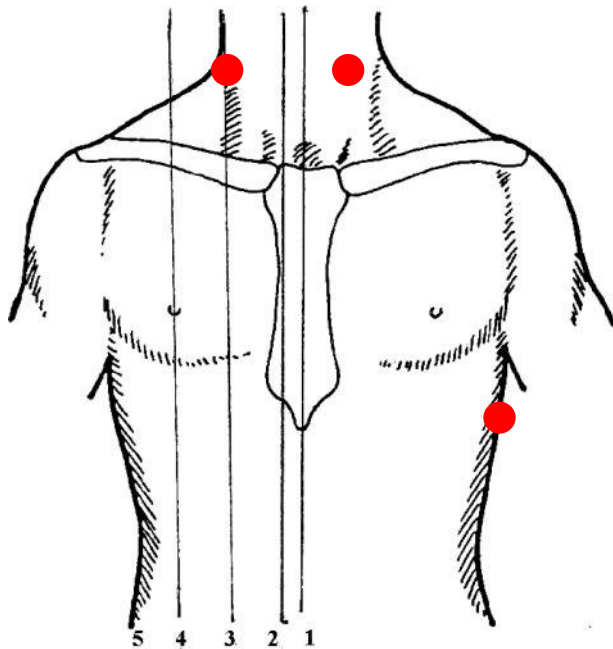
Tri – dolní sternum

Erbův bod – 3-4 mžž vlevo parasternálně (regurgitační šelest Ao)

Vyšetření srdce – poslech - místa

○ Ostatní místa:

- L axila - regurgitační šelest Mi
- Karotidy – ejekční šelest Ao
- Mezi lopatkami – regurgitační šelest Mi a cévní šelest (A-V píštěle, art. Kolaterály)



Vyšetření srdce – poslech

○ I. Ozva

uzávěr Mi a Tri chlopně + otevření Ao a Pu



● Zesílení:

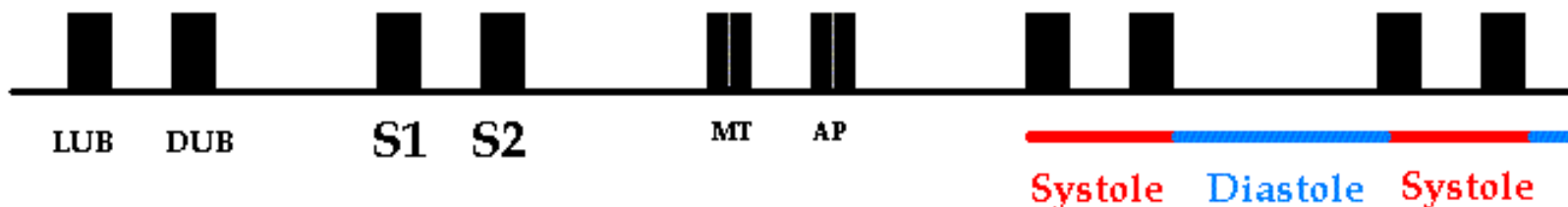
- Mi stenóza

● Zeslabení:


- selhání L komory
- Fibróza + kalcifikace Mi chlopně
- Mi regurgitace

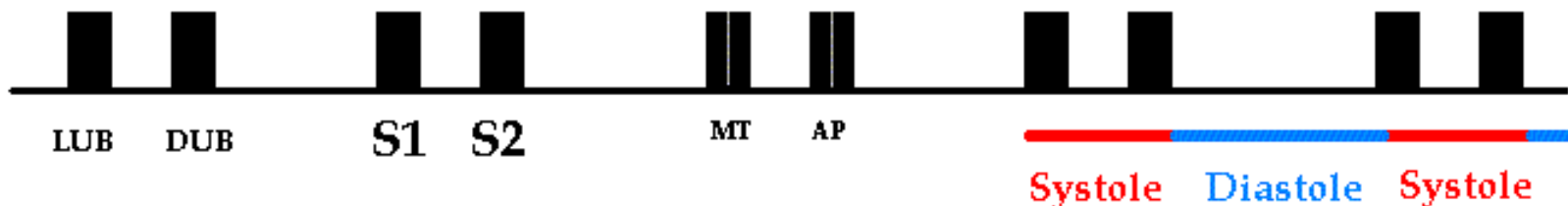
● Rozštěp – opoždění Tri komponenty:

- Raménkové blokády
- Tri stenóza



Vyšetření srdce – poslech

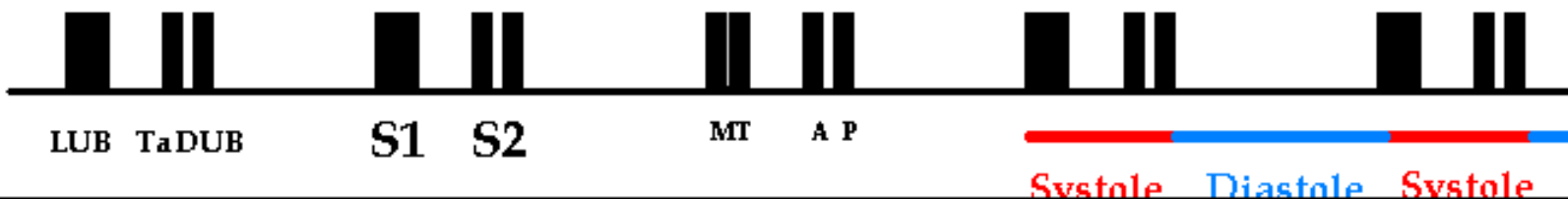
- **II. Ozva** - uzávěr Ao a Pu chlopně, 2 komponenty (Ao – první a silnější, Pu – druhá a slabší) 
- Zesílení:
 - hypertenze (Ao - systémová, Pu – plicní)
- Zeslabení:
 - fibróza + kalcifikace Ao nebo Pu chlopně
 - Ao nebo Pu stenóza



Vyšetření srdce – poslech

- **II. Ozva** - uzávěr Ao a Pu chlopně, 2 komponenty (Ao – první a silnější, Pu – druhá a slabší)

- Rozštěp – opoždění jedné z komponent:
 - Fyziologický – **jen v inspiriu** (opoždění Pu)
 - Fixní – **inspirium i expirium** (trvalé opoždění Pu)
 - P raménková blokáda
 - Plicní hypertenze, plicní embolie
 - Selhávání P komory
 - Paradoxní – **jen v expiriu** (trvalé opoždění Ao)
 - L raménková blokáda
 - Systémová hypertenze
 - Selhání L komory





Vyšetření srdce – poslech

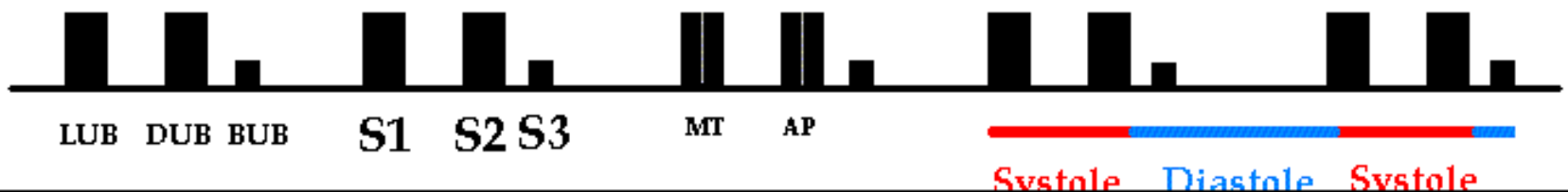
- **Zesílení obou ozev**
 - Rozčílení
 - Neuróza
 - Tyreotoxikóza
 - Mladí

- **Zeslabení obou ozev**
 - Extrakardiální příčiny (většinou)
 - Perikardiální výpotek
 - Emfyzém
 - Obezita
 - Kardiální (vyjímečně)
 - Terminální srdeční selhání

Vyšetření srdce – poslech



○ III. Ozva

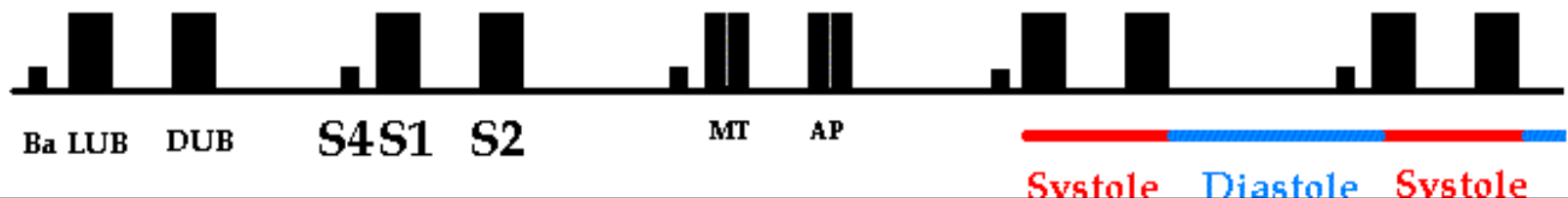
- nízkofrekvenční, temný zvuk krátce po II ozvě
- Fyziologicky (rychlá relaxace svaloviny na začátku diastoly)
 - mladí 
- Patologicky (krev je do nepoddajné komory hnána pod vysokým plnicím tlakem)
 - spolu se sinusovou tachykardií – srdeční selhání
→ PROTODIASTOLICKÝ GALOP (CVAL) 



Vyšetření srdce – poslech

○ IV. Ozva

- nízkofrekvenční, **temný zvuk** na konci diastoli (před I.ozvou)
- Fyziologicky (stah svaloviny síní)
 - mladí  
- Patologicky (krev je do nepoddajné komory hnána pod vysokým plnicím tlakem)
 - spolu se sinusovou tachykardií – srdeční selhání
→ PRÉSYSTOLICKÝ GALOP (CVAL)



POSLECH – ŠELESTY

Dělení

- Srdeční
- Mimosrdční
 - Anomálie cév v blízkosti srdce
 - Perikardiální šelest

POSLECH – SRDEČNÍ ŠELESTY

Vznikají při změně laminárního proudění v turbulentní

○ Dělení

● dle původu

○ Organické – průtok krve zúženým ústím:

- při vtoku do dilatovaného oddílu (relativní vady)
- při zpětném toku insuficientní chlopní nebo patologickou komunikací
- při průtoku patologickou komunikací

○ Funkční – rychlý tok krve normálním ústím

- Např. při tachykardii
- Krátké tiché vždy systolické

POSLECH – SRDEČNÍ ŠELESTY

○ Dělení

- dle mechanismu vzniku:
 - Regurgitační (insuficience chlopně)
 - Vypuzovací/ejekční (stenóza Ao chlopně)
 - Průtokové (stenóza Mi chlopně)

POSLECH – SRDEČNÍ ŠELESTY

○ Popis šelestu

- Časová lokalizace

- systolické
- diastolické
- systolicko-diastolické (kontinuální)

- Délka

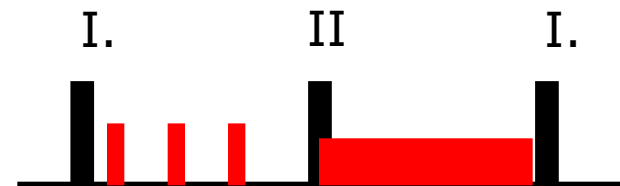
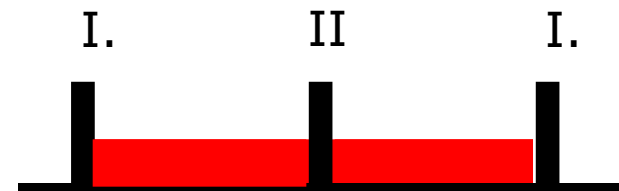
- Holosystolický – trvá po celou dobu systoly
- Holodiastolický – trvá po celou dobu diastoly
- Proto-, mezo-, tele-systolický
- Proto-, mezo-, tele-diastolický (presystolický)

- Punctum maximum

- Šíření šelestu

- Hlasitost šelestu

- Kvalita šelestu



POSLECH – SRDEČNÍ ŠELESTY

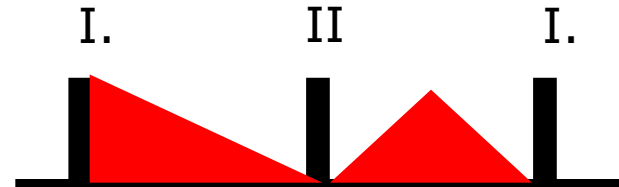
- Popis šelestu
 - Časová lokalizace
 - Délka
 - **Punctum maximum** – místo nejlepší slyšitelnosti
 - **Šíření šelestu** – děje se ve směru toku krve
 - Ao stenóza – do karotid
 - Ao insuficience – do Erbova bodu
 - Mi insuficience – axila, L lopatka
 - Hlasitost šelestu
 - Kvalita šelestu

POSLECH – SRDEČNÍ ŠELESTY

- Popis šelestu
 - Časová lokalizace
 - Délka
 - Punctum maximum
 - Šíření šelestu
 - **Hlasitost šelestu** - 6ti stupňová škála
 - 1/6 a 2/6 – velmi tiché šelesty slyšitelné fonenendoskopem při bedlivém poslechu
 - 3/6 a 4/6 – středně silné až hlasité šelesty
 - 5/6 - velmi hlasité šelesty provázené vírem
 - 6/6 – velmi hlasité šelesty slyšitelné na dálku
 - Kvalita šelestu

POSLECH – SRDEČNÍ ŠELESTY

- Popis šelestu
 - Časová lokalizace
 - Délka
 - Punctum maximum
 - Šíření šelestu
 - Hlasitost šelestu
 - **Kvalita šelestu**



- **Regurgitační** – muzikální, foukavé, dekrescendovité



- **Ejekční** – hlasité, drsné, krescedo-dekrescendovité (Ao st.)



- **Průtokové** – temně hrčivé (Mi st.)

Vyšetření srdce – poslech

○ Otevírací zvuk (opening snap)

Opožděné otevření fibrotizovaných a kalcifikovaných nicméně pohyblivých cípů chlopně



- Vznik:

- Mi (Tri) stenóza



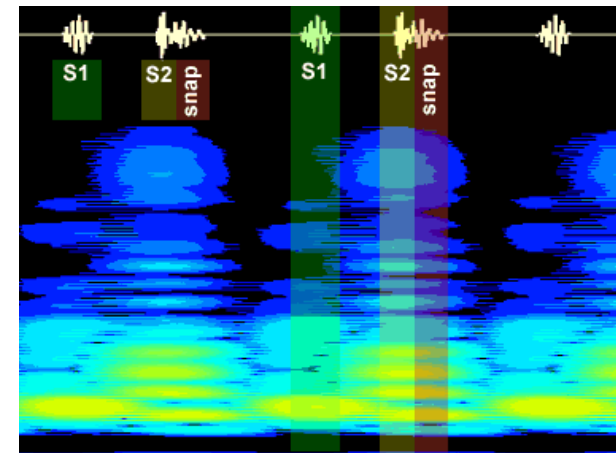
- Lokalizace:

- Na začátku diastoly po II. ozvě



- Charakter:

- **krátký zvuk o vysoké frekvenci**



Vyšetření srdce – poslech

○ Ejekční klik

Srostlé avšak pohyblivé cípy chlopně rozraženy proudem krve

- Vznik:



- Ao stenóza


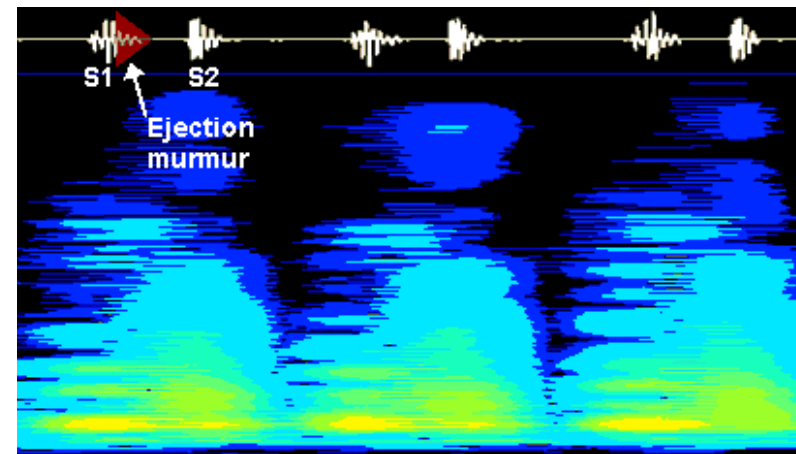


- Loaklizace:

- Na začátku systoly

- Charakter:

- **krátký zvuk o vysoké frekvenci na nějž nasedá dekrescendovů šelest**



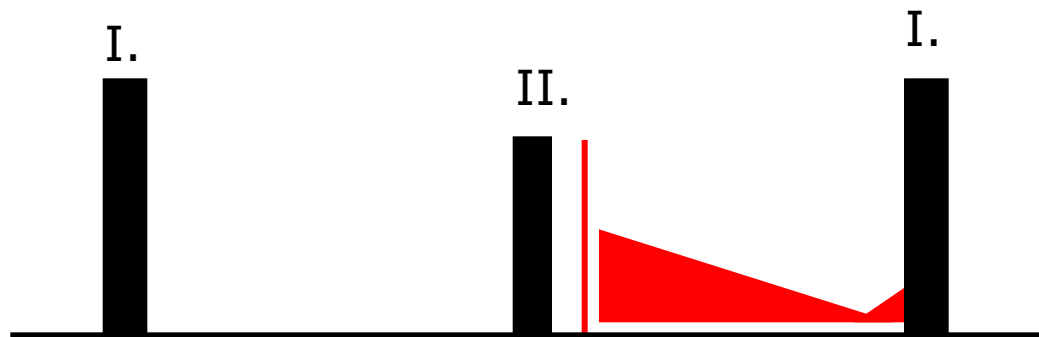


Vyšetření srdce – poslech

Základní nálezy

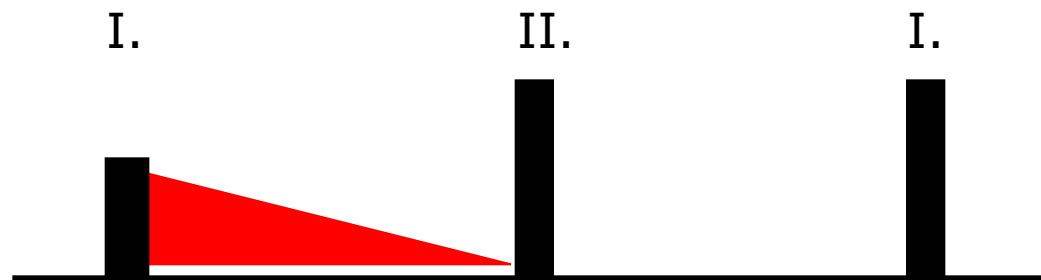
Mitrální stenóza – poslech

- I. ozva:
 - zesílená (modifikovaná) na hrotě
- II. ozva:
 - normální
 - po ní následuje opening snap
- Šelest:
 - dekrescendový mezodiastolický průtokový (temně hrčivý) navazující na opening snap, zakončen I. ozvou
- Propagace: 0




Mitrální insuficience – poslech

- I. ozva:
 - zeslabená
- II. ozva:
 - normální
- Šelest:
 - dekrescendový holosystolický (hlučný) šelest Začíná besprostředně s I. ozvou a končí před II. ozvou
- Propagace:
 - axila, mezi lopatky



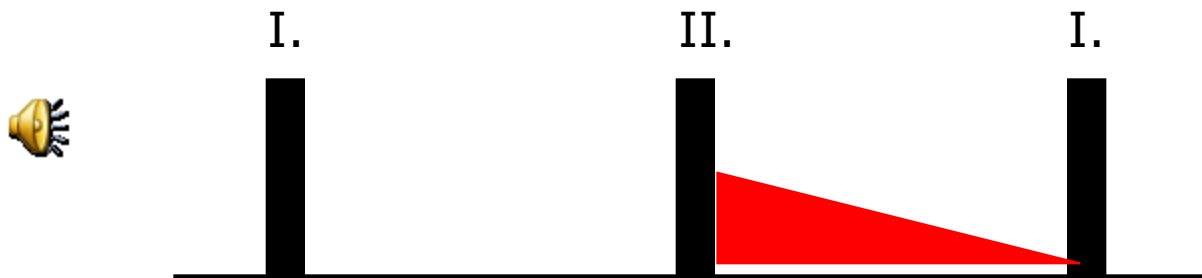
Aortální stenóza – poslechy

- I. ozva:
 - normální
 - po ní ejekční klik – s progresí kalcifikace mizí
- II. ozva:
 - normální – s progresí kalcifikace se oslabuje
- Šelest:
 - ejekční (hlasitý, crescedo-decrescendový) začínající po ejekčním kliku
- Propagace:
 - karotidy



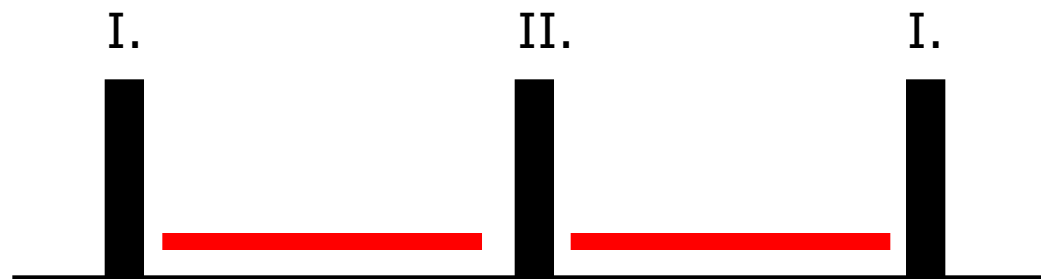
Aortální insuficience – poslech

- I. ozva:
 - normální
- II. ozva:
 - normální (oslabená)
- Šelest:
 - regurgitační (muzikální, foukavý, decrescendový) začínající po II. ozvě a končí s I. ozvou
- Propagace:
 - Erbův bod – 3.- 4. mžž. vlevo parasternálně



Suchá perikarditida – poslech

- I. ozva:
 - normální
- II. ozva:
 - normální
- Šelest:
 - systolický i diastolický související se srdeční akcí (nikdy kontinuální, nikdy jen v diastole) připomínající křupání sněhu. Často trojdobý (jako by lokomotiva). Lépe slyšet v předklonu a při přitlačení fonendoskopu
- Propagace: 0



Produktivní perikarditida & perikardiální výpotek – poslechy

- I. ozva:
 - Oslabená až vymizelá
- II. ozva:
 - Oslabená až vymizelá
- Šelest: 0
- Propagace: 0

