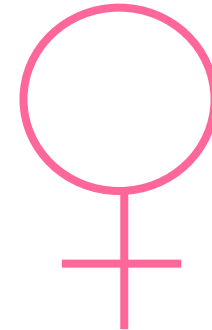


Ženský pohlavní systém

Aleš Hampl

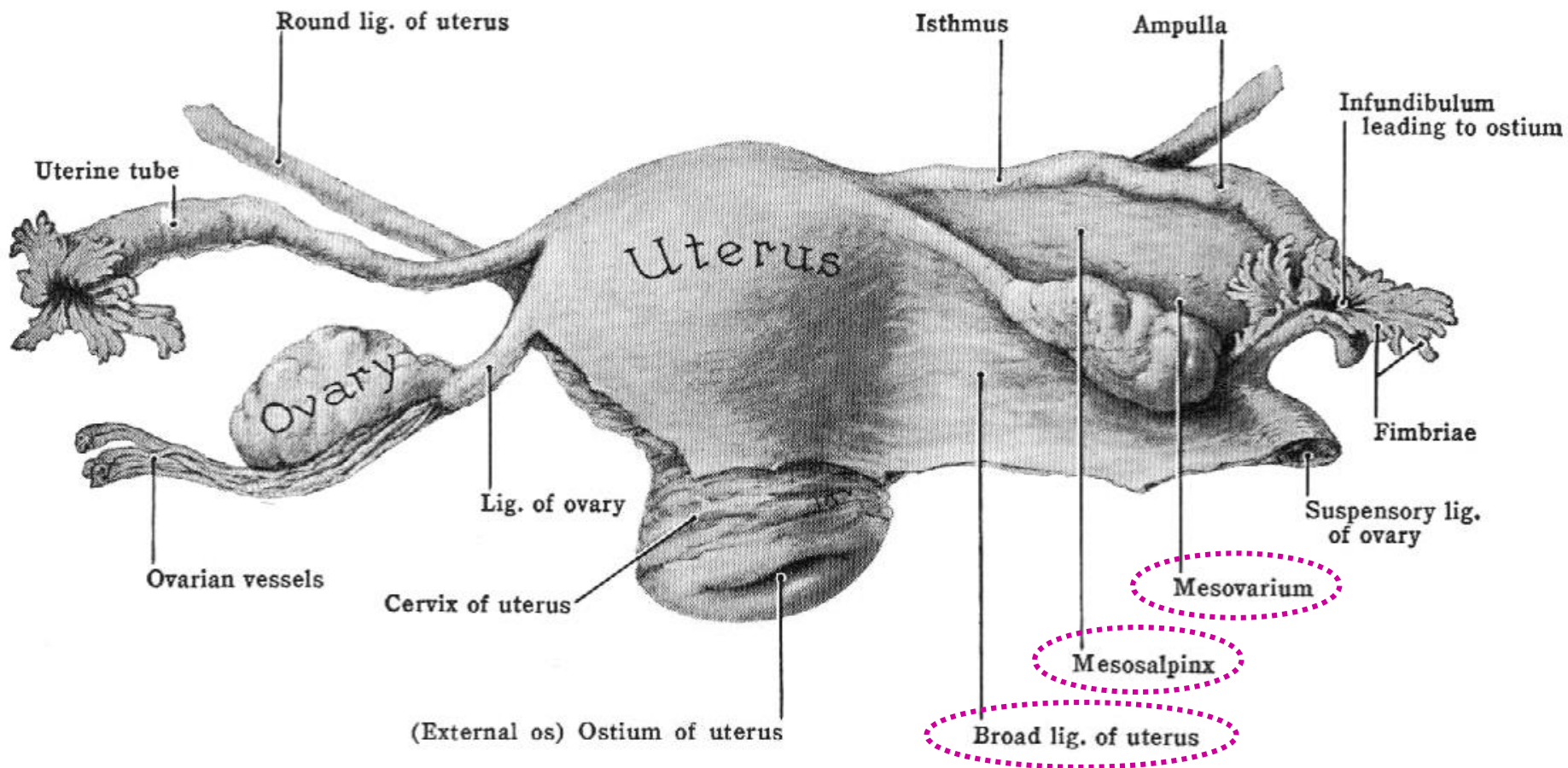
Listopad 2020



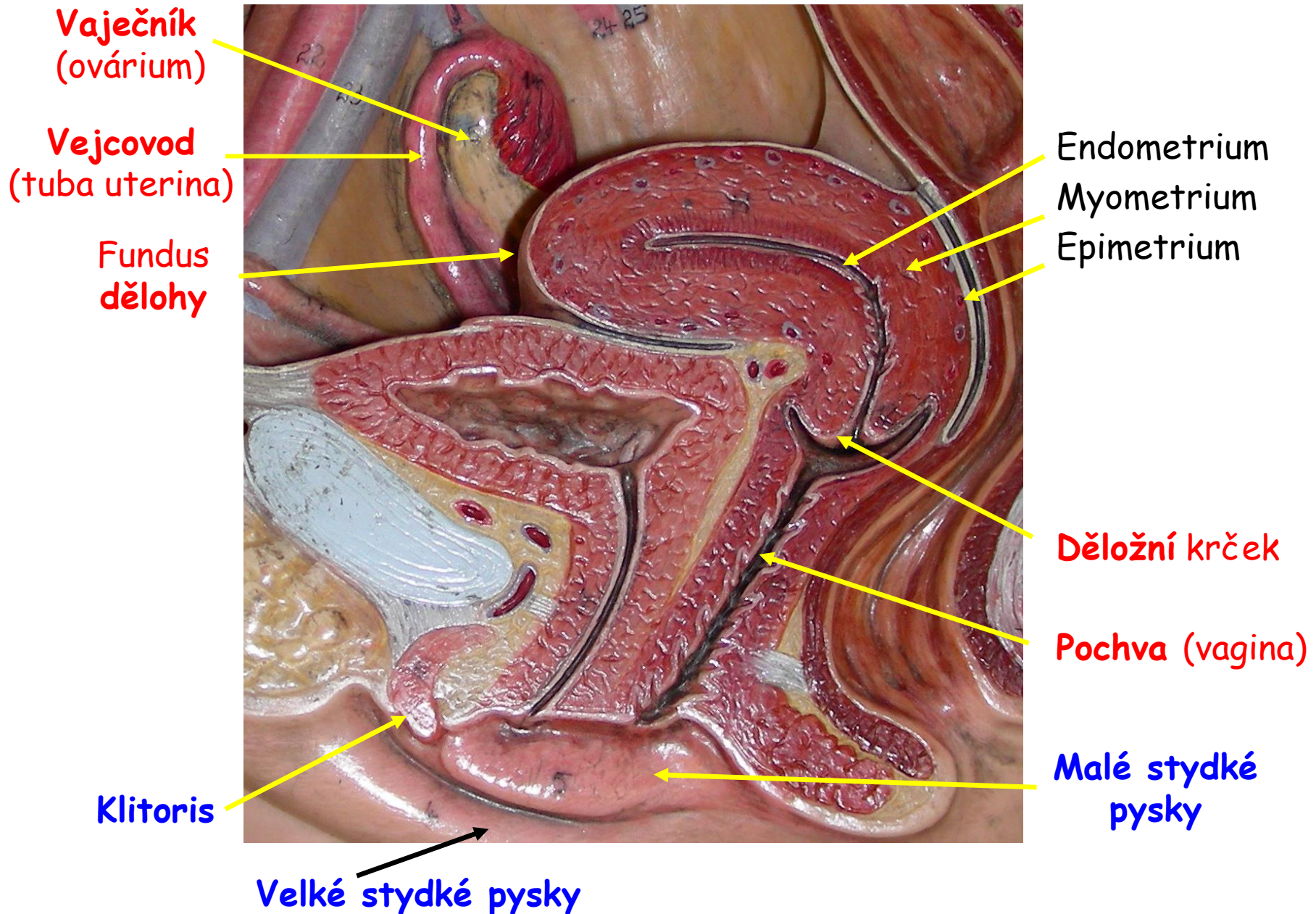
Funkce ženského pohlavního systému

1. **Oogeneze**
2. **Kopulace** - zachycení spermatu muže
3. **Produkce hormonů**
4. Vytváří prostředí pro **fertilizaci, implantaci a vývoj zárodku**
5. Představuje **porodní cestu**

Ženské pohlavní orgány - Anatomické poměry 1

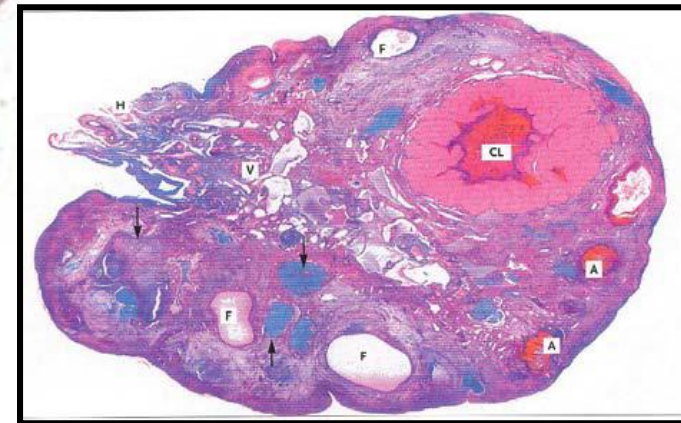
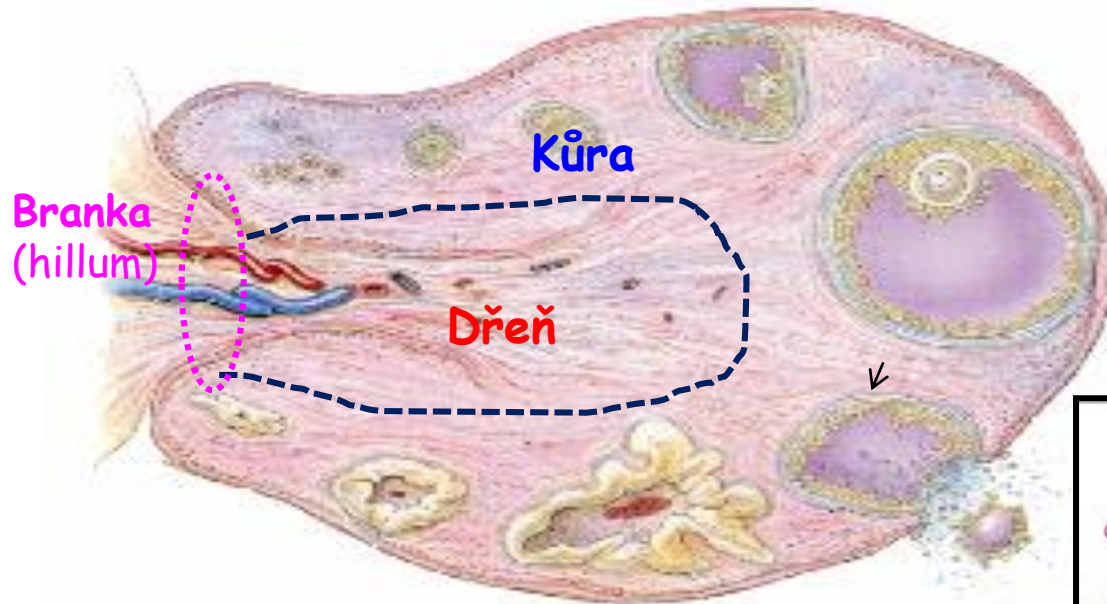


Ženské pohlavní orgány - Anatomické poměry 2



Délka - 3 cm
Šířka - 1.5 cm
Tloušťka - 1 cm

Vaječník - Všeobecné stavba



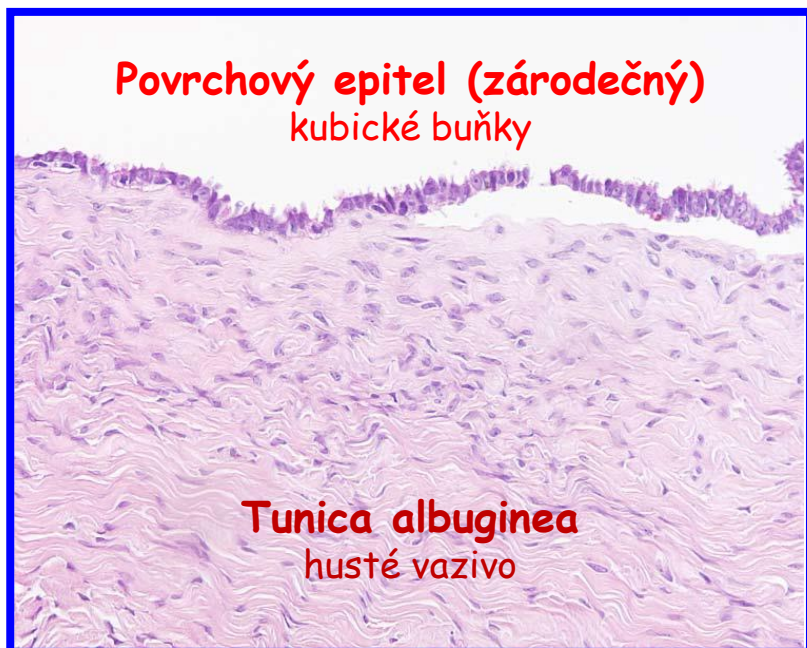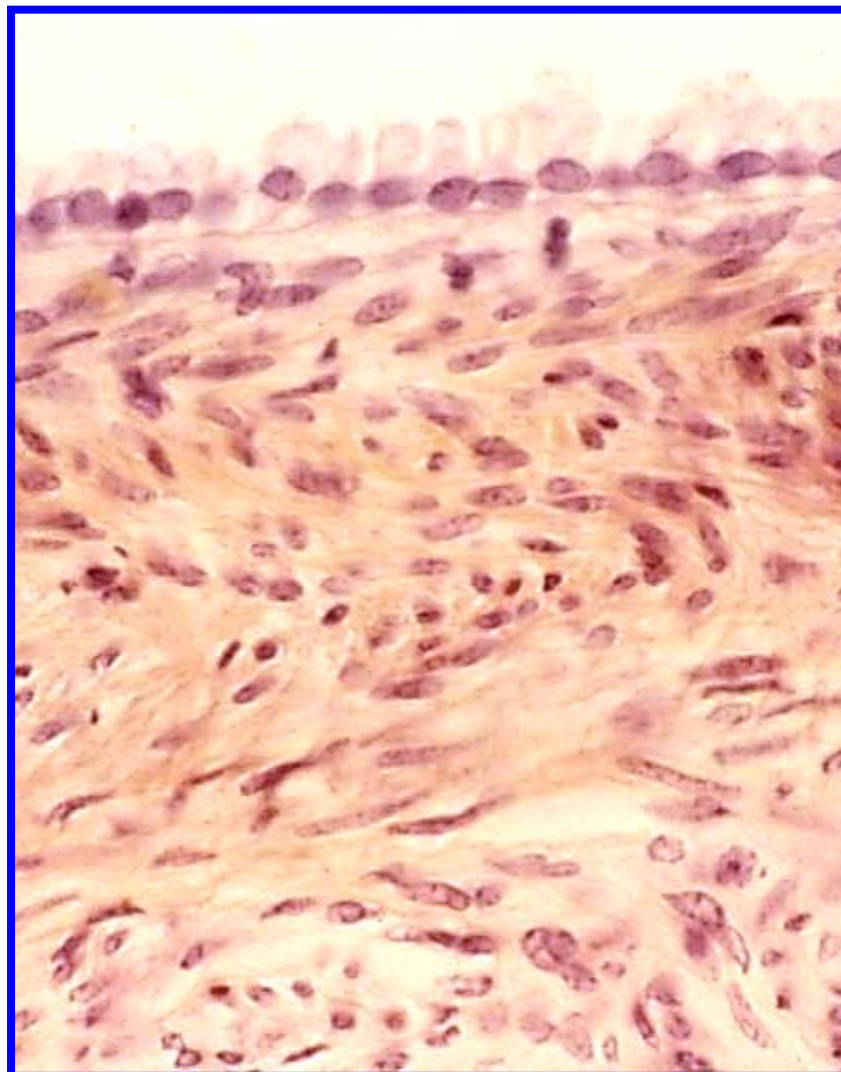
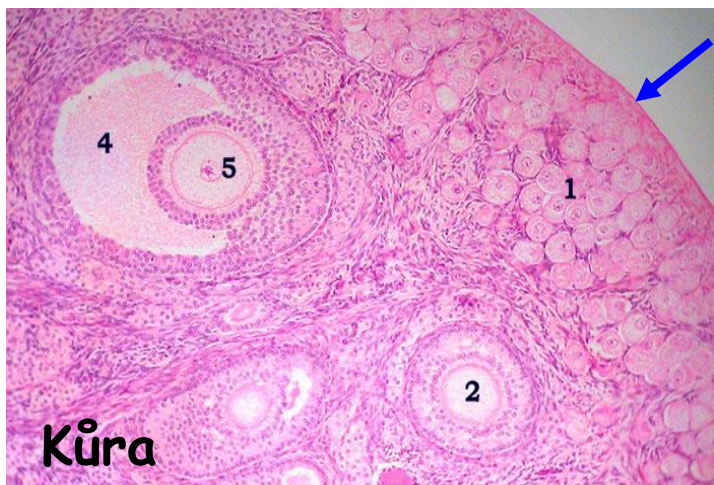
Kůra

- Folikuly
- Značně vaskularizované stroma

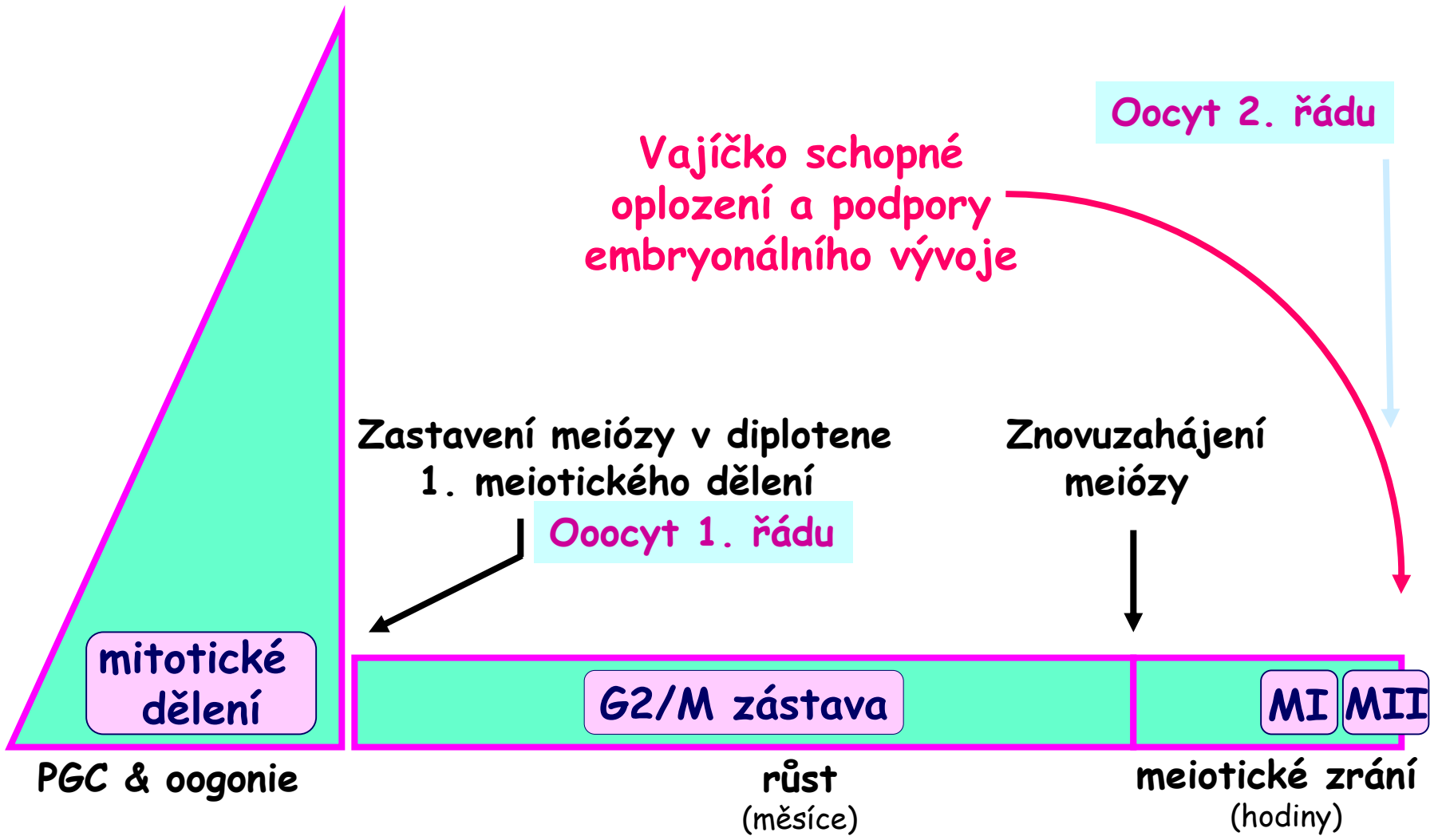
Dřeň

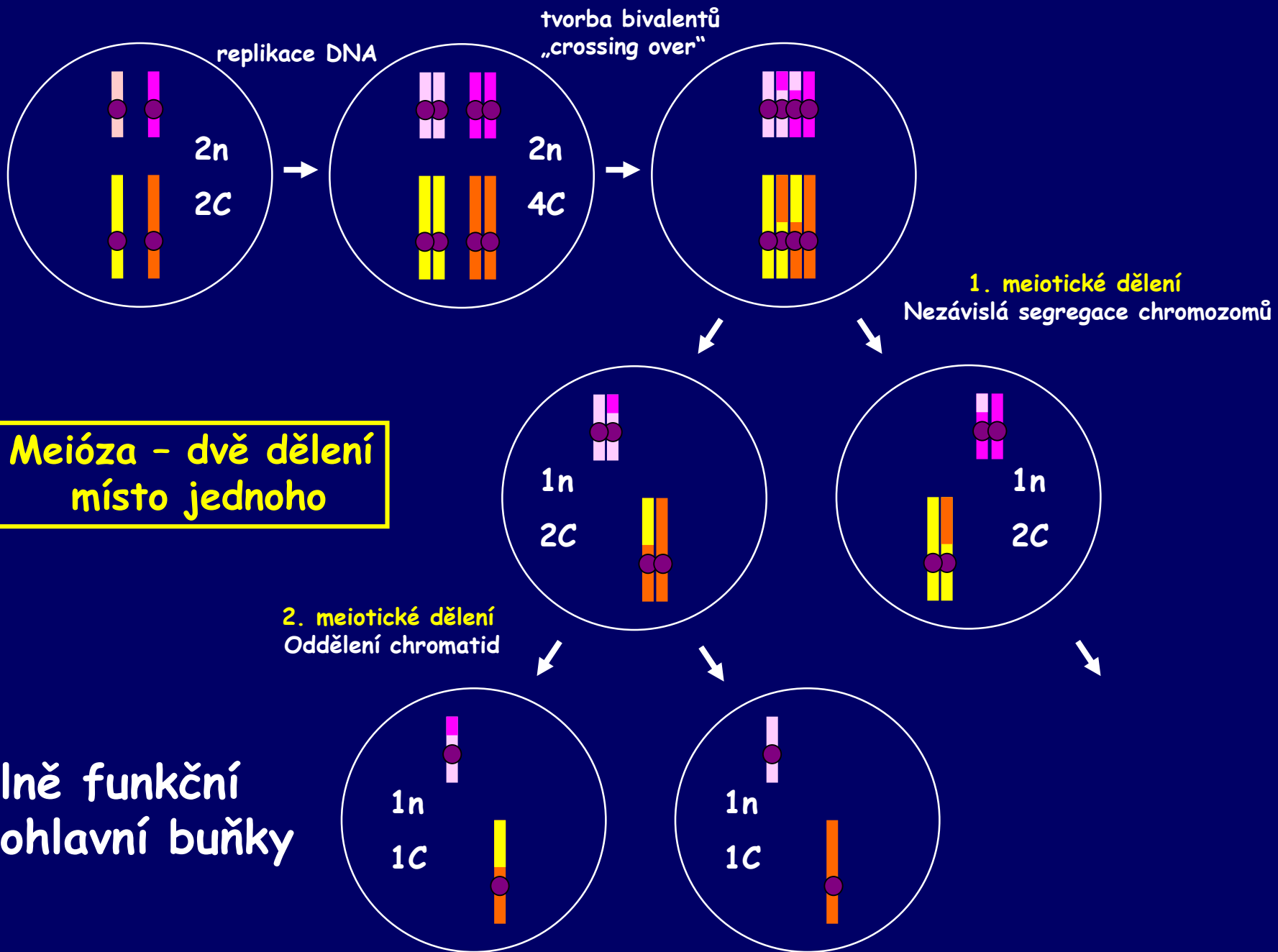
- Cévy
- Řídká pojivová tkáň

Vaječník - Povrch



Klíčová období vývoje vajíčka - oogeneze





Oogeneze - celoživotní průběh

Na konci 6. měsíce fetálního vývoje
~ 6 - 7 milionů oocytů 1. řádu



Atrézie

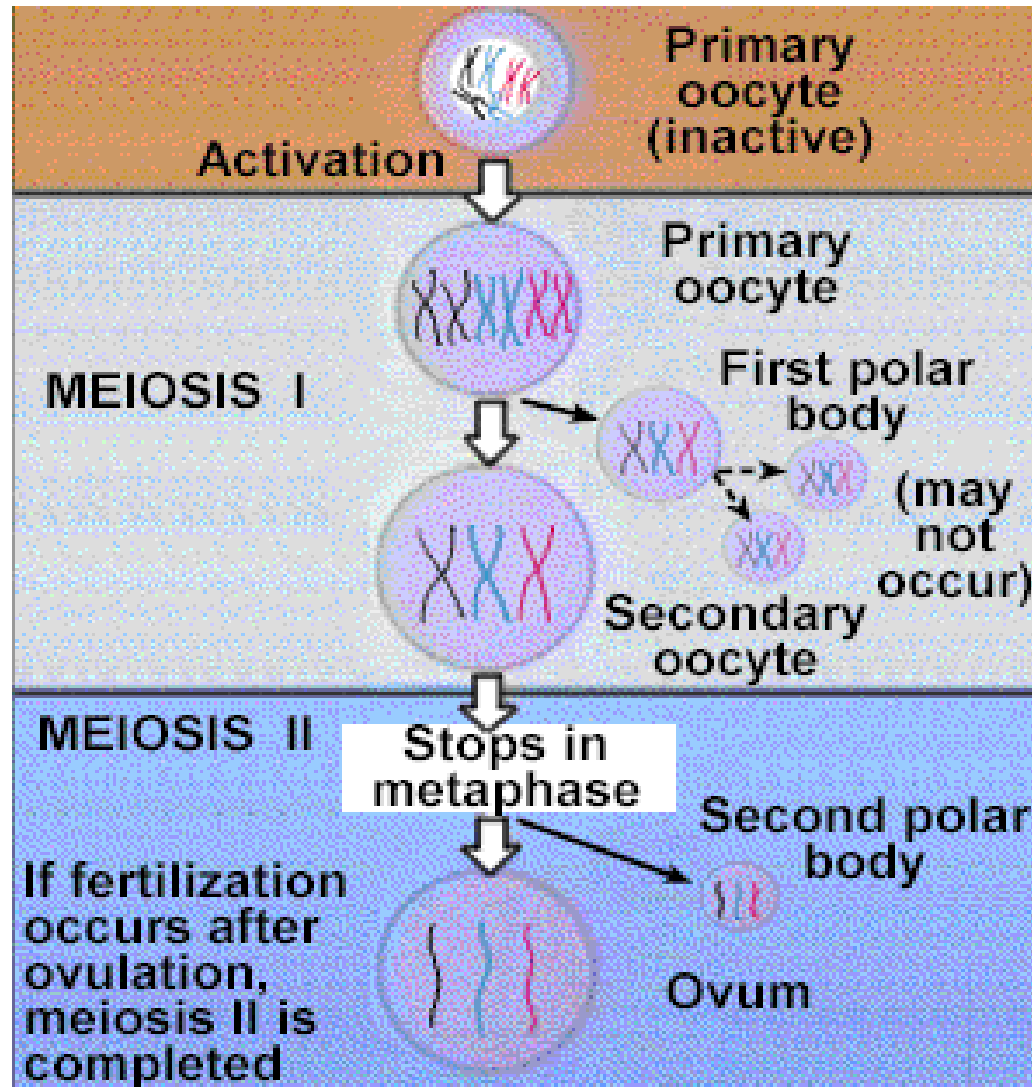
V době narození
~ 500 tisíc oocytů 1. řádu



Atrézie
Ovulace (~ 500 oocytů)

V době nástupu menopauzy
max. 100 - 1000 zbývajících oocytů

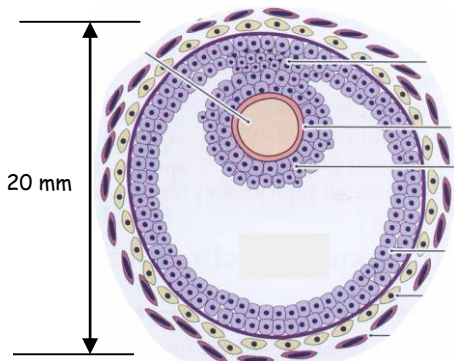
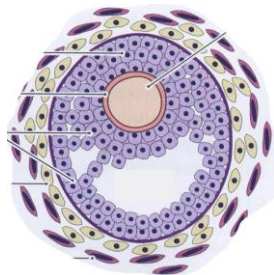
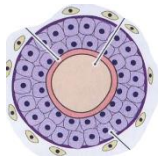
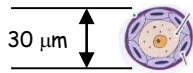
Oogeneze - produkce pólových tělísek



Oogeneze - stádia vývoje oocytu

Diplotene I. meiotického dělení

Uvnitř ovária



Primordiální folikul

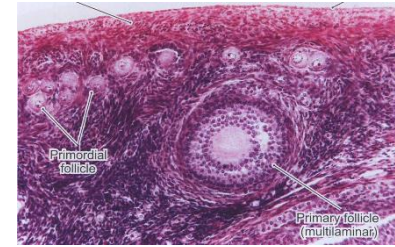Rekrutovaný folikul
(unilamelární)

Preantrální folikul
(multilamelární)

Sekundární
(antrální) folikul
(střední velikost)

~14 dní

Terciární (Gráfův)
folikul



Růst

Primární
folikuly

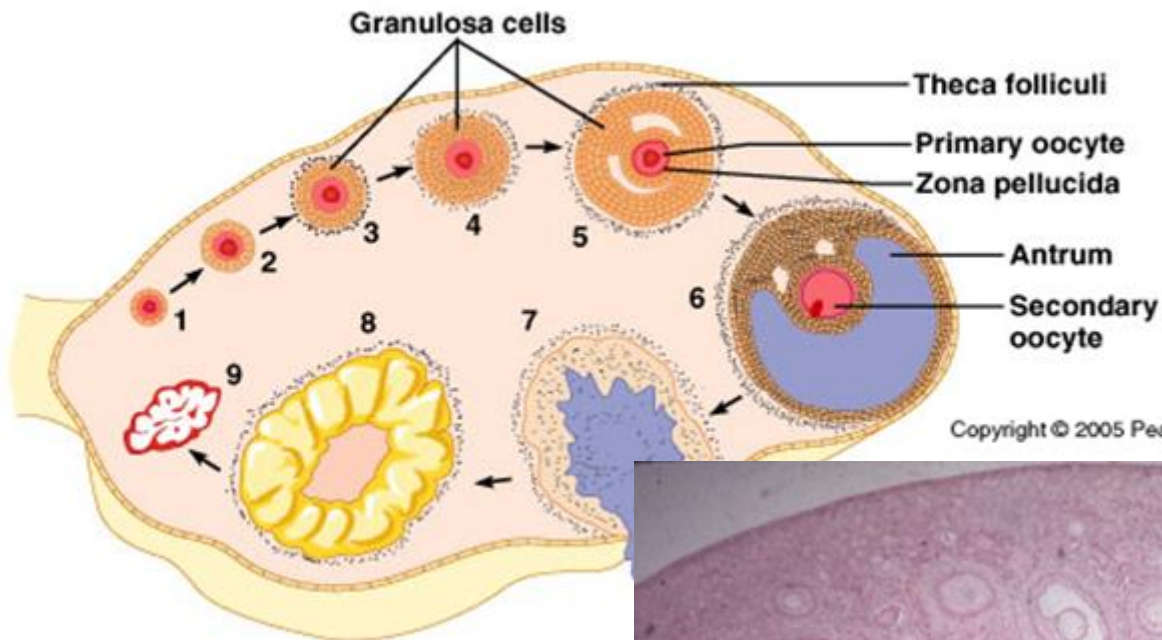
Výběr **dominantního folikulu**
(nejcitlivější k FSH)

Masivní produkce
hormonů

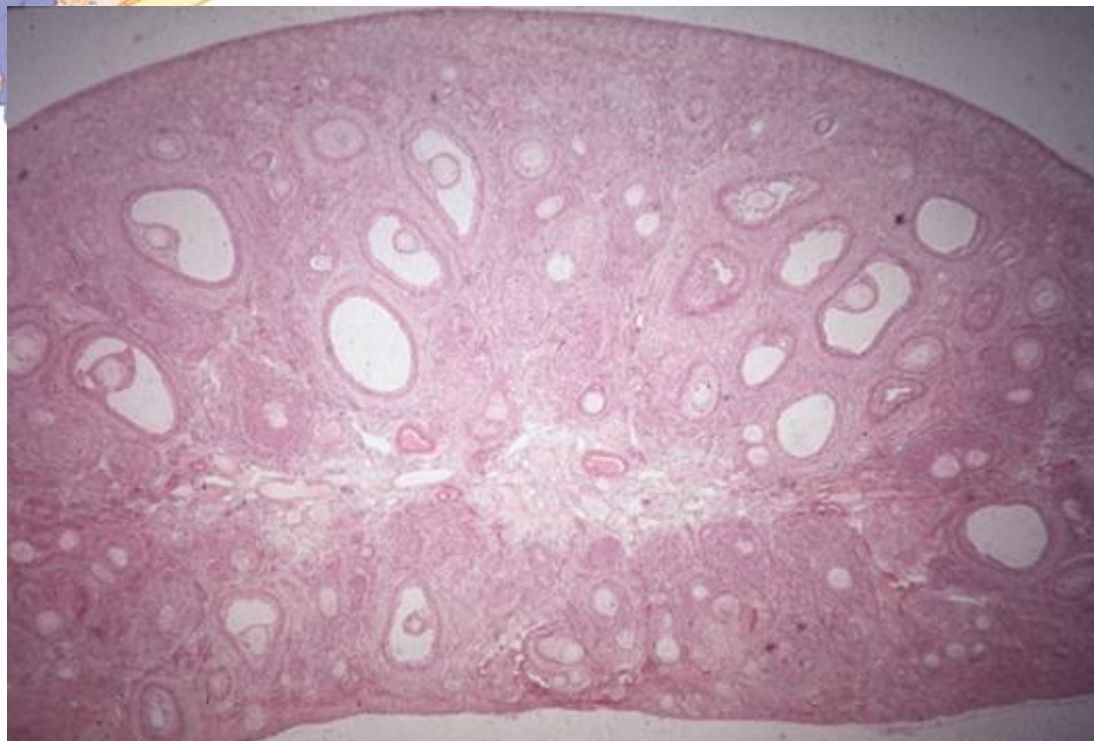
Androstendion
Theca folliculi interna

↓
Estradiol
Granulózní buňky

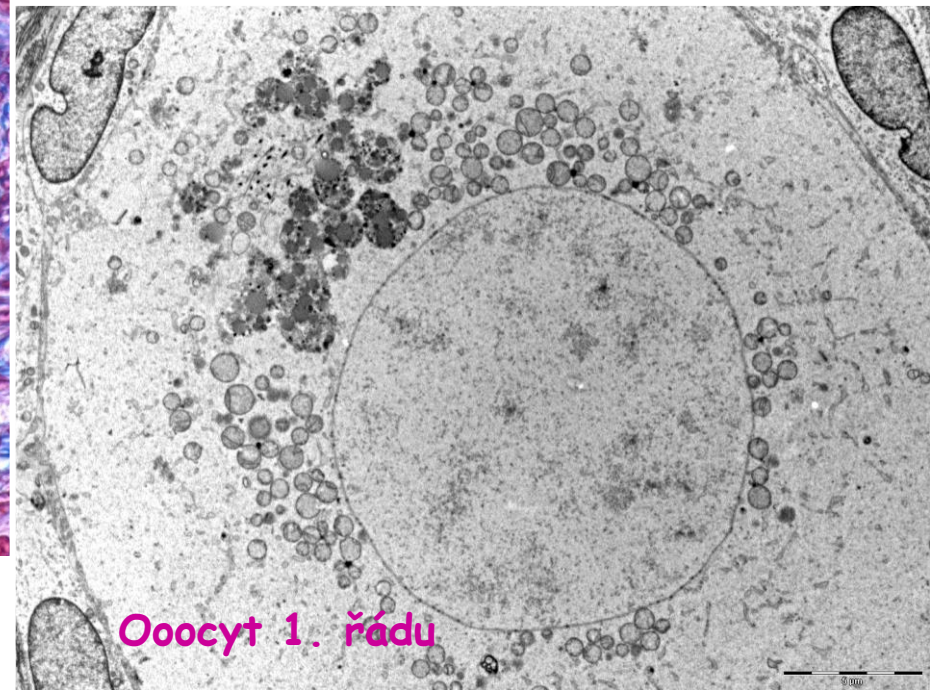
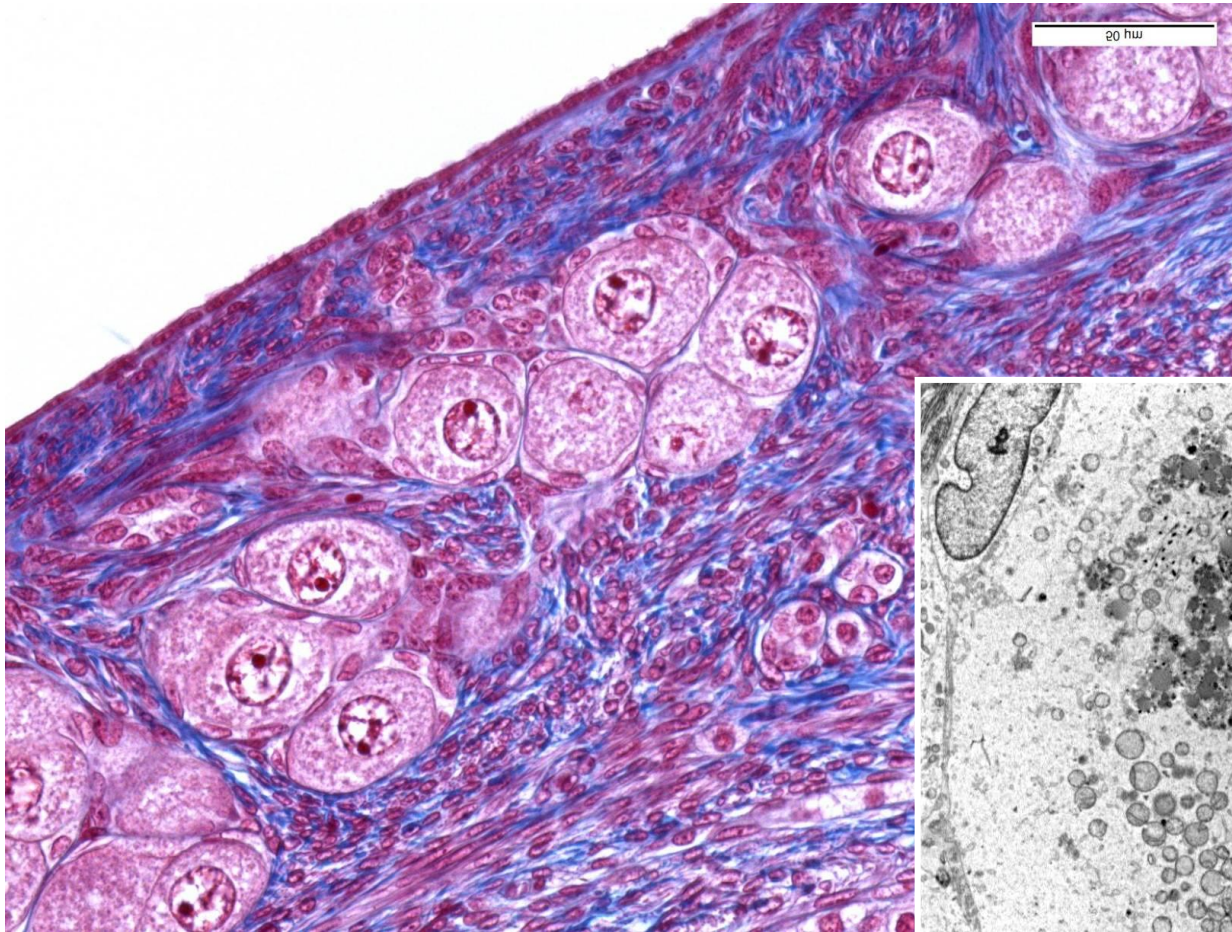
Oogeneze - Celkový obraz stavu uvnitř vaječníku



Copyright © 2005 Pearson Education, Inc., publishing as Benjamin Cummings.



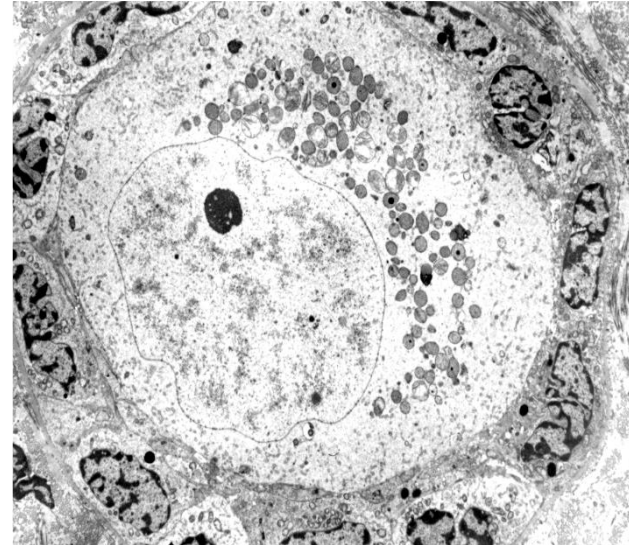
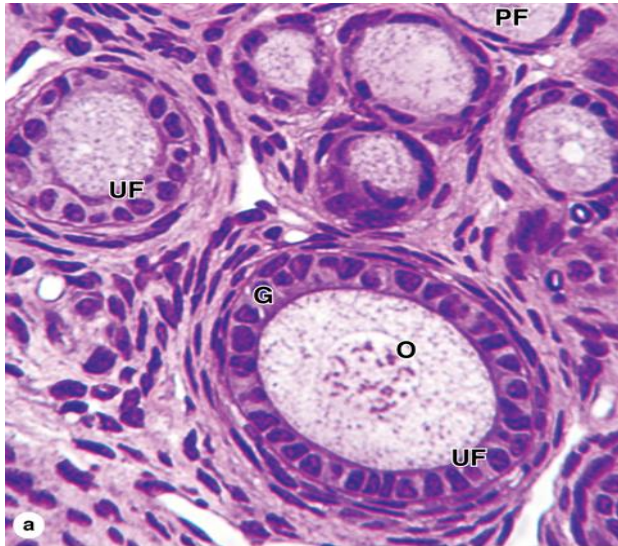
Oogeneze - Primordiální follikuly



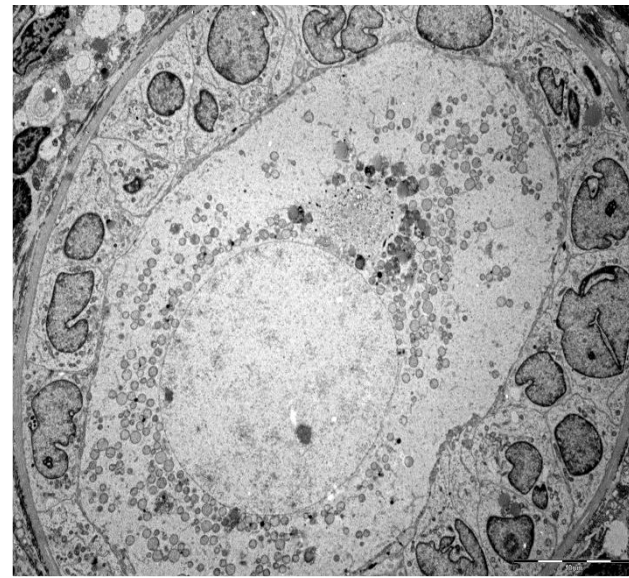
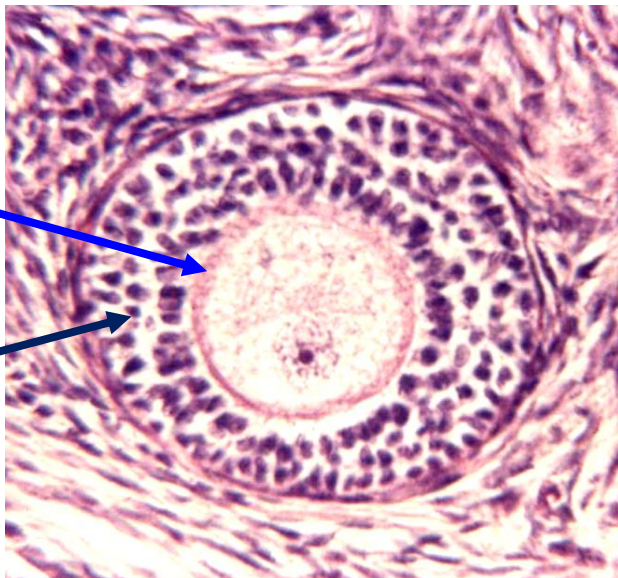Oocyt 1. řádu

- Organely v okolí jádra
- Hojné mitochondrie
- Hojné drsné ER

Oogeneze - Primární folikuly



Unilaminární

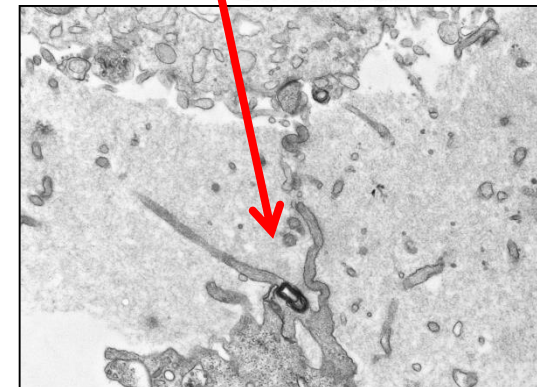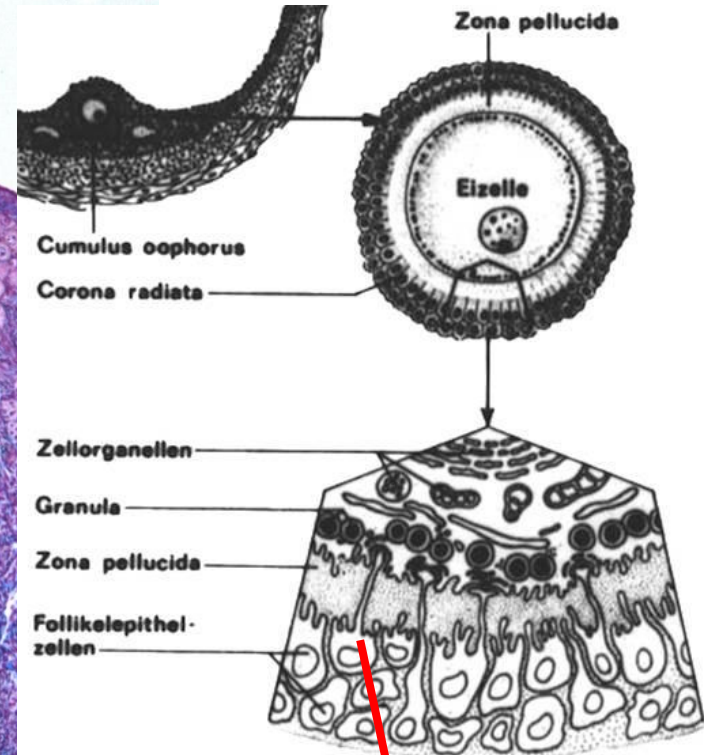
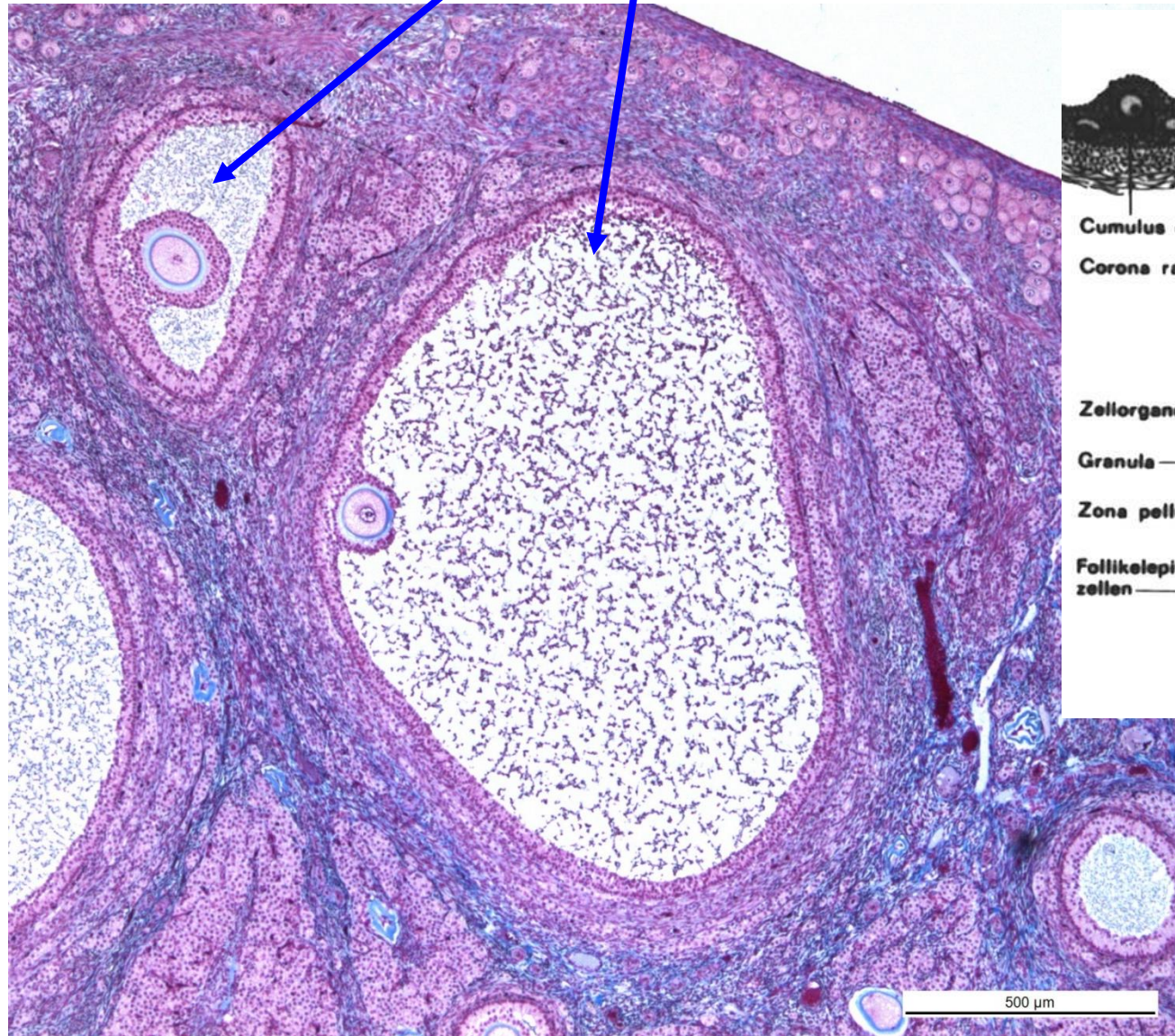


Multilaminární

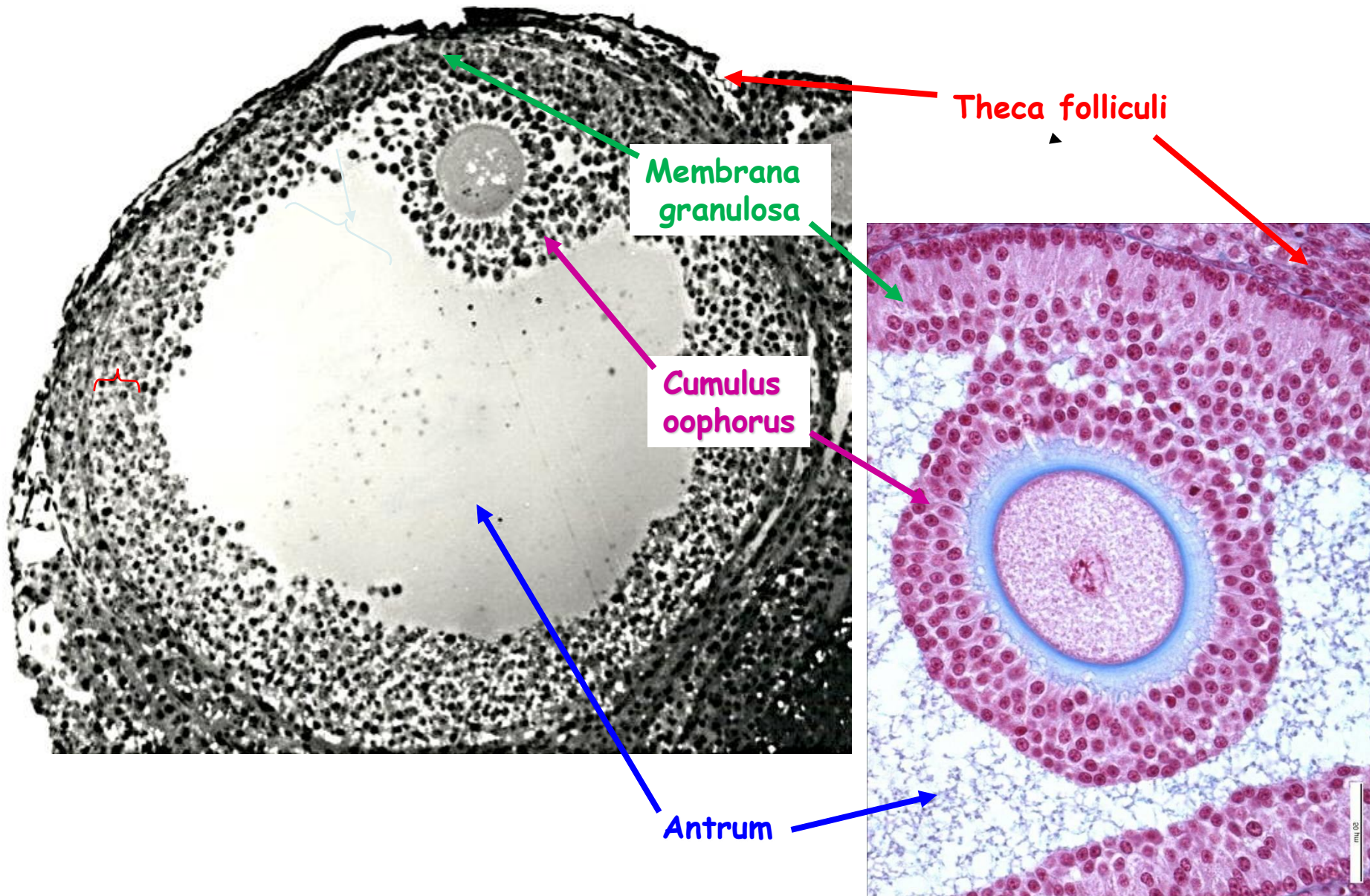
Zona pellucida
(5-10 μm)

Granulózní buňky

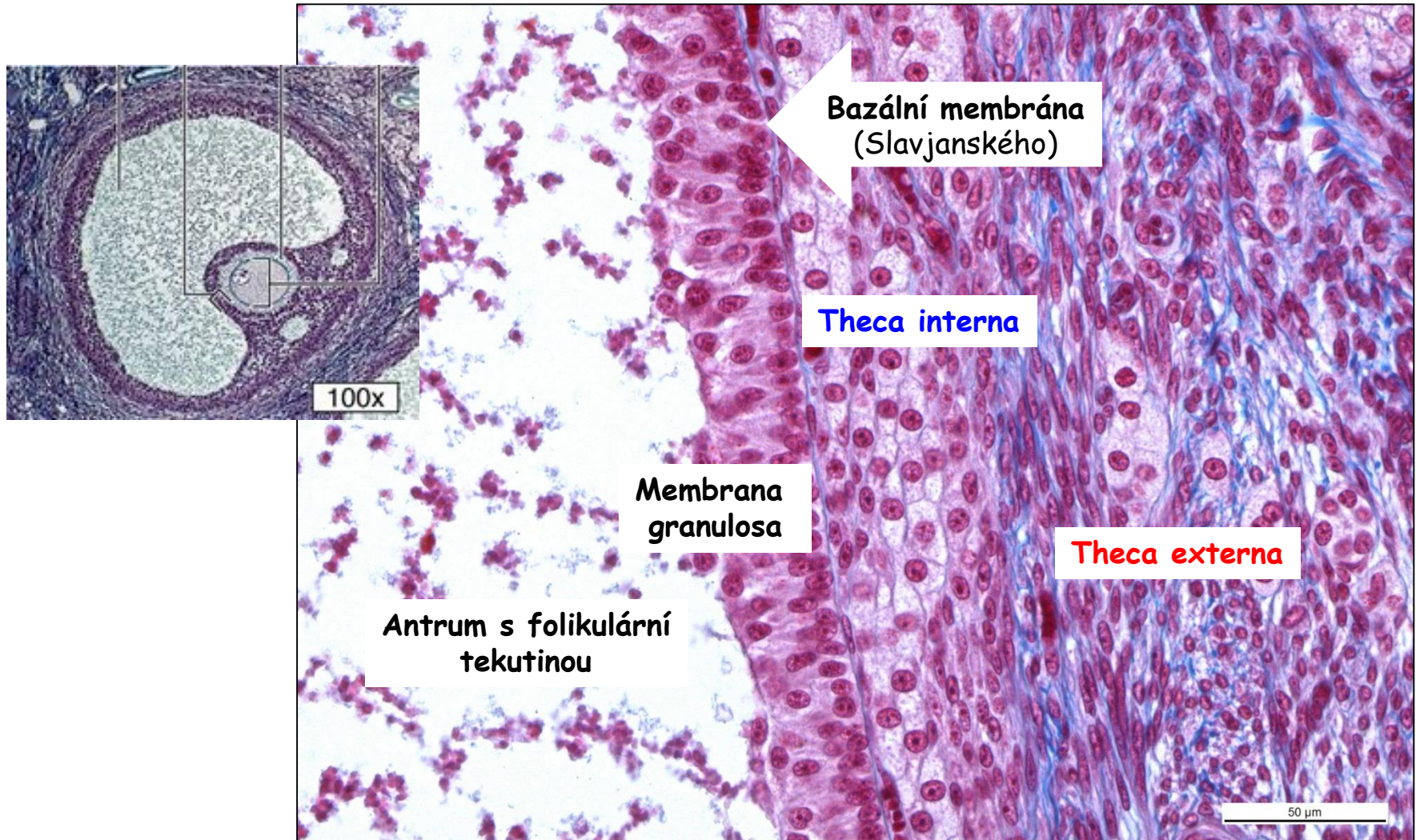
Oogeneze - Sekundární (antrální) folikuly



Oogeneze - Terciární (Gráfův, preovulační) folikul



Oogeneze - Stěna a okolí terciárního folikulu



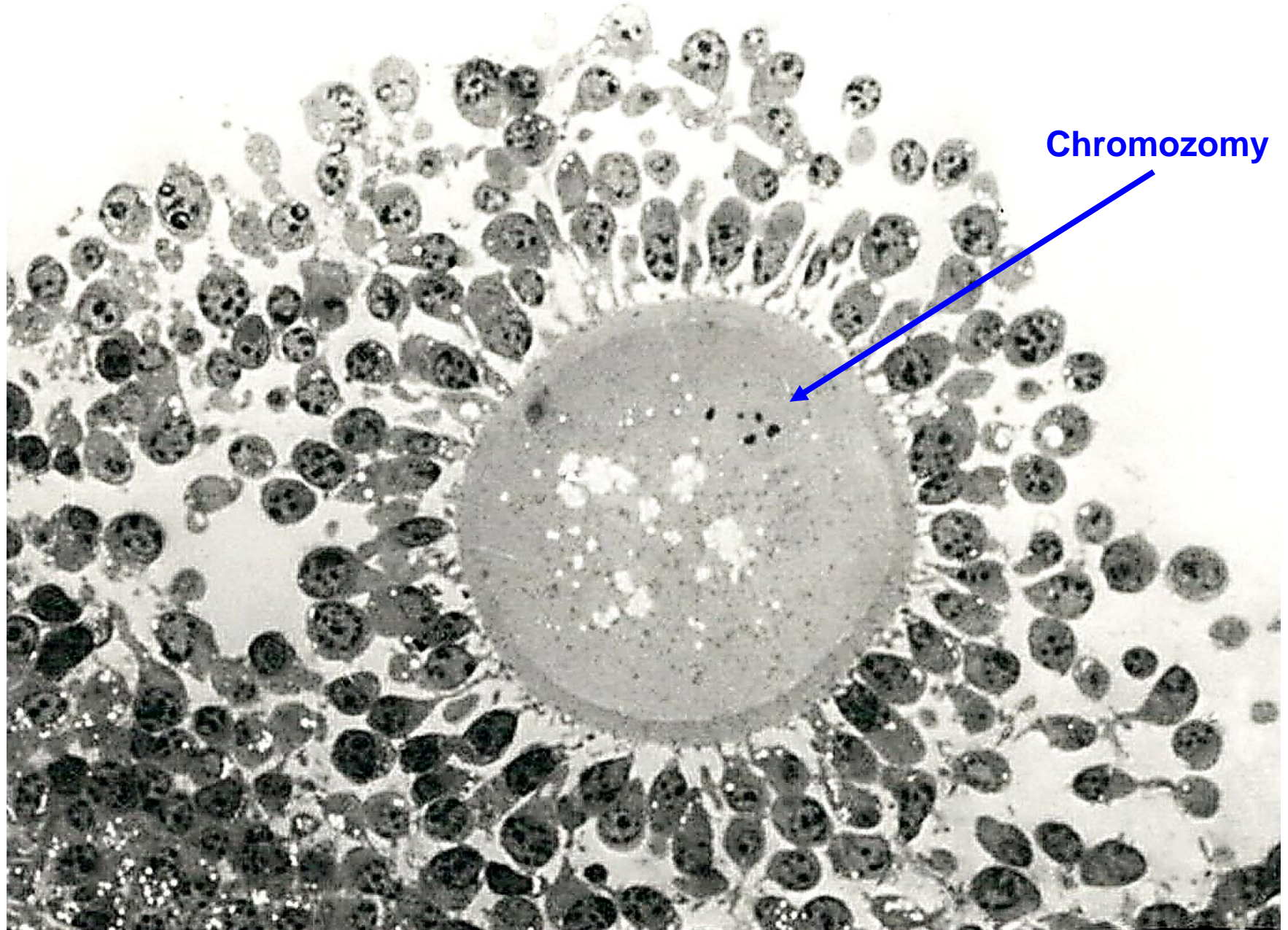
Theca interna

- Vaskularizovaná
- Androstendion - granulózní buňky - estradiol

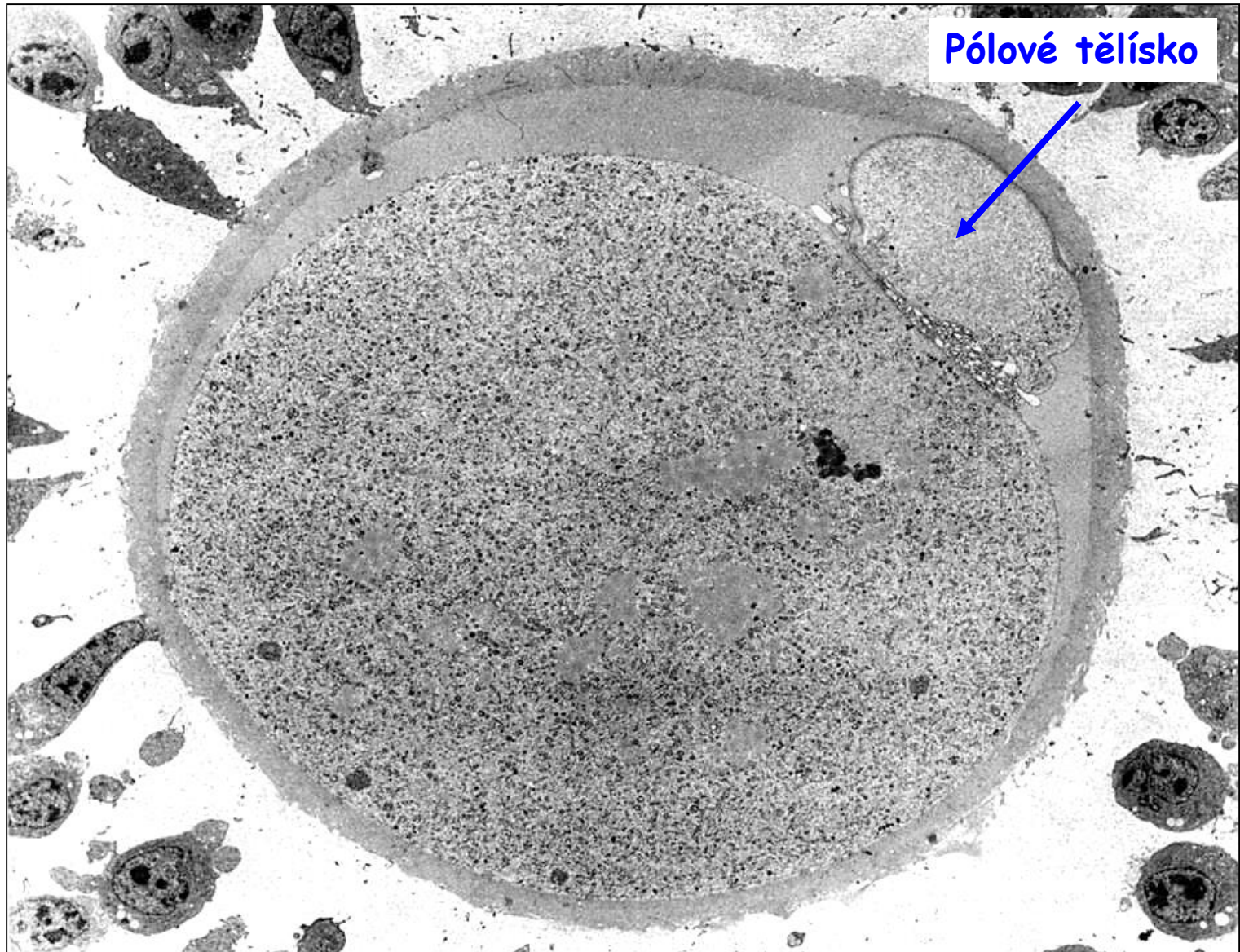
Theca externa

- Fibrózní s hladkosval. b.

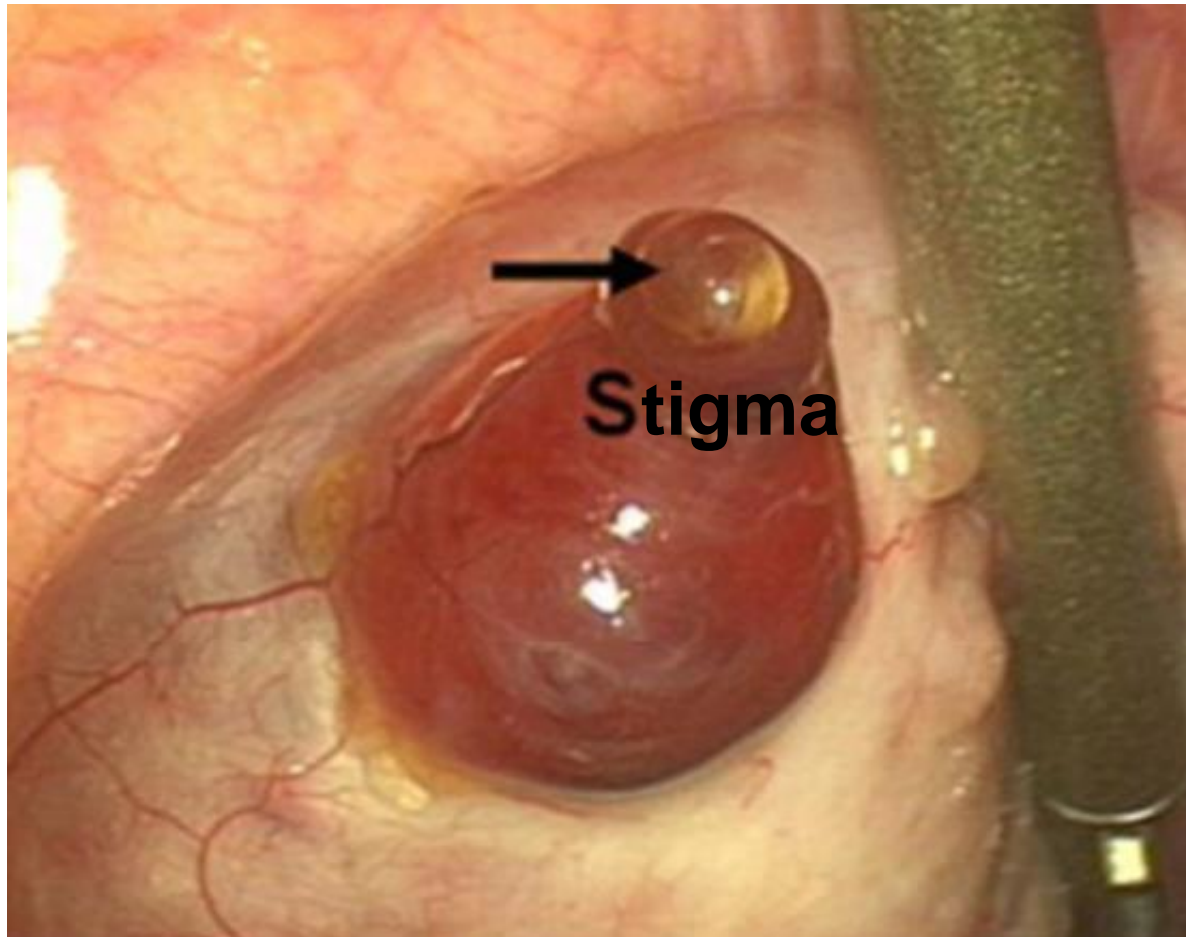
Oogeneze - MI oocyt obklopený buňkami corona radiata



Oogeneze- MII oocyt

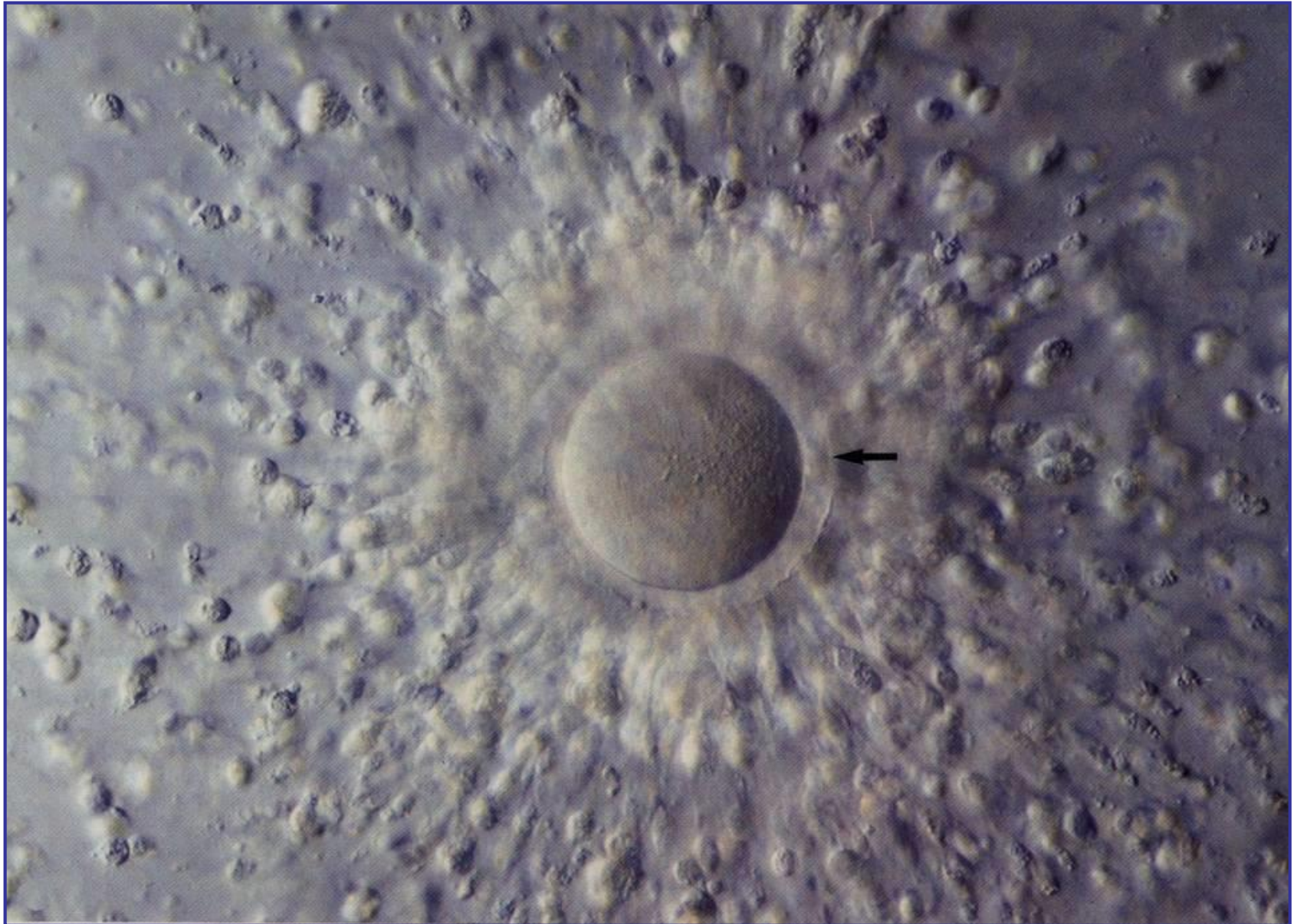


Oogeneze - Ovulace

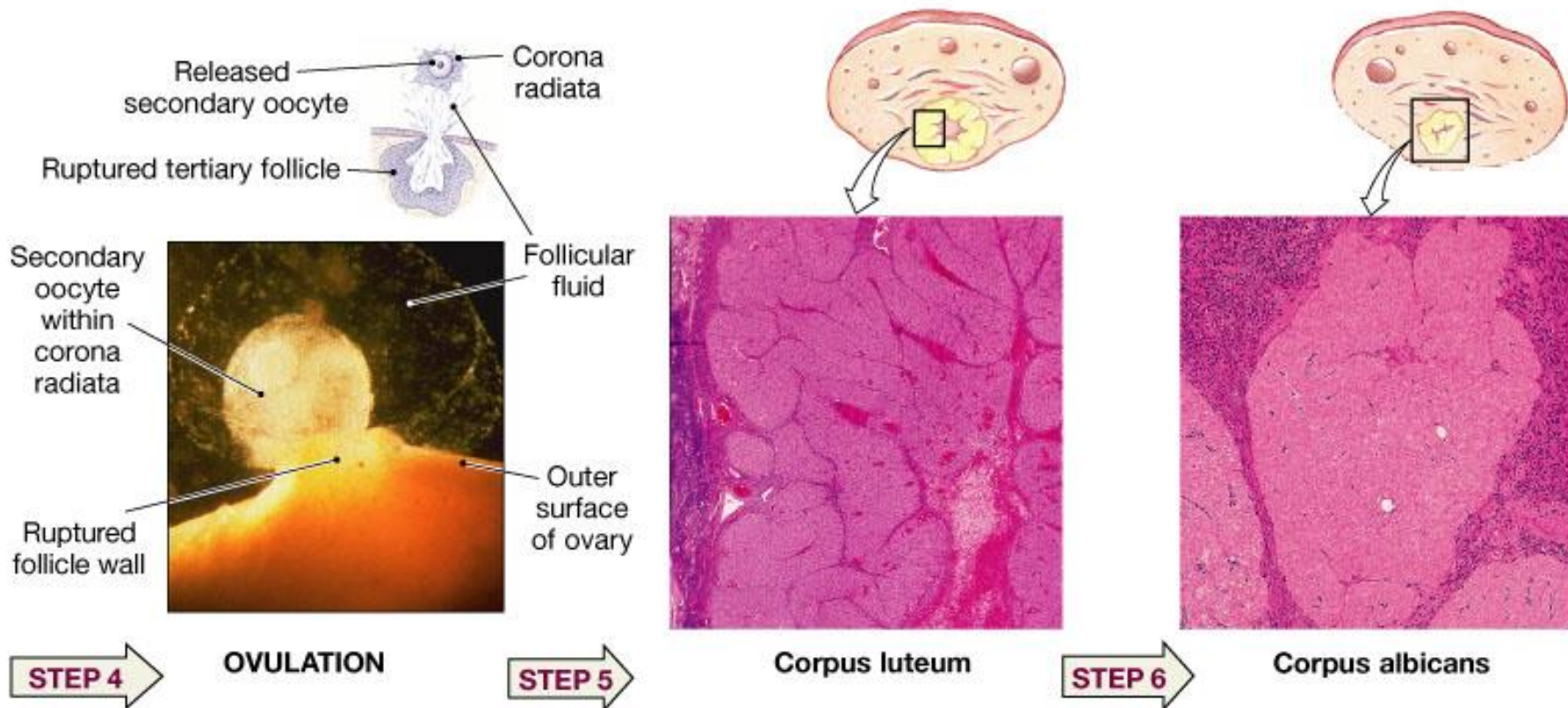


- iniciace zvýšenou hladinou LH
- ischemie v oblasti stigmatu
- kontrakce hladké svaloviny - theca f. externa

Oogeneze - Ovulovaný oocyt



Žluté tělísko = Corpus luteum 1



Copyright © 2004 Pearson Education, Inc., publishing as Benjamin Cummings.

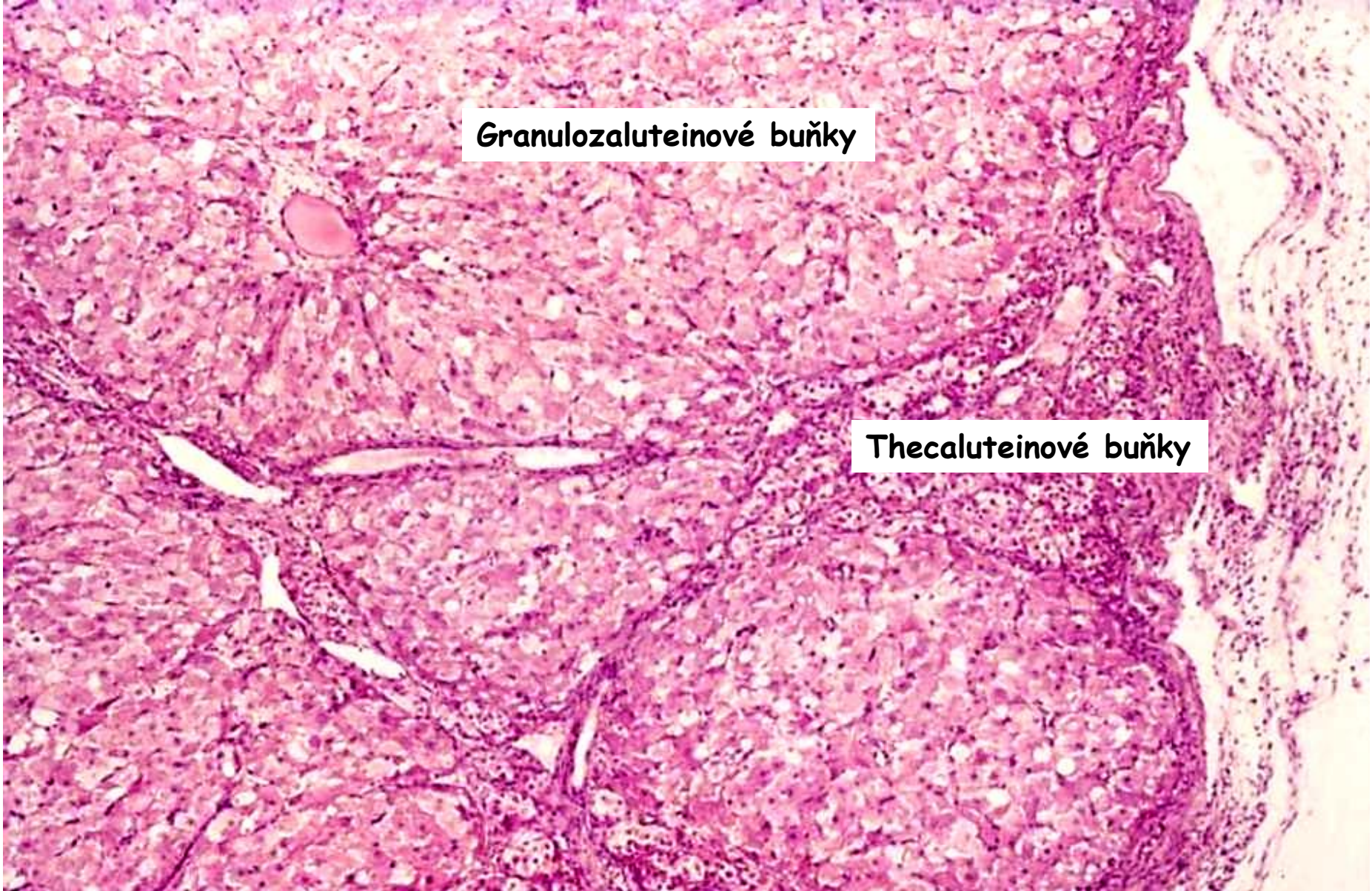
Granulózní buňky - Granulozaluetinové b.

- velké (20-30 μm)
- 80 % CL
- konvertují androstendion na progesteron a estradiol

Theca interna - Thecaluteinové b.

- menší (10-15 μm)
- vaskularizace - fenestrované kap.
- produkce steroidů

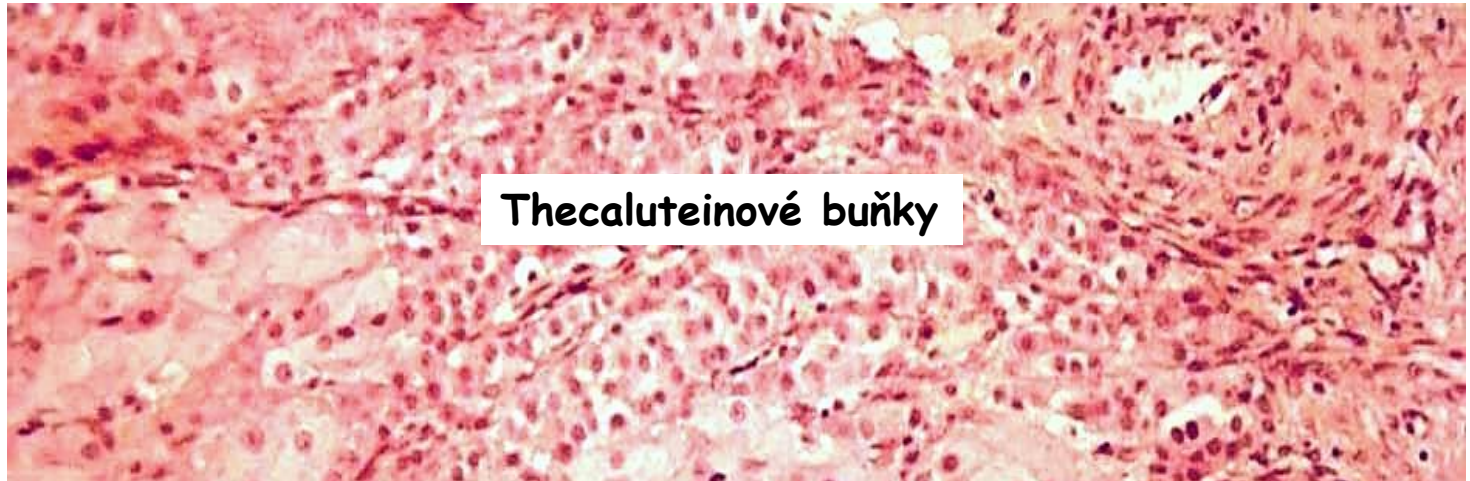Corpus luteum 2



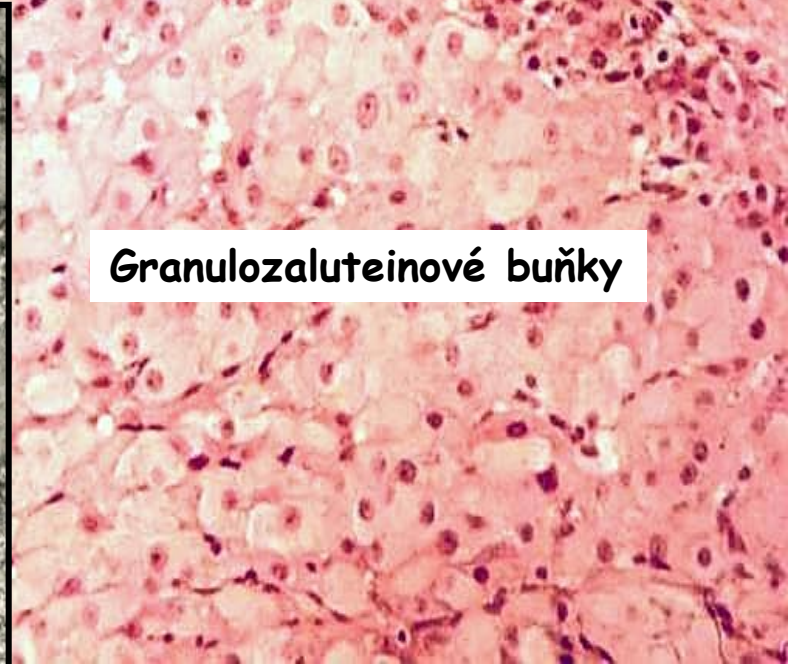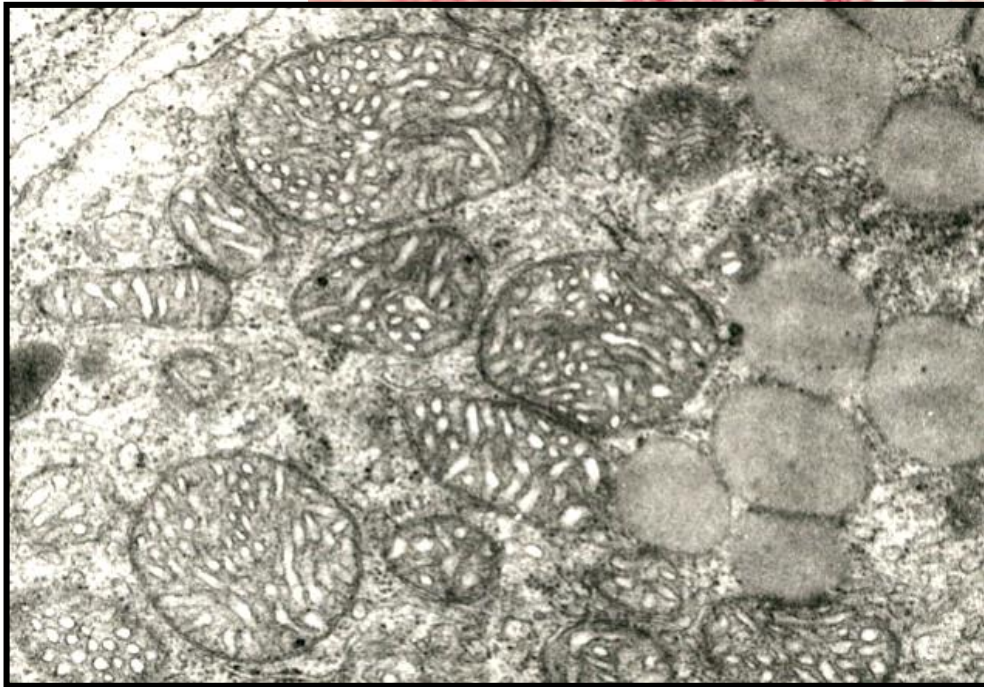Granulozaluteinové buňky

Thecaluteinové buňky

Corpus luteum 3

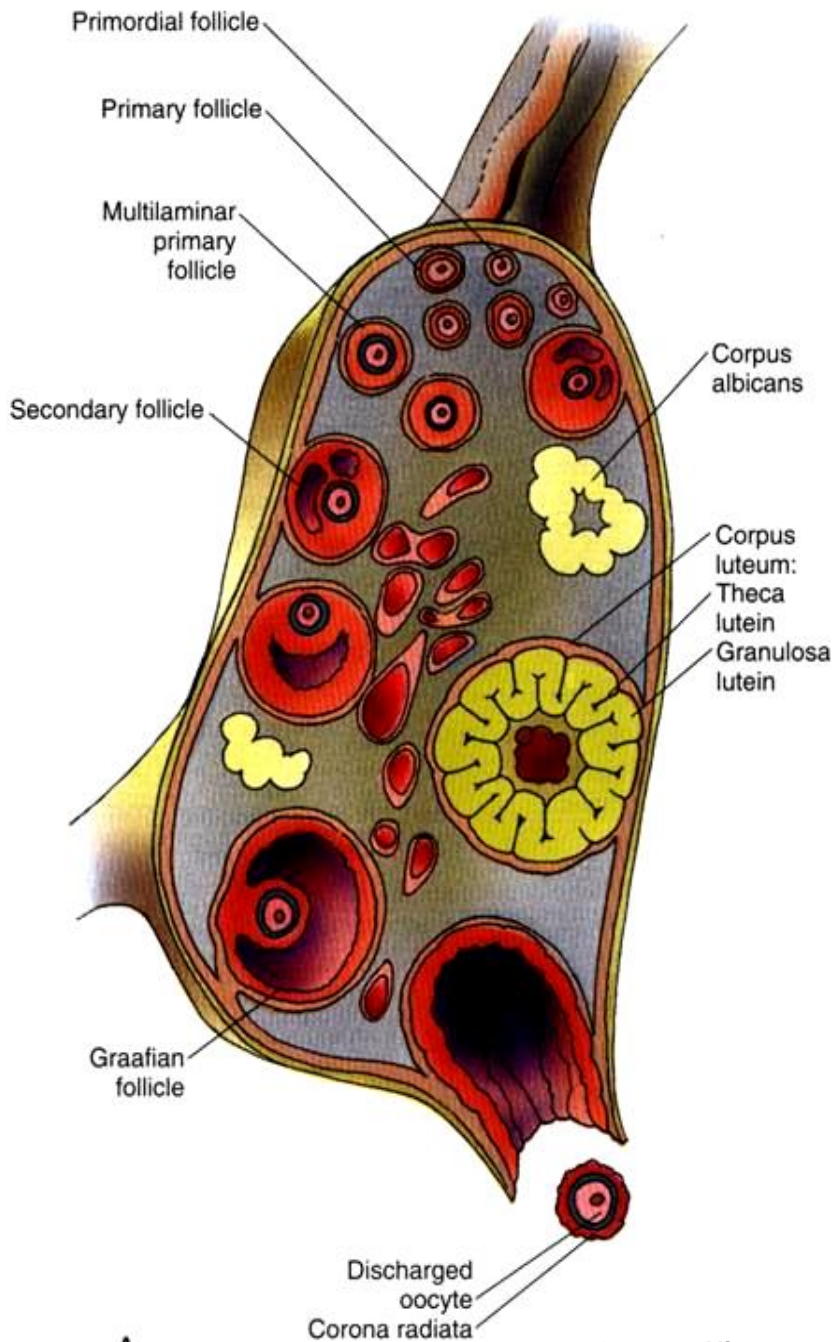


Thecaluteinové buňky



Granulozaluteinové buňky

Corpus luteum 4



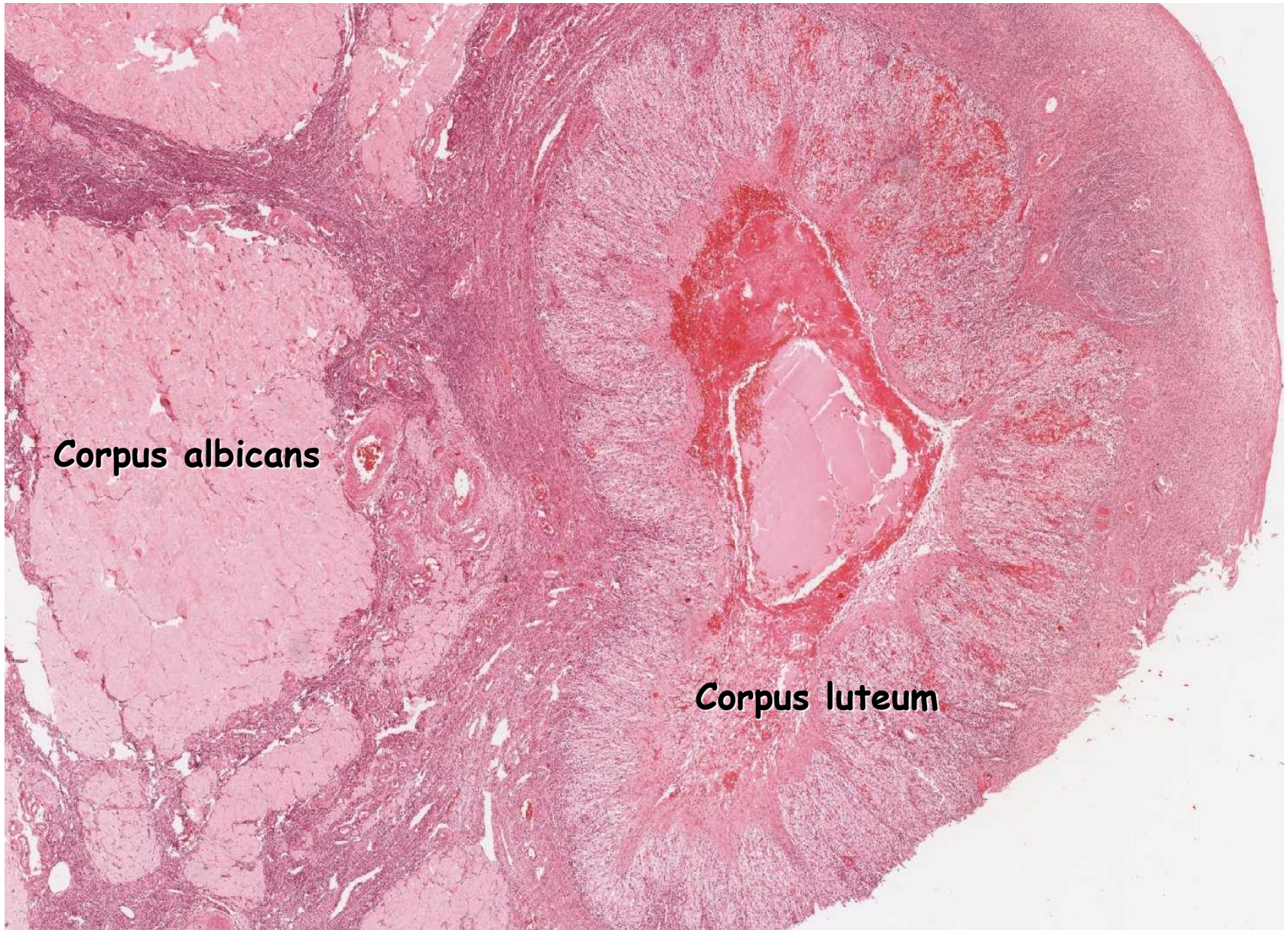
CL graviditatis

- průměr 2 - 3 cm
- udržuje graviditu
- stimulováno choriovým gonadotropinem (HCG)
- maximální ve 2 měsících
- mění se v c. albicans v měsících 4-5

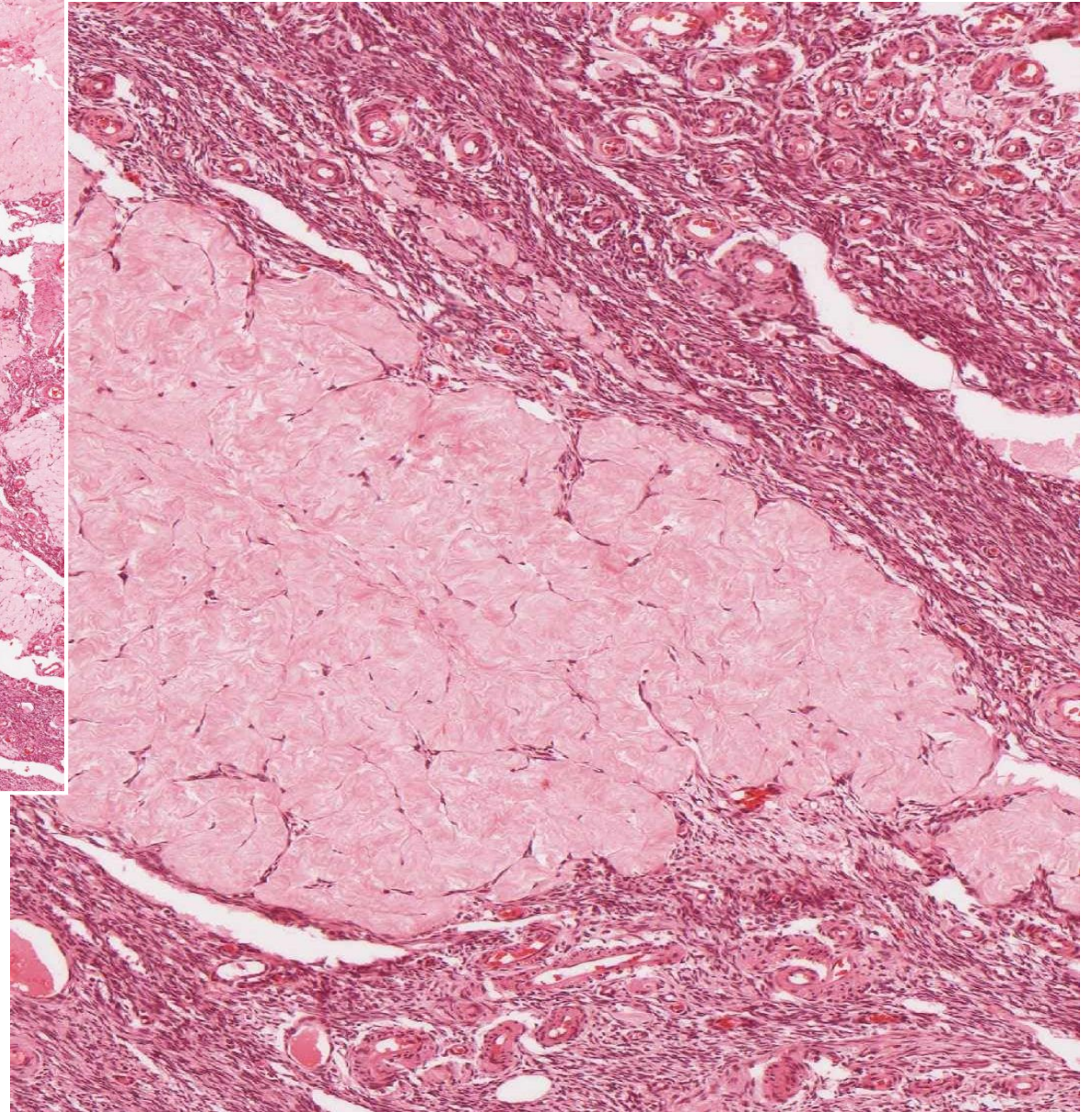
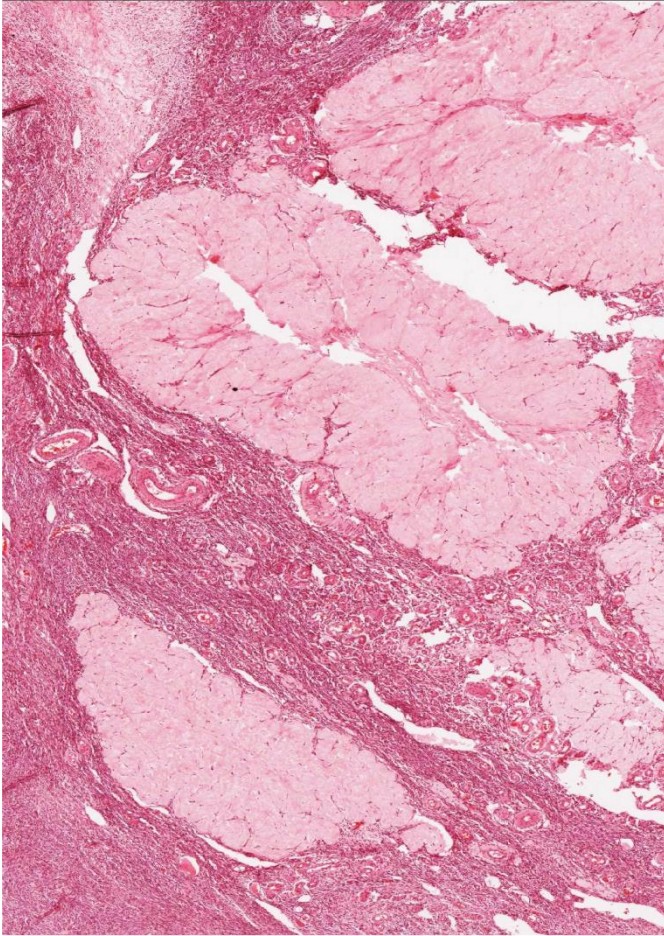
CL menstruationis

- 10 - 12 dní
- mění se v c. albicans (husté vazivo - kolagen + fibroblasty)

Corpus luteum & albicans

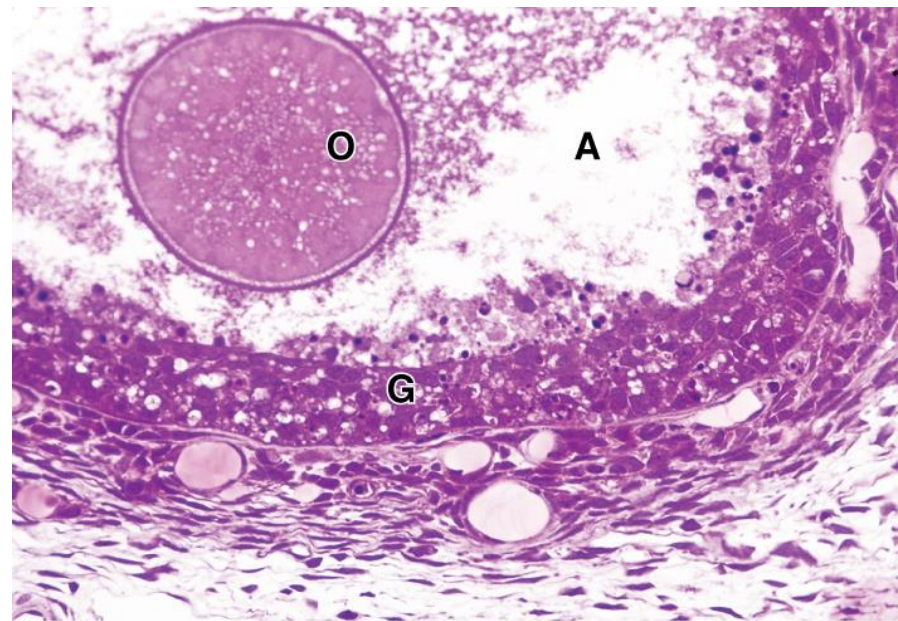
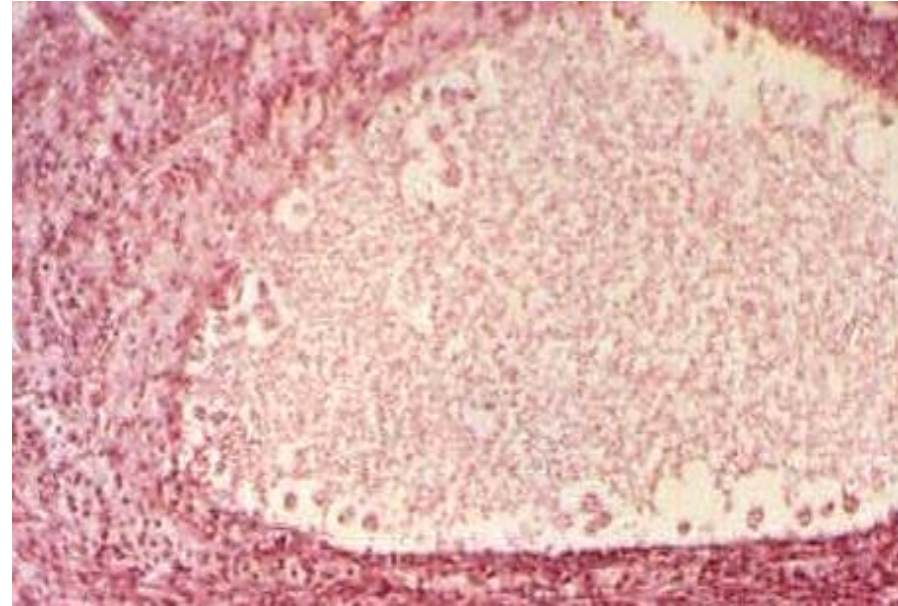


Corpus albicans



Atrezie folikulů

- folikuly ve všech stádiích
- apoptóza folikulárních buněk
- autolýza (autofagie) oocytů
- fagocytóza makrofágy
- nejdéle „přežívají“ zona pellucida a bazální lamina



Ovariální cyklus - 28 dní

Preovulační fáze

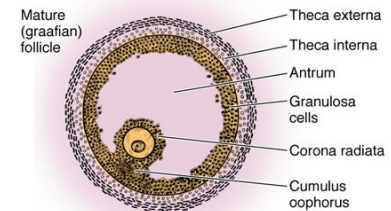
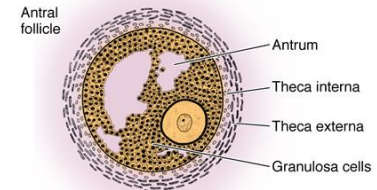
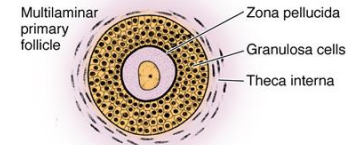
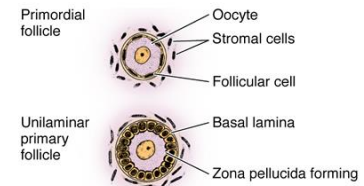
- dny 1 až 14
- růst a zrání folikulů
- produkce steroidních hormonů

Ovulace

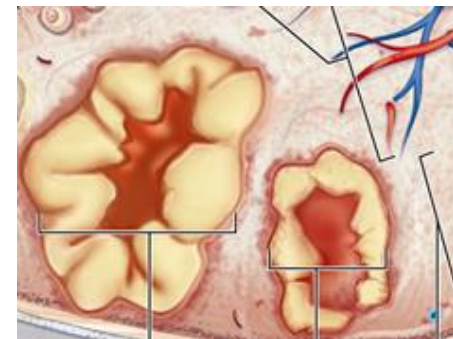
- den 15

Postovulační fáze

- dny 16 až 28
- corpus luteum
- produkce progesteronu

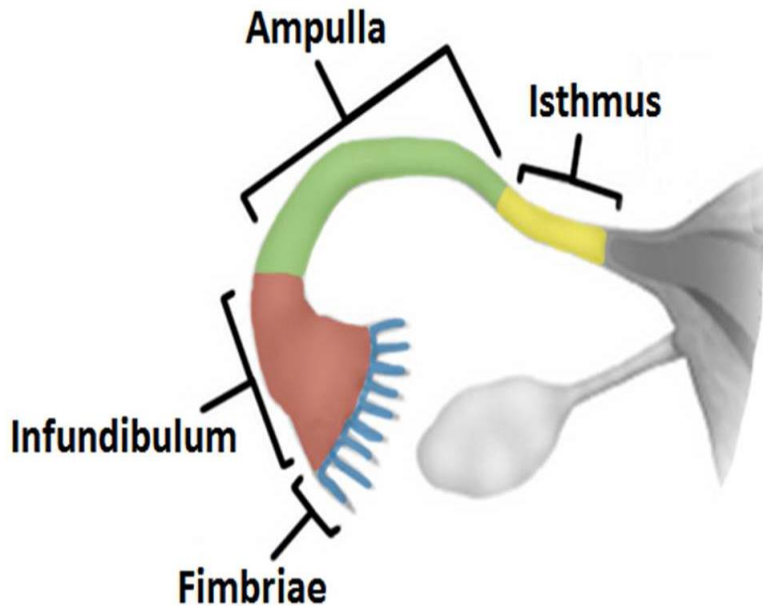


Mescher, 2010

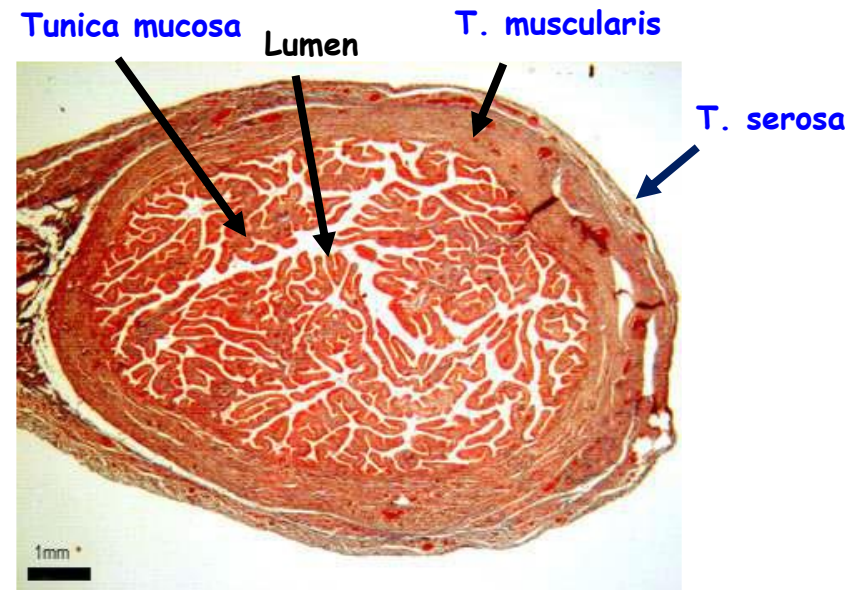


Vejcovod = Ovidukt = Tuba uterina

- spojuje vaječník s dělohou
- délka 12 až 15 cm x 0.7 až 5 cm průměr
- místo oplození a časného embryonálního vývoje

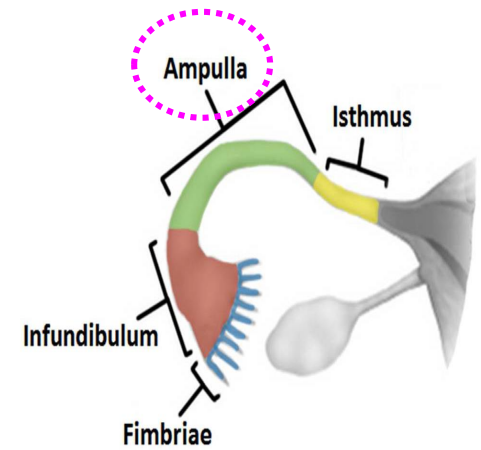
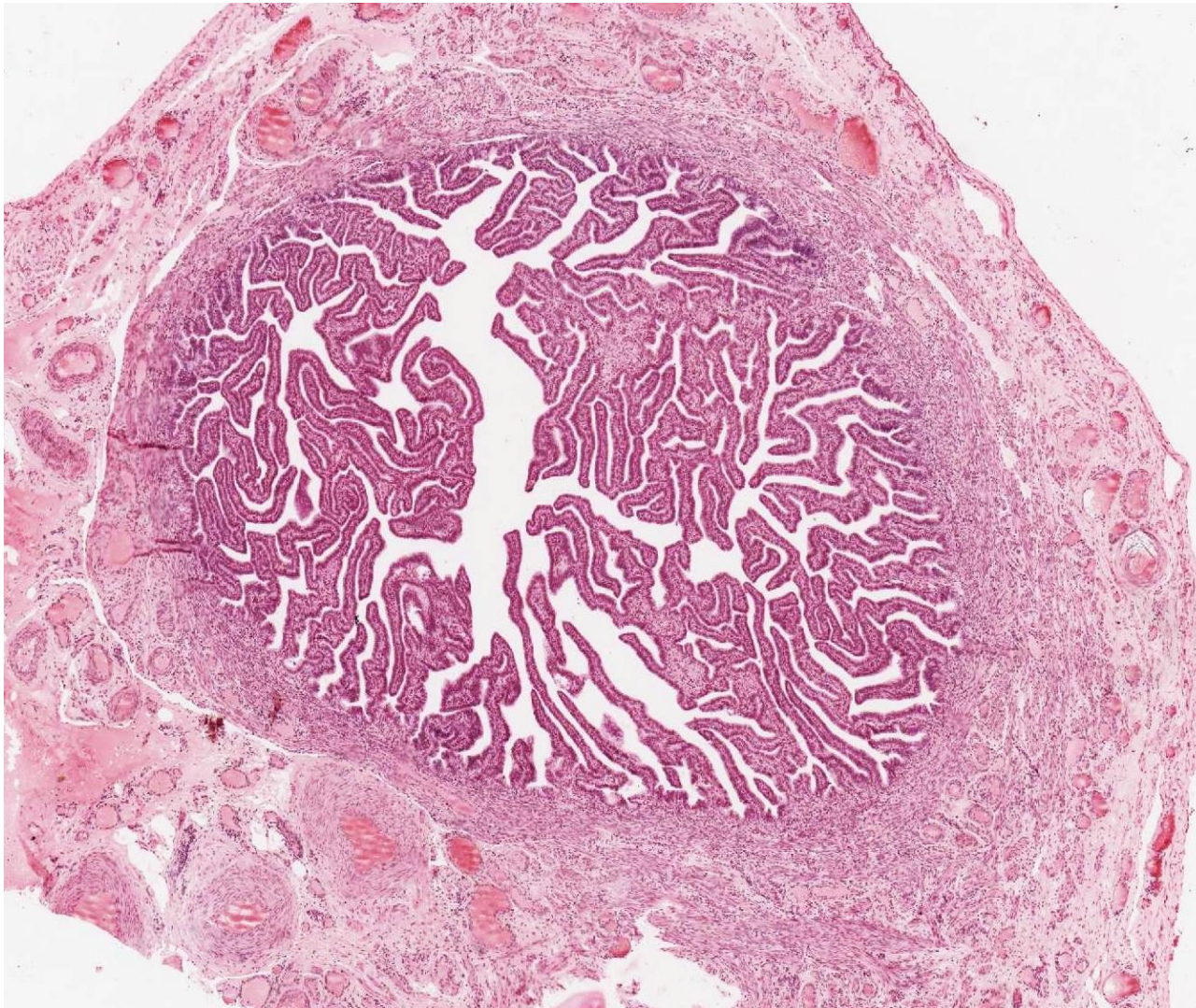


Teachmeanatomy.info



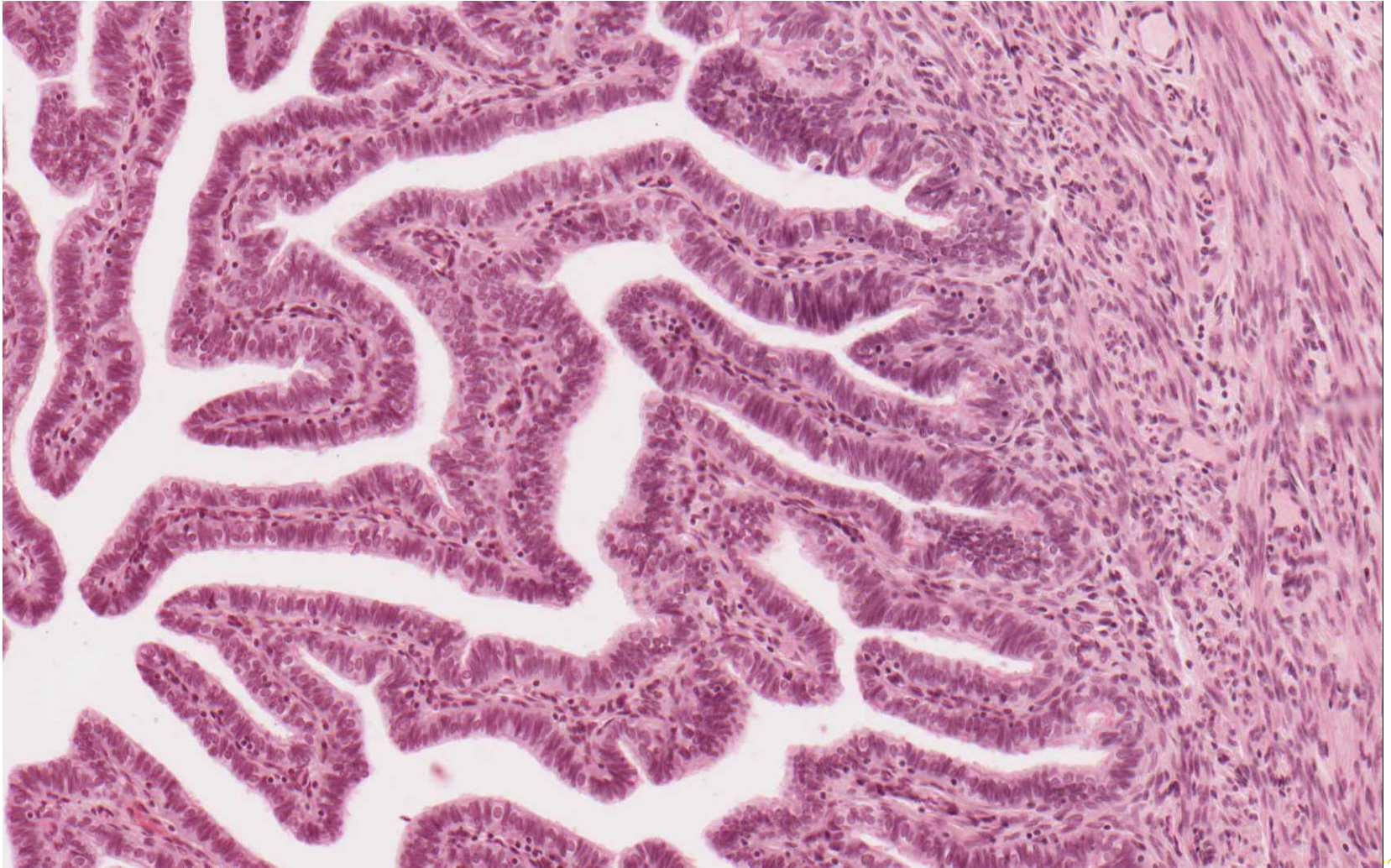
University of Leeds Histology, histology.leeds.ac.uk

Vejcovod - Ampula

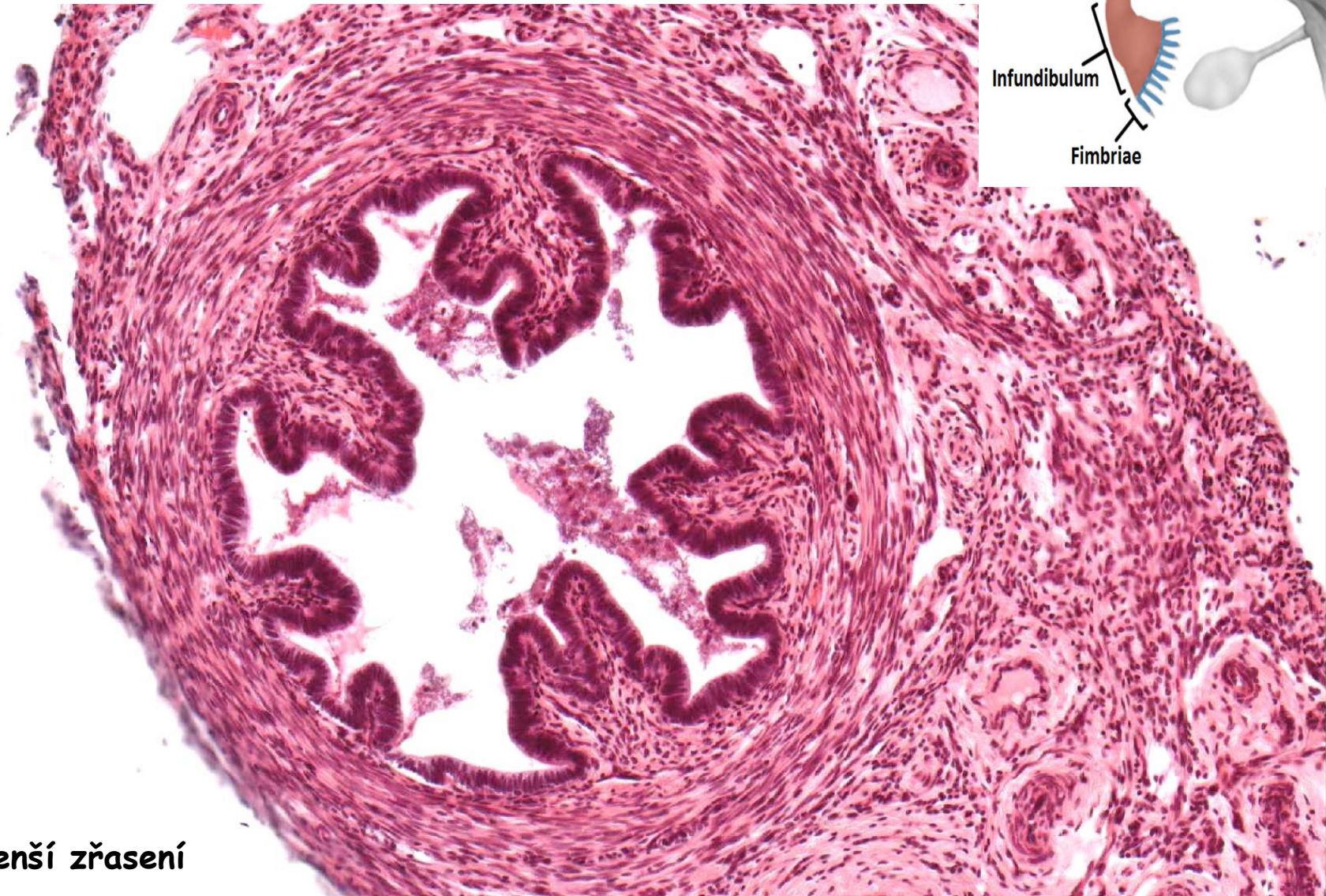
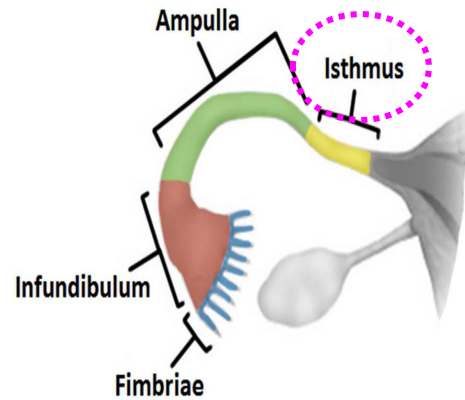


- **velmi zřasená sliznice**
- **podélné řasy**
- **labyrint**

Vejcovod - Ampula

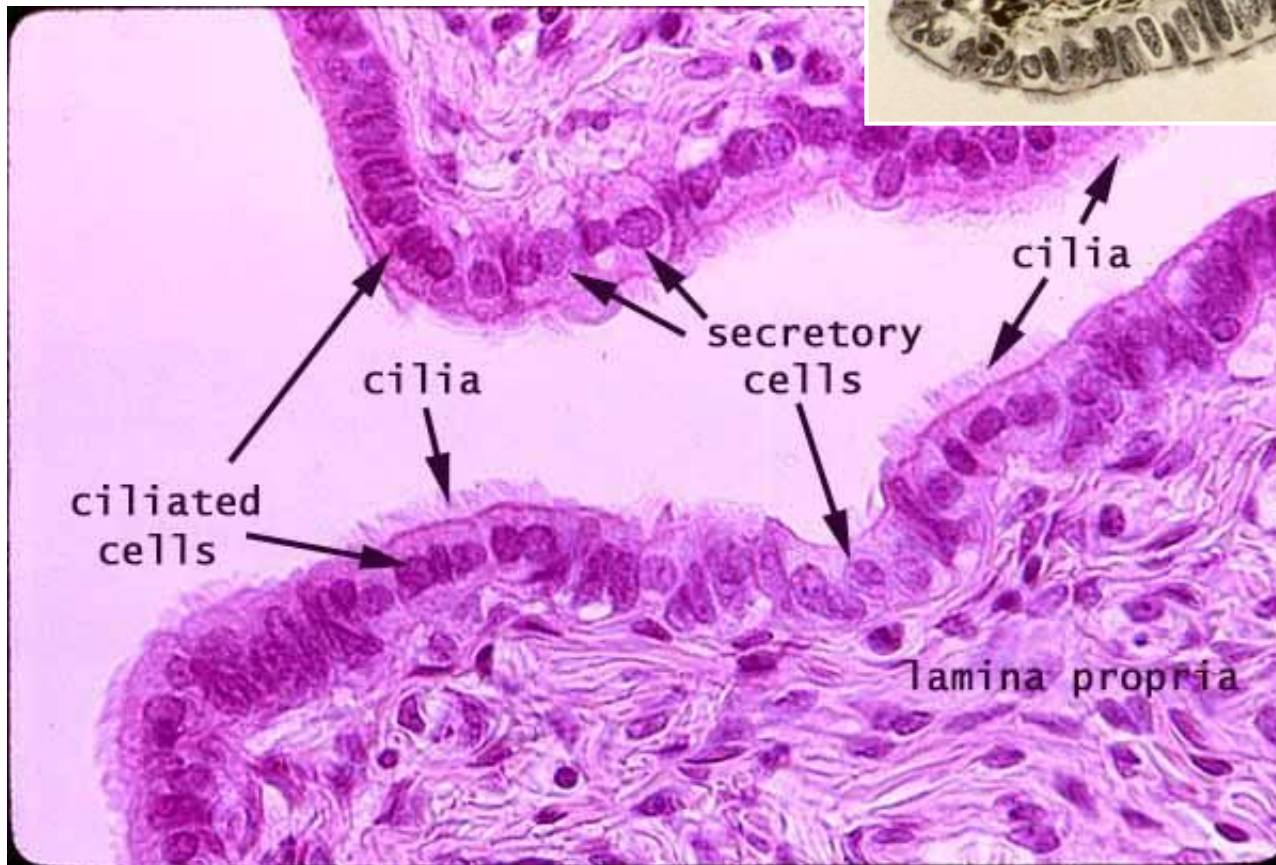
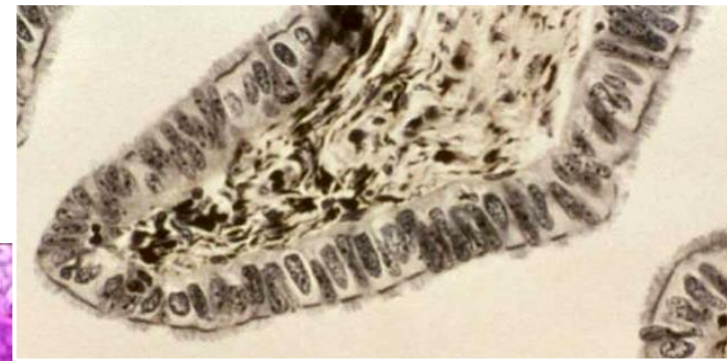


Vejcovod - Isthmus



- menší zřasení

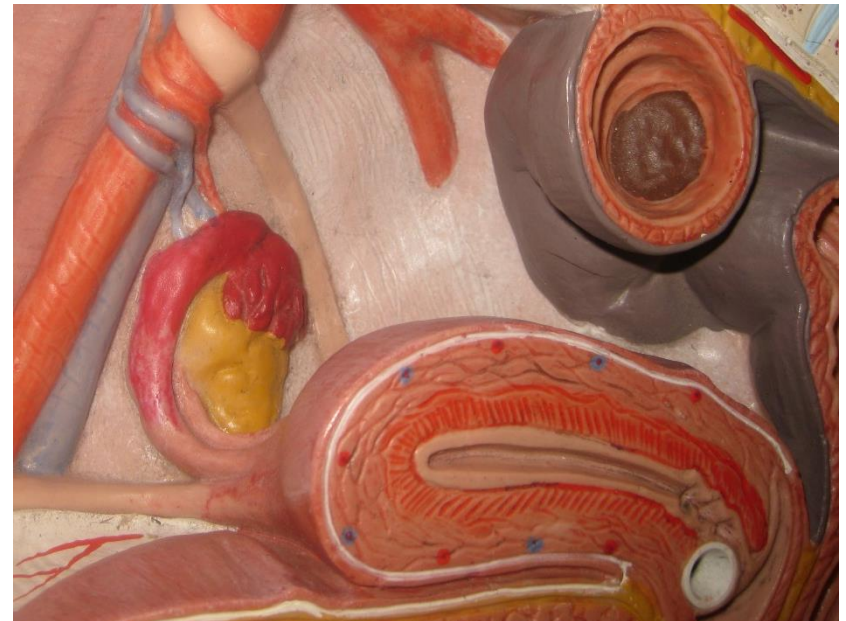
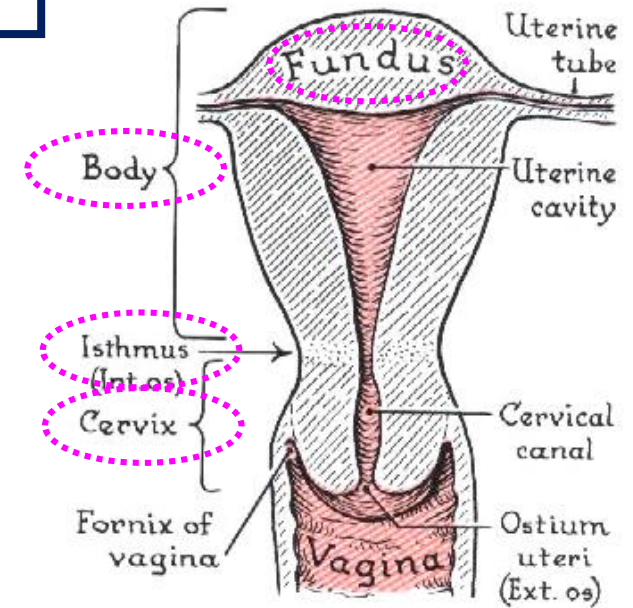
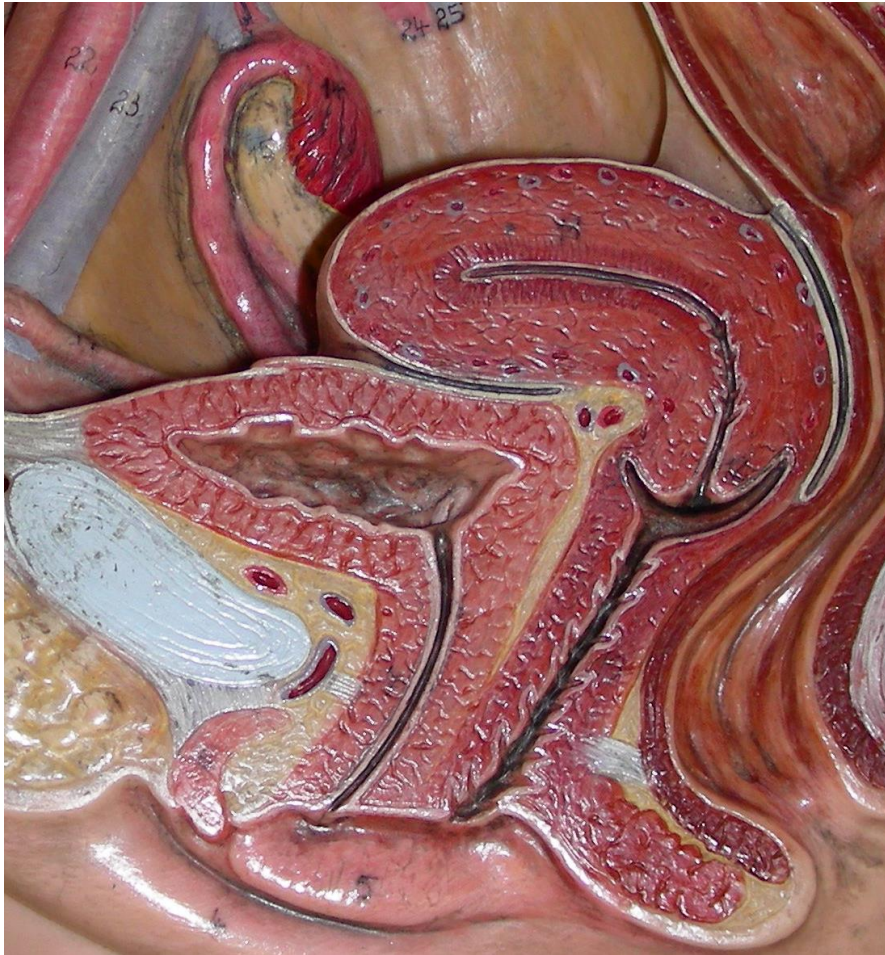Vejcovod



Tunica mucosa

- *lamina epithelialis* - jednovrstevný cylindrický epitel
 - 1.) **ŘASINKOVÉ BUŇKY** - mechanický posun vajíčka a embrya
 - 2.) **SEKREČNÍ BUŇKY (PEG)** - produkují výživné látky
- *lamina propria* - řídká pojivová tkáň (značně vaskularizována)

Děloha = Uterus 1

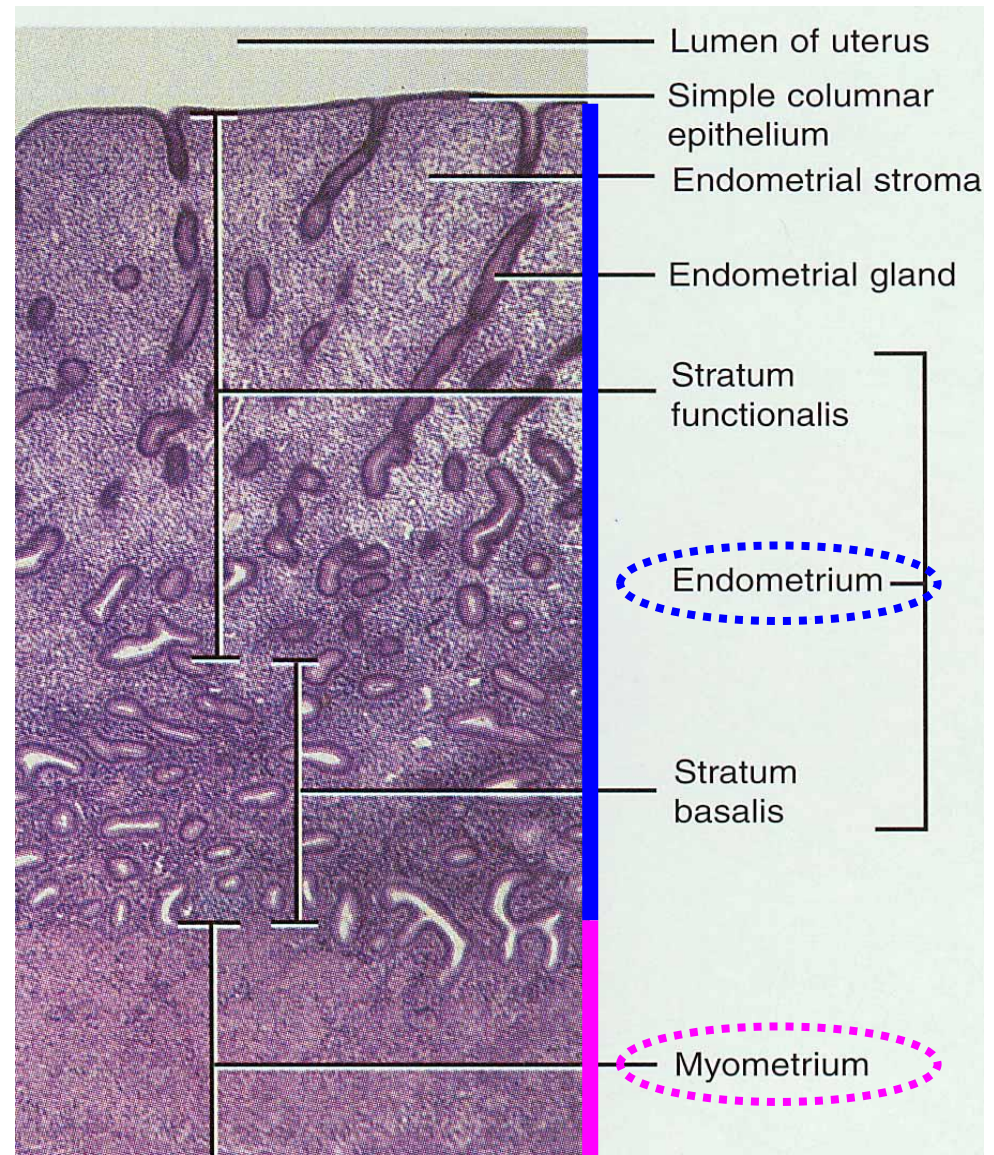


- **Mechanical protection and nutritional support to developing embryo**
- **Bends anteriorly (anteflexion)**
- **Stabilized by broad, uterosacral, round, and lateral ligaments**

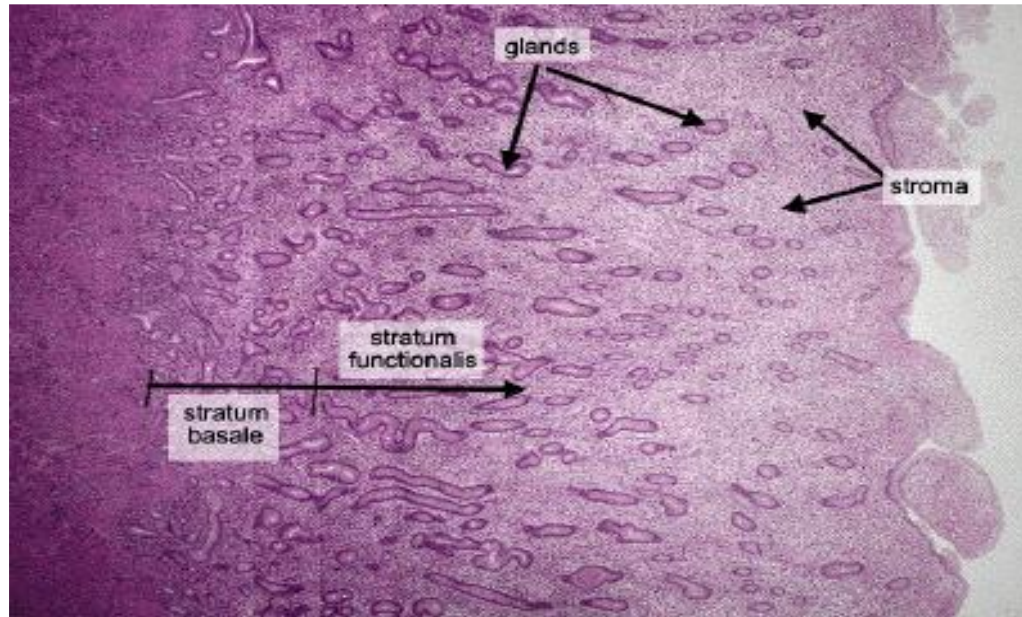
Uterus 2

Uterine wall ~ 1.5 - 2 cm

1. Endometrium - *T. Mucosa*
2. Myometrium - *T. muscularis*
3. Perimetrium - *T. Serosa*



Uterus - Endometrium 1



Dartmouth Medical School, Virtual Histology
<http://www.dartmouth.edu/~anatomy/Histo>

- **lamina epithelialis + lamina propria**
- epitel - **jednovrstevný cylindrický** - **sekreční a řasinkové** buňky
- lamina propria - **řídké pojivo** s mnoha **fibroblasty**, + **hojná základní amorfnní hmota** → **děložní žlázy** - **jednoduché tubulární žlázy** (jednovrstvý cylindrický epitel))

1. **Stratum functionalis** (~ 5 mm)

- podléhá dramatickým změnám - menstruační cyklus (řízen hormony)
- zaniká během menstruace!

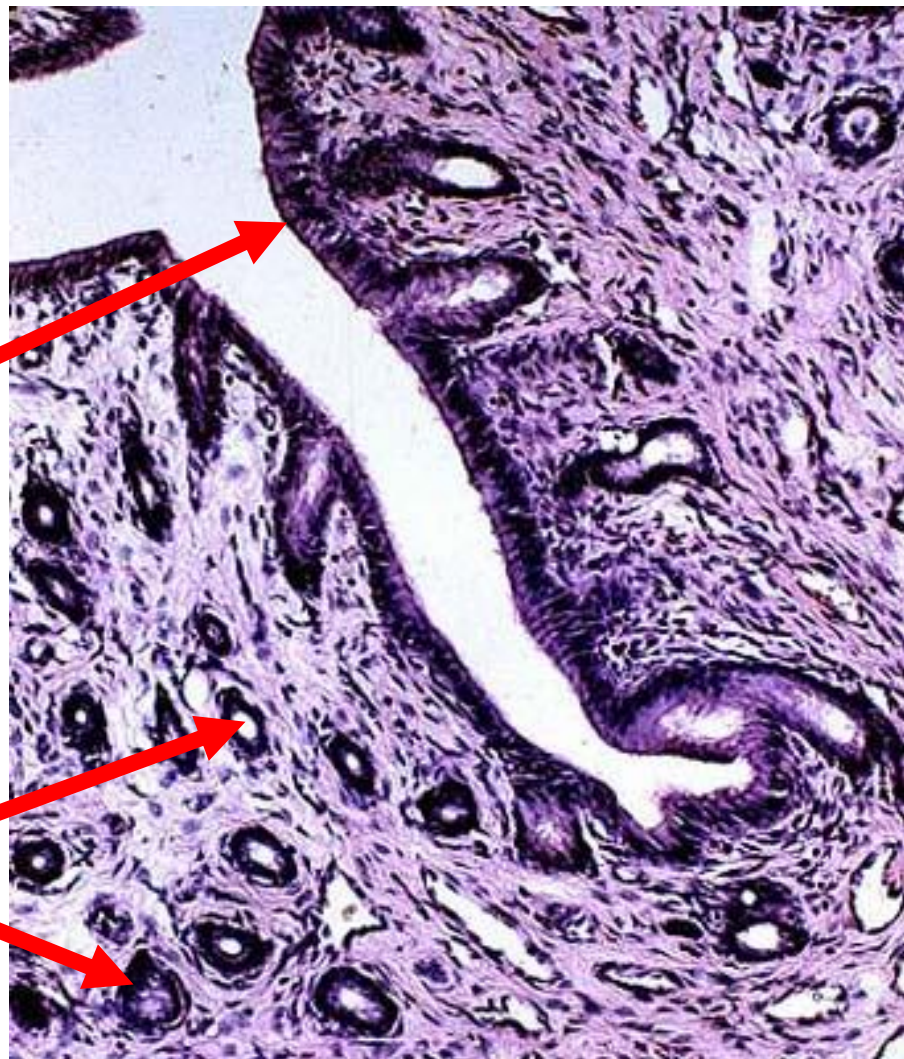2. **Stratum basale** (~ 1 mm)

- minimální změny během menstruačního cyklu
- zůstává zachováno během menstruace !
- zdroj buněk pro obnovu stratum functionalis !

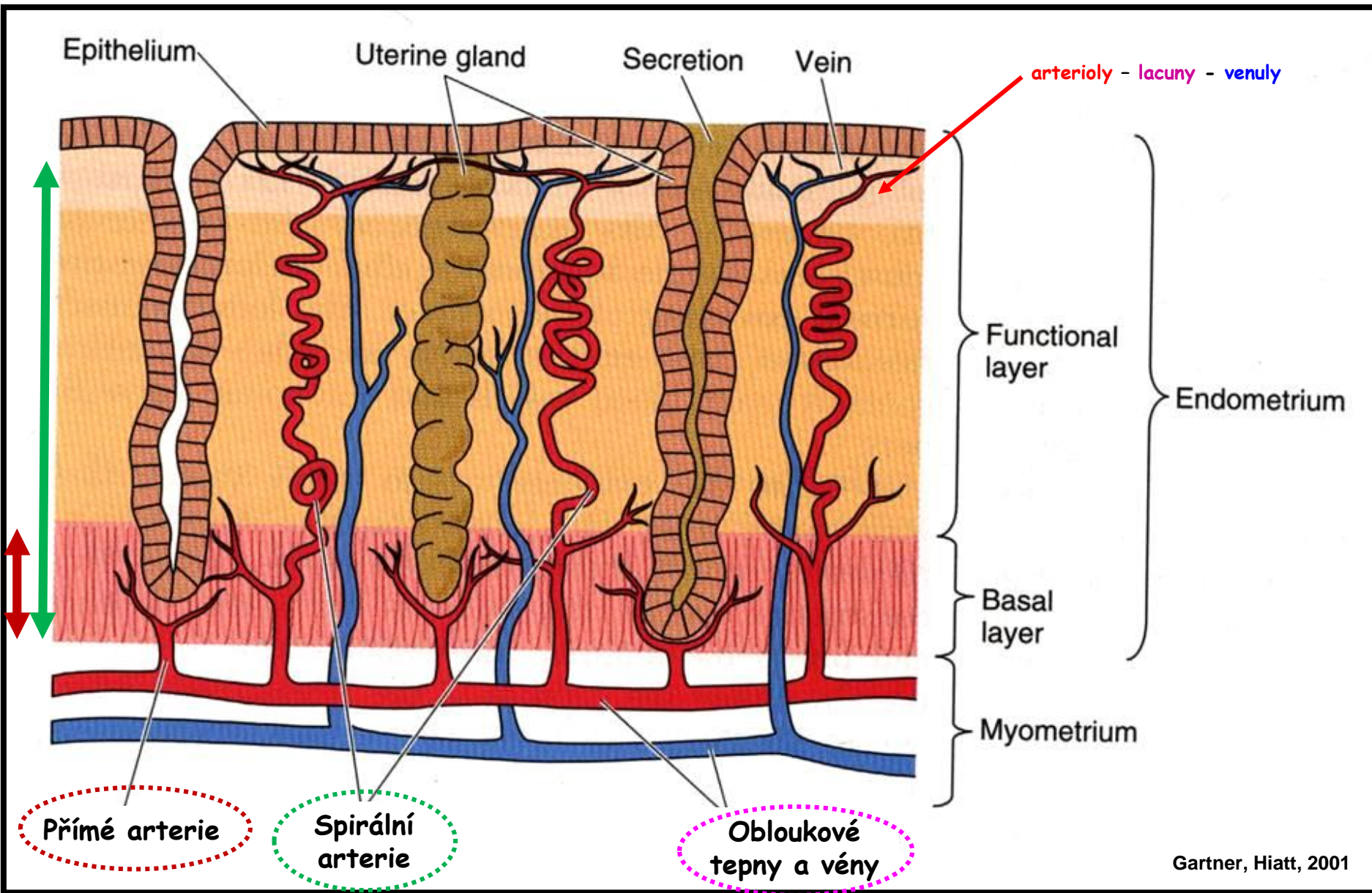
Uterus - Endometrium 2

Jednovrstevný
cylindrický epitel

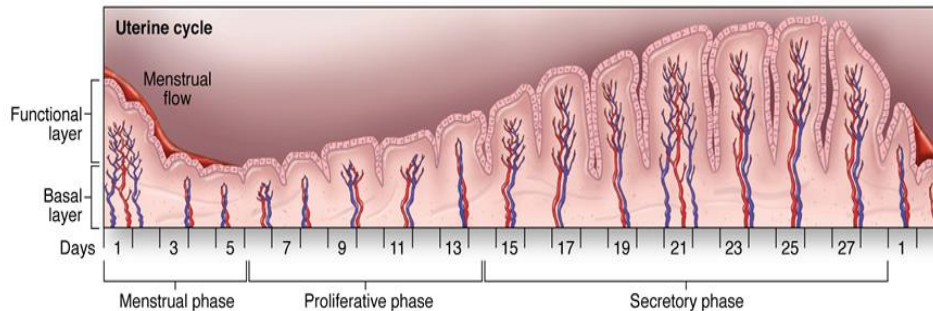
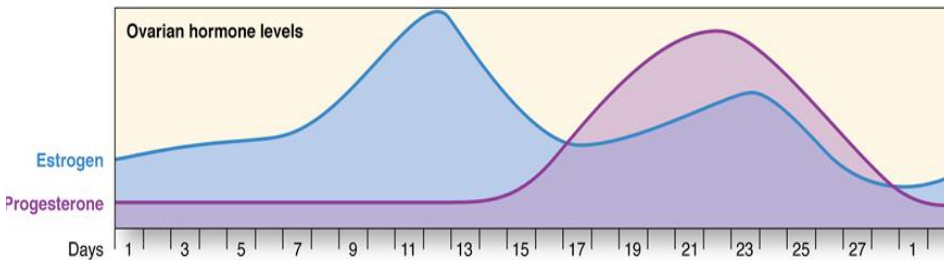
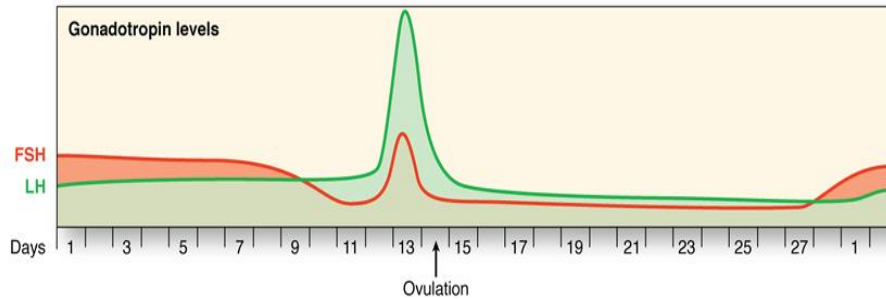
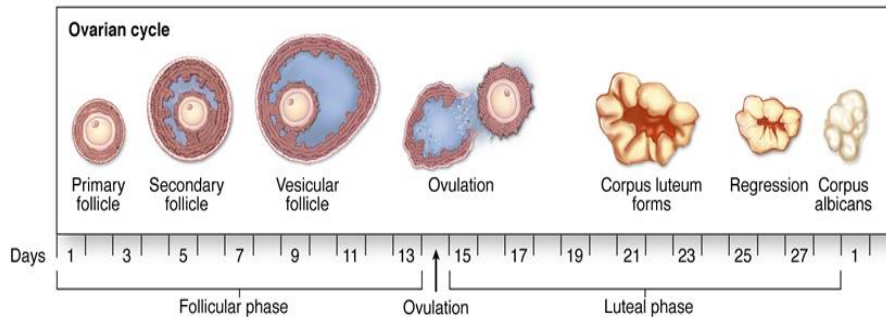
Endometriální
žlázky



Uterus - Endometrium - Cévní zásobení



Uterus - Menstruační cyklus (28 dní)



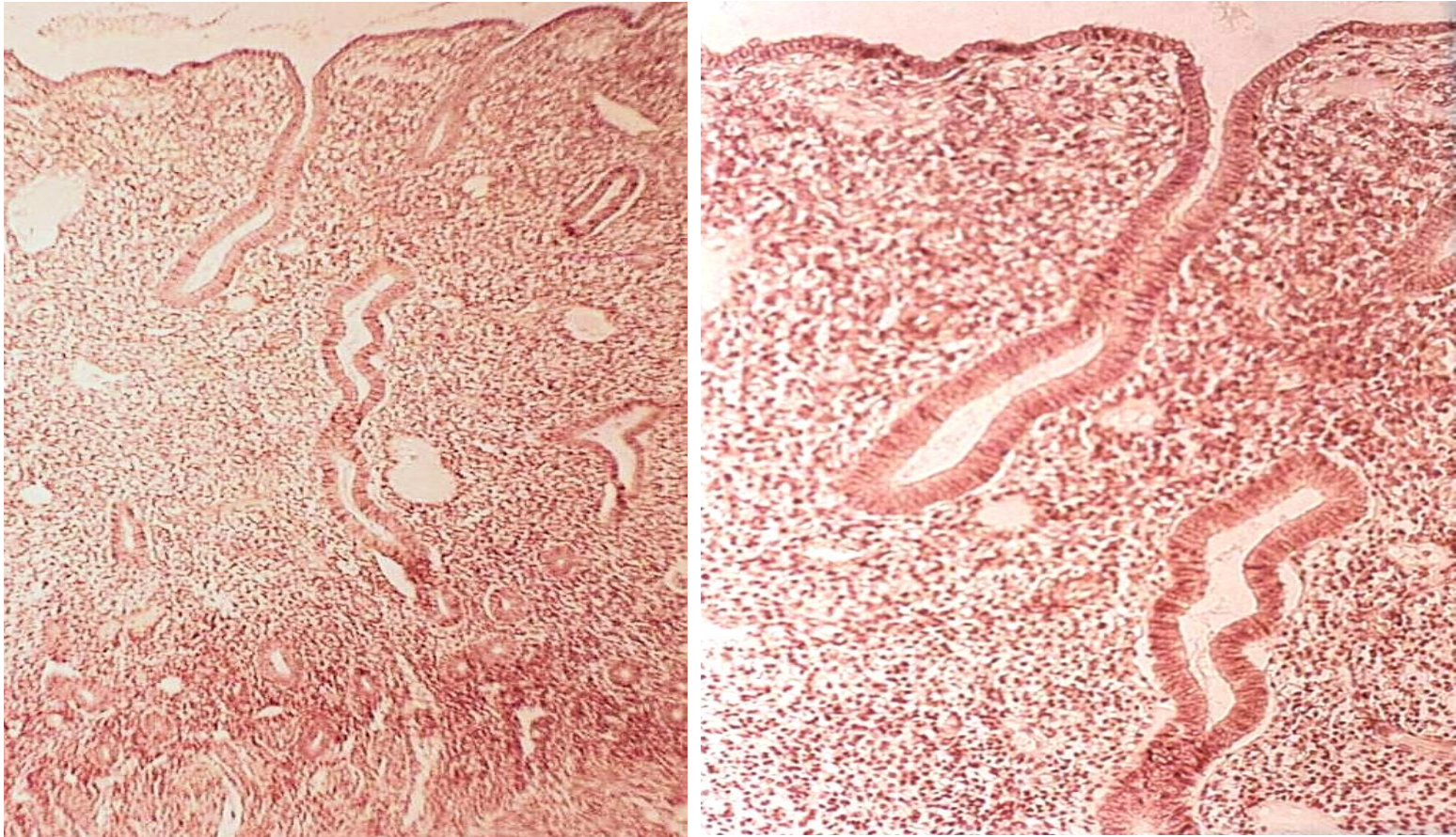
Menstruační fáze (1. - 4. den)

Proliferační fáze (5. - 15. den)
(řízena estrogyeny)

Sekreční fáze (16. - 27. den)
(řízena progesteronem)

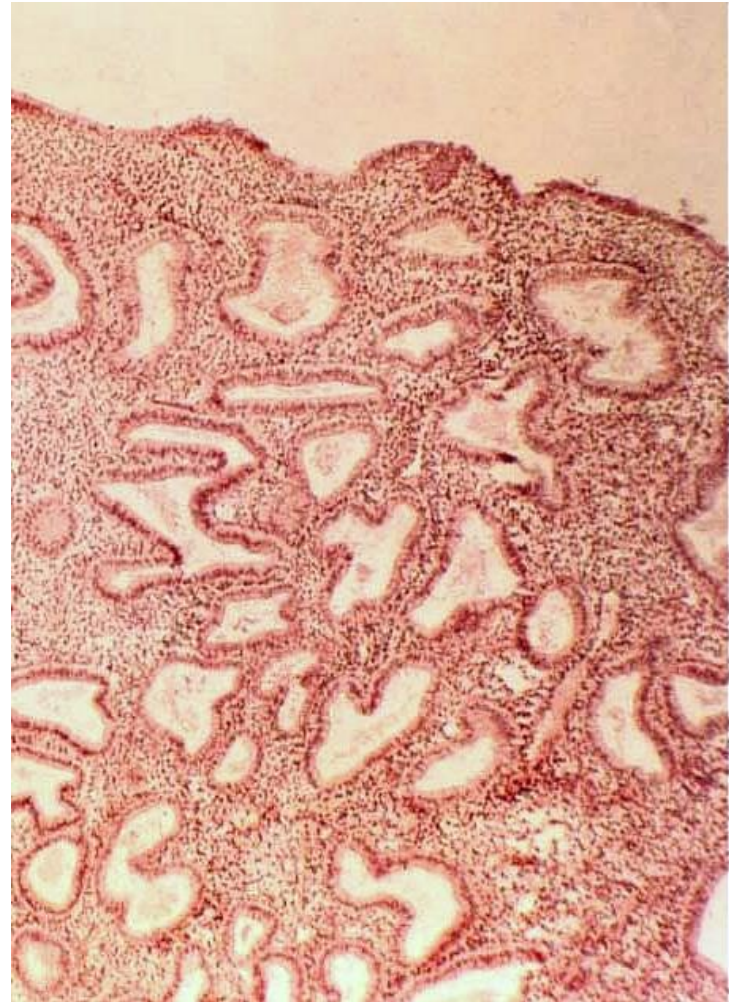
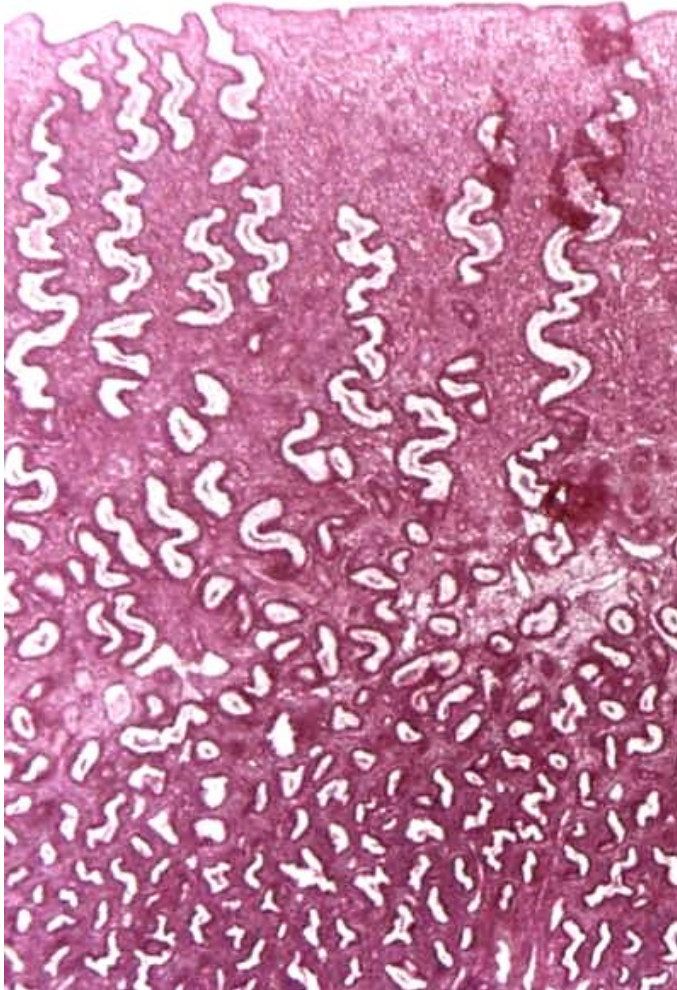
Ischemická fáze (28. den)

Endometrium - Proliferační fáze



- **estrogeny z vyvíjejících se folikulů**
- **novotvorba stratum functionalis**
- **dlouhé a přímé endometriální žlázy - nefunkční**

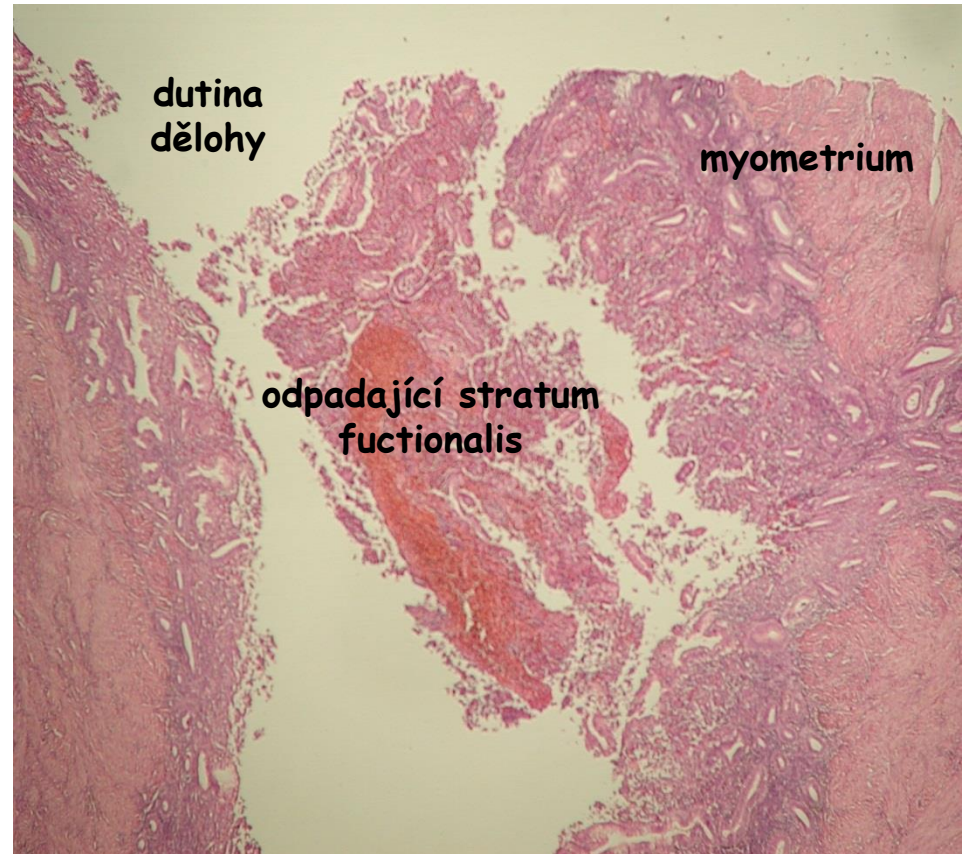
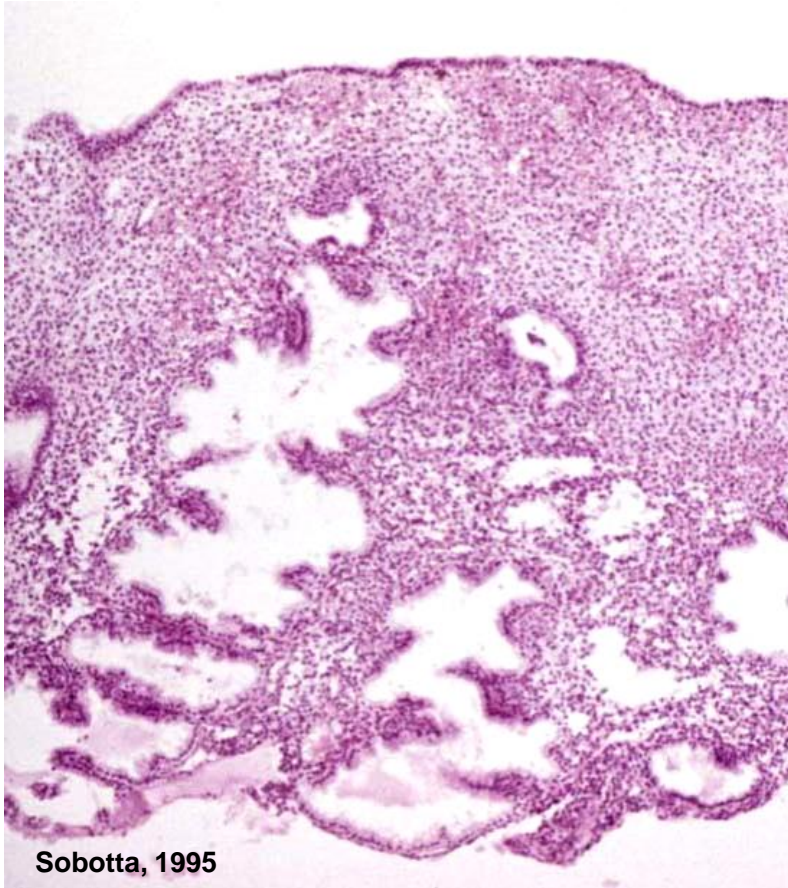
Endometrium - Sekreční fáze



Sobotta, 1995

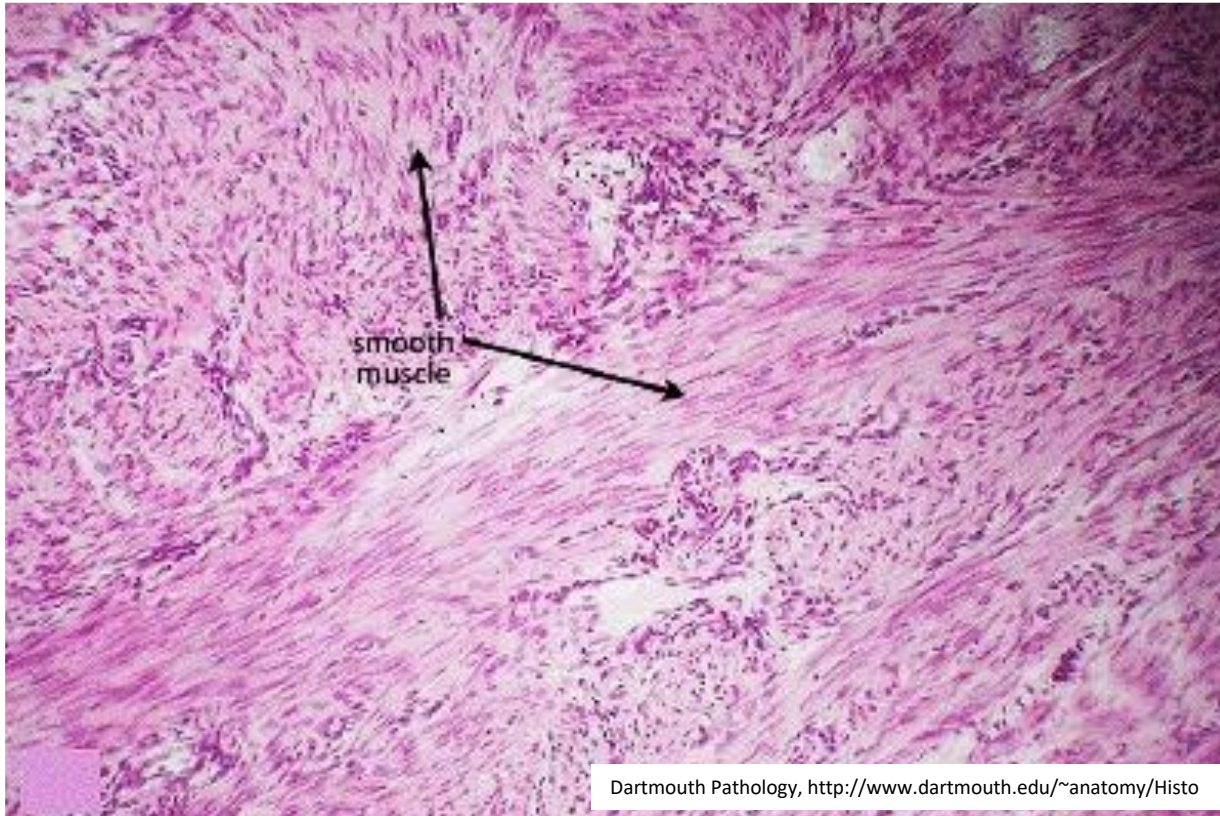
- kontrolována estrogény a progesteronem
- endometriální žlázy plně funkční, produkce glykogenu
- **zakřivené a dilatované žlázy + dlouhé spirální arterie**

Endometrium - Menstruační fáze



- absence progesteronu po involuci corpus luteum
- buňky stratum functionalis umírají, tkáň ztrácí anatomickou integritu, rozpadá se a uvolňuje se ze stratum basalis

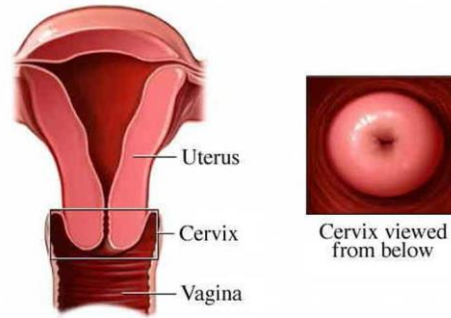
Uterus - Myometrium



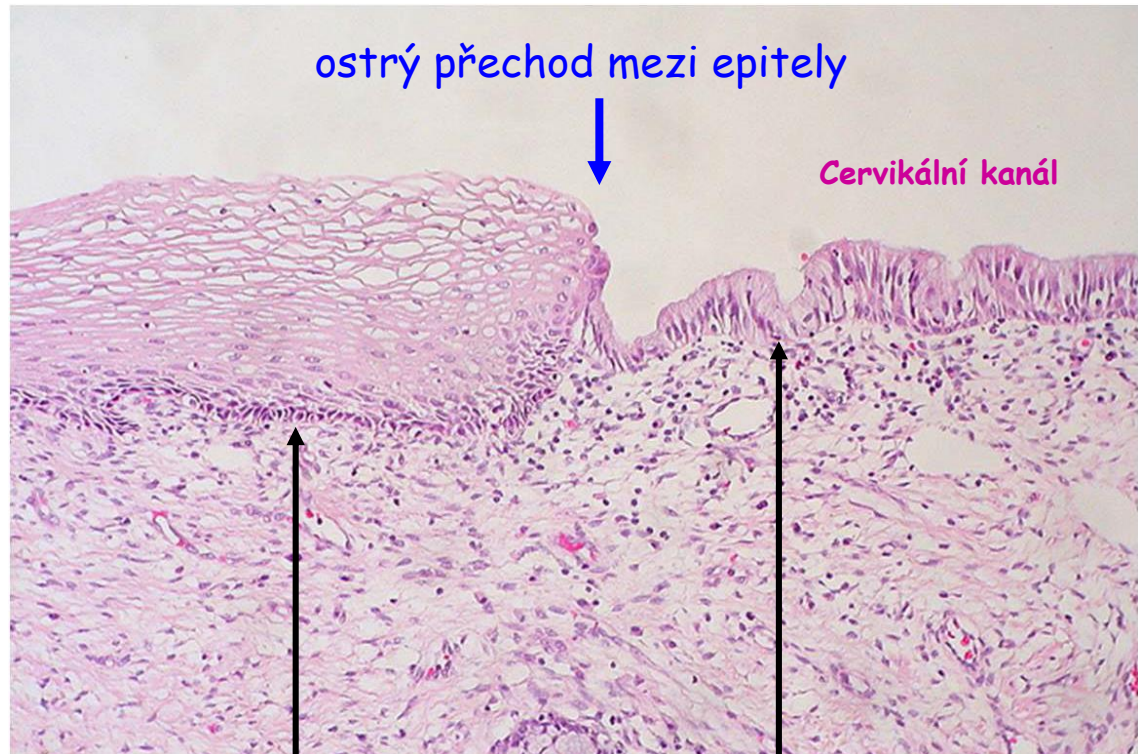
- **tři propletené vrstvy** hladké svaloviny
- během gravidity - **hyperplazie + hypertrofie** hladkosvalových buněk
- kontrakce vyvolané oxytocinem v průběhu porodu

Cervix + Orificium externum uteri

- délka 2-3 cm
- **cylindrický** tvar
- cervikální kanál: dutina dělohy - dutina pochvy
- četné **mukózní žlázy**
- mění tloušťku během ovariálního cyklu
- důležitý pro graviditu a porod
- přispívá ke **kapacitaci spermii**



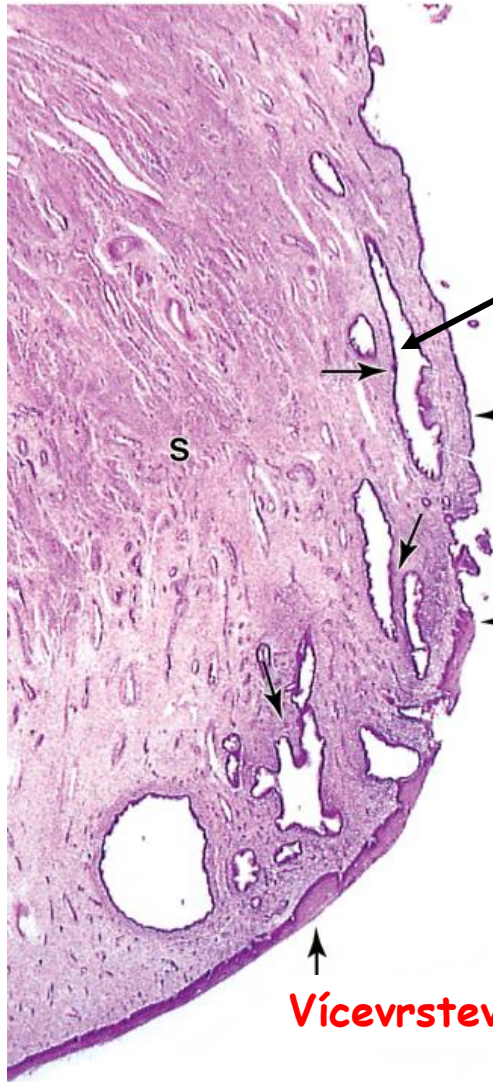
uvahealth.com



Vícevrstevný dlaždicový ep.

Cylindrický ep.

Cervix



Cervikální žlázy
(tubulární, rozvětvené, mucus)

Jednovrstevný cylindrický ep.

Přechod - cylindrický na vícevrstevný dlaždicový ep.

Vícevrstevný dlaždicový ep.

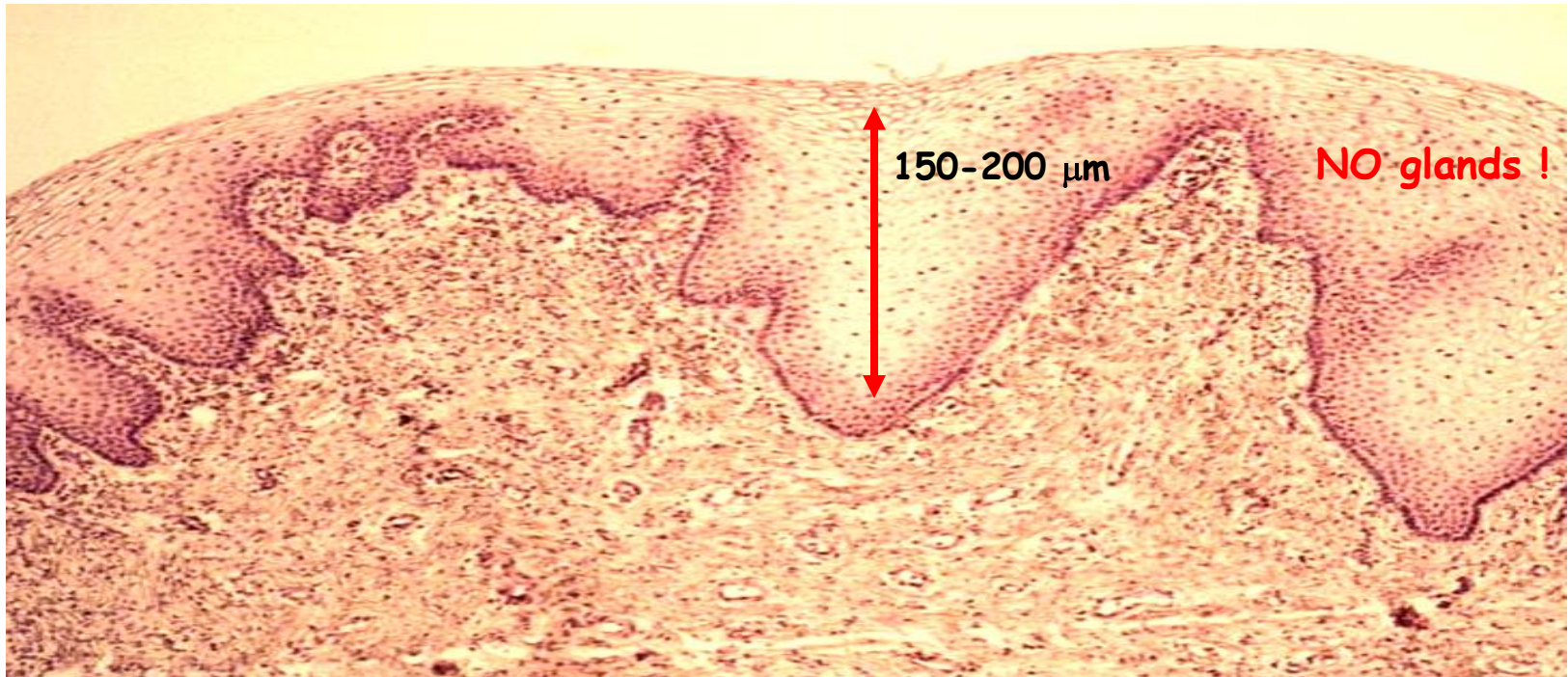
a VAGINA

Vagina 1

- během kopulace přijímá ejakulát
- slouží jako porodní cesta

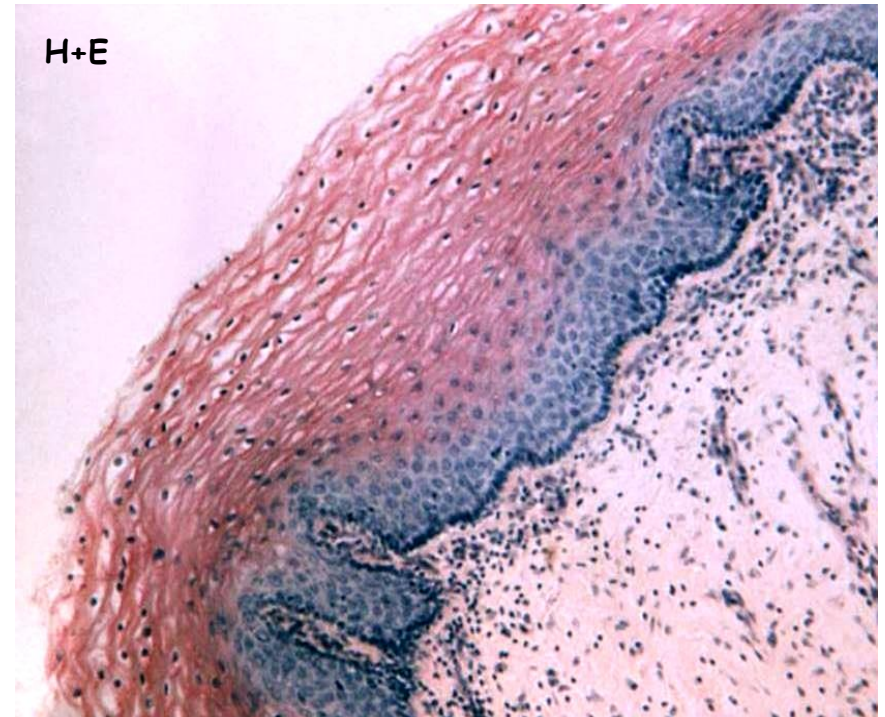
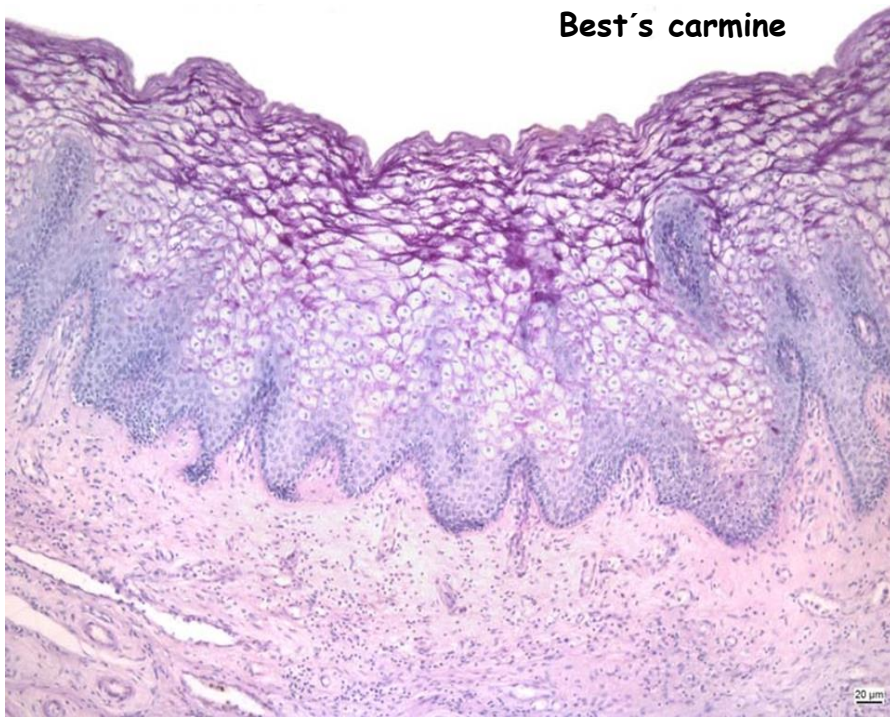3 vrstvy

- T. mucosa - **vícevrstevný dlaždicový ep. (nekeratinizující)**
- T. muscularis - **dvě vrstvy hladké svaloviny**
- T. adventitia - řídké vazivo




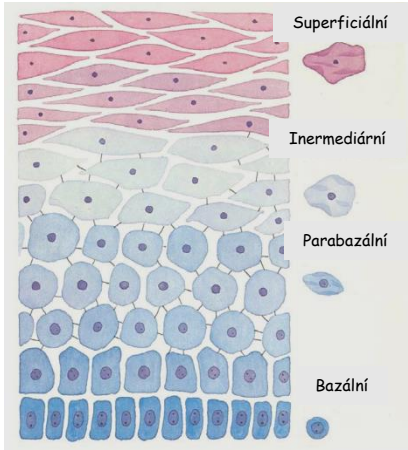
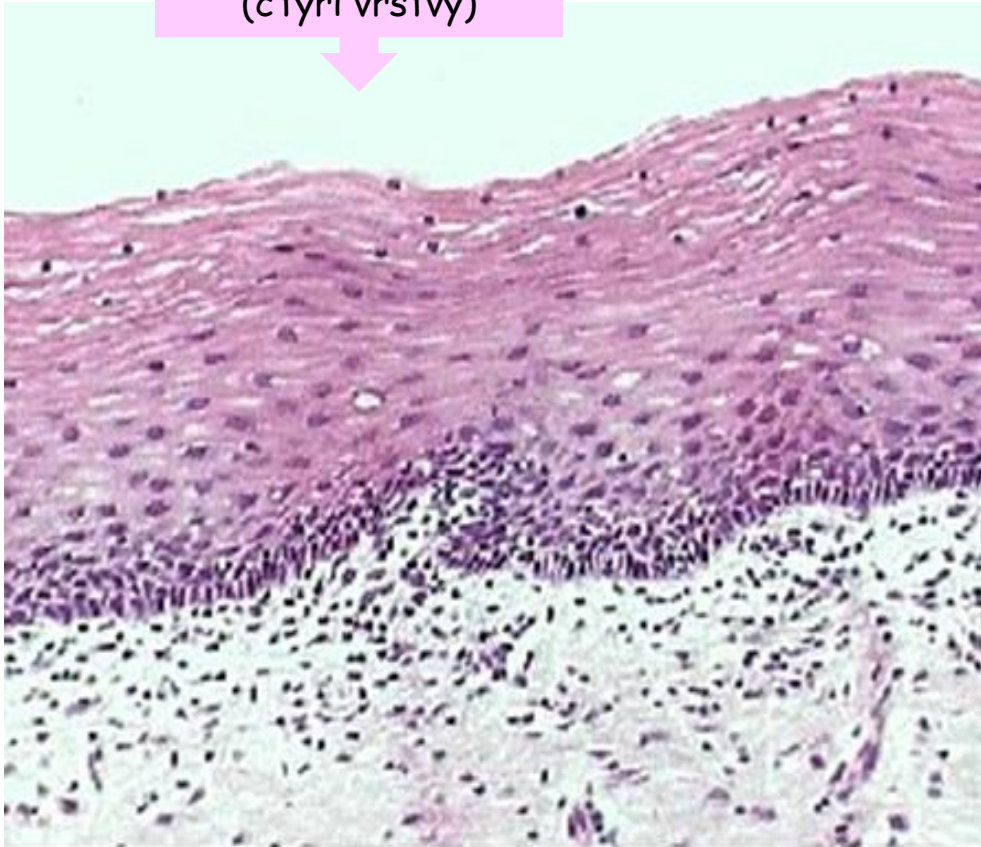
Vagina 2

Epitelie syntetizují a akumulují **glykogen** (díky stimulaci estrogenu)



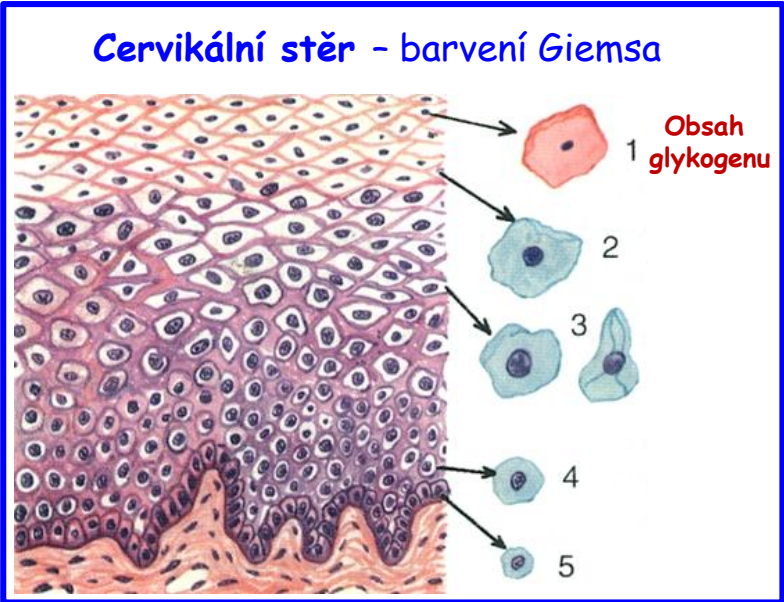
Vagina 3

Preovulační fáze
(čtyři vrstvy)



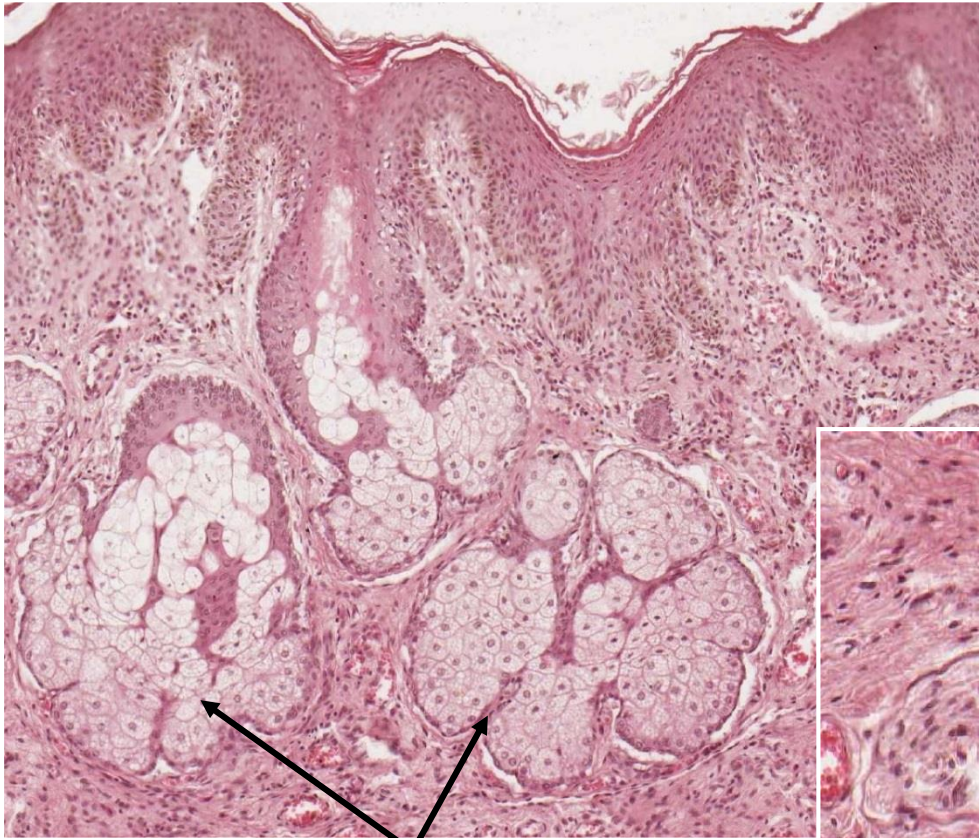
Uvolňuje se po ovulaci

- glykogen
- Lactobacillus
- acidifikace

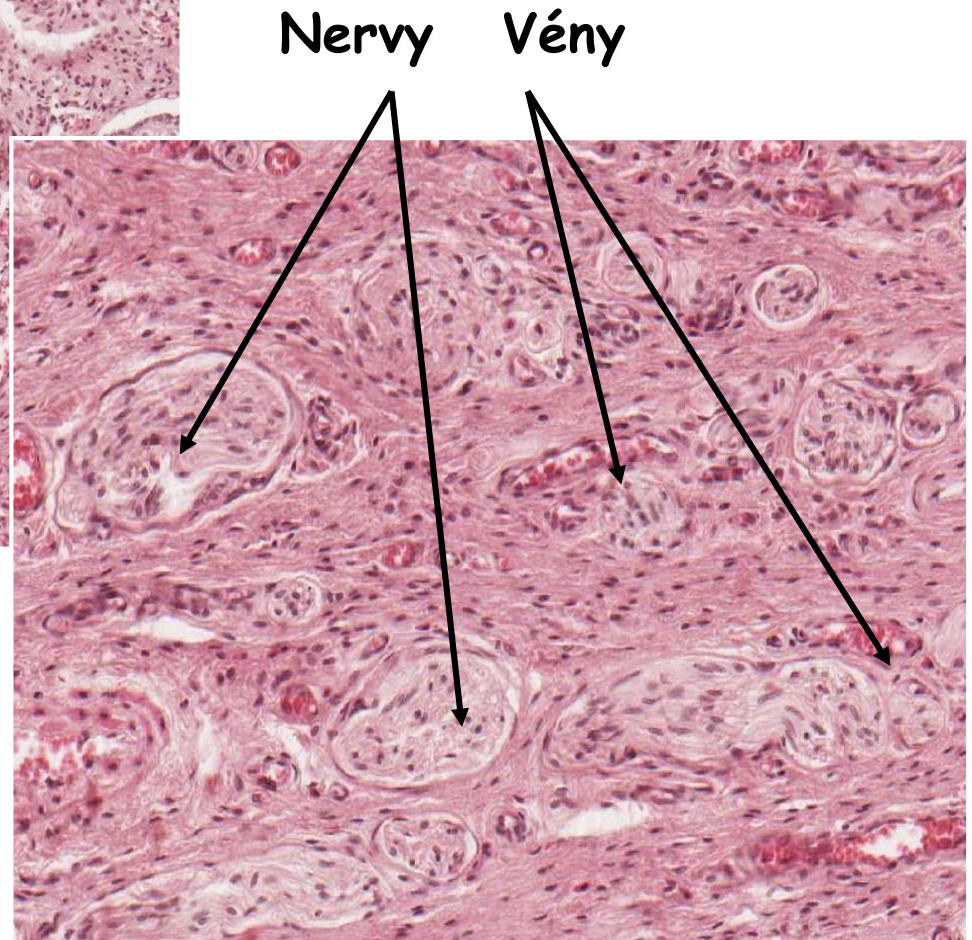


Labium minus

Pokryto bezchlupou kůží.



Mazové žlázky



Nervy

Věny

Placenta 1

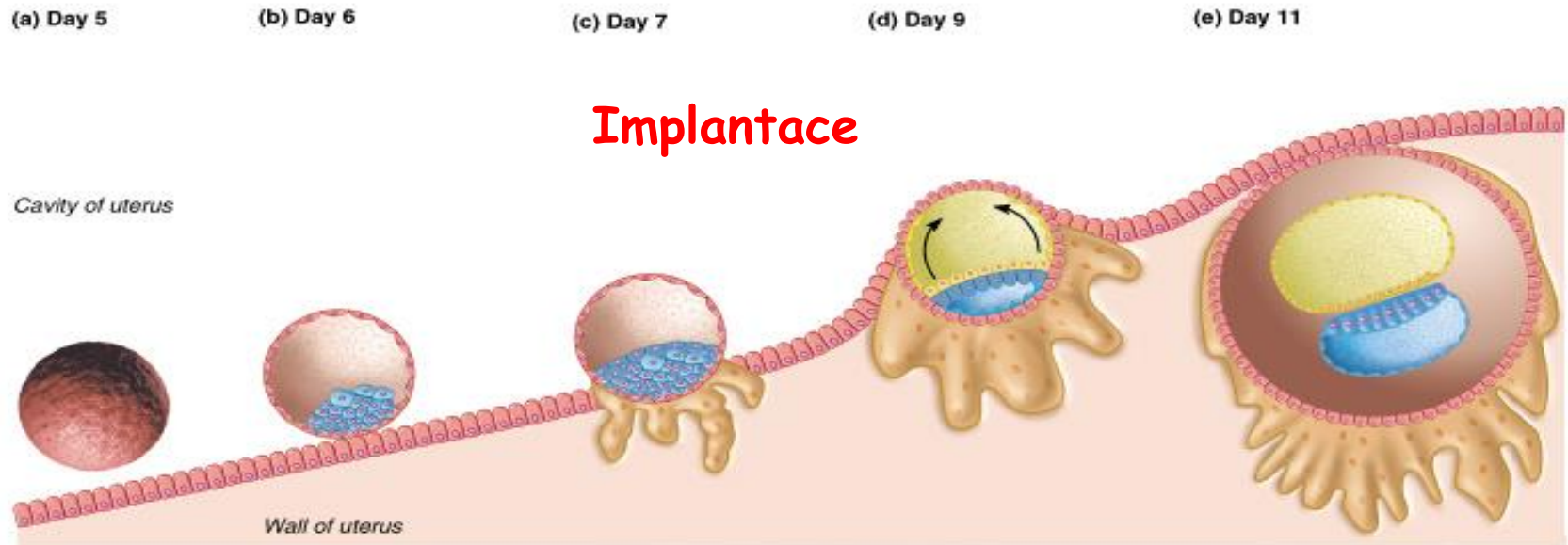
= přechodně existující orgán

Functions

- 1) **transport** (voda, kyslík, oxid uhličitý, živiny, protilátky, chem. látky = léky, odpadní látky, ...)
- 2) **metabolismus** (syntéza glykogenu, cholesterol, mastné kyseliny)
- 3) **produkce hormonů**

steroidy: progesteron, estrogeny - udržení gravidity

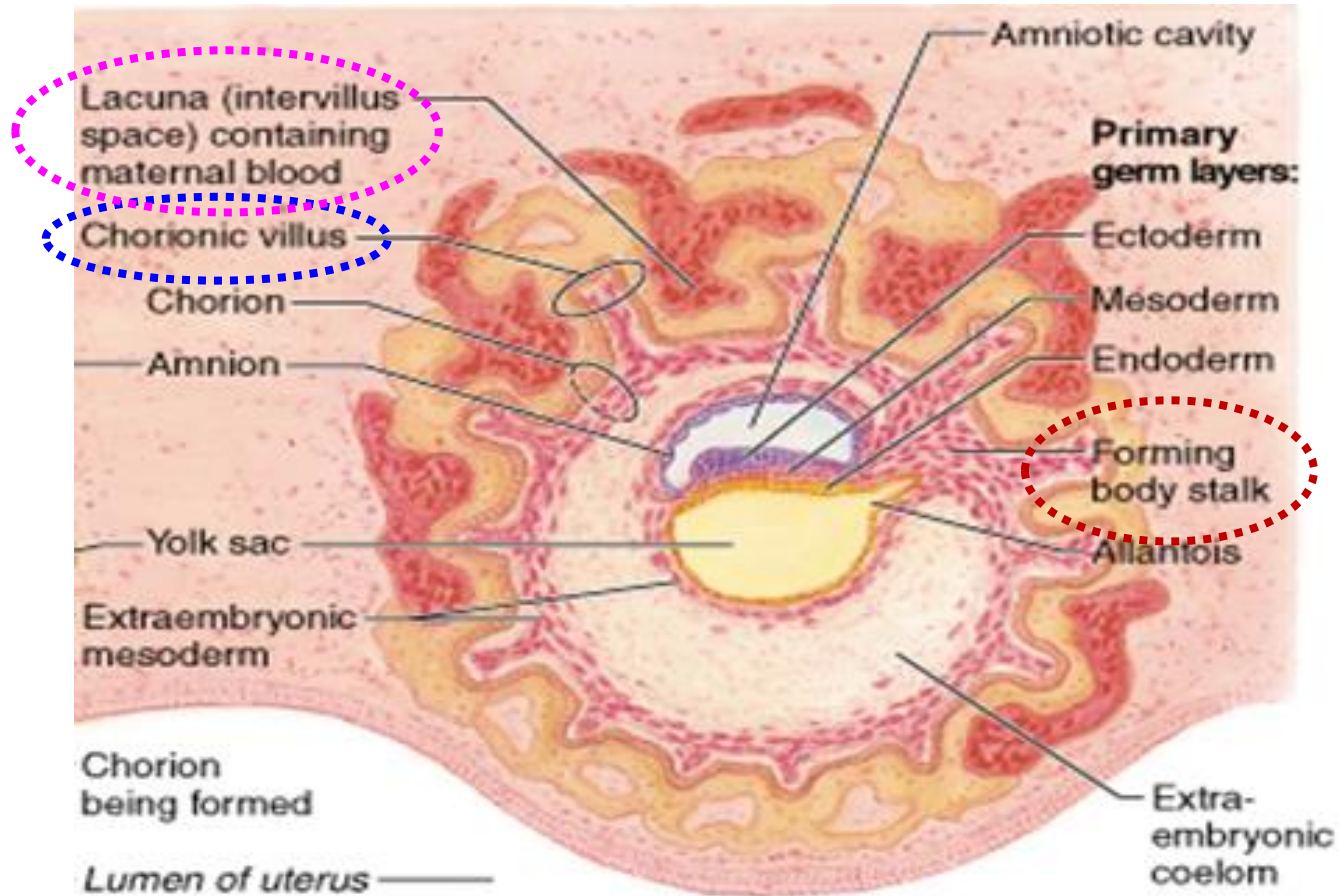
peptidy: lidský choriový gonadotropin, lidský placentární laktogen, relaxin, leptin, růstové faktory



Copyright © Pearson Education, Inc., publishing as Benjamin Cummings.

**Syncytiotrofoblast invaduje
do okolního stromatu**

Placenta 2



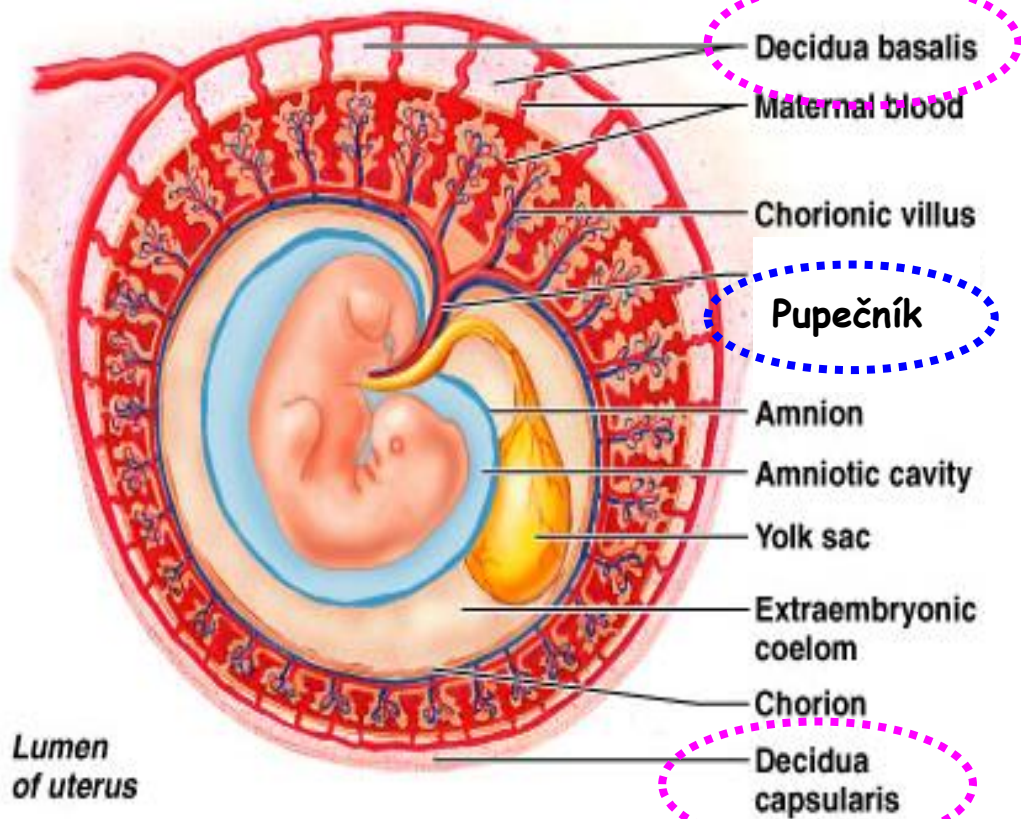
(c) 16-day embryo

Choriové klky - prstovité výběžky embryonální tkáně, které přicházejí do kontaktu s krvácějícím endometriem

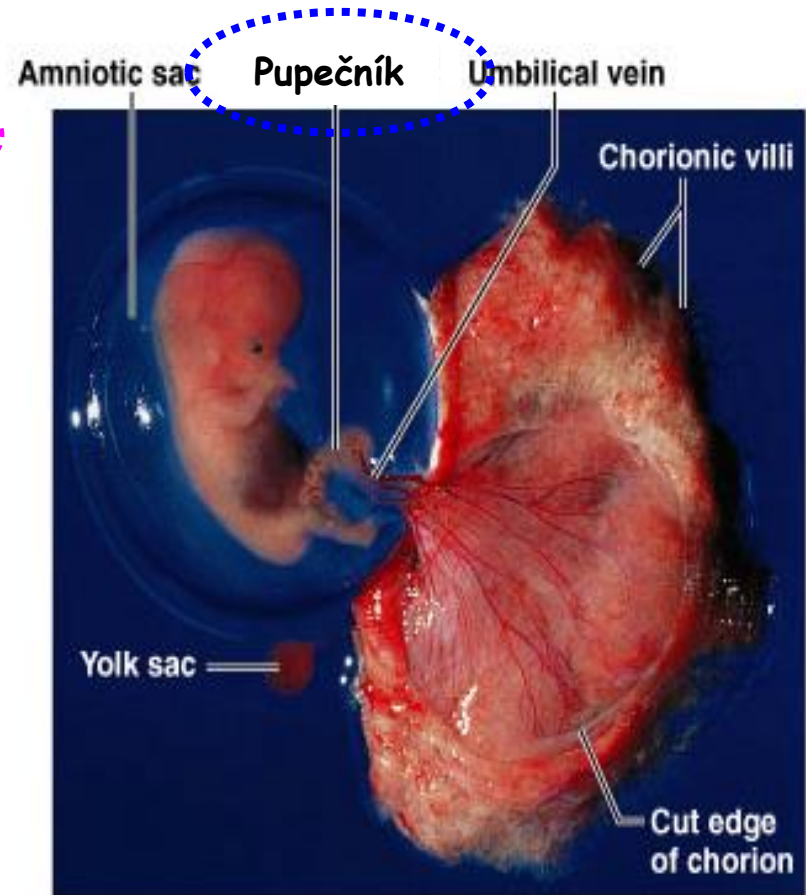
Deciduální buňky - fibroblasty endometria (velké, kubické, velmi aktivní proteosyntéza)

Placenta - silný disk tvořený choriovými klky a deciduálními buňkami (vytvořena na začátku 4. měsíce)

Placenta 3



(d) 4½-week embryo



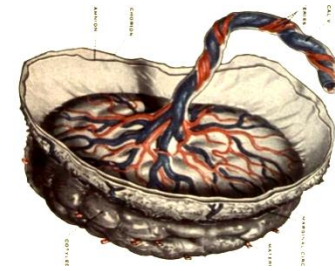
(e) 7-week embryo

Decidua basalis - mezi embryem a myometriem

Decidua capsularis - mezi embryem a děložní dutinou (postupně se ztenčuje)

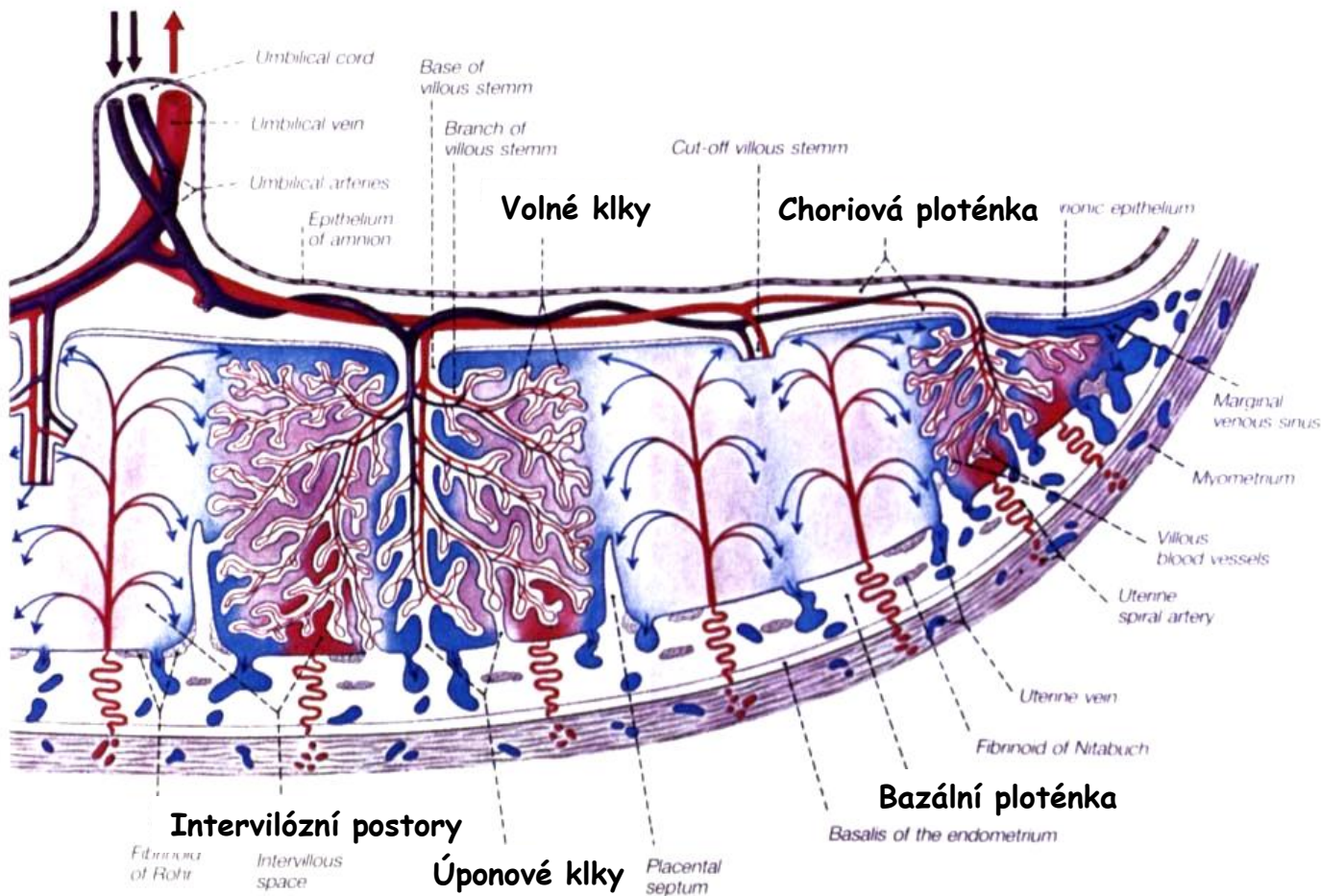
diskovitá
15 - 20 cm
400 - 600 g

Placenta 4

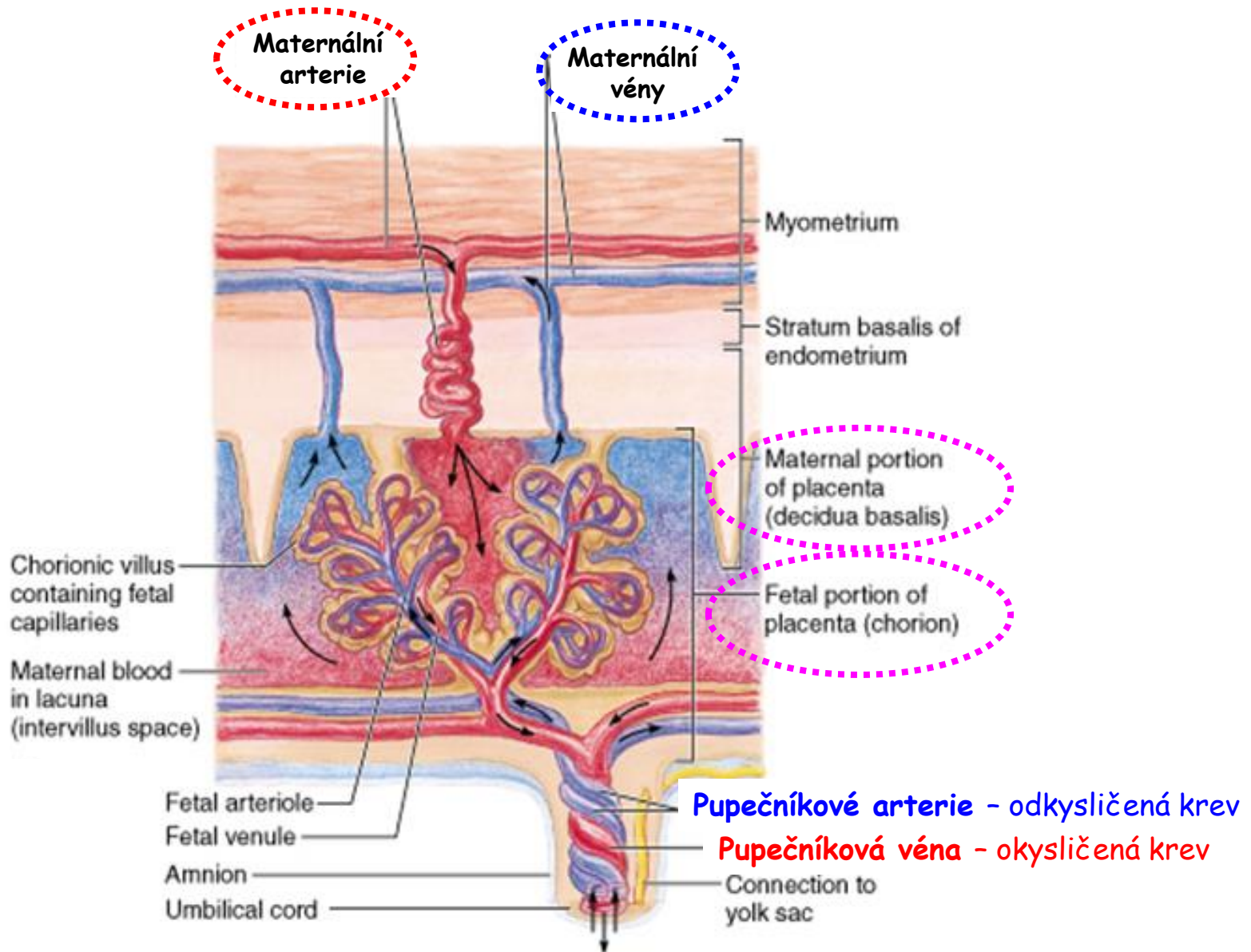


Discoidalis + Hemochorialis

- **pars fetalis** - choriová ploténka, choriové klky (úponové, volné = terminální)
- **pars materna** - decidua basalis
- **intervilózní prostory** - vznikají postupnou expanzí lakun



Placenta 5



Placenta 6

Amniový epitel
(ektoderm)

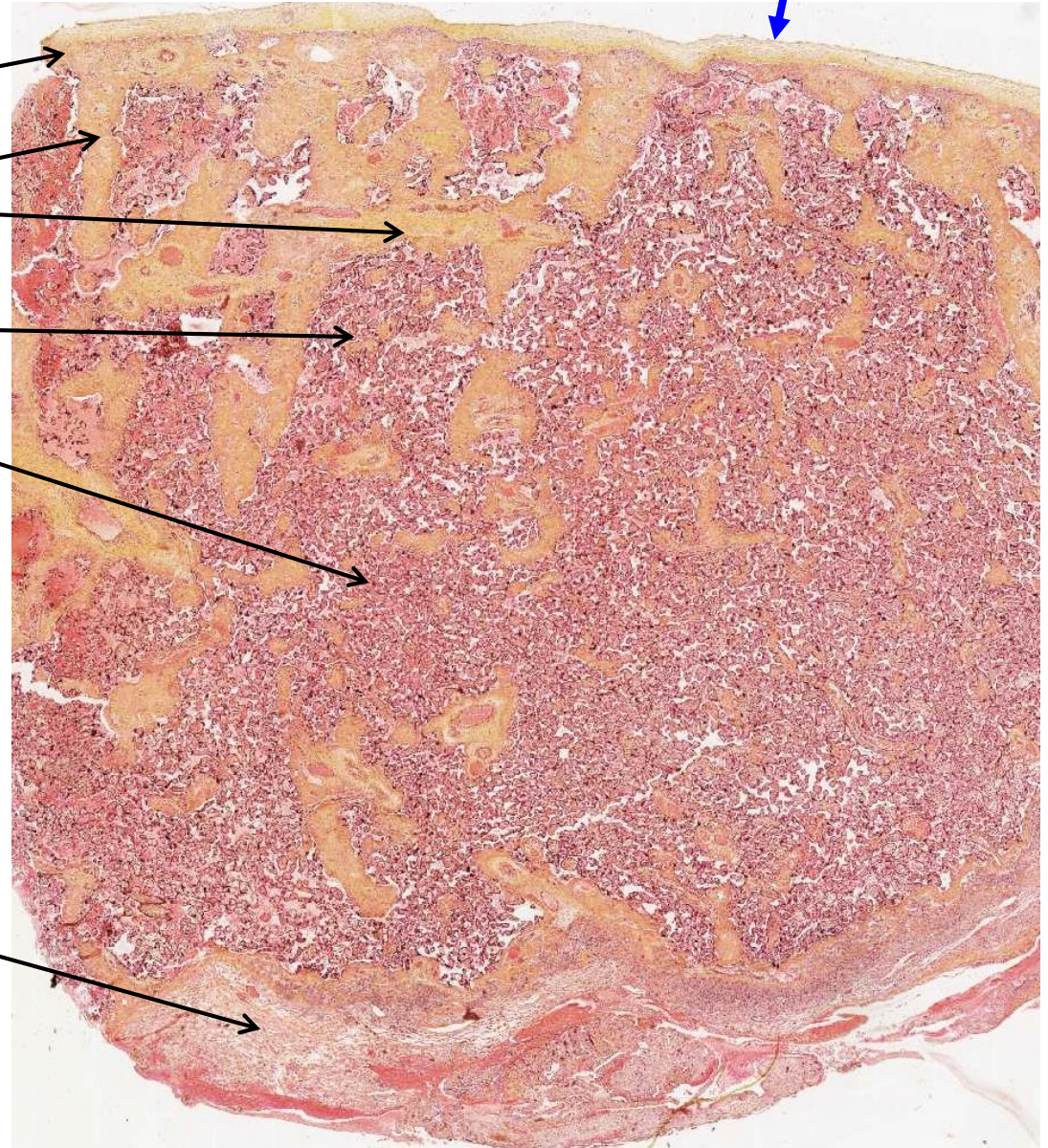
Pars fetalis

Choriová ploténka

Úponové klky

Volné klky

Pars materna

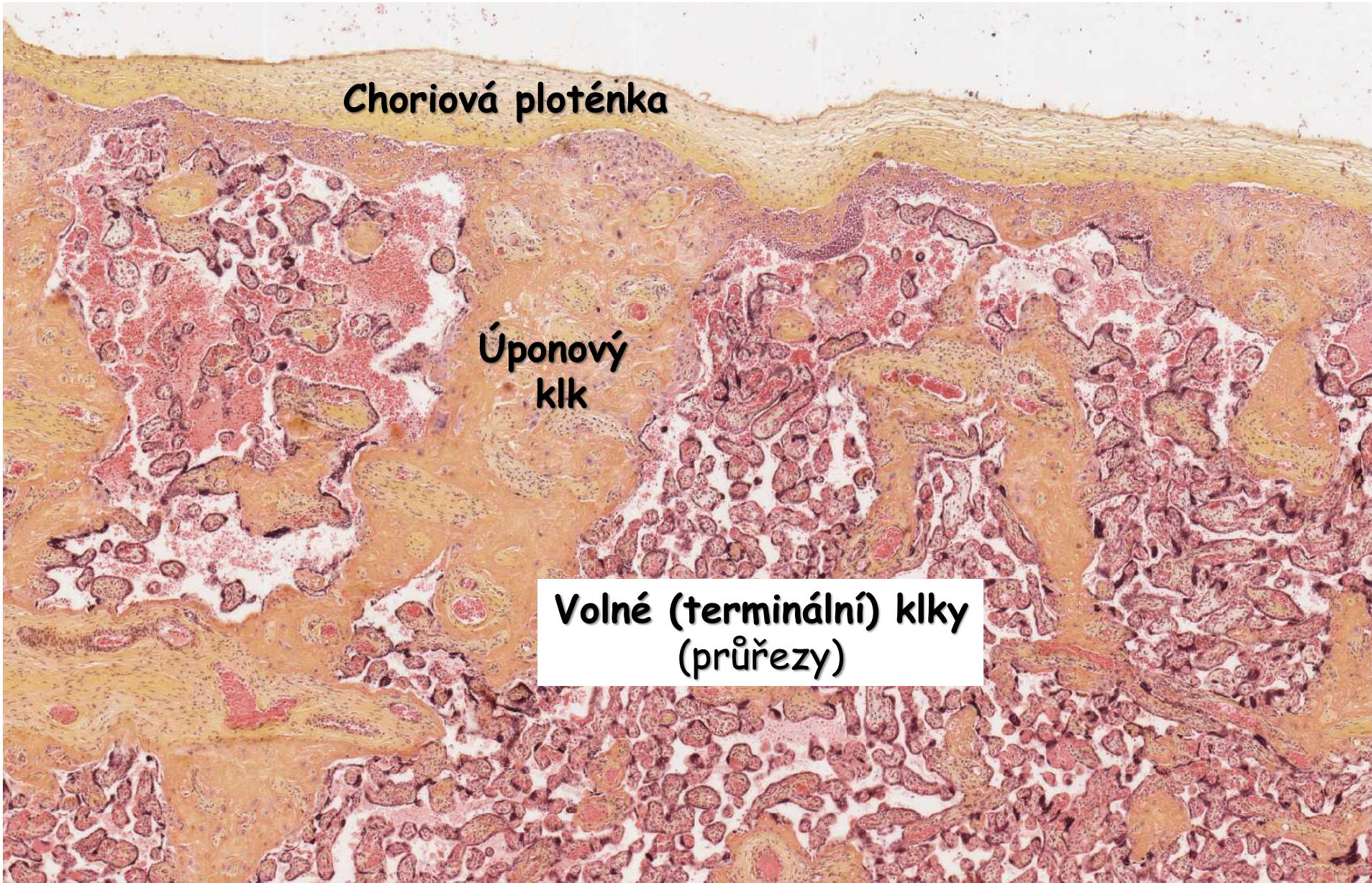


Placenta 7

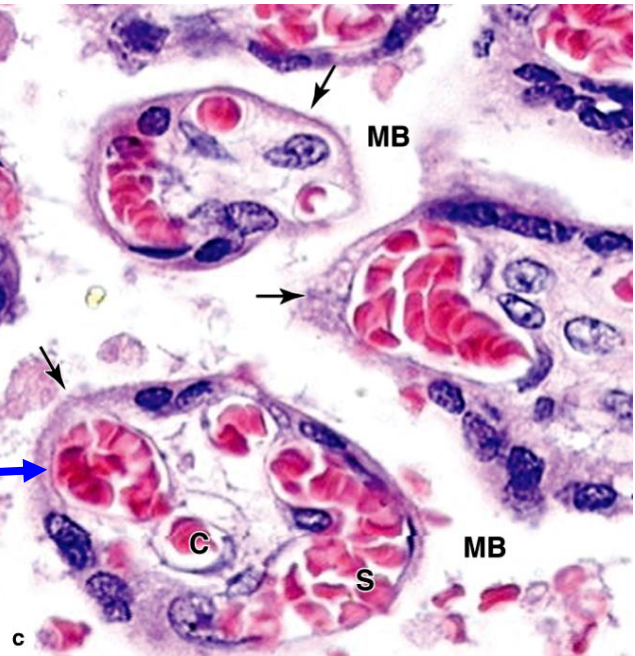
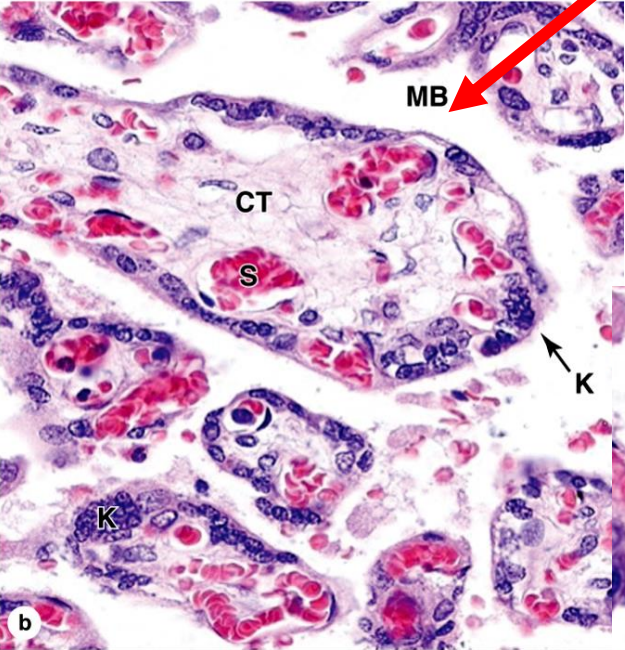
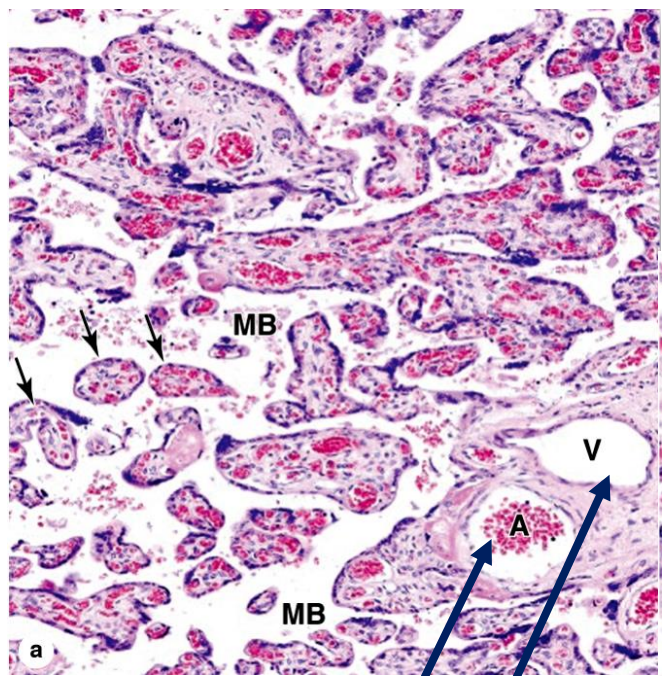
Choriová ploténka

Úponový
klk

Volné (terminální) klky
(průřezy)



Placenta 8 - Volné klky



Maternální krev

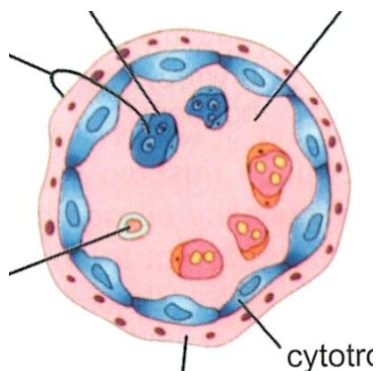
Extraembryonální vaskulatura

Syncytiotrofoblast

Placentární bariéra

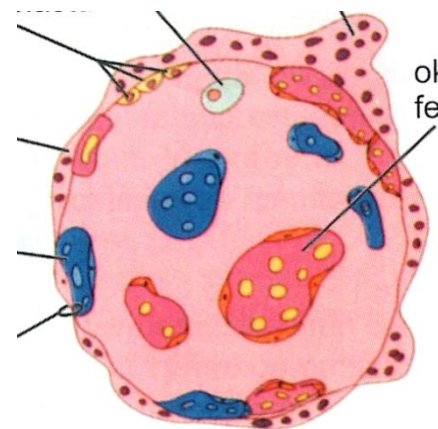
Do poloviny gravidity

- endotel kapilár
- basal lamina endotelu
- **rosolovitě vazivo**
- **cytotrofoblast**
- bazální lamina syncytiotrofoblastu
- syncytiotrofoblast



Od 5. měsíce

- endotel kapilár
- basal lamina endotelu
- bazální lamina syncytiotrofoblastu
- syncytiotrofoblast



Pupečník

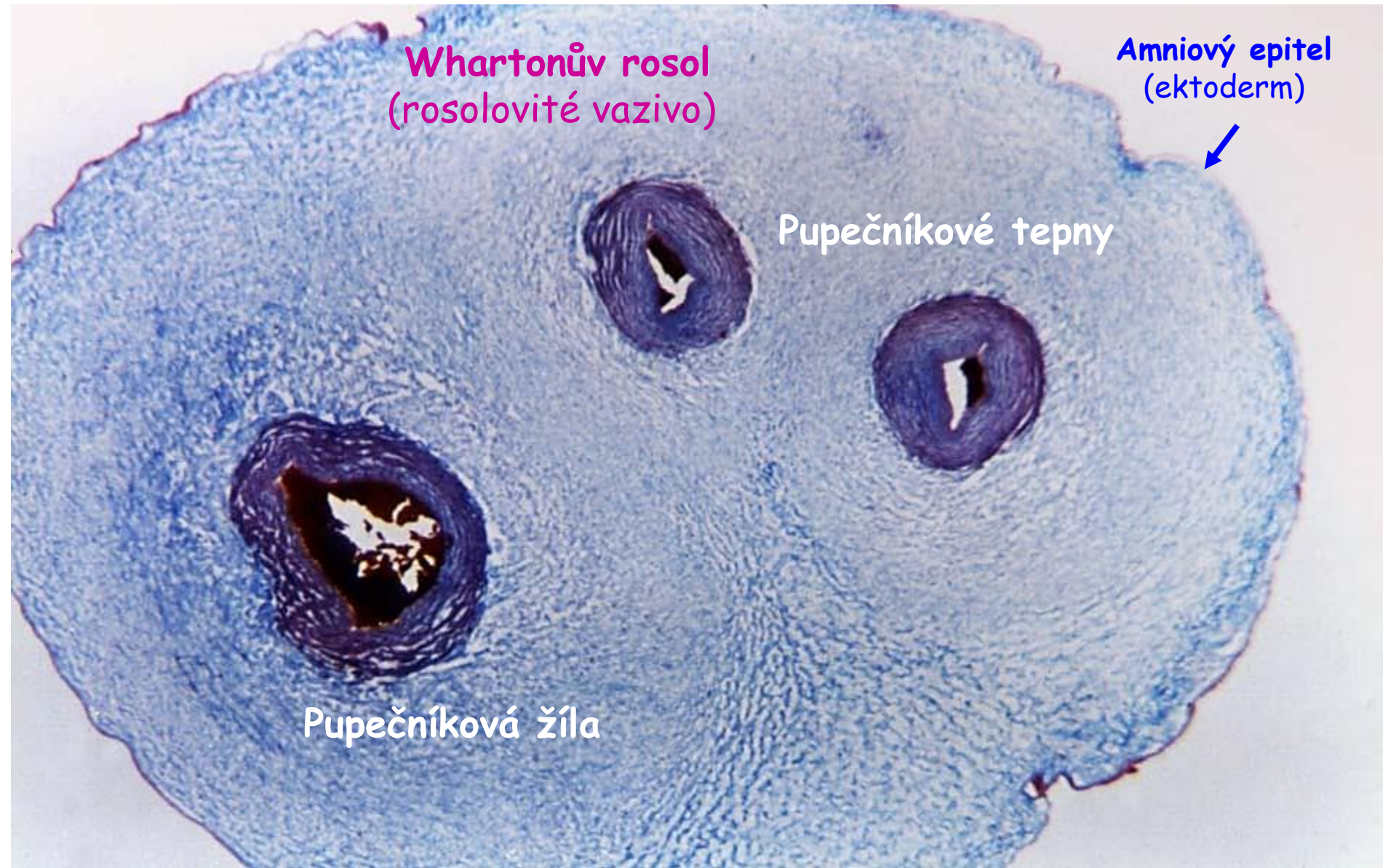
- spojuje fetus s placentou
- délka cca 55 - 60 cm

Whartonův rosol
(rosolovité vazivo)

Amniový epitel
(ektoderm)

Pupečnickové tepny

Pupečnicková žíla



Děkuji za pozornost!

Dotazy a komentáře na:
ahampl@med.muni.cz