

Dětská otorinolaryngologie

MUDr. M.Máchalová
Dětská ORL klinika FN Brno

Problematika ORL onemocnění v dětském věku

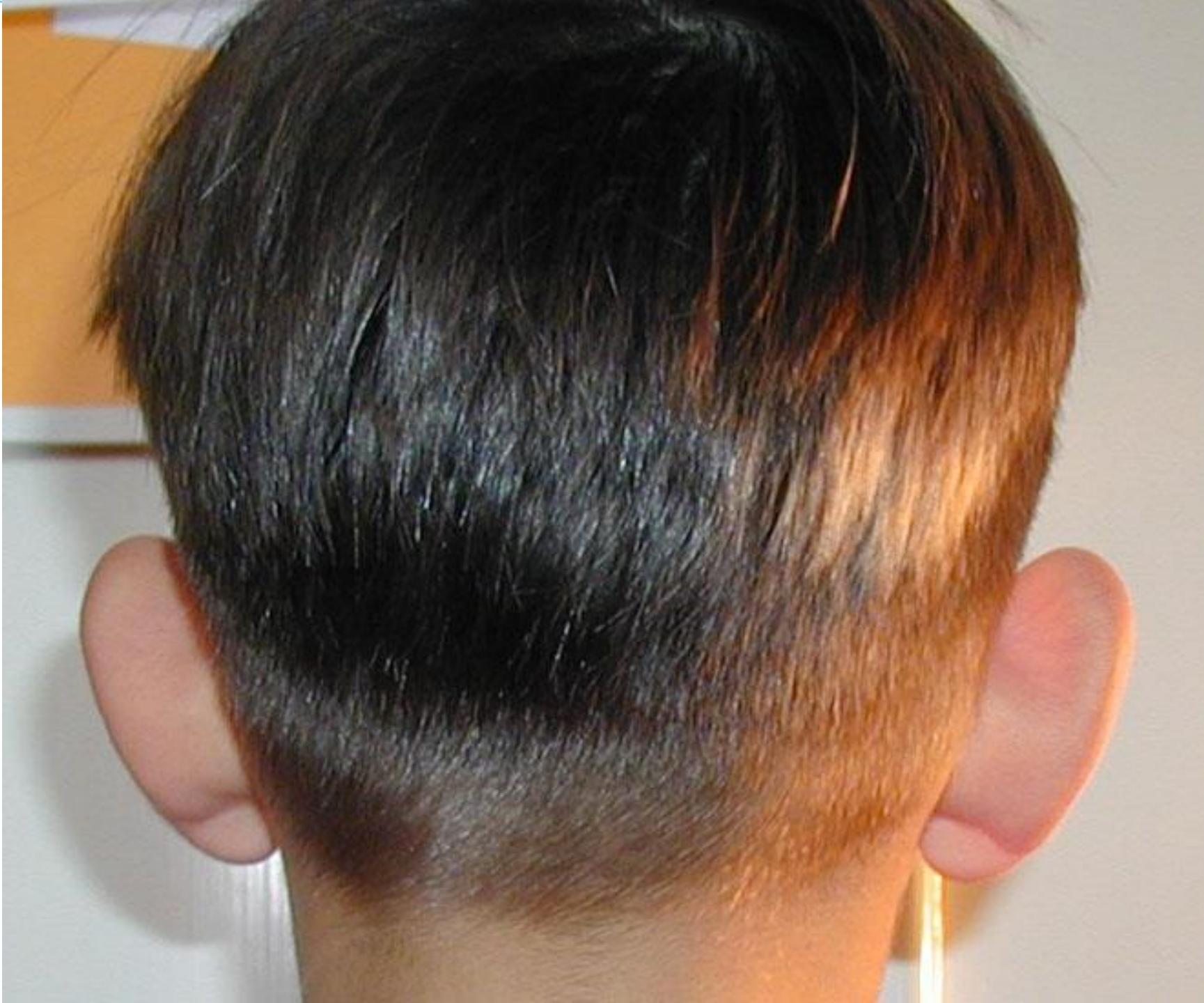1. záněty
2. úrazy
3. cizí tělesa
4. vrozené vývojové vady
5. nádory

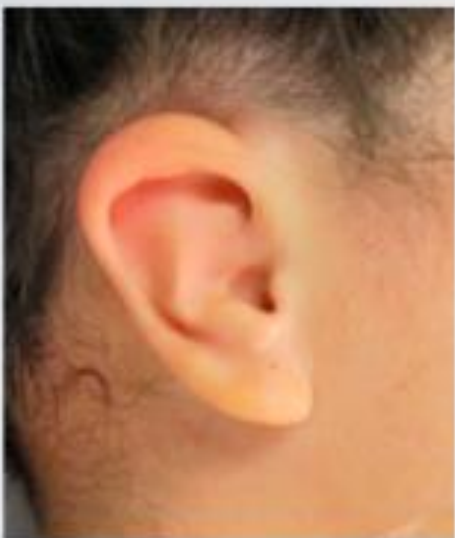Anatomie ucha

- boltec
- zvukovod
- bubínek
- středouší (středoušní kůstky, pneumatický systém mastoidálního výběžku)
- vnitřní ucho (smyslové sluchové a rovnovážné ústrojí)

Vrozené vývojové vady ucha

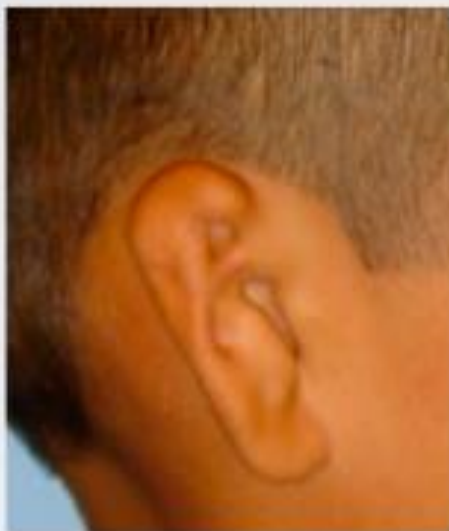- mikrotie I.-III. stupně + atrézie zvukovodu + sluchové vady
- změny tvaru a velikosti boltců, příušní výrůstky
- preaurikulární píštěle, coloaurální píštěl





Grade 1

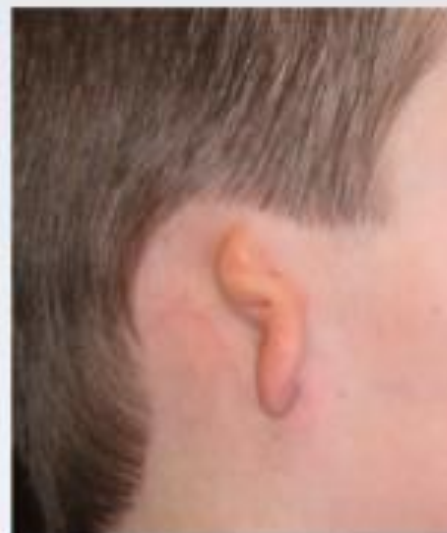Smaller than normal, but the ear has mostly normal anatomy



Grade 2

Part of the ear looks normal, usually the lower half

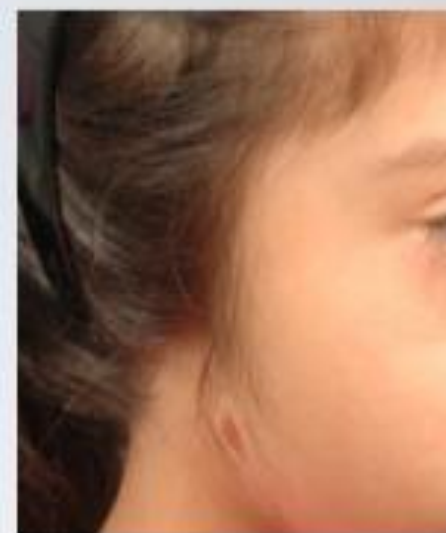The canal may be normal, small or completely closed



Grade 3

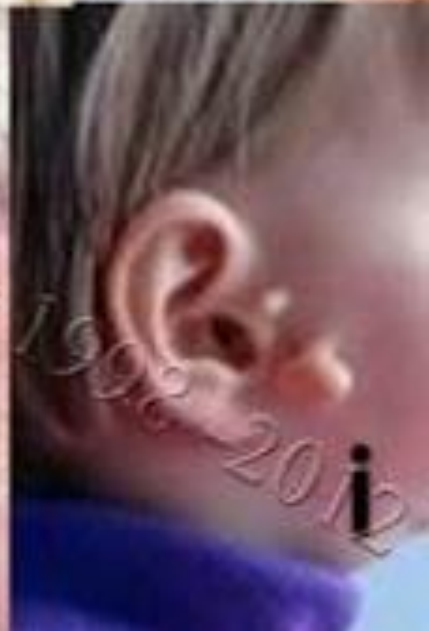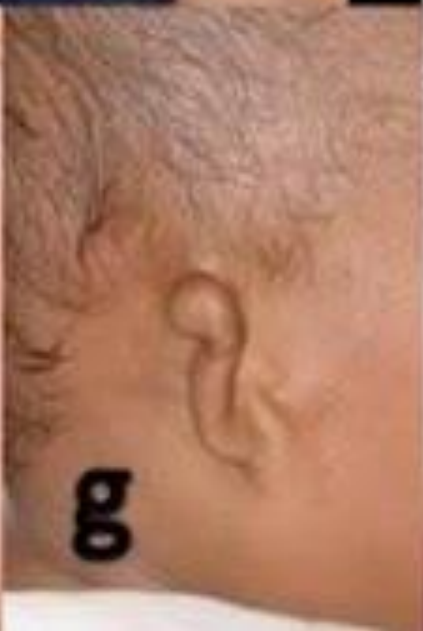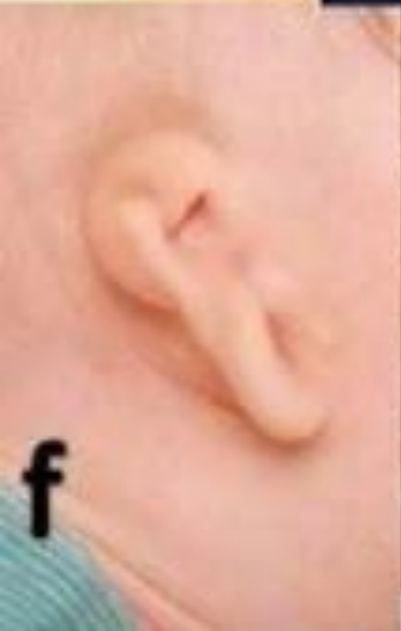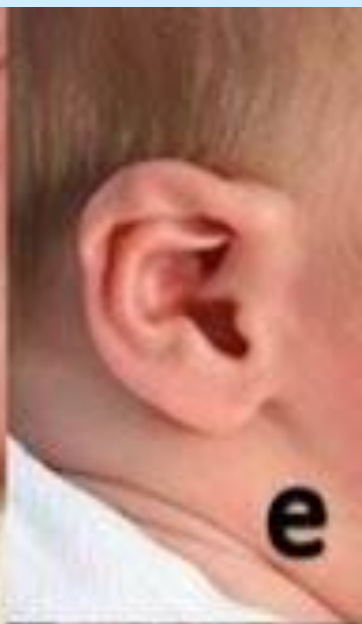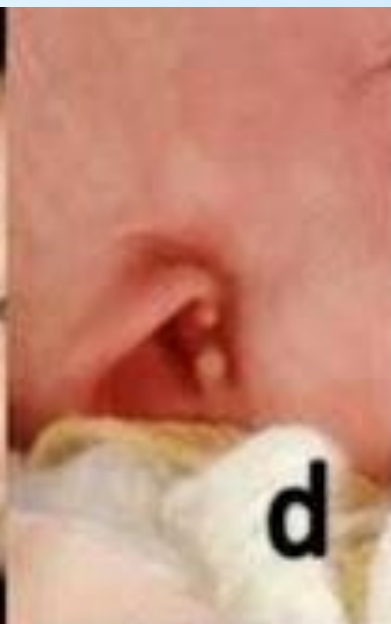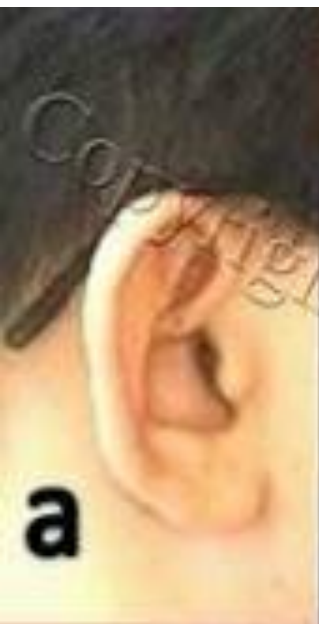Just a small remnant of "peanut-shaped" skin and cartilage

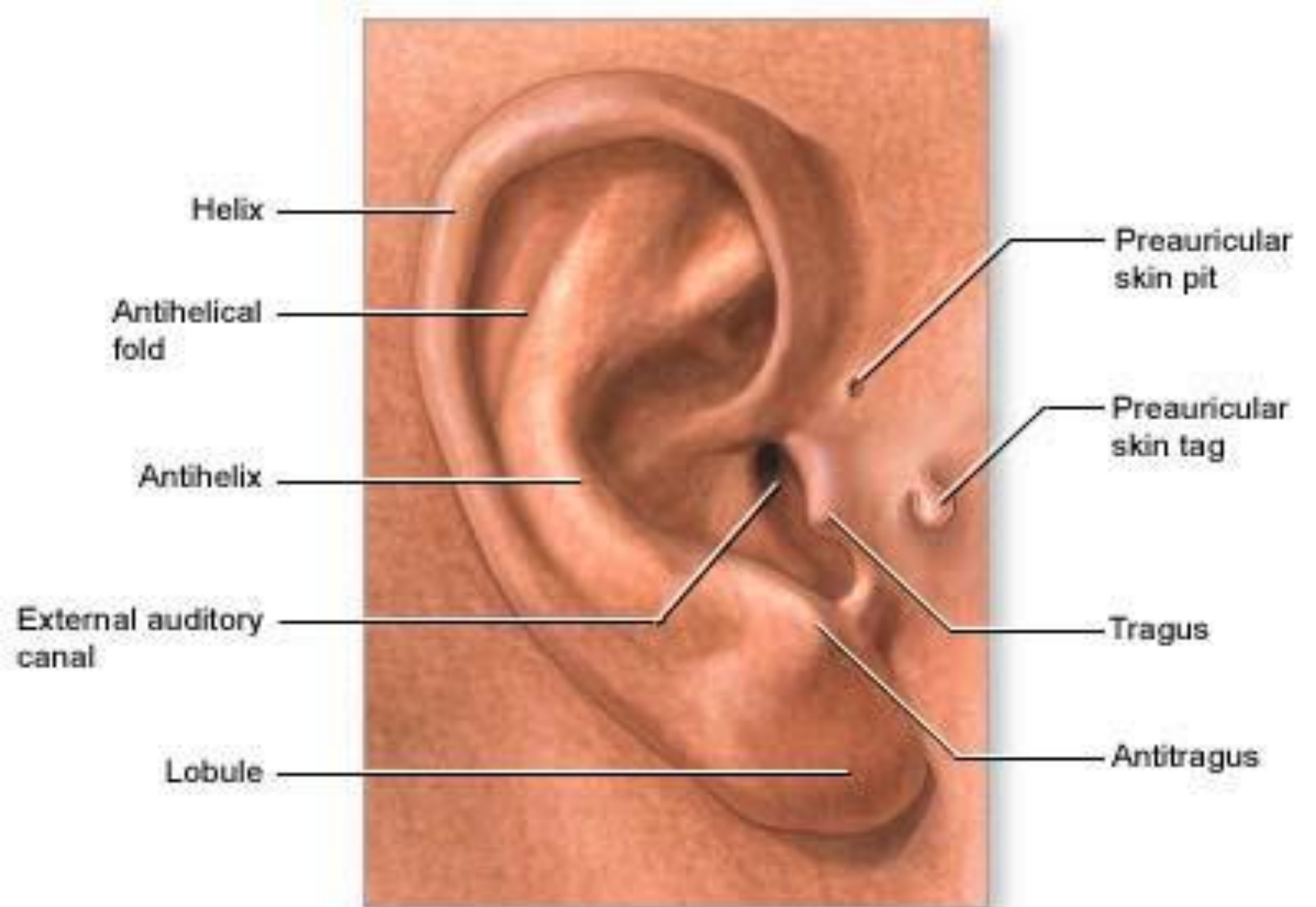
There is no canal, which is called aural atresia



Grade 4

Complete absence of both the external ear and the ear canal, also called "anotia"





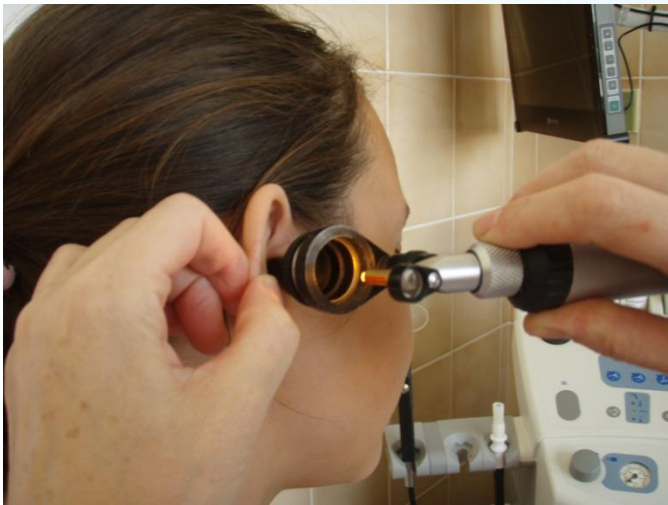Onemocnění zvukovodu

- cizí tělesa
- poranění (čištění, úrazy hlavy)
- záněty (**bakteriální - zejména letní období**)
 - (vzácněji virové, mykotické)
- ekzémy (**alergici**)
- cerumen

Diagnostika akutního zánětu středouší

- Otoskopie

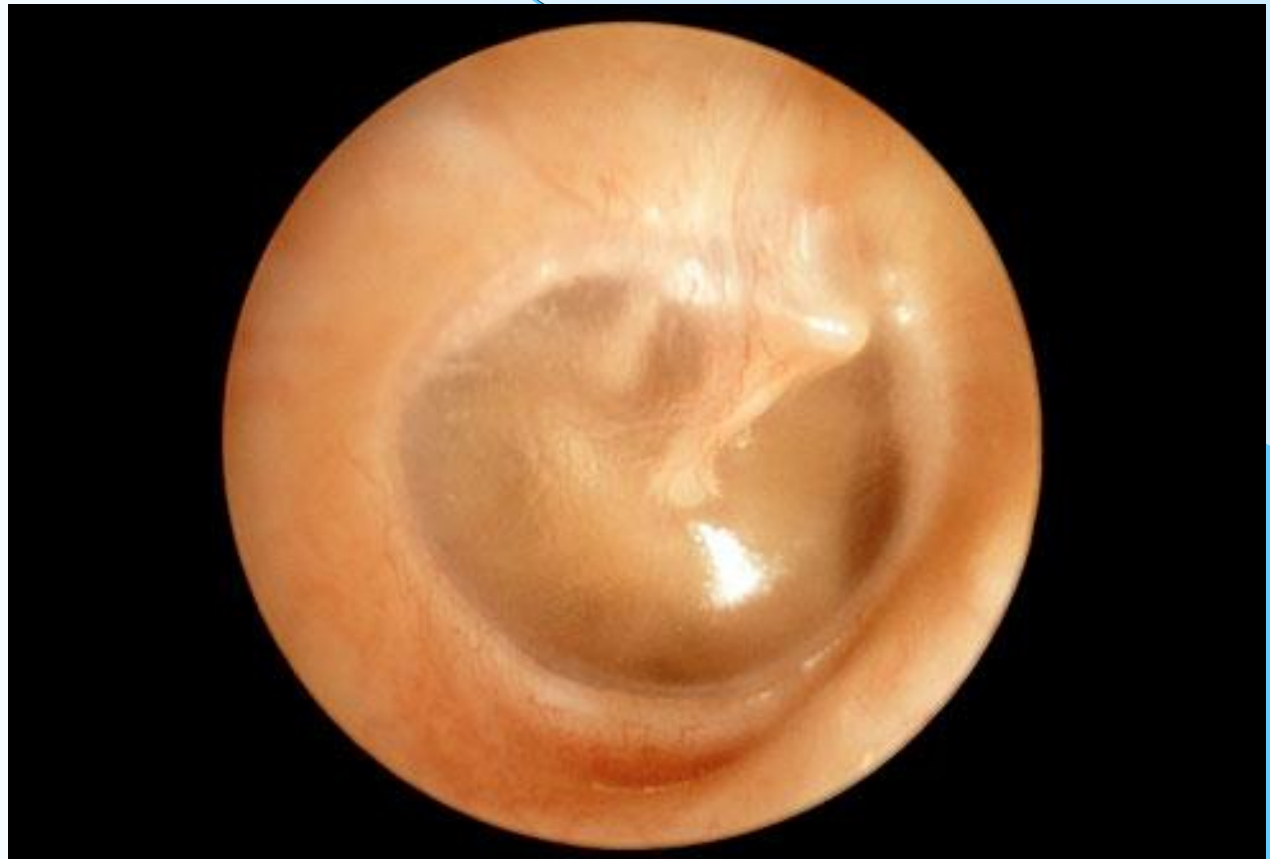vždy nejprve zdravá strana, ideální je zvětšení obrazu (otoskop nebo mikroskop), odstranění cerumina (na nemocné straně)



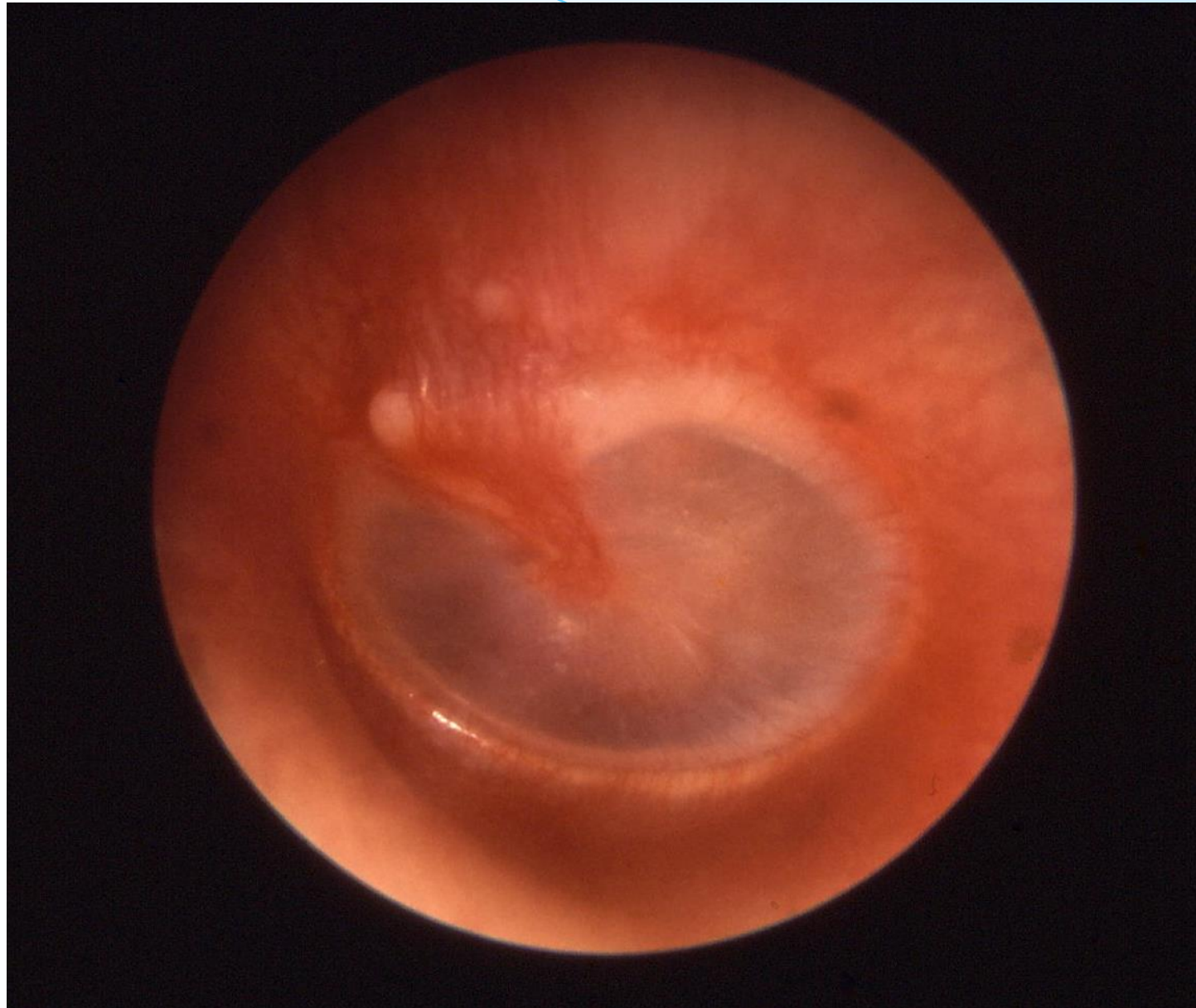


Popis bubínku

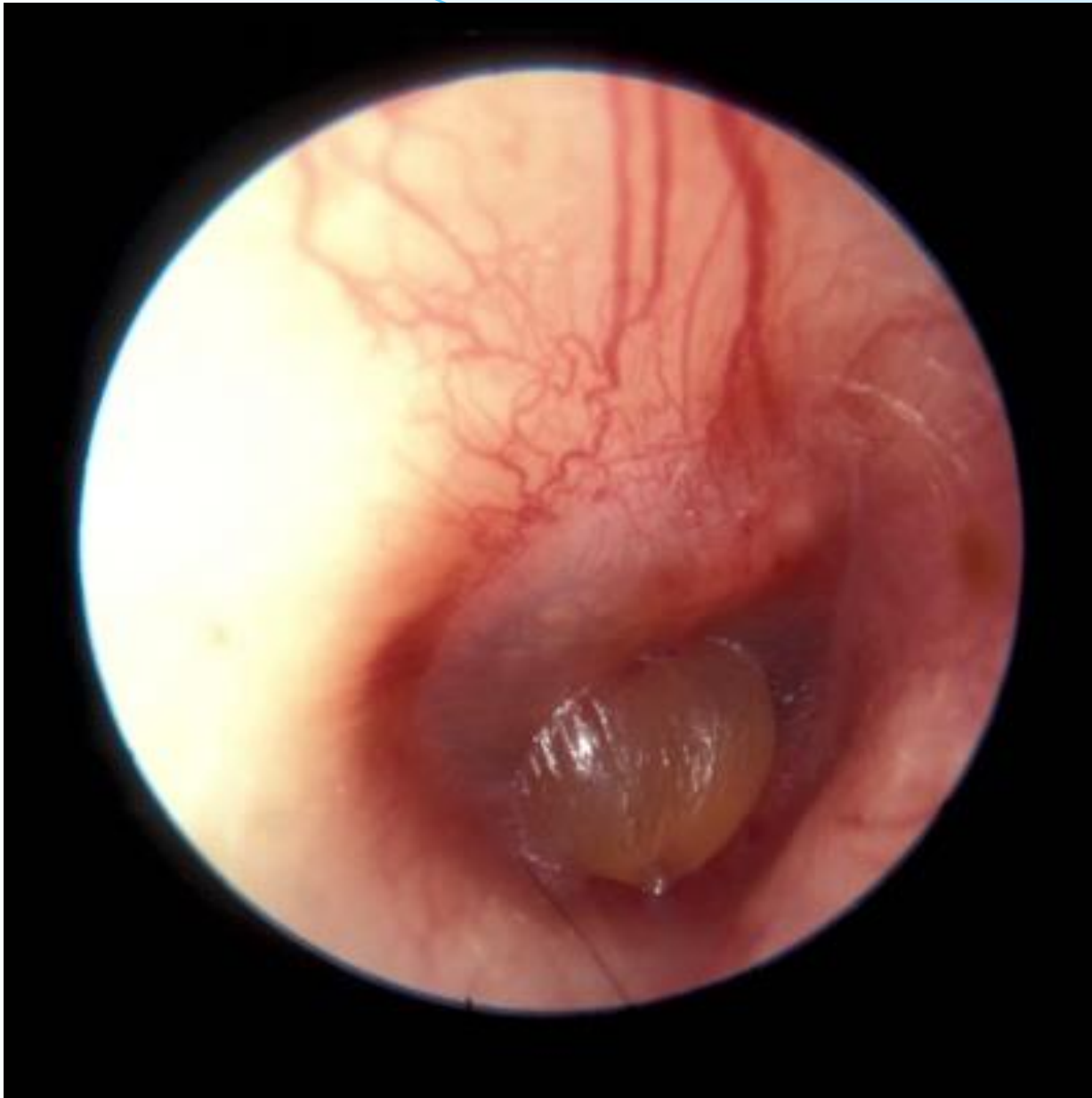- Barva
- Postavení
- Kontury
- Celistvost



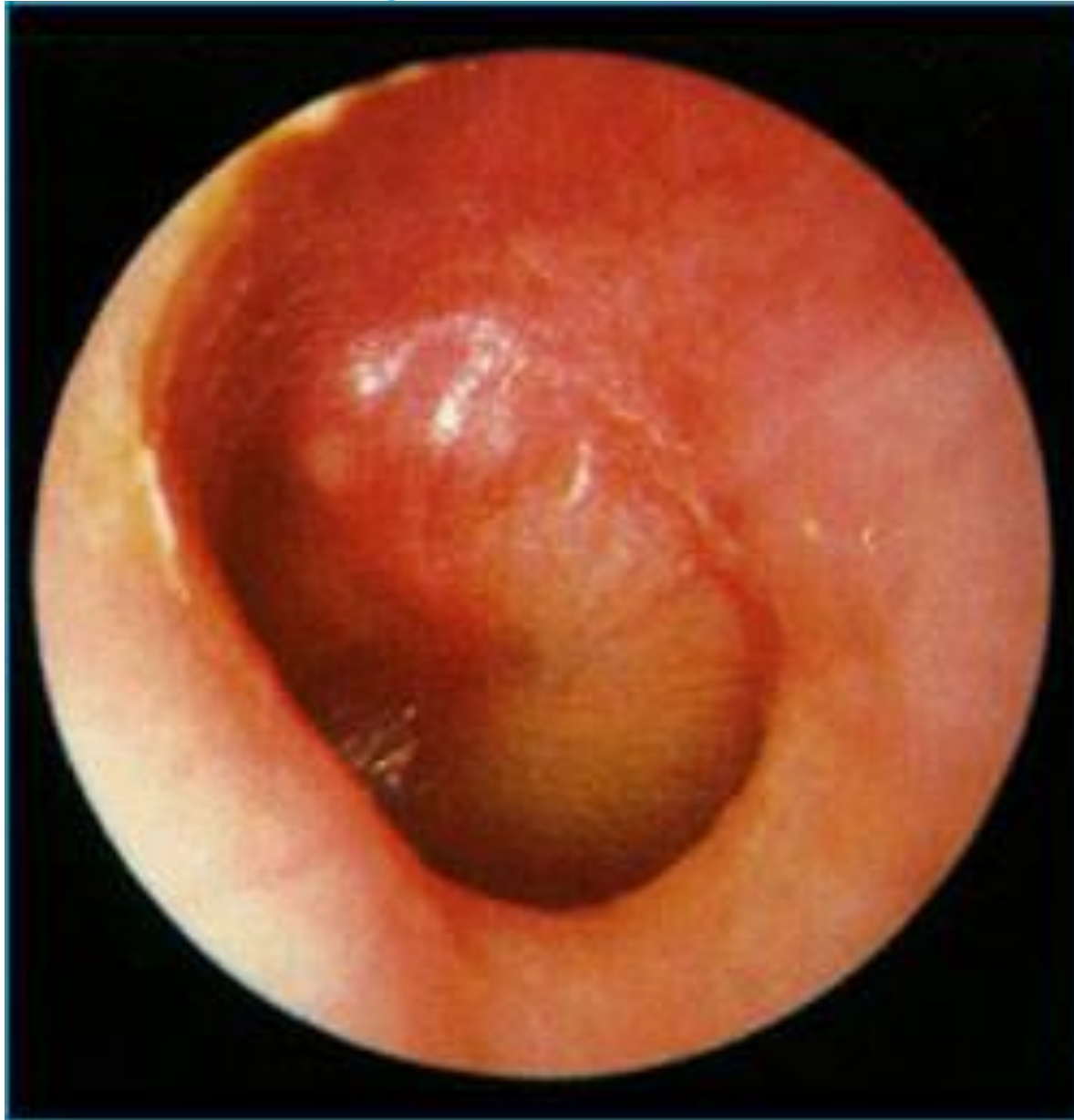Otitis media acuta incipiens



Myringitis bullosa



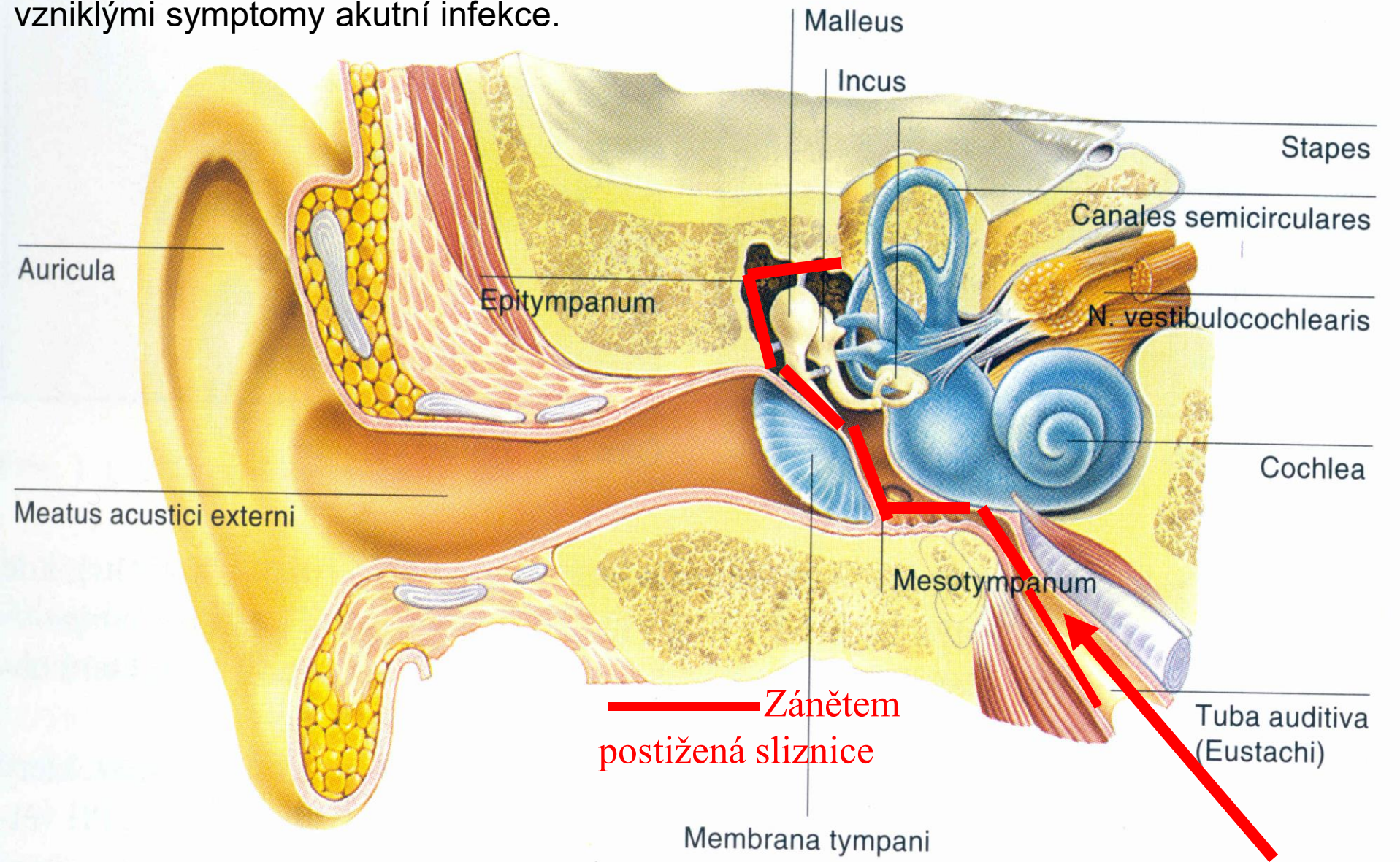
Otitis media acuta



Akutní zánět středouší

- bubínek, sliznice středouší a pneum. systému mastoid. výběžku
- kojenci, batolata, předškoláci
- současně infekt HCD
- teplota, neklid, bolest
- virové, bakteriální
- počínající zánět - lokální terapie (boralkohol, Otobacid)
- rozvinutý zánět - paracentéza, ATB (charakter sekretu, klinický stav dítěte)
- **KOMPLIKACE**
- **akutní mastoiditida** (antromastoidectomie, parenterální podávání ATB)
- **meningitida**
- **obrna lícního nervu**
- **tromboflebitida, trombóza esovitého splavu**

OMA je zánět sliznice dutiny bubínkové a sliznice pneumatického systému spánkové kosti, doprovázený náhle vzniklými symptomy akutní infekce.



Obr. 1.1

Vstup infekce z nosohltanu

Terapie otitidy (odstranění příznaků)

● příznaky

● bolest ucha →

● vyklenutý bubínek →

● horečka →

● zhoršení sluchu

● neklid dítěte →

● sekrece ze zvukovodu →

● terapie

● analgetikum (paracet., ibuprof.)

● paracentéza

● antipyretikum (paracet., ibuprof.)

● sedativum (bisulep., dosulepin, promethazin)

● lokální ošetření (ušní roztoky)

Komplikace OMA

INTRATEMPORÁLNÍ

akutní mastoiditis, subperiostální absces

paréza lícního nervu

petrositis, labyrinthitis

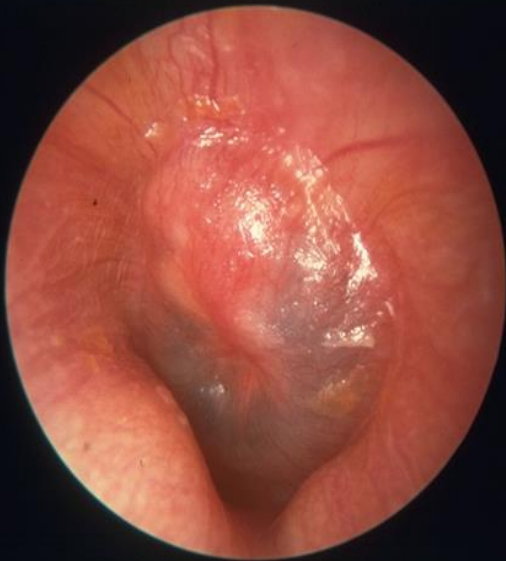INTRAKRANIÁLNÍ

trombóza a tromboflebitida splavů

otogenní sepse, otický hydrocefalus,

meningitis, mozkový, mozečkový absces

Otitis media recidivans - OMR



- 3 a více akutních otitid za půl roku
- nebo 4 a více za rok
- Tympanometrie – A, C2 , B
- Sanace nosohltanu
- Zavedení tlak vyrovnávající trubičky - TVT

Sekretorický zánět středouší

- sekret za celistvým bubínkem, bez přítomnosti klinických známek zánětu
- převodní nedoslýchavost
- na podkladě chronické dysfunkce ET
- terapie- odsátí sekretu, adenotomie, zavedení ventilační trubiček
- neléčená OMS - vpáčený bubínek - adheze - tympanoskleróza - cholesteatom

Perforace bubínku

- traumatická perforace
- stav po opakovaných otitidách
- operační řešení (překrytí perforace, myringoplastika)

Nádory ucha

- vzácně u dětí
- **histiocytosis X** (několik forem , lokalizace ve spánkové kosti- defekty , granulace ve zvukovodu)
- **rhabdomyosarkom** (z kosterní svaloviny, velmi zhoubný nádor)
- **neurinom n.VIII.** (poruchy sluchu, rovnováhy, ušní šelest-problematika dospělých)

Bolest ucha

- není vždy ušního původu
- **neuralgie n.glossopharyngeus**
- přenesená **bolest z hltanu** (angíny, komplikace angín, stav po TE)
- **záněty slinných žláz**
- **záněty zubů**



Děkuji za pozornost