

Pacient - muž, 52 let:

OA: zdravý

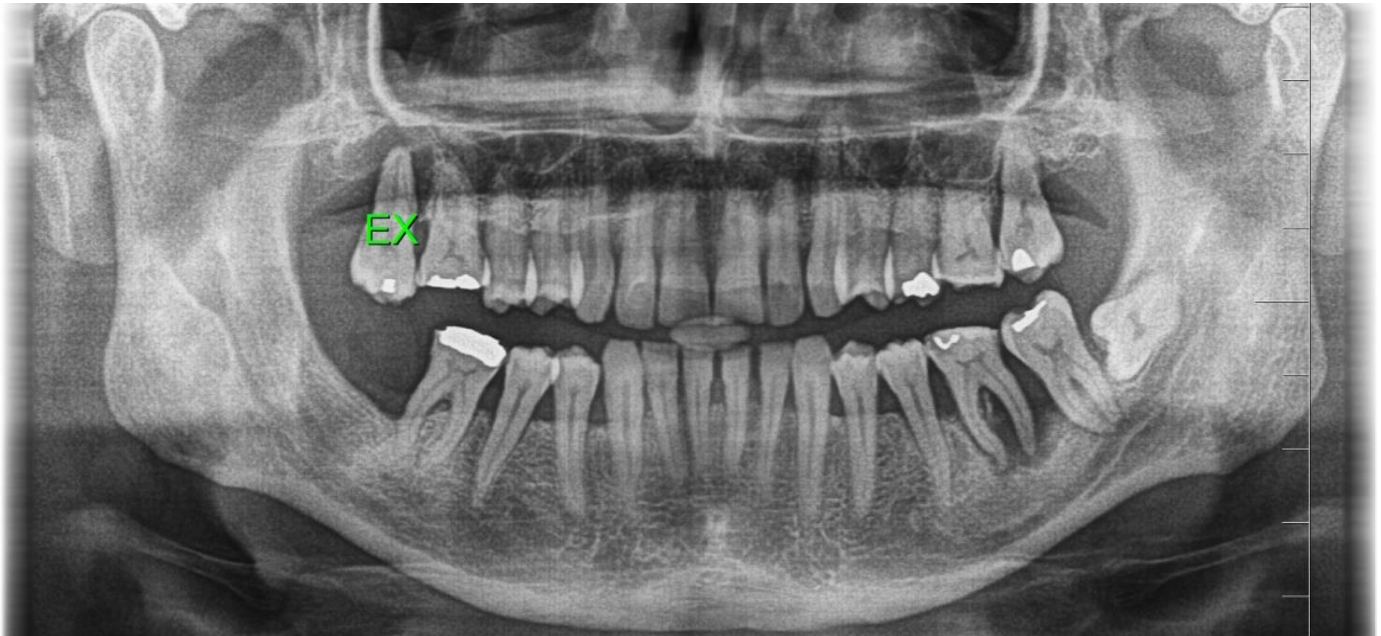
FA: bez medikace

AA: bez alergií

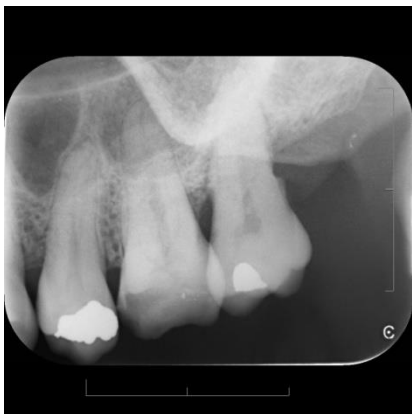Abusus: nekuřák

Subj. krvácení dásní, viklavost zubů

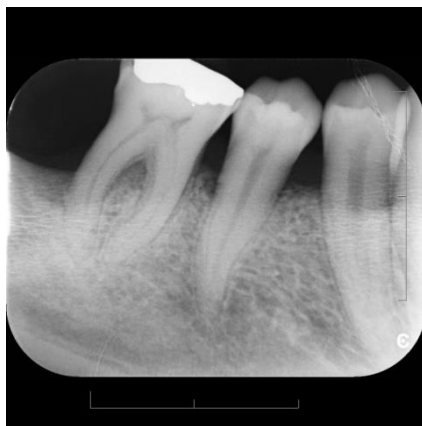
OPG (rok a půl před léčbou) + I.O. RTG (před zahájením léčby):



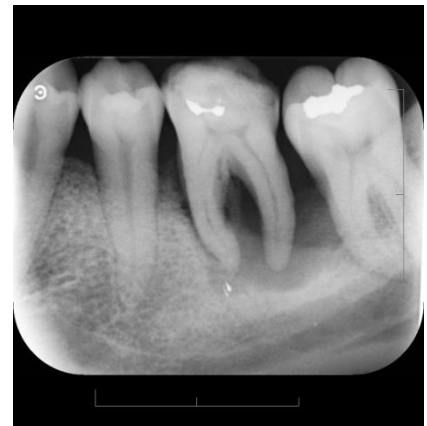I.O. RTG č.1



I. O. RTG č. 2



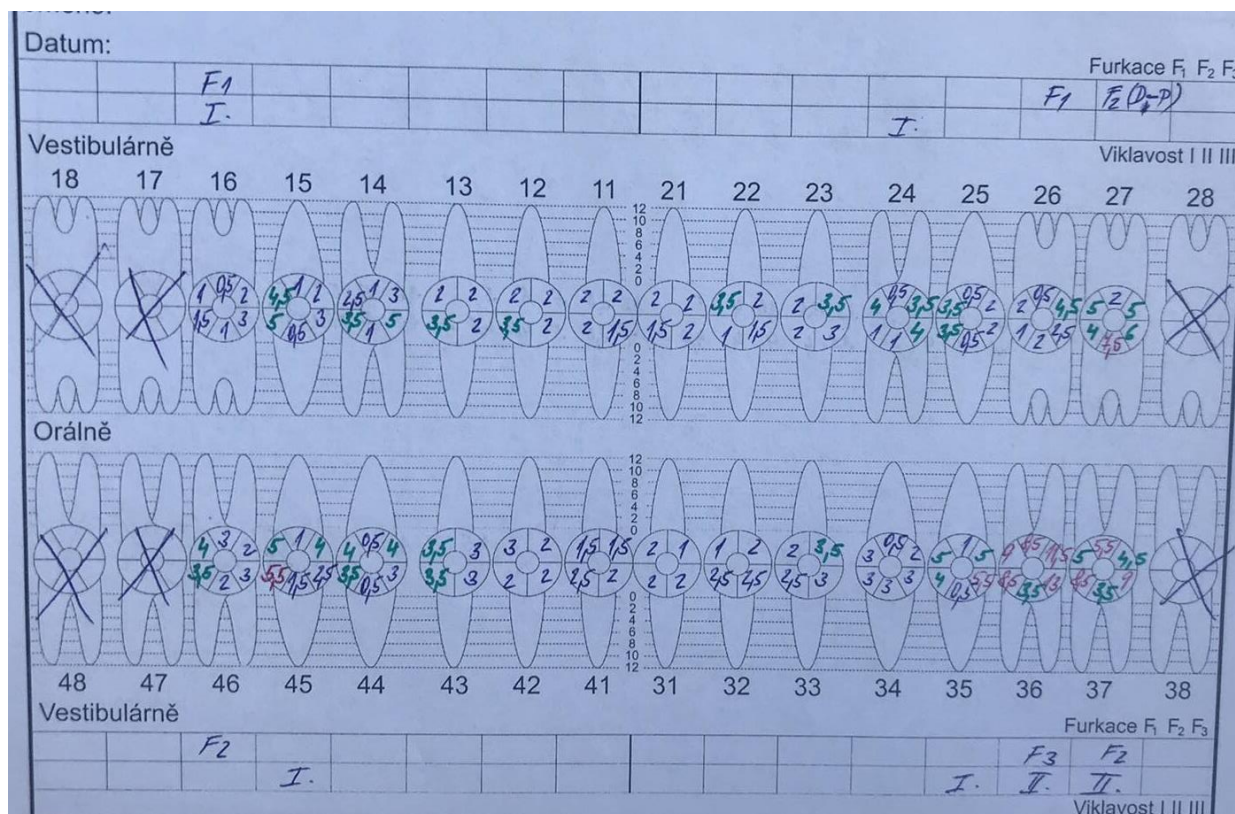
I. O. RTG č. 3



Obj. jazyk plazí středem, povlak fyziologický, HF+DF po korekci, korekce slizničních řas v reg. 35 a 45

1. návštěva PBI 70/26 = 2,69
2. návštěva PBI 26/26 = 1,00
3. návštěva PBI 20/26 = 0,77

Paro status:



Uveďte:

- 1.) Jaký by byl u daného pacienta parodontologický staging a grading?
- 2.) O jakou kombinaci problému se jedná u zubu 36? (obecně)
- 3.) Jak je možné, že u zubu 46 je furkace F₂, přestože hloubka sondáže je minimální?
- 4.) Co je z I.O. RTG č. 1 patrné distálně u zubu 27?
- 5.) Jaká je hodnota CPITN po sextantech?