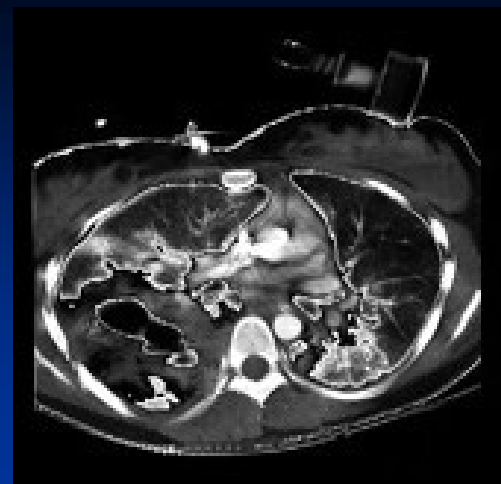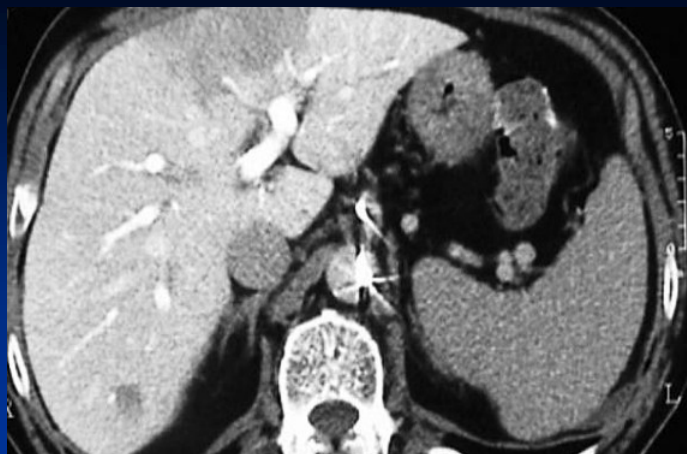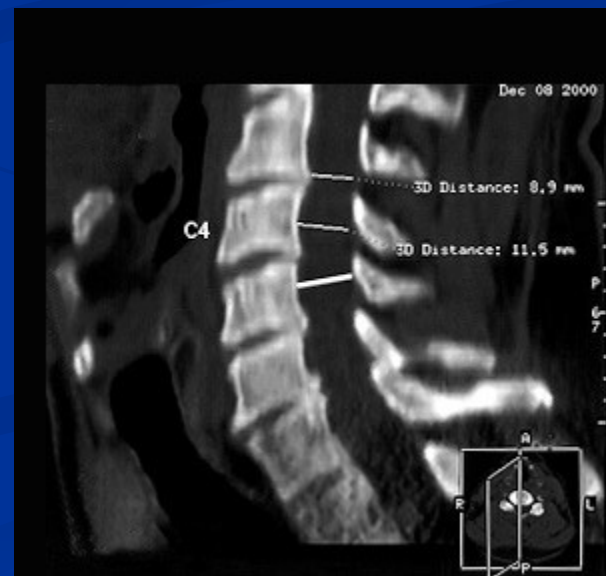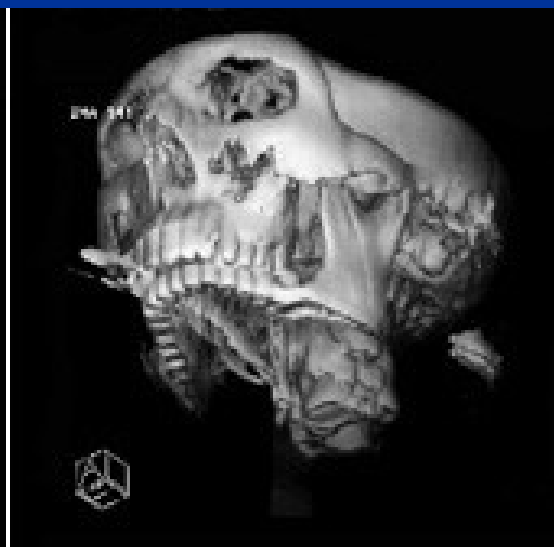
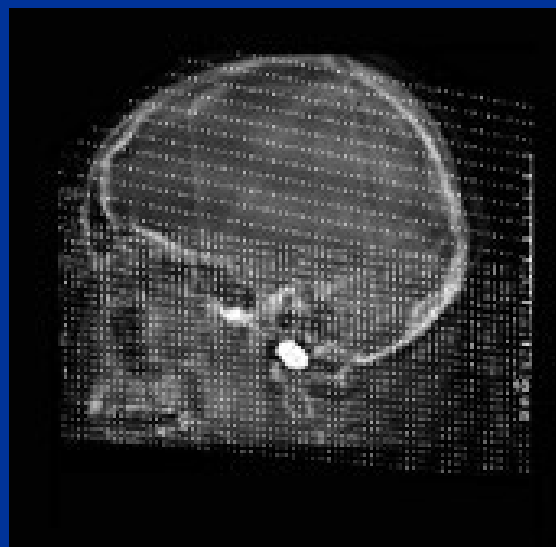




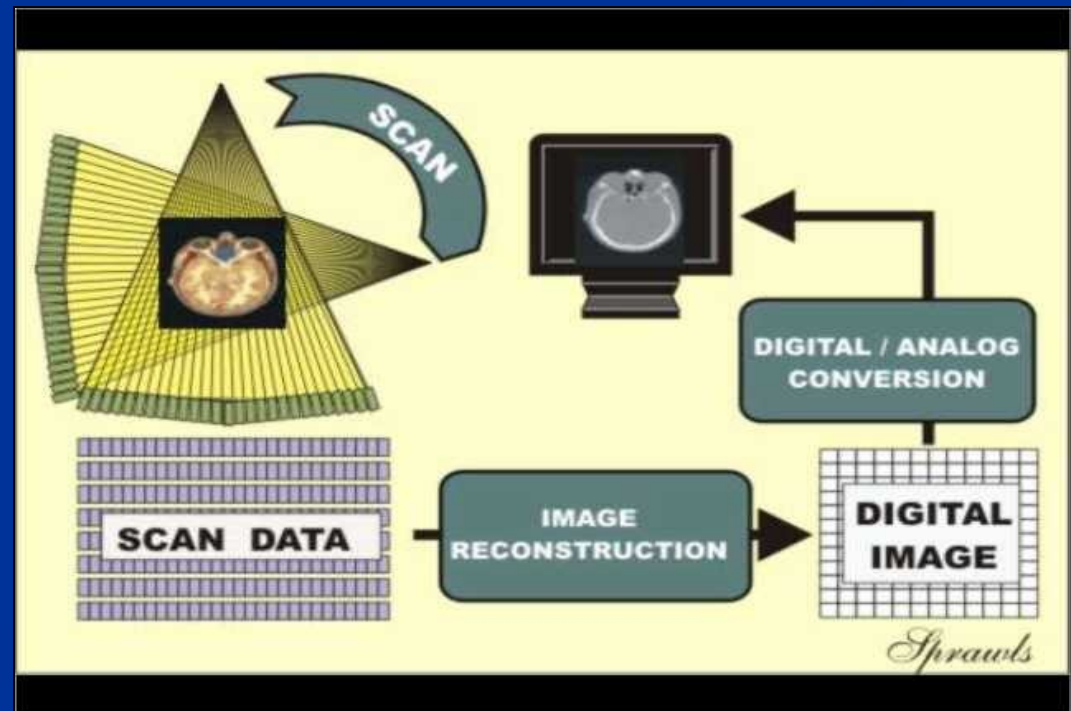
Princip CT zobrazení



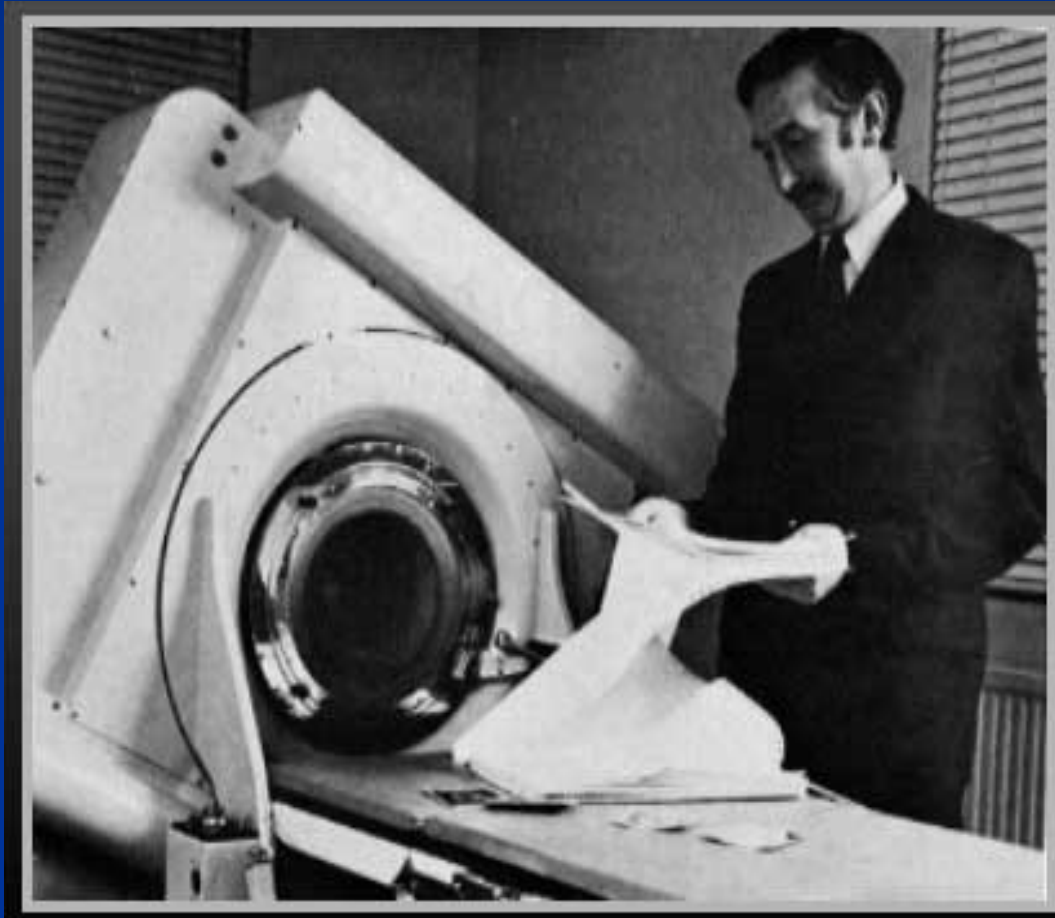Tvorba CT obrazu obecně

Skládá se ze tří fází:

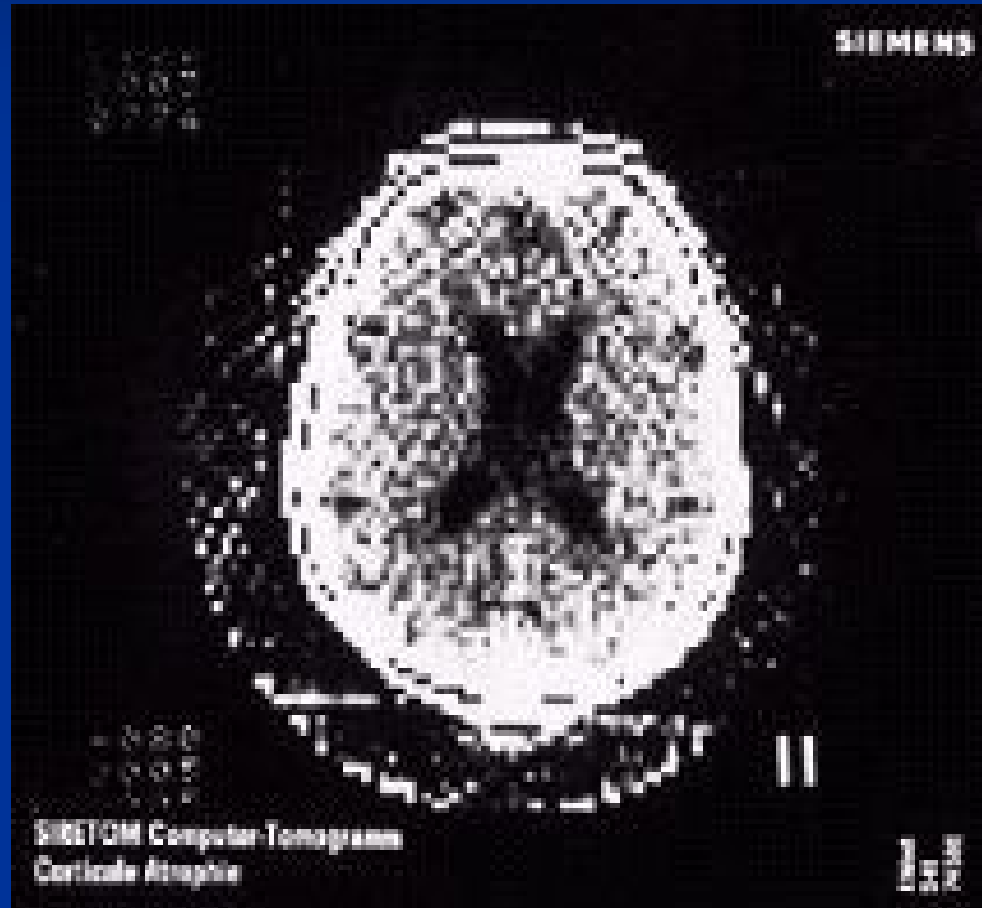
- **Skenovací fáze** – sběr dat dle zvolených parametrů
- **Rekonstrukční fáze** – zpracovává získaná data a vytváří tzv. **digitální obraz** (matice pixelů)
- **Fáze konverze** – z digitálního obrazu je vytvořen viditelný **analogový obraz** (stupně šedi)



Sir Godfrey Hounsfield with a prototype CT scanner in 1974

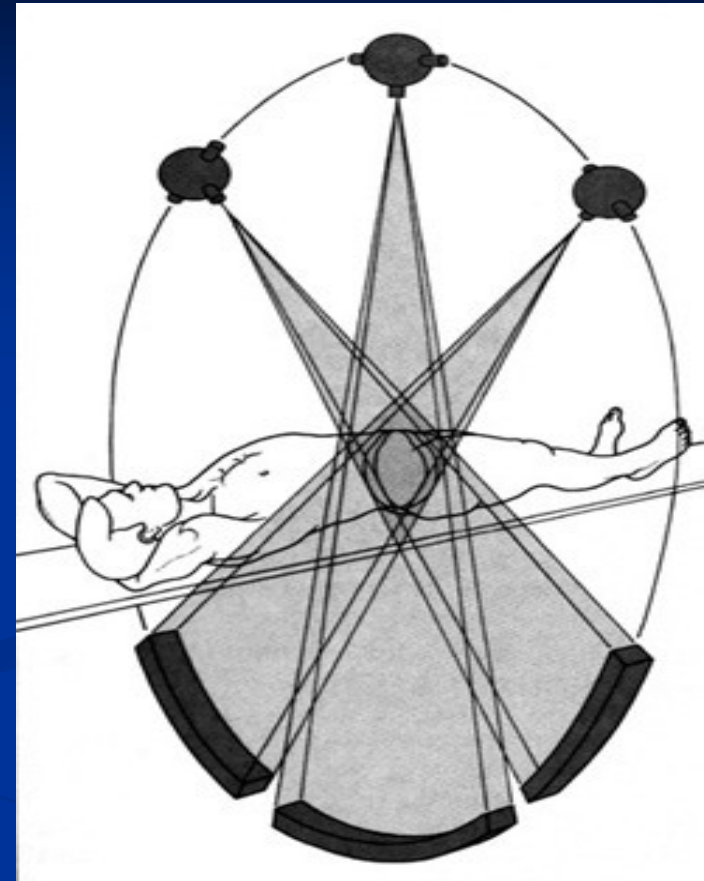


Head CT circa 1975 with 128 x 128 matrix



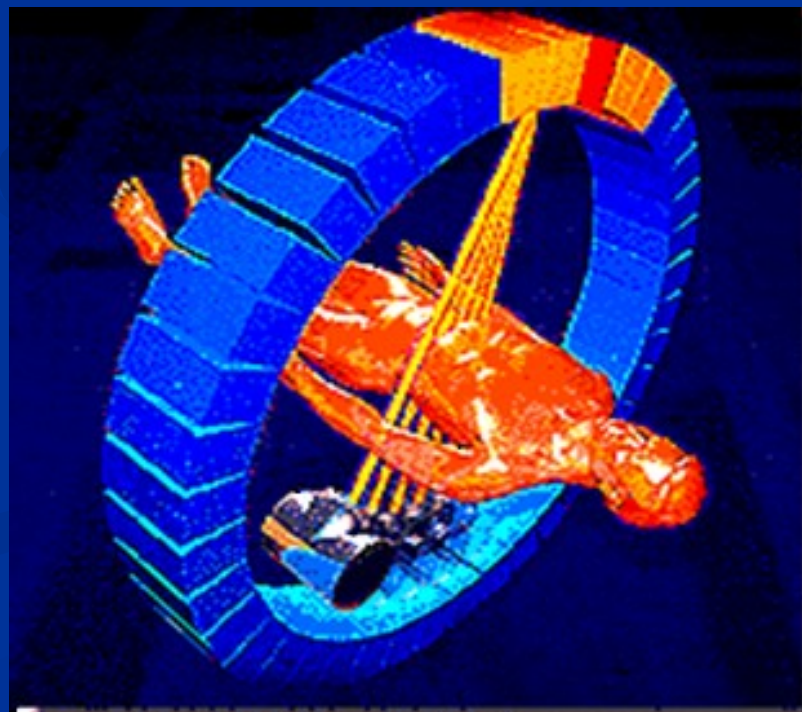
Princip CT tomografie

- Je založen na **měření absorpce rentgenového záření** tkáněmi lidského těla s použitím mnoha projekcí a následného počítačového zpracování obrazu.
- **Rentgenka** emituje úzce kolimovaný svazek záření ve tvaru vějíře, který prochází vyšetřovaným objektem a je registrován sadou **detektorů** přeměňujících prošlá kvanta rentgenového záření na elektrický signál, který je digitalizován a dále zpracováván.
- Komplet rentgenka – detektory vykonává během expozice **synchronní pohyb okolo vyšetřovaného objektu** tak, že rentgenka je vždy na protilehlé straně vyšetřovaného objektu než detektory.



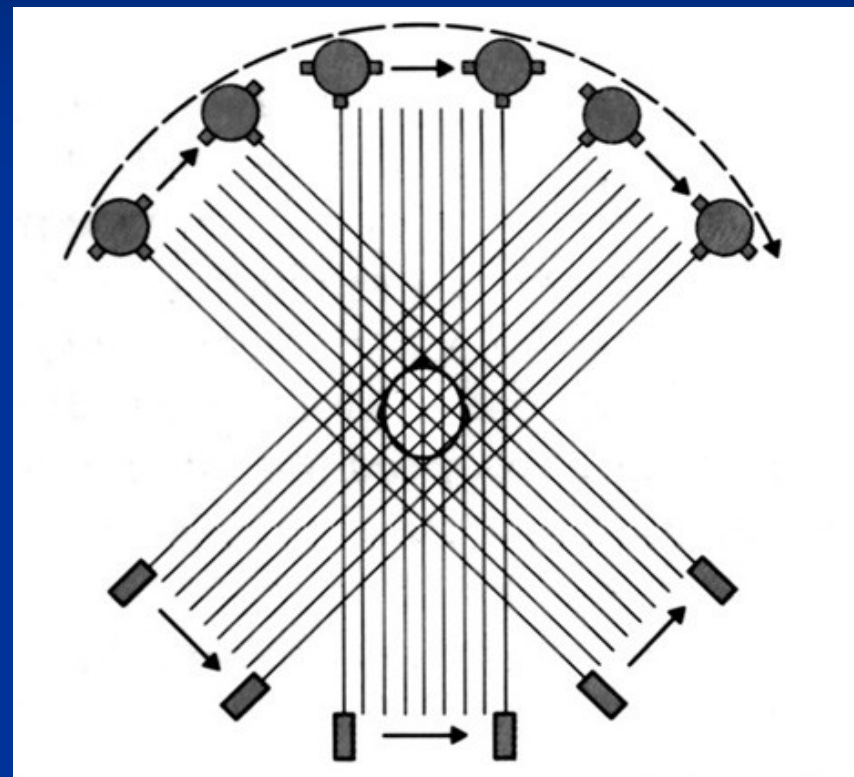
Princip CT skenování
- schematické znázornění
rotačního pohybu rentgenky a
detektorů okolo vyšetřovaného
objektu

- V rámci jednoho oběhu o 360° získá systém běžně 400 – 700 projekčních měření absorpce daného objektu z různých úhlů.
- Výpočetní tomografie (stejně jako např. ultrazvuk nebo magnetická rezonance) představuje metodu **tomografickou**, tzn. prezentující obraz konkrétní (typicky transverzální) **vrstvy** vyšetřovaného objektu o předem definované tloušťce, která je dána **kolimací** primárního svazku záření.



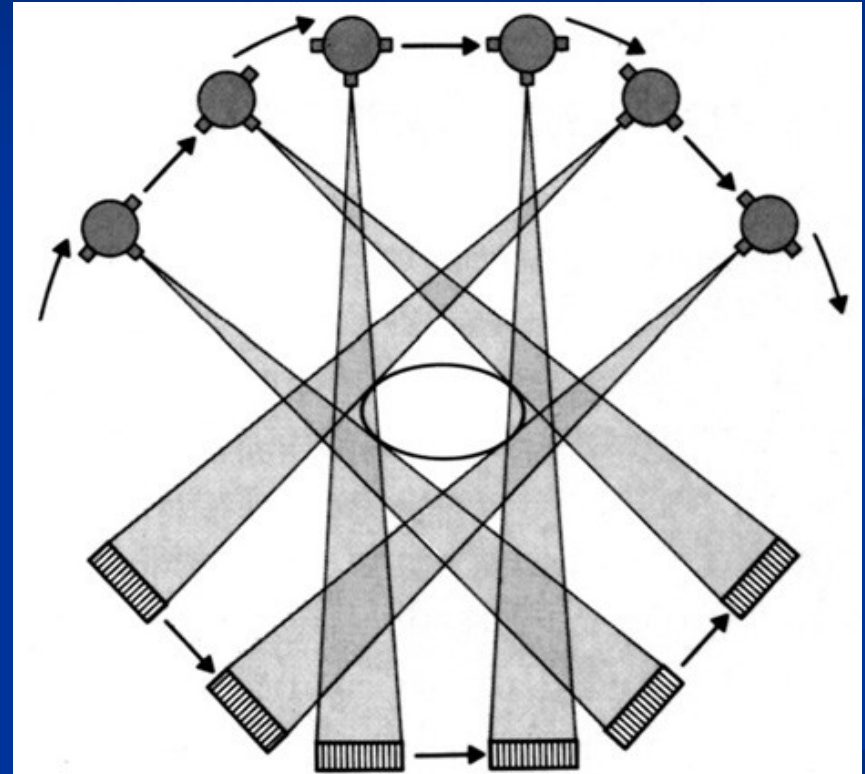
Generace CT přístrojů I.

- Z hlediska technické realizace prodělala výpočetní tomografie několik generačních kroků. Skenery **první generace** používaly **rotačně-translačního pohybu rentgenky** a **jediného detektoru**; rentgenový svazek byl kolimován v podstatě do **jednorozměrného lineárního tvaru**. Doba výstavby jednoho skenu představovala několik minut.



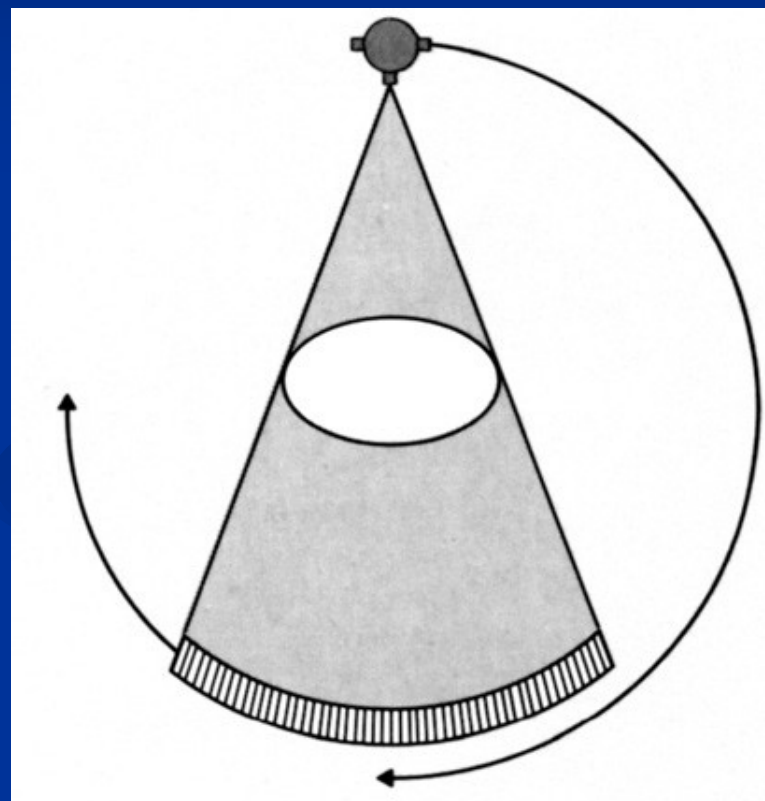
Generace CT přístrojů II.

- **Druhá generace** CT přístrojů pracovala rovněž na principu **rotačně-translačního** skenování, doba výstavby obrazu se však zmenšila na 10 – 20 sekund při použití nikoliv jednoho, ale **sady** 10 – 50 **detektorů**



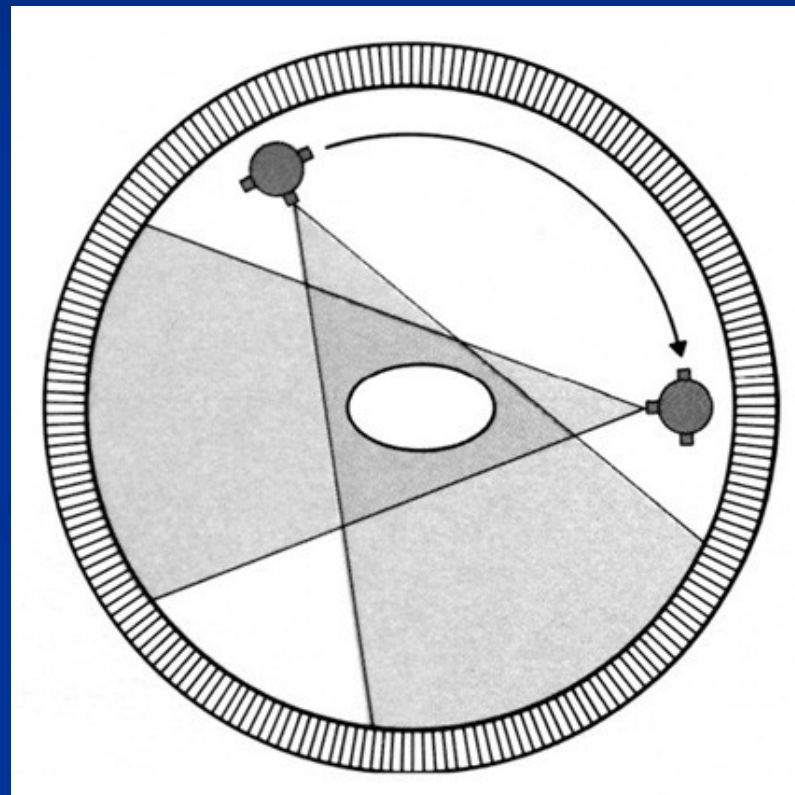
Generace CT přístrojů III.

- Přístroje **třetí generace** zavedením **široké sady** 300 – 600 **detektorů** uspořádaných do části kružnice a **pokrývajících** při dané projekci **celý objekt** mohly odstranit translační složku pohybu a převést jej tak na jednoduchý a rychlejší, čistě rotační pohyb.
- Dnes **nejpoužívanější typ**.
- Skenovací časy ze zkrátily na pouhé 1-4s.



Generace CT přístrojů IV.


- U přístrojů **čtvrté generace** tvoří sada detektorů **úplnou kružnici** okolo vyšetřovaného objektu (složenou až z 1000 detektorů), kterými již není tedy nutno pohybovat; v gantry CT přístroje se **otáčí** okolo vyšetřovaného již **pouze rentgenka**.
- V praxi se kvůli zkreslující geometrii zobrazení a špatnému vyvážení rotoru nerozšířily.



Kategorie CT přístrojů

- Různé modifikace systémů třetí a čtvrté generace pracují v klinické praxi běžně dodnes – označujeme je jako tzv. **konvenční skenery**.
- Rentgenka u nich v gantry vykoná **jednu otáčku** ve směru hodinových ručiček a po posunu stolu do roviny **další** vrstvy vykoná otáčku **opačným směrem** (mezi jednotlivými skeny se tedy její pohyb zastavuje).

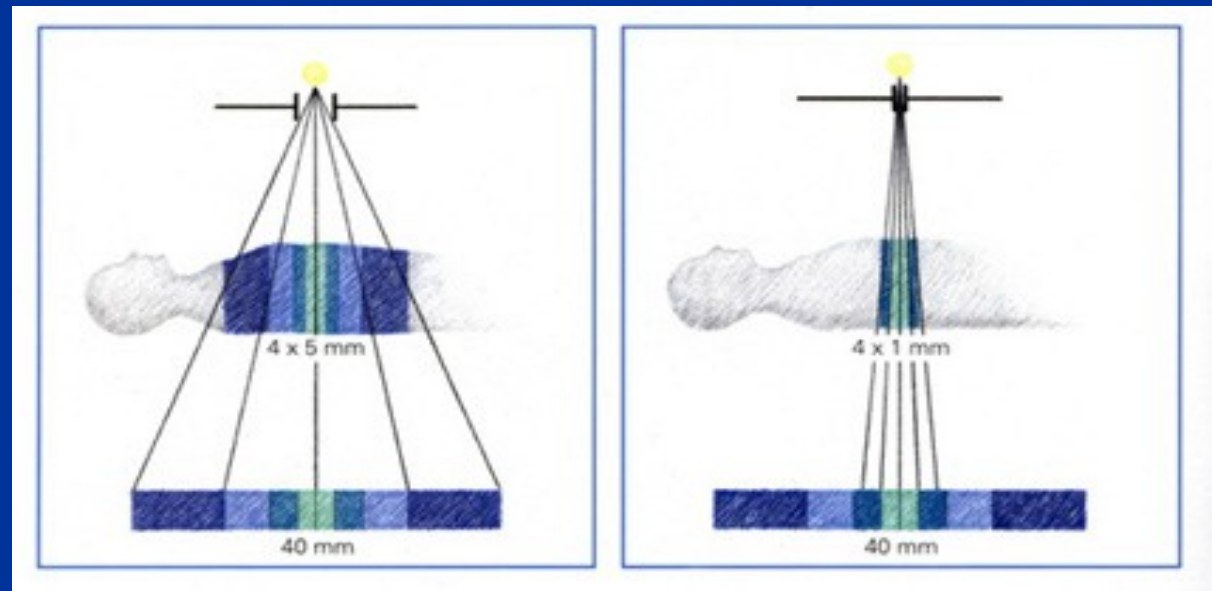
- **Kontinuální** jednosměrnou **rotaci** systému rentgenka – detektory umožnilo zavedení tzv. „**slip - ring technology**“. Pevné kabely jsou zde nahrazeny systémem po sobě klouzajících kontaktů a prstenců z vodivého materiálu.
- Tento technický prvek umožnil rychlé rozšíření revolučního, tzv. **spirálního, přesněji helikálního** způsobu skenování (helix = šroubovice, spirála = plošná křivka).
- Celý rozsah vyšetřované oblasti je zde snímán jedinou expozicí, při níž komplex rentgenky s detektory vykonává více kontinuálních rotací kolem vyšetřovacího stolu s nemocným, který je rovnoměrně posunován skrze gantry



- Doba jedné otáčky rentgenky o 360° se dnes pohybuje od 0,5 do 2 sekund. Zásadními výhodami spirálního CT vyšetření je jednak skutečně **volumetrické**, a nikoliv „vrstevové“ **získávání obrazových dat**, jednak podstatné **zkrácení celkového skenovacího času**. Proto je možno vyšetřit značný kraniokaudální tělesný rozsah při jediném zadržení dechu nemocného, optimálně časovat skenování po i.v. podání k.l. a provádět vysoce kvalitní obrazové rekonstrukce.
- V současnosti se tedy můžeme setkat v zásadě s **dvojí kategorií** CT přístrojů: první tvoří dnes již ustupující – raritní **konvenční** skenery, do druhé řadíme CT přístroje umožňující provádět vyšetření jak konvenčním, tak **spirálním** způsobem.

Multidetektorové (multi-slice, víceřadé) CT

- Dalším obrovským technologickým pokrokem na poli spirálního způsobu skenování bylo zavedení **systemů s několika řadami detektorů** nad sebou, což umožnilo současné získávání obrazových dat z více (4,16,64...) vrstev v rámci jediné otočky rentgenky

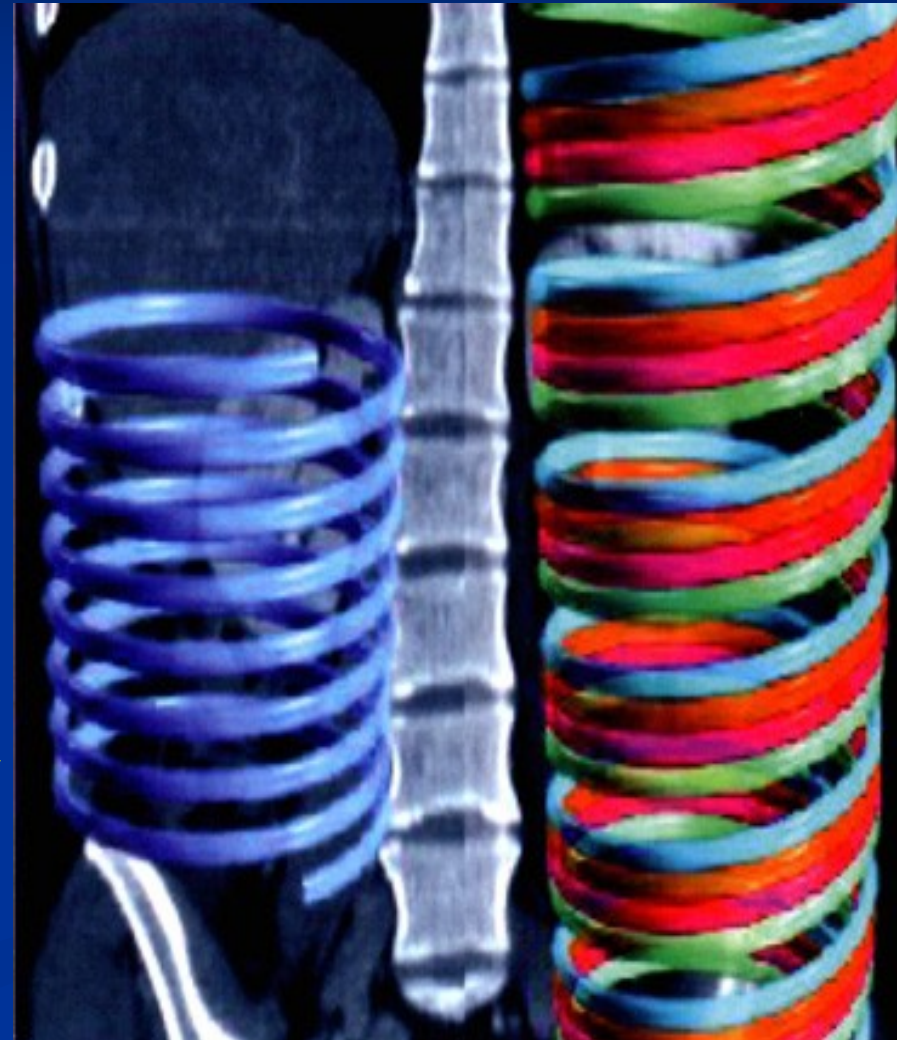

Kolimace svazku záření a sběr dat z více obrazových vrstev najednou u tzv. **multidetektorového (multi-slice)CT**

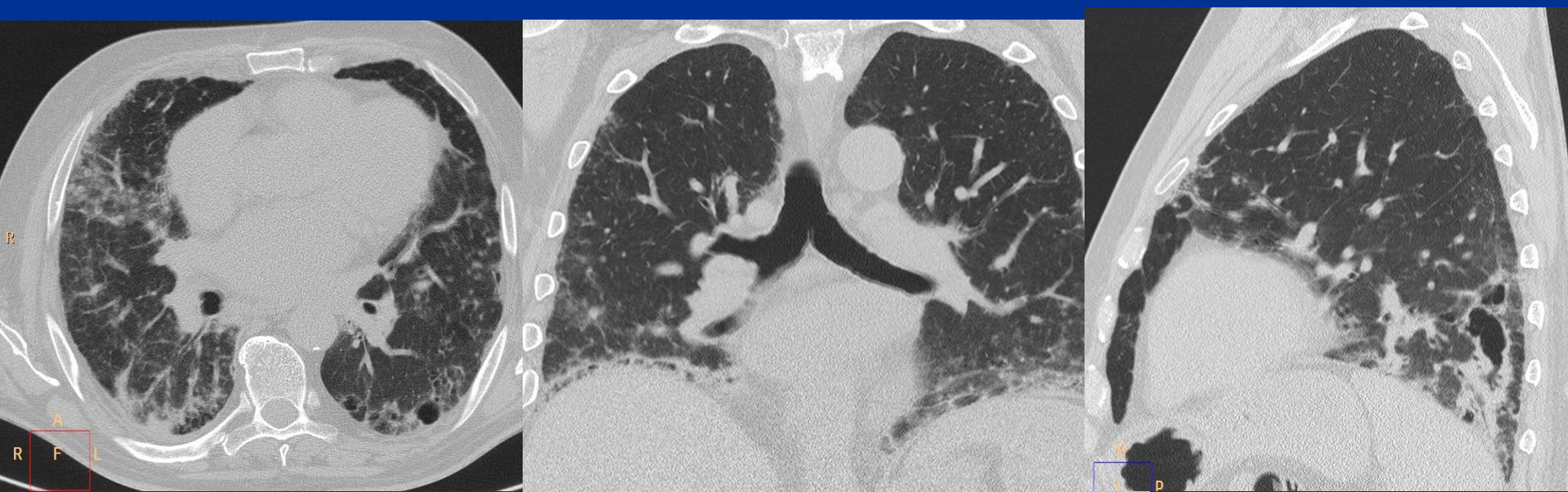
- To s sebou přináší možnost podstatného **zkrácení vyšetřovacího času**, a to při stejném nebo dokonce i **lepším rozlišení** (tloušťce vrstvy). Běžné spirální CT je schopno za danou rotační periodu rentgenky (např. 1 s) pokrýt kraniokaudální rozsah 20mm dvěma navazujícími 10mm vrstvami při stoupání (pitch) = 2.

- Naproti tomu u **multidetektorového CT** jsme schopni za stejnou dobu obdržet celkem osm navazujících 5mm vrstev při ekvivalentním stoupání = 8 (2 x 4 řady detektorů), tzn. že i **při poloviční tloušťce vrstvy se kraniokaudální rozsah pokrytí zdvojnásobí**

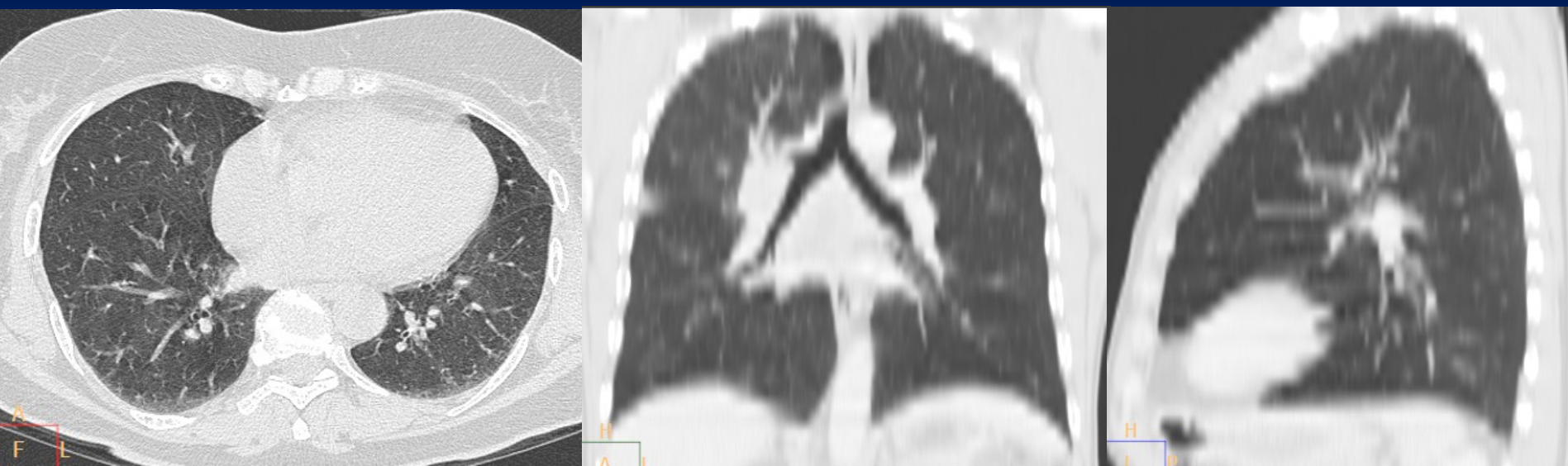
Srovnání standardní a multidetektorové technologie spirálního CT vyšetření.



- Technologie multidetektorového CT tak představuje významný posun k možnosti **izotropního geometrického rozlišení** ve všech třech rovinách, tedy např. k tvorbě diagnosticky rovnocenných multiplanárních (koronárních a sagitálních) obrazových rekonstrukcí



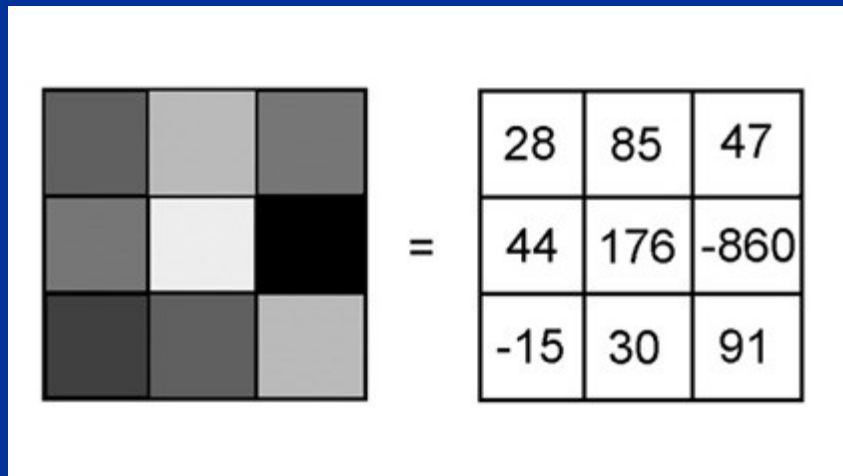
Původní axiální 1mm vrstva a korunární + sagitální rekonstrukce s téměř identickým geometrickým rozlišením z vyšetření hrudníku multidetektorovým CT přístrojem



Původní axiální 1mm vrstva a koronární + sagitální rekonstrukce z vyšetření hrudníku jednořadým spirálním CT přístrojem

Princip výstavby CT obrazu

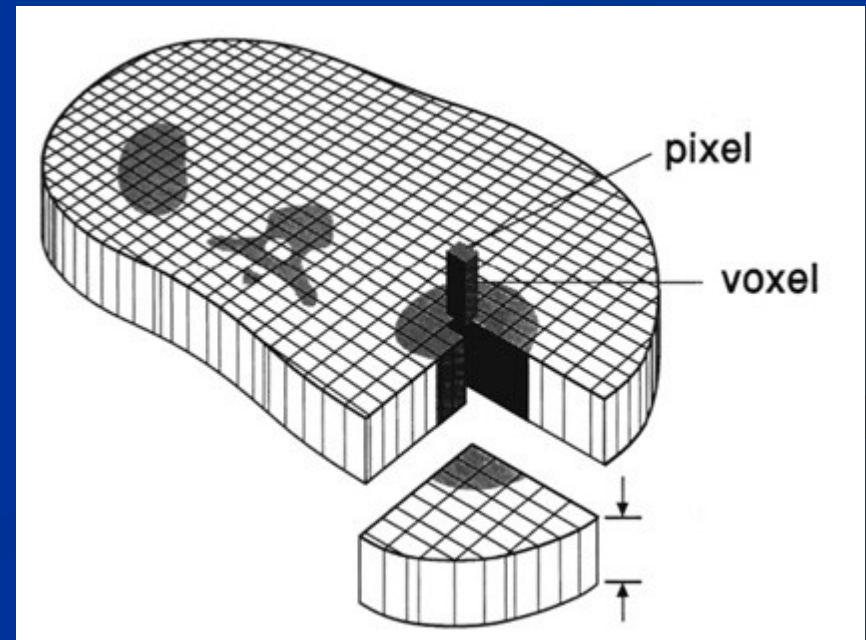
- Sada digitalizovaných údajů o **absorpci záření** vyšetřovaným objektem, kterou zaznamenaly detektory, bývá označována jako tzv. **hrubá data** („raw data“).
- Údaje o absorpci z jednotlivých projekcí jsou pomocí specifického rekonstrukčního algoritmu, tzv. **filtrované zpětné projekce**, **transformovány v obrazová data**, tj. do výsledného dvourozměrného obrazu sestaveného z matice bodů.
- Každý bod obrazové matice, tzv. **pixel** (z angl. picture matrix element) je vykreslen v konkrétním odstínu šedi v závislosti na absorpčních vlastnostech odpovídajícího detailu tkáně v rámci vyšetřované vrstvy. Odstíny jsou vyjádřeny tzv. **Hounsfieldovým absorpčním koeficientem** (též Hounsfieldova jednotka, CT číslo, **Hounsfield unit = HU**)



Schematické znázornění grafické prezentace jednotlivých obrazových bodů – pixelů v obrazové matici 3 x 3 bodů. Odstínům šedi jednotlivých pixelů (vlevo) odpovídají naměřené hodnoty absorpčních koeficientů – Hounsfieldových čísel (vpravo).

- Protože však ve **skutečnosti nevyšetřujeme plochu, ale objem**, nelze opomenout skutečnost, že každý dvourozměrný bod matice CT obrazu reprezentuje ve skutečnosti úhrnnou absorpci malého trojrozměrného objektu ve tvaru kvádru - **voxelu** (z angl. volume matrix element), jehož tloušťka je dána tloušťkou vrstvy, tedy kolimací.

Výsledná denzita (stupeň šedi) každého pixelu představuje ve skutečnosti úhrnnou **průměrnou** denzitu trojrozměrného objektu - voxelu, jehož tloušťka se rovná tloušťce vrstvy (šipky).

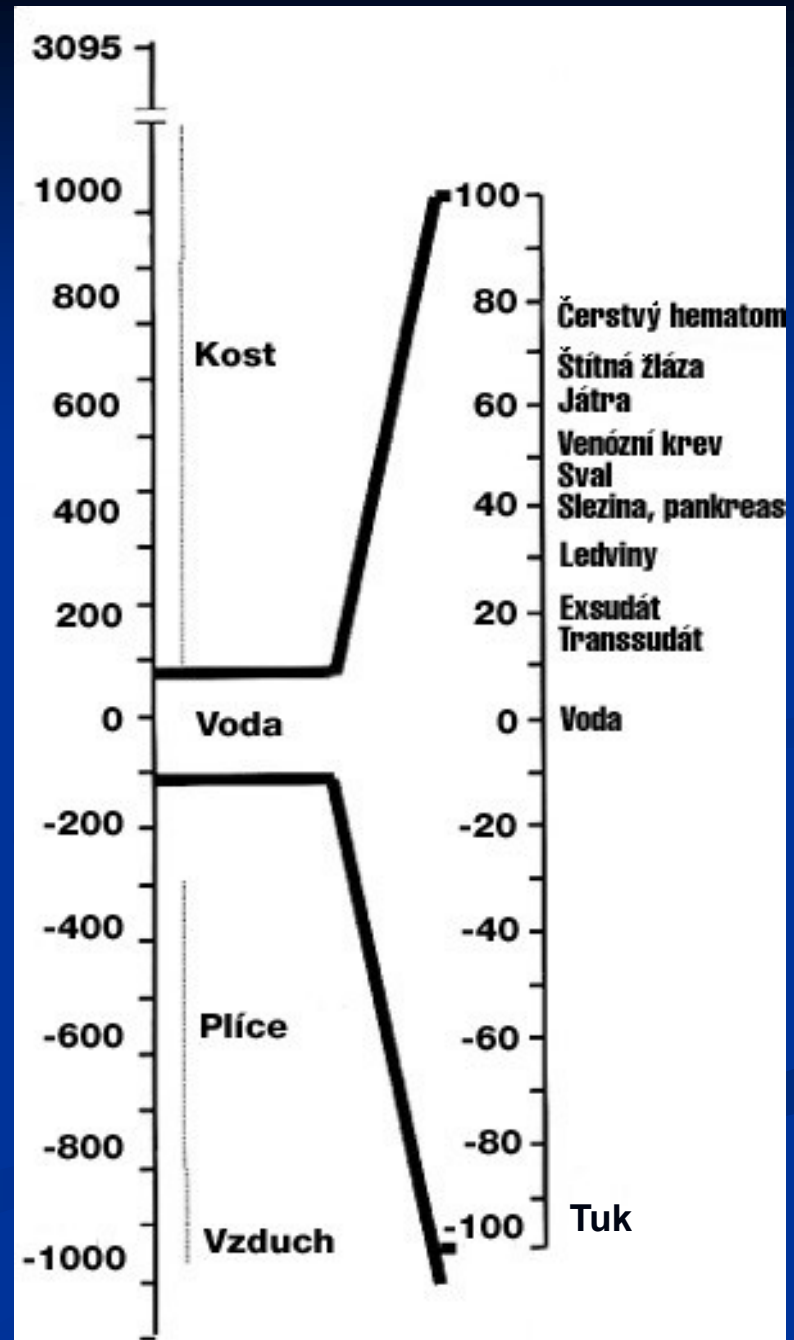


- Čím nižší je absorpce záření v daném voxelu, tím tmavší odstín odpovídajícího pixelu. Ploše jednoho pixelu je přiřazena **jedna** číselná hodnota absorpčního koeficientu, **celý pixel je proto homogenní**.
- Hodnota **denzity** vyjadřuje stupeň absorpce v jednotlivých tkáních, vztažený k absorpci rtg záření ve **vodě**.
- Z toho plyne, že voda má denzitu rovnou nule.

- **Rozlišovací schopnost CT** (počet párů čar na mm) je v porovnání s analogovým obrazem nižší, ale těžiště CT techniky nespočívá v **rozlišení geometrickém**, nýbrž ve vynikajícím **rozlišení kontrastním** (rozlišení různých absorpčních koeficientů – denzit).
- Na Hounsfieldově stupnici byly definovány dva fixní body: -1000 HU odpovídá absorpci vzduchu, hodnota 0 -vody.
- Rozložení denzit biologických tkání je značně nerovnoměrné. Většina měkkých tkání vykazuje denzity v relativně velmi úzkém rozmezí, výjimkou je pouze tuková tkáň se y zápornými hodnotami cca -100 HU. Denzity spongiózní kosti přesahují $+100$ HU, kompakta vykazuje denzity vyšší než cca $+300$ HU

Rozložení tkáňových denzit na Hounsfieldově škále.

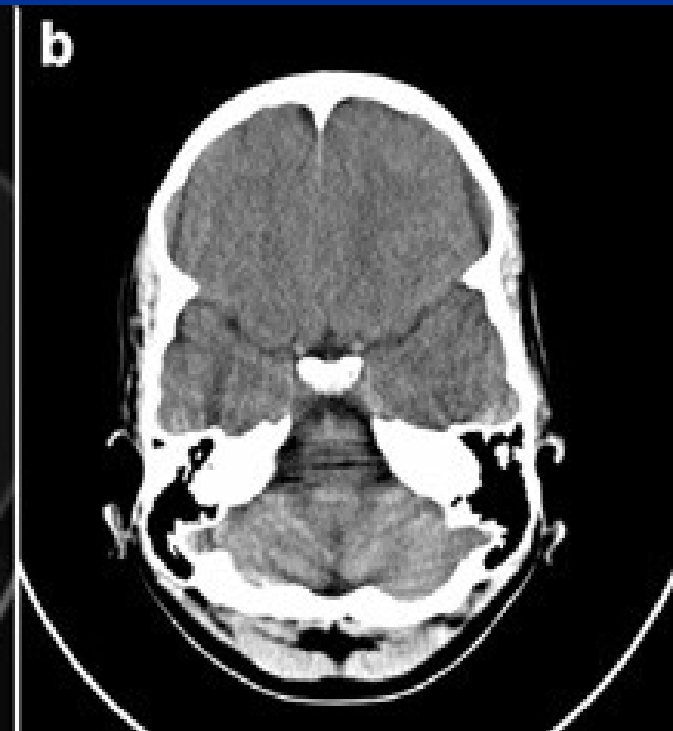
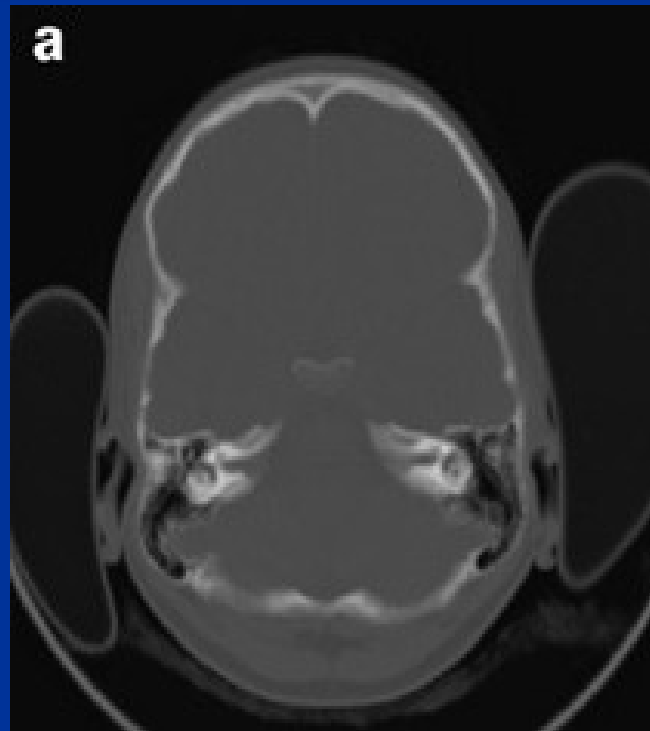
Absorpční koeficienty velké většiny biologických tkání leží v relativně úzkém rozmezí přibližně od -100 HU do $+100$ HU (zvětšená stupnice vpravo).



- Lidské oko není schopno běžně rozlišit více než 20 – 30 odstínů šedi, kdežto CT dává možnost rozlišení denzit v rozsahu 4000 HU. Proto **nepracujeme s celou šíří Hounsfieldovy stupnice**, neboť velké rozmezí denzit by se nám „slilo“ do jednoho odstínu šedi.
- Rozsah stupňů šedi se proto přizpůsobuje (**zuzuje**) tzv. **CT oknem**. Podle tkání, které se mají zobrazit, se nastavuje střed okna (**window center**). Okolo této úrovně se ještě nastaví šířka okna (**window width**), tedy rozmezí struktur, které mají být zobrazeny v jednotlivých odstínech šedi.

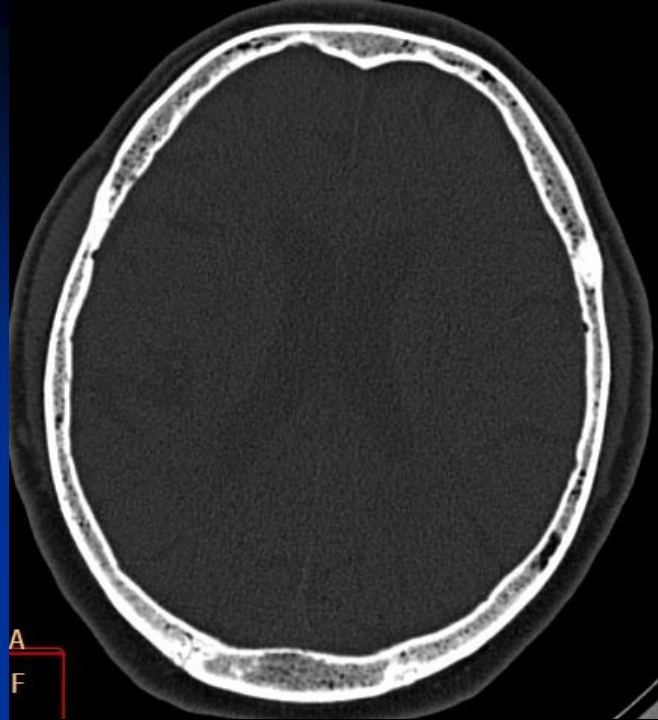
Nastavení maximální šířky okna na 4096 HU u **kostního okna**: rozlišíme pouze čtyři odlišné denzity: **vzduch**, **tuk**, **měkké tkáně** (včetně mozku a mozkomíšního moku) a **kost**.

Naproti tomu v úzkém **mozkovém okně** (šířka 120 HU, střed 35 HU) je **rozlišení měkkých tkání** lepší, za cenu ztráty kontrastního rozlišení v tkáních s denzitou zasahující mimo nastavené okno (např. v kosti).

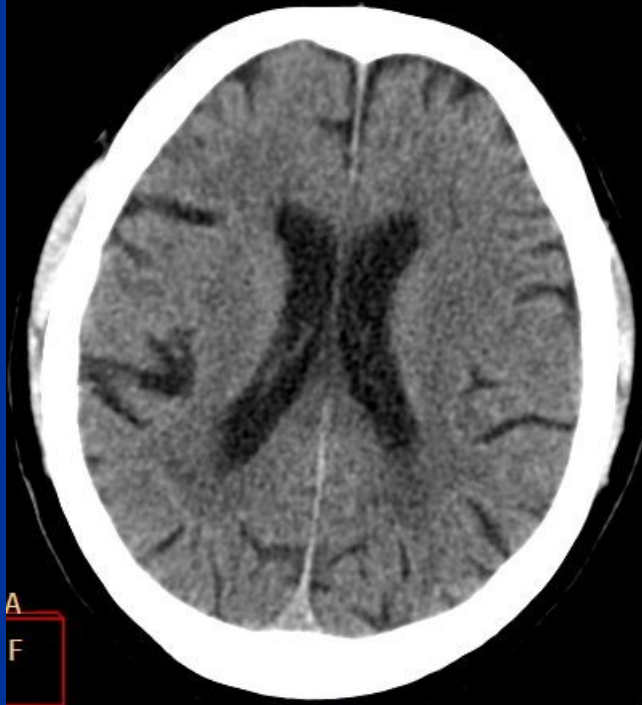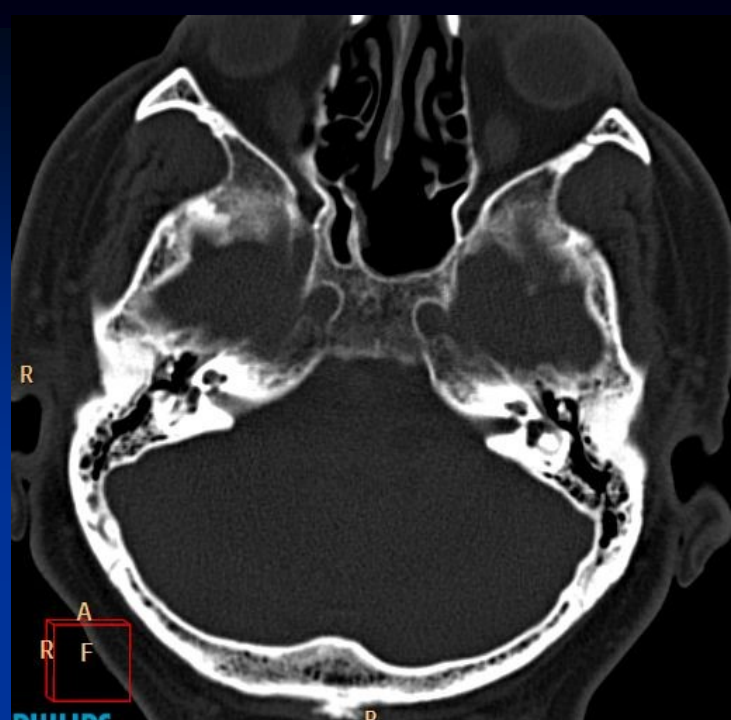


Kostní okno

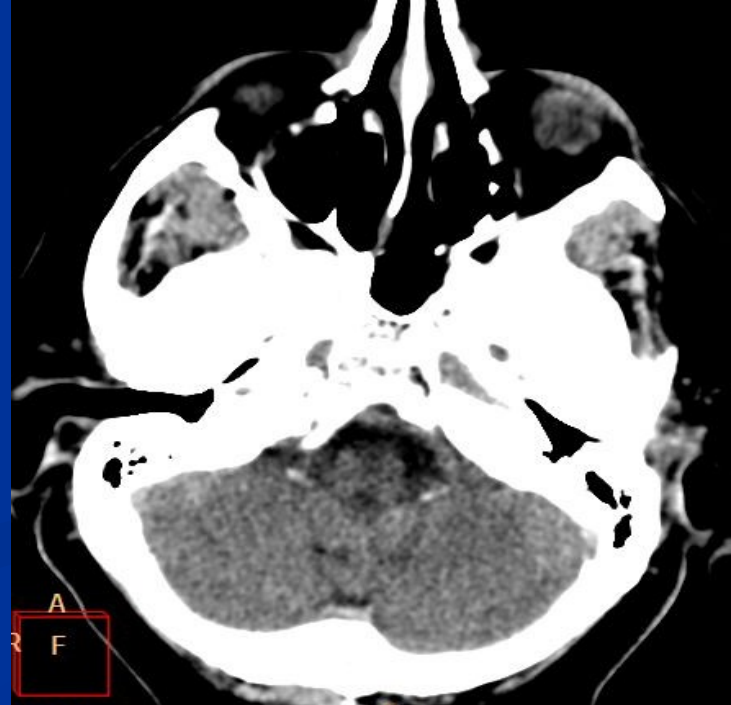
Mozkové okno



Kostní okno



Mozkové okno



Podání kontrastní látky při CT vyšetření – způsoby aplikace

- intravaskulární – intravenózní, intraarteriální (iodové k.l. – ionické či neionické, většinou hyperosmolární; jsou nefrotropní)
- perorální (izodenzní - voda, hypodenzní - vzduch, hyperedenzní – iodové či baryové)
- intrathékální (izoosmolární, iodové-neionické, vysoce kvalitní k.l.)
- intrakavitální (zředěná iodová ionická k.l.)

Intravenózní k.l.

- Důvody použití:
 - Nativně se denzita měkkých tkání, parenchymatózních orgánů a cévního systému liší jen málo, aplikuje se ke zvýraznění jejich kontrastu
 - Významné je nitrožilní podání kontrastní látky v diferenciální diagnostice nádorových onemocnění.
 - Kontrastní náplň cév je nezbytná při CT zobrazování onemocnění kardiovaskulárního systému
 - Po vyloučení ledvinami dovoluje zobrazit dutý systém, močovody a močový měchýř a posoudit tak jejich morfolonii, patologické procesy včetně poruch vylučování.

Intravenózní k.l.

■ Kontraindikace

- **Alergická reakce** na **jod** v anamnéze, POLYVALENTNÍ ALERGIE (alergoidní reakce z lavinovitého uvolnění histaminu a šokový stav)
- **Renální insuficience** (nefrotoxický účinek- mohou způsobit akutní renální insuficienci)
- **Hyperthyreóza** (zvýšený příjem jodu do organismu, může způsobit akutní thyreotoxikózu)
- Paraproteinemie s vylučováním Bence-Jonesovy bílkoviny (může způsobit precipitaci bílkoviny v tubulárním systému ledviny a způsobit renální selhání)
- **Akutní ischemická cévní mozková příhoda** (při poruše HEB proniká k.l. do mozkové tkáně a působí neurotoxicky na nervové struktury – především hyperosmolární ionické k.l.

Intravenózní k.l. – komplikace podání

- **Alergická reakce** - způsobena vyplavením histaminu – urtika, dušnost, šokový stav s hypotenzí, vagová reakce s bradykardií, křeče
- **Adverzivní reakce** - následkem chemotoxicity k.l., větš. sucho v ústech, nausea či až zvracení
- **Paravaskulární podání** - možné trofické následky

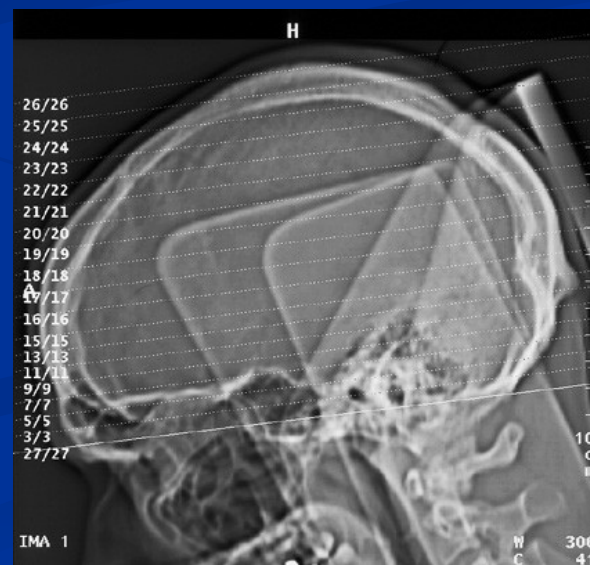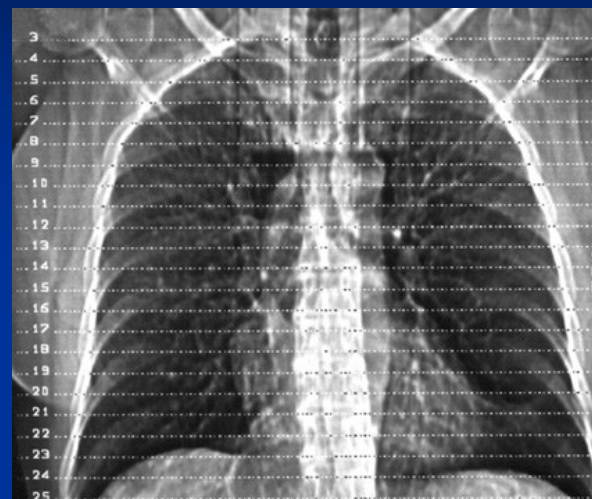
Postup CT vyšetření

1. určení rozsahu oblasti zájmu a nastavení orientace roviny vrstev
2. nastavení skenovacích (akvizičních) parametrů
3. nastavení obrazových (rekonstrukčních) parametrů
4. následné zpracování obrazu (postprocessing) a zhotovení definitivní obrazové dokumentace

Postup CT vyšetření

1. určení rozsahu oblasti zájmu a nastavení orientace roviny vrstev

- zhotovení tzv. **topogramu** = přehledný sumační rtg snímek. Neslouží pro stanovení diagnózy, ale k výběru oblasti zájmu a nastavení orientace vrstev. Roviny získaných vrstev jsou následně znázorňovány přímo do topogramu a jsou číslovány dle pořadí. Základní vyšetřovací rovinou je rovina transverzální (axiální), její sklon můžeme modifikovat naklopením gantry



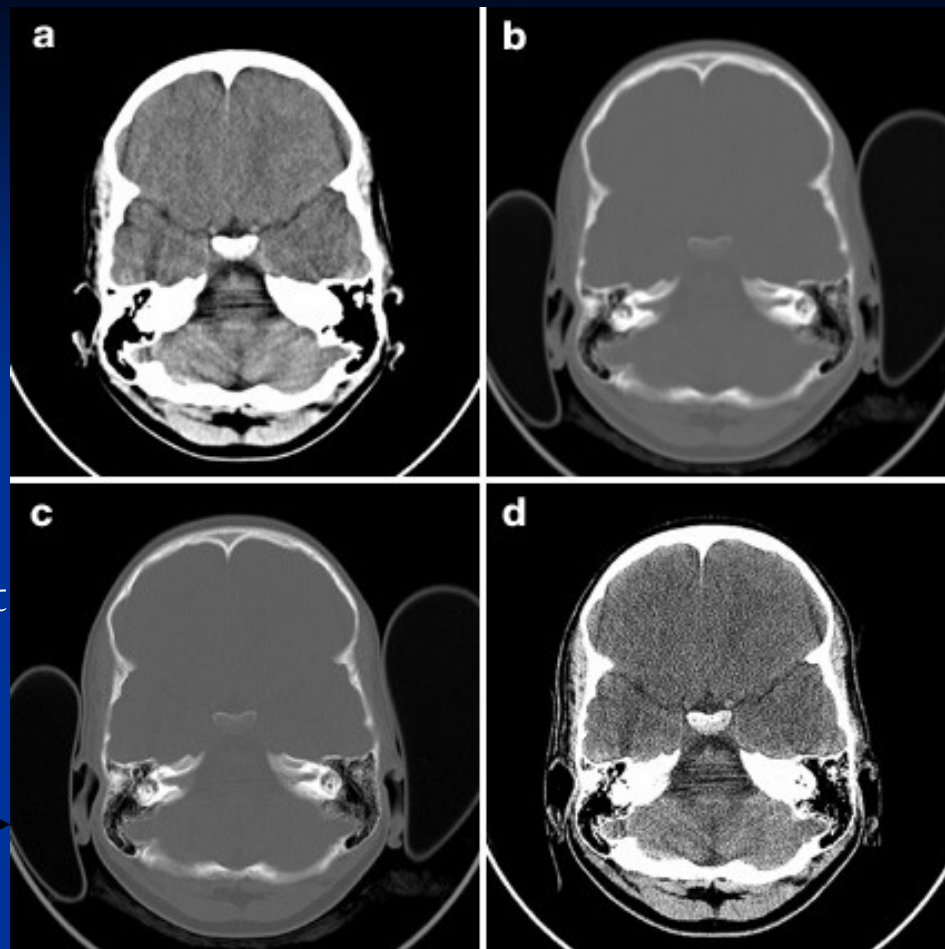
2. nastavení **skenovacích (akvizičních)** parametrů

3. nastavení **obrazových (rekonstrukčních)** parametrů

- Skenovací a obrazové parametry je třeba důsledně rozlišovat, neboť se možnosti jejich vlivu na výsledný CT obraz mohou velmi výrazně lišit.
- Zcela zásadní rozdíl však spočívá v tom, že skenovací parametry musíme vhodně nastavit před zahájením vlastního skenování, retrospektivně je totiž již nelze měnit. Skenovací parametry mají přímý vliv na výslednou podobu hrubých dat. (např. šířka vrstvy=kolimace, posun stolu apod.)
- Rekonstrukční parametry zpravidla stanovujeme již před zahájením skenování, narozdíl od skenovacích však máme možnost je měnit i po skončení skenování. (např. velikost zobrazovaného pole, výpočetní algoritmus apod.)

- Volbou vhodného výpočetního algoritmu (kernel) pro zpracování naměřených hrubých dat významně ovlivňujeme kvalitu konečného zobrazení tkání. Chceme-li obraz „vyhladit“, a tudíž snížit množství viditelného šumu pro lepší rozlišení měkkých tkání, volíme měkký („soft“) rekonstrukční algoritmus. Ten zajistí optimální tkáňový kontrast, takže ve výsledném obraze bude možné rozlišit od sebe dvě struktury, jejichž denzity se liší pouze minimálně (a,b)

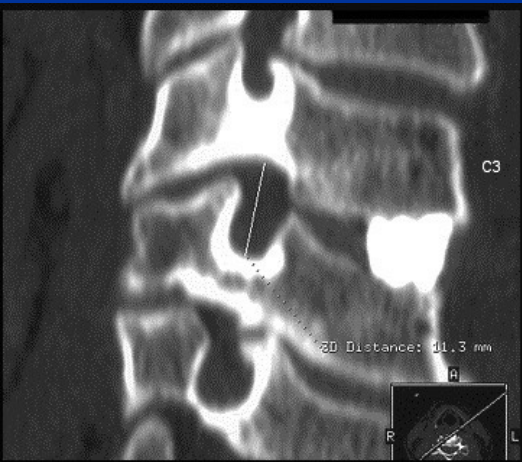
- Naopak volba rekonstrukčního algoritmu s vysokým geometrickým rozlišením (high resolution), vede ke zvýraznění tkáňových rozhraní, zvýšení ostrosti, a tím i možnosti zobrazení velmi drobných struktur, avšak za cenu zvýraznění kvantového šumu a tím i zhoršení měkkotkáňového kontrastu (c,d)



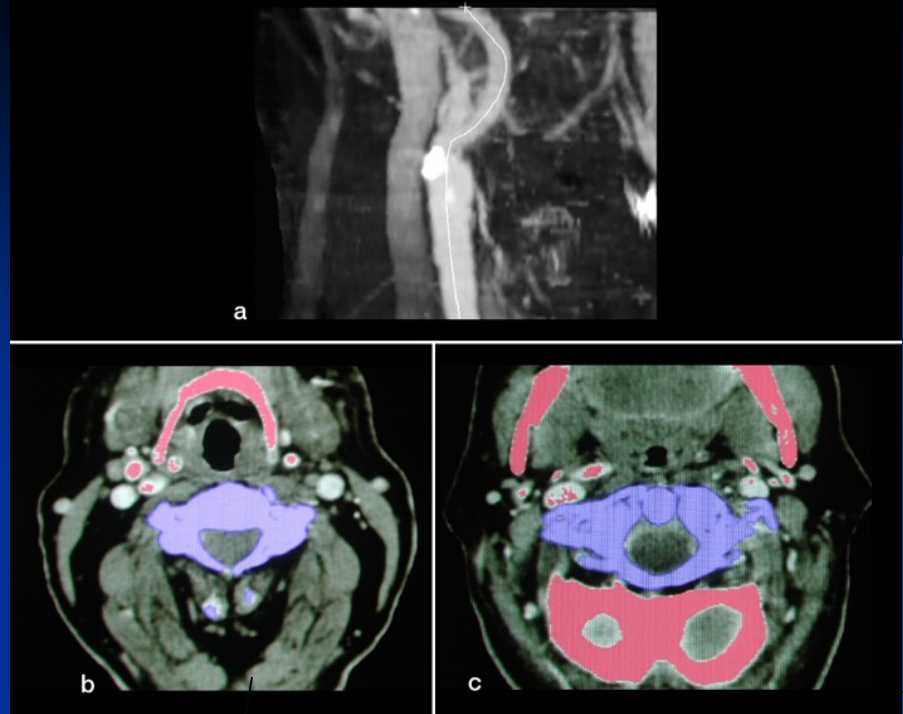
- Používá se především pro zobrazování kostí a v kombinaci s tenkými (1 - 2mm) vrstvami je rovněž základem techniky High Resolution Computed Tomography – HRCT používané u vyšetření plicního parenchymu

4. následné zpracování obrazu (postprocessing) a zhotovení definitivní obrazové dokumentace

- může posloužit k upřesnění diagnostické informace - např. volba vhodné filtrace, zvětšení obrazu, měření vzdáleností a měření denzity, zhotovení 2D nebo 3D rekonstrukcí - kvalita rekonstrukcí závisí na velikosti voxelu, rekonstrukce MIP, SSD, VRT, CT angio...

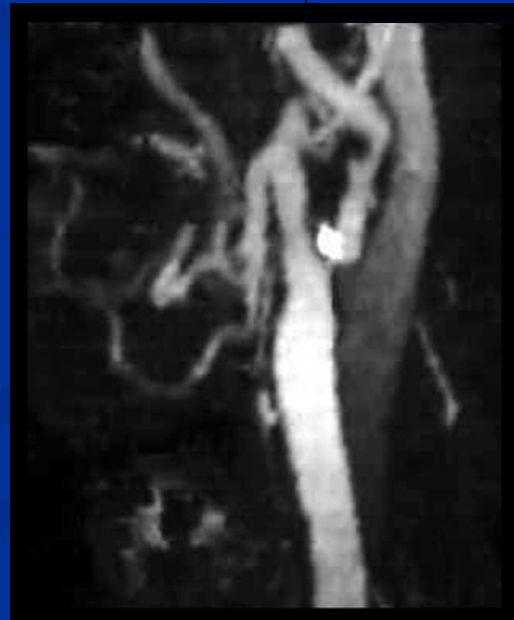

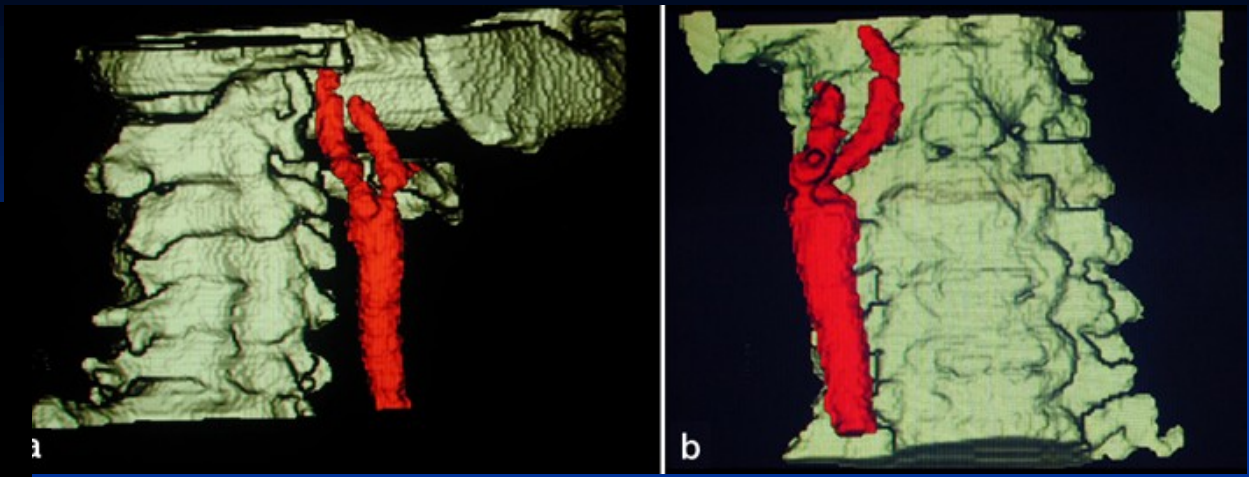
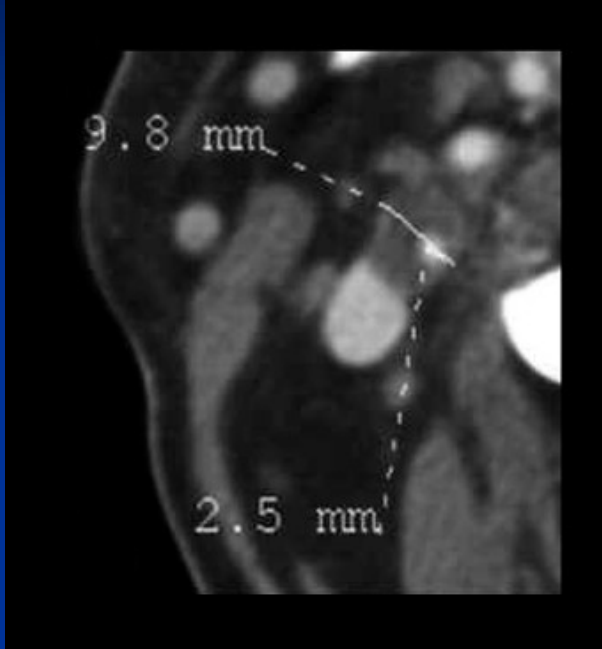
2D šikmá rekonstrukce krční páteře na foramina vpravo, sklokeramický materiál v úrovni C 3-4



CTA krku

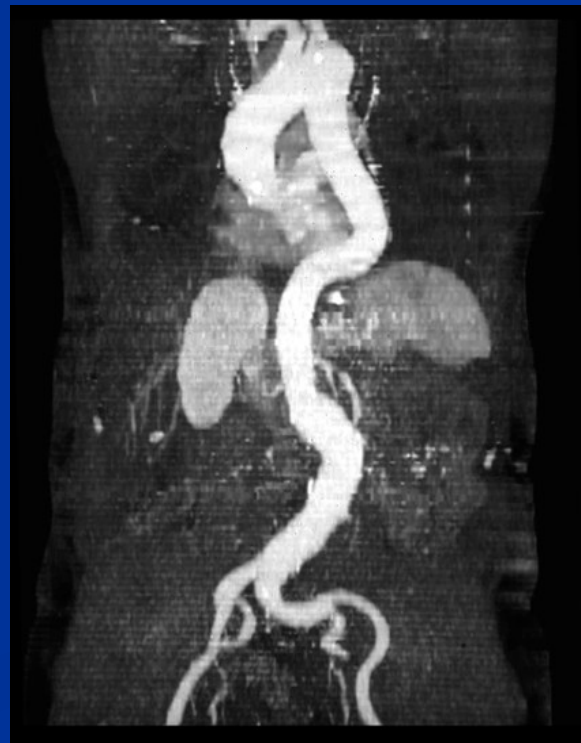CTA krku. MIP ACC, ACI a ACE vpravo. Obr. b) a c) - definování kosti určené k subtrakci při tvorbě MIP.





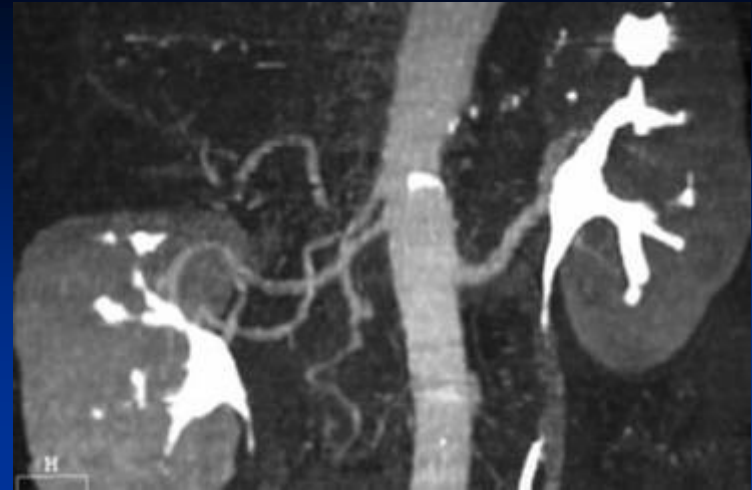
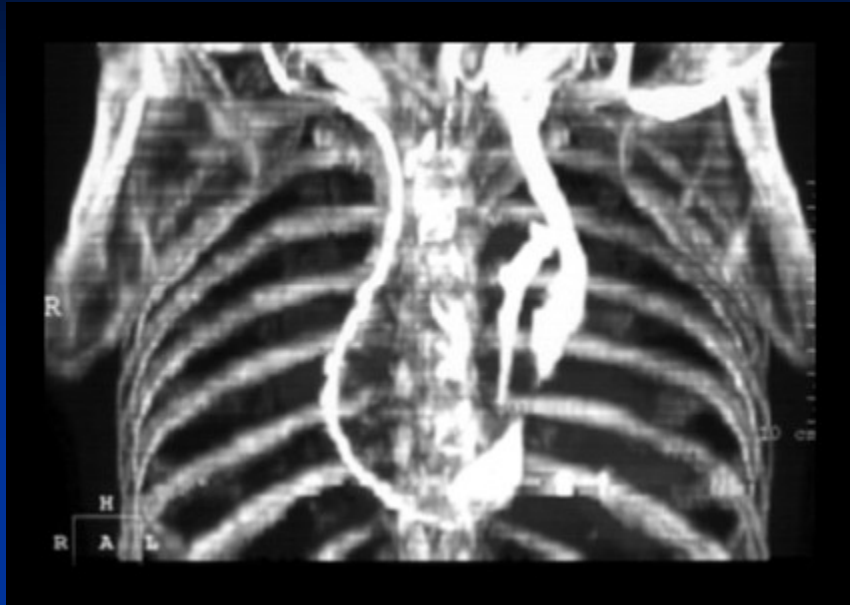
CTA krku. SSD. ACC, ACI a ACE vpravo – vlevo ACC uzavřena_

75% stenóza ACI dx. dle schématu měření ECST
 CTA umožňuje zcela exaktní kvantifikaci stupně stenózy přímým změřením původního průsvitu a volně průtočného lumen

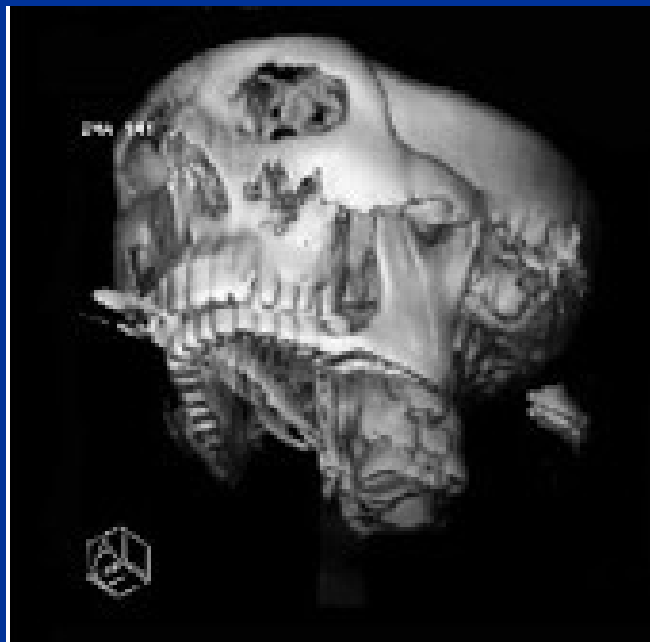


CTA aorty:
 Tortuozita celé aorty – aneurysma serpentinum.

V. cava superior sinistra._

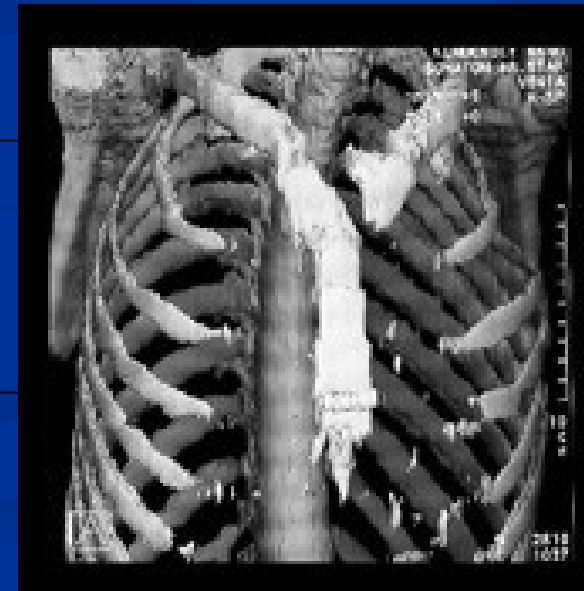

CTA - A. renalis duplex dx.,
truncus coeliacomesentericus
jako další varieta.

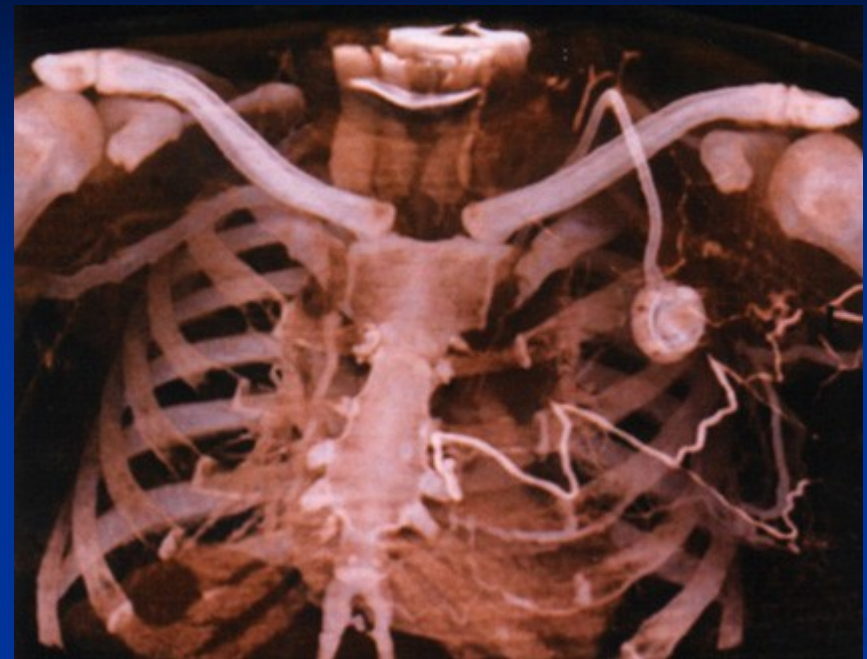
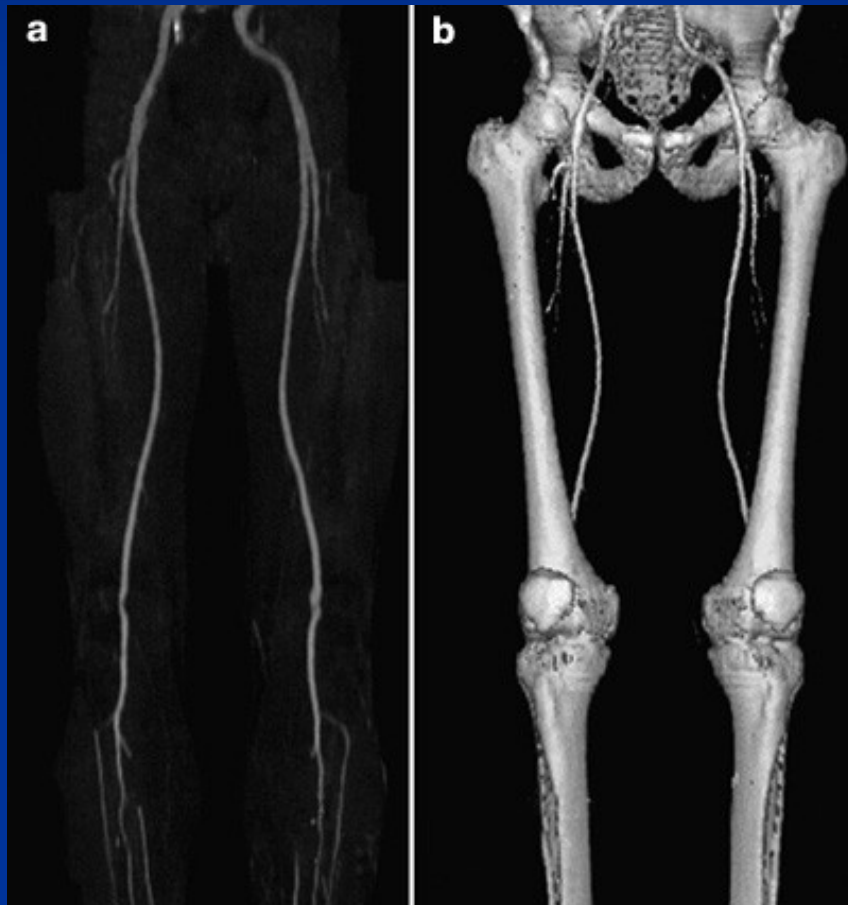

Vícečetné
fraktury
obličejového
skeletu, 3D
rekonstrukce

3D u
fraktury
sterna



Porovnání rekonstrukčního algoritmu MIP (a, vlevo) a SSD = povrchové stínování, základ virtuálních endoskopií (b, vpravo) z končetinové CT angiografie (multidetektorové spirální CT)



Rekonstrukce obrazových dat ze spirální akvizice pomocí tzv. volume rendering technique (VRT) jednotlivým voxelům přiděluje různé stupně sytosti od téměř úplné transparency až po naprostou neprůhlednost .

Důležité pojmy

Pitch

- Termín převzatý z anglického názvosloví, používá se při helikálním CT. Je to poměr mezi délkou posunu stolu během jedné rotace systému rentgenka-detektor a tloušťkou řezu. Čím je jeho hodnota vyšší, tím větší část těla můžeme vyšetřením pokrýt, tím víc ale klesá výsledná kvalita obrazu.
- Vyšší pitch poměrně výrazně snižuje celkovou radiální zátěž pacienta. Nastavení se většinou pohybuje v rozmezí 1,4 až 2.
- Příklad: Uvažujme-li o čase rotace 1 sekunda, tak při pohybu stolu o 5 mm za sekundu a tloušťce řezu 5 mm, bude mít pitch hodnotu 1. Bude-li pohyb stolu 10 mm za sekundu a tloušťka zůstane 5 mm, pitch bude 2.

Kolimace

- Kolimace neboli „vyclonění“ RTG paprsku určují tloušťku řezu. Při konvenční a spirální technice se toho dosahuje mechanicky pohyblivými clonami uloženými mezi rentgenkou a pacientem
- U MDCT ale samotná kolimace neurčuje konečnou tloušťku řezu, o tom zde rozhodují hlavně detektory (tloušťka pak může být od 0.35 do 20mm).

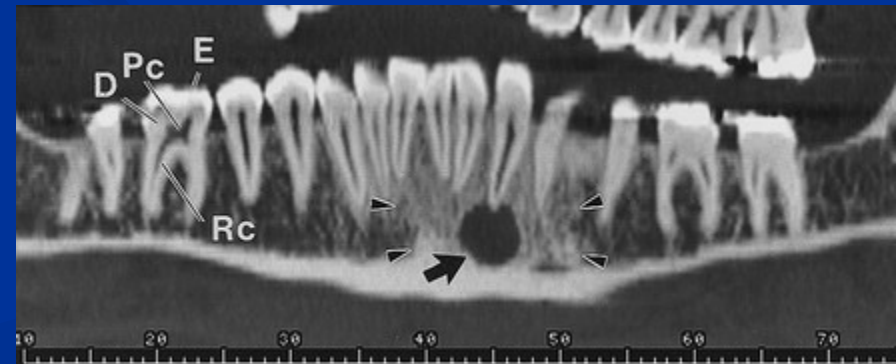
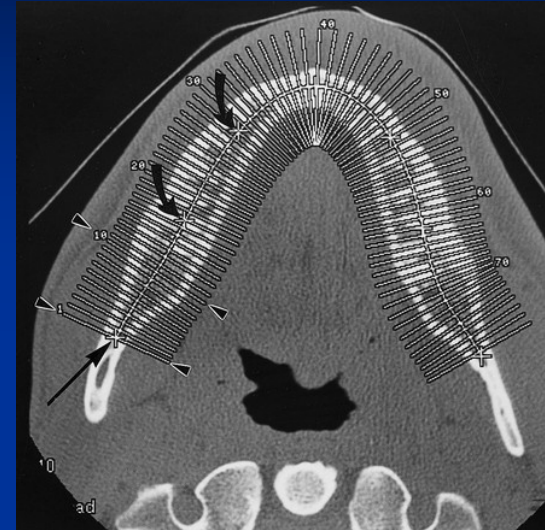Rekonstrukční interval

- Používá se při helikálním CT. Udává se v mm, určuje, v jaké vzdálenosti budou od sebe středy vrstev.
- Např. 5mm řezy s rekonstrukč.intervalem 5mm znamenají, že na sebe budou jednotlivé řezy plynule navazovat.
- Řezy tloušťky 5mm s rekonstrukč.intervalem 10mm budou mít mezi sebou 5mm mezeru, naopak s rekonstrukč. Intervalem 3mm se budou o 2mm překrývat
- Má to význam při rekonstrukcích v jiných rovinách než axiální. Záleží tedy na pitch, kolimaci a rekonstrukčním intervalu.
- Optimální hodnoty jsou: poloviční překrývání při hodnotě pitch blízké 2, třetinové při hodnotě pitch blízké 1 a čtvrtinové při hodnotách pitch pod 1.
- Větší překrytí nepřinese významně lepší kvalitu obrazu, menší ho naopak degraduje.

Vyšetřovací metoda	Typické efektivní dávky (mSv)	Ekvivalentní počet snímků při rtg vyšetření plic	Přibližná doba, za kterou by člověk obdržel ekvivalentní dávku ozáření z přírodních zdrojů ²⁾
<i>rentgenologická vyšetření</i>			
Končetiny a klouby (kromě kyčlí)	< 0.01	< 0.5	< 1.5 dne
Zuby ³⁾	0.02	1	3 dny
Plíce (jeden PA snímek)	0.02	1	3 dny
Lebka	0.07	3.5	11 dní
Mamografie (screening) ⁴⁾	0.1	5	15 dnů
Kyčel	0.3	15	7 týdnů
Pánev	0.7	35	4 měsíce
Hrudní páteř	0.7	35	4 měsíce
Břicho	1.0	50	6 měsíců
Bederní páteř	1.3	65	7 měsíců
Polykací akt	1.5	75	8 měsíců
CT hlavy	2.3	115	1 rok
IVU	2.5	125	14 měsíců
Vyšetření žaludku	3	150	16 měsíců
Střevní pasáž	3	150	16 měsíců
Irigoskopie	7	350	3.2 roku
CT hrudníku	8	400	3.6 roku
CT břicha nabo pánve	10	500	4.5 roku

Dentální CT programy

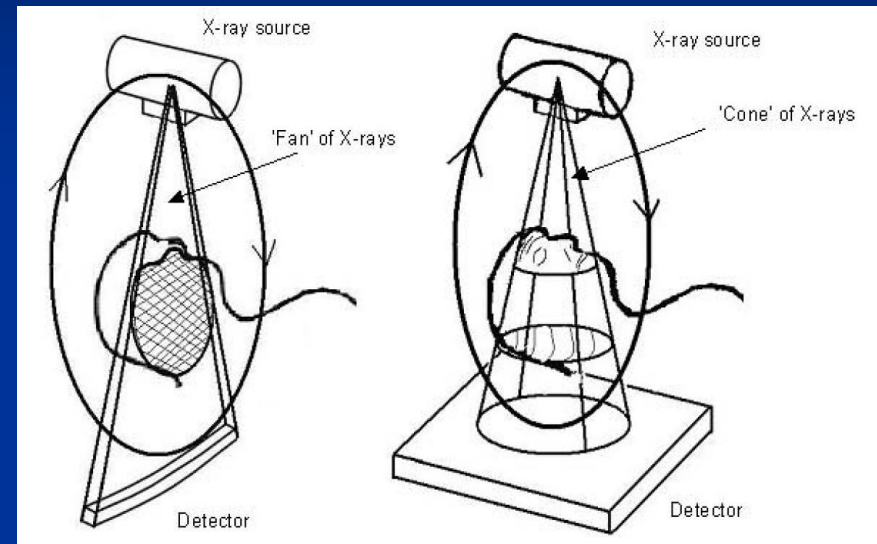
- Oblast čelistí na CT axiálních či koronárních skenech často zatížena artefakty z amalgámových zubních výplní
- Speciální programy používají velmi tenké transversální řezy pro tvorbu multiplanárních a panoramatických rekonstrukcí
 - po reformátování se artefakty promítají do oblasti korunek a tím je umožněno optimální zobrazení kostních struktur pod nimi



Cone Beam CT

Jak CBCT funguje

- Technologie je podobná klasickému CT
- Na rozdíl od CT ale využívá kuželovitý primární svazek
- Detektorem je u CBCT 2-D plochý panel detector
- Na rozdíl od CT nezískám řez ale nabereme objem dat ve tvaru kužele
- Tradiční CT okolo pacienta rotují vícekrát, u CBCT systému postačí jedna 180° , 360° případně 270° rotace.



Výhody CBCT

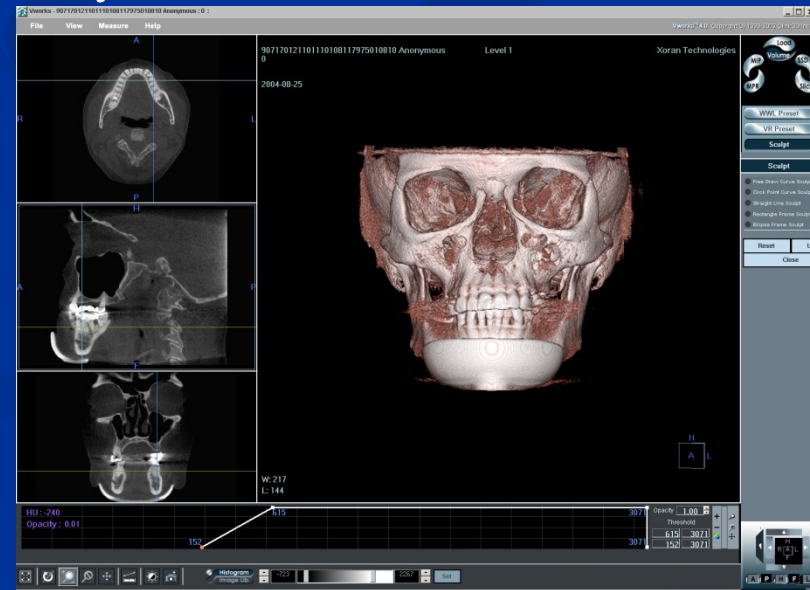
- Nižší dávka než klasické CT
- Skladnější přístroj
- Lepší kvalita obrazu oproti OPG
- Nízká cena
- Nižší zahřívání, tedy nižší nároky na chlazení

Dávka:

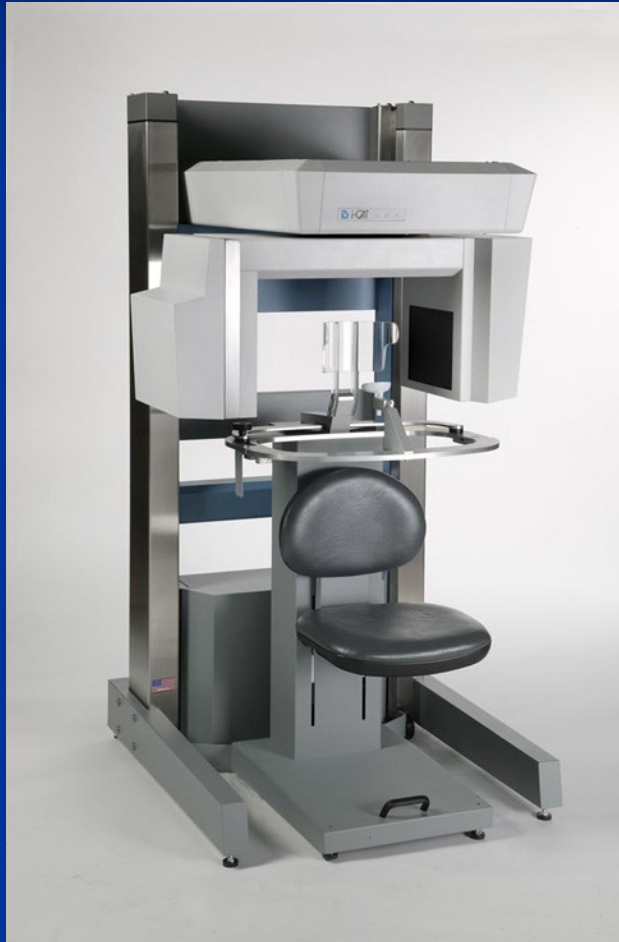OPG: 6-20 μ Sv

CBCT: 20-70 μ Sv

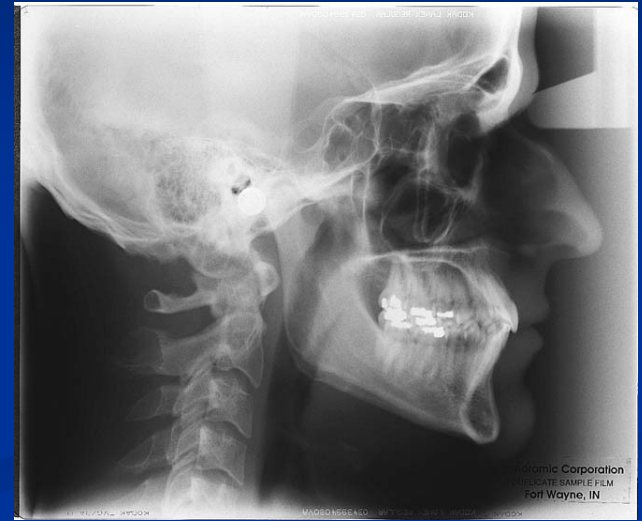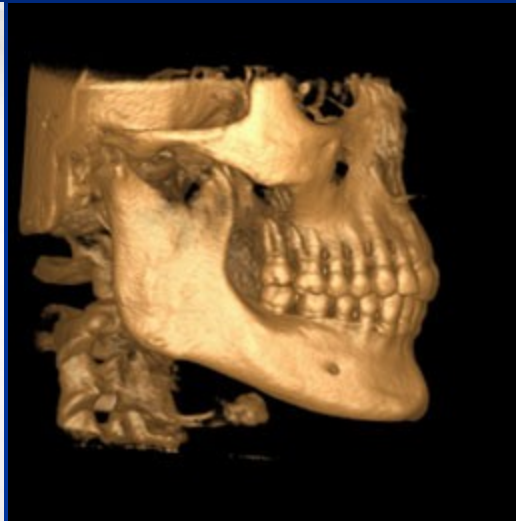
Klasické CT: 314 μ Sv



CBCT



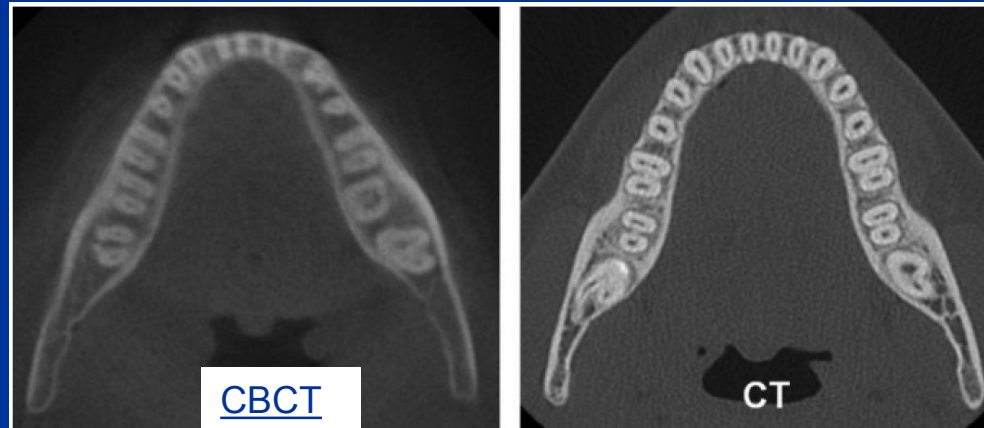
CBCT



CBCT rekonstrukce

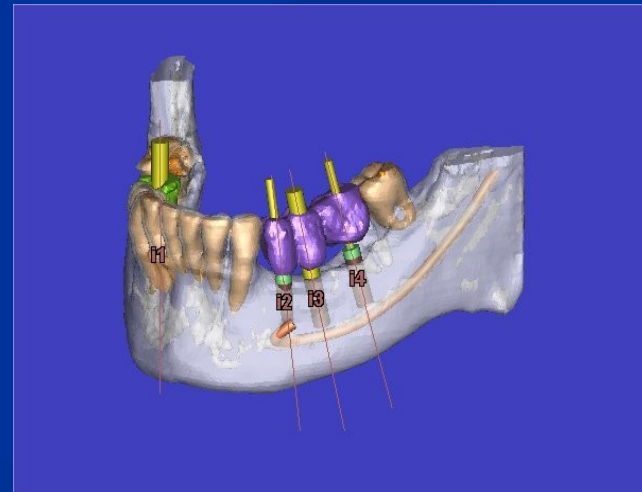
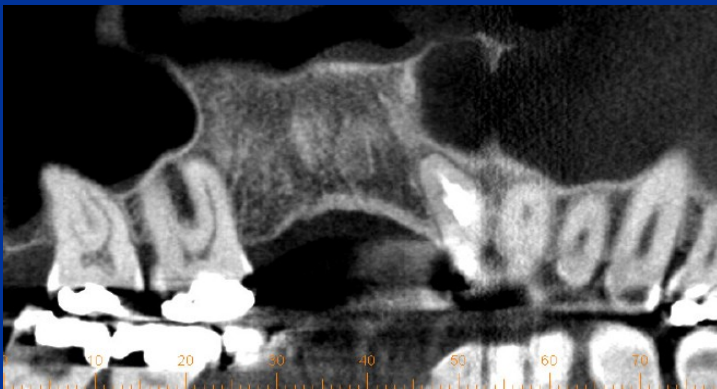Nevýhody

- Horší rozlišení méně kontrastních tkání
- Delší čas skenování = pohybové artefakty
- Lehce horší kvalita zobrazení velkově oproti klasickému CT



Využití CBCT

- Plánování chirurgických zákroků
- Virtualní chirurgie
- Indikace stejné s klasickým CT ale 1/5 dávky, např. detekce tumorů



Shrnutí CBCT

- CBCT má nižší dávku než klasické CT
- CBCT nabízí výrazně lepší kvalitu zobrazení než OPG a téměř srovnatelnou kvalitu zobrazení s klasickým CT
- Více praktické než klasické CT (cena, prostor, chlazení)

