
Základy lékařské terminologie

Lekce 6

IV. deklinace (U-KMENY)

Základní charakteristika

nom. sg.: **-us, -ū**; gen. sg.: **-ūs**

rod: maskulina a neutra, výjimečně femininum

→ manus, ūs, f. (ruka)

vzor: ductus, ūs, m.

nom. sg.: **-us**, gen. sg. **-ūs**

rod: maskulina, výjimečně femininum (manus, ūs, f.)

	sg.	pl.
nom.	duct- us	duct- ūs
gen.	duct- ūs	duct- uum

vzor: genū, ūs, n.

nom. sg.: **-ū**, gen. sg. **-ūs**

rod: neutra

	sg.	pl.
nom.	gen- ū	gen- ua
gen.	gen- ūs	gen- uum

V. deklinace (E-KMENY)

Základní charakteristika

nom. sg.: **-ēs**, gen. sg.: **-ēī**

rod: feminina, výjimečně maskulinum

→ diēs, diēī, m. (den)

vzor: faciēs, ēī, f.

nom. sg.: **-ēs**, gen. sg.: **-ēī**

rod: feminina, výjimečně maskulinum

	sg.	pl.
nom.	faci- ēs	faci- ēs
gen.	faci- ēī	faci- ērum

Dodatek: latinská deminutiva

Deminutiva = zdrobněliny

Zdrobněliny se v latině tvoří několika příponami:

→ **-(c)ulus**, **-ellus**, **-olus**

- ◆ dens, dentis → denticulus (zoubek)
- ◆ cerebrum → cerebellum (mozeček)
- ◆ arteria → arteriola (tepénka)

Zdrobnělina patří do I. nebo II. deklinace a má vždy stejný rod jako původní slovo.

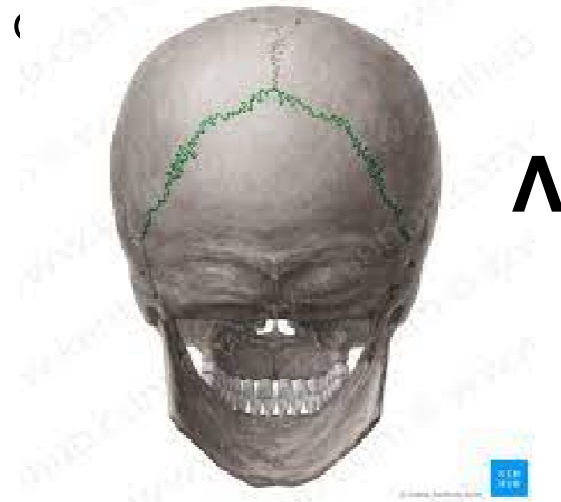–

**Dodatek: řecká
adjektiva s příponou
-īdeus, -īdea, -
īdeum**

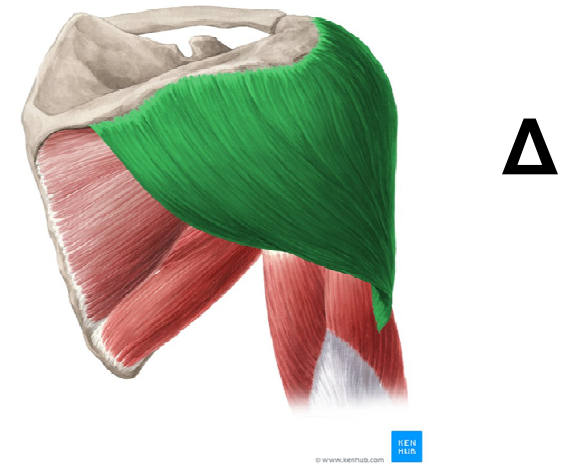-īdeus, -īdea, -īdeum (~-itý, -itá, -ité)

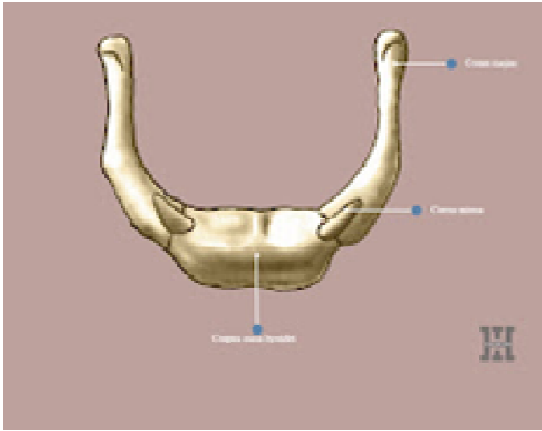
Tato přípona vyjadřuje podobnost:

sutura lambdoidea

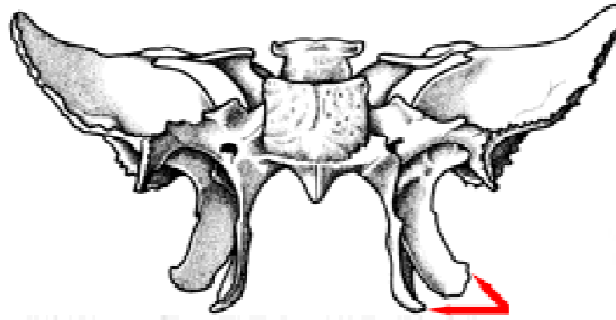


musculus





U



- A os hyoideum
- B processus xiphoideus
- C processus coronoideus
- D processus pterygoideus
- E processus coracoideus

