

Vyšetřovací metody v gynekologii

BPZG0121 Ošetrovatelská péče v gynekologii - přednášky

Anamnéza

- **Rodinná** · zejm. VVV, tumory, trombembolie
- **Osobní**
- **Gynekologická** · menstruační cyklus- délka, pravidelnost, síla krvácení, PMI
 - porody: chronologicky!, rok, CH/D, váha + míra novorozence, tg, komplikace
 - hormonální terapie (HRT, COC- tbl, IUD + kdy ex)
 - gynekologická onemocnění (gyn. Operace, ovariální cysty, myomy, endometrióza, záněty), styk/virgo?
- **Nynější onemocnění**

Gynekologické vyšetření

1. Sestra: TK, P, TT, moč na bílkovinu/HCG, výška, hmotnost

2. Aspekce:

vulva + introitus

v zrcadlech (Gravesovo/ Simpsonovo/ Cuscovo/vaginoskop)

pochva + čípek

2. Bimanuální palpační vyšetření:

čípek, děloha, ovaria, adnexa, břišní stěna, CD, malá pánev, močový měchýř

3. Rektální vyšetření

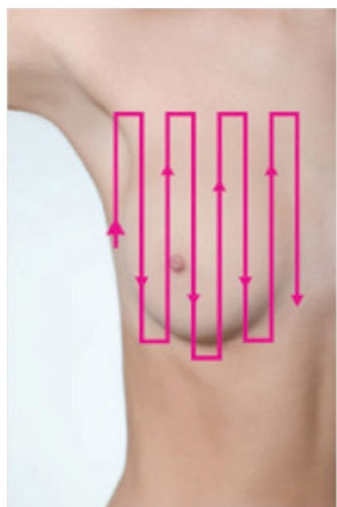
dětská gynekologie

čípek, děloha, adnexa, CD

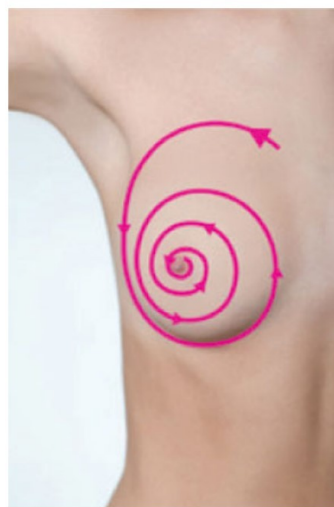Gynekologické vyšetření

- 4. Vyšetření v CA** zejm. dětská gynekologie, mentální postižení
- 5. Vyšetření prsů** aspekce: tvar, uložení, velikost, uložení, povrch kůže
palpace: 4 kvadranty, bradavka, axila
samovyšetření: 1x za měsíc

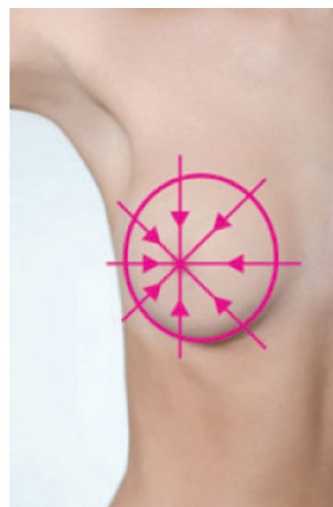
Vertikální



Krouživé



Klínovité



Oblasti ňadra,
kde se nádory vyskytují

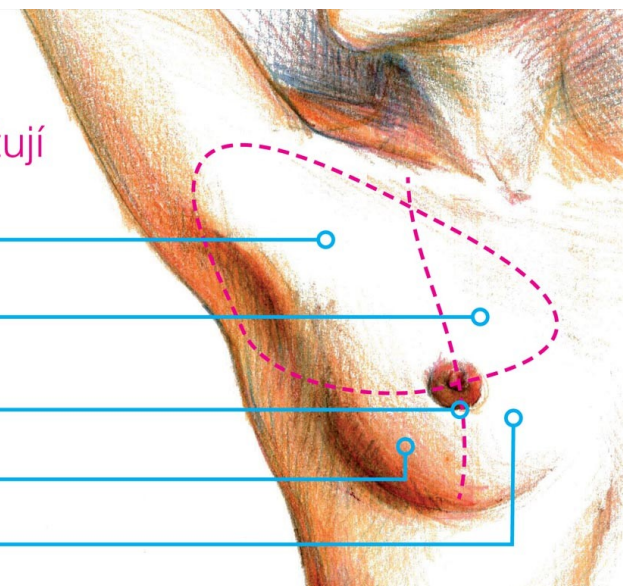
42 % horní vnější

15 % horní vnitřní

35 % pod bradavkou

3 % spodní vnější

5 % spodní vnitřní



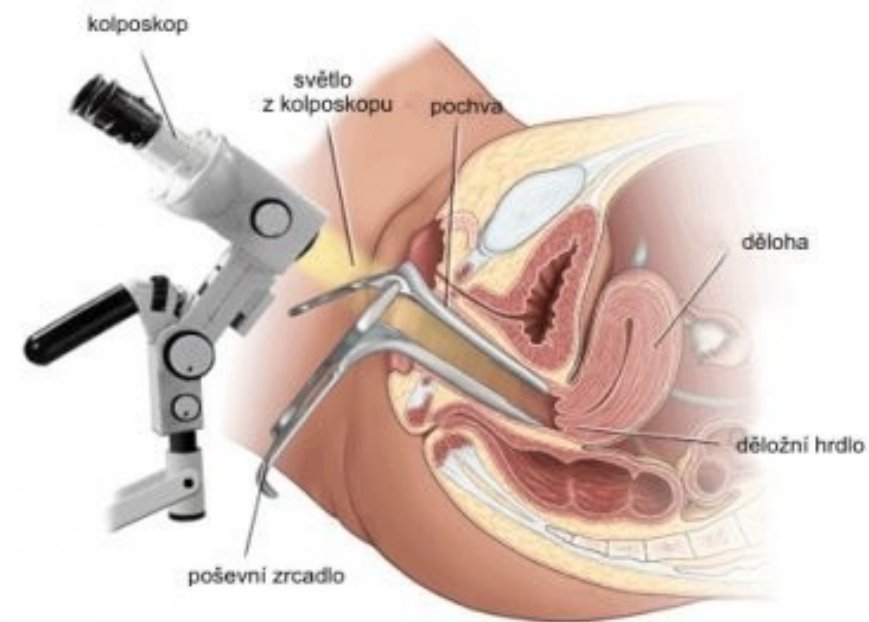
Prebioptické vyšetřovací metody

- KOLPOSKOPIE

screeningové vyšetření, 8-40x zvětšení
cervix, děložní hrdlo

určení závažnosti léze, plošný rozsah, vztah
k endocervixu, foto/videodokumentace

NATIVNÍ: kvalita epitelu, zánětlivé změny,
přítomnost cév, manifestní maligní nález

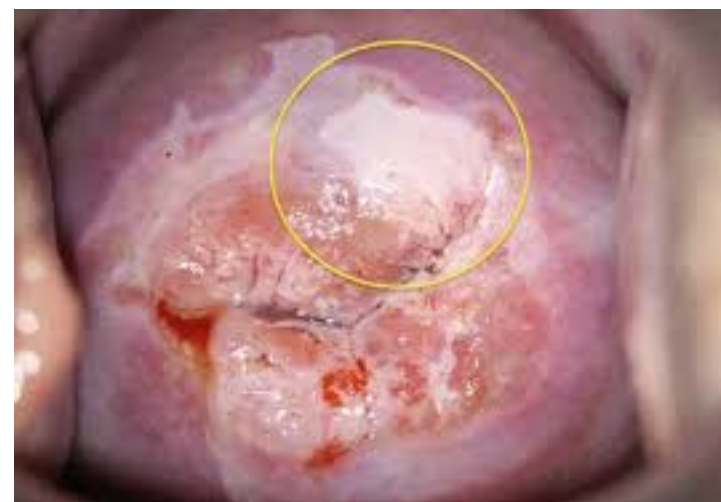
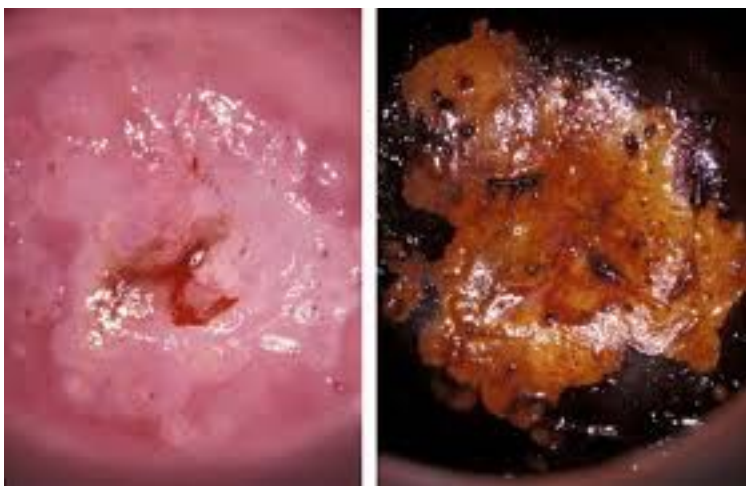
Prebioptické vyšetřovací metody

- ROZŠÍŘENÁ KOLPOSKOPIE

3% kyselina octová: rozpouští hlen = diferenciací dlaždicového a cylindrického epitelu a patol. změny, změna barvy a transparency

Schillerova zkouška: Lugolův roztok, rozliší epitel obsahující glykogen



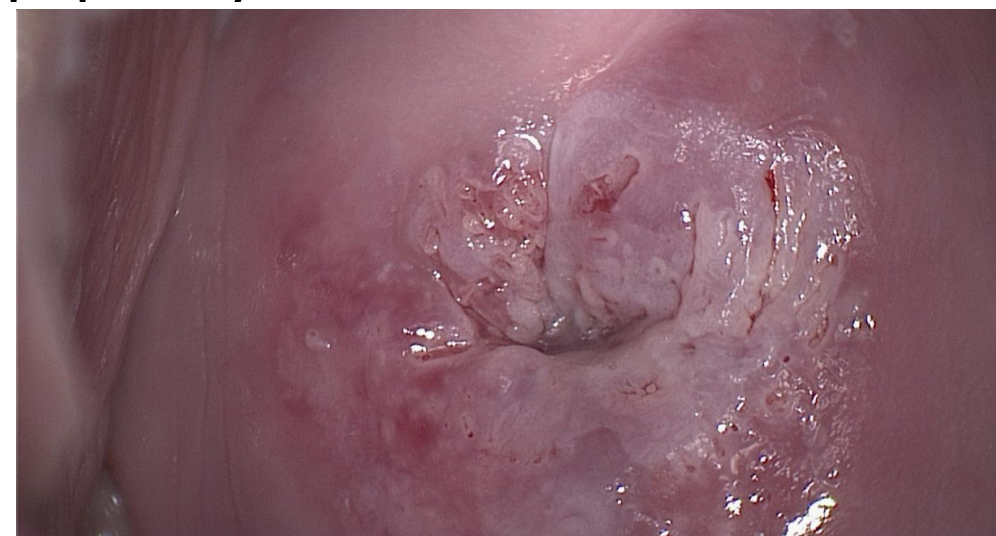
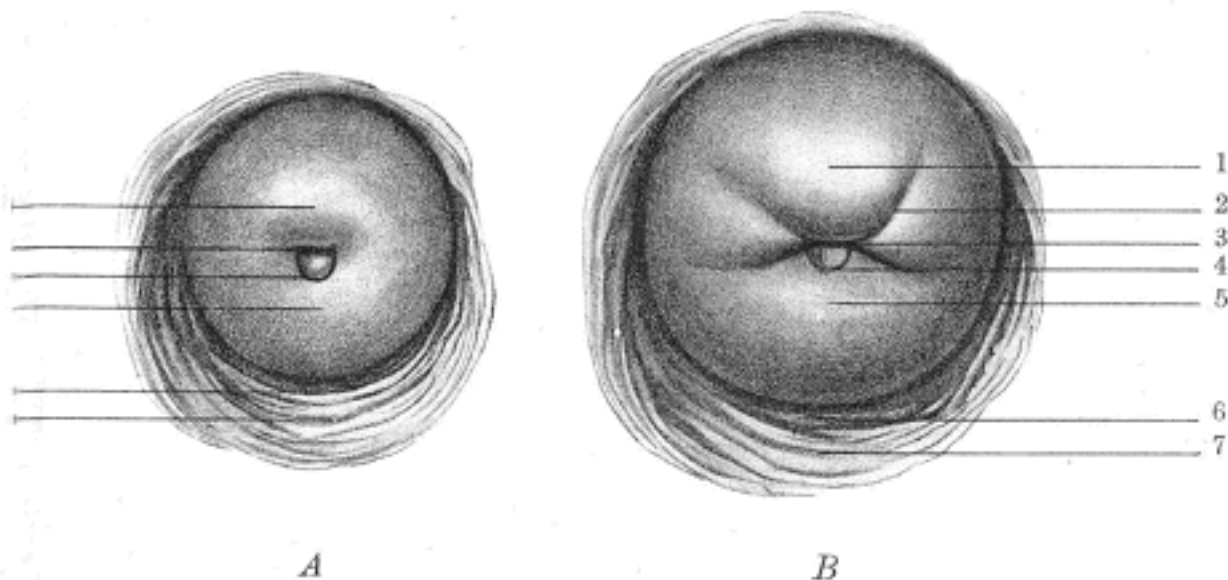
Prebioptické vyšetřovací metody

- ROZŠÍŘENÁ KOLPOSKOPIE

normální nález: dlaždicovitý epitel, ektopie, ektropium, TZ

abnormální nález: ATZ, leukoplakie, bílý epitel, mozaika, puntíčkování, ca

Různé kolposkopické nálezy: kondylomata, papilomy atd.



Prebioptické vyšetřovací metody

- **FUNKČNÍ CYTOLOGIE (FC)**

 - cyklické hormonální změny v buňkách genitálu
 - diagnostika poruch menstruačního cyklu

- **ONKOLOGICKÁ CYTOLOGIE (OC)**

 - screeningová metoda ca cervixu, 1x ročně
 - doplňková vyšetření: HPV typizace

 - cytologická kritéria malignity: jádra (nepravidelný tvar jader, atypická barva, nestejná velikost), změny v cytoplazmě

Prebioptické vyšetřovací metody

- OC klasifikace (BETHESDA 2001)


Dlaždicobuněčný epitel: NILM, ASCUS, LSIL, HSIL

Cylindrický epitel: NILM, AGC-NOS, AGC-NEO, AIS



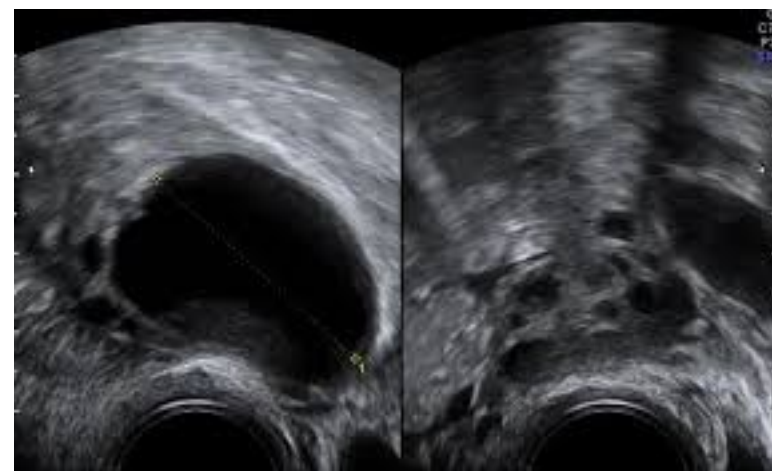
Prebioptické vyšetřovací metody

- Vulvoskopie- kolposkopem: uVIN (usual), dVIN (differentiated)
- Vaginoskopie- dětská gynekologie/virgo



Ultrazvuk

- nejdůležitější vyšetřovací metoda
 - abdominální: dětská gynekologie, velké břišní tumory, ascites
 - rektální: dětská gynekologie, virgo
 - vaginální: všechny patologie malé pánve, GEU, novotvary
- Doppler

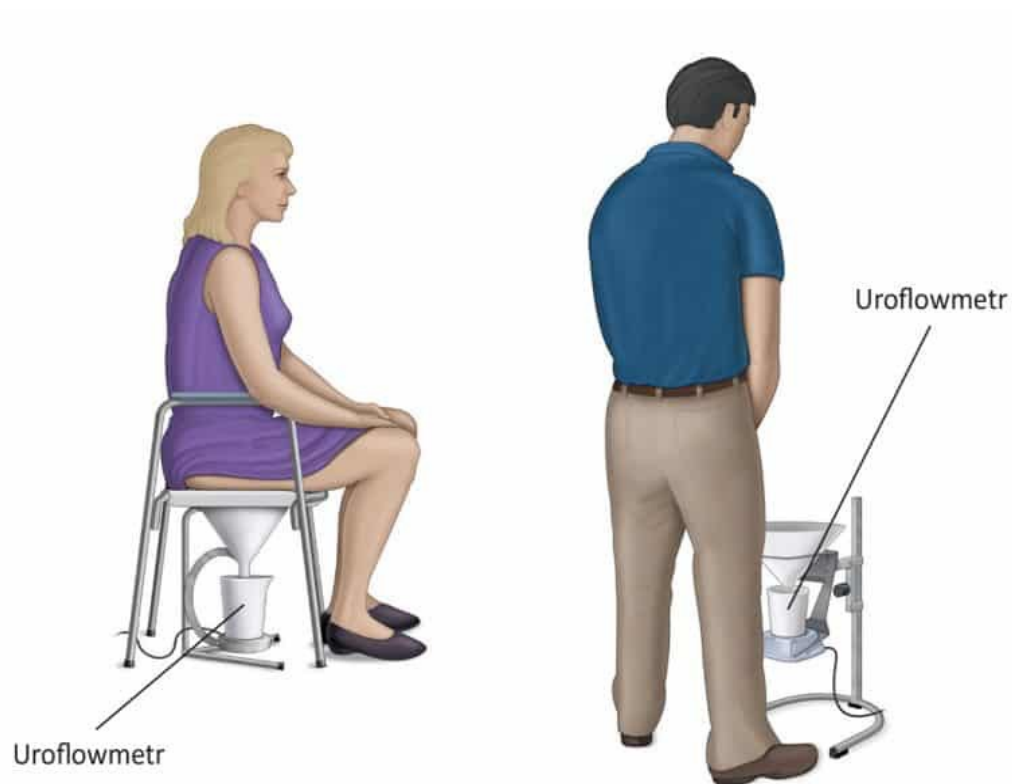


CT/MRI

- zejm. onkogynekologická diagnostika/endometrióza/VVV/velké nálezy
- zhoubný nádor a jeho šíření/kontrola efektu léčby/recidivy
- **CT**: nižší rozlišovací schopnost, rychlejší, levnější, kontrastní látka (jod)
staging
- **MRI**: absence radiační zátěže, kontrast (gadolinium- alergie vzácné)
- **PET**: FDG- tkáně se zvýšenou utilizací glukózy- tumory/záněty
aktivita primárních ložisek + vzdálené metastázy = restaging
zejm. ca cervixu, ca ovarií, ca prsu

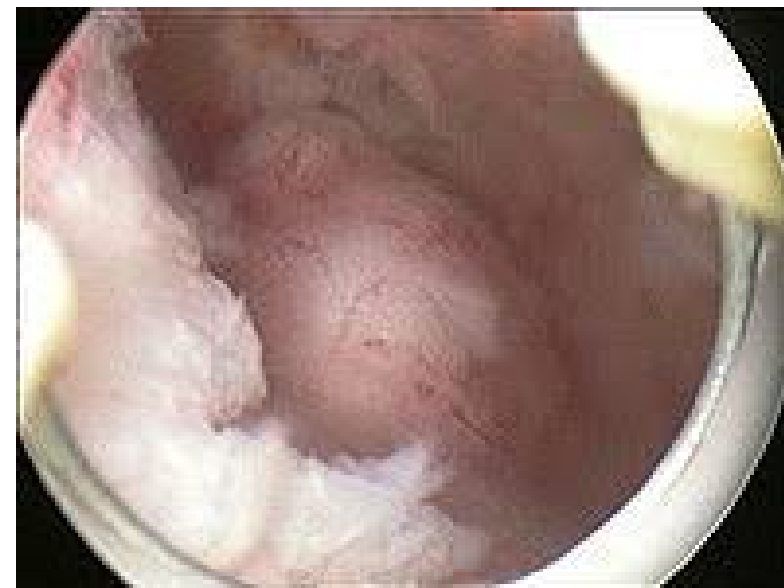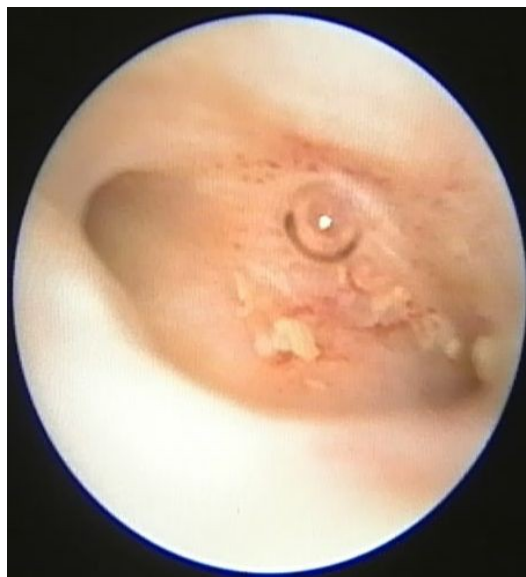Urogynekologie

- Cystoskopie
- Urodynamika
 - uroflowmetrie
 - uretrální tlakový profil
- uretrocystografie



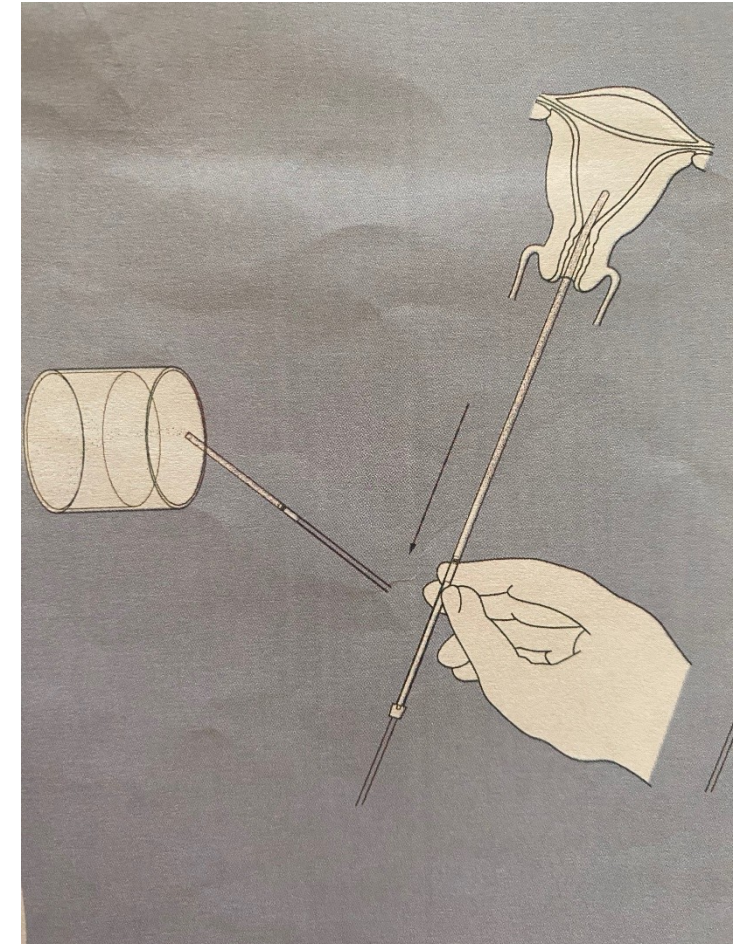

Endoskopie

- Hysteroskopie
- Laparoskopie



Malé invazivní diagnosticko-terapeutické metody

- Dilatace a kyretáž- SA
- Biopsie endometria pipetou
- Knipsbiopsie čípku
- Knipsbiopsie vulvy



Vyšetřovací metody v mamologii

- Mammografie
screening od 45 let á 2 roky
- UZ prsů

