

Spirometrie. Rozepsaný výdech vitální kapacity. Zevní projevy dýchání

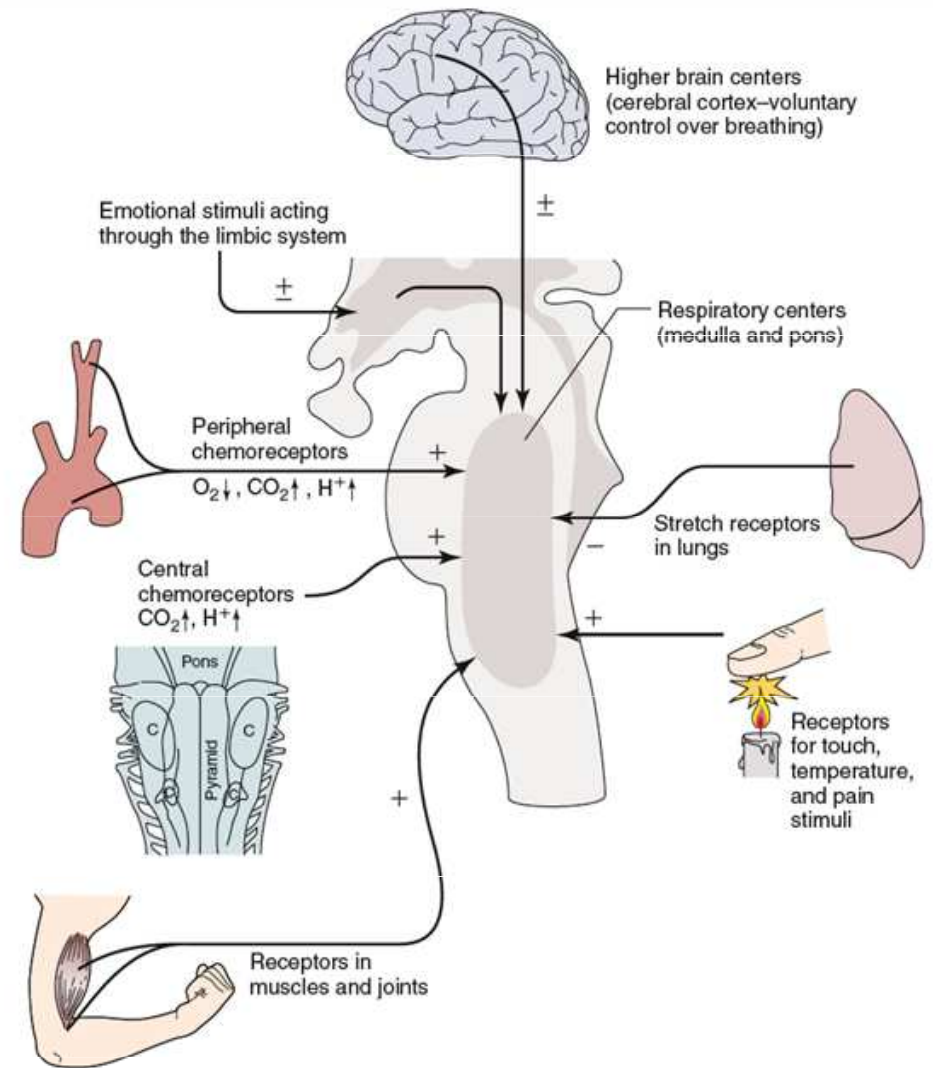
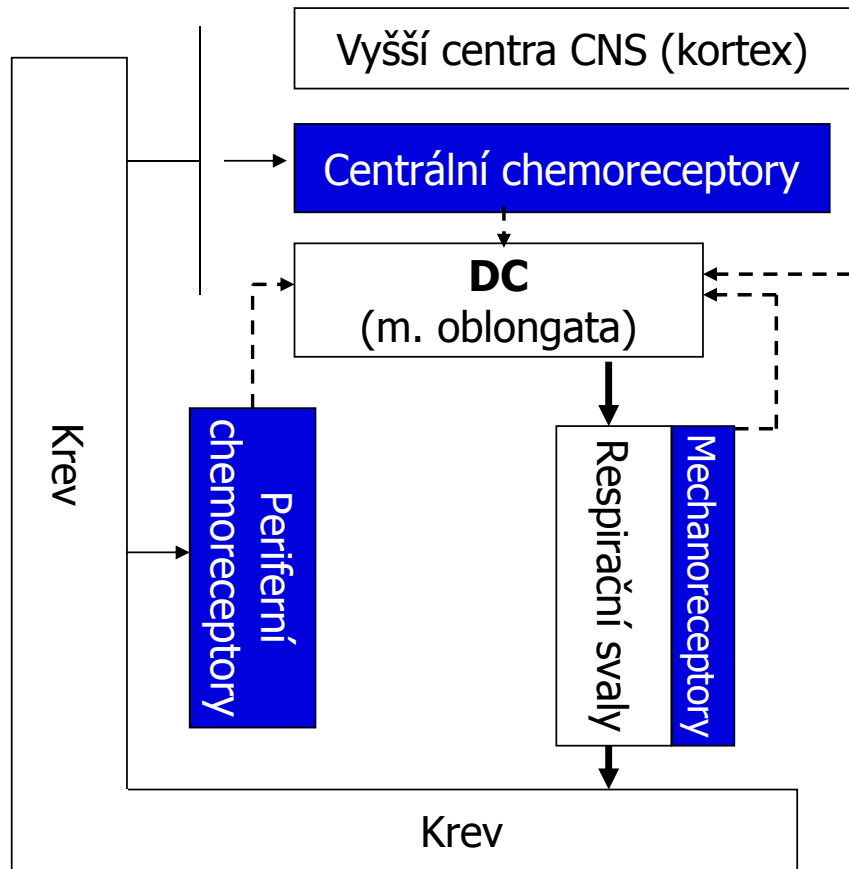
Praktické cvičení z fyziologie (podzimní semestr: 7. – 9. týden)

Studijní materiály byly vytvořeny za podpory projektu MUNI/FR/1474/2018

**MUNI
MED**

Pneumografie

Regulace dýchání

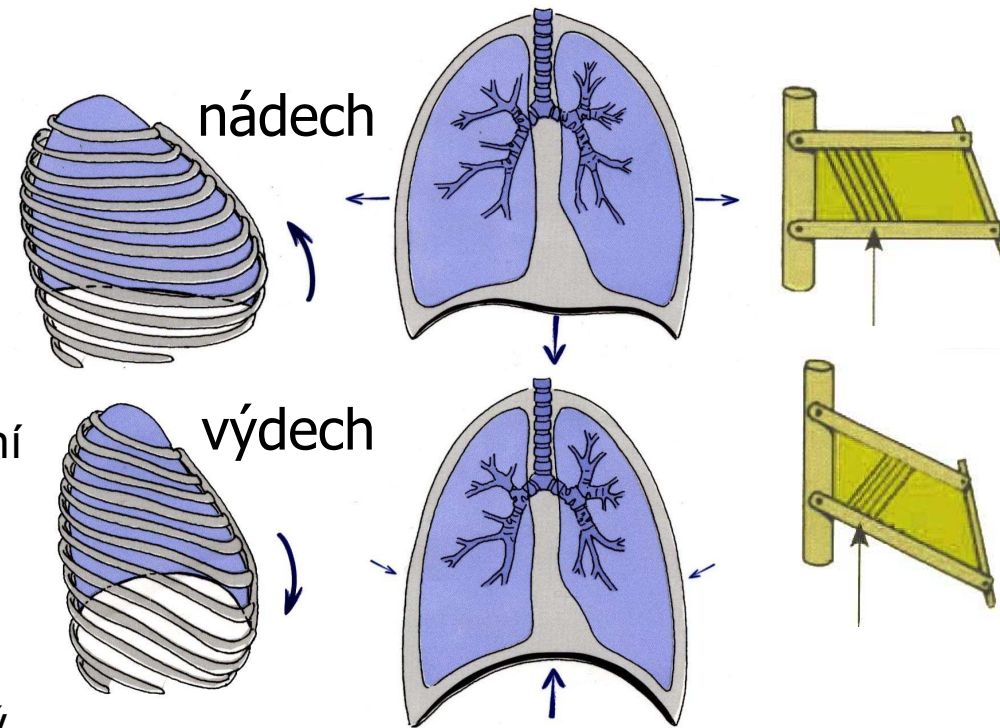


Pneumografie

= metoda registrace dýchacích pohybů

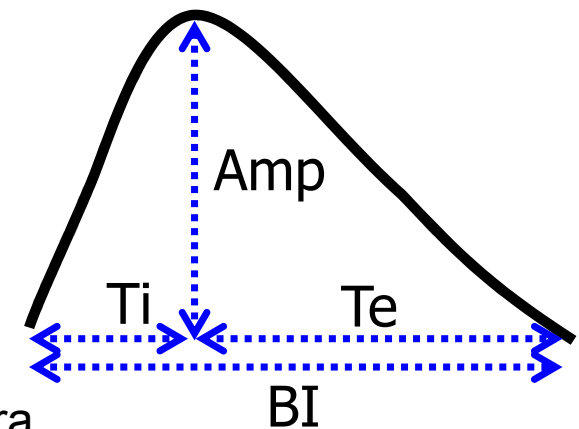
– Dýchací svaly

- Hlavní inspirační svaly: bránice a zevní mezižeburní svaly
- Pomocné dýchací svaly: musculus sternocleidomastoideus a skupina skalenových svalů
- Exspirační (výdechové) svaly: vnitřní mezižeburní svaly a svaly přední břišní stěny
- Nádech – aktivní děj
- Výdech – v klidu je pasivní (elastická plic táhne hrudní stěnu zpět do výdechové polohy) usilovný výdech je aktivní (použití výdechových svalů)



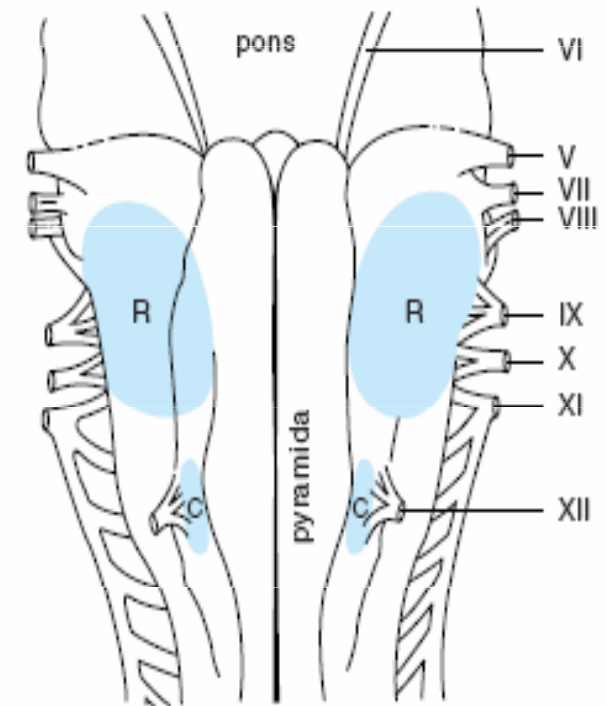
Chemické řízení ventilace

- Ventilace = dechový objem * frekvence dýchání
 - Objem vzduchu prodýchaný za čas (l/min)
 - Frekvence dýchání v pneumografii – dána délkou dechového cyklu (BI), délkou inspira (Ti) a expira (Te)
 - Hloubka dýchání v pneumografii – amplituda dechu (Amp)
- Chemická regulace ventilace: hloubky a frekvence dýchání na základě informací z chemoreceptorů
- Chemoreceptory
 - Centrální - buňky v prodloužené míše blízko respiračního centra
 - Periferní – karotické a aortální



Centrální chemoreceptory

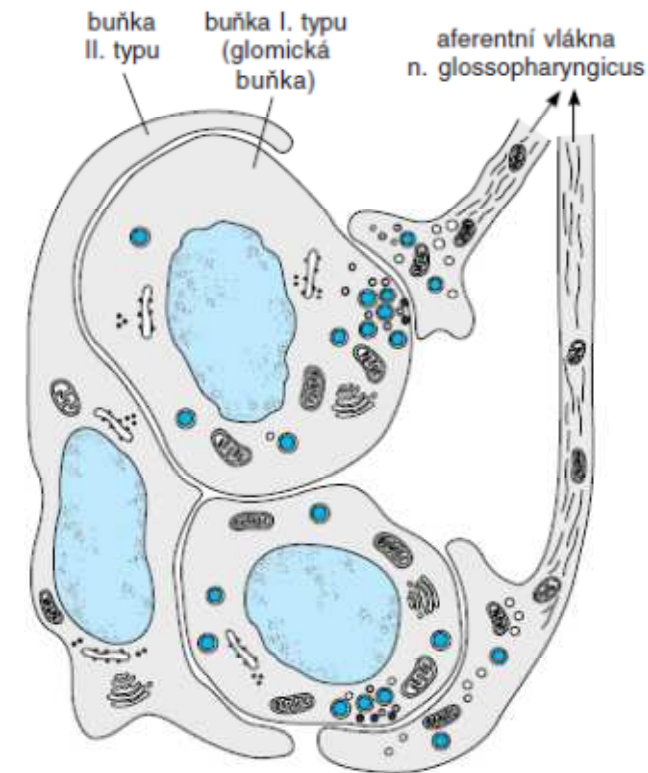
- V prodloužené míše poblíž dechového centra
- CO₂ proniká hematoencefalickou bariérou do cerebrospinální a mezibuněčné tekutiny mozku
$$\text{CO}_2 + \text{H}_2\text{O} \rightarrow \text{HCO}_3^- + \text{H}^+$$
- ↑Koncentrace H⁺ v mozkomíšním moku stimuluje chemoreceptory
→ zvýšení ventilace



Obr. 98-7. Rostrální (R) a kaudální (C) chemosenzitivní oblasti ventrálního povrchu prodloužené míchy

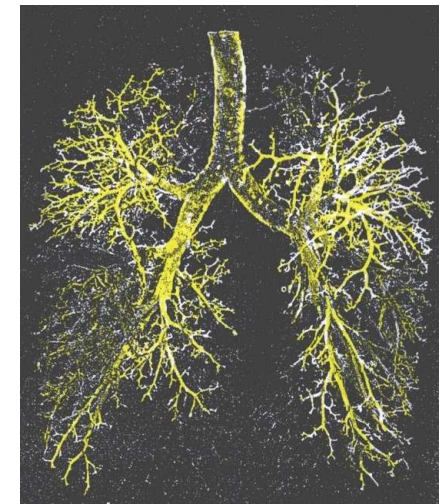
Periferní chemoreceptory

- Obsahují ostrůvky dvou typů buněk
 - Typ I: Naléhají na nervová vlákna
 - Typ II: charakter glie (každá obklopuje 4-6 buněk I. Typu)
- Registrace pO_2 rozpuštěného v krevní plazmě za čas
 - Stimulace poklesem pO_2 a nebo poklesem průtoku krve
- Periferní receptory registrují také pCO_2 , pH



Mrtvý prostor

- Objem vzduchu v konduktivní oblasti dýchacích cest, kde neprobíhá výměna plynů s krví
 - Anatomický MP: objem respiračního systému mimo alveoly (150-200 ml)
 - Funkční (fyziologický) MP: Objemem vzduchu, který se neúčastní výměny plynů s krví – zahrnuje neprokrvené alveoly
- U zdravých jedinců jsou oba mrtvé prostory stejné



Složení atmosférického vzduchu

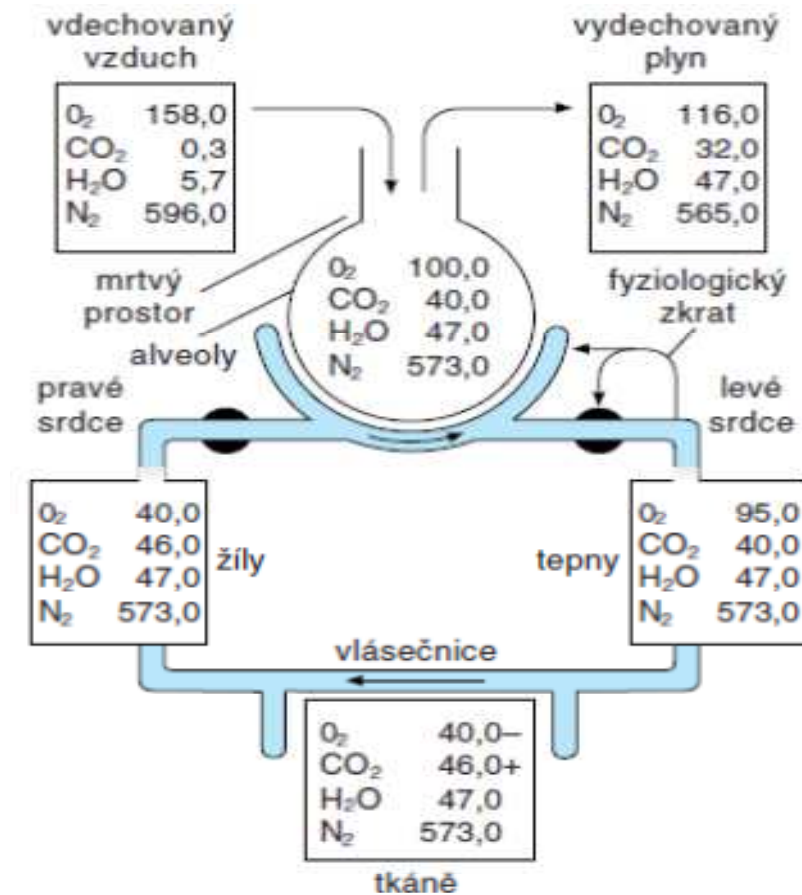
- Parciální tlak – tlak, který zabírá plyn v celkovém tlaku směsi plynů (vzduchu) = objemový podíl plynu ve vzduchu * tlak vzduchu
- Barometrický tlak vzduchu na úrovni moře: 1 atmosféra = 760 mm Hg
na ve 3048 mnm = 523 mmHg

plyn	% ve vzduchu	Podíl v suchém vzduch	Výpočet (úroveň moře)	Parciální tlak plynu na úrovni moře	Výpočet (3 048 mnm)	Parciální tlak plynu ve 3048 mnm)
O ₂	20,98	0,21	760 x 0,21	160	523 x 0,21	110
N ₂	78,06	0,78	760 x 0,78	593	523 x 0,78	408
CO ₂	0,04	0,0004	760 x 0,0004	0,3	523 x 0,0004	0,21

$$1 \text{ kPa} = 7,5 \text{ mm Hg (torr)}$$

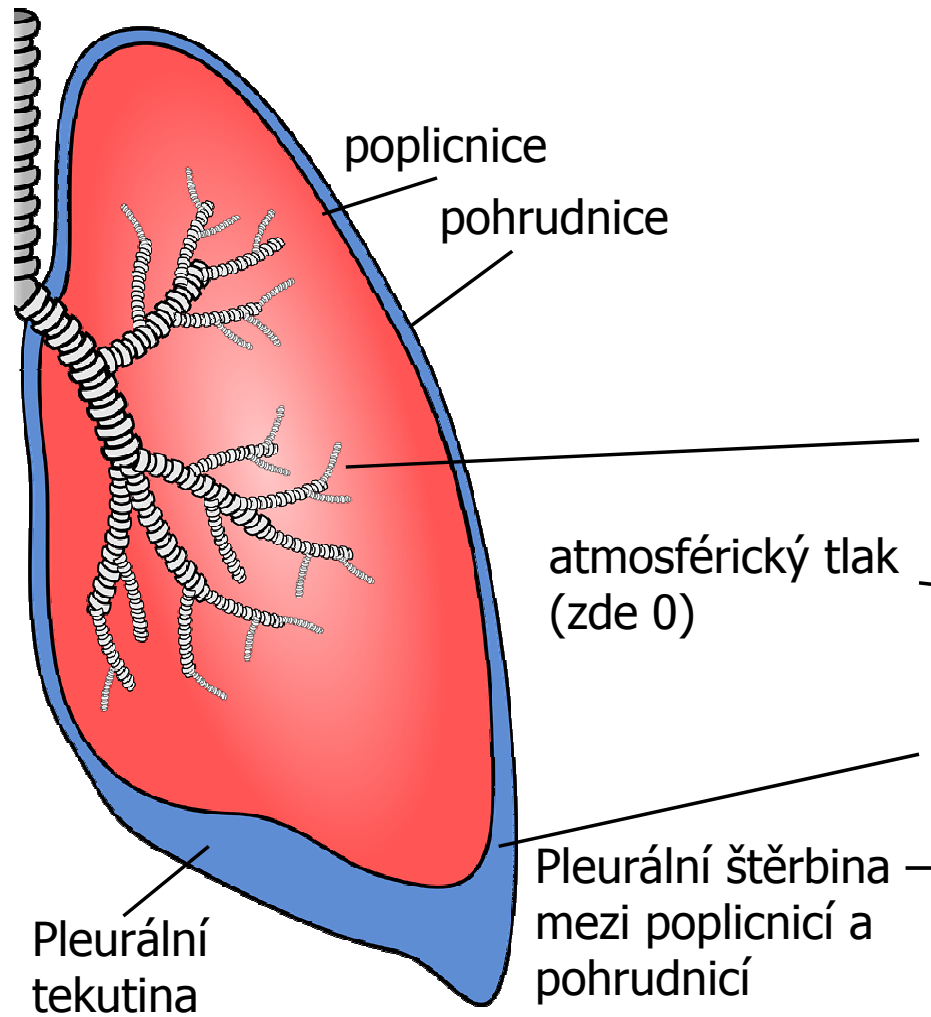
Parciální tlaky plynů (mm Hg)

- v různých částech respirační a oběhové soustavy
- V alveolárním vzduchu se ještě musí počítat s parciálním tlakem vodních par
 - Suchý atmosferický vzduch:159
 - Zvlhčený zahřátý atmosferický vzduch:149
 - Ideální alveolární plyn:105
 - Arteriální krev:77
 - Cytoplazma – mitochondrie:3-10
 - Smíšená žilní krev:40
 - Žilní krev:20

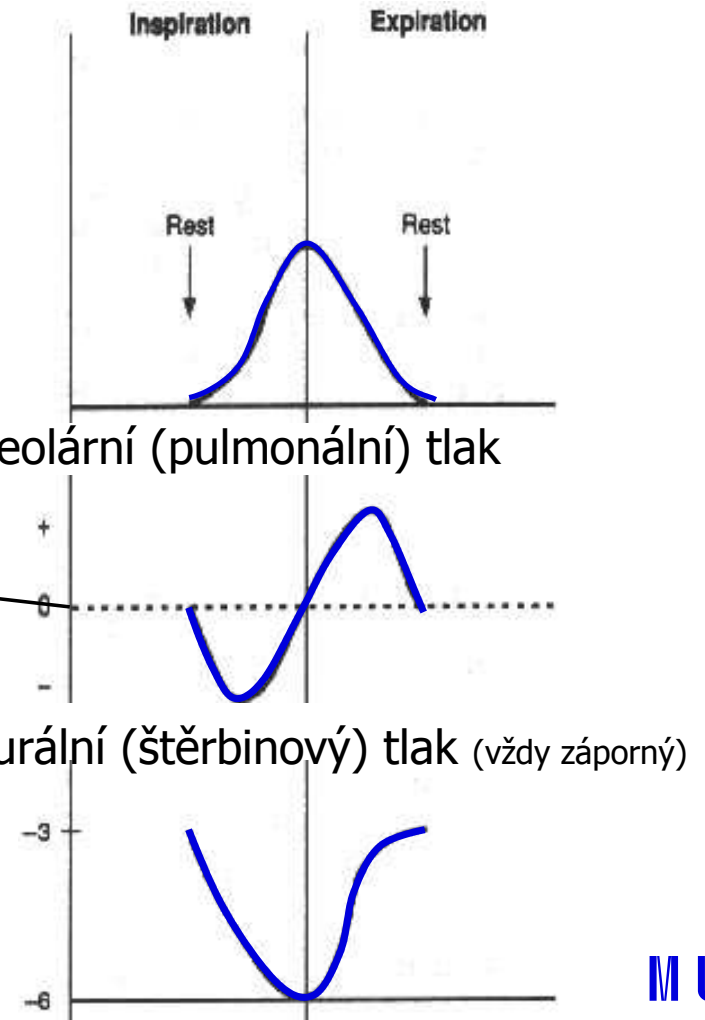


plyn	% ve vzduchu	Podíl v suchém vzduchu	Parciální tlak plynu na úrovni moře	Parciální tlak plynu v alveolech na úrovni moře	Parciální tlak plynu ve (3048 mm)	Parciální tlak plynu v alveolech ve 3048 mm
O ₂	20,98	0,21	160	100	110	67
CO ₂	0,04	0,0004	0,3	40	0,21	36

Tlaky v plicích



Objem vdechovaného vzduchu



Plicní poddajnost (compliance, C)

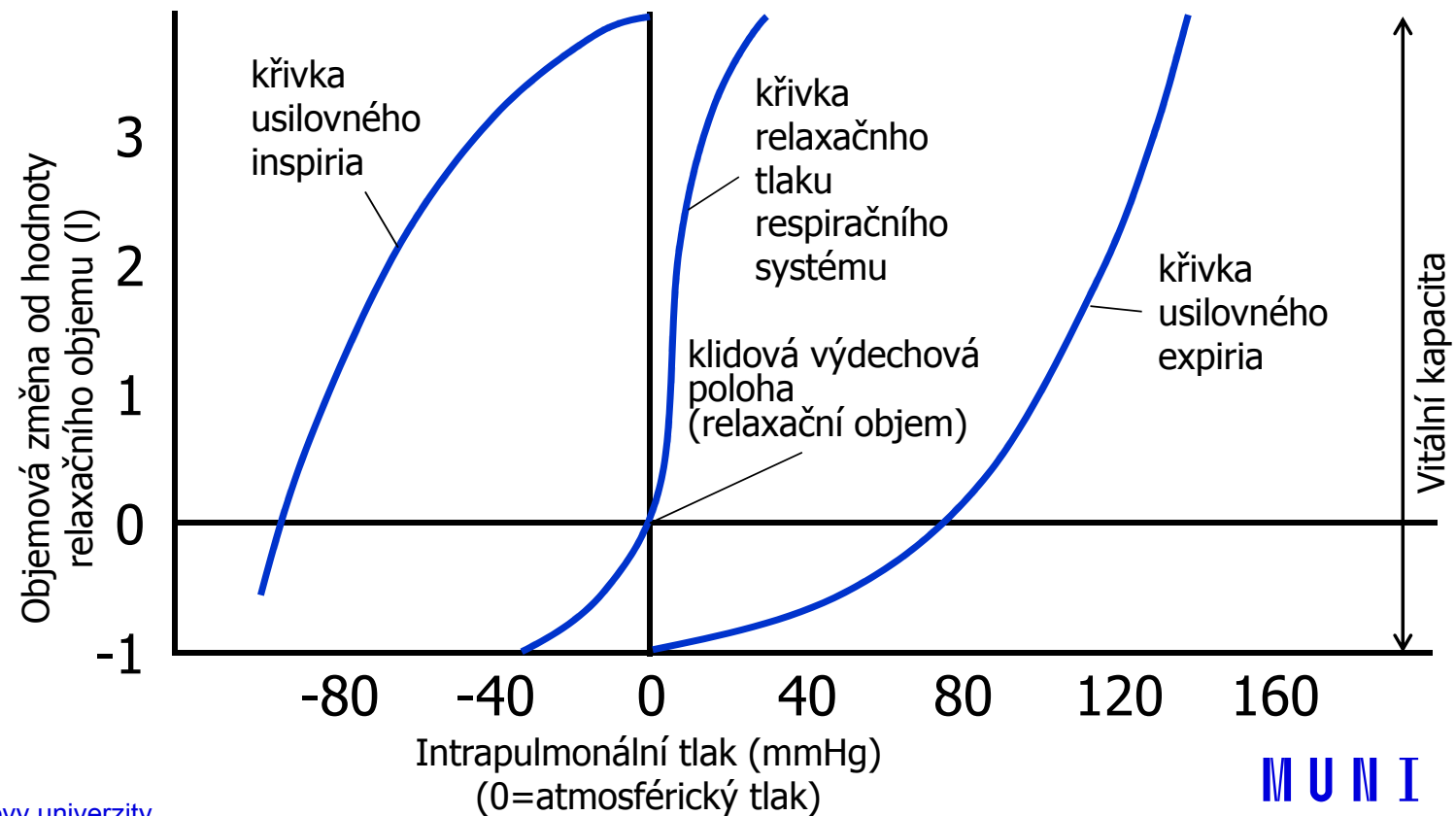
$$C = \frac{\Delta V}{\Delta P}$$

(na grafu sklon křivky)

C je nejvyšší při klidovém dýchání

C je dána

- Vlastní tkáňovou elasticitou (vlákna elastinu a kolagenu)
- Silami povrchového napětí (síly povrchového napětí v alveolech: rozhraní tekutina-vzduch, surfaktantem)



**MUNI
MED**

Spirometrie

Statické objemy plic

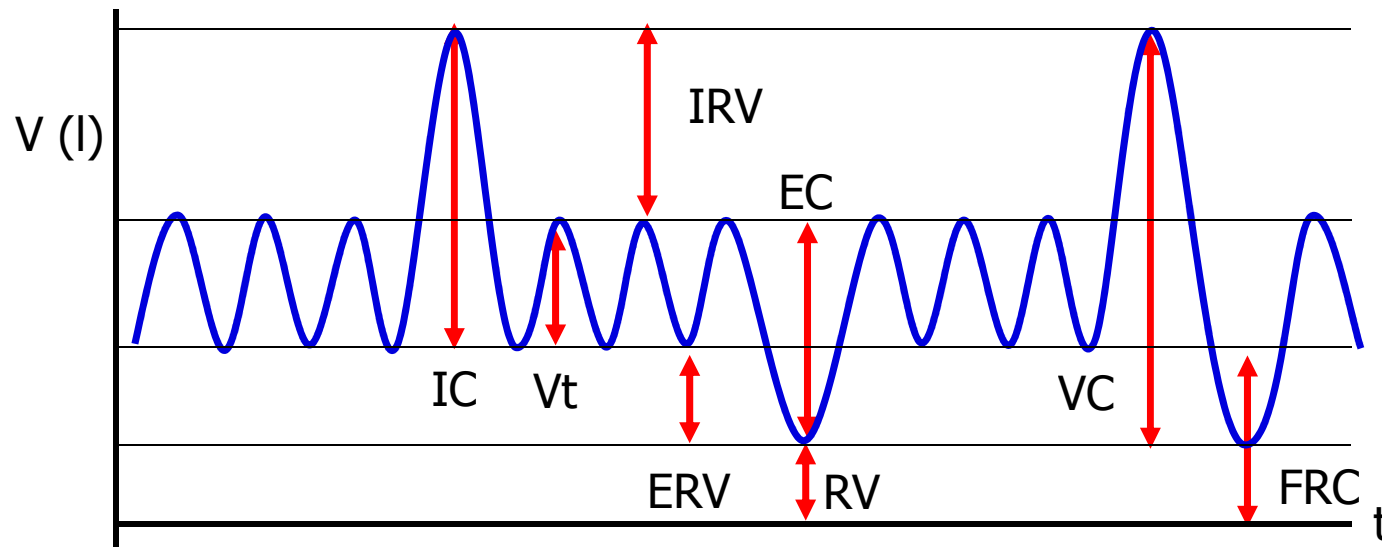
– Statické plicní objemy:

- dechový objem V_t (0,5 l)
- inspirační rezervní objem IRV (2,5 l)
- expirační rezervní objem ERV (1,5 l)
- reziduální objem RV (1,5 l)

– Statické plicní kapacity:

- vitální kapacita plic VC (4,5 l) = IRV+VT+ERV
- celková kapacita plic TC (6 l) = IRV+DV+ERV+RV
- inspirační kapacita IC (3 l) = IRV+DV
- funkční reziduální kapacita FRC (3 l) = ERO+RO

- Závisí na výšce, váze, věku a pohlaví – (RV se zvyšuje, VC se snižuje s věkem)
- Všechny objemy lze měřit spirometricky kromě RV a FRC

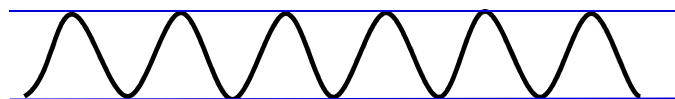


Frekvence a hloubka dýchání

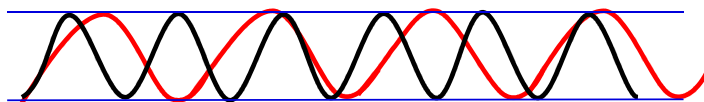
Zněny frekvence dýchání

Zněny hloubky dýchání

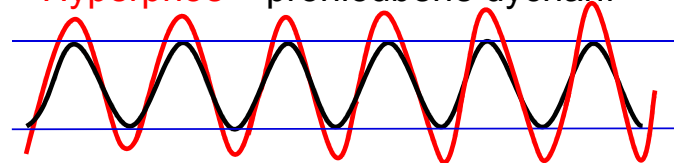
Eupnoe – normální dýchání



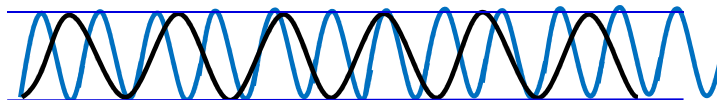
Bradypnoe – zpomalené dýchání



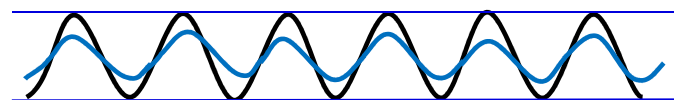
Hyperpnoe – prohloubené dýchání



Tachypnoe – zrychlené dýchání



Hypopnoe – mělké dýchání



Dynamické parametry

- Klidové dýchání:
 - Frekvence dýchání 10 – 18 dechů/min
 - Minutová ventilace – objem vzduchu prodýchání za minutu ($V_t \times$ frekvence dýchání) 5 – 9 l/min
- Maximální minutová ventilace (MMV) – množství vzduchu, které může být ventilováno při maximálním úsilí (až 160 l/min)
 - Ventilace se zvýší zvýšením jak frekvence dýchání tak prohloubením
- Dechová rezerva = maximální ventilace / klidová ventilace
- Parametry rozepsaného usilovného výdechu

**MUNI
MED**

Rozepsaný výdech

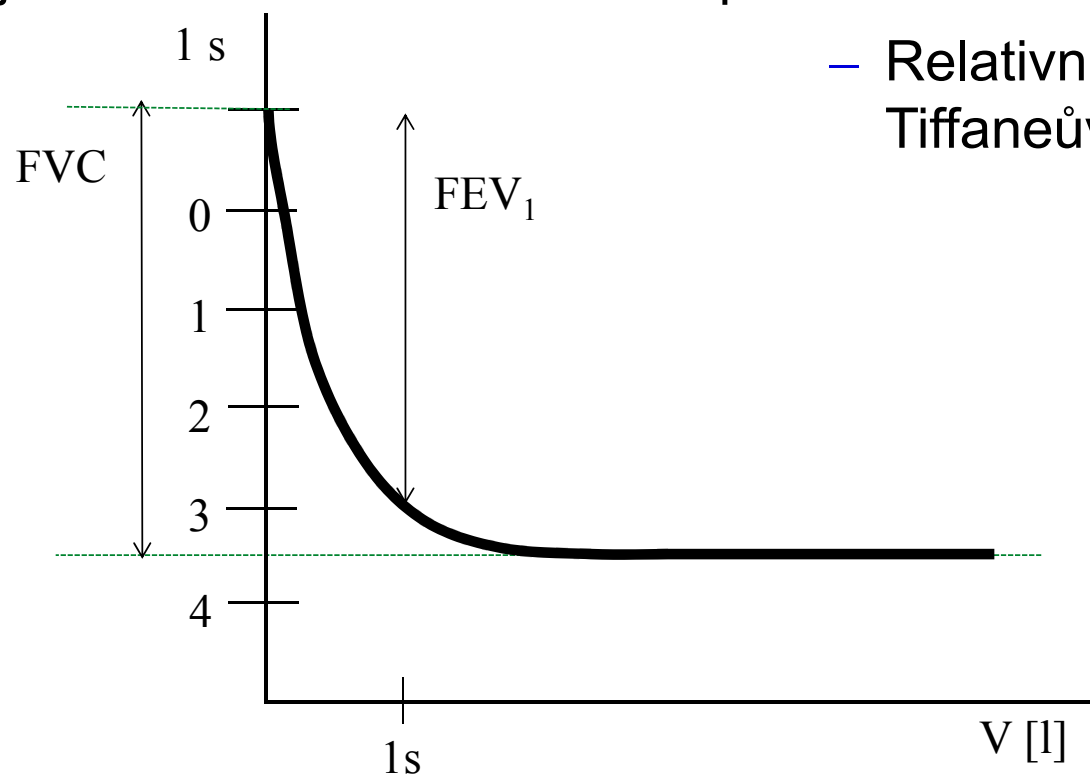
Plicní poruchy

- Obstrukce : zvýšený odpor dýchacích cest (astma, bronchitida, otok hlasivek, tracheální stenoza, CHOPN, nádor v dýchacích cestách)
- Restrikce: snížené plicní objemy (nádor, zánět, otoky plic, pneumotorax,...)

- Zvýšení dechové frekvence při konstantním dechovém objemu vede k relativnímu nárůstu mrtvého prostoru

Rozepsaný usilovný výdech

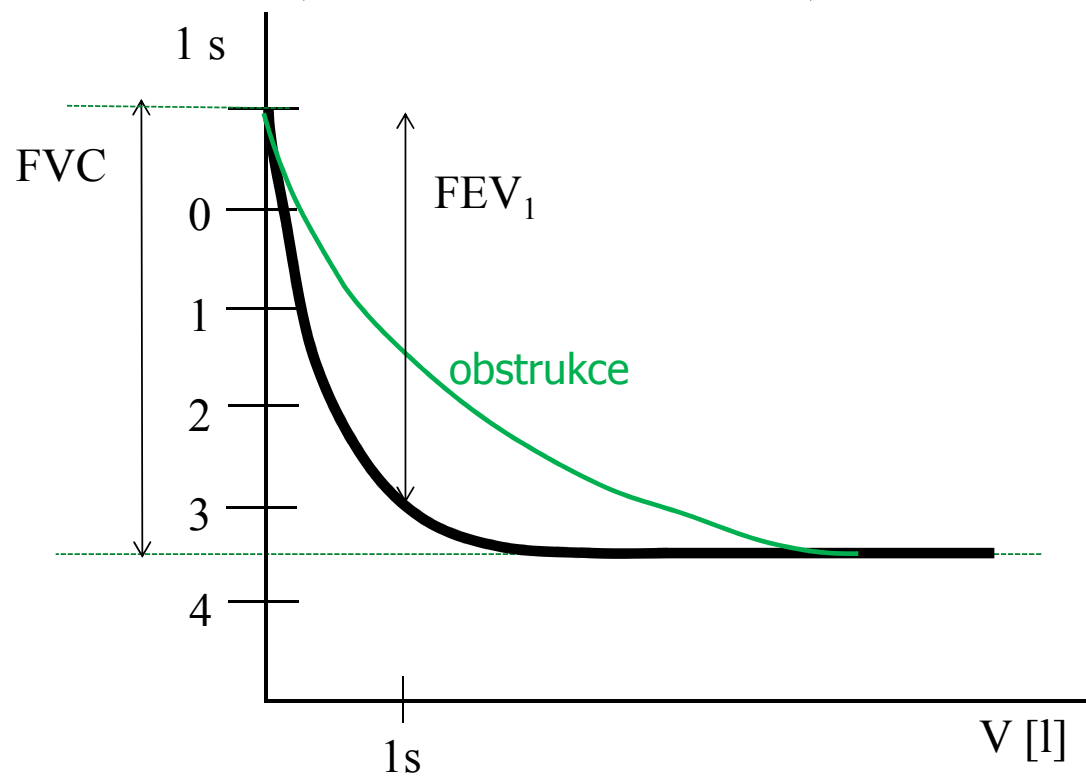
- Usilovná vitální kapacita FVC (maximální objem vzduchu, který lze po maximálním nádechu prudce vydechnout)
- Absolutní jednosekundová vitální kapacita FEV₁ (objem vzduchu vydechnutý s největším úsilím za 1. sekundu po maximální nádechu)



- Relativní jednosekundová vitální kapacita:
Tiffaneův index = $FEV_1/FVC \approx 0,7 - 1$

Usilovný výdech – obstrukční porucha

- Obstrukce : zvýšený odpor dýchacích cest
- Příčiny: astma, bronchitida, otok hlasivek, tracheální stenoza, CHOPN, nádor v dýchacích cestách
- Snížené FEV₁, Tiffaneův index < 0,7



Odpor dýchacích cest (Hagen-Poiseuillův zákon)

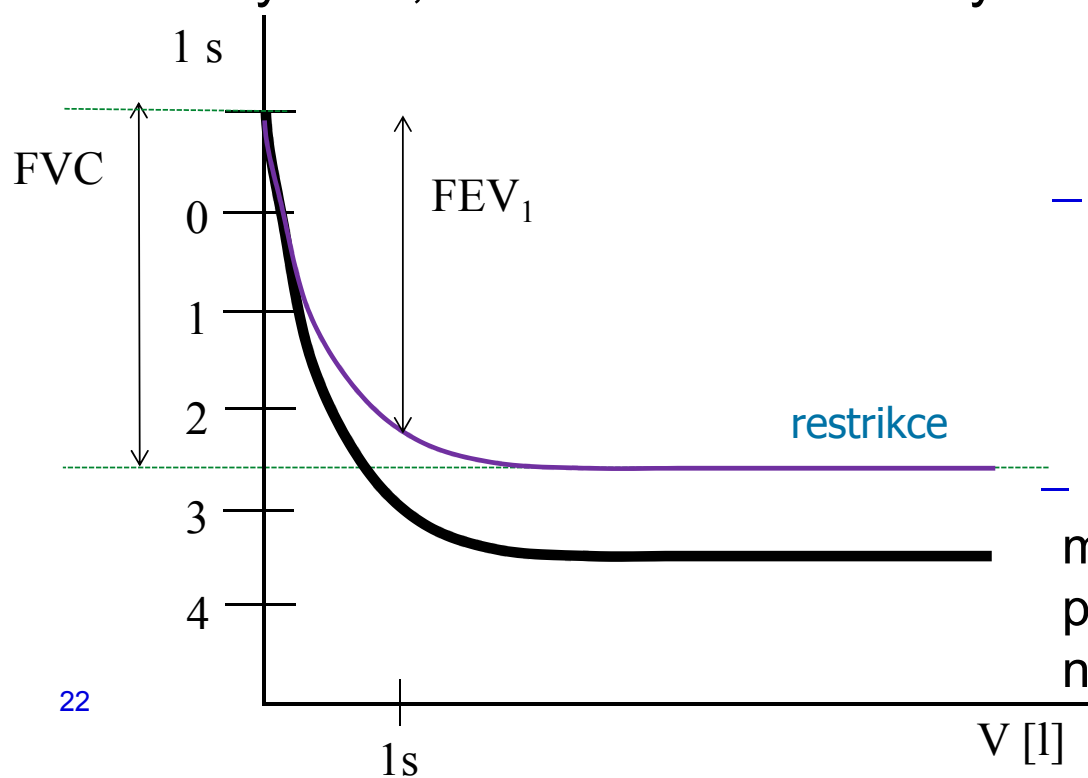
- Odpor dýchacích cest (**R_d**) vzniká následkem vnitřního tření mezi proudícím plynem a stěnou dýchacích cest.

$$R_d = \frac{\Delta P}{Q} = \frac{8 \cdot l \cdot \eta}{\pi \cdot r_d^4}$$

- Malá změna poloměru dýchacích cest (r_d) způsobí podstatně větší změnu jejich odporu vůči proudění vzduchu (R_d).
- Ke zúžení (obstrukci) dýchacích cest dochází při kompresi hrudníku, zduření sliznice, otoku hlasivek, konstrikcii hladkých svalů dýchacích cest při vdechnutí cizího tělesa, astmatickém záchvatu či jiné alergické reakci
 - Na odporu se nejvíce podílí bronchioly: velký podíl hladké svaloviny a žádná chrupavčitá výztuha, obsahují receptory pro různé působky (histamin – bronchiolokonstrikce, adrenalin - bronchiolodilatace)

Usilovný výdech – restriční porucha

- Usilovná vitální kapacita FVC (maximální objem vzduchu, který lze po maximálním nádechu prudce vydechnout)
- Restriktce: snížené plicní objemy
- Snížený FVC, Tiffaneův index blízký 1



- pulmonální příčiny

- plicní fibróza
- resekce plic
- plicní edém
- pneumonie

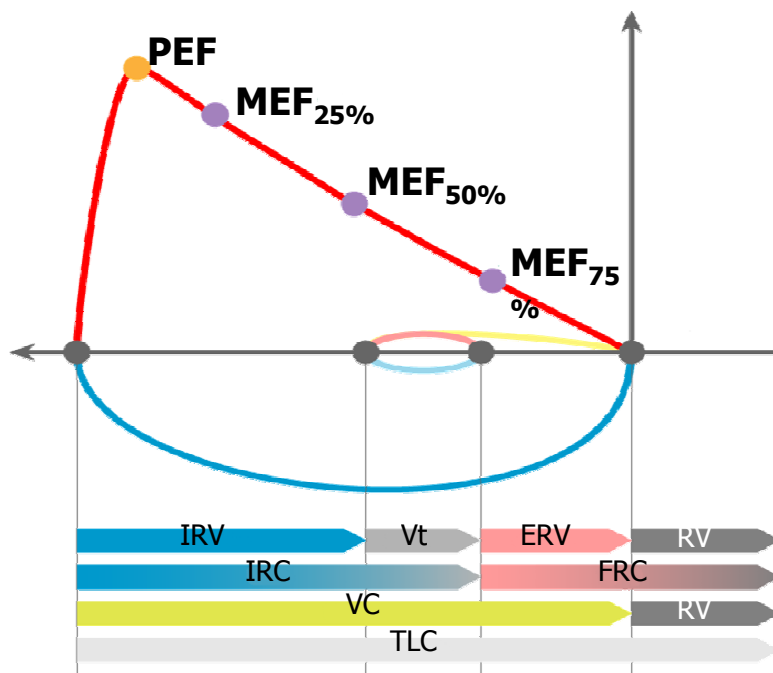
- extrapulmonální příčiny

- ascites
- kyfaskolióza
- popáleniny
- vysoký stav bránice

– Pokud jsou výdechové svaly dostatečně silné, může být tiffaneův index=1 a není to žádná patologie. Proto diagnostika restriční poruchy na jeho základě není vhodná.

Křivka průtok-objem

- PEF – vrcholový výdechový průtok; nejvyšší rychlost na vrcholu usilovného výdechu (odpovídá vzduchu v horních DC)
- MEF – maximální výdechové průtoky (rychlosti) na různých úrovních FVC, kterou je ještě třeba vydechnout (nejčastěji na 75 %, 50 % a 25 % FVC)



Pneumotorax

- nahromadění vzduchu či jiného plynu v pleurální dutině s částečným nebo úplným kolapsem plíce
- Může být traumatický (poranění hrudníku, zlomenina žebere), spontánní (není znám původ), důsledek onemocnění (CHOPN, cystická fibróza), způsobený chirurgickým zákrokem
- Projevy: dušnost, bolest, vyšší odpor plic, snížení srdečního plnění, pokles krevního tlaku, tachykardie, snížená saturace krve kyslíkem

Tenzní pneumotorax: vzniká tzv. ventilovým mechanismem, kdy při nádechu proniká do pleurální dutiny vzduch a při výdechu se defekt uzavírá, čímž se vzduch hromadí v dutině. Nejnebezpečnější, protože vzduch hromadící se v dutině hrudní postupně utlačuje všechny orgány mediastina na nepostiženou stranu, čímž se utlačuje i druhá plíce, zhoršuje funkce srdce a hrozí poškození velkých cév.

