

**M U N I**  
**M E D**

**F**AKULTNÍ  
NEMOCNICE  
BRNO

**Hypotenze**

**Šok**

**Plicní embolizace**

**Plicní hypertenze**

# Ortostatická hypotenze I

**Definice:** pokles TKs nejméně o 20mmHg a TKd nejméně o 10mmHg v průběhu 3 min po postavení po předchozím 4 min ležení

**Etiologie:** stagnace krve v DKK a splachniku

**Podpůrné faktory:** antihypertenziva, arytmie, Ao stenóza, EF <35%, varixy, diabetická či jiná neuropatie, Parkinsonova choroba, poruchy baroreflexů

**Příznaky:** závratě (presynkopa), synkopa, palpitace, bolesti na hrudi

# Ortostatická hypotenze II

**Diagnostika:** anamnéza

**Schellongův test:** 10 min vleže, 10 min ve stoje, měření TK a TF po 1 min

**Hodnocení:** sympatikotonní forma – po postavení pokles TKs, vzestup TKd a TF, u asympatikotonní formy všechny hodnoty klesají

**Komplikace:** ztráta vědomí možností úrazu, u starších možnost TIA, CMP

# Ortostatická hypotenze III

**Diff. dg.:** synkopa reflexní, kardiální, porucha vědomí nekardiální etio (CMP, epilepsie, metabol., psychogenní...)

**Léčba:** režimová opatření (příjem 2-3 l tekutin denně, solit 10g denně, izometrické manévry, kompresivní punčochy, spaní se zvýšenou polohou hlavy  $>10^\circ$ ), medikamentózní (midodrin, fludrokortison)

**Léčba akutní synkopy:** poloha vleže se zvýšenými končetinami

# Šok I

**Definice:** generalizovaná hemodynamická porucha z hypotenze vedoucí k poklesu perfuze tkání pod úroveň nezbytnou pro zachování jejich funkcí. Parametrově pokles MAP pod 65mmHg.

## Etiologie:

### I. hypovolémický

- a. Voda - průjmy, zvracení, pocení, polyurie
- b. Plazma – popáleniny
- c. Krev - krvácení

### II. kardiogenní – AKS, KMP, myokarditida, arytmie

### III. distribuční – septický, anafylaktický, neurogenní, insuficience nadledvin

### IV. obstrukční – PE, tamponáda, PNO

# Šok II

## Průběh:

Aktivace sympatiku, RAAS, ADH, kortikoidy

1. zpočátku přerozdělení krevního oběhu s cílem zachování perfuze srdce a mozku – centralizace oběhu
2. v periferii je intravaskulární objem doplňován přestupem z tkání
3. atonie prekapilárních úseků cév, konstriktce postkapilárních úseků
4. hromadění kyselých katabolitů vede ke zvýšení permeability kapilár, vznik stagnační nekrózy
5. shlukování erytrocytů, aktivace trombocytů a koag. faktorů, tvorba mikrotrombů na poškozeném endotelu, DIC
6. orgánové selhání

# Šok III

## Orgánové změny:

- ledviny – vasokonstrikce až ischemické změny, oligurie
- plíce – šoková plíce (ARDS), RI
- játra a GIT – ischemie jaterních buněk, ischemie střevní stěny a sliznice, oblenění peristaltiky
- srdce- zhoršuje se prokrvení myokardu, potencováno katecholaminy, tachykardií, vznikají drobná poškození myokardiálních buněk
- mozek – autoregulačně chráněný, zhoršuje hypoglykémie, hypoxie
- multiorgánové dysfunkce, selhání

# Šok IV

**Příznaky:** bledost, chladná akra, nitkovitý puls, alterace vědomí, hypotenze, tachykardie, pocení, hyperventilace, tachypnoe, dušnost, cyanóza

**Diagnostika:** TF(cave! eufrekvence při BB, verapamilu, digoxinu), EKG, TK, CVT, WP, saturace,  $pO_2$ , charakter dýchání a frekvence, krevní plyny, stav vědomí, diuréza, později známky orgánových dekompenzací, do určitého stupně reverzibilní

**Komplikace:** až multiorgánové selhání



# Šok V

## Léčba:

- přednemocniční fáze – dostatečná ventilace, iv tekutiny, autotransfuze, stavění krvácení, léčba bolesti, udržení tělesné teploty
- nemocniční fáze – vždy na JIP, doplnění objemu, katecholaminy, kauzální terapie, ventilační podpora, oběhová podpora (balonková kontrapulzace, ECMO)

# Hypovolemický šok I

## Etiologie:

- hemoragický šok – ztráta krve při úrazech a krvácení – nad 1000ml
- nehemoragický šok – zvracení, průjmy, polyurická fáze RI, dehydratace, ztráty plazmy při popáleninách

# Hypovolemický šok II

Stádia hypovolemického šoku:

- ztráta 10-25% - periferní vasokonstrikce
- ztráta 25-30% - TF nad 100/min, TKs pod 100mmHg, bledost, pocení, oligurie, žízeň, neklid
- ztráta 35-50% - pokles TKs pod 60mmHg, bledost, anurie – prerenální selhání, mydriáza z acidózy, porucha vědomí

# Hypovolemický šok III

**Diagnostika:** klinické příznaky, CVT, laboratorně – pokles TK, pokles Hb s odstupem několika hodin

**Léčba:** zastavit krvácení, ztrátu tekutin, úhrada krve, tekutin, 2 i.v. katetry, prozatímně – plazmaexpandéry 500-1000ml, krystaloidy

**Cíl:** obnovit diurézu aspoň 30-50ml/hod

Vasopresory jsou KI, pokud CVT nedosáhne fyziologických hodnot

# Kardiogenní šok I

**Etiologie:** náhlý pokles minutového výdeje (poškození 40% myokardu, arytmie), častěji u recidiv IM, u transmurálních IM, u DM, nad 60 let

**Příznaky:** hypotenze, tachykardie, dušnost, otoky, příznaky selhání LK

**Diagnostika:** klinické příznaky, RTG známky plicního edému, ECHO známky poškození kinetiky stěny LK, zvýšení plnicího tlaku LS

# Kardiogenní šok II

## Léčba:

- ovlivnění rozsahu IM
- snížení spotřeby kyslíku
- zlepšení koronárního průtoku – PCI
- antiarytmika, léčba srdečního selhání

## Další léčba:

- odstranění bolesti, hypoxémie, acidózy
- úprava intravaskulárního objemu – dle WP, farmakologická léčba – dopamin, dobutamin, event. noradrenalin, diuretika
- mechanická podpora cirkulace – kontrapulzace, ECMO, PEEP

# Septický šok I

**Etiologie:** bakterémie s uvolněním bakter. toxinů a cytokinů vedoucích k vazodilataci a hypotenzi

**Průběh:**

- systémová zánětlivá reakce
- sepse se známkami orgánové dysfunkce
- septický šok – hyperdynamická forma s teplou suchou kůží, počátek uniká pozornosti, hyperkinetická cirkulace, hypotenze, tachykardie, relativní hypovolémie, klesá perfuze tkání, postupně multiorgánové selhání

# Septický šok II

obzvlášť nebezpečný - šok při meningokokové infekci – DIC, krvácení do nadledvin.

**Léčba:** ATB terapie, krystaloidy dle CVT, kyslík, zajištění diurézy, malé dávky vasopresorů, podpora funkce nadledvin – 200mg HCT denně, zamezení ztrát tepla



# Anafylaktický šok I

**Etiologie:** generalizovaná reakce na alergen, uvolnění mediátorů – histamin, serotonin, komplementová kaskáda → edém sliznic, svědění, exantém, vazodilatace, pokles TK, tachykardie

## Stupně závažnosti:

- 0 – místní reakce
- I – celkové příznaky – závratě, bolesti hlavy, kožní příznaky
- II – pokles TK, tachykardie, dušnost, nauzea
- III – bronchospasmus, edém laryngu
- IV – zástava dechu a oběhu

# Anafylaktický šok II

## Léčba:

- zastavit další přísun antigenu
- iv přístup
- protišoková poloha
- kortikoidy, antihistaminika iv
- aminophyllin iv
- beta-mimetika ve spreji
- krystaloidy iv
- adrenalin při těžkém či fulminantním průběhu bez reakce na dosavadní léčbu (s. c. v terénu, iv zředěný)
- intubace při respiračním selhání
- při zástavě KPR

# Akutní plicní embolizace I

**Definice:** akutní obstrukce části plicního řečiště embolem

**Etiologie:** nejčastěji trombembolus při DVT, méně často tukem, vzduchem, cizím tělesem (katery), nádor. embolus

**Predisponující faktory:**

- Virchowova trias: zpomalení krevního proudu, porušený endotel, prokoagulační stav
- stavy po operacích, traumatech (zahuštění, poranění žil)
- dlouhodobá imobilizace (sádra, cestování letadlem...)
- maligní nádory
- obezita, varixy, HAK
- vrozené trombofilní stavy (Leiden, protrombin G20210A...)

# Akutní plicní embolizace II

**Patogeneze:** embolus zvýší odpor v plicním řečišti a sníží perfuzi alveolů

1. ↑afterload PK → snížený preload LK → snížený srdeční výdej → adynamie, synkopa, při hypotenzi obstrukční šok.
2. ↓plicní perfuze → hypoxemie, dušnost, adynamie
3. při masivní embolii maligní arytmie z přetížení PK a hypoxemie

**Kompenzačně:** tachakardie, tachypnoe

- dilatace s dysfunkcí PK = cor pulmonale acutum
- sukcesivní plicní embolizace (*lat. succedo, postupovat, následovat*) – progresivní dušnost při opakované embolizaci v krátkém čase

# Akutní plicní embolizace III

## Příznaky:

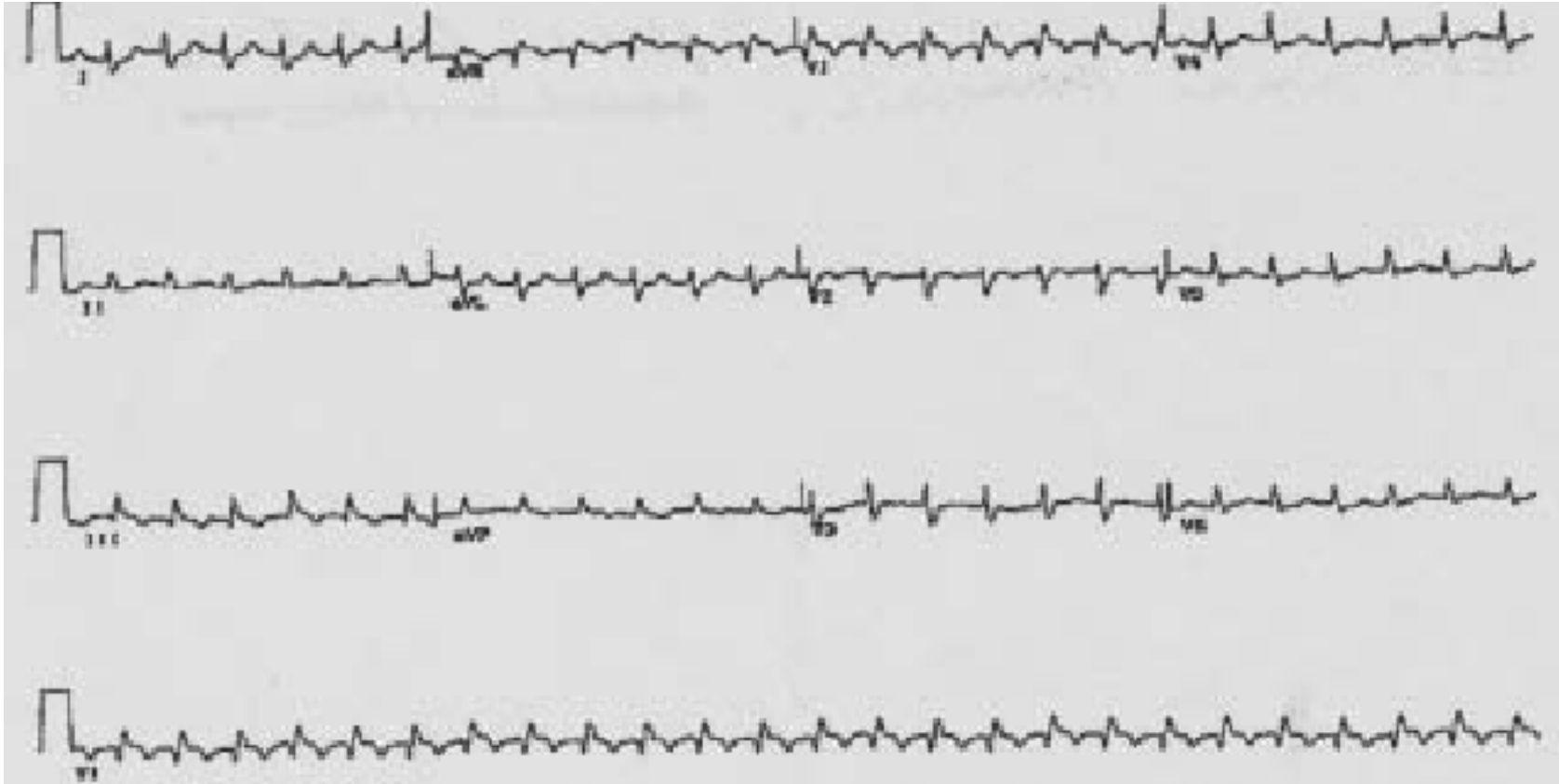
- dušnost
- tachykardie
- bolest na hrudi pleurálního charakteru, kašel event. s hemoptýzou
- bolest na hrudi kardiálního charakteru – přetížení PK, útlak L-koron. tepny dilatovanou plicnicí
- zvýšená náplň krčních žil
- kolaps, synkopa, náhlá smrt při náhlém vzniku a velkém rozsahu
- u sukcesivní embolizace postupně progresivní dušnost a tachykardie – často přehlíženo !!

# Akutní plicní embolizace IV

## Diagnostika:

- klinické příznaky
- EKG – S1Q3T3, vznik RBBB (z dilatace PK), tachykardie
- zvýšení DD (vysoká senzitivita, nízká specificita)
- CT angiografie plic / plicní perfuzní scintigrafie
- ECHO – při nedostupnosti CT / scinti - přetížení PK – cor pulmonale

# EKG při akutní plicní embolizaci



# Akutní plicní embolizace V

## Komplikace:

- při obstrukci nad 50% plicního řečiště akutní cor pulmonale až náhlá smrt
- pleuritida, pleurální výpotek
- pneumonie, absces

**Diff. dg.:** dušnost – PNO, plicní edém, astmatický záchvat, bolest na hrudi – IM, perikarditida, pleuritida, disekce Ao (↑DD), hemoptýza – hemateméza, krvácení z oblasti ORL



# Akutní plicní embolizace VI

## Léčba:

- přednemocniční – poloha vsedě, minimální manipulace, uklidnění i medikamenty, opatrný transport
- nemocniční:
  - ✓ O<sub>2</sub>
  - ✓ LMWH / UFH
  - ✓ při hypotenzi trombolýza
  - ✓ výjimečně katetrizační léčba (fragmentace embolu, lokální trombolýza), operační embolektomie

# Akutní plicní embolizace VII

- na úvodní léčbu LMWH navazuje dlouhodobá antikoagulace – Warfarin (INR 2-3) nebo DOAC
- délka podávání – při známé odstranitelné příčině 3-6 měsíců, při neznámé příčině 6m-2 r
- pátrat po příčině – trombofilní stavy (FV leiden, AT III, protein C, protein S), nádor? vyloučení PE jako možného paraneo projevu
- prevence TEN – rehabilitace, hydratace, komprese dkk, profylaktická antikoagulace

# Děkuji za pozornost