

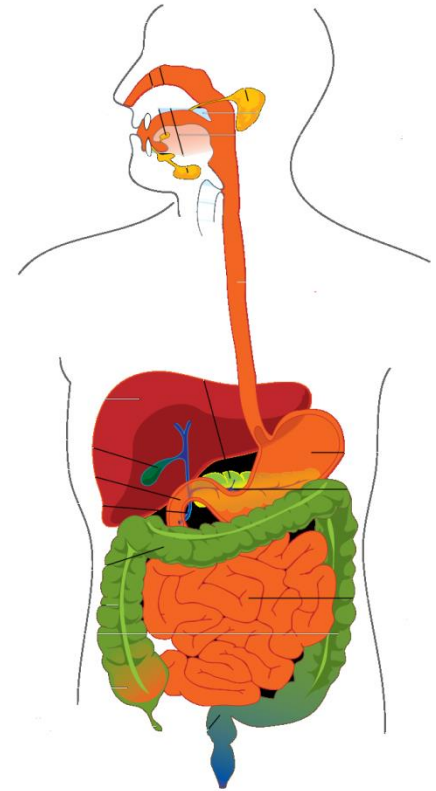
GIT II

Obecná stavba dutých orgánů

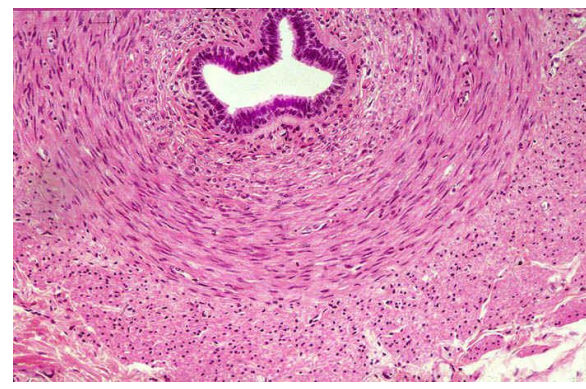
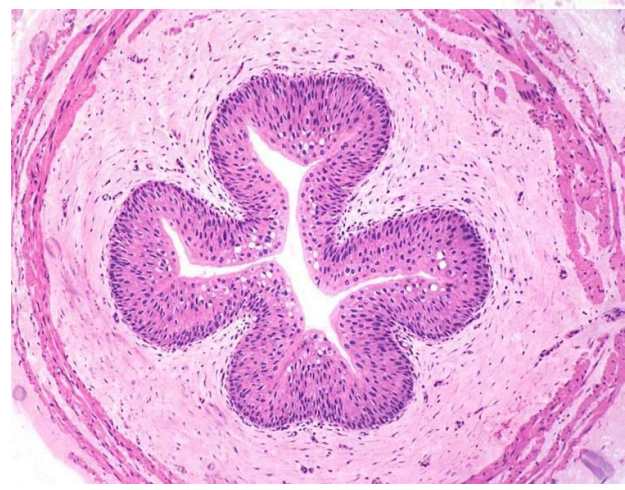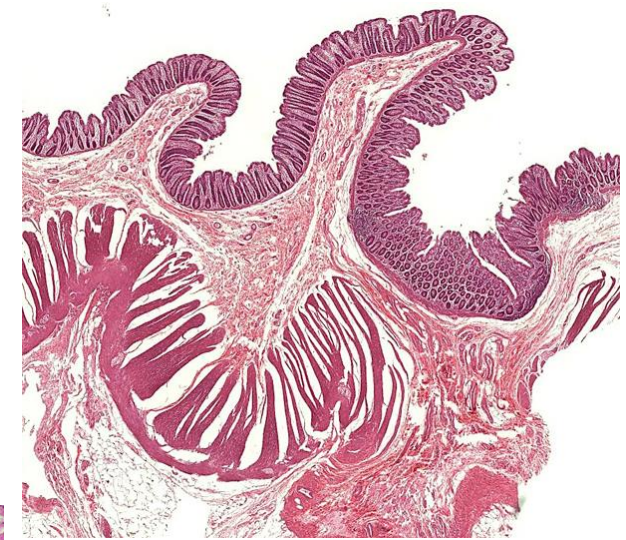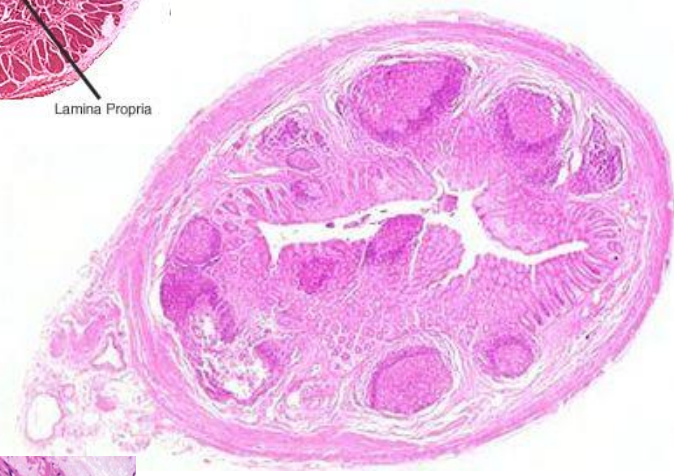
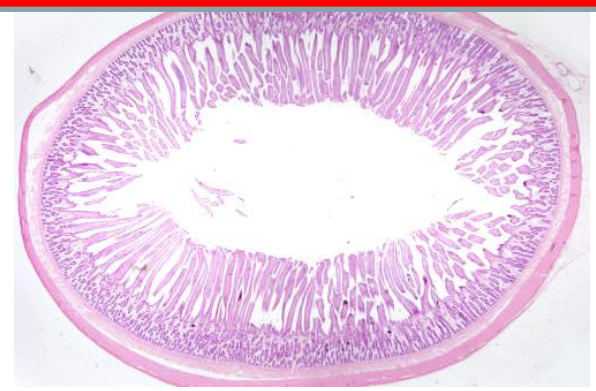
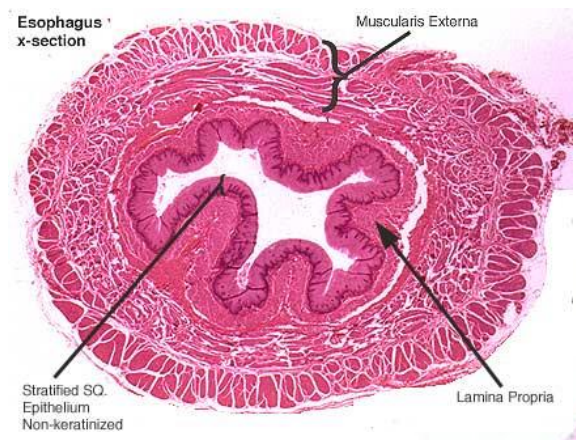
Mikroskopická stavba trávicí trubice

- jícen
- žaludek
- tenké a tlusté střevo, appendix
- rektum, anus

Úvod do embryologie GIT

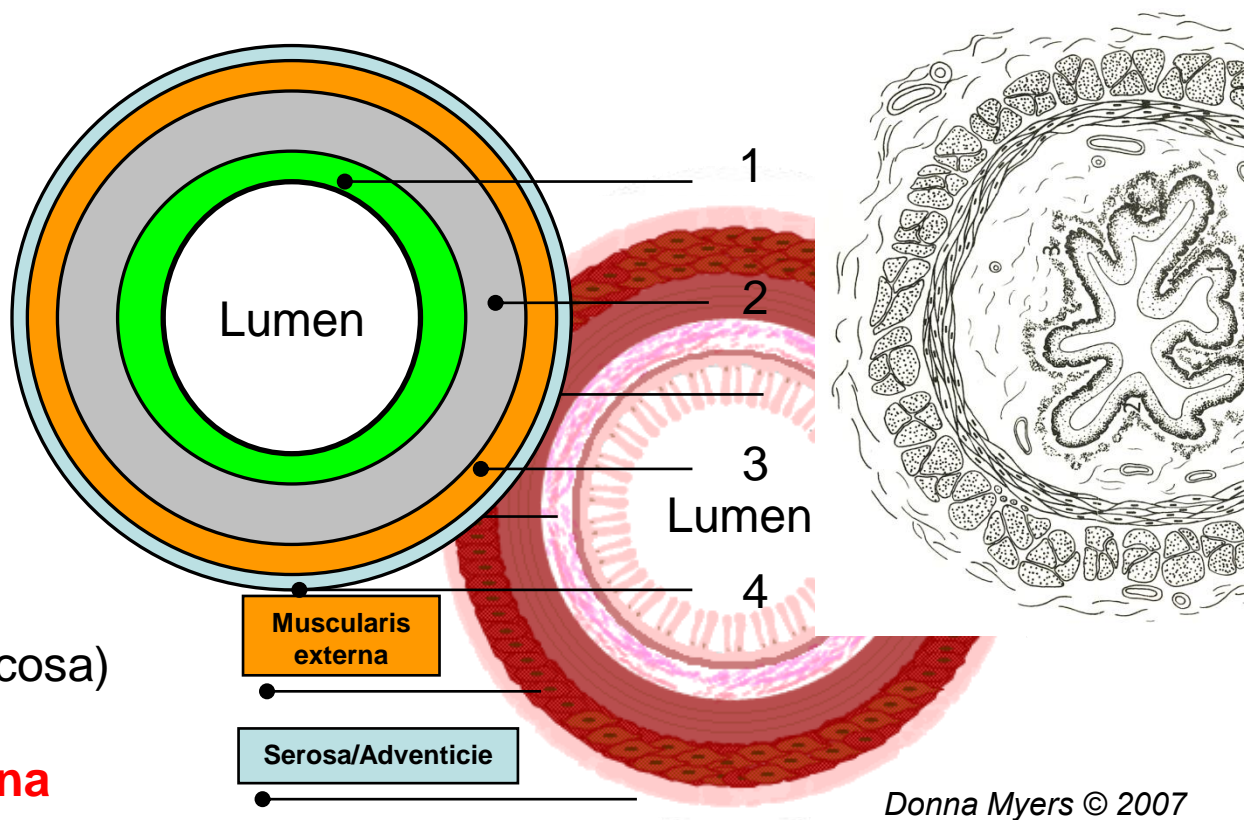


DUTÉ ORGÁNY

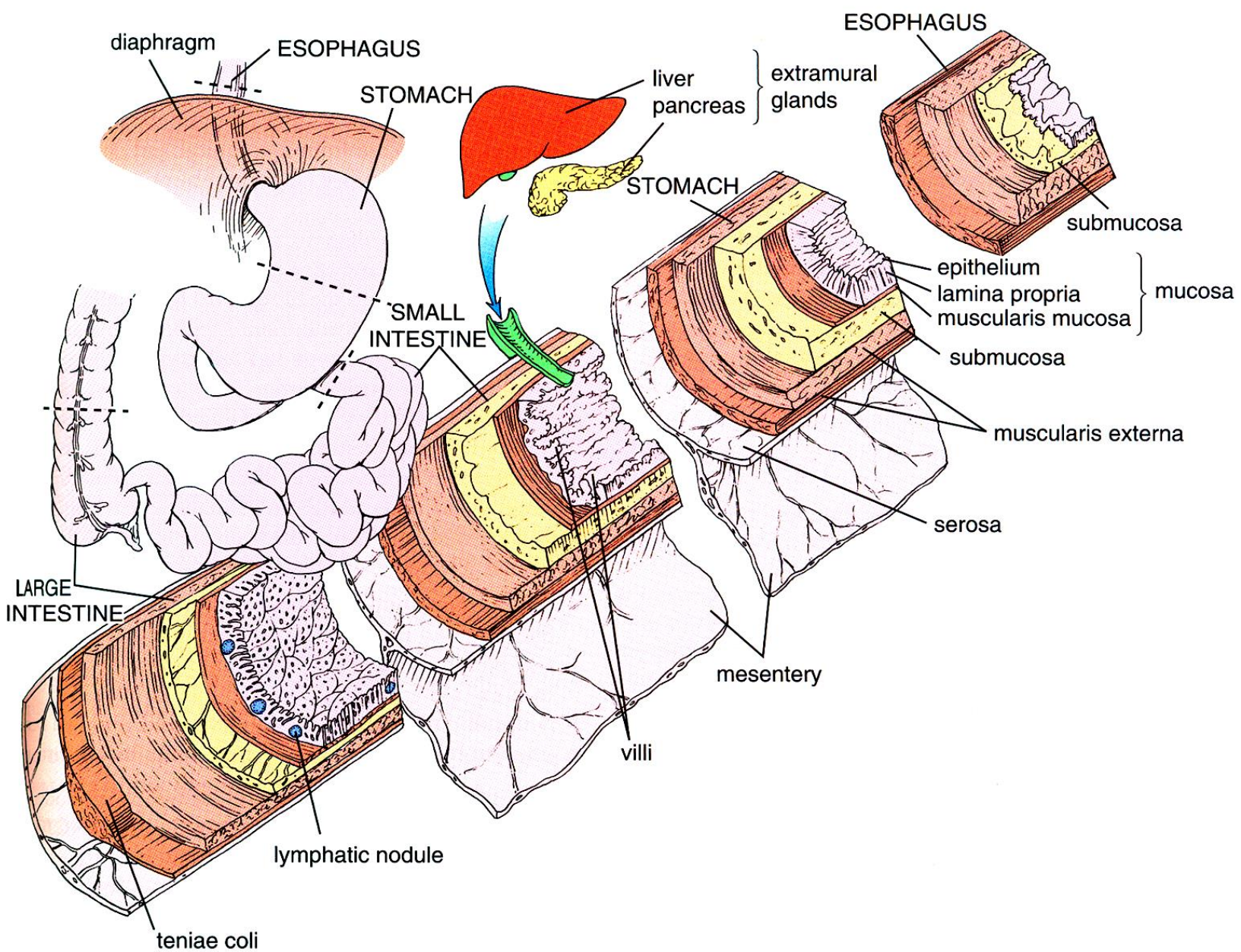


Čtyři základní vrstvy

1. **Mukóza** (Tunica mucosa)
2. **Submukóza** (Tela submucosa)
3. **Tunica muscularis externa**
4. **Seróza/adventicie**



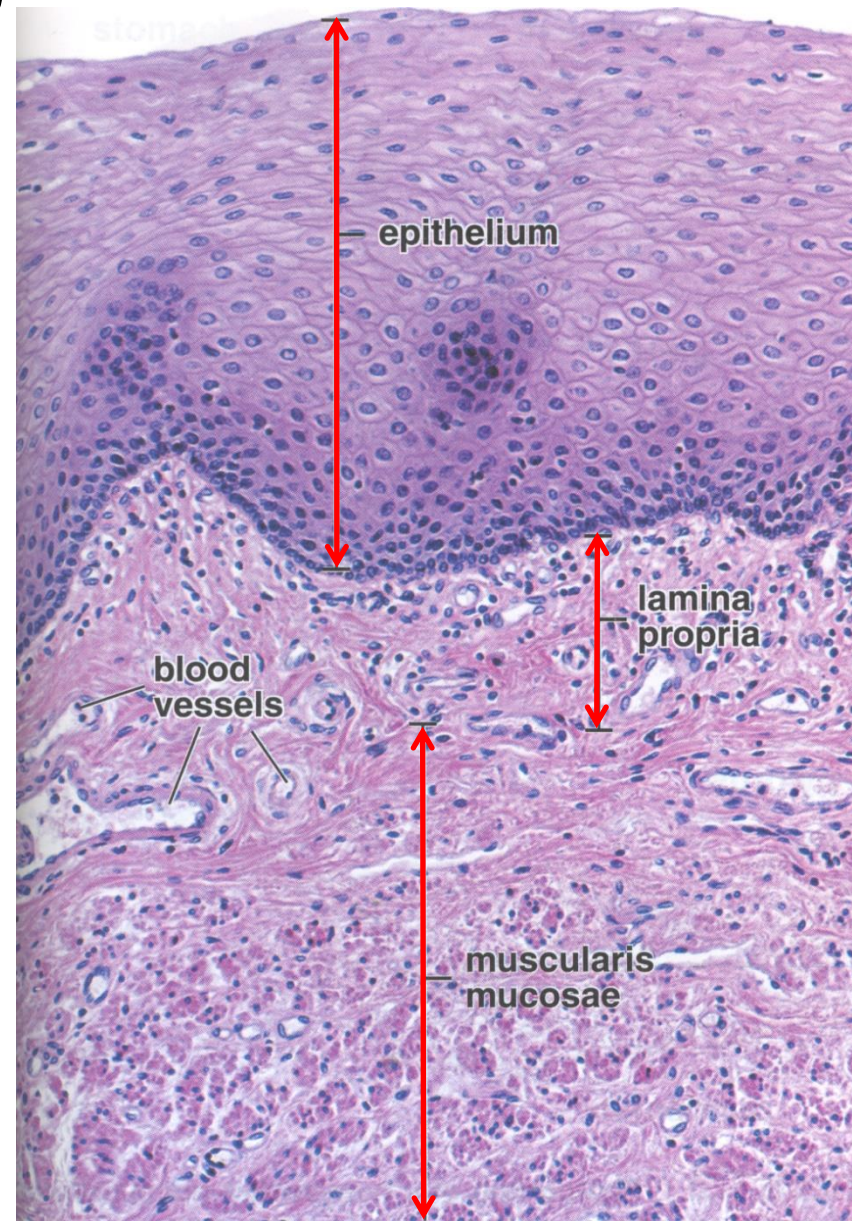
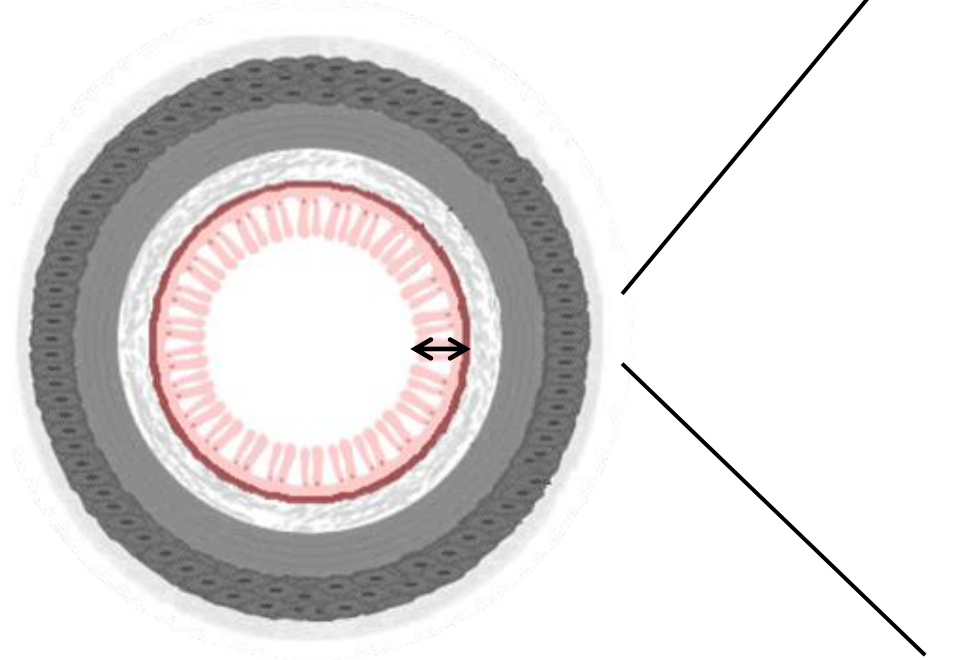
OBEČNÁ STAVBA TRÁVICÍ TRUBICE



Sliznice - mukóza (Tunica mucosa)

- vnitřní vrstva trávicí trubice vystýlající lumen
- protektivní, absorpční a resorpční funkce
- mikroskopická stavba závisí na lokalizaci

- Lamina **epithelialis** mucosae
- Lamina **propria** mucosae
- Lamina **muscularis** mucosae



Sliznice - mukóza (Tunica mucosa)

- **Lamina epithelialis** mucosae

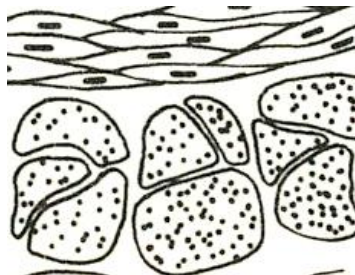
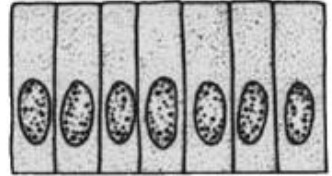

- charakter epitelu určený funkcí daného oddílu trávicí trubice
- ústní dutina, farynx, jícen, anus – **vrstevnatý dlaždicový** (nerohovějící)
- žaludek, tenké a tlusté střevo – **jednovrstevný cylindrický**
- **hlen** – produkováný slizničními nebo podslizničními žlázkami (ústní dutina, jícen), sekrečním epitelem (žaludek) nebo pohárkovými buňkami (střevo)

- **Lamina propria** mucosae

- vrstva **slizničního** vaziva – řídké kolagenní vazivo
- fenestrované krevní kapiláry – odvod metabolitů (střevo)
- v některých oddílech slizniční žlázy (jícen)
- inervace, komponenty imunitního systému

- **Lamina muscularis** mucosae


- tenká vrstva hladkých svalových buněk
- drobné mechanické pohyby mukózy usnadňující sekreci a absorpci (nezávisle na peristaltice)



Submukóza (Tela submucosa)


Podslizniční vazivo

- výrazná vrstva řídkého kolagenního vaziva
- určuje celkový tvar sliznice (slizniční řasy)
- větší krevní a lymfatické cévy, které zásobují t. mucosa, muscularis externa a serózu

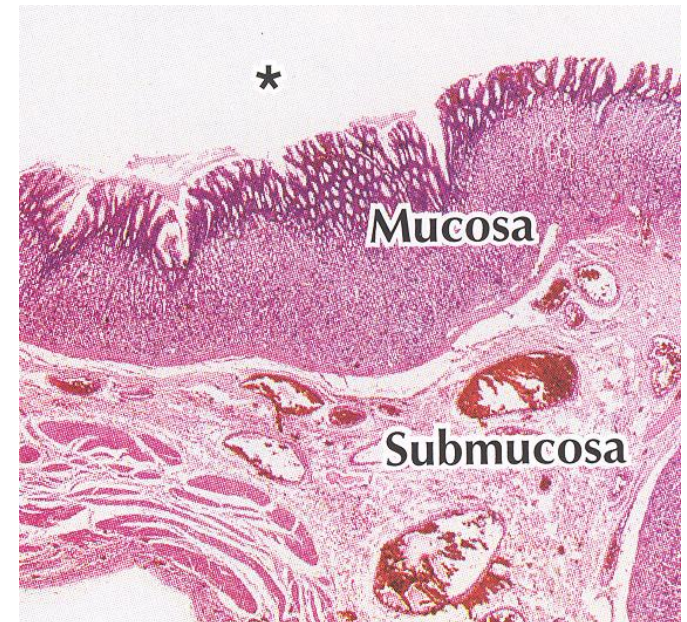


Inervace

- nervová pleteň **plexus submucosus Meissneri**
= skupinky multipolárních neuronů a malých ganglií), viscerální senzorká vlákna (sympatikus) i vlákna a terminální ganglia parasymptatiku = enterický nervový systém
- sekreční aktivita




- Žlázy** – v závislosti na oddílu trávicí trubice
 - protektivní funkce (mucinózní)

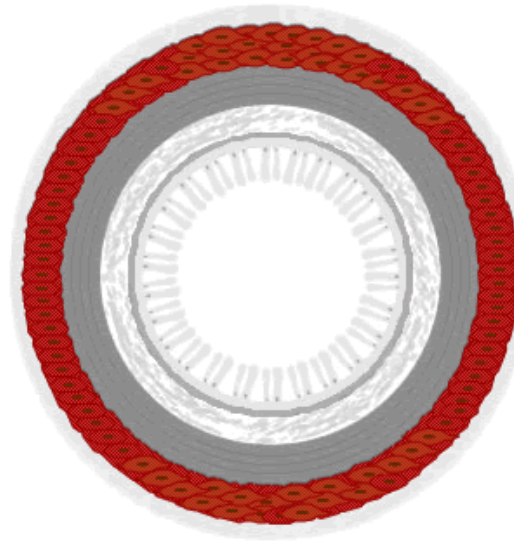


Zevní svalová vrstva (Tunica muscularis externa)

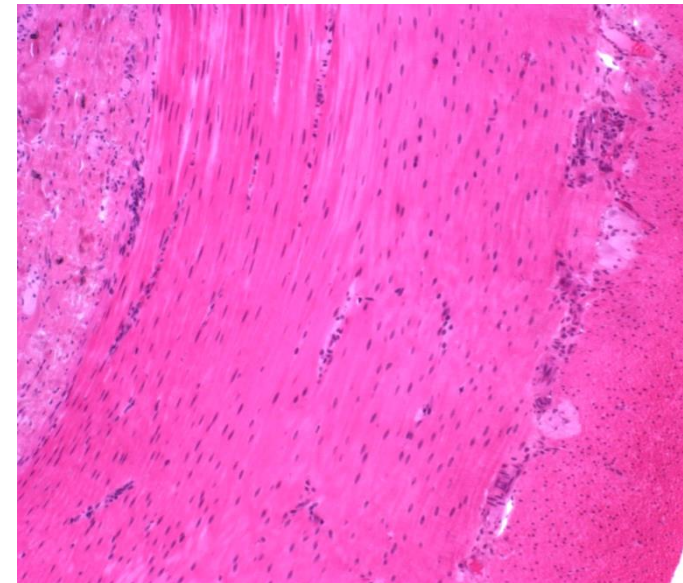
- dvě koncentrické, relativně silné vrstvy hladké svaloviny, oddělené tenkou vrstvou vaziva
- vnitřní – **cirkulární**, vnější – **longitudinální** (spirála)
- myenterický (Auerbachův) plexus
- peristaltika – pasáž obsahu trávicí trubice
- lokální modifikace m.e.
 - faryngoesofagální sfinkter + externí anální sfinkter – kosterní svalovina
 - žaludek – třetí - šikmá - vrstva svaloviny
 - taenie coli – zesílená část longitudinální vrstvy v tlustém střevě



Cirkulární



Longitudinální



Seróza/Adventicie (Tunica serosa/adventitia)

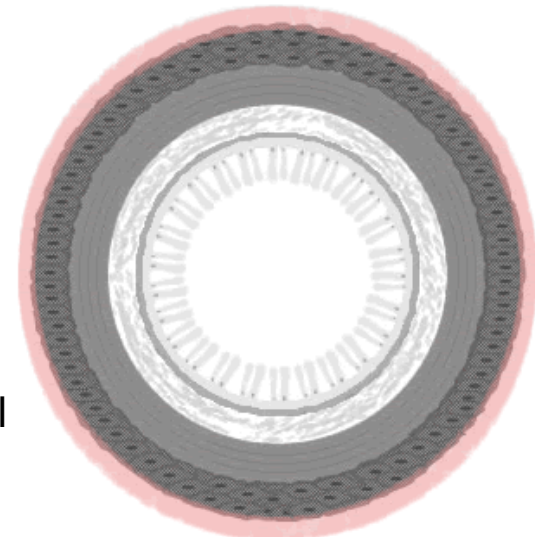
- vnější vrstva trávicí trubice

- Seróza

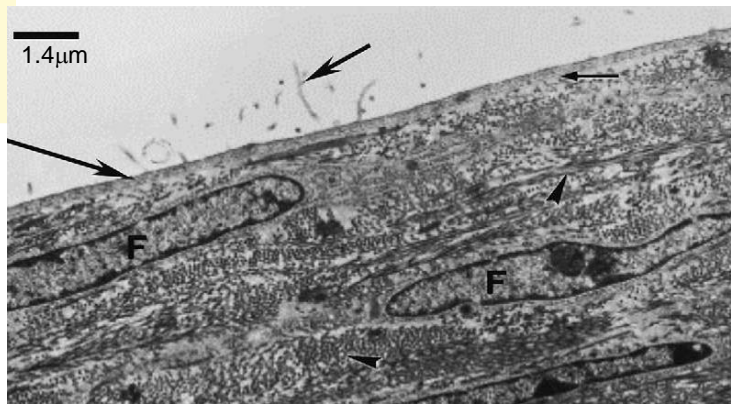
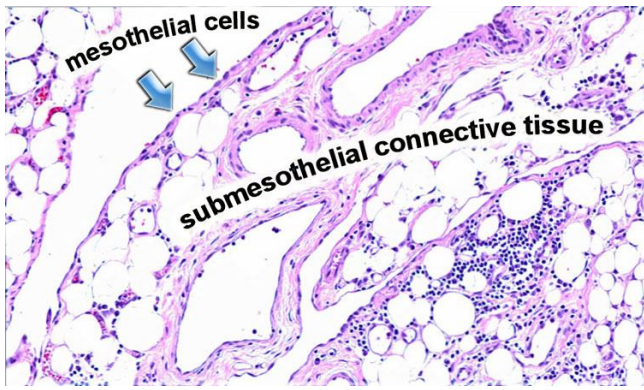
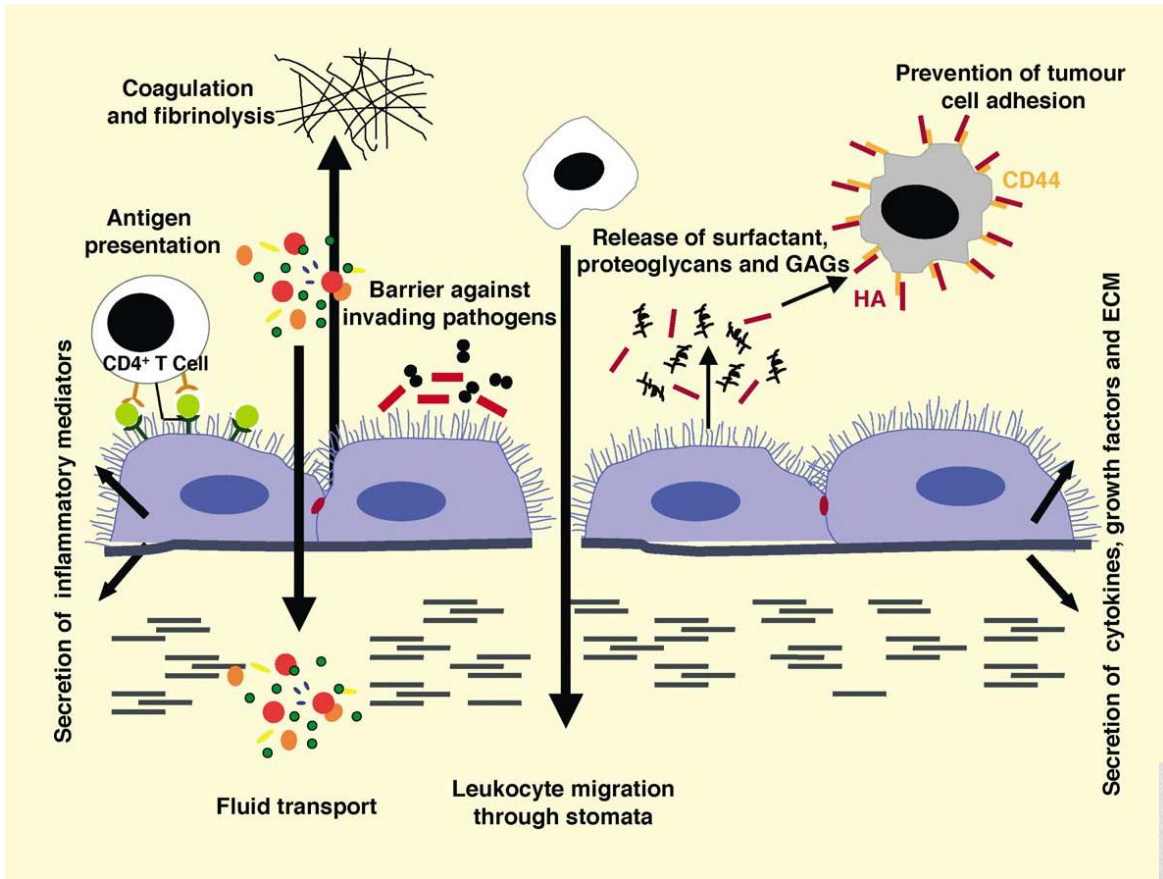
- serózní membrána tvořená řídkým kolagenním vazivem (Lamina propria serosae) a jednovrstevným dlaždicovým epitelem (L. epithelialis serosae)
- syn. mesothelium, viscerální peritoneum
- přechází v mezenterium
- serózou – z mezenteria do stěny trávicí trubice prochází velké krevní a lymfatické cévy a nervy
- bariéra vůči patogenům, antiadhezivní vlastnosti – intracoelomový pohyb, imunitní funkce (Ag prezentace), produkce ECM, atd.

- Adventicie

- některé části trávicí trubice nejsou kryté serózou
- hrudní část jícnu, části trávicího traktu v břišní a pánevní dutině v místě fixace (duodenum, část tlustého střeva, rektum a anální kanál)
- pouze konektivní tkáň přecházející do konektivní tkáně stěny



Seróza/Adventicie (Tunica serosa/adventitia)



Enterický nervový systém

- intramurální, autonomní NS
- 100×10^6 neuronů
- nervové pleteně:
- sympatikus – větve splanchnických nervů, parasympatikus – X. hlavový nerv

Plexus submucosus

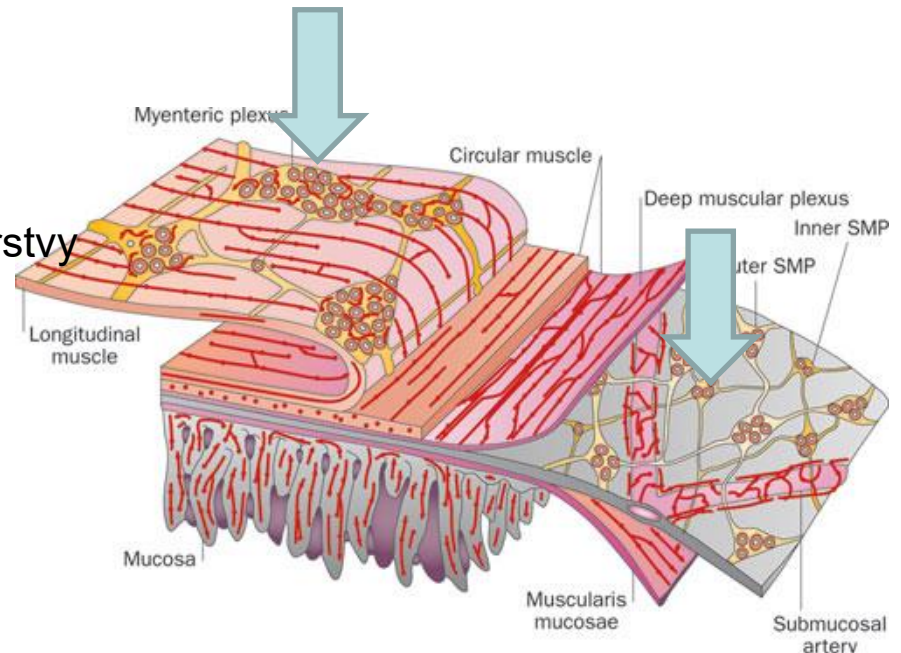
- vnitřní (Meissnerova) a vnější podslizniční pleteň, inervují muscularis mucosa a cirkulární vrstvu muscularis externa
- sekrece

Plexus myentericus (Auerbachii)

- tunica muscularis, inervuje obě svalové vrstvy
- peristaltika

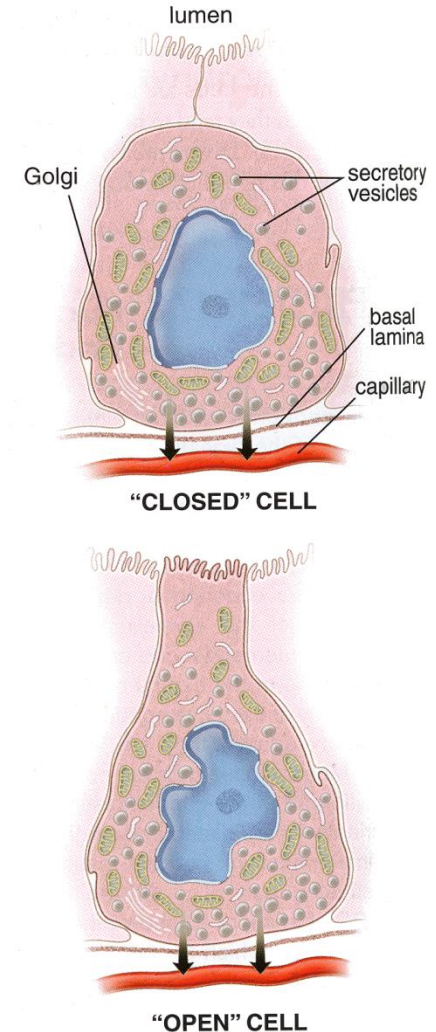
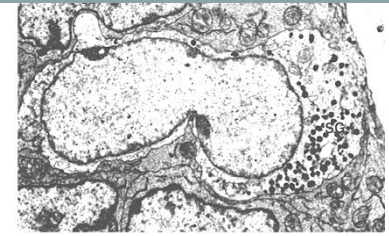
Intersticiální (Cajalovy) buňky

- pacemaker ENS
- spojují ENS a svalové buňky
- koordinují a vyvolávají peristaltiku



Enteroendokrinní systém

- produkují střevní hormony – endokrinní nebo parakrinní sekrece
- peptidy nebo biogenní aminy (histamin, serotonin)
- minoritní, obsahují sekreční granula klasické histologické metody rozlišují různé typy buněk na základě rozdílné afinity k různým barvivům
- DNES/APUD
- GIT chemosensing



| Typ | Hormon | Lokalizace/funkce |
|--------------|----------------|---|
| D buňky | Somatostatin | - Žaludek, střevo, jaterní a pankreatické vývody - Jako D buňky Langerhansových ostrůvků v pankreatu |
| EC buňky | Serotonin | - Žaludek, střevo, žlučník - Peristaltika |
| ECL buňky | Histamin | - Žaludek - Sekrece HCl |
| G buňky | Gastrin | - Pars pylorica, duodenum - Sekrece HCl, pepsinu |
| L (EG) buňky | Enteroglukagon | - Žaludek, střevo - Tlumí sekreci pankreatických enzymů a peristaltiku |

Mikroskopická anatomie trávicí trubice

HLTAN - PHARYNX

- pars nasalis

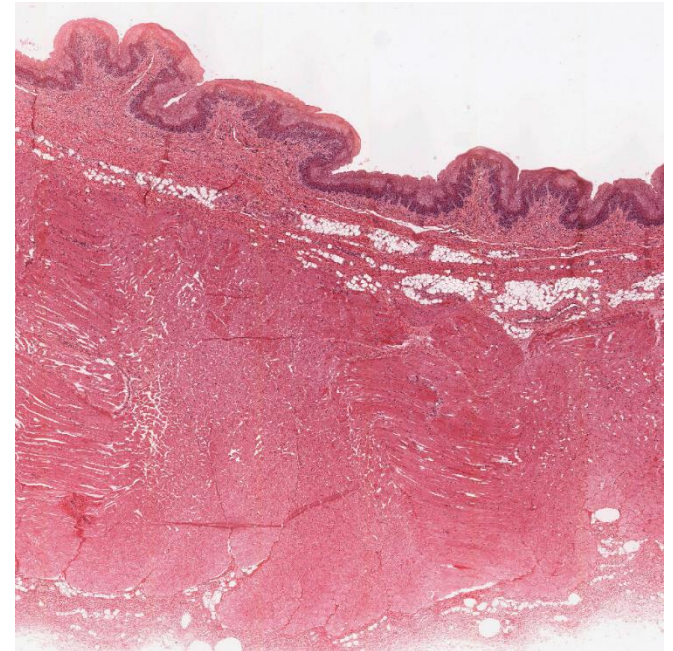
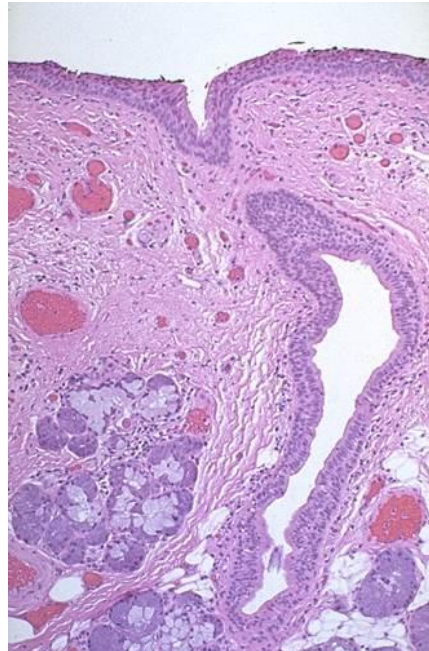
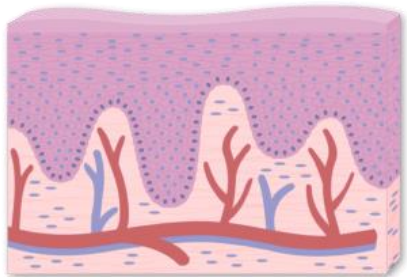
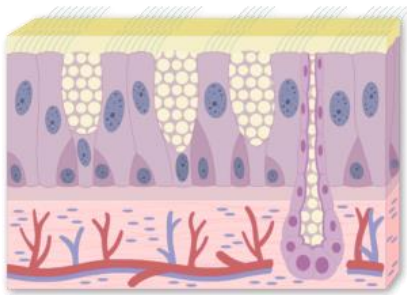
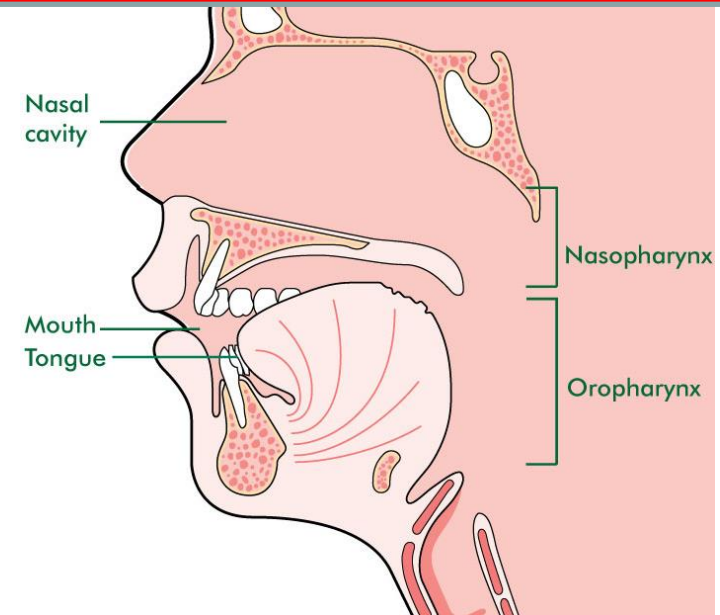
- víceřadý cylindrický epitel s řasinkami
- seromucinózní žlázy

- pars oralis et laryngea

- nekeratinizující vrstevnatý dlaždicový epitel
- mucinózní žlázy

- kolagenní vazivo (lamina propria), podslizniční vazivo chybí

- kosterní svalovina



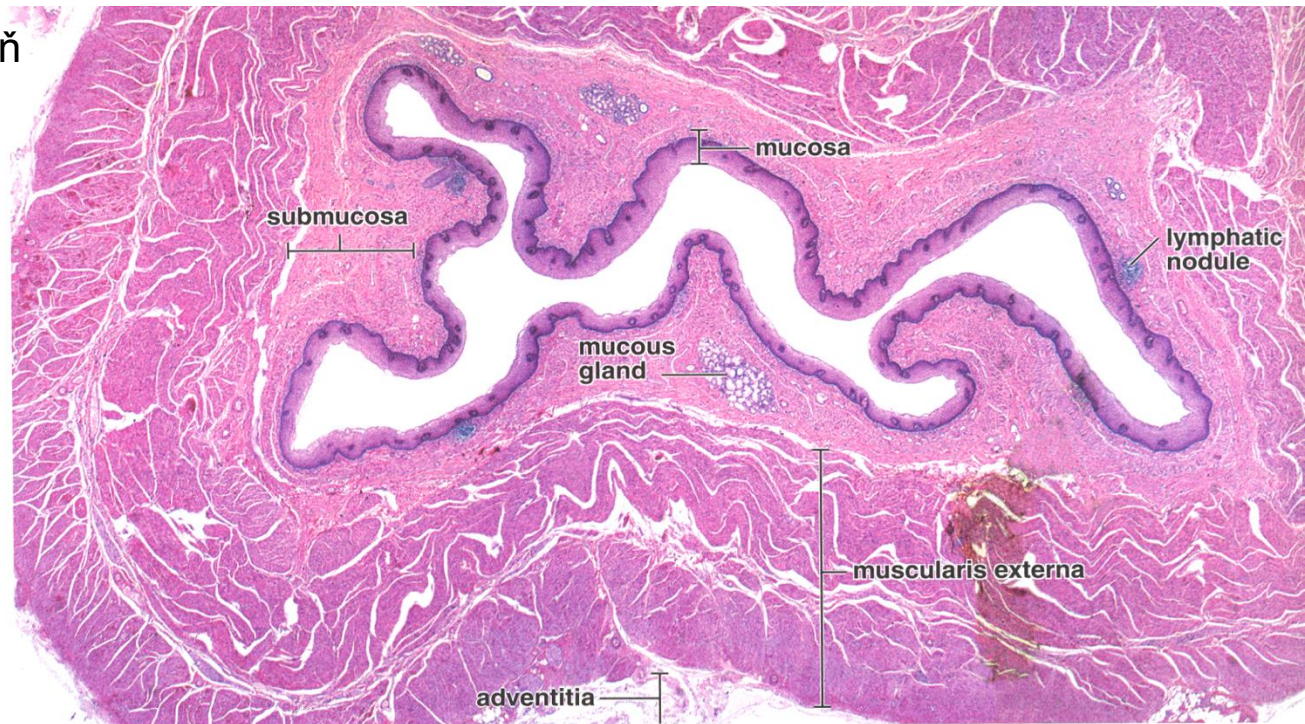
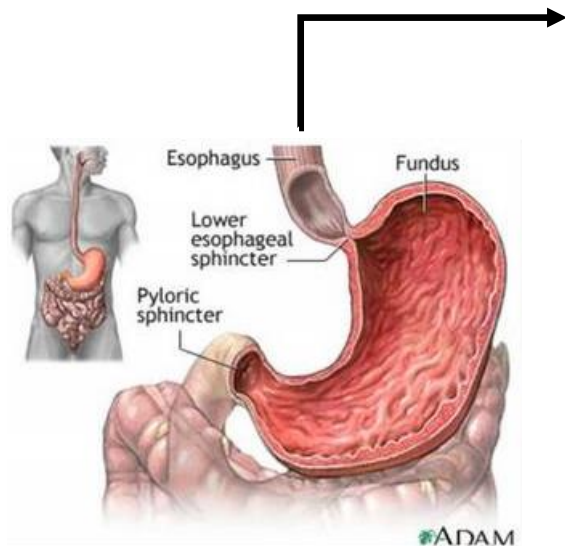
JÍČEN - OESOPHAGUS

- Mukóza

- nekeratinizovaný vrstevnatý dlaždicový epitel → protektivní funkce (mechanická odolnost)
- l. propria a l. muscularis mucosae silnější než jinde v GIT
- distálně mucinózní gll. esophageae cardiaca

- Submukóza

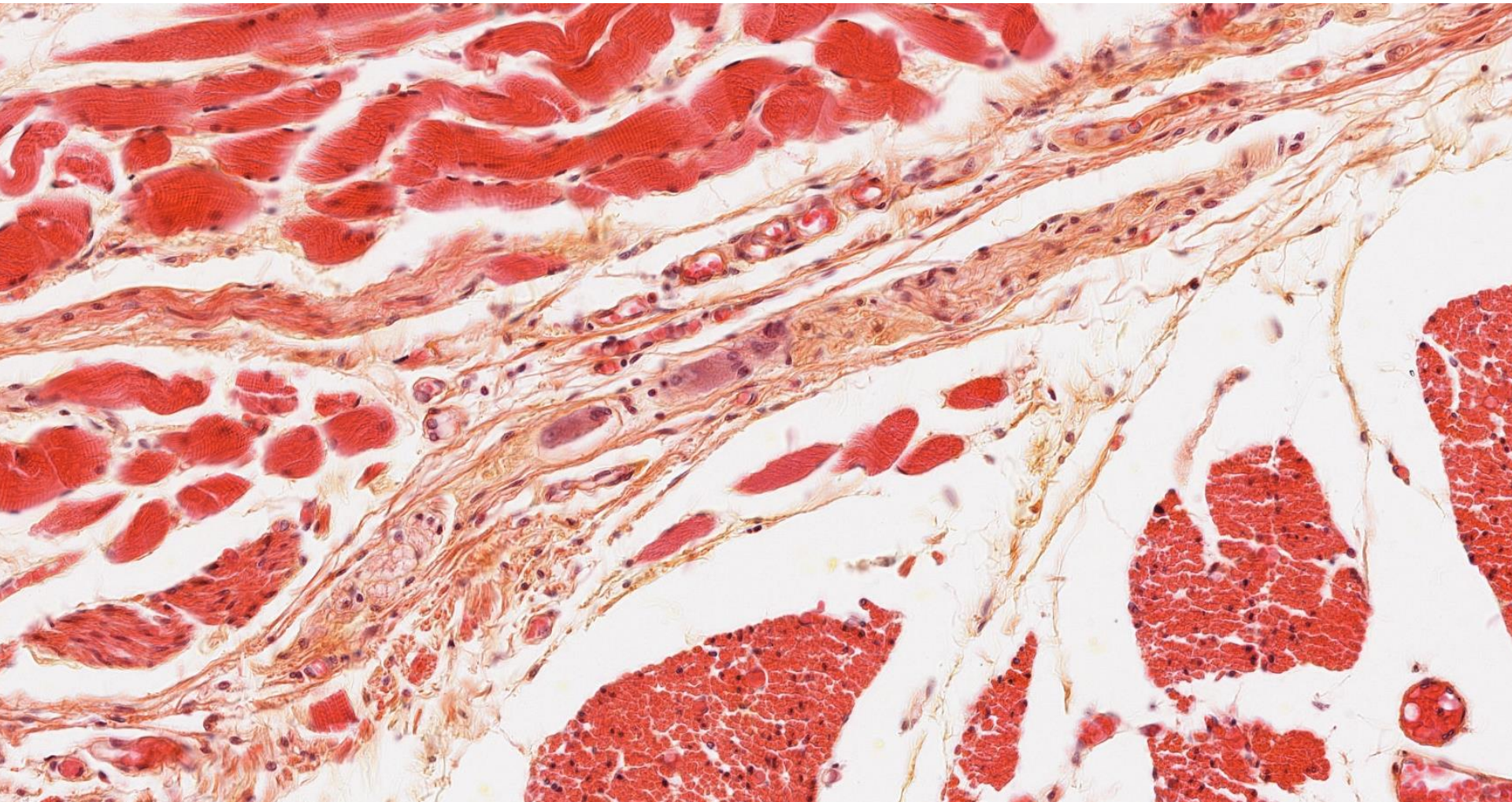
- řídké kolagenní vazivo, určuje tvar lumen (slizniční řasy)
- krevní a lymfatické cévy, plexus submucosus Meissneri
- submukózní žlázy (tubulózní mucinózní)
- difúzní lymfatická tkáň



JÍČEN - OESOPHAGUS

- Muscularis externa

- vnitřní cirkulární a vnější longitudoální vrstva
- inervace – plexus myentericus Auerbachi
- horní třetina – kosterní svalovina, střední třetina – smíšená – kosterní + hladká, dolní třetina – pouze hladká svalovina



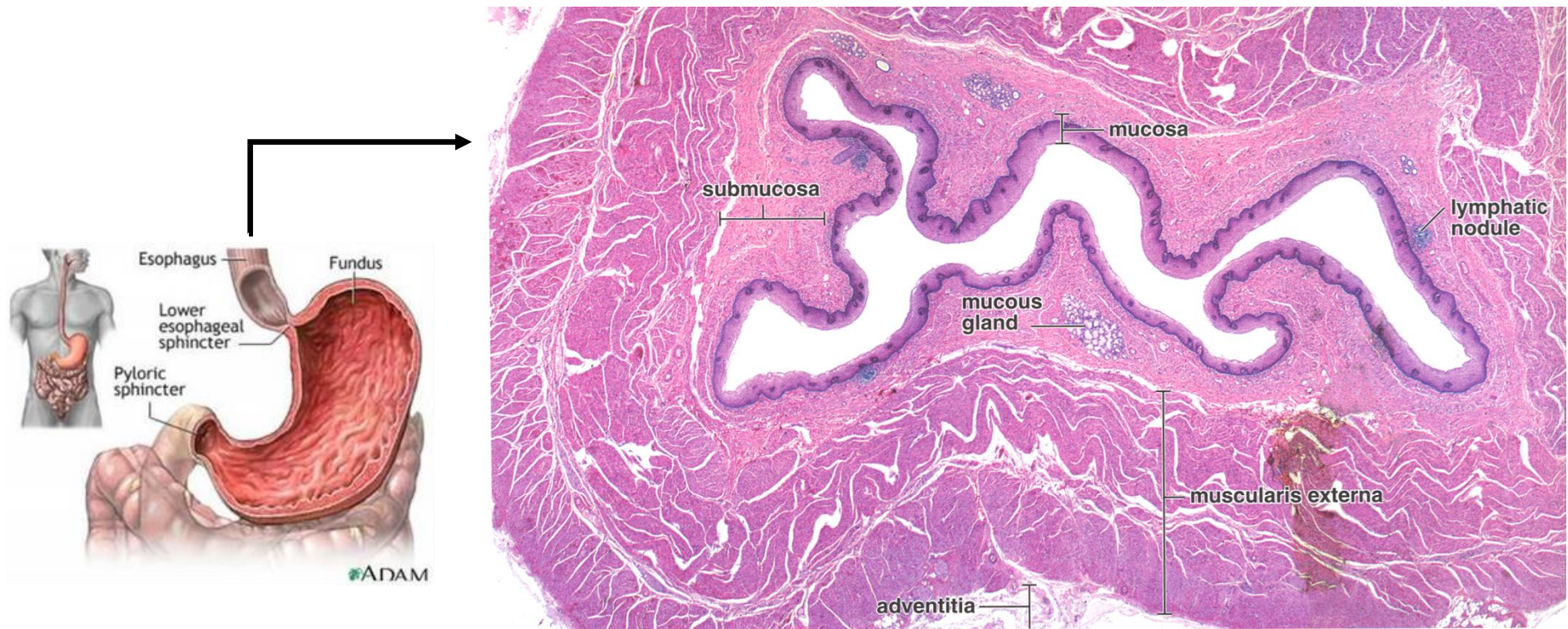
JÍCEN - OESOPHAGUS

Adventicie

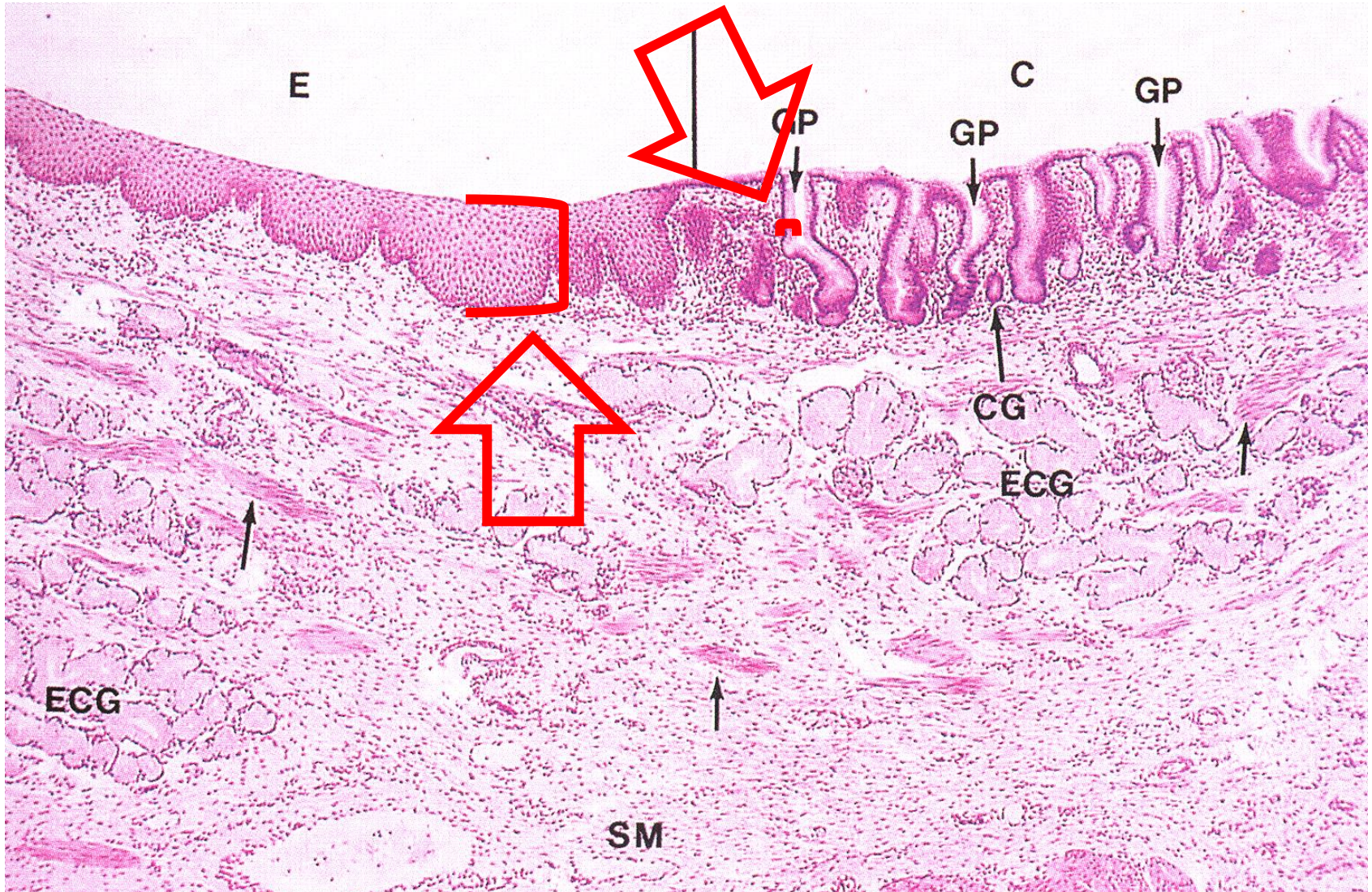
- krční a hrudní úsek – spojuje jícen s okolím
- řídké kolagenní vazivo

Séróza

- po průchodu bránicí

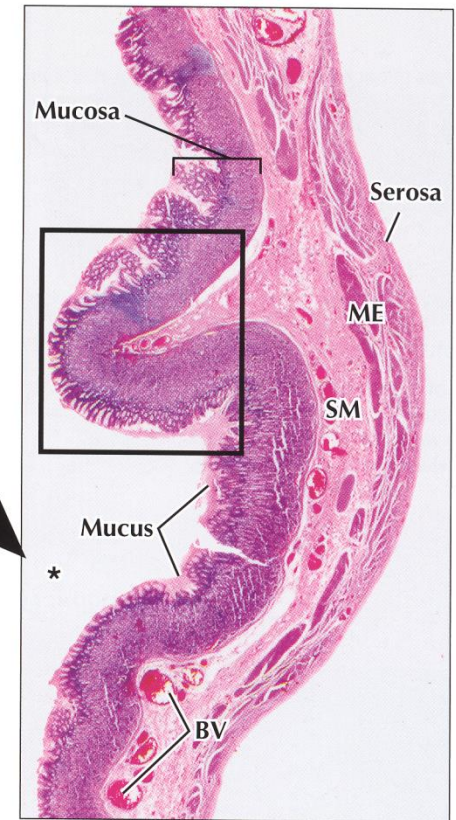
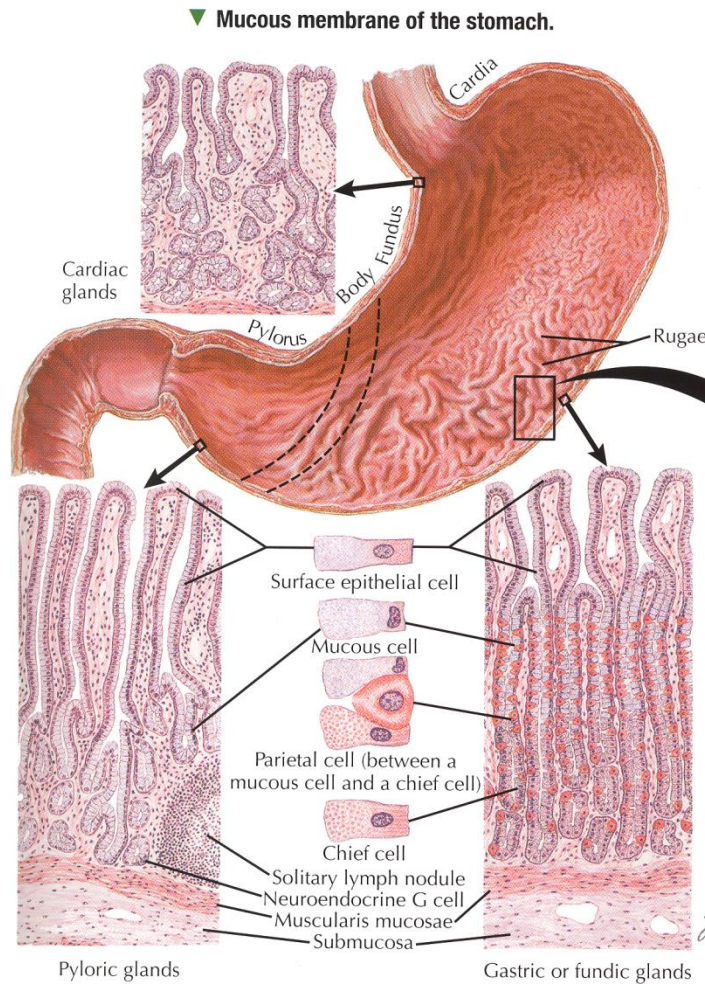


Nekeratinizovaný vrstevnatý dlaždicový epitel → jednovrstevný cylindrický epitel



ŽALUDEK – VENTRICULUS, GASTER

- obecná stavba dutého orgánu
- anatomické oddíly se liší i histologickou stavbou
- slizniční řasy – rugae gastricae (submukóza)
- objemová flexibilita
- ghrelin
- GALT

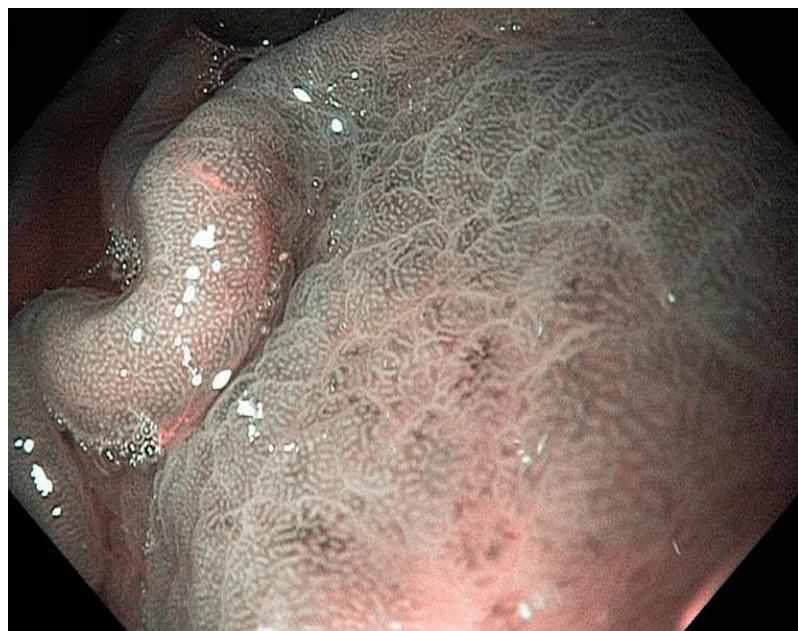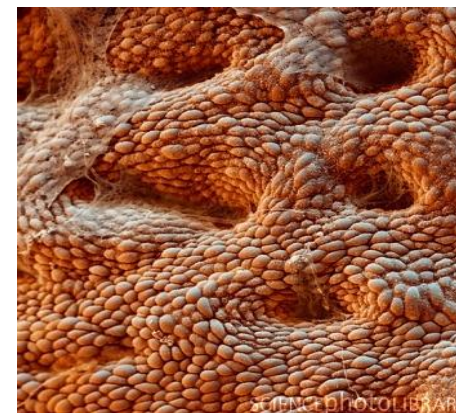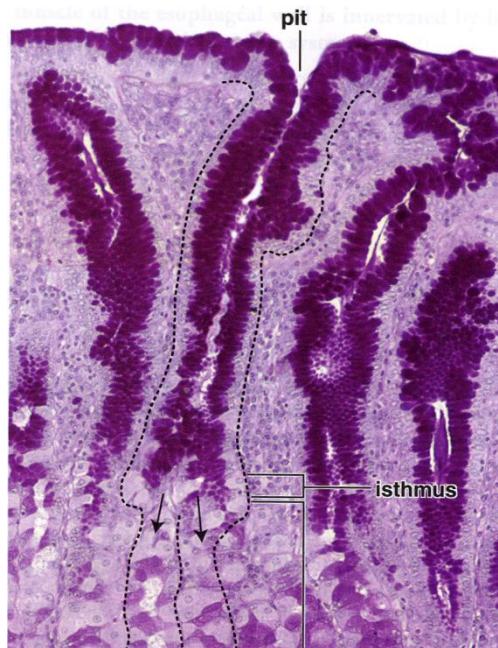
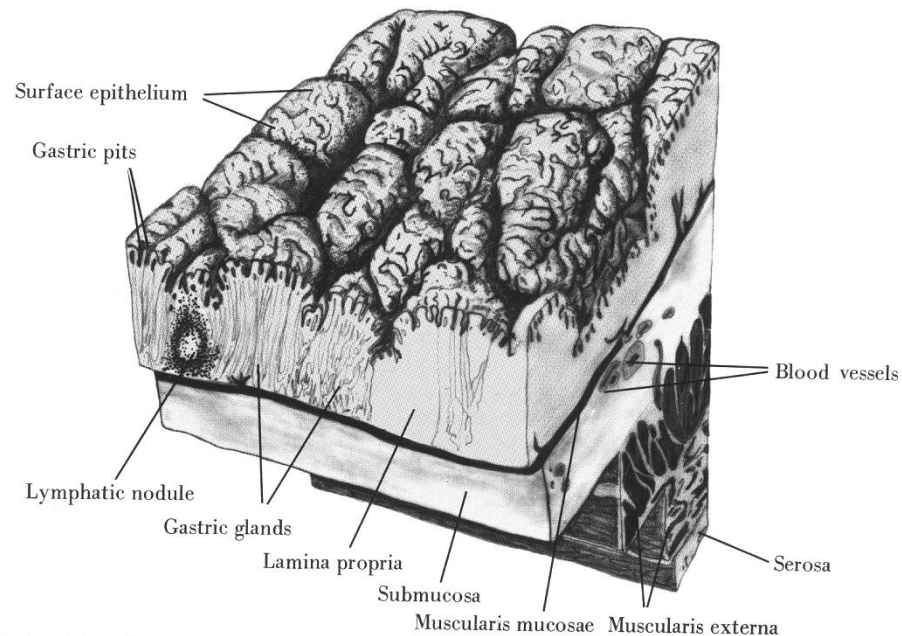


▲ Light micrograph (LM) of the stomach wall showing four concentric layers at low magnification. A thick mucosa (formed mostly of tightly packed gastric glands) lines the lumen (*). The rectangle indicates a ruga consisting of a submucosal connective tissue core covered by mucosa. A thick layer of mucus secreted by surface cells forms a barrier over the mucosa for protection of tissues from acid and proteolytic enzymes in the lumen. The submucosa (SM) has prominent blood vessels (BV). Serosa covers the muscularis externa (ME) externally. 10×. H&E.

ŽALUDEK – VENTRICULUS, GASTER

Sliznice žaludku

- jednovrstevný cylindrický epitel
- povrchový epitel produkuje souvislou vrstvu hlenu (mucinogenní granula, vysoký obsah HCO_3^- , K^+)
= protektivní funkce
- areae gastricae (1-6 mm), foveolae gastricae

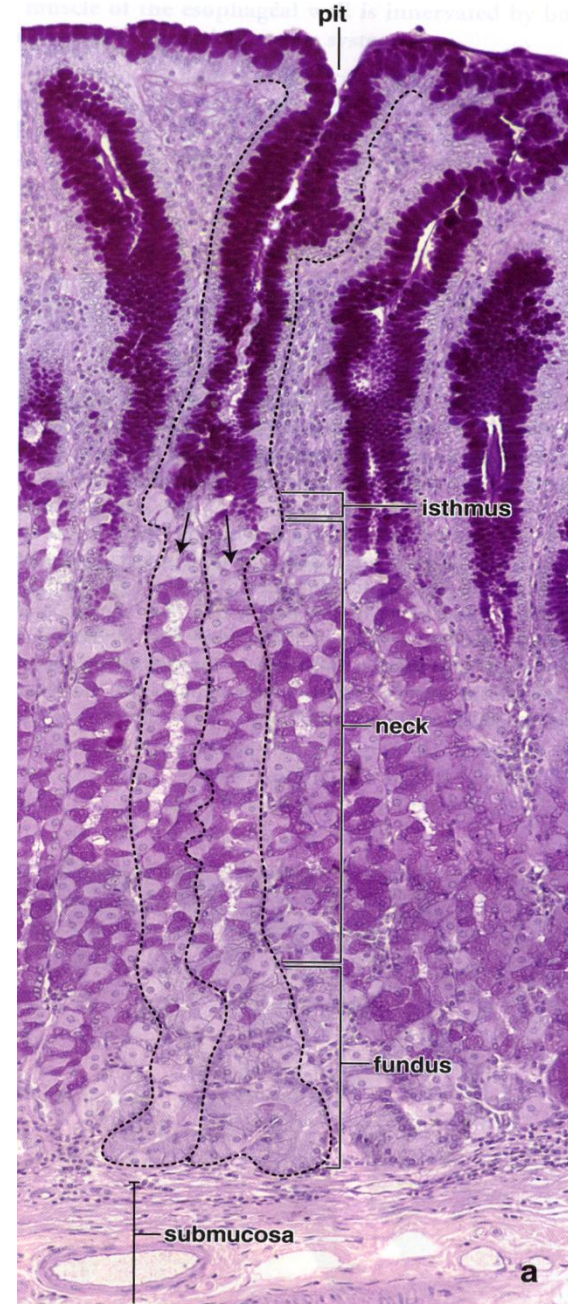
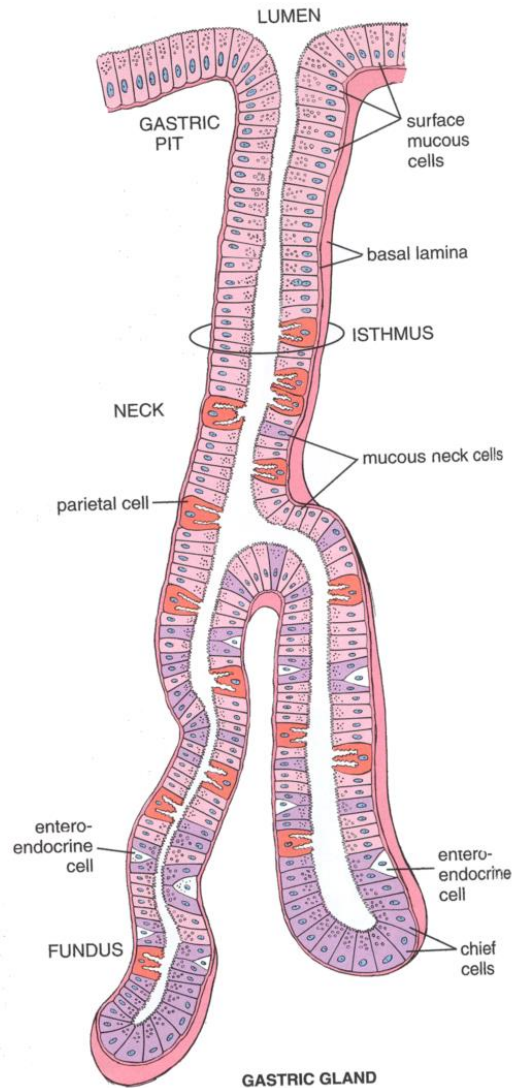
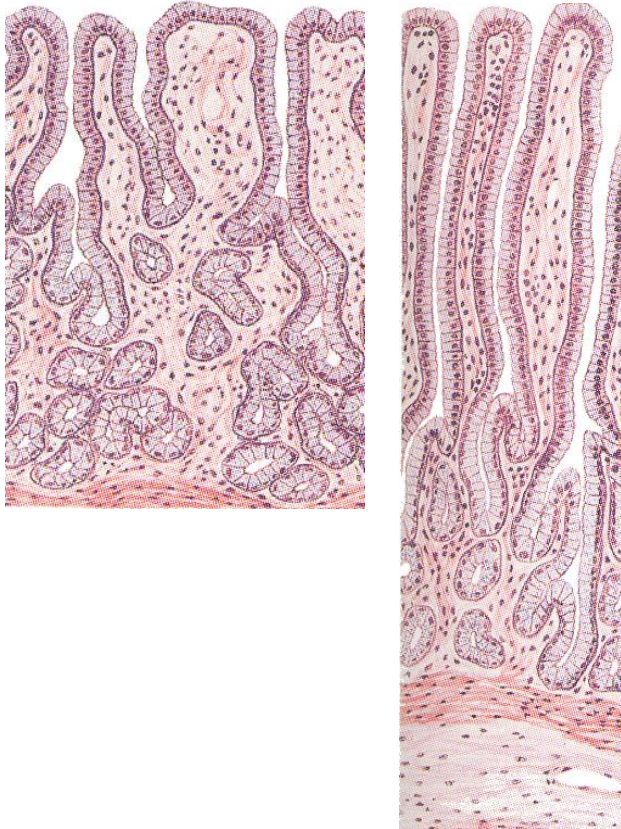


ŽALUDEK – VENTRICULUS, GASTER

Sliznice žaludku

- **L. propria** obsahuje velké množství žláz:

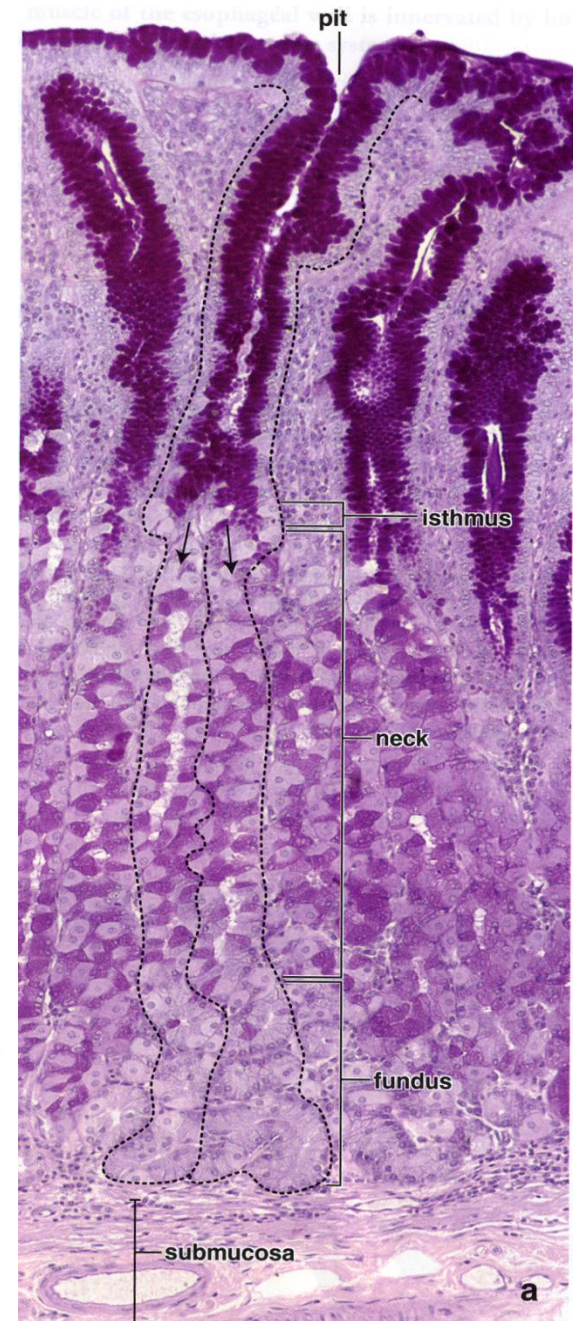
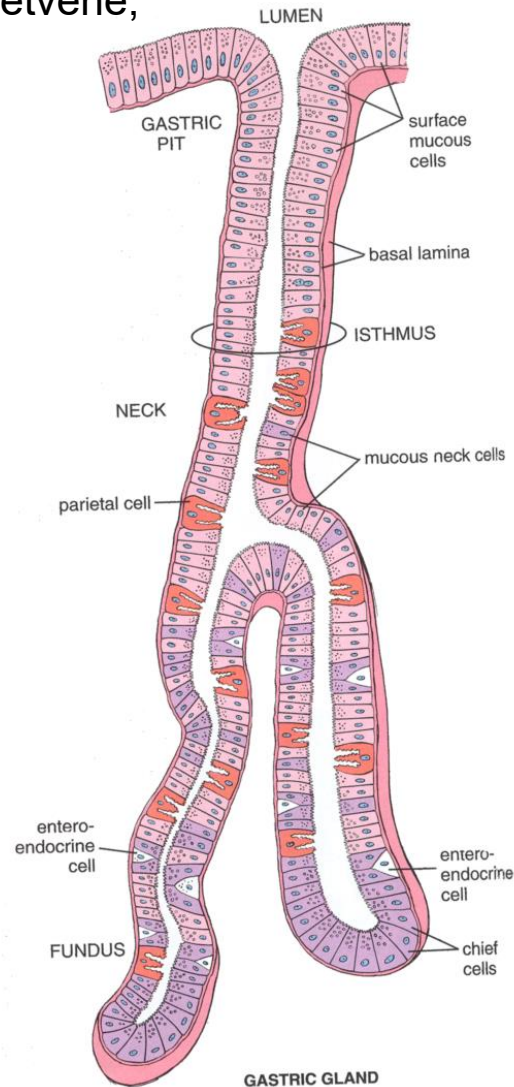
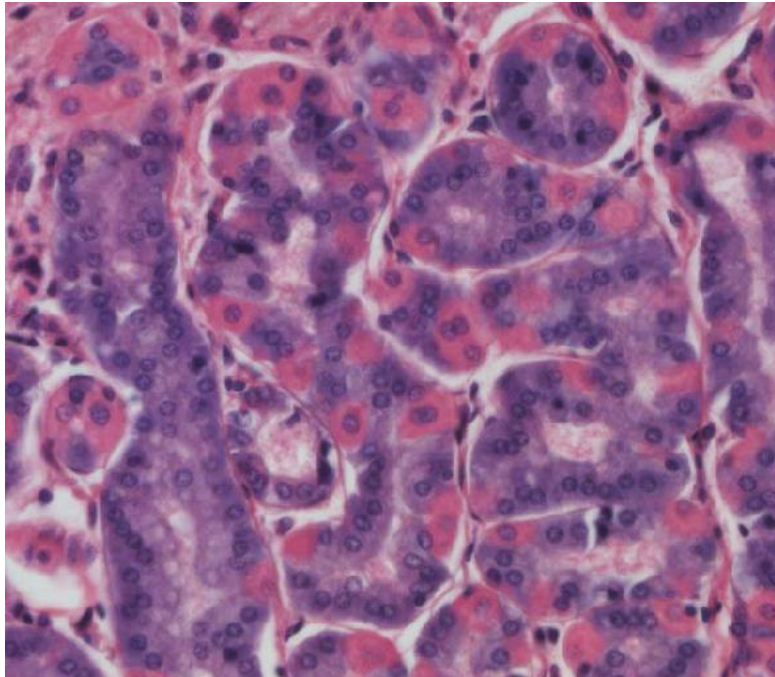
- Gl. cardiacae
- Gl. pyloricae
- Gl. gastricae propriae



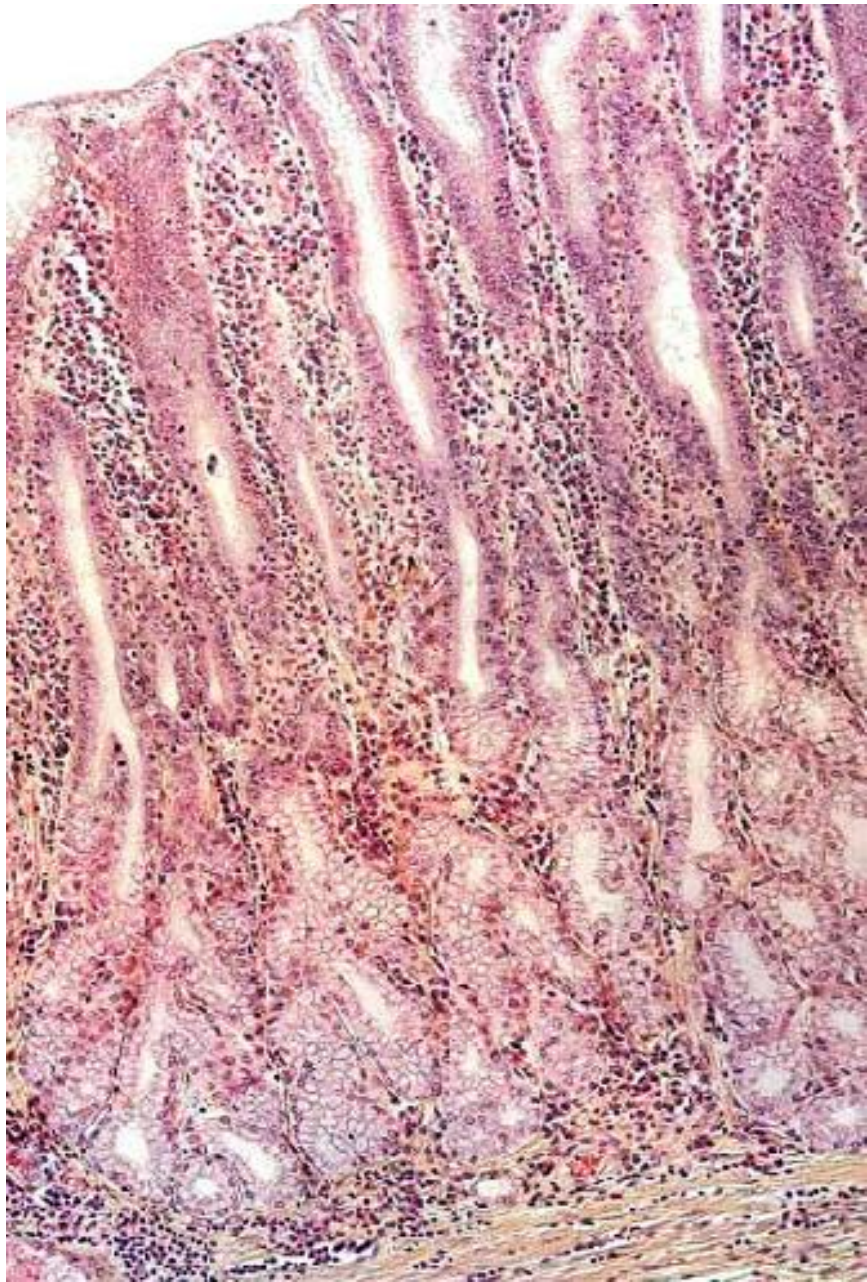
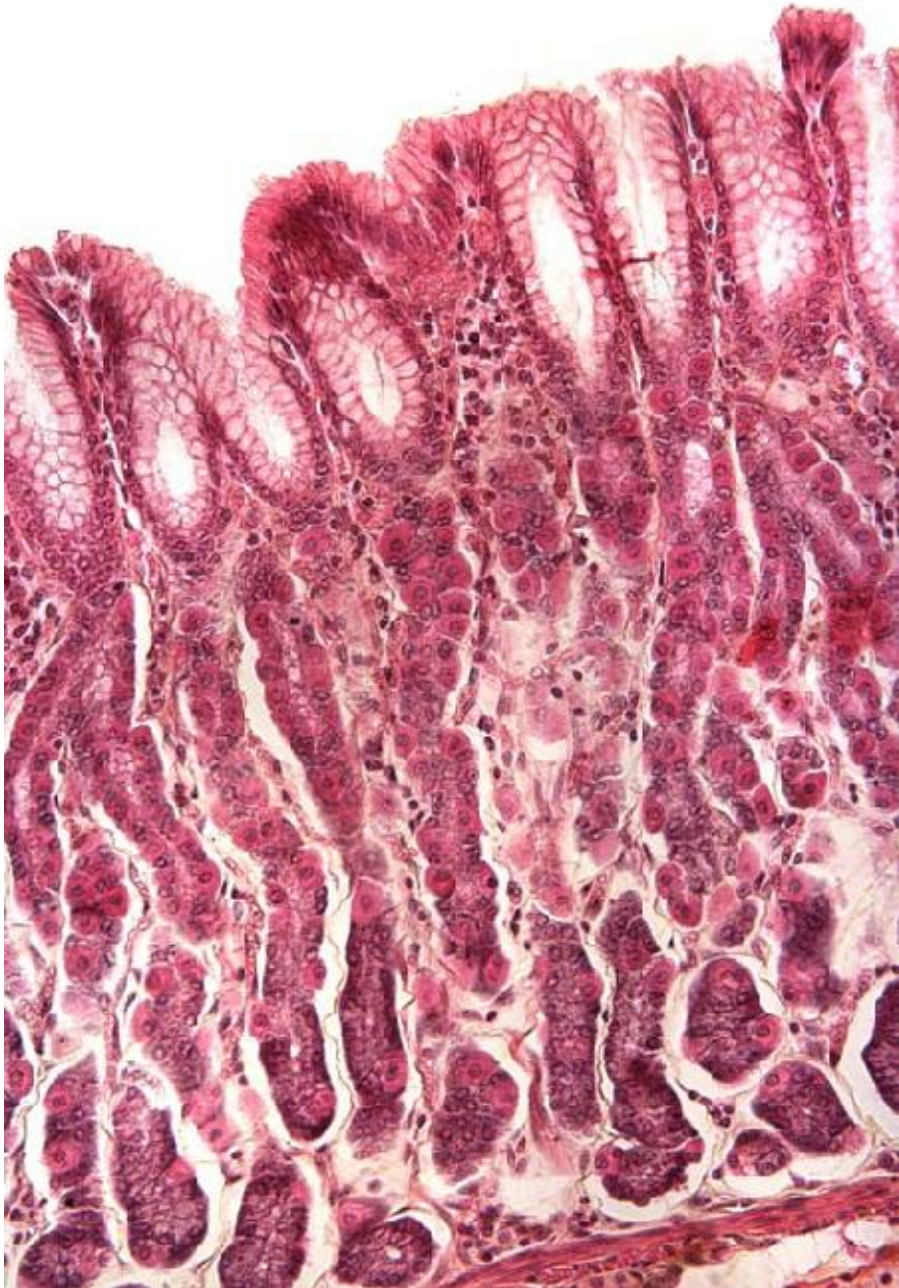
ŽALUDEK – VENTRICULUS, GASTER

Gl. gastricae propriae

- žlázy fundu a těla žaludku
- tubulózní, jednoduché nebo ke konci rozvětvené, ústí po 2-7 na dno žaludečních jamek
- 15×10^6
- **více funkčních typů buněk**

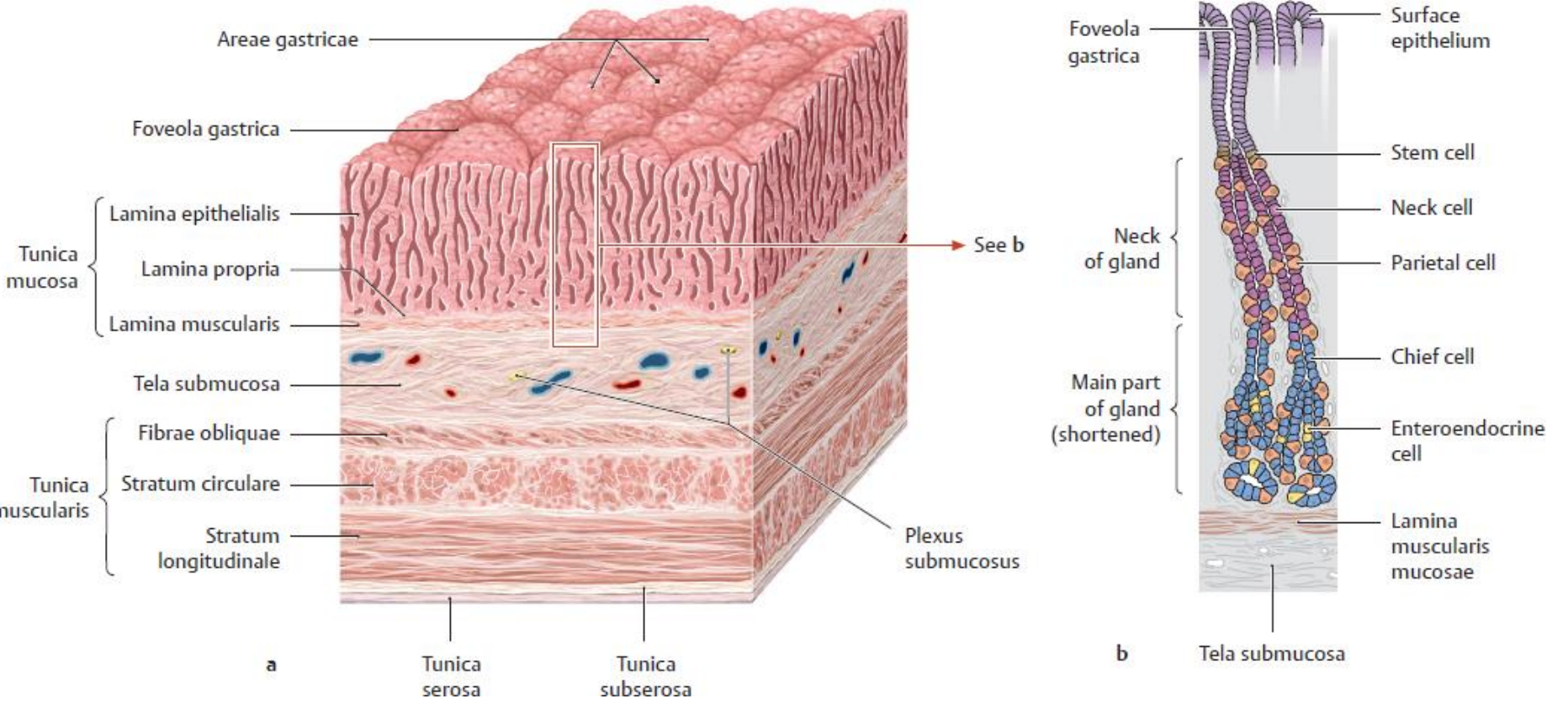


ŽALUDEK – VENTRICULUS, GASTER



ŽALUDEK – VENTRICULUS, GASTER

Fundus

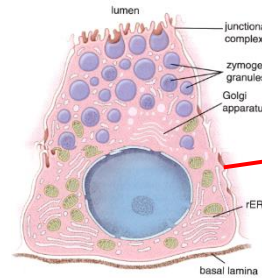


ŽALUDEK – VENTRICULUS, GASTER

Gl. gastricae propriae

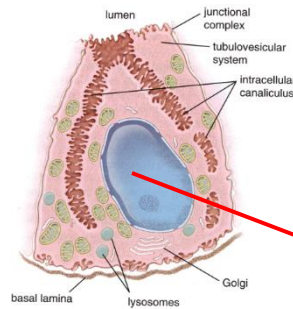
Hlavní buňky (pepsinogenní, zymogenní)

- nejpočetnější, dolní úsek těla žlázek a fundus
- pyramidový tvar, bazofilní cytoplasma, RER, pepsinogenní granula
- pepsin, lipáza



Krycí buňky (parietální, oxyntické)

- přechod krčku a těla
- eosinofilní, velké množství mtch. a SER
- složitá dynamická ultrastruktura
- intracelulární kanálky v apikální části s mikrokly – membránově vázané enzymové komplexy produkující H^+ a Cl^-



Enteroendokrinní buňky

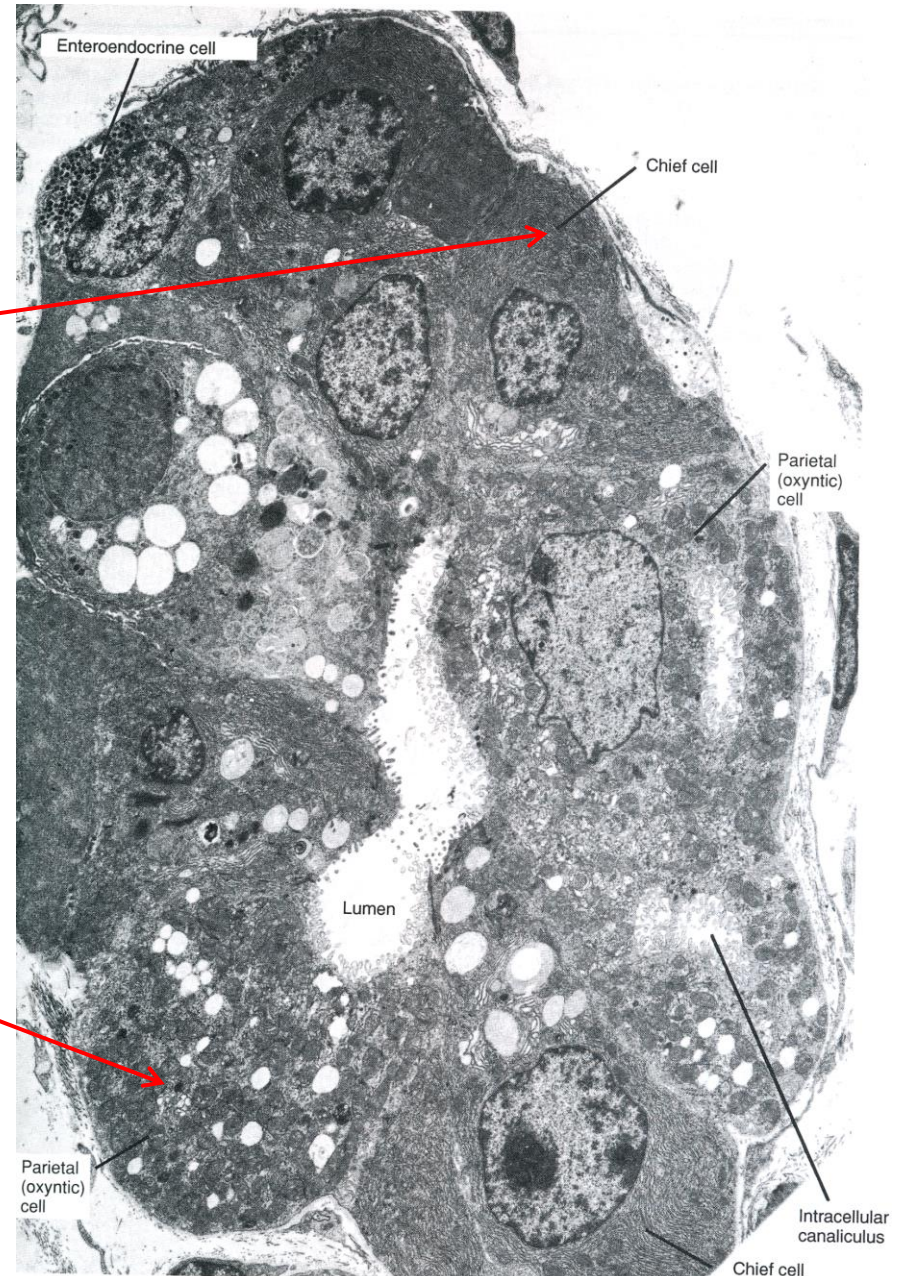- serotonin, gastrin, histamin

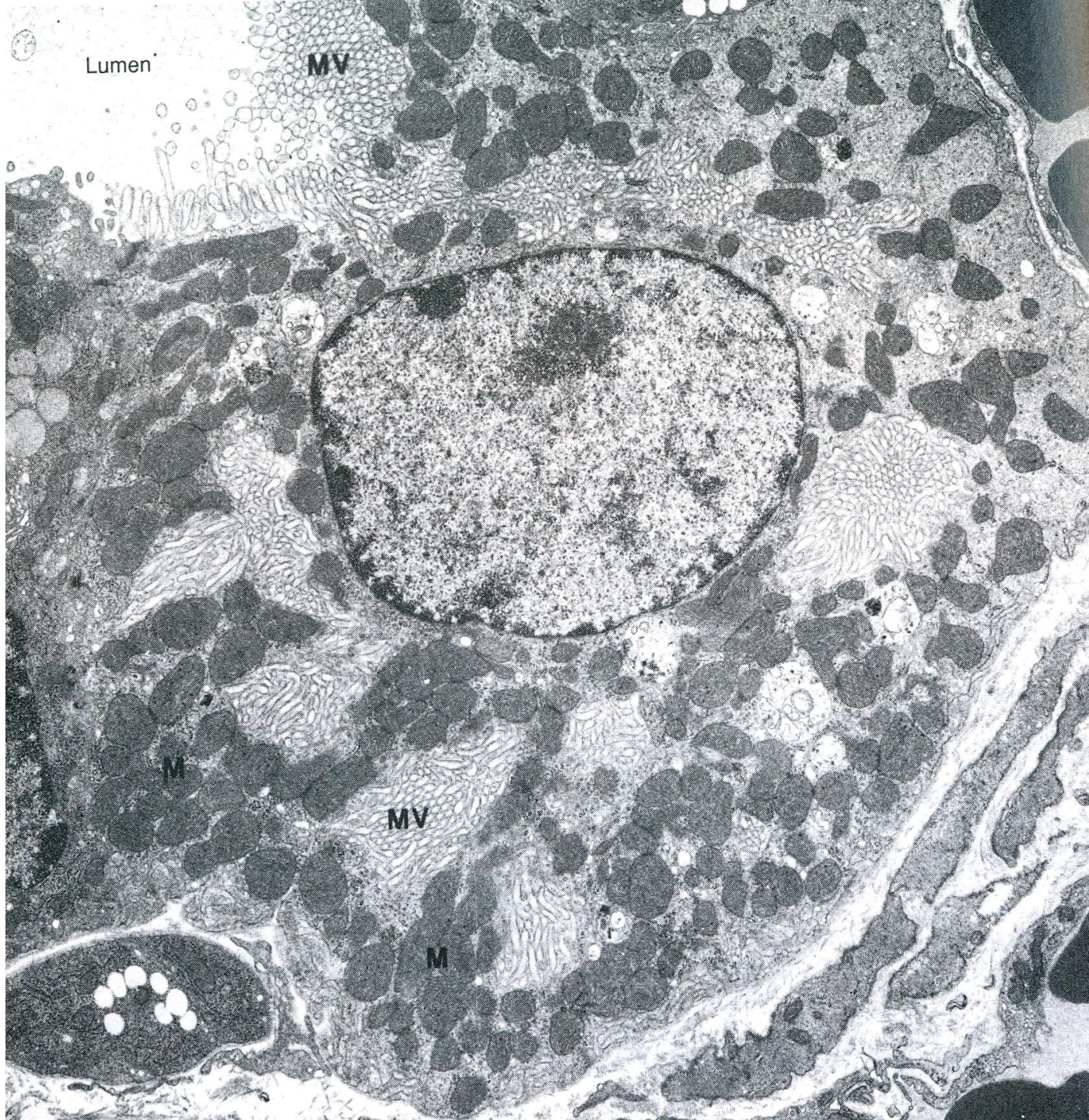
Mucinózní buňky krčků

- kubické, mukus

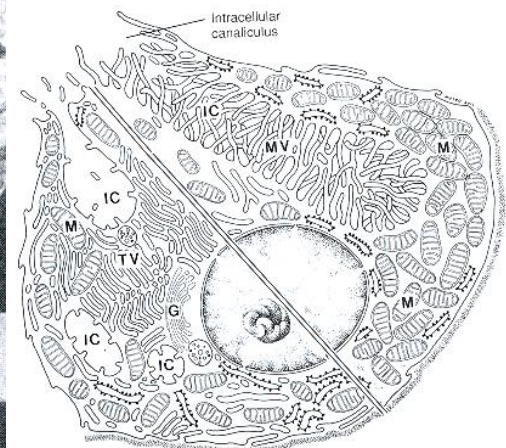
Kmenové buňky žaludeční sliznice

- málo početné, nízce cylindrické
- schopnost regenerace žaludeční sliznice

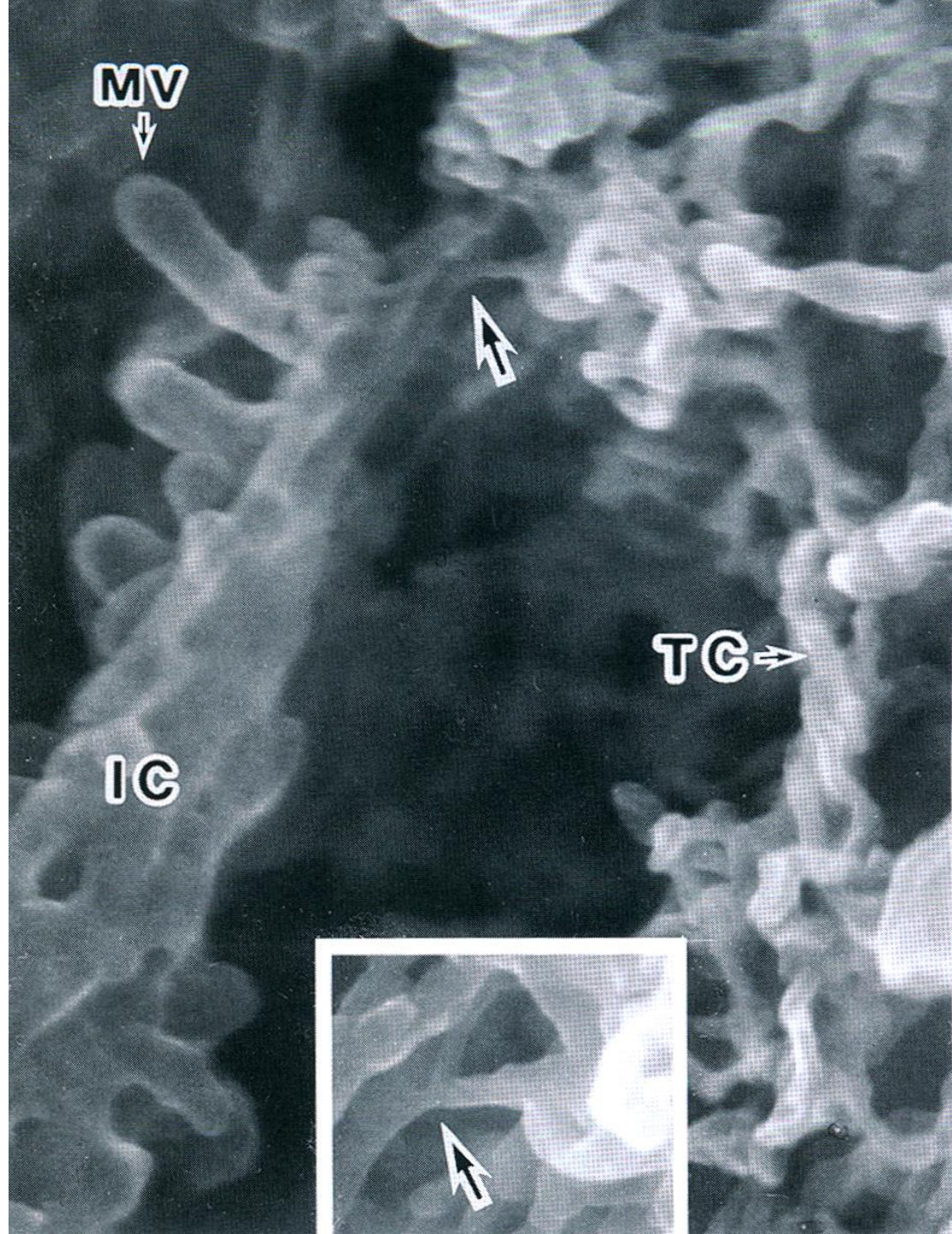




Krycí buňka
×10200



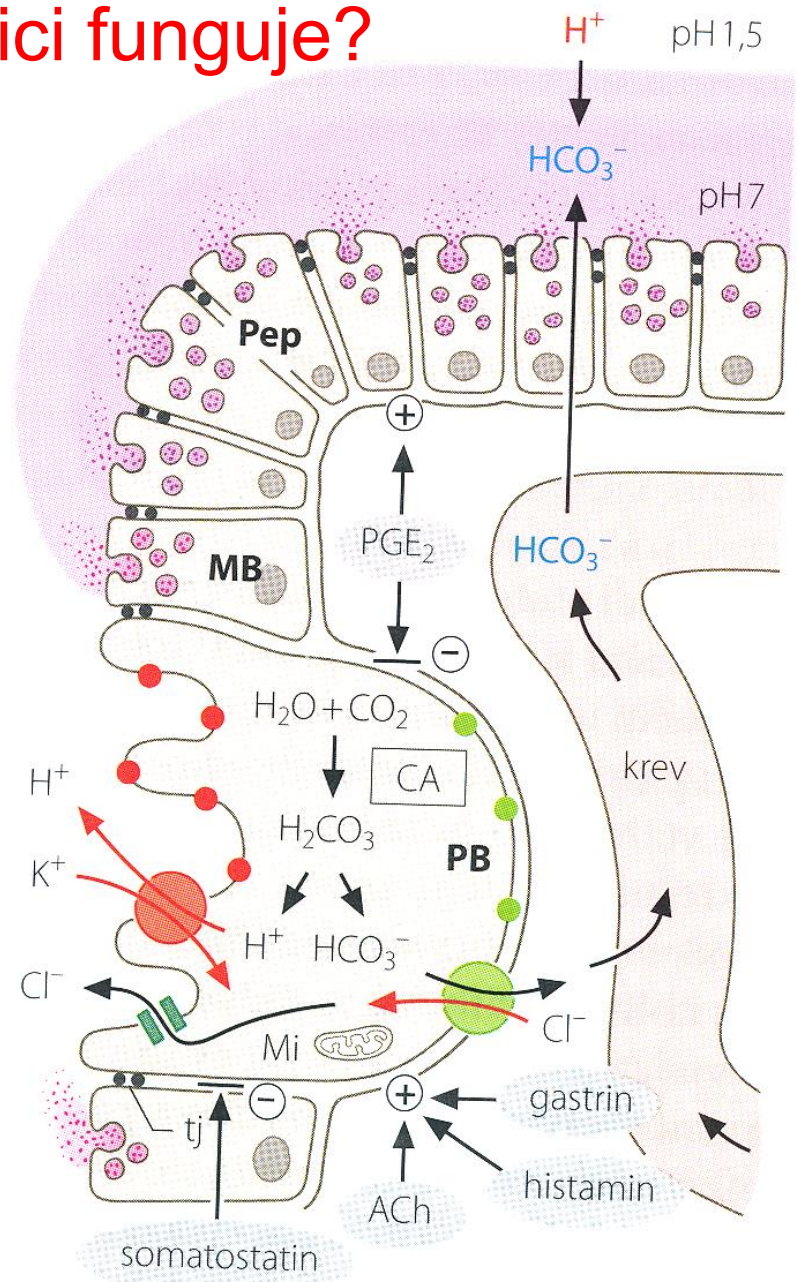
Krycí buňka
×100 000



ŽALUDEK – VENTRICULUS, GASTER

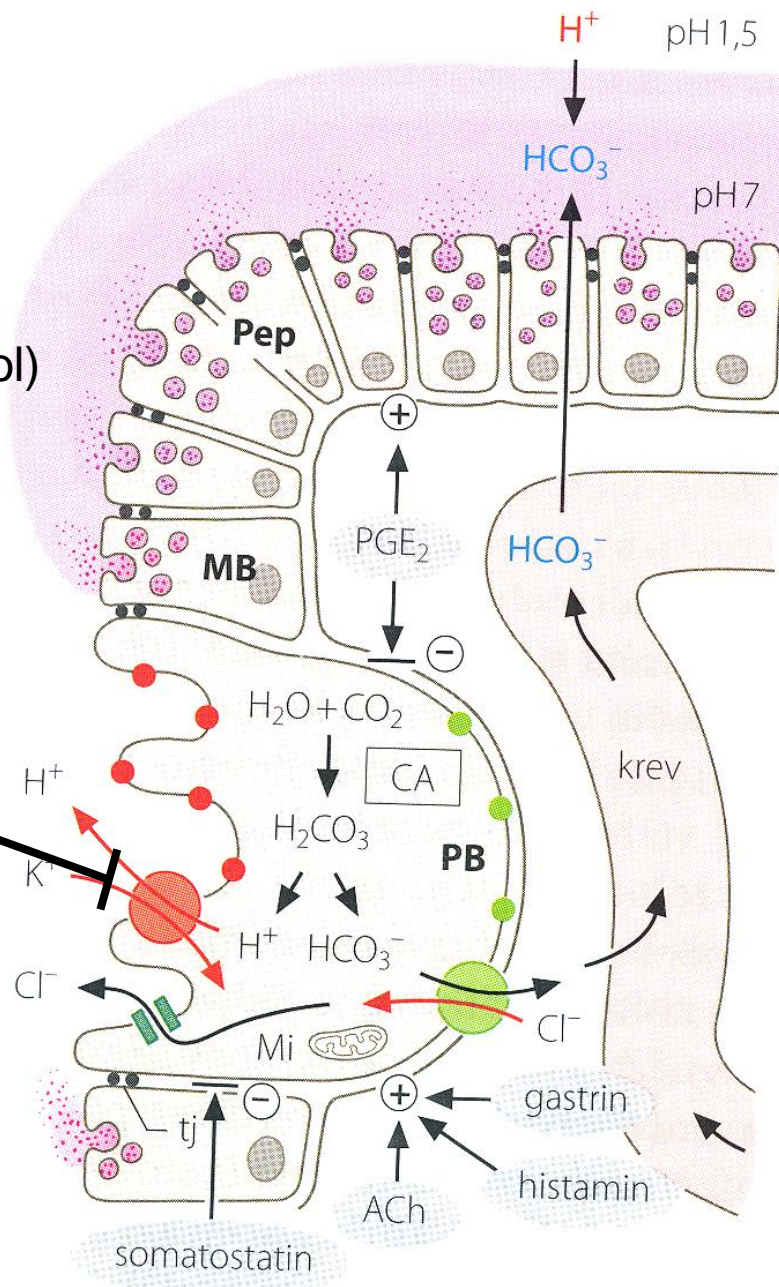
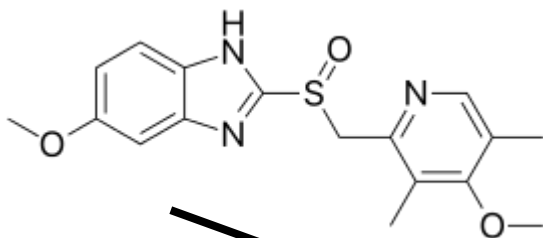
Jak to v žaludeční sliznici funguje?

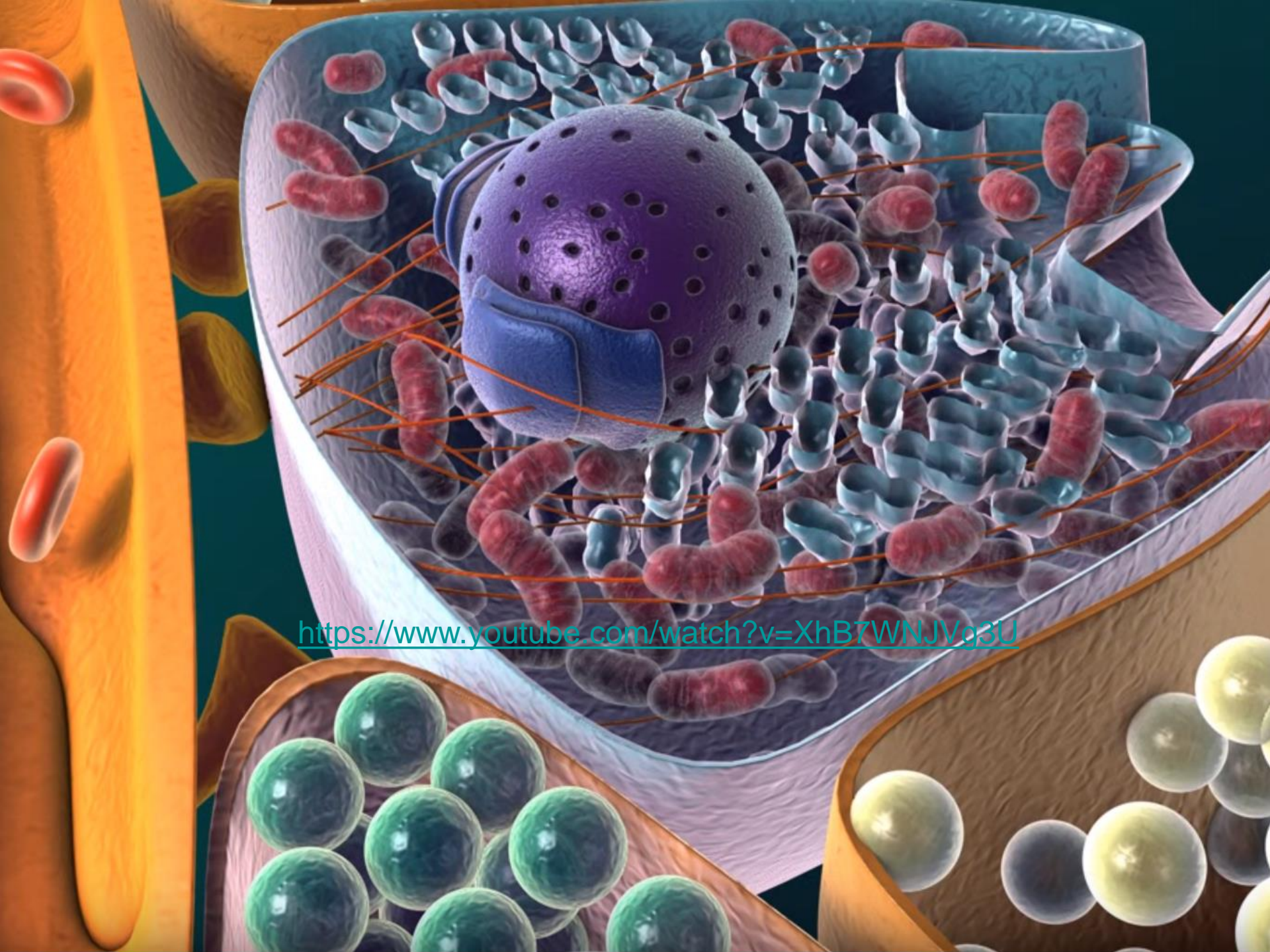
| Lumen of stomach | Cell Types | Substance Secreted |
|----------------------------|------------|--|
| Mucous neck cell | | Mucus (protects lining) |
| | | Bicarbonate |
| Parietal cells | | Gastric acid (HCl) |
| | | Intrinsic factor (Ca ⁺⁺ absorption) |
| Enterochromaffin-like cell | | Histamine (stimulates acid) |
| Chief cells | | Pepsin(ogen) |
| | | Gastric lipase |
| D cells | | Somatostatin (inhibits acid) |
| G cells | | Gastrin (stimulates acid) |



A proč je to důležité?

H⁺/K⁺ ATPase inhibitory (Omeprazol)

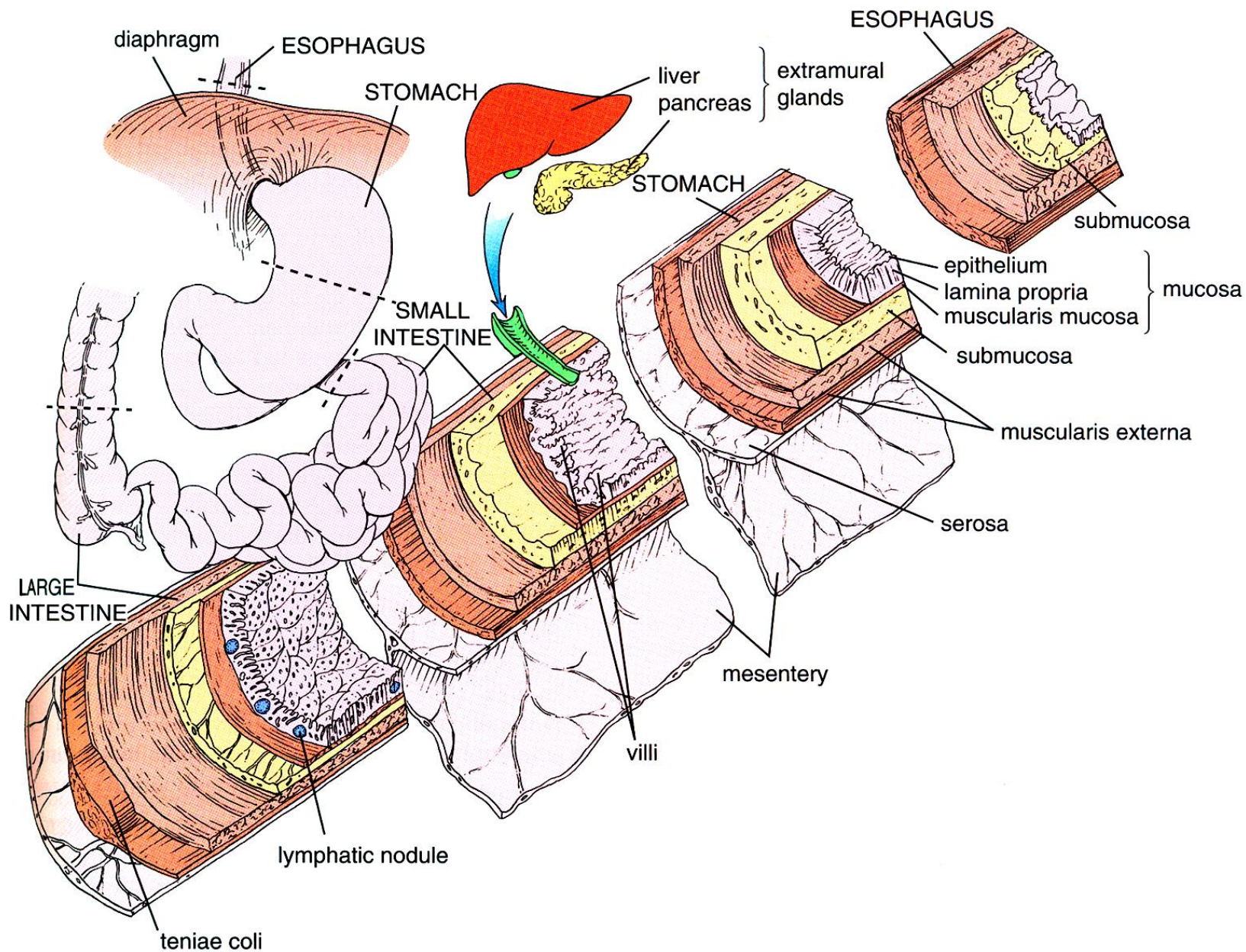




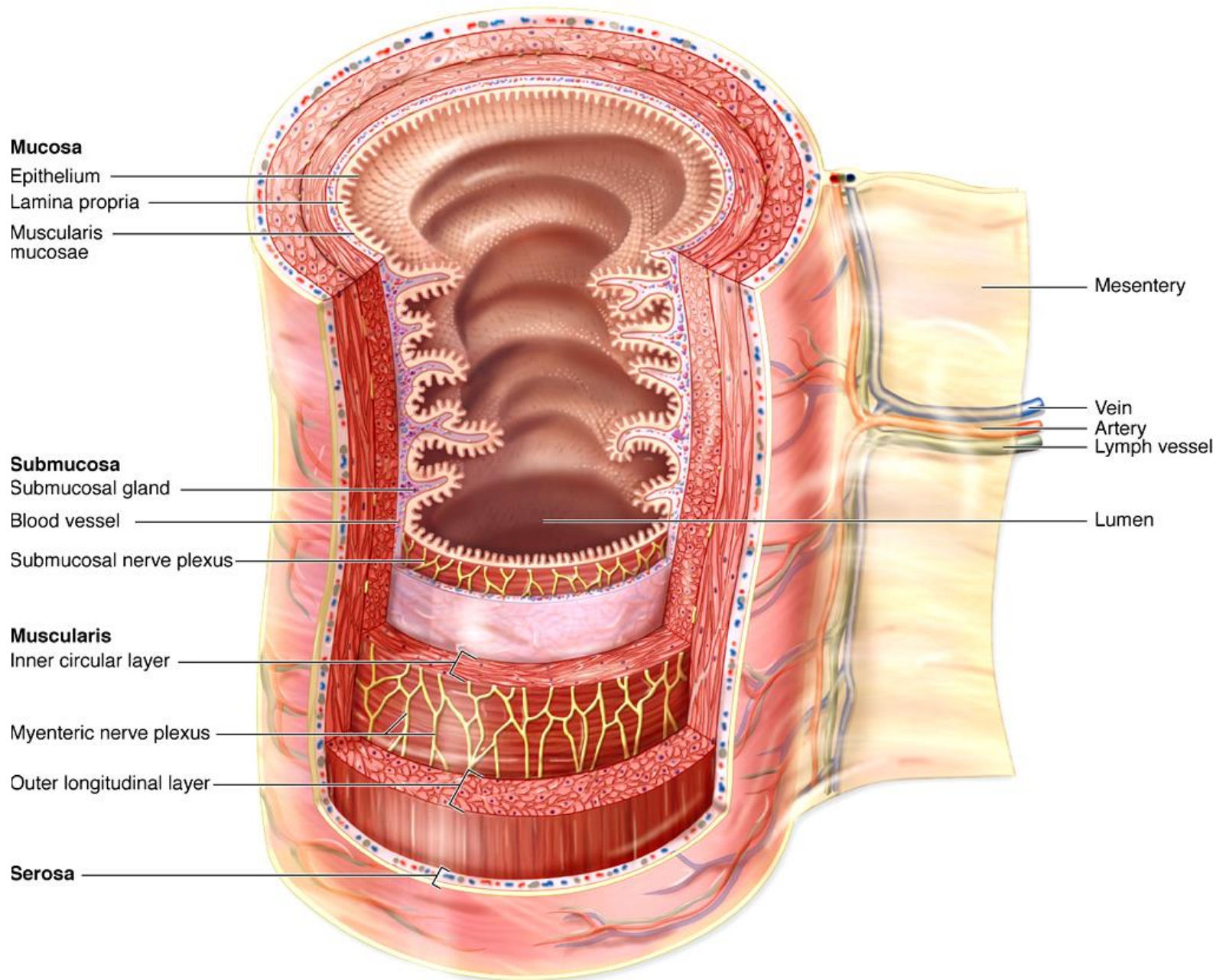
<https://www.youtube.com/watch?v=XhB7WNJVg3U>



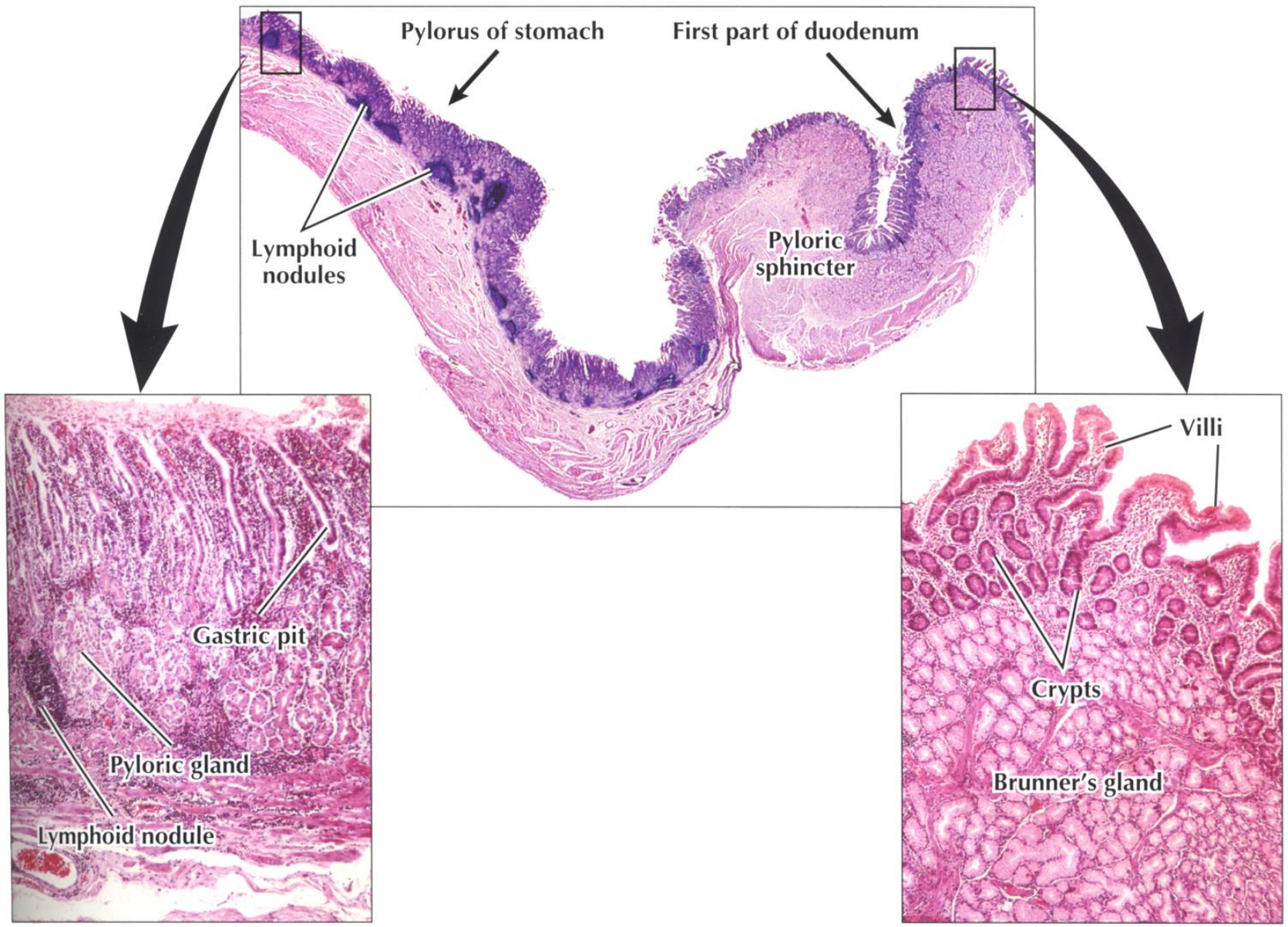
OBEČNÁ STAVBA TRÁVICÍ TRUBICE - STŘEVO



OBEČNÁ STAVBA TRÁVICÍ TRUBICE - STŘEVO



TENKÉ STŘEVO – GASTRO-DUODENÁLNÍ SPOJENÍ

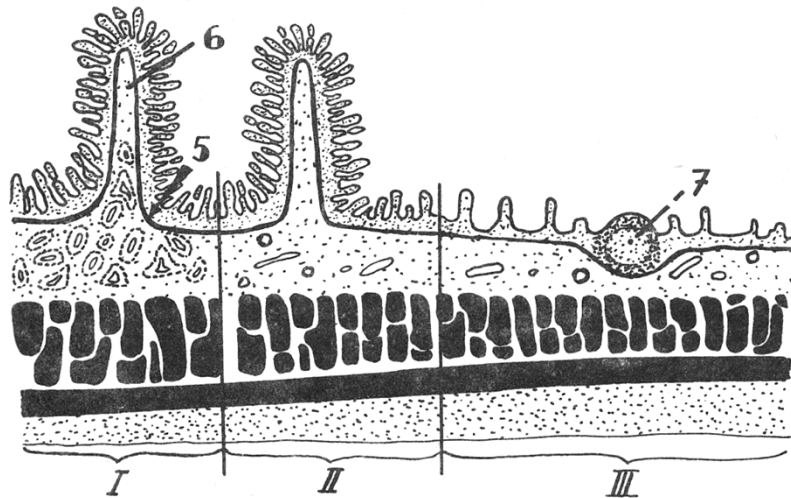


TENKÉ STŘEVO – ADAPTACE K RESORPCI

Čtyři základní vrstvy: **sliznice**, **podslizniční vazivo**, **zevní svalovina**, **seróza**

sliznice a podslizniční vazivo vytvářejí útvary sloužící k maximálnímu zvětšení resorpční plochy:

- **plicae circulares** (Kerckringi) – **podslizniční vazivo + sliznice**, celkem asi 800, zvětšení plochy **2-3x**, distální část duodena



- **klky** (villi intestinales) – **sliznice** (l. propria + epitel) 0,5-1,5 mm dlouhé, 10-40/mm², celkem asi 4 mil., zvětšení plochy **5-10x**
- **mikroklky** (žíhaná kutikula/žíhaný lem) – **apikální povrch enterocytů** – mikroklky jsou 1- 2 μm dlouhé a 0,1 μm široké, 100 mil./mm², zvětšení plochy **20x**

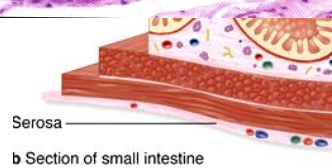
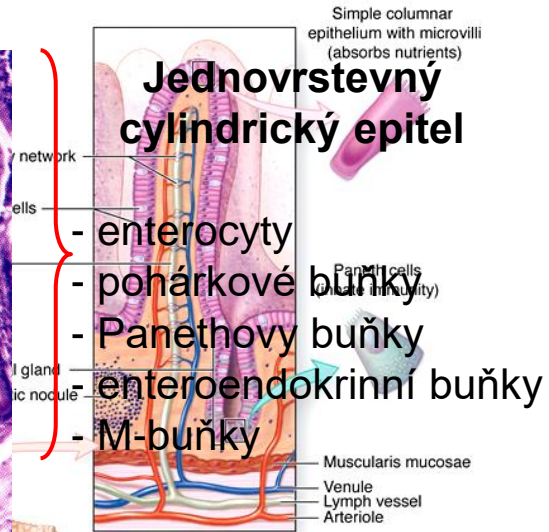
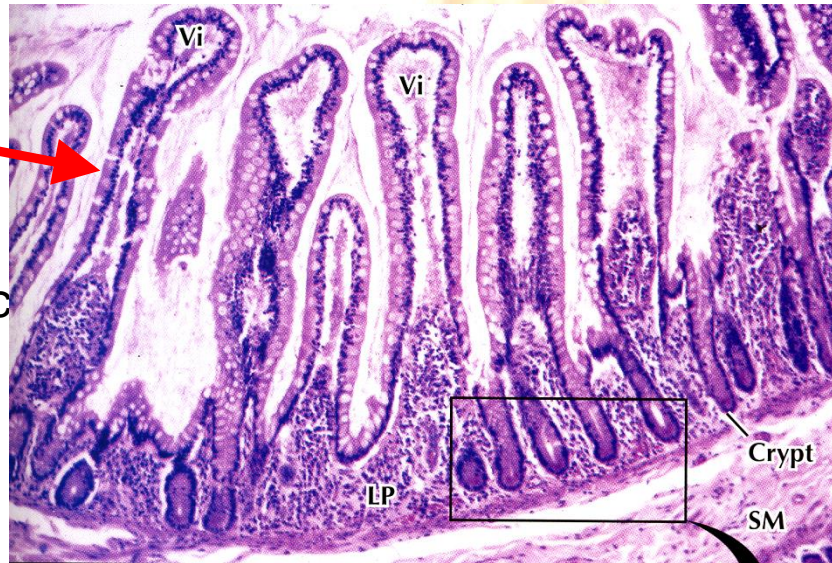TENKÉ STŘEVO – ADAPTACE K RESORPCI

plicae circulares (Kerckringovy klky)
– 2-3x

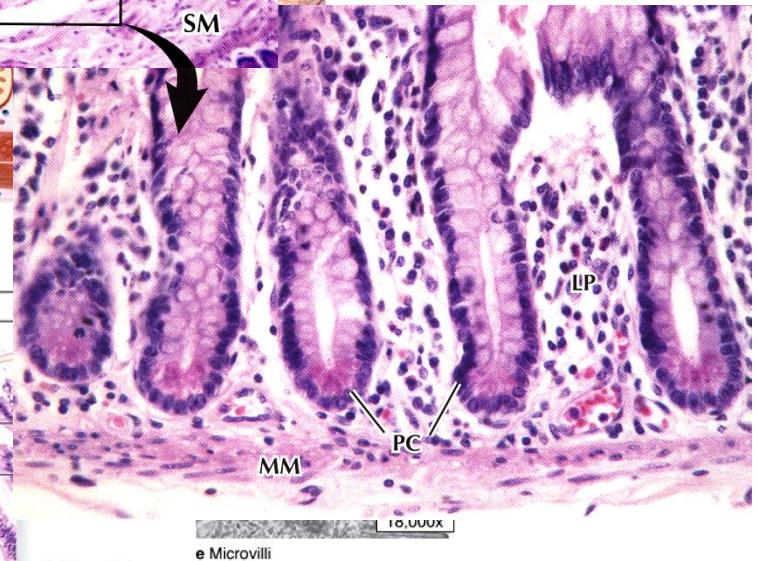
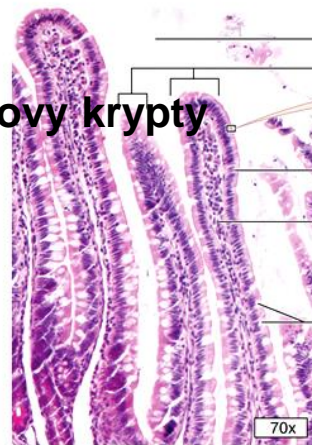
klky (villi intestinales)
– 5-10x

mikroklky (žíhaná kutikula)
– 20x

200-600x



Lieberkühnovy krypty

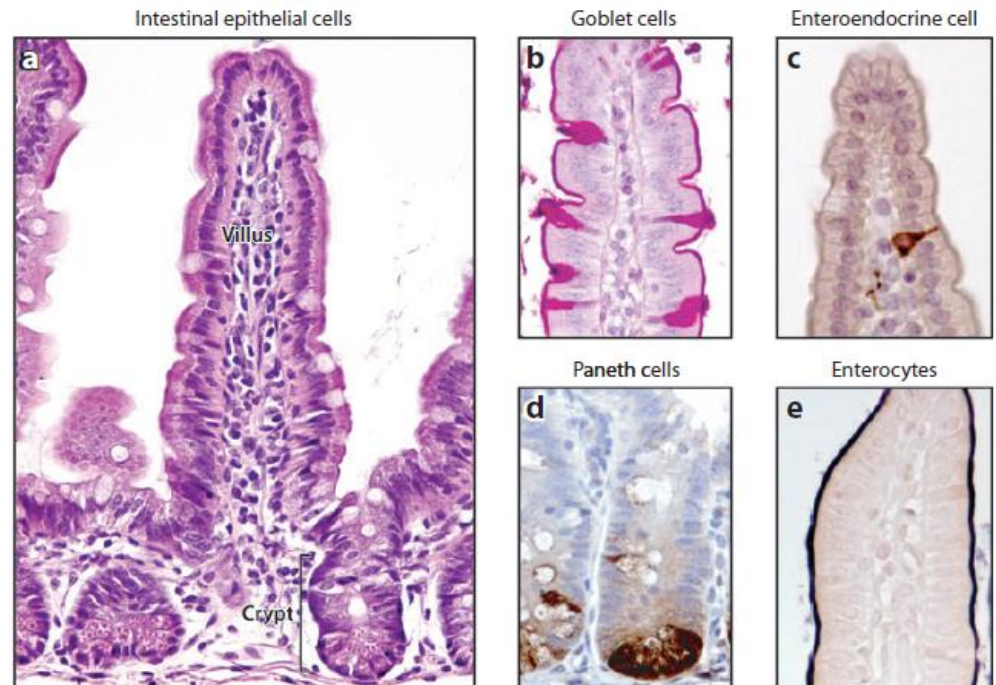
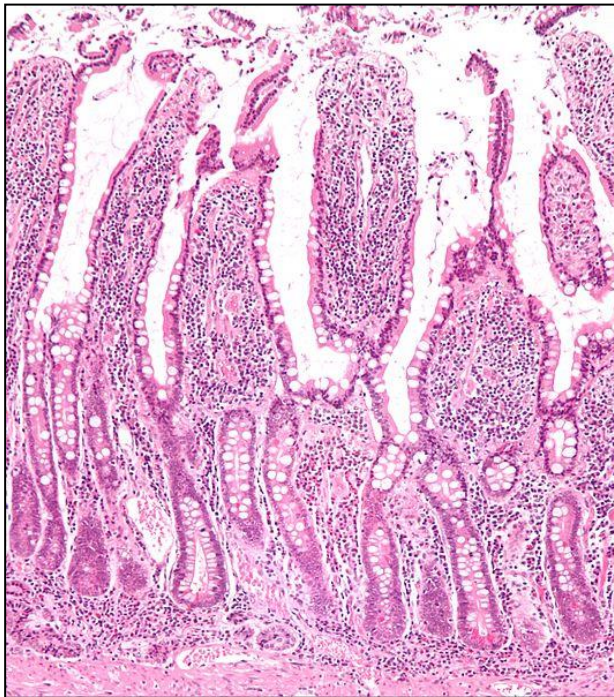


e Microvilli

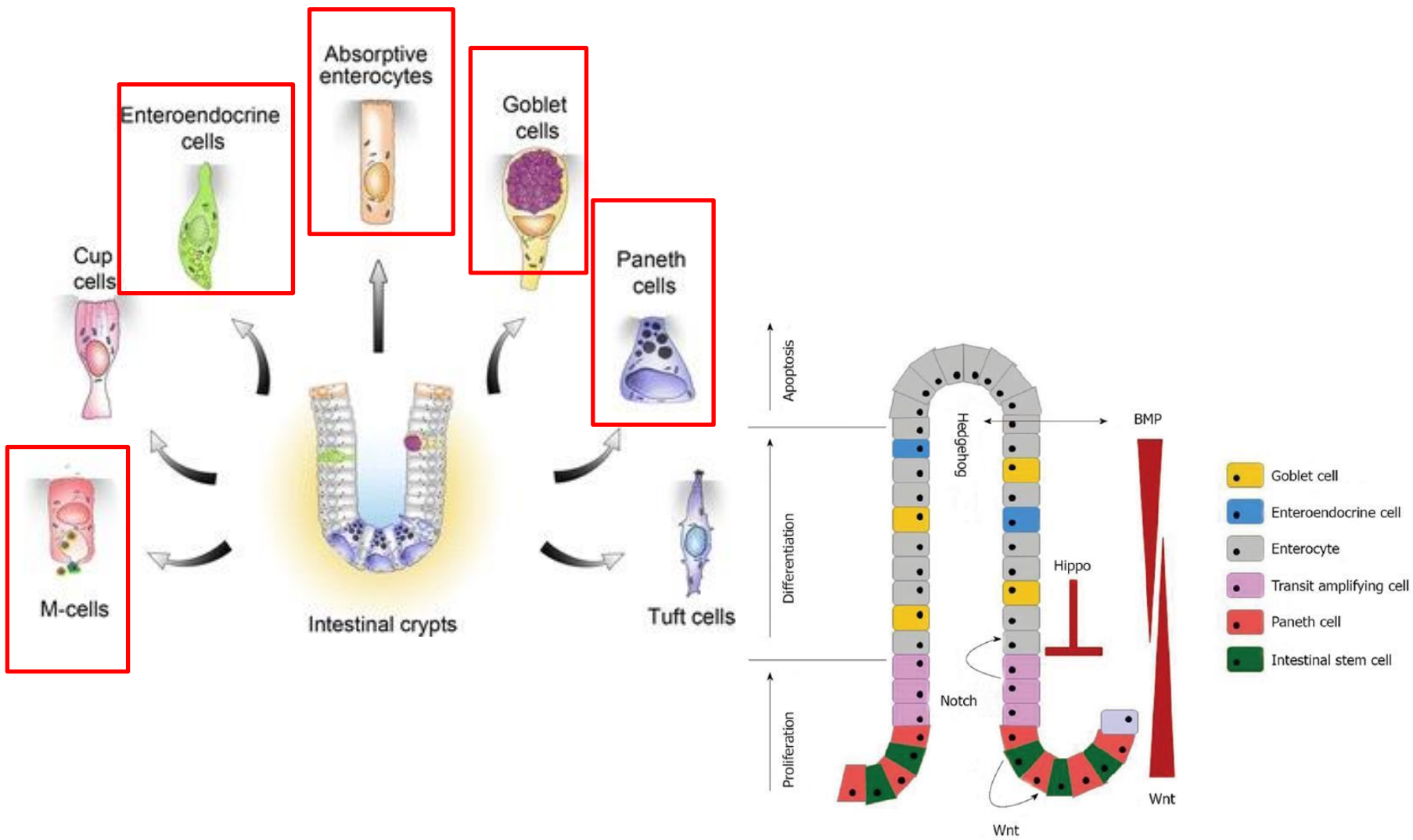
d Intestinal villi

Lieberkühnovy krypty (gl. intestinales)

- jednoduché slizniční tubulární struktury, hluboké 0,3-0,5 mm
- procházejí l. propria a otevírají se do lumen střeva
- obsahují různé buněčné typy
 - sekrece trávicích enzymů
 - obnova epitelu
 - enteroendokrinní buňky
 - imunitní odpověď



TENKÉ STŘEVO – SLIZNICE



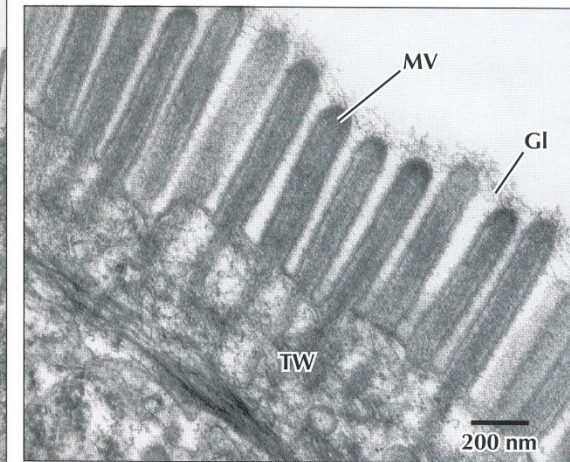
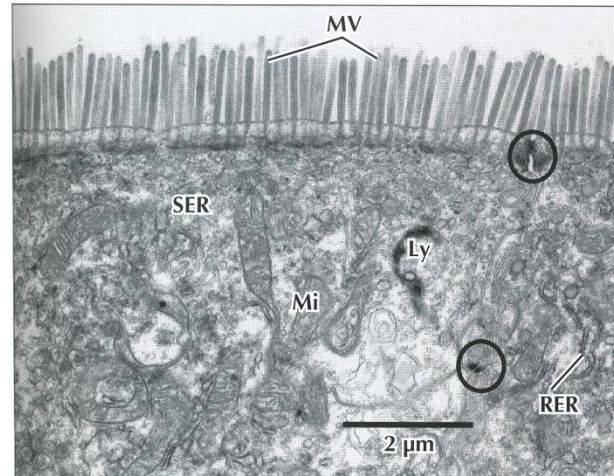
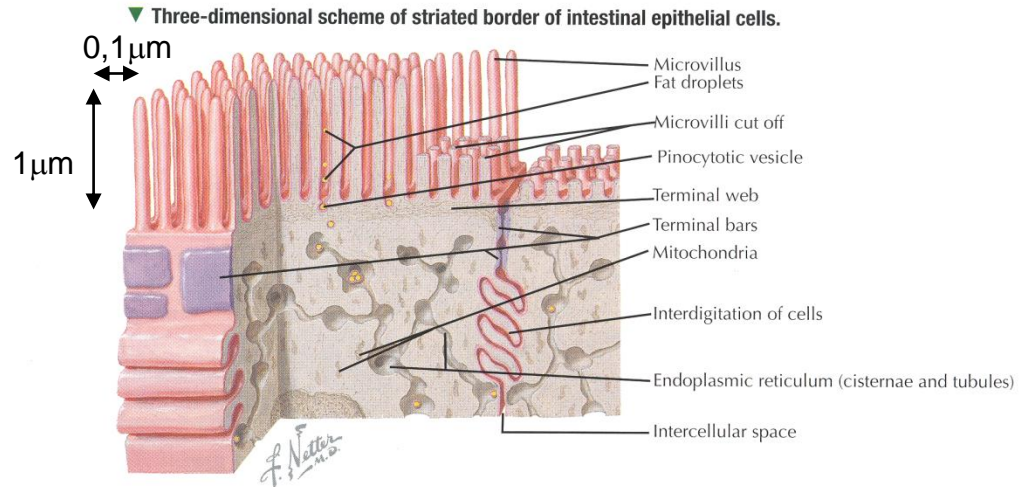
TENKÉ STŘEVO – SLIZNICE

Enterocyty

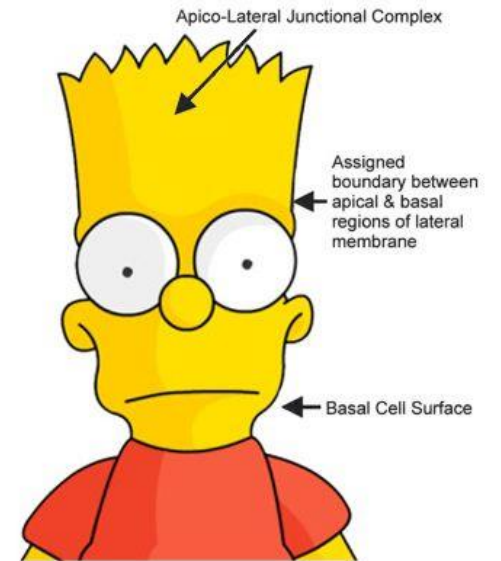
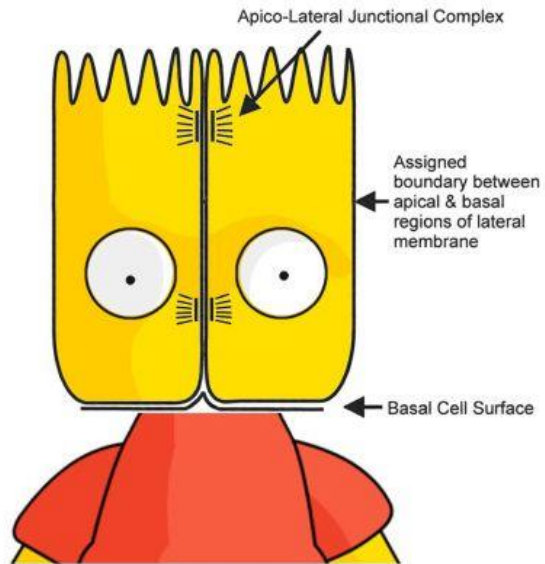
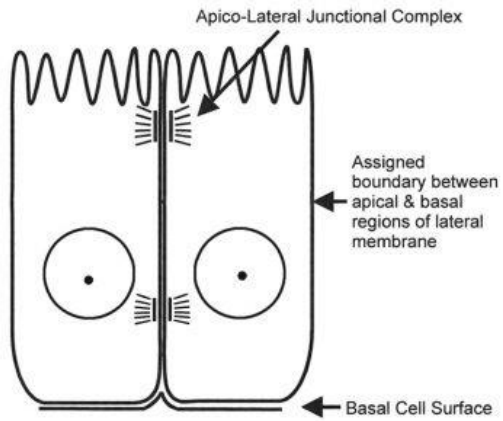
- vysoké, cylindrické buňky
- bazálně uložené jádro
- modifikace apikálního povrchu – mikrokly (3000) + glykocalyx (0,5 μ m) = žíhaný lem (kutikula)
- těsná vzájemná spojení, interdigitace

Funkce:

- trávení – enzymatické komplexy na membráně mikrokly
- absorpce a transport – pasivní, facilitovaný i aktivní
- zpracování lipidů- chylomikry

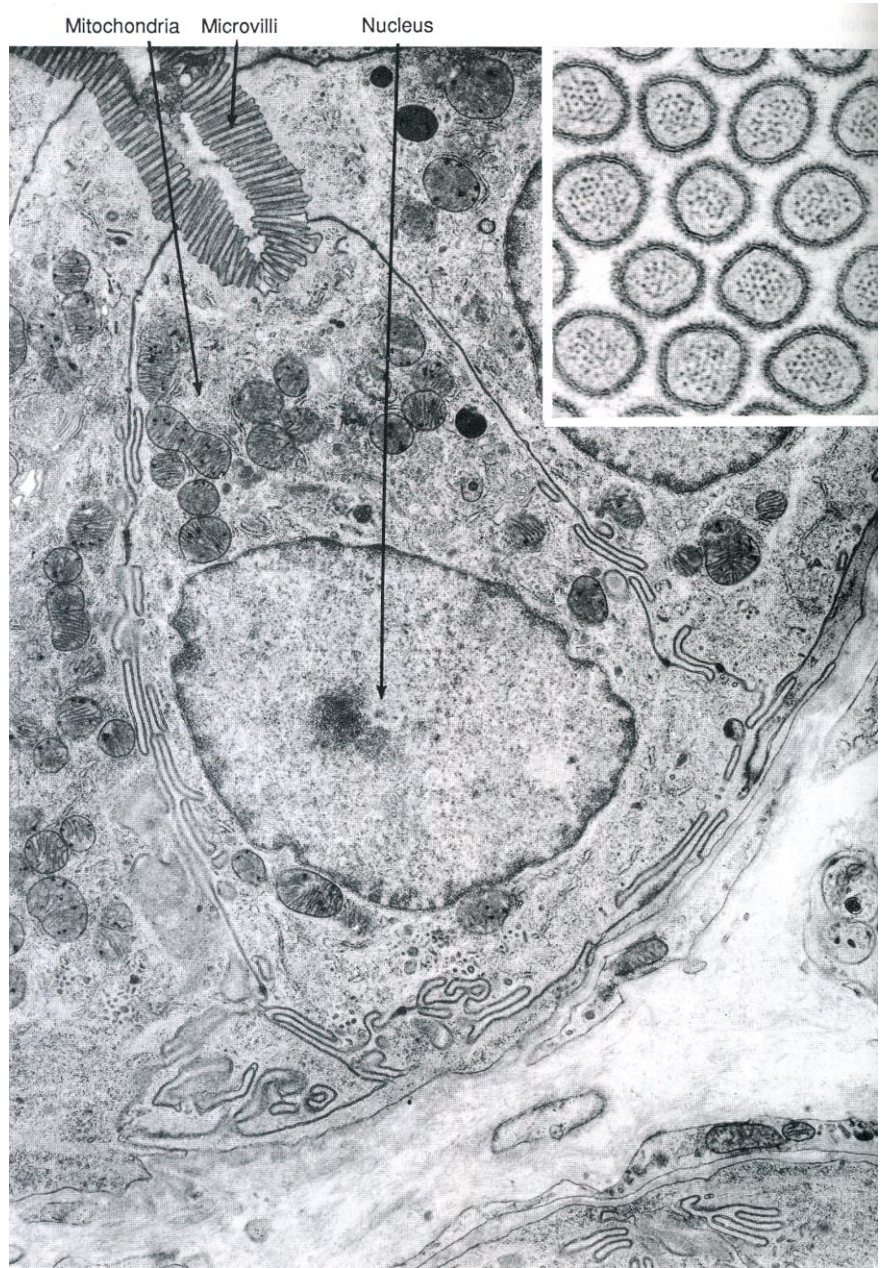

▲ EMs of enterocytes at low (Left) and high (Right) magnification. Apical microvilli (MV) make up a striated border and extend from free surfaces of the cells. A fuzzy glycocalyx (GI) covers them. A terminal web (TW) of actin filaments in the apical cytoplasm reaches into microvilli. Intercellular junctions (circles) are between adjacent cells. The cytoplasm contains mitochondria (Mi), lysosomes (Ly), and smooth (SER) and rough (RER) endoplasmic reticulum. **Left:** 10,000 \times ; **Right:** 50,000 \times .

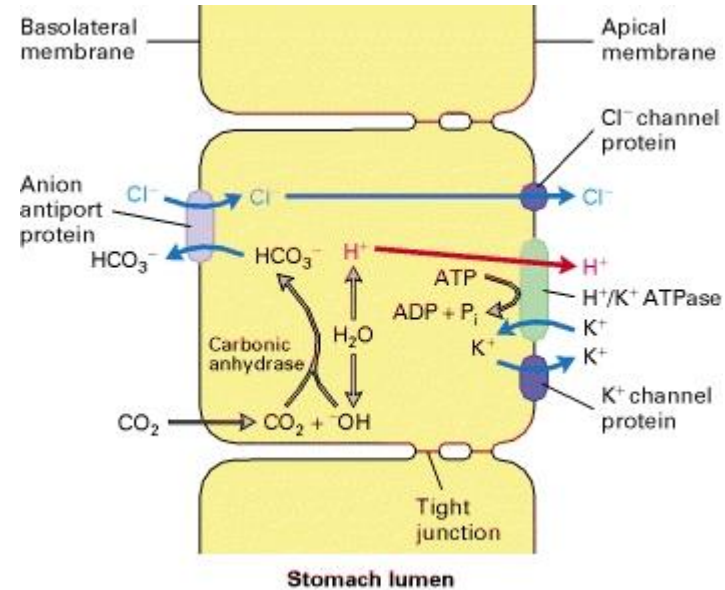
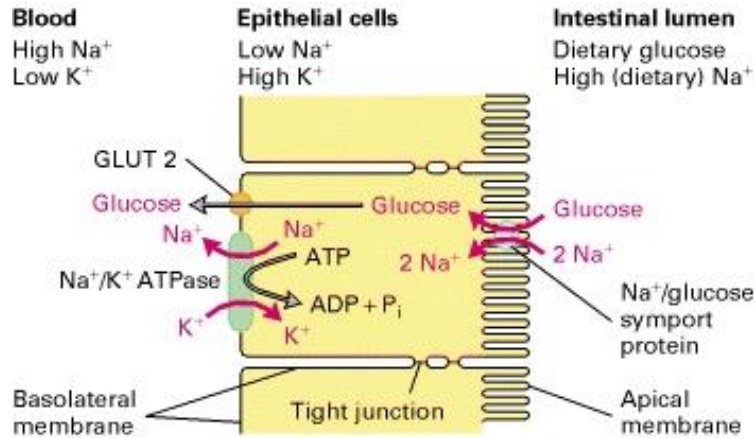


| | Day 1 | Day 5 |
|---------|-------|-------|
| Apical | 79 % | 18 % |
| Lateral | 15 % | 1 % |

TENKÉ STŘEVO – SLIZNICE



Transport a resorpce – koncentrační gradienty



Transport of glucose from intestinal lumen to blood stream

Na⁺/K⁺ ATPase - basolateral surface - concentration gradient Na⁺ and K⁺

K⁺ gradient generates negative membrane potential

Na⁺/glucose symport on apical surface

Facilitated diffusion by glucose uniporter (GLUT2) in basolateral membrane

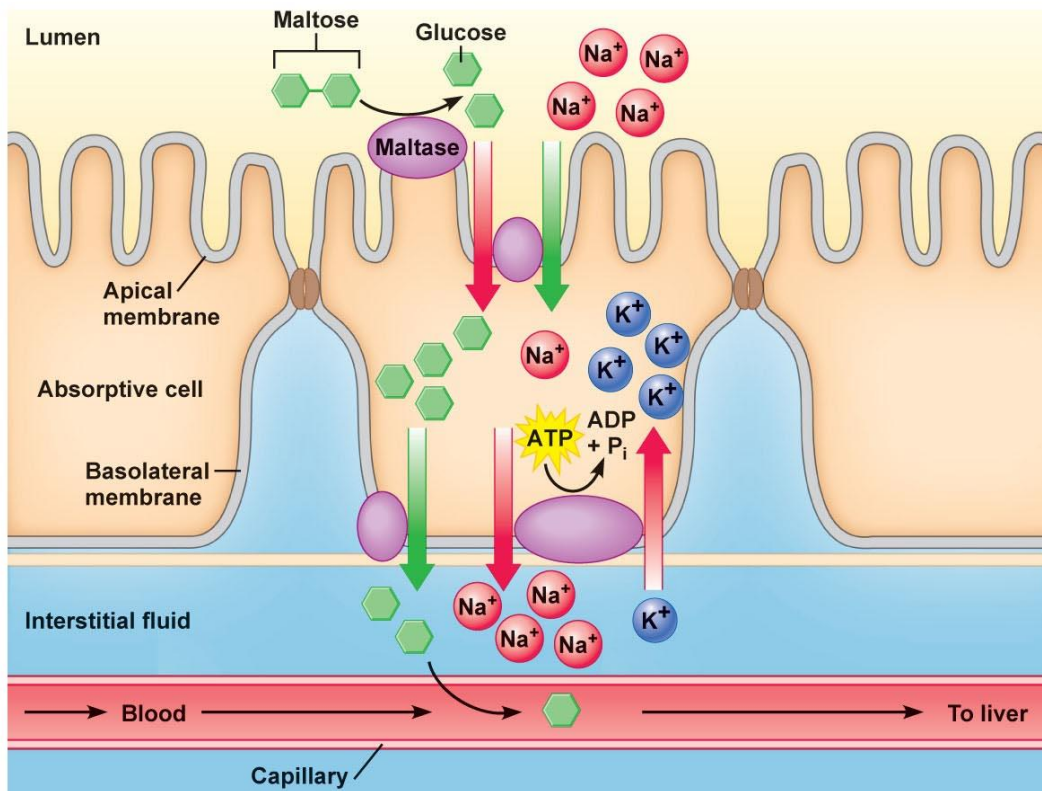
Acidification of stomach fluid by parietal cells

Apical membrane - H⁺/K⁺ ATPase + Cl⁻ a K⁺ canals

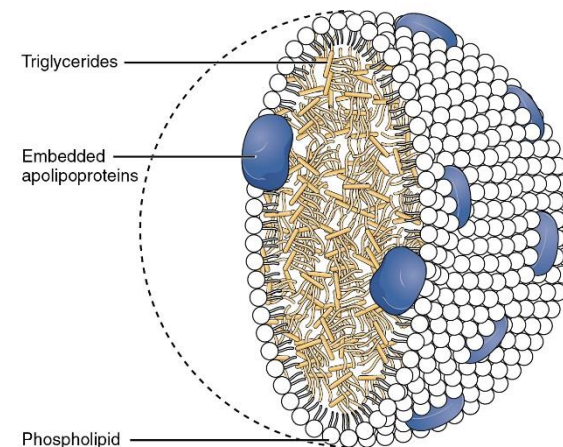
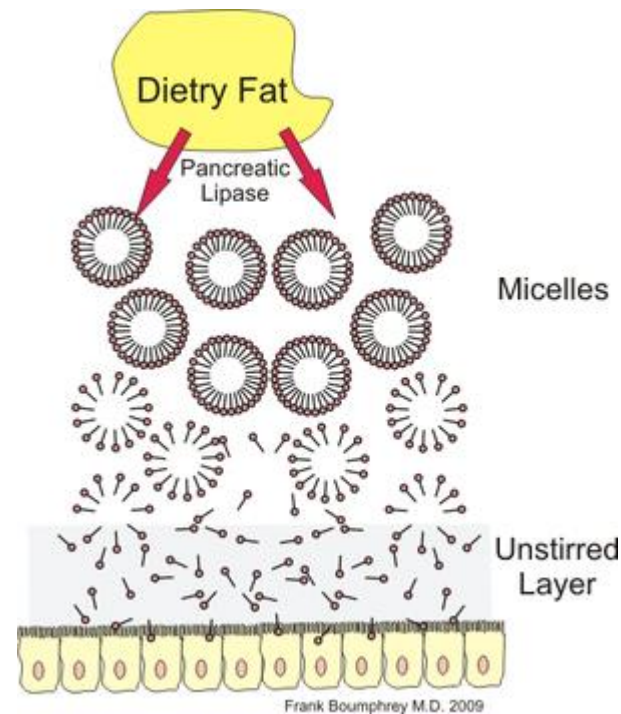
Basolateral membrane – anion antiporter HCO₃⁻ and Cl⁻ ions

Combined activity of ion channels a cells keeps the electroneutrality and neutral cytoplasmic pH while reaching high extracellular concentration of H⁺ and Cl⁻ in lumen of stomach

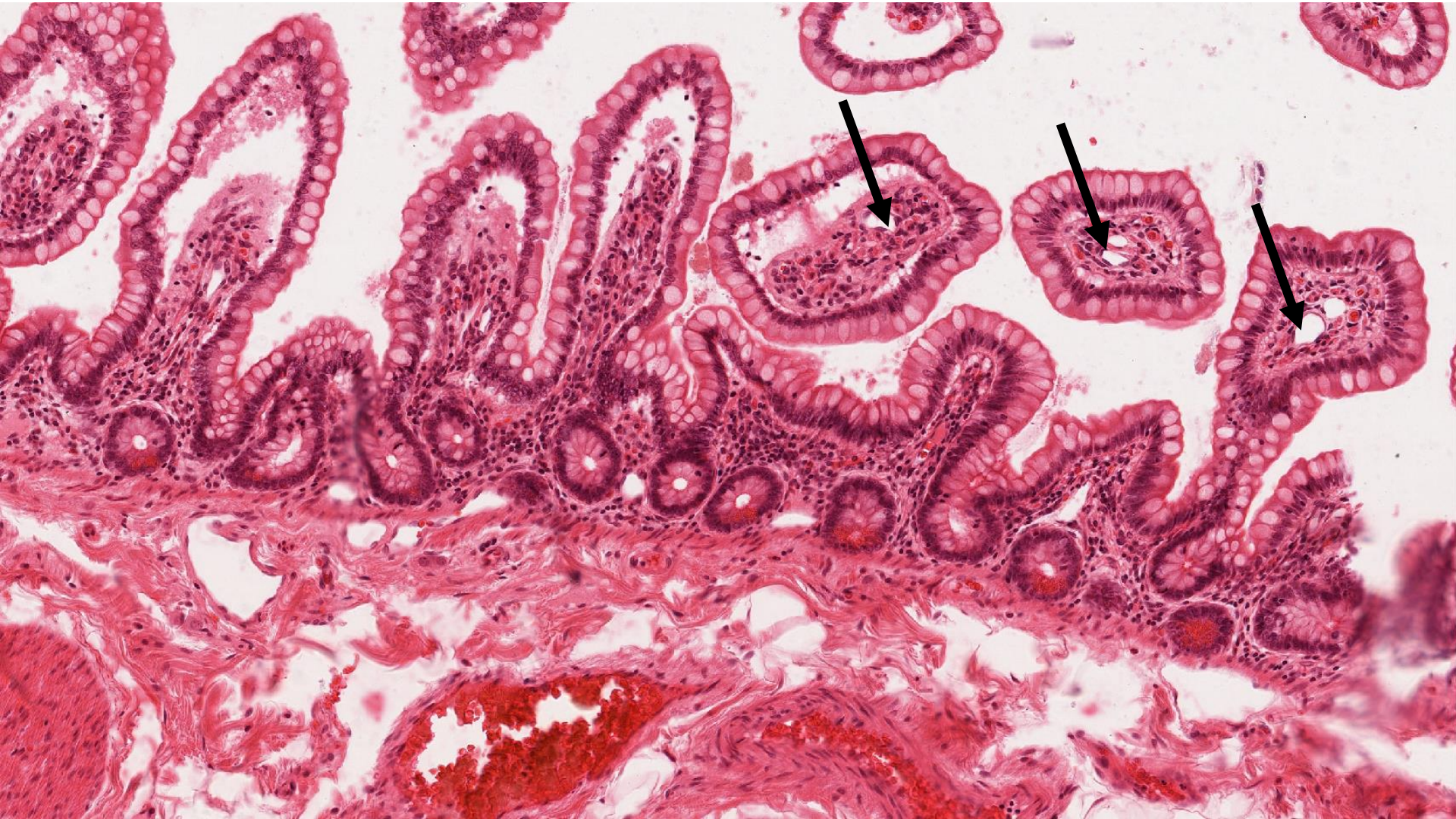
Transport a resorpce - tuky



© 2011 Pearson Education, Inc.



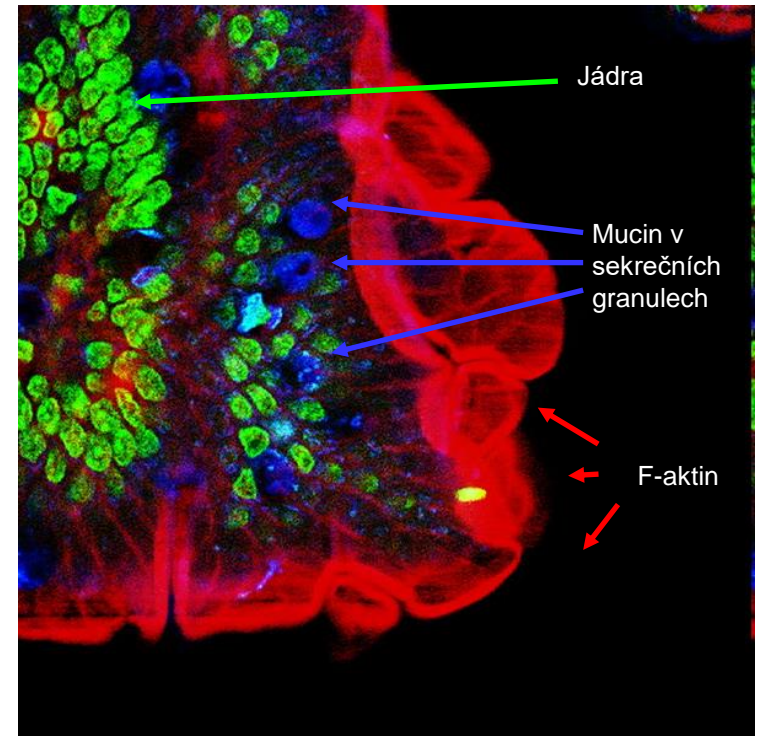
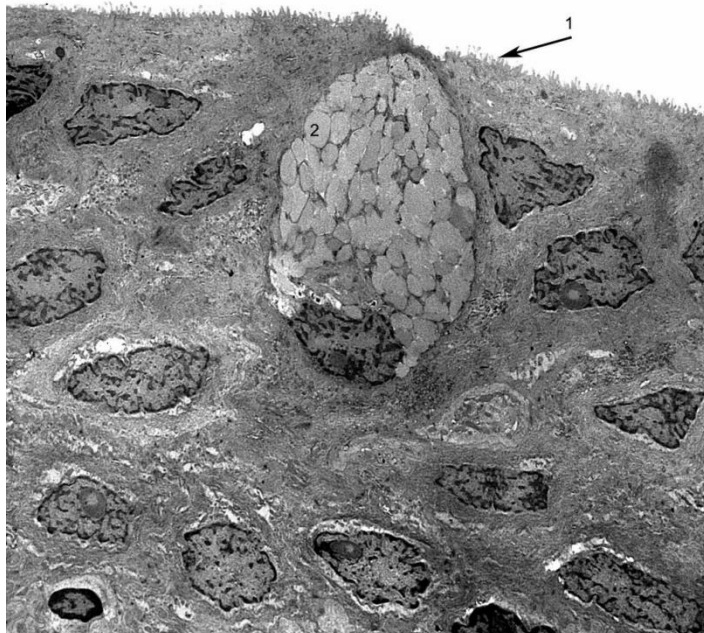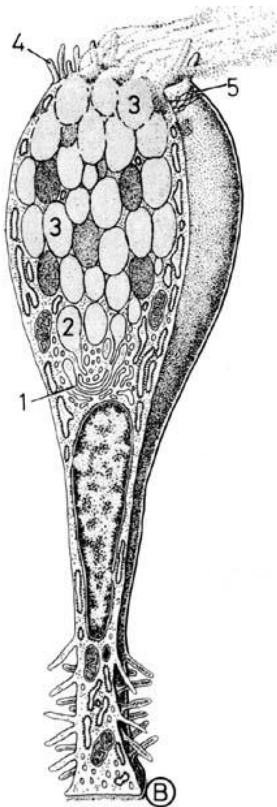
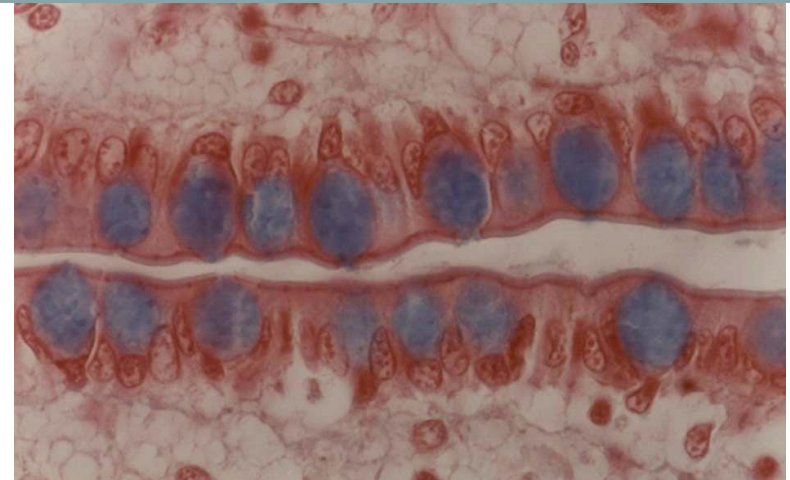
Transport a resorpce - tuky



TENKÉ STŘEVO – SLIZNICE

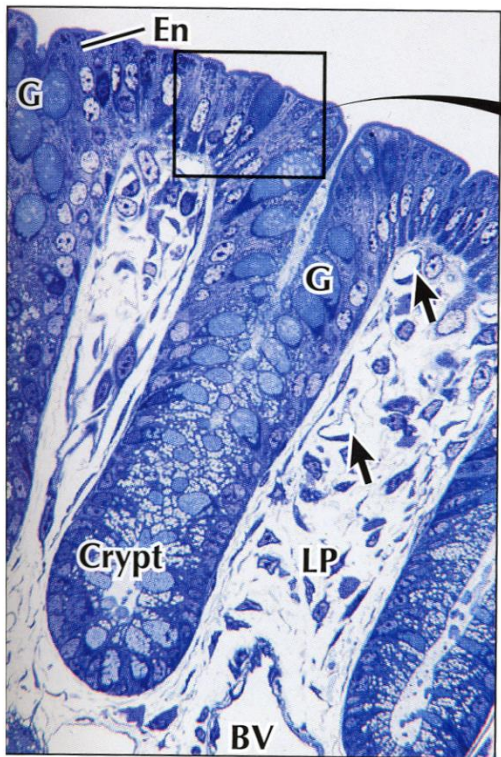
Pohárkové buňky

- cylindrické žlázné epiteliální buňky
- apikální povrch - apokrinní/merokrinní sekrece mucinu
- bazální část – RER, GA, jádro, mitochondrie
- mucinogenní zrna
- viz přednáška Epitely

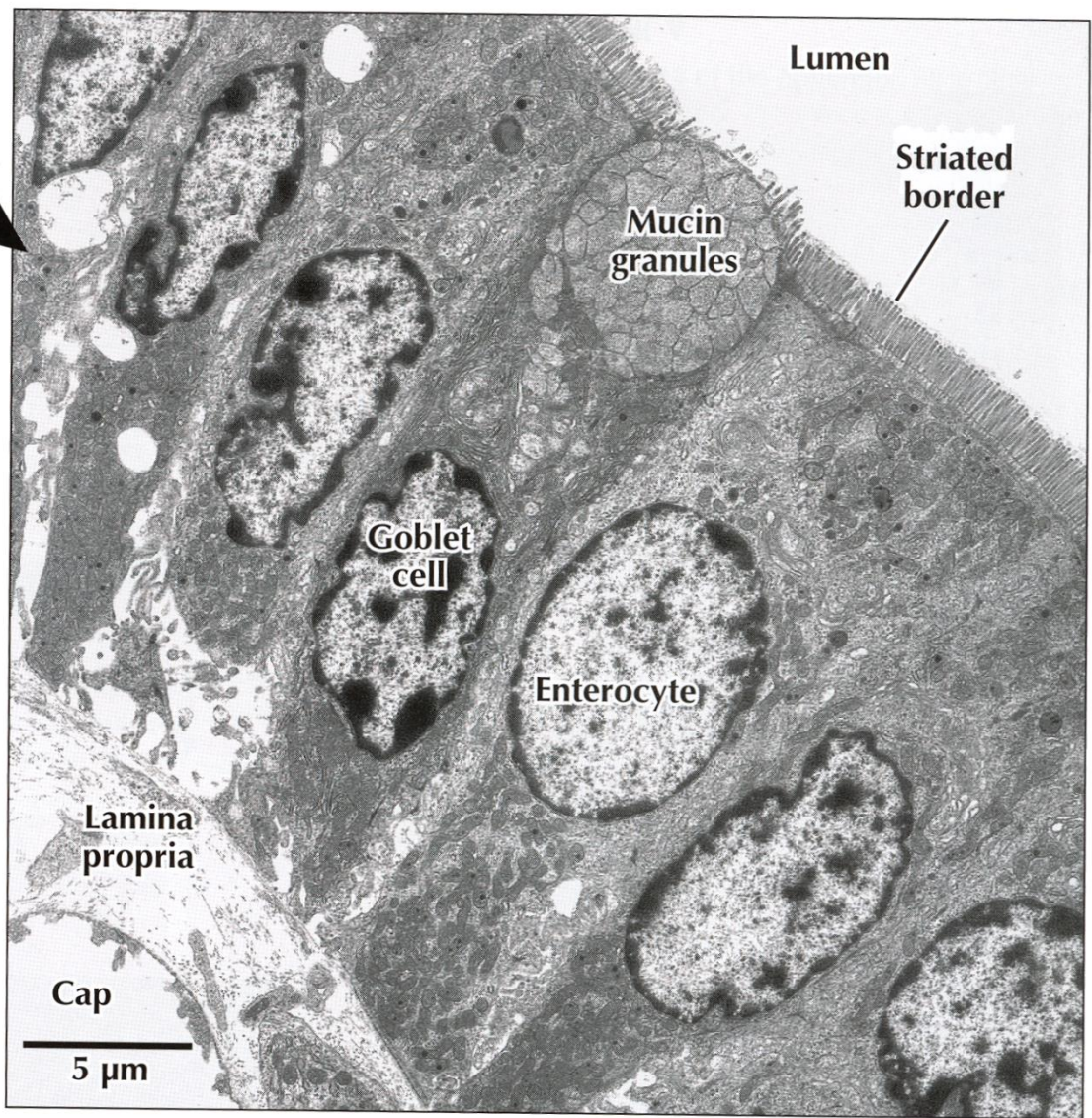


TENKÉ STŘEVO – SLIZNICE

Pohárkové buňky



▲ LM of the colonic mucosa. Surface epithelium containing goblet cells (G) and enterocytes (En) invaginates to form an intestinal crypt. The lamina propria (LP), with capillaries (arrows) and larger blood vessels (BV), is richly cellular. 600 \times . Toluidine blue.

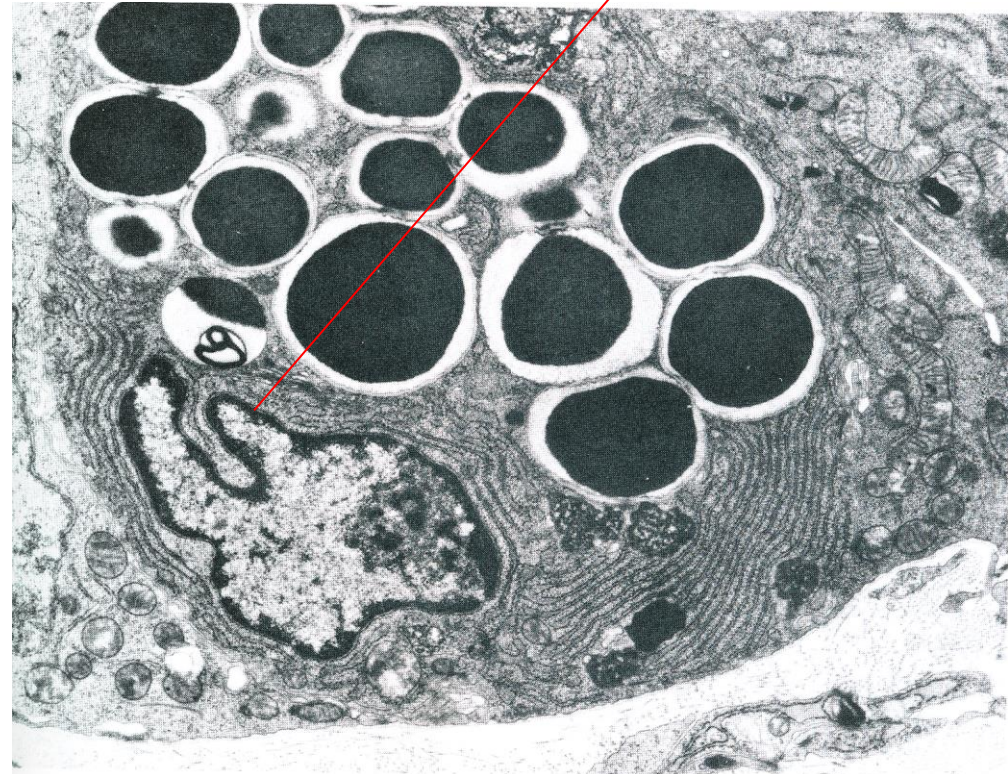
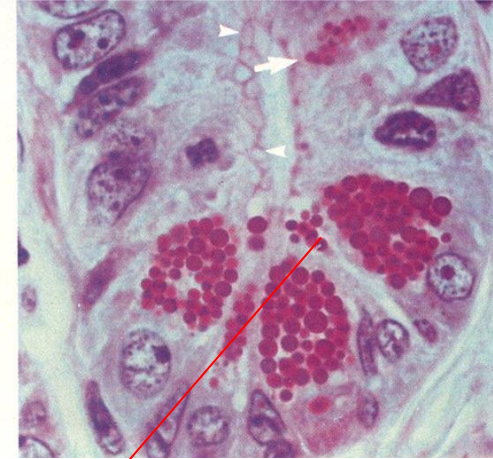
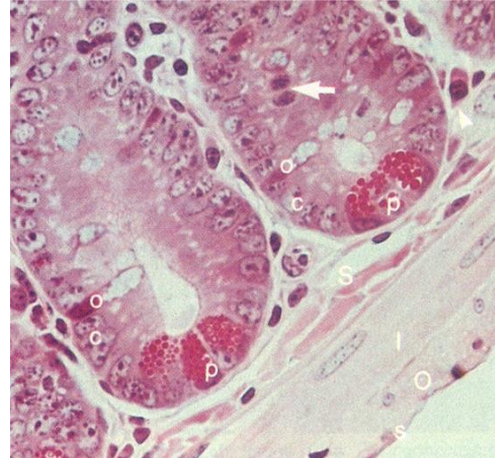


Cap
5 μ m

TENKÉ STŘEVO – SLIZNICE

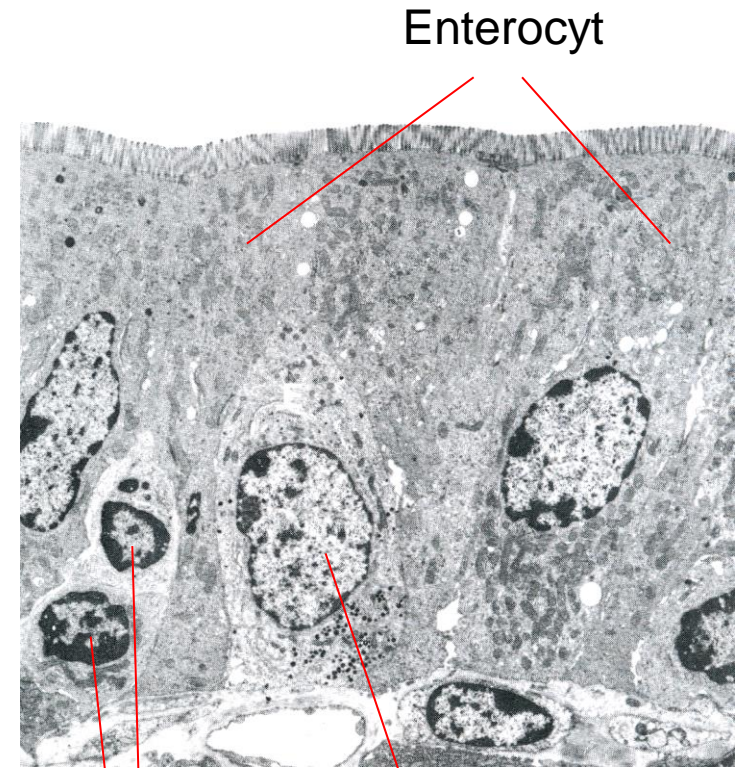
Panethovy buňky

- bazální část Lieberkühnových krypt
- bazofilní cytoplasma
- GA uložené nad jádrem
- intenzivně acidofilní (červená) granula
- role v imunitním systému
- sekreční granula obsahují biologicky účinné látky (lysozym)
- ovlivňují střevní mikroflóru
- podílejí se na definici SC niche



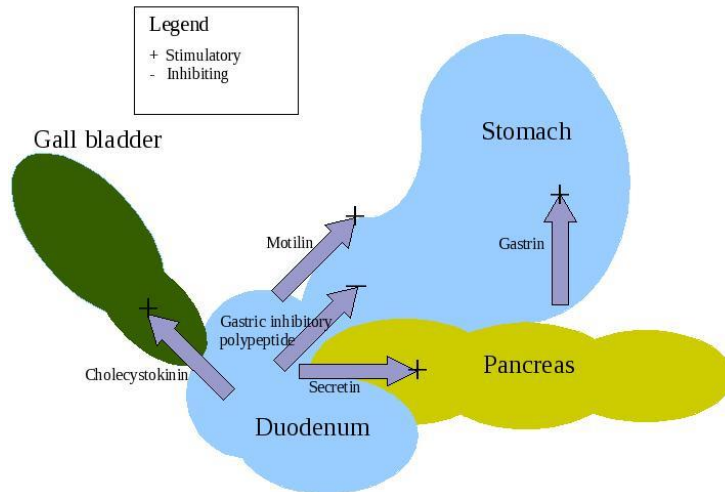
Enteroendokrinní buňky

- podobné žaludečním enteroendokrinním buňkám
- regulace pankreatické sekrece
- udržení homeostázy (osa mozek-střevo-tuková tkáň)
- cholecystokinin, sekretin, GIP, motilin, neurokrinní peptidy atd.



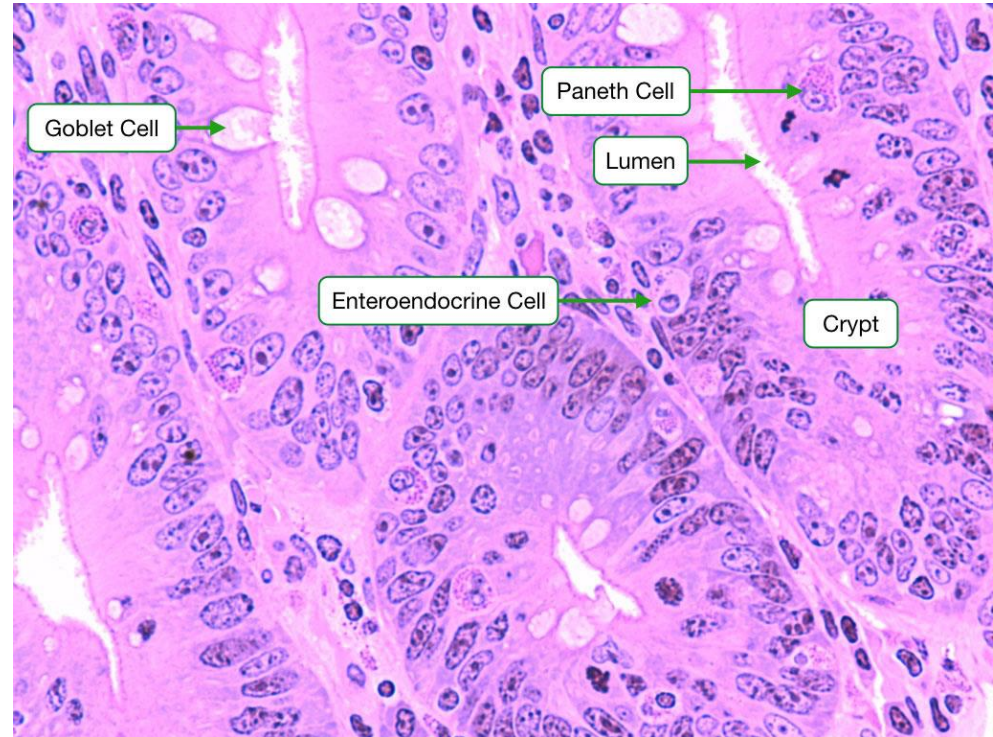
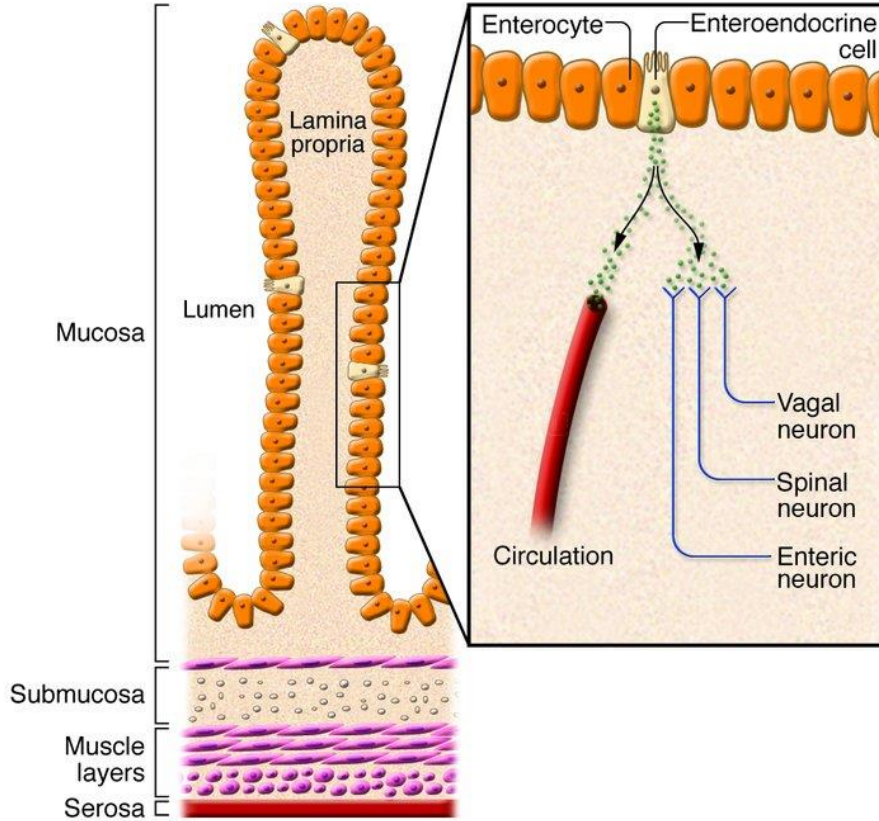
Lymfocyty

Enteroendokrinní buňka



TENKÉ STŘEVO – SLIZNICE

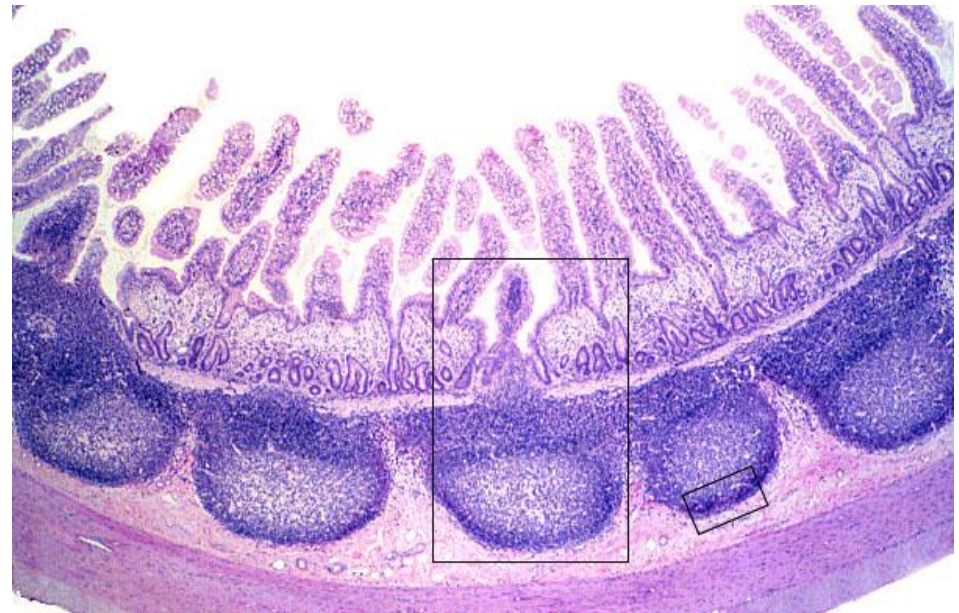
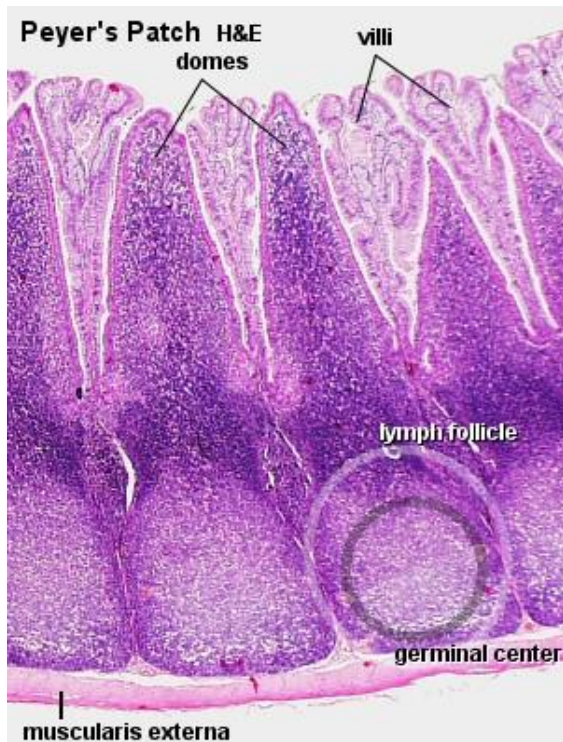Enteroendokrinní buňky



TENKÉ STŘEVO – SLIZNIČNÍ IMUNITNÍ ODPOVĚĎ

Slizniční vazivo – L. propria

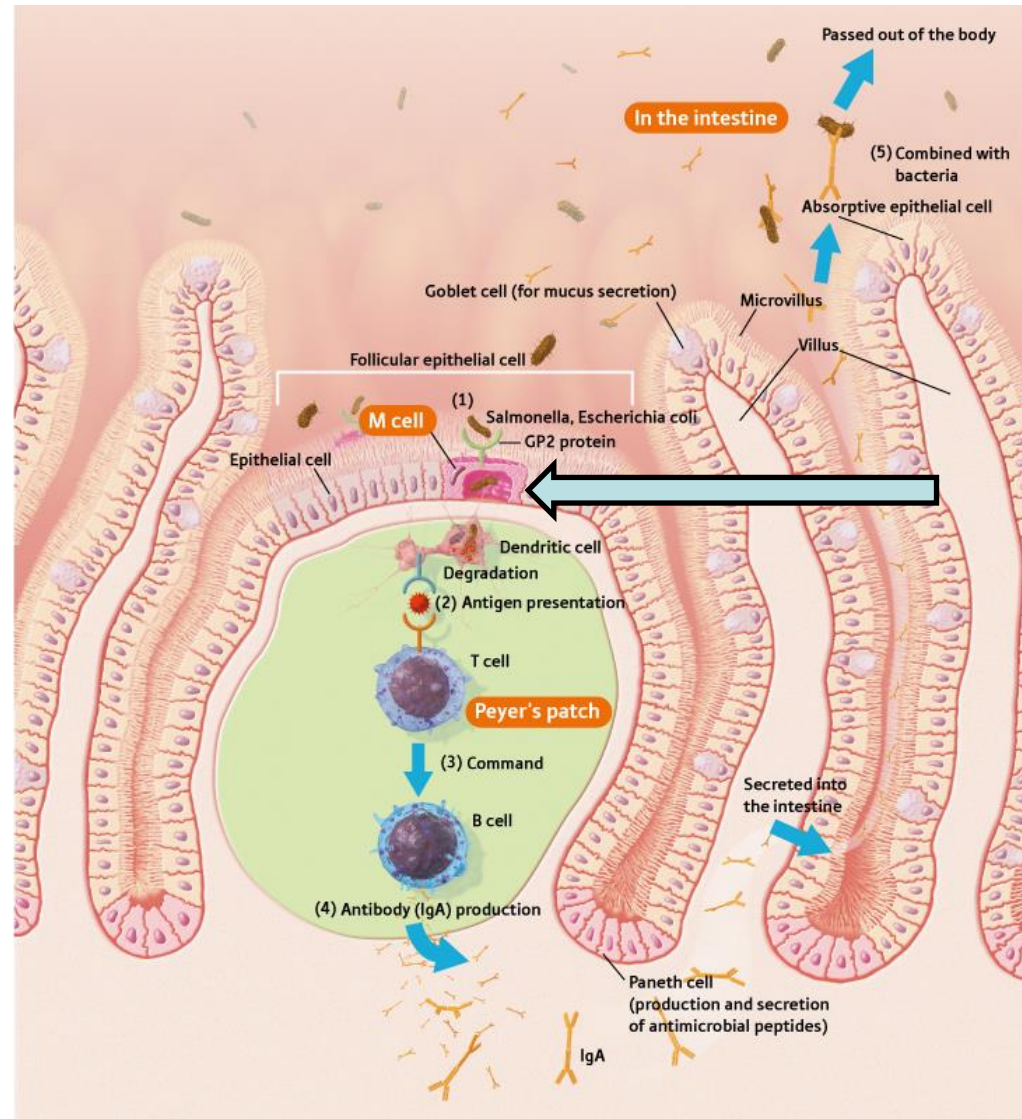

- retikulární vazivo
- složky imunitního systému – GALT
- imunologická bariéra
- Peyeryovy plaky
- 70-100 (až 200) – duodenum < jejunum < ileum
- lymfatické uzlíky s B-lymfocyty, makrofágy a dendritickými buňkami
- interfolikulárně navíc T-lymfocyty
- epitel nad Peyeryovými plaky obsahuje velké množství M-buněk



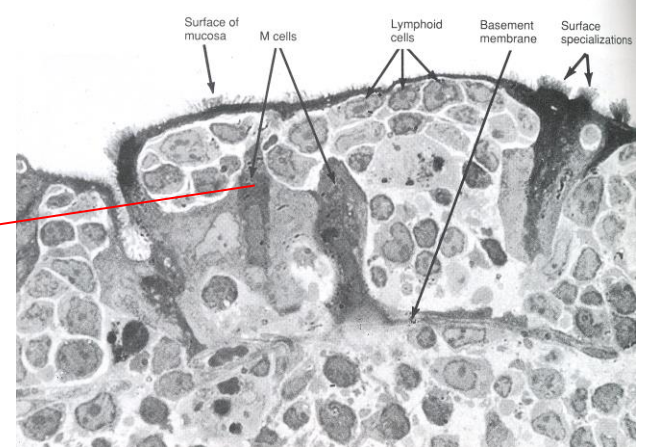


TENKÉ STŘEVO – SLIZNIČNÍ IMUNITNÍ ODPOVĚĎ

M buňky (microfold)

- epiteliální buňky nad Peyeroými plaky a lymfatickými uzlinami
- nemají mikrovilky
- indukují imunitní odpověď
- MHCII
- zprostředkovávají antigenní prezentaci dendritickým buňkám a lymfocytům



TENKÉ STŘEVO – SLIZNIČNÍ IMUNITNÍ ODPOVĚĎ



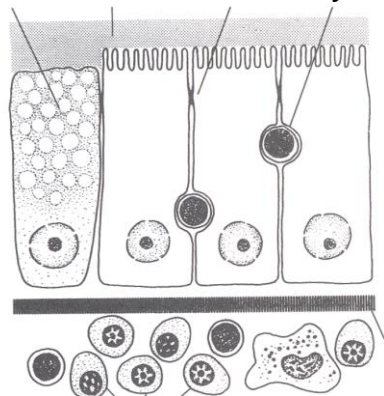
Pohárková buňka

Mukus

ZO

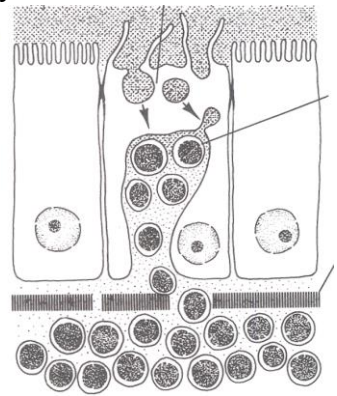
Intraepiteliální lymfocyt

M-buňka



Makrofágy a plazmatické buňky (IgA)

Jejunum



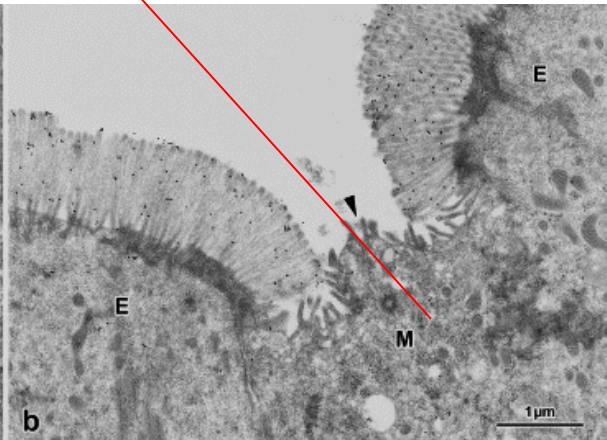
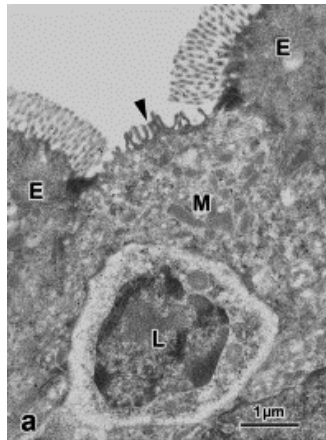
Lymfocyty

Nesouvislá bazální lamina

Souvislá bazální lamina

Ileum

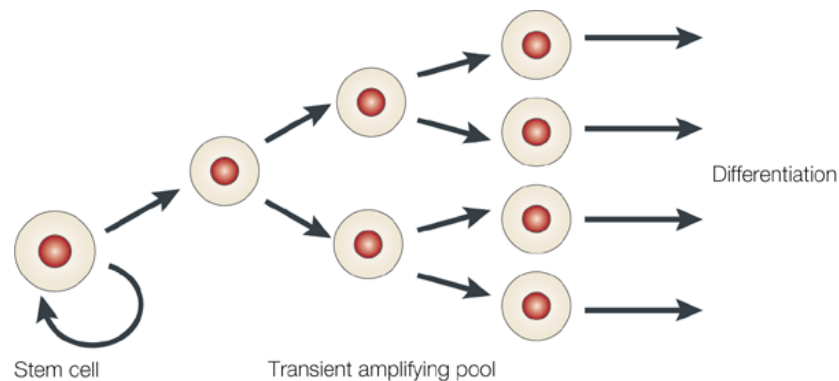
Lymfocyty



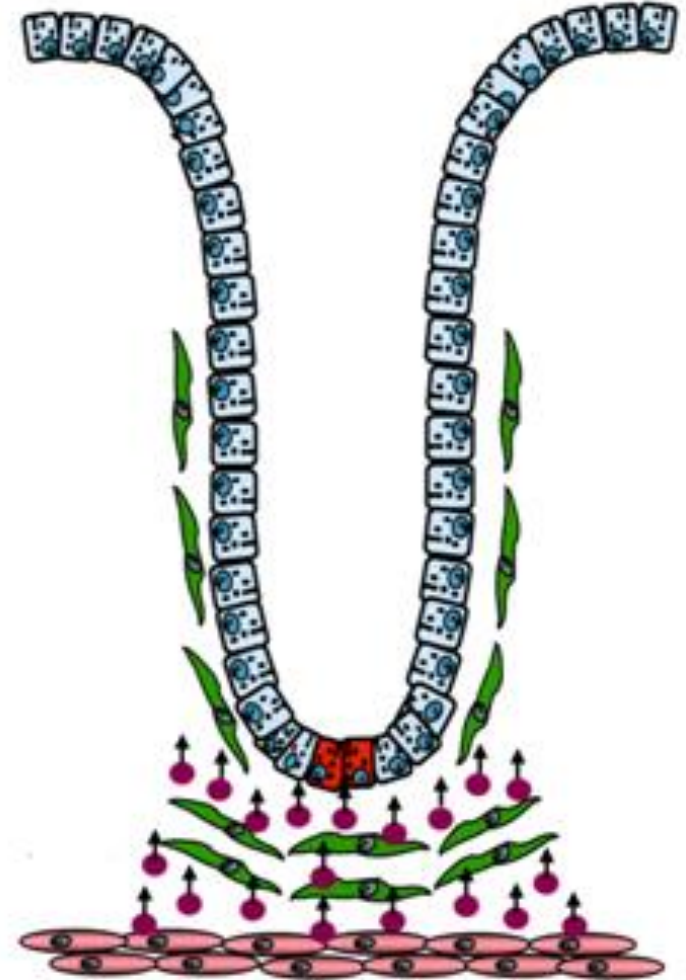
TENKÉ STŘEVO – REGENERACE SLIZNICE

Kmenové buňky

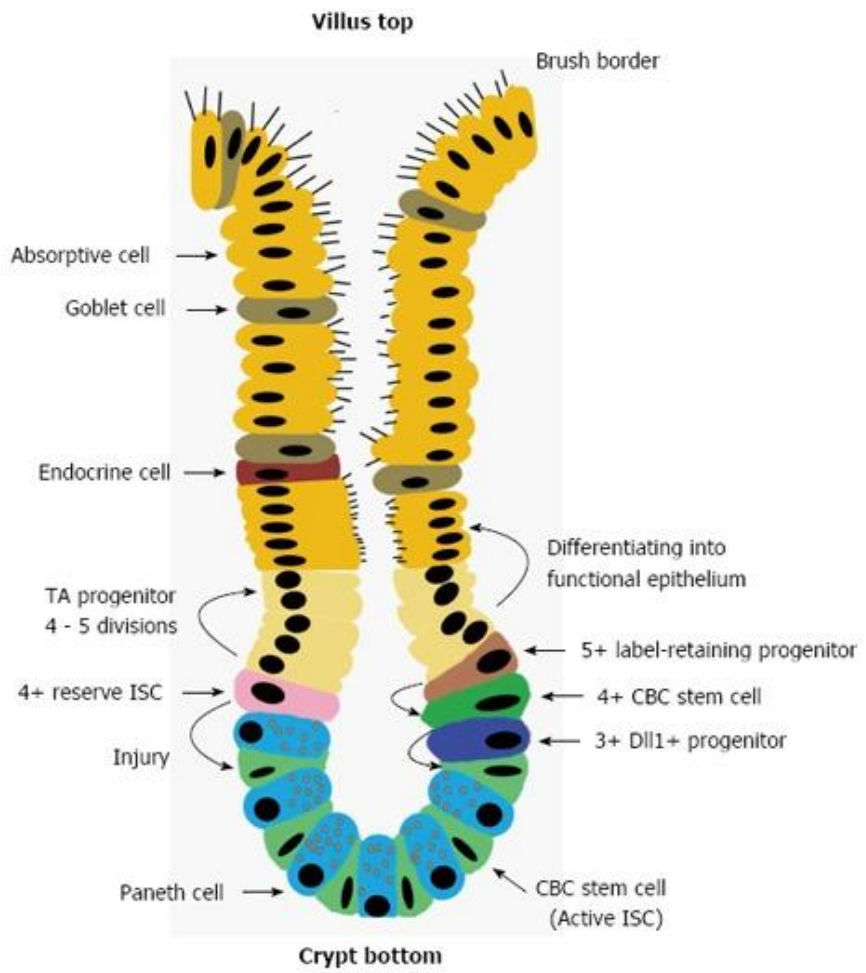
- Lieberkühnovy krypty
- zajišťují obnovu střevního epitelu (4-5 dní)
- morfologicky neodlišitelné, definované na základě „kmenového“ charakteru = schopnost diferenciaci a zároveň sebeobnovy
- stem cell niche



Nature Reviews | Molecular Cell Biology

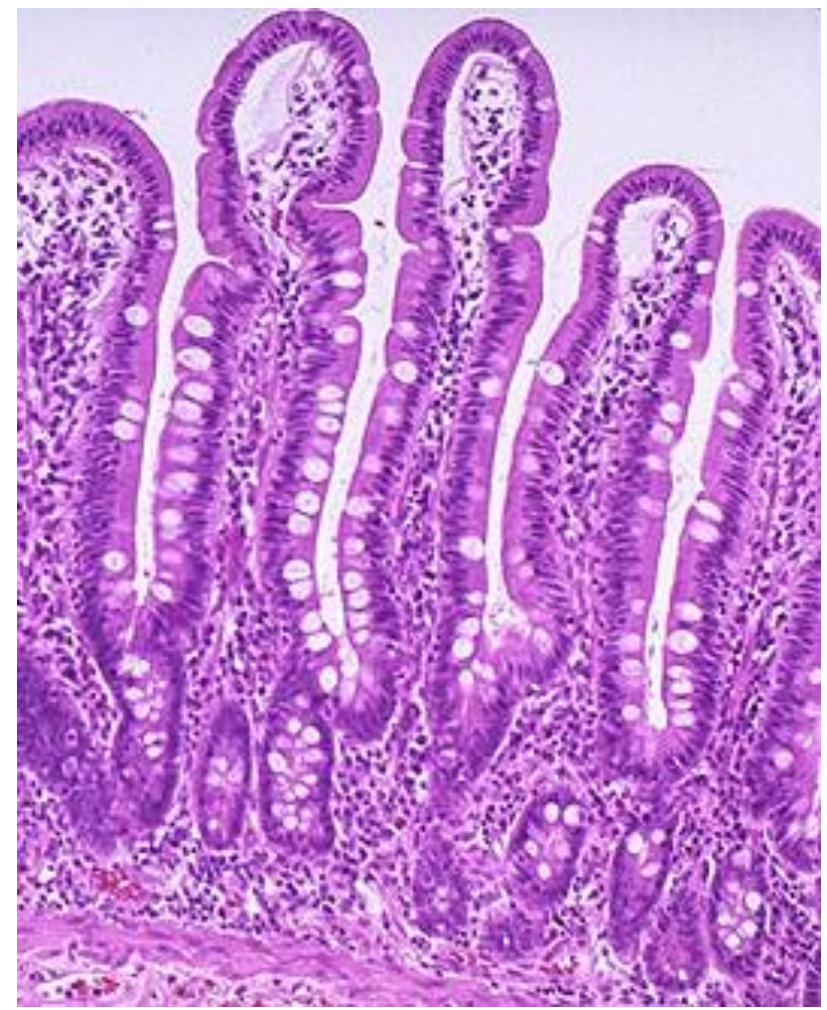

TENKÉ STŘEVO – REGENERACE SLIZNICE

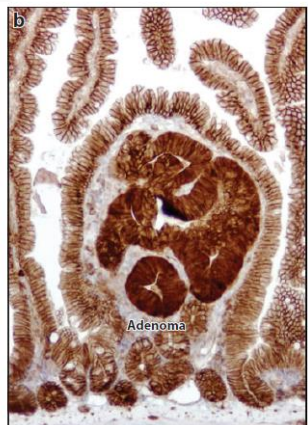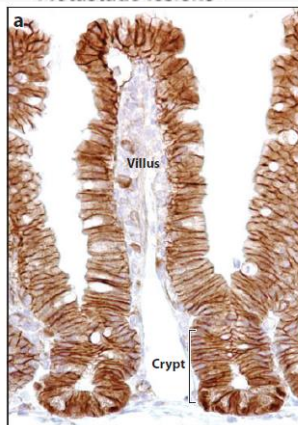
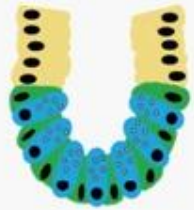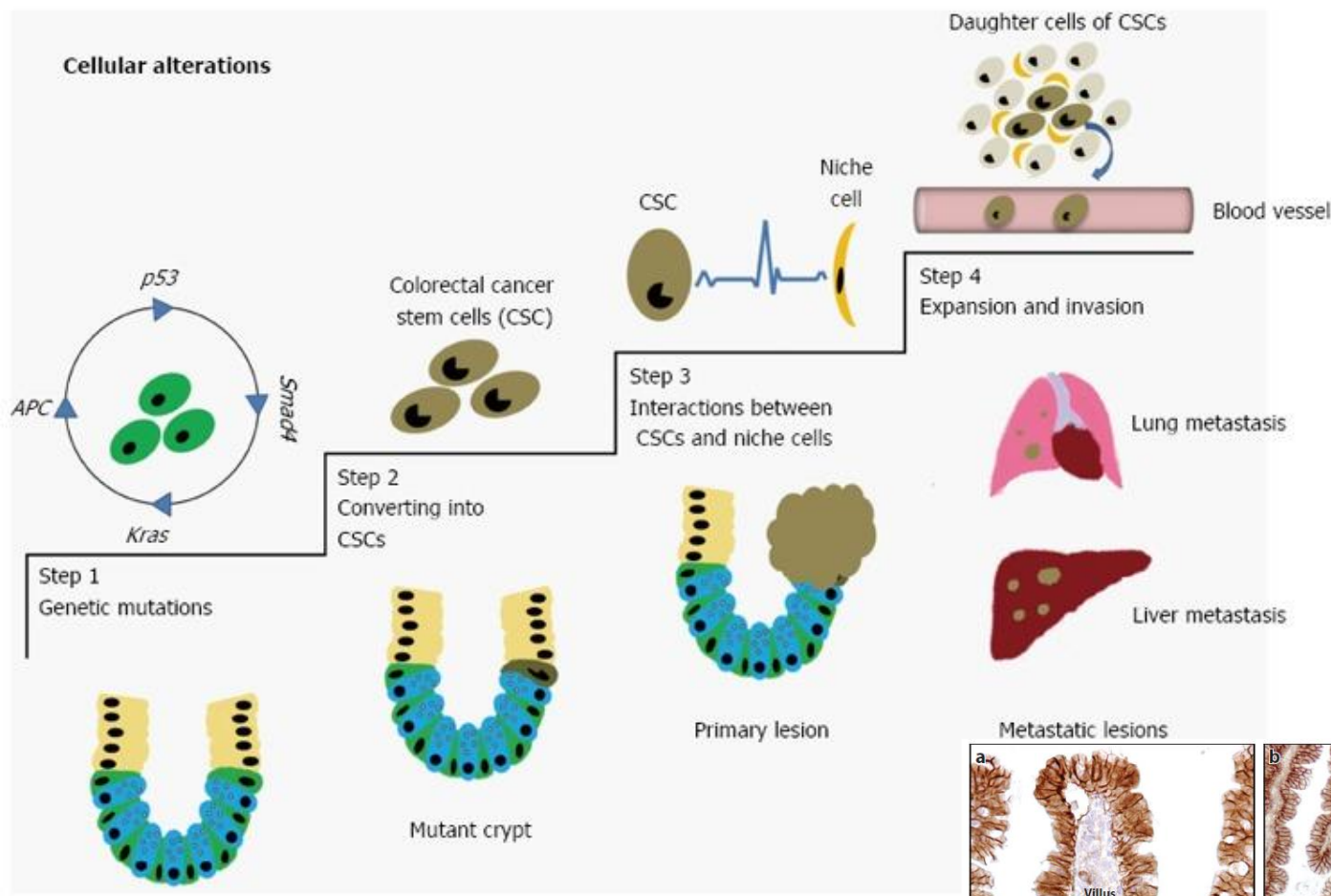


Villus domain

Crypt domain



TENKÉ STŘEVO – REGENERACE SLIZNICE



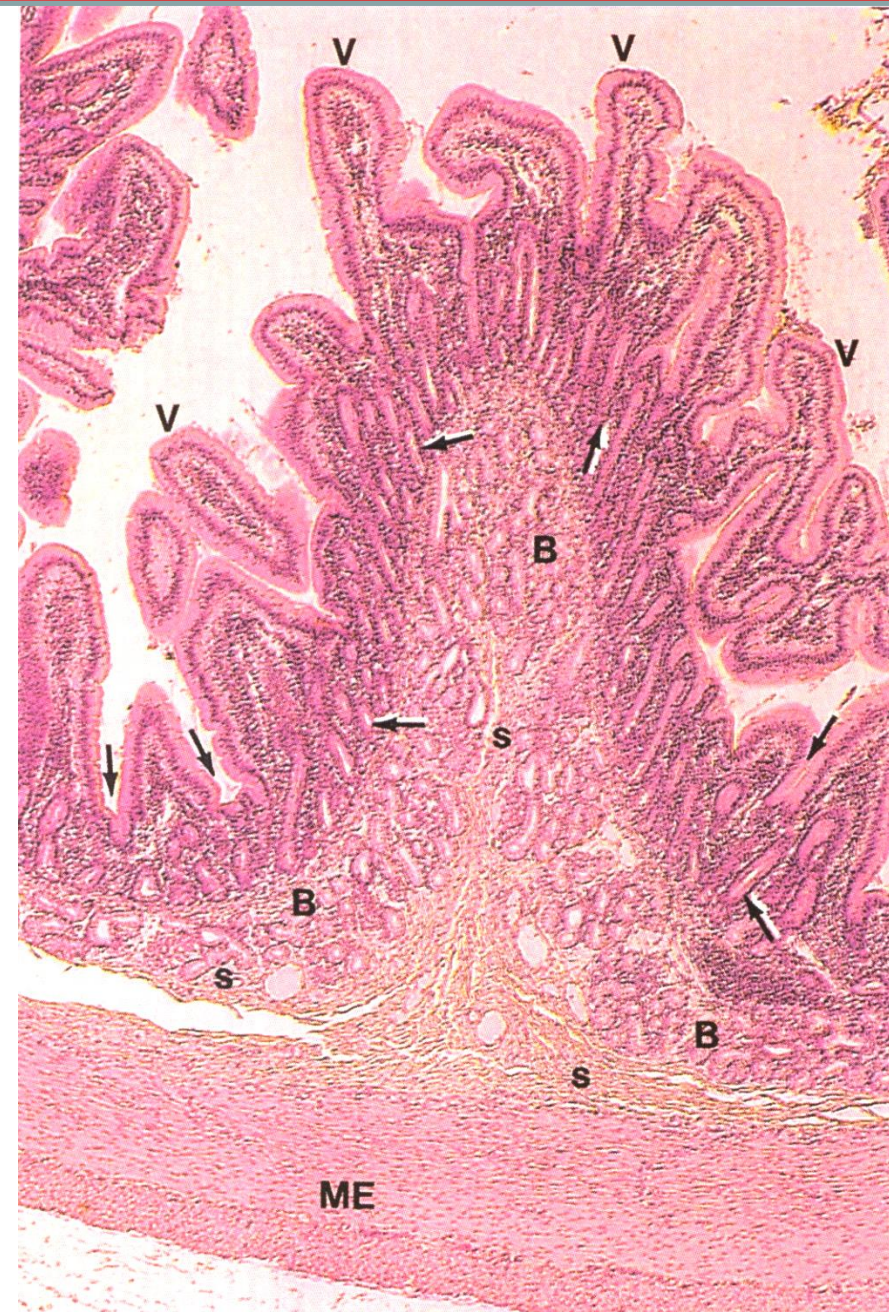Relationship between intestinal stem cell genetic alterations and colorectal cancer development. Step1: Sequential mutations of *APC*, *p53*, *Smad4* and *Kras* in ISCs; Step2: Normal ISCs are converted into CSCs; Step 3: By using the feeding from niche cells, CSCs expand their numbers along with producing daughter cells to form a solid tumor; Step 4: Upon escaping from their primary sites, some CSCs will systematically migrate into other organs to form metastatic lesions. ISCs: Intestinal stem cells.

TENKÉ STŘEVO – PODSLIZNIČNÍ VAZIVO

Brunnerovy žlázy - gl. duodenale Brunneri

duodenum

- drobné rozvětvené tuboalveolární žlázy, tvořené cylindrickými mucinózními buňkami
- vazivo redukováno na tenká septa mezi žlázovými lalůčky
- vývody ústí do Lieberkühnových krypt
- zásaditý sekret pH 8.1-9.3
- neutralizace žaludeční šťávy
- ochrana střevní sliznice, aktivace trávicích enzymů, baktericidní účinky

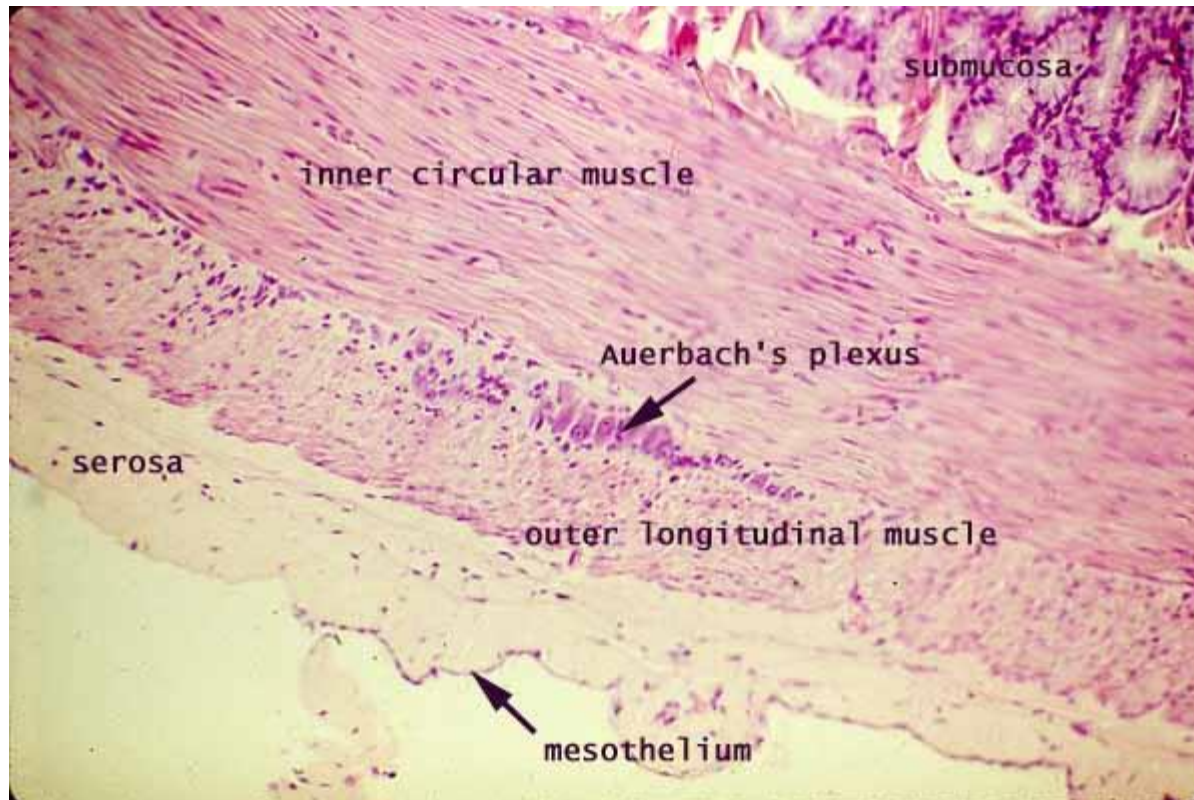


Muscularis externa

- dvě vrstvy hladkého svalstva (vnitřní cirkulární, vnější longitudinální)
- plexus myentericus Auerbachi

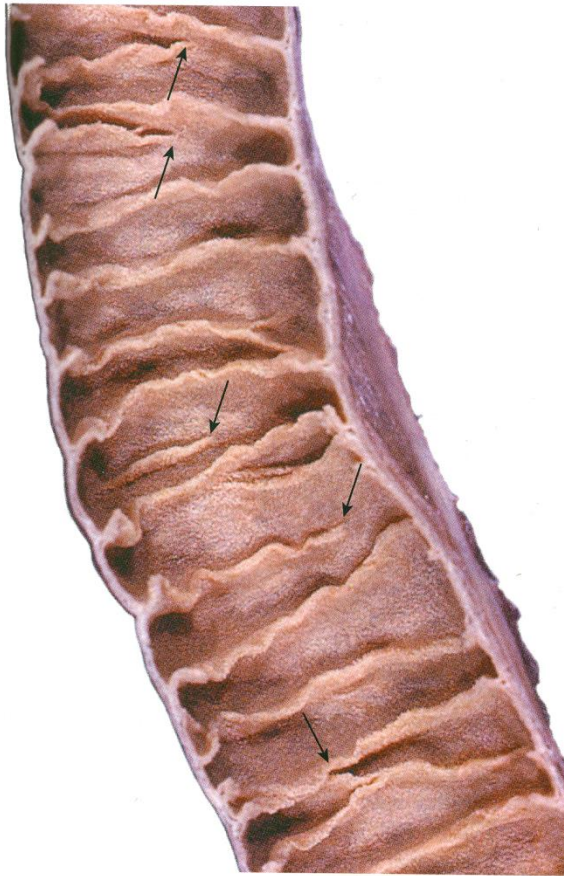Seróza

- řídké kolagenní vazivo + jednovrstevný dlaždicový epitel (mezotel)

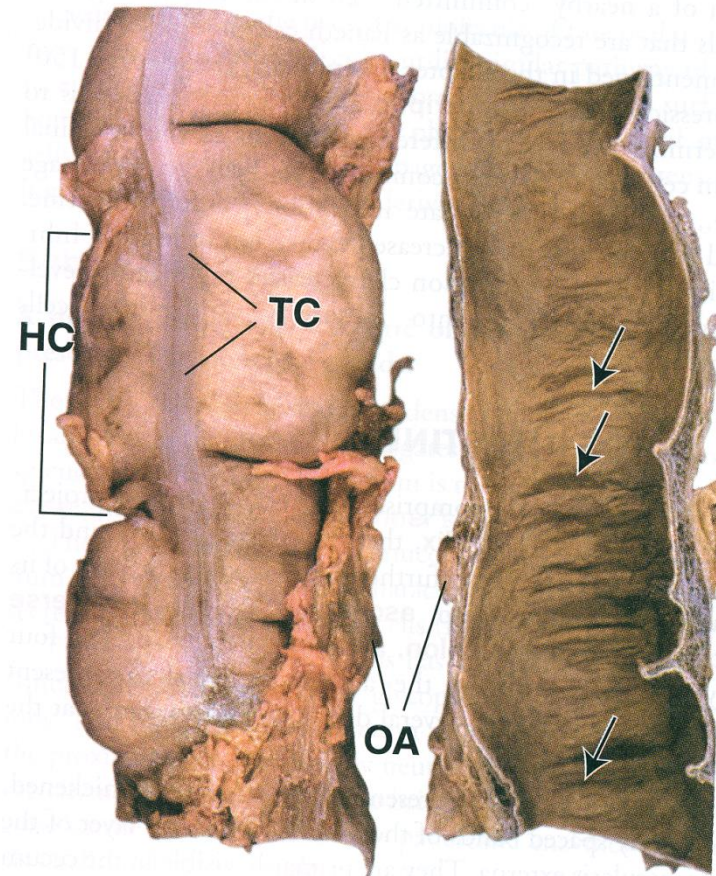


TLUSTÉ STŘEVO

- absence Kerckringových řas, klků
- muscularis externa – longitudinální vrstva tvoří taenie coli
- seróza na povrchu vybíhá v appendices epiploicae (tukové vazivo)



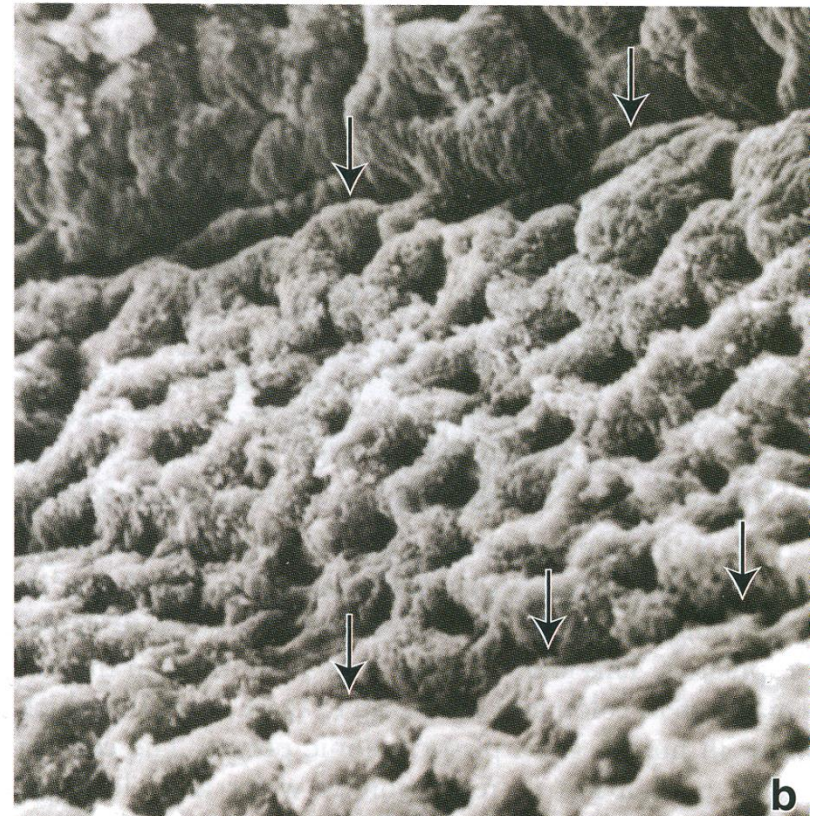
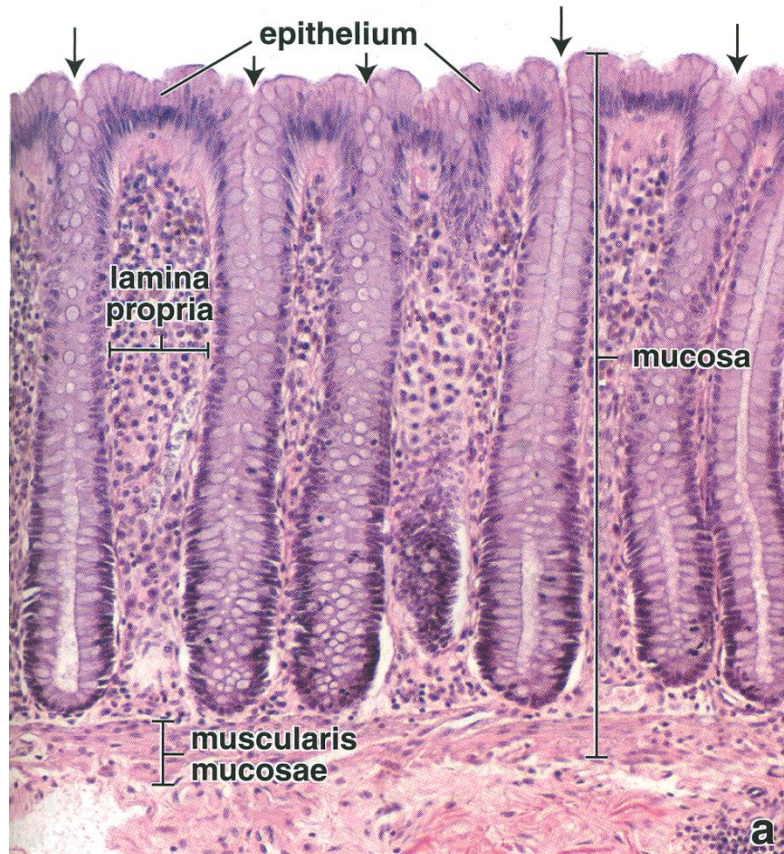
Tenké střevo



Tlusté střevo

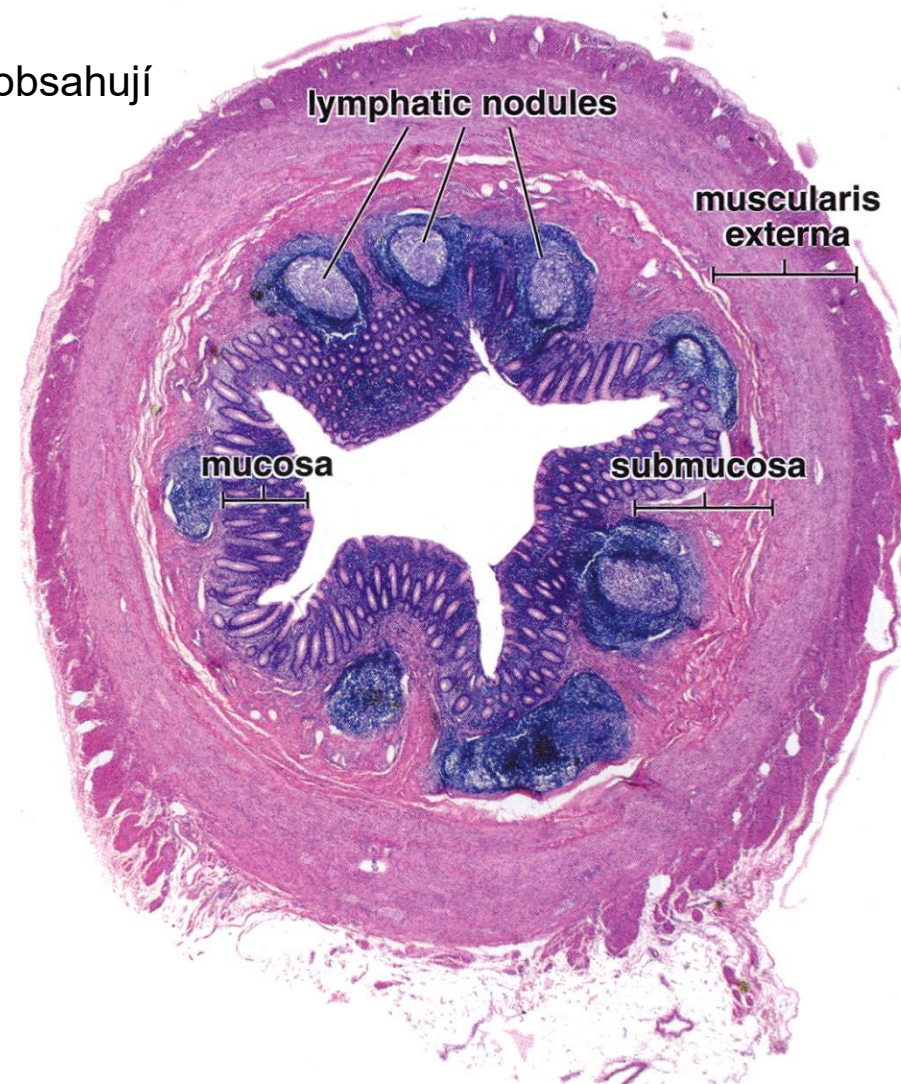
TLUSTÉ STŘEVO – SLIZNICE

- absorpce vody a elektrolytů
- výrazně hlubší Lieberkühnovy krypty bez Panethových buněk
- četné pohárkové buňky
- četné lymfatické folikuly v l. propria (GALT)



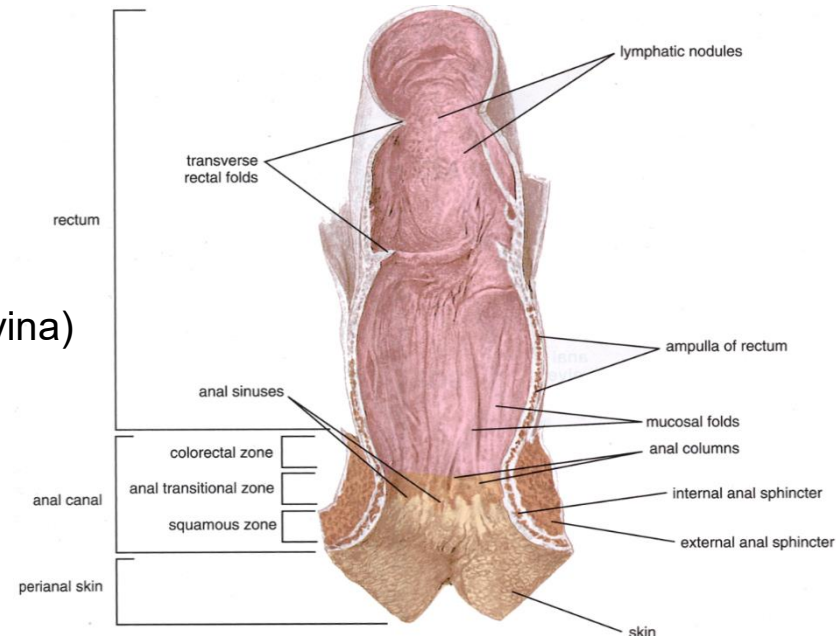
TLUSTÉ STŘEVO - APPENDIX

- červovitý výběžek slepého střeva 8-10 cm (0,5-1cm)
- souvislá longitudinální vrstva m. externa
- velký počet lymfatických uzlíků které zasahují do submukózy
- Lieberkühnovy krypty nepravidelného tvaru, obsahují Panethovy buňky

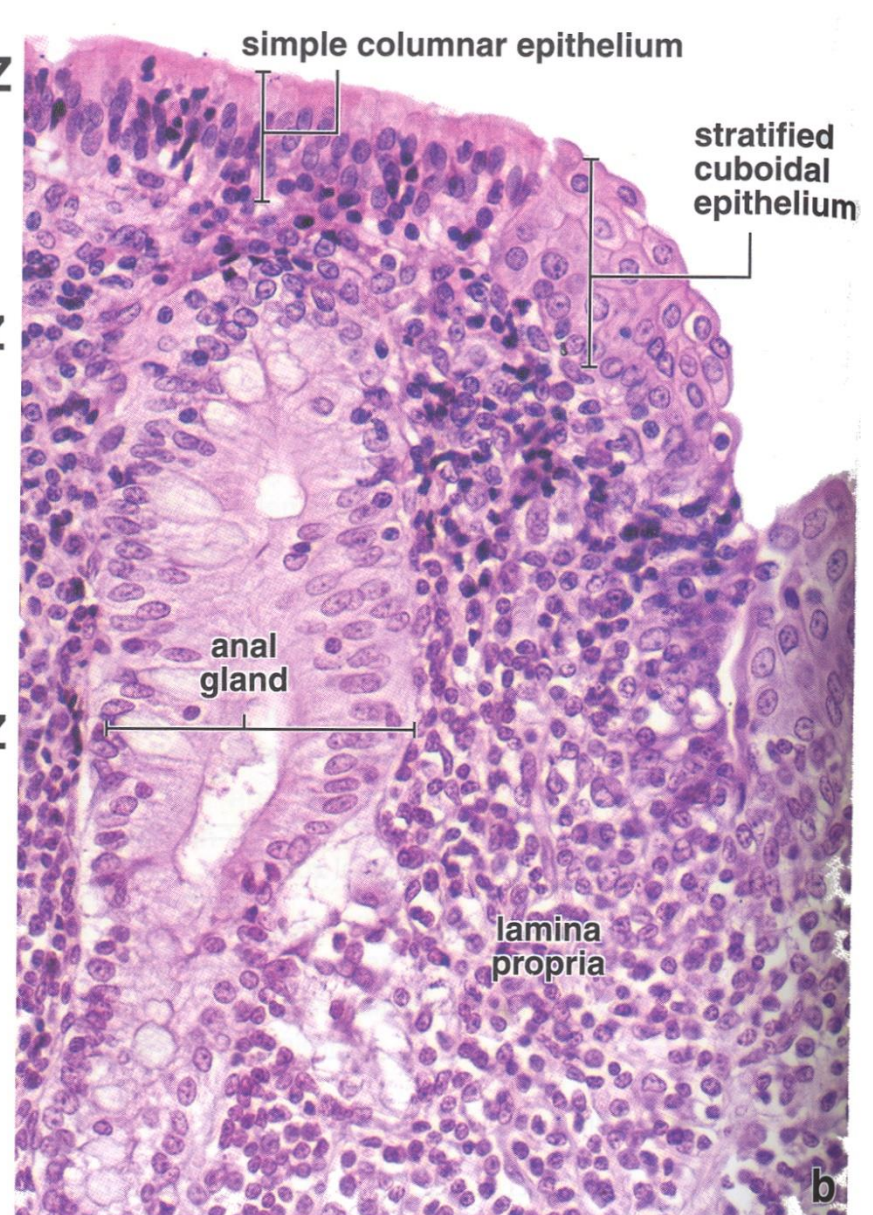
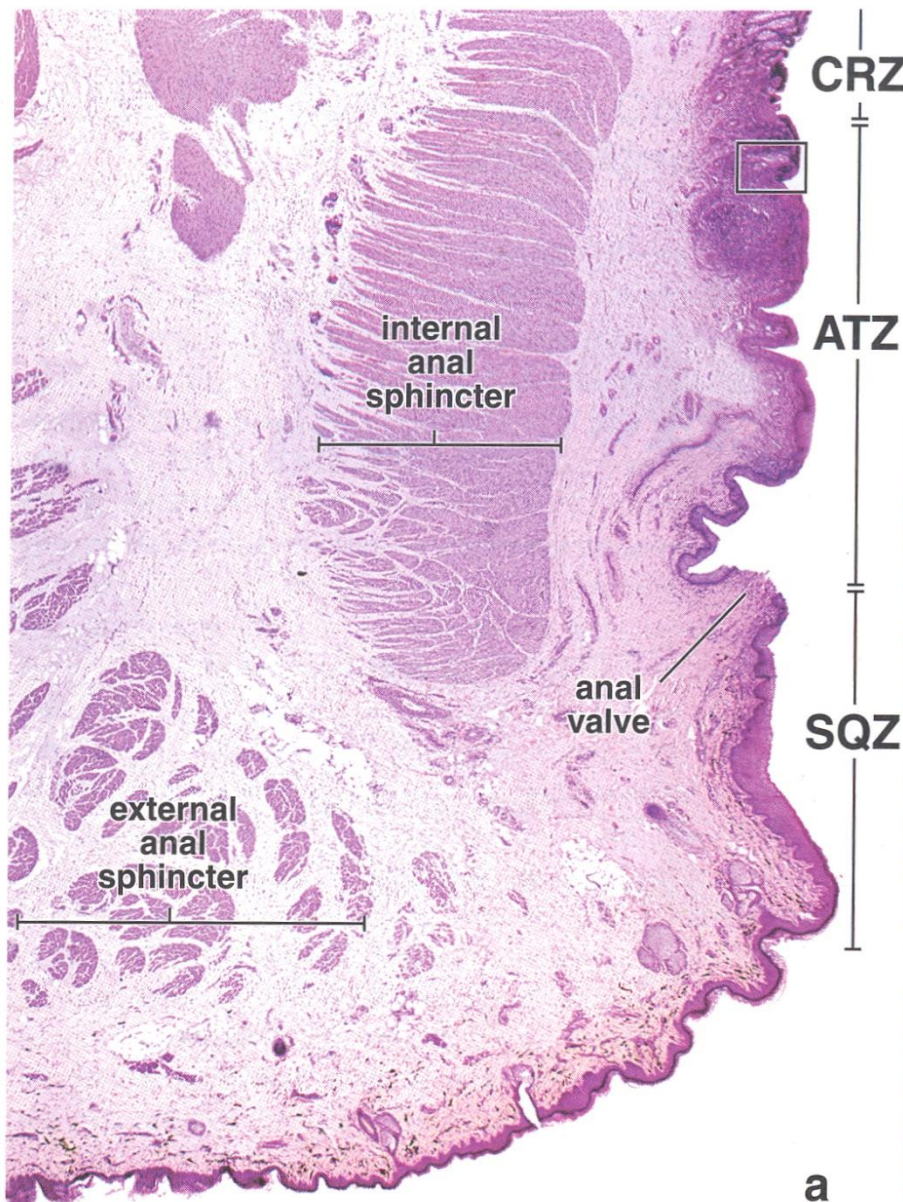


TLUSTÉ STŘEVO - REKTUM

- Poslední úsek tlustého střeva → shodná histologická stavba
- **Pars pelvina** (ampulla recti)
 - histologická stavba shodná se stavbou tlustého střeva
 - (3) plicae transversae recti (sup., med., inf.), základem je cirkulární vrstva t. muscularis ext.
- **Anorektální junkce**
- **Canalis analis**
 - anulus hemorhoidalis – mizí L. kryty a jednovrstevný cylindrický epitel je postupně nahrazený vrstevnatým dlaždicovým epitelem a epidermis (linea dentata)
 - podélné slizniční řasy - columnae anales, mezi nimi sinus anales
 - valvulae anales na zakončení sinus anales
 - linea dentata
 - bohaté žilní pleteně, proktodeální žlázy
 - cirkumanální apokrinní žlázy
 - m. sphincter ani internus (t. muscularis ext.)
 - m. sphincter ani externus (příčně pruhovaná svalovina)
 - vysoká submukóza → prolaps
 - různá terminologie zón canalis analis



TLUSTÉ STŘEVO – ANOREKTÁLNÍ SPOJENÍ

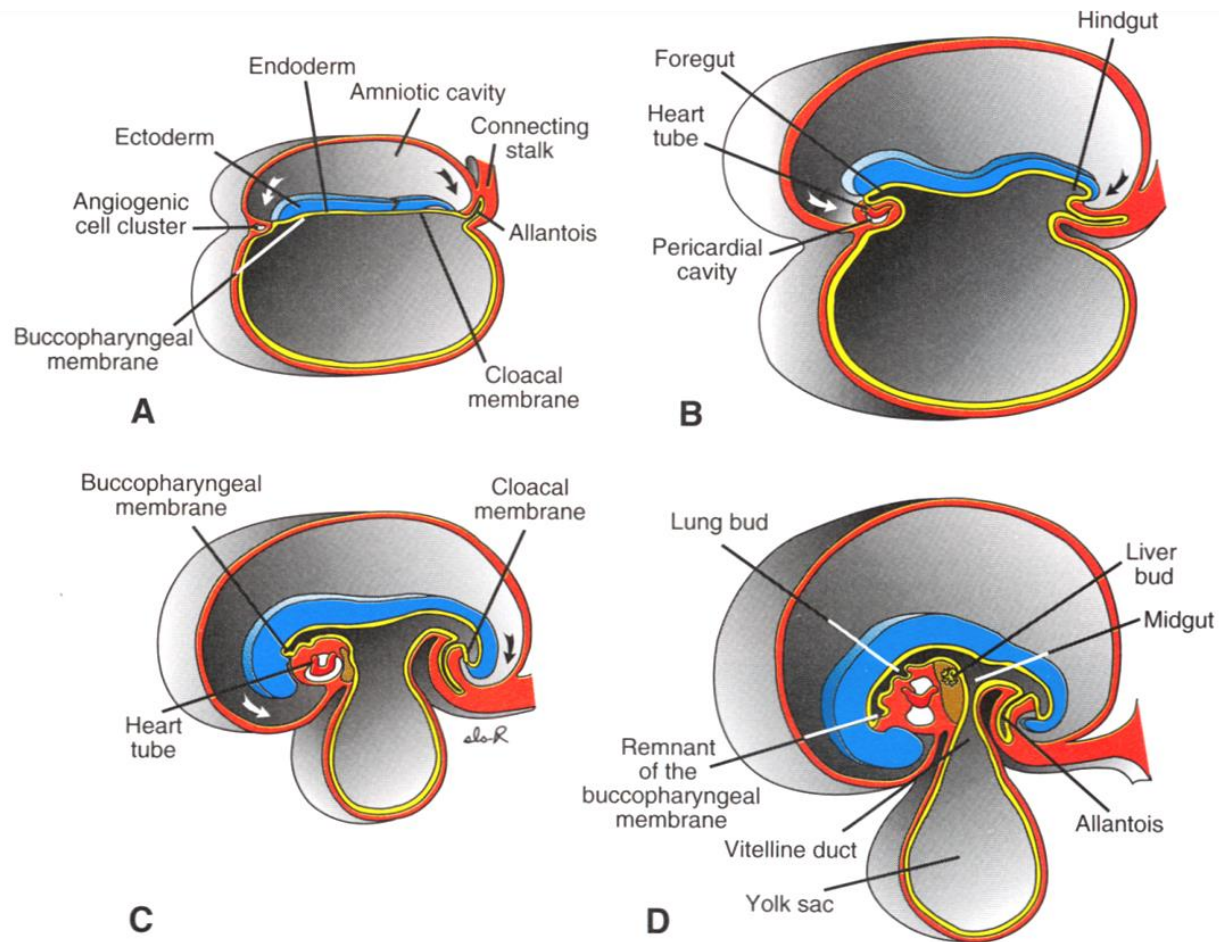


| Orgán | Oblast | Mukóza | | | Submukóza | Muscularis externa | Seróza/ Adventicie |
|-------------------|----------------------------|--|---------------------------------------|--------------------|-------------------------------|--|-----------------------|
| | | LEM | LPM | LMM | | | |
| Jícen | 1/3 | vrstevnatý dlaždicový e. | glandulae oesophageae cardiacae | úplná | gll. oesophageales | kosterní | A |
| | 2/3 | | | | | obě | |
| | 3/3 | | | | | hladká | S |
| Žaludek | kardie | jednovrstevný cylindrický e. | gll. cardiacae | úplná | | tři vrstvy šikmá, cirkulární, longitud. | S |
| | fundus/ corpus | | gll. gastricae propriae | | | | |
| | pylorus | | gll. pyloricae | | | | |
| Tenké střevo | duoenum | jednovrstevný cylindrický e. kartáčový lem pohárkové buňky | L. krypty klky | úplná | gll. duodenales (Brunneri) | | A+S |
| | jejunum | | Peyerovy plaky | | plicae circulares | | S |
| | ileum | | | | | | |
| Colon a rectum | appendix | jednovrstevný cylindrický e. kartáčový lem pohárkové b. | lymf. uzlíky | neúplná | lymf. uzlíky | taenie coli | S |
| | caecum | | chybí klky | úplná | | | A+S |
| | colon | | | | | | A+S |
| | rectum | columnae rectales | | | | | A |
| Canalis analis | anorektální/ anokutánní | vrstevnatý nerohovějící dlaždicový e. | žilní pleteň | neúplná - chybí | podélné slizniční řasy | vnitřní sfinkter | A |
| | zona cutanea | vrstevnatý rohovějící dlaždicový e. | vlasové folikuly, potní žlázy | | žilní pleteň | | |

Vývoj trávicí trubice

VÝVOJ TRÁVICÍ TRUBICE

- trávicí trubice vzniká v důsledku cefalokaudální a laterální flexe embrya
- ústní dutina a proktodeum – ektoderm
- **primitivní střevo** – entoderm
- žláznový parenchym (pankreas, játra) vzniká z entodermu trávicí trubice



VÝVOJ TRÁVICÍ TRUBICE

3 základní oddíly primitivního střeva:

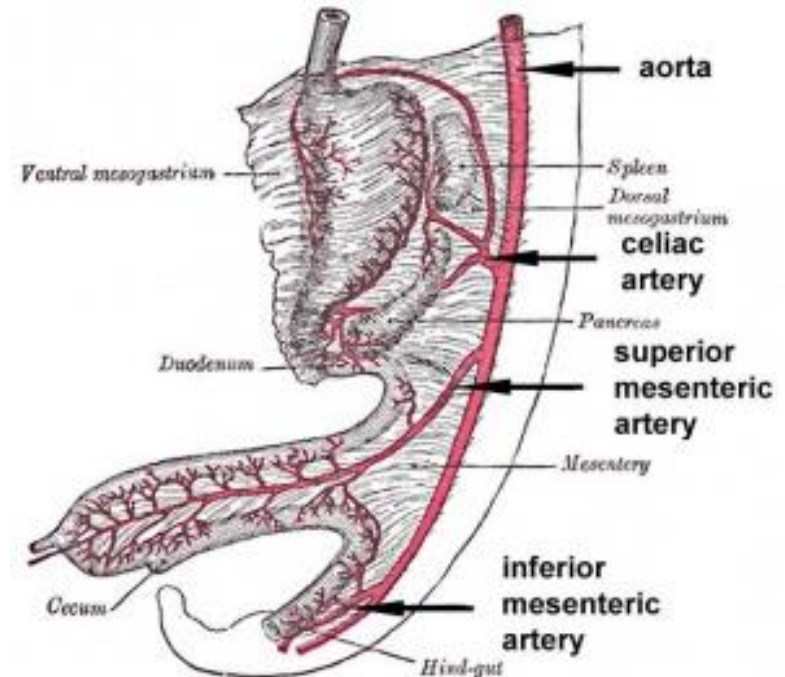
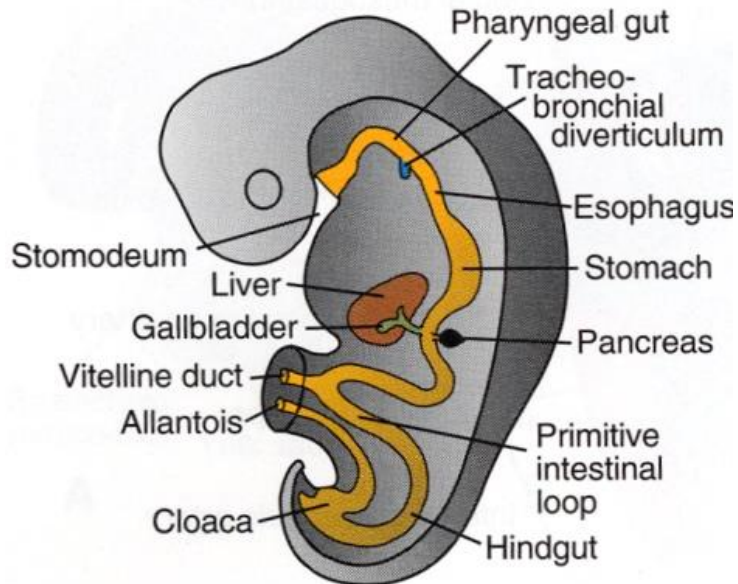
přední střevo

– od buko-faryngeální membrány kaudálně po jaterní divertikulum

střední střevo

zadní střevo

– od levé třetiny transversálního tlustého střeva po kloakovou membránu



VÝVOJ TRÁVICÍ TRUBICE

Pharynx

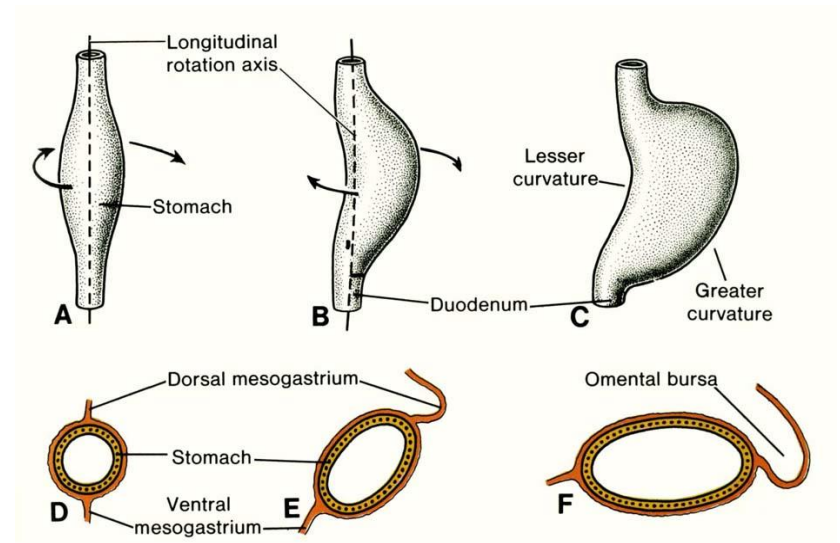
- faryngový aparát

Jícen

- z úseku předního střeva kaudálně od laryngotracheální výchlípky
- entoderm (epitel a žlázy), vazivová složka mesenchym

Žaludek

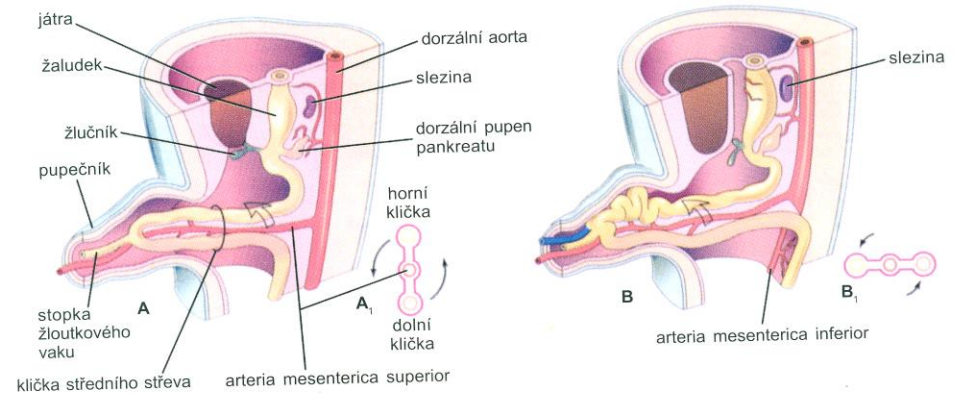
- vzniká koncem 4. týdne jako rozšíření předního střeva
- původně symetrický,
- různá rychlost růstu dorsální a ventrální strany → změna tvaru (velká a malá křivatura)
- během vývoje rotace podél podélné
- definitivní poloha i tvar koncem 2. měsíce i.u.



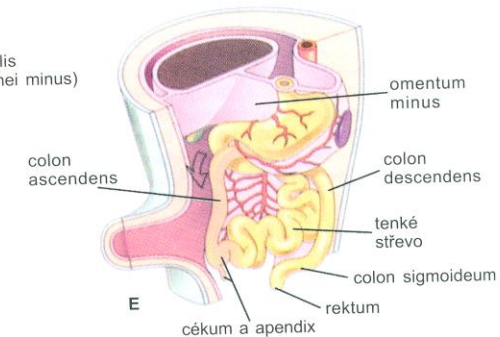
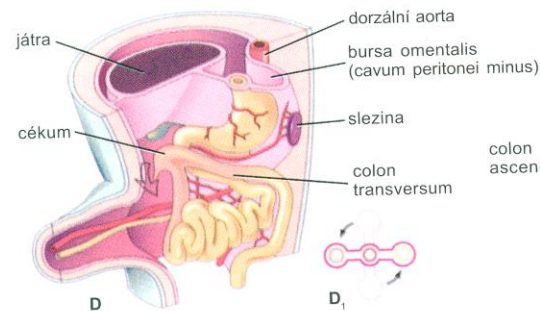
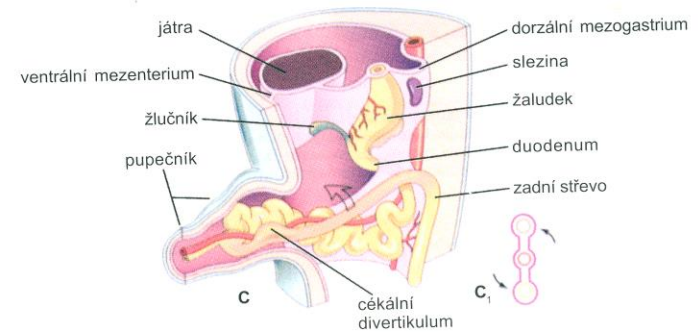
VÝVOJ TRÁVICÍ TRUBICE

Střevo

- střední střevo – duodenální a pupeční klička
- rotace během vývoje
- fyziologická pupeční hernie



- v pupečníku rotace o 90°
- po repozici o dalších 180°



A 3D grayscale model of a developing midgut, showing its characteristic S-shaped rotation. The model is centered against a black background. The text "Embryological Rotation of the Midgut" is overlaid in white, serif font across the middle of the structure.

**Embryological Rotation
of the Midgut**

MIKROSKOPICKÁ STAVBA A VÝVOJ TRÁVICÍ TRUBICE - SHRNUÍ

Mikroskopická stavba trávicí trubice

- **Obecná stavba dutých orgánů vč. trávicí trubice:** mukóza (l. epithelialis m., l. propria, l. muscularis m.), submukóza, t. muscularis externa, serosa (l. propria s., l. epith. s.), adventicia
- **Jícen** - stavba, epitel, mukózní a submukózní žlázy, rozdíly v t. muscularis ext., změny v typu epitelu v oblasti kardié
- **Žaludek** – anatomické a histologické členění, stavba sliznice - areae gastricae, foveolae gastricae, žaludeční žlázy (pyloricae vs. propriae), lokalizace, ultrastruktura a funkce buněk gl. propriae (hlavní, krycí, bb. krčků, enteroendokrinní)
- **Tenké a tlusté střevo, appendix** - anatomické a histologické členění, stavba sliznice, žlázy (Lieberkühnovy krypty, Brunnerovy žlázy), buněčné typy ve střevní sliznici, lymfatický systém, modifikace střevní stěny
- **Rektum a anální kanál** - anatomické a histologické členění, stavba sliznice, změny v typu epitelu
- Vaskularizace a inervace GIT


Embryonální vývoj

- Vznik **primitivního střeva** a jeho deriváty, diferenciace a charakteristika jednotlivých oddílů, základy přidružených orgánů

Děkuji za pozornost

Petr Vaňhara, PhD
Ústav histologie a embryologie
LF MU

pvanhara@med.muni.cz
<http://www.med.muni.cz/histology>



*With the chest cavity open and the heart fully exposed,
Dr. Robbyn suddenly regretted cutting class to go pub crawling
that crisp fall day four years ago.*