

Přednáška 12

Dýchací systém

- Funkce
- Epitelová výstelka
- Dutina nosní
- Hltan
- Hrtan
- Trachea
- Plíce + Bronchiální strom
- Bariéra krev-vzduch
- Vývoj dýchacího systému

Brno, září 2021

Dýchací systém – Funkce

Dýchací funkce přívod O₂ + eliminace CO₂

Respirace = výměna plynů mezi atmosférickým vzduchem a buňkami

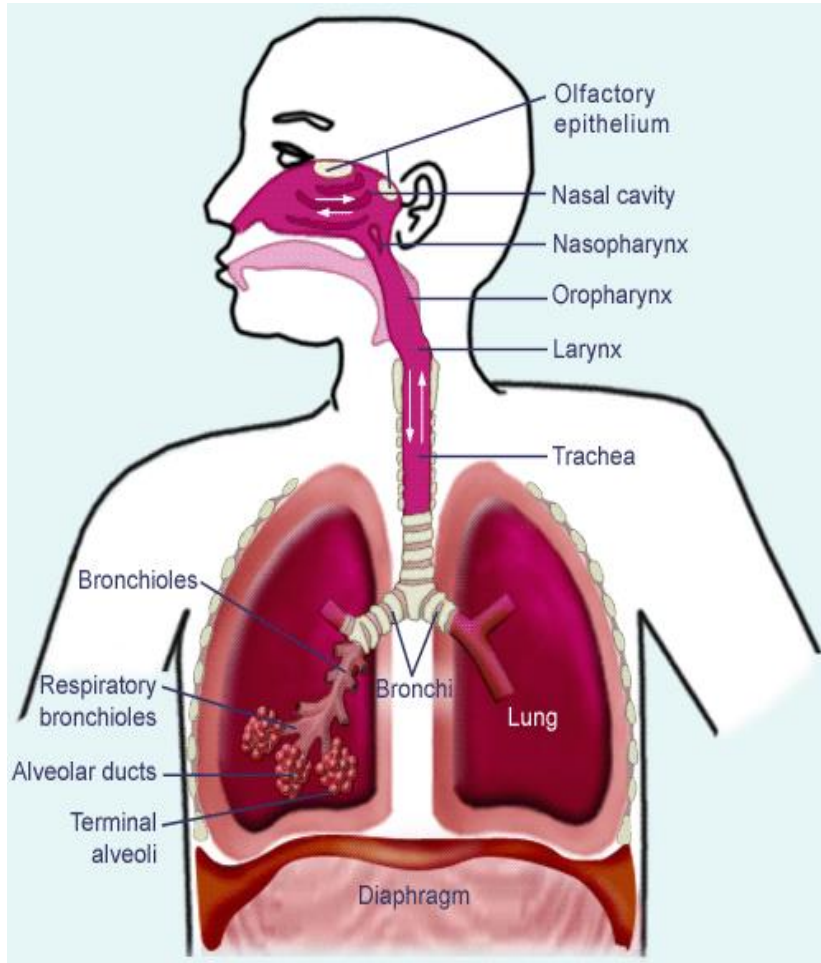
Zahrnuje:

- plicní ventilaci
- výměnu plynů: vnější + vnitřní dýchání
- transport plynů

Další funkce:

- synthesis, activation and inactivation of vasoactive substances, hormones, neuropeptides, eicosanoids, lipoprotein complexes
- hemostatic functions (thromboplastin, heparin)
- lung defense: complement activation, leucocyte recruitment, cytokines, and growth factors
- speech, vomiting, defecation, childbirth

Dýchací systém – Celková stavba



Anatomické

Funkční

Horní dýchací cesty

- nosní dutina
- *vedlejší nosní (paranasální) dutiny*
- nasopharynx (nosohltan)
- oropharynx (hrdlo)

Dolní dýchací cesty

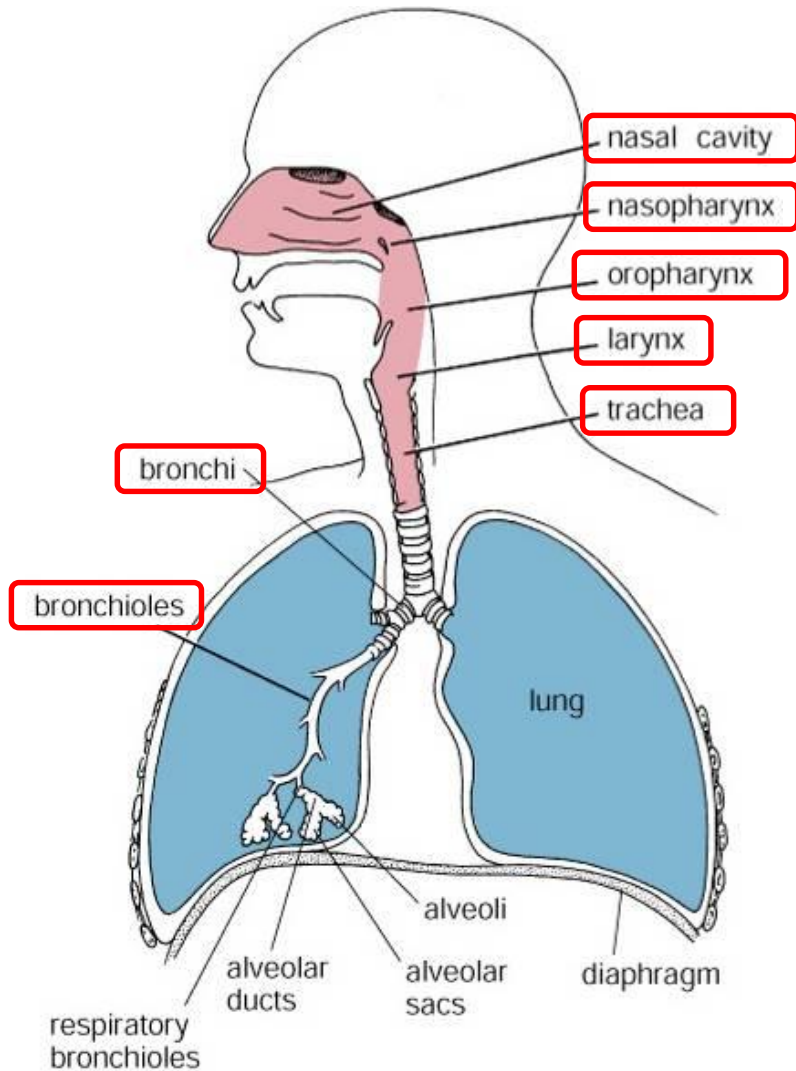
- hrtan
- průdušnice (trachea)
- průdušky (bronchy (extra- + intrapulmonární))
- průdušinky (bronchioly) primární a terminální

Dýchací cesty

Respirační oddíl

- respirační bronchioly
- alveolární chodbičky (ductus alveolares)
- alveolární váčky (sacculi alveolares)
- plicní sklípky (alveoly)

Dýchací cesty – Obecné znaky



Funkce

- Transport
- Vlhčení
- Filtrace
- Ohřátí

Stavba

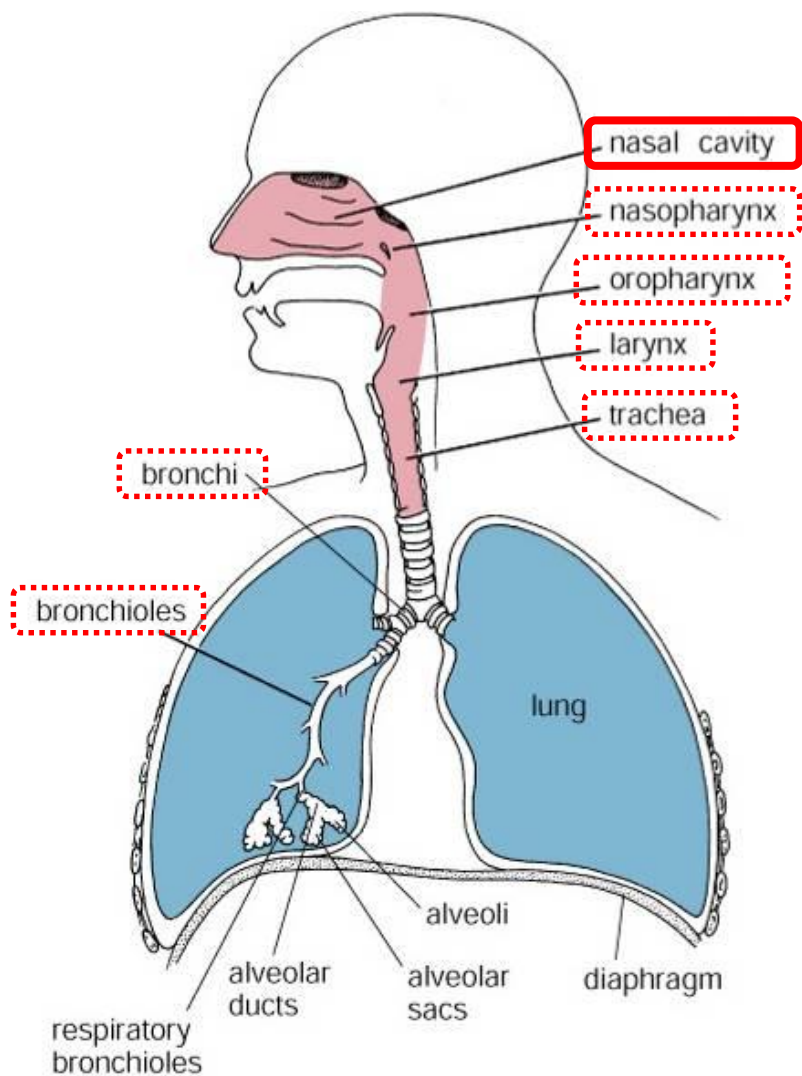
Kost / Chrupavka
(mechanická podpora)

Sliznice

- Epitel
- Lamina propria

Figure 18.1. Diagram of respiratory passages.

Dýchací cesty – Nosní dutina + Paranasální dutiny



Levostranná + Pravostranná nosní dutina (odděleny kostěnou/chrupavčitou nosní přepážkou)

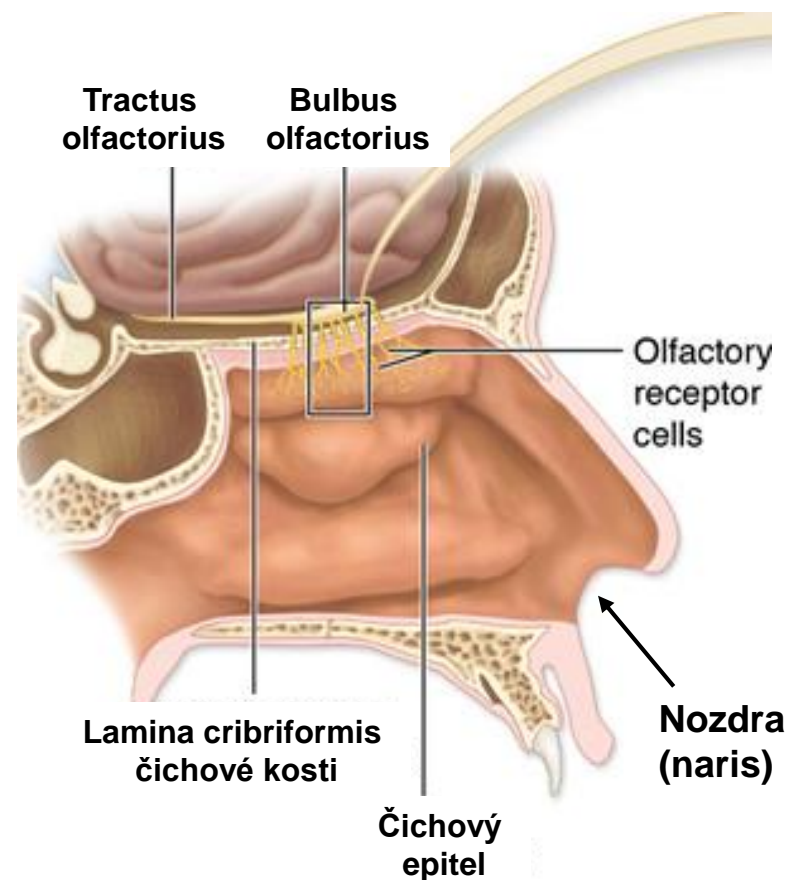
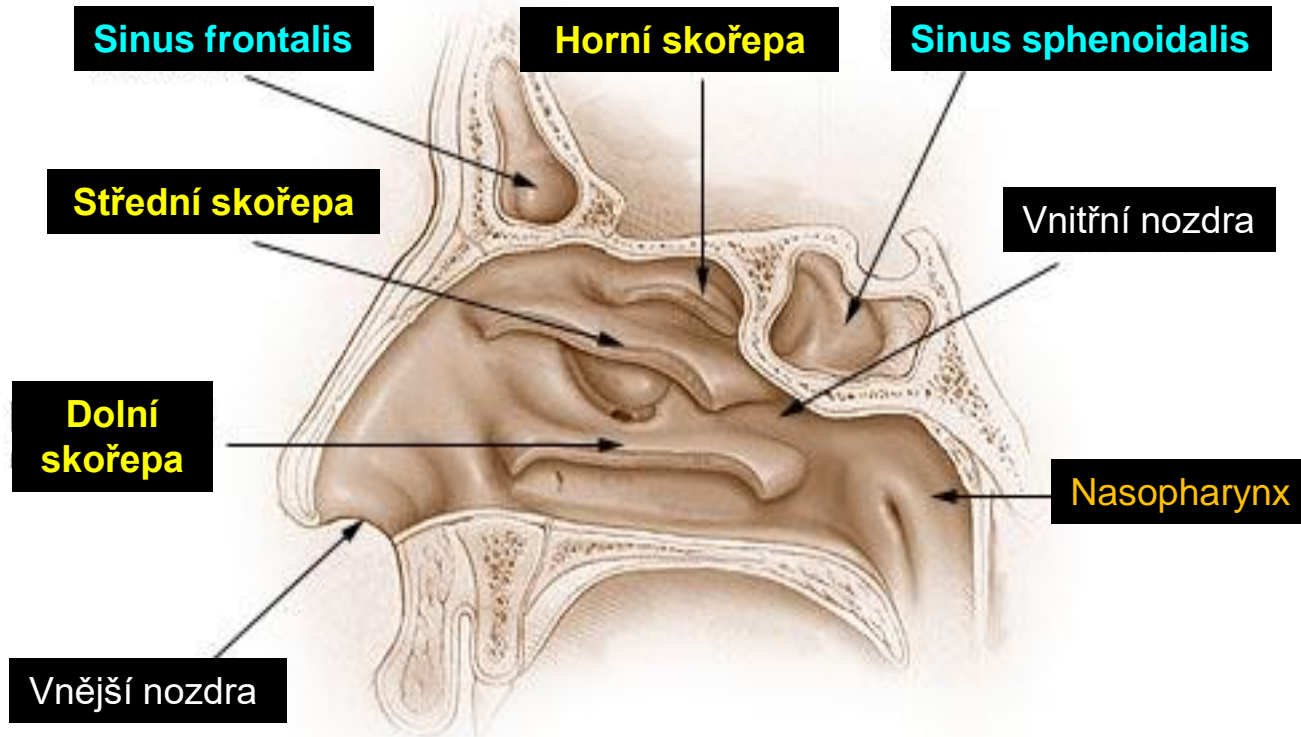


Figure 18.1. Diagram of respiratory passages.

Dýchací cesty – Nosní dutina + Paranasální dutiny



Výstelka nosní dutiny

Strop +
Horní skořepa

Čichový epitel

Regio olfactoria

Nozdry +
Předsíň

Kůže

- keratinizující vrstevnatý epitel
- chlupy
- potní + mazové žlázy
- v předsíni přechod v ep. dých. cest

Ostatní povrchy

Sliznice dých. cest
„respirační“

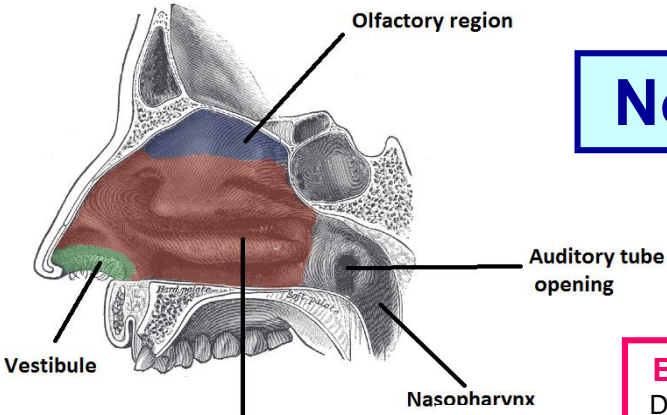
Regio respiratoria

Podklad: kost / chrupavka

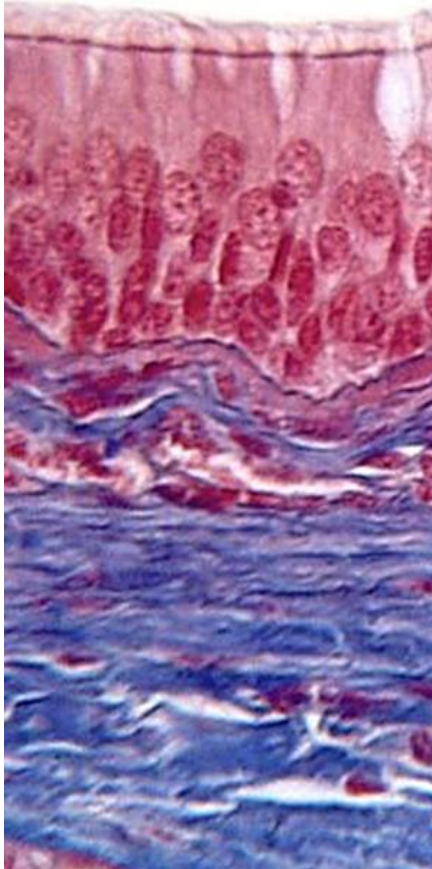
Žádné podslizniční / podkožní vazivo

Nosní dutina– Sliznice dýchacích cest

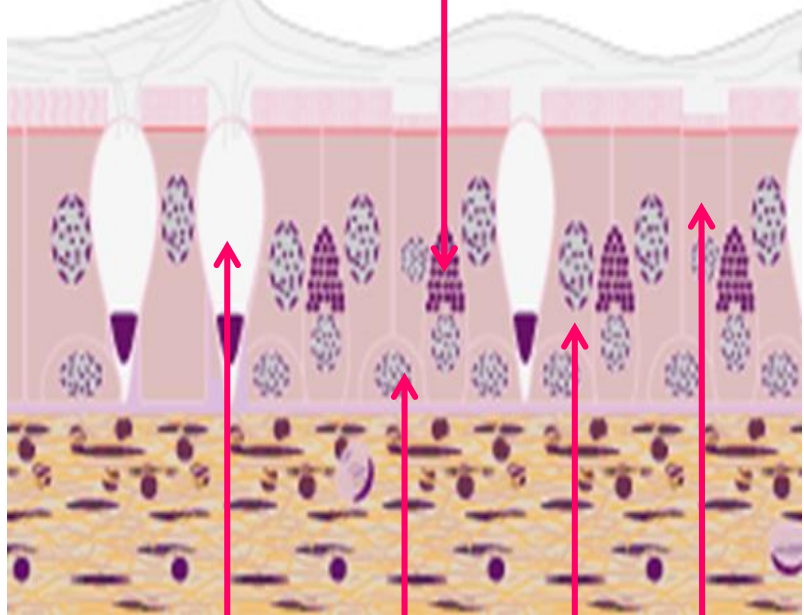
= respiratory mucosa – pokrývá většinu povrchu dýchacích cest



Respiratory region



B. s malými granuly (Kulčického)
DNES – diffuse neuroendocrine system



← **Vrstva hlenu**

Víceřadý cylindrický epitel s řasinkami
(5 typů buněk)

Lamina propria mucosae

- řídké vazivo
- arteriální a venózní pleteně
- hojné smíšené seromucinózní žlázy
- hojné lymfoidní elementy (uzlíky, žírné b., plazmatické b.)

Pohárkové b.
(mucin)

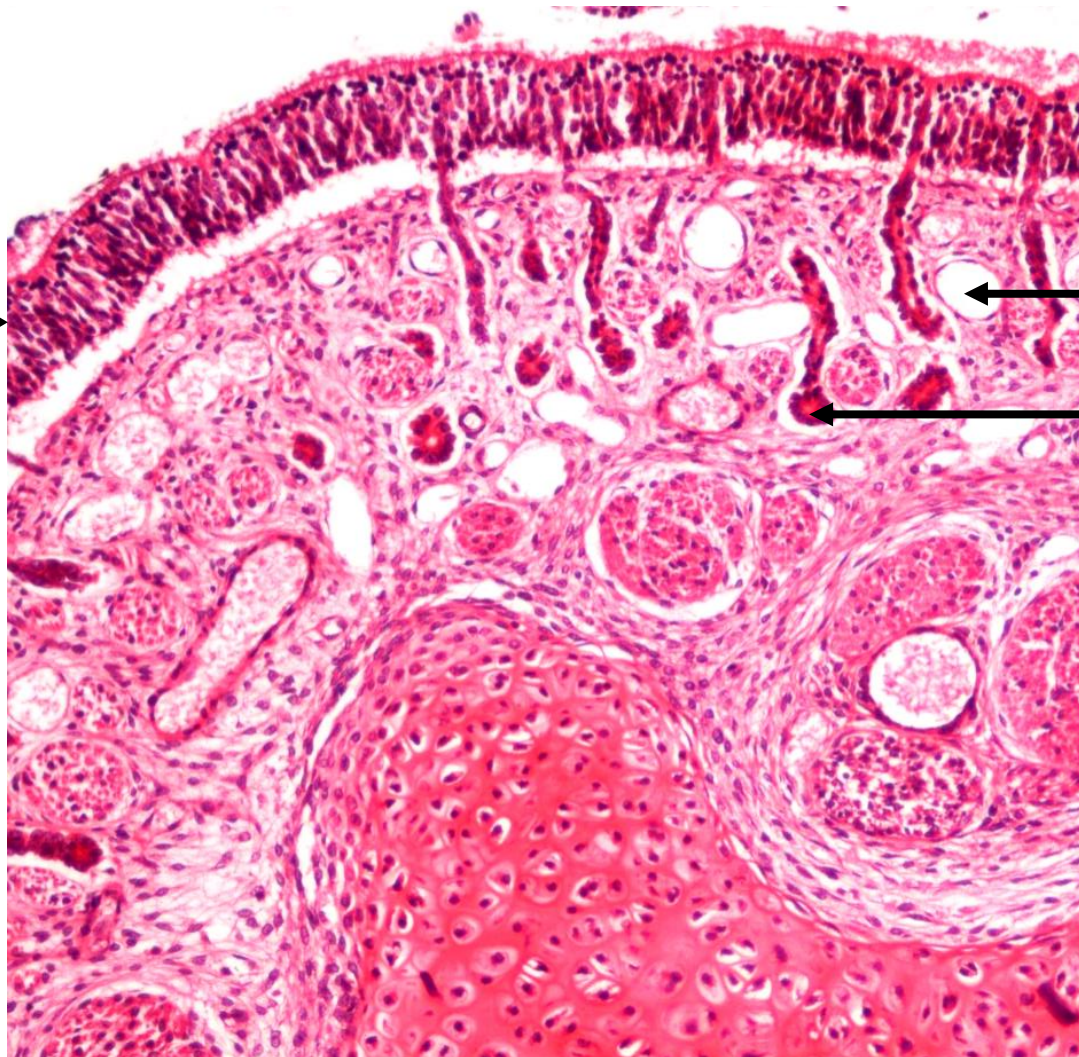
Bazální b.
(kmenové buňky)

Kartáčové b.
(chemosensorické)
(podobné chuťovým pohárkům)

Řasinkové b.
(nejhojnější)

Sliznice dýchacích cest

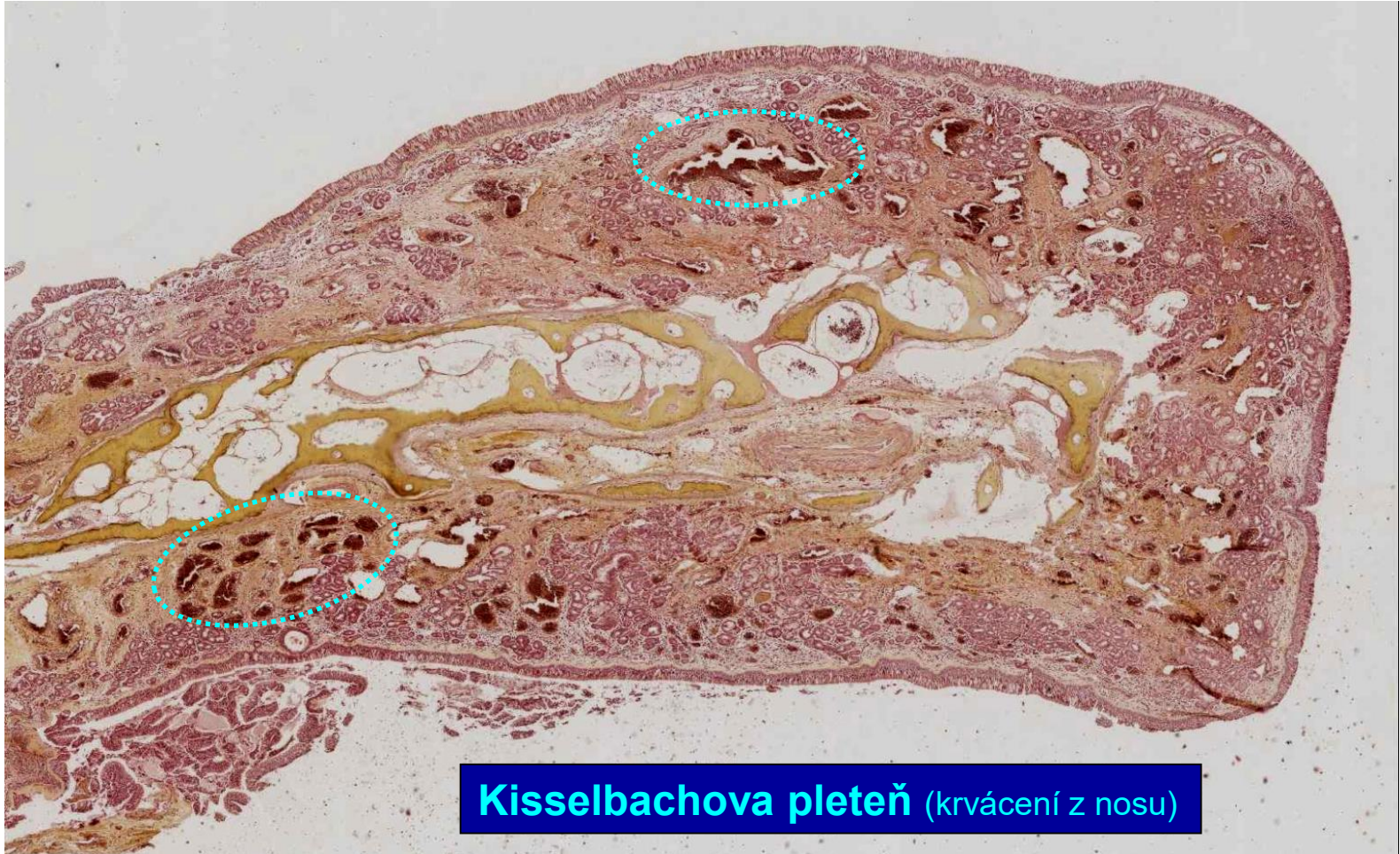Víceřadý
epitel →



← Žíla

← Žláзка

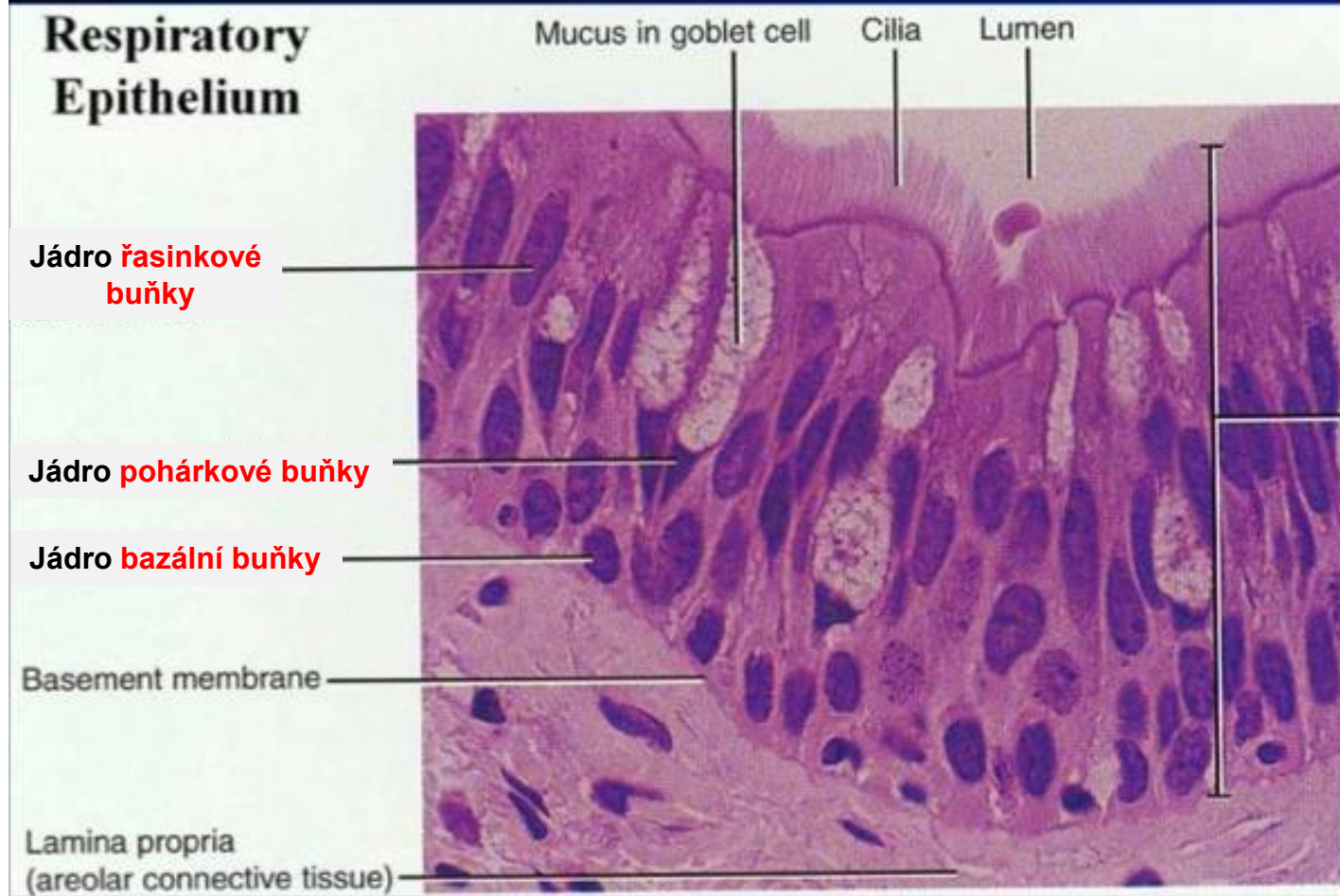
Sliznice dýchacích cest – Nosní skořepa (Concha nasi)



Kisselbachova pleteň (krvácení z nosu)

Sliznice dýchacích cest - Epitel

Víceřadý cylindrický epitel s řasinkami




Expozice k toxickým látkám

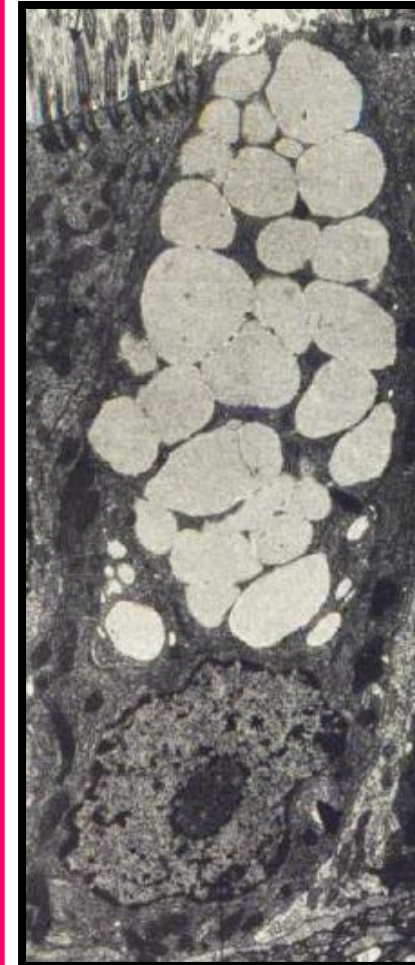
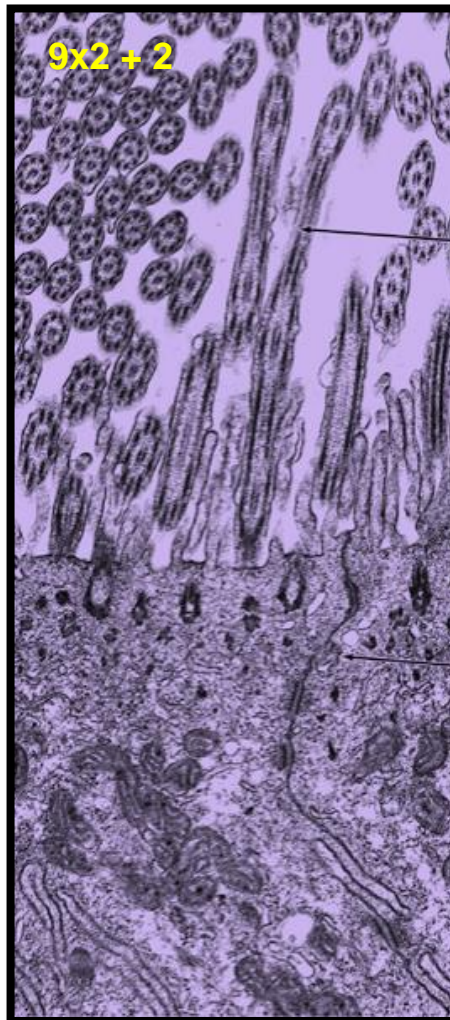
Dlaždicová metaplazie epitelu

- Víceřadý cylindrický epitel s řasinkami se mění ve vrstevnatý dlaždicový epitel
- Může vyvinout do dysplazie (prekancerózní stav)

Sliznice dýchacích cest - Epitel

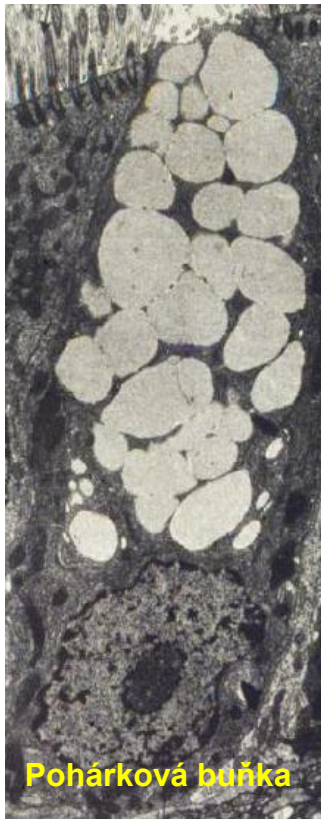


Buňky s řasinkami



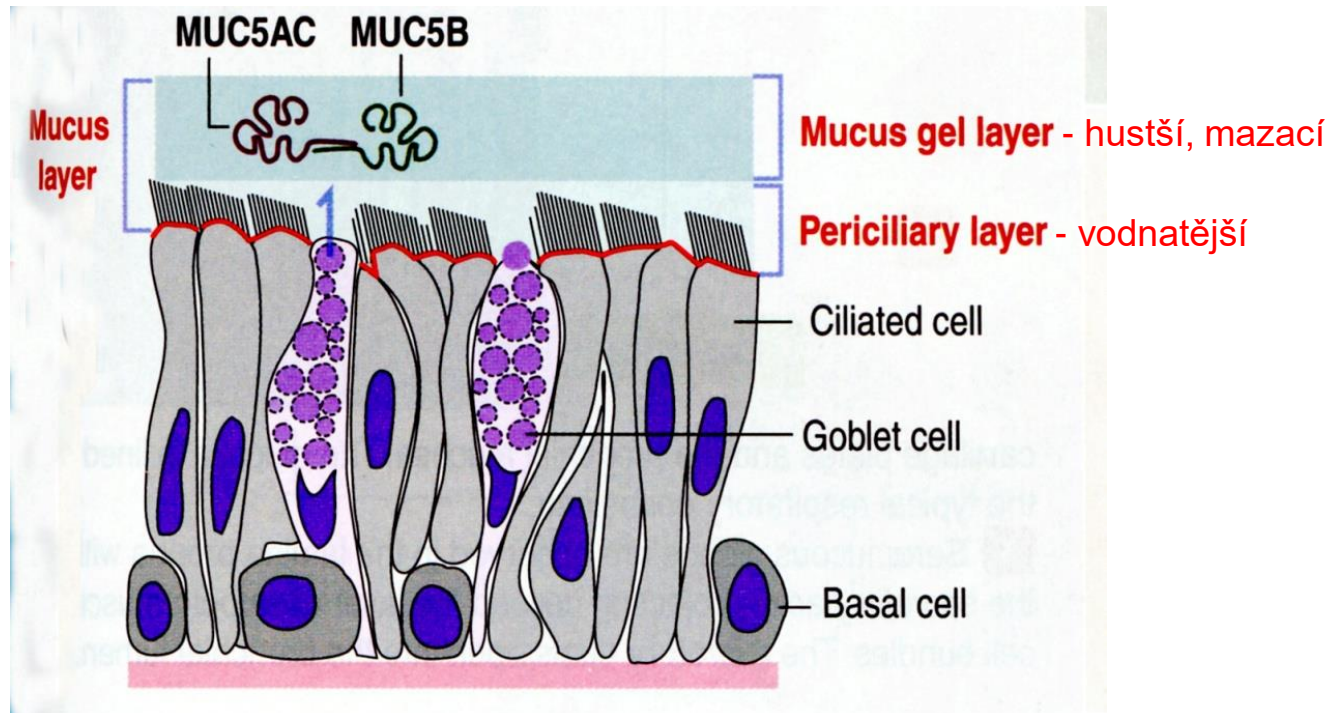
Pohárkové buňky

Sliznice dýchacích cest – Hlen (Mucus)

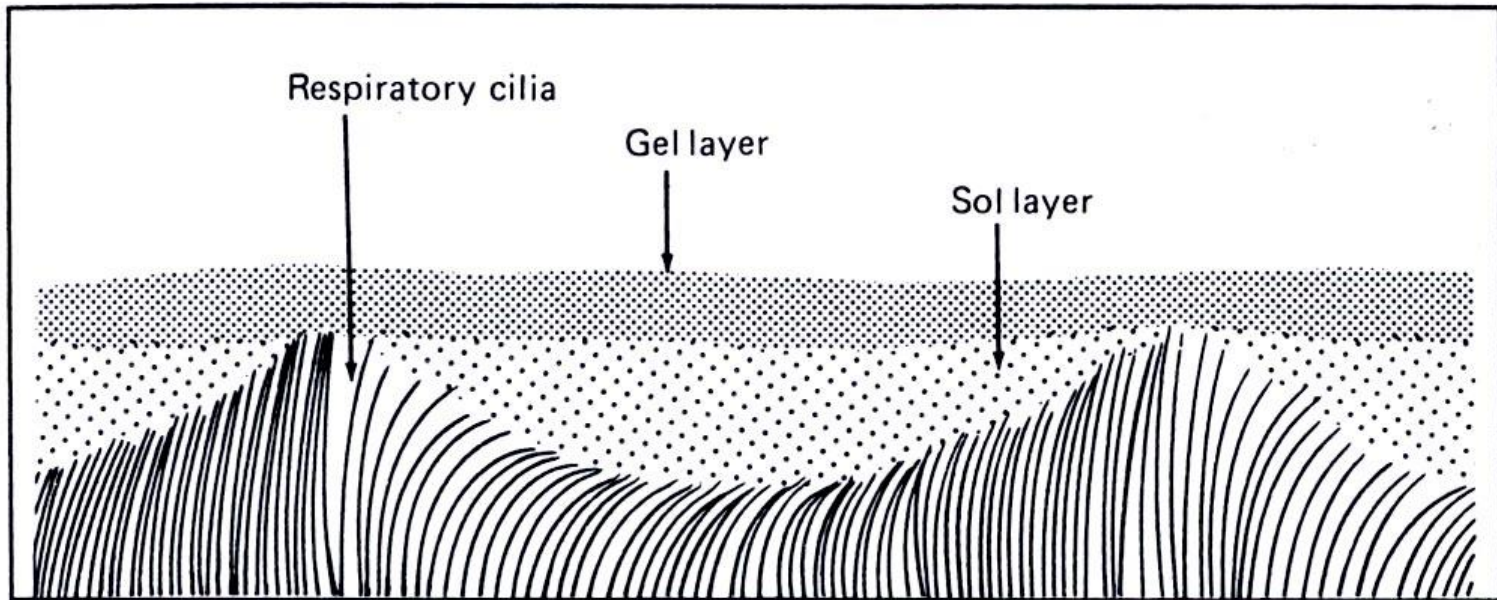


Mucus

- zejména glykoproteiny ve vodě
- zvlhčuje sliznici a vzduch
- obsahuje IgA imunoglobuliny (slizniční imunita)
- zachycuje částice ze vzduchu (prach etc.)
- pomáhá čistit dýchací cesty

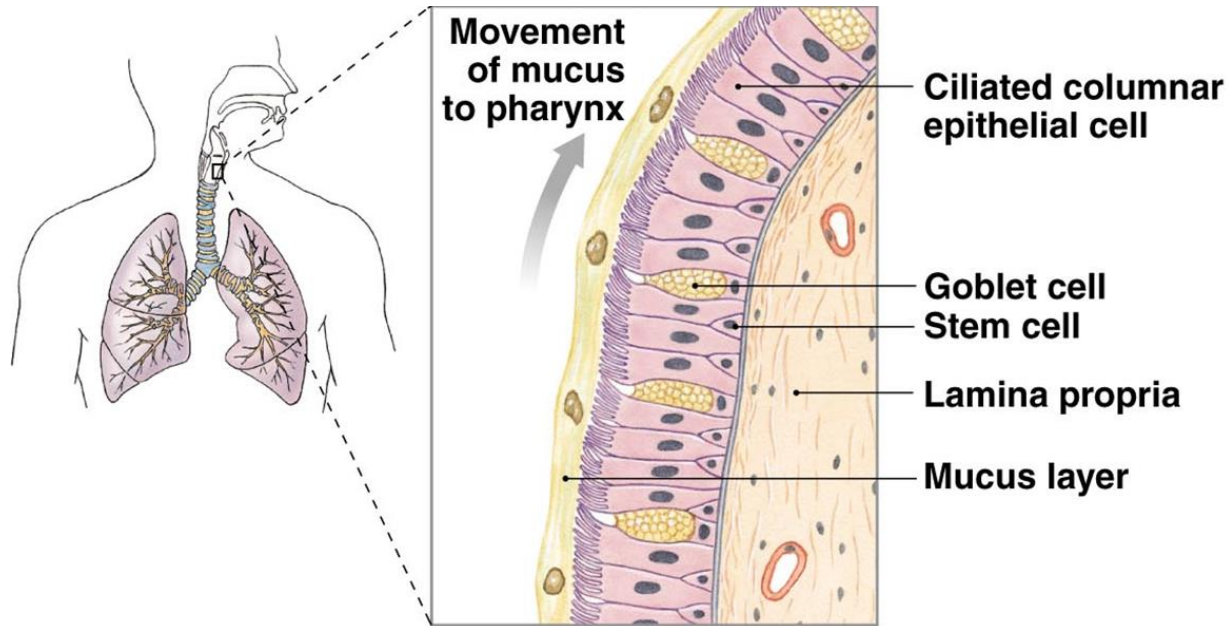


Sliznice dýchacích cest – Hlen (Mucus)



Respiratory cilia are bathed in the sol portion of the mucus layer above them. Their power strokes allow mucus movement by contacting the viscous gel layer, always in the same direction. (From Martin DE and Youtsey JW: Respiratory anatomy and physiology, St Louis, 1988, The CV Mosby Co.)

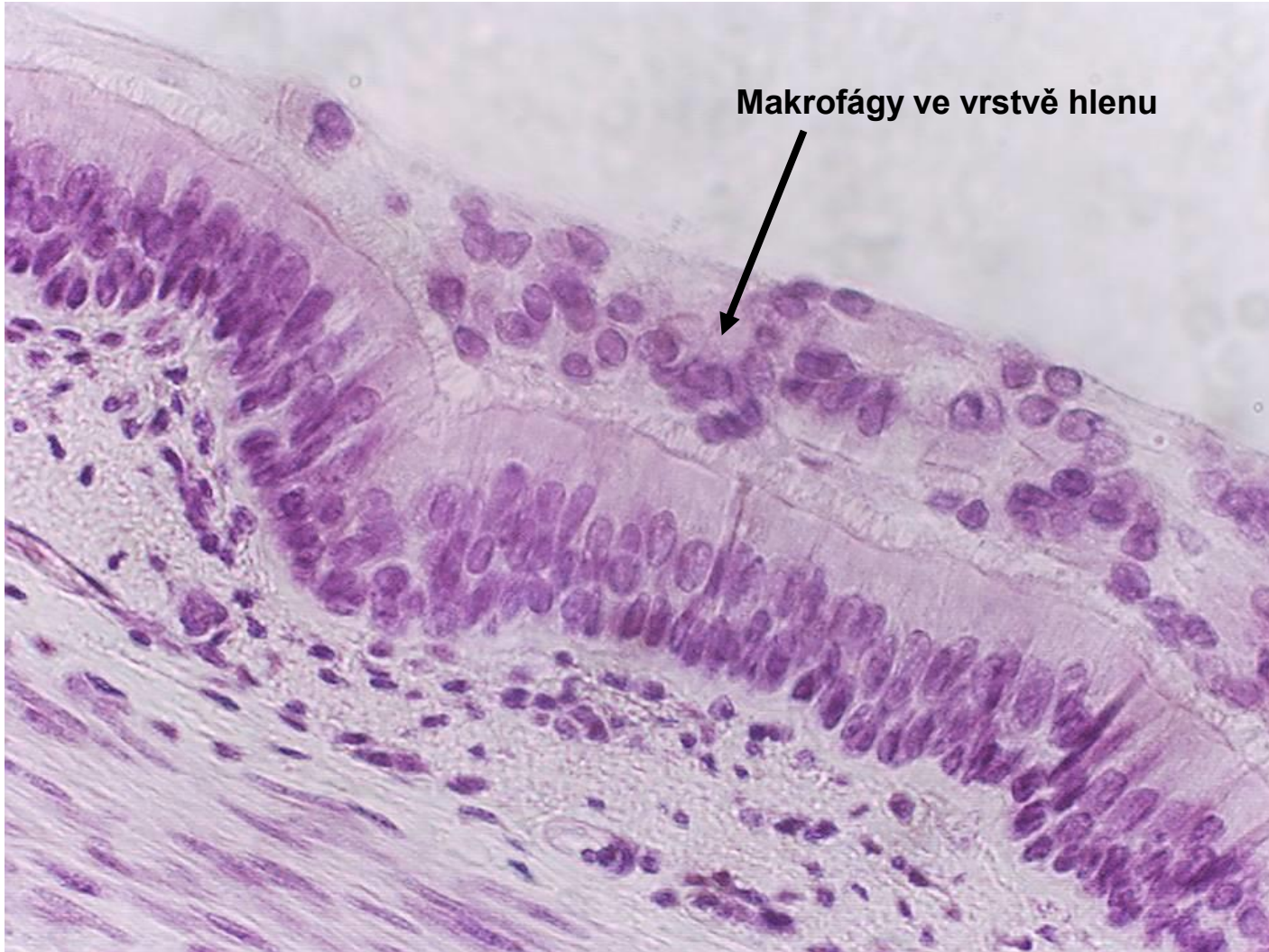Sliznice dýchacích cest – Hlen (Mucus)



Pohyb řasinek posunuje hlen směrem k nosohltanu.

Rychlost mukociliárního transportu - 5 mm / minutu.

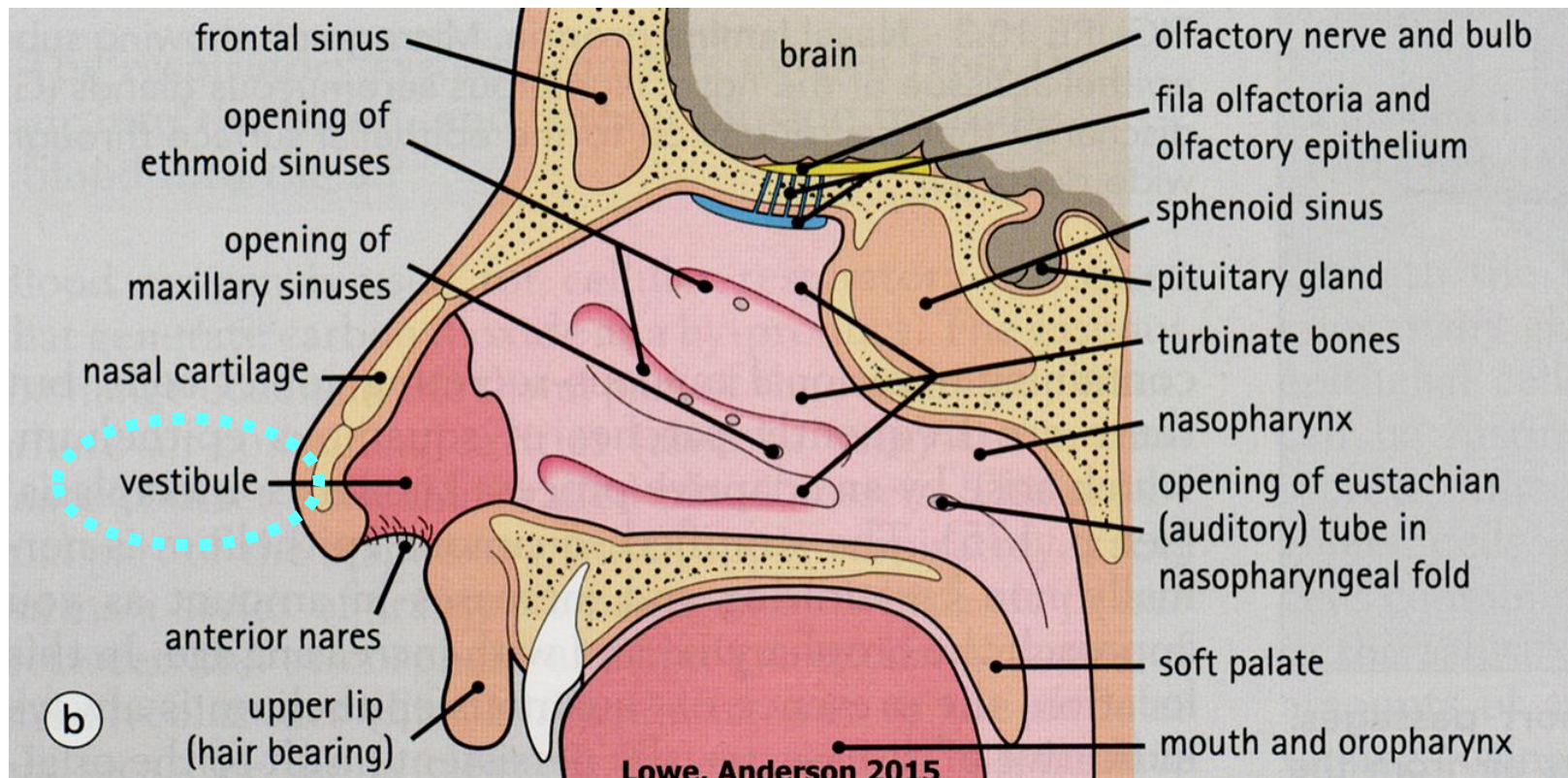
Sliznice dýchacích cest – Hlen (Mucus)



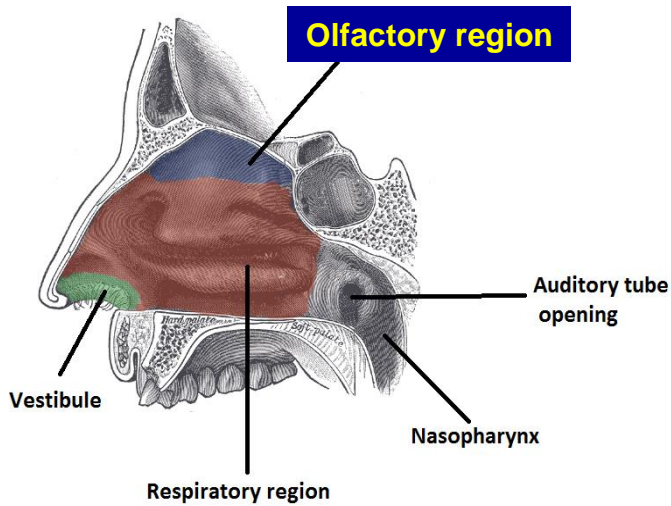
Nosní dutina – Předsíň (Vestibulum nasi)

Umístění: 5 – 6 mm široká zóna od nozder

Pokryv: přechod dermis ve sliznici dých. cest – chlupy + mazové a potní žlázy
(vrstevnatý dlaždicový keratinizující epitel)



Nosní dutina – Čichový epitel

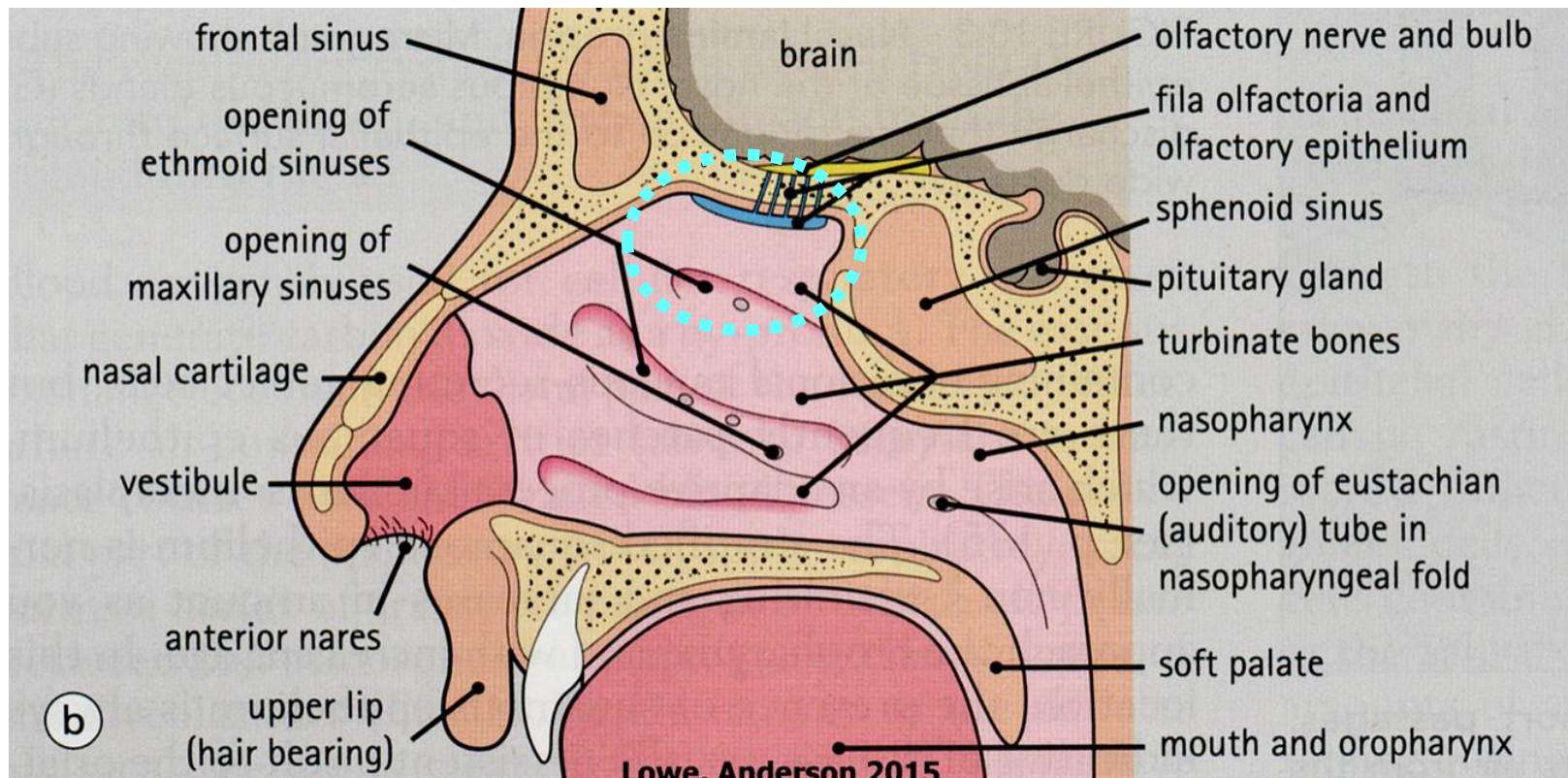


Lokalizace:

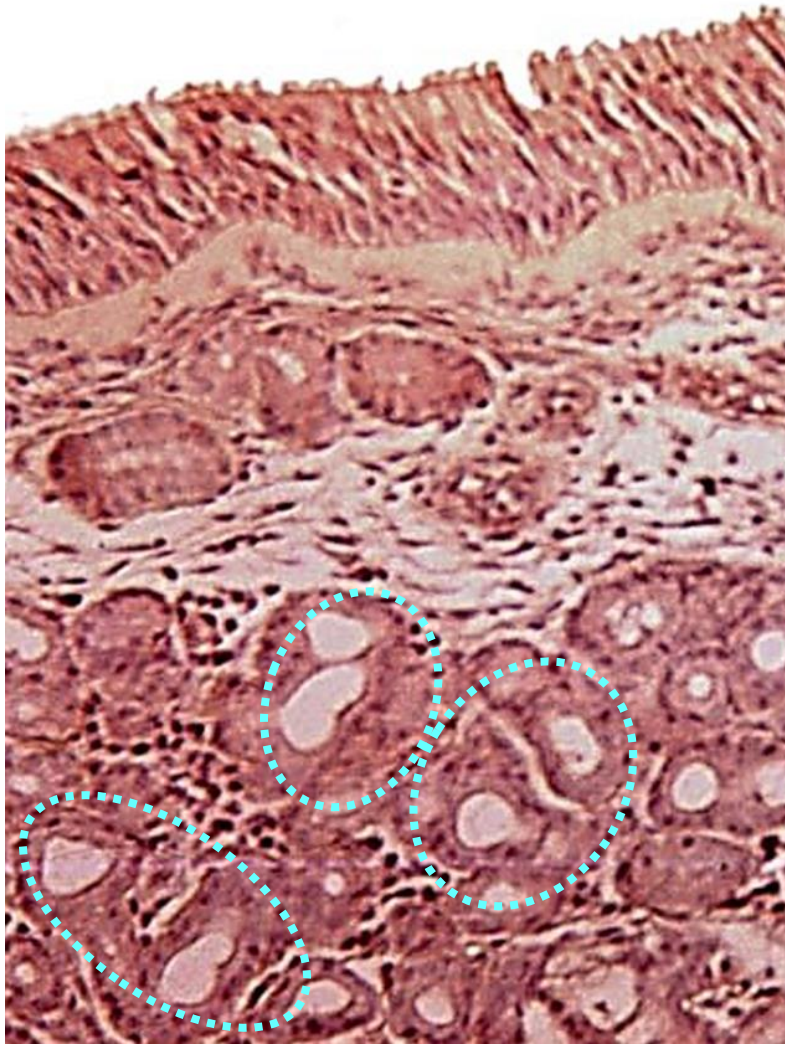
- strop nosní dutiny
- horní část nosní přepážky
- horní skořepa

Barva: nažloutlá

Rozměr: přibližně 7-10 cm²



Nosní dutina – Čichový epitel



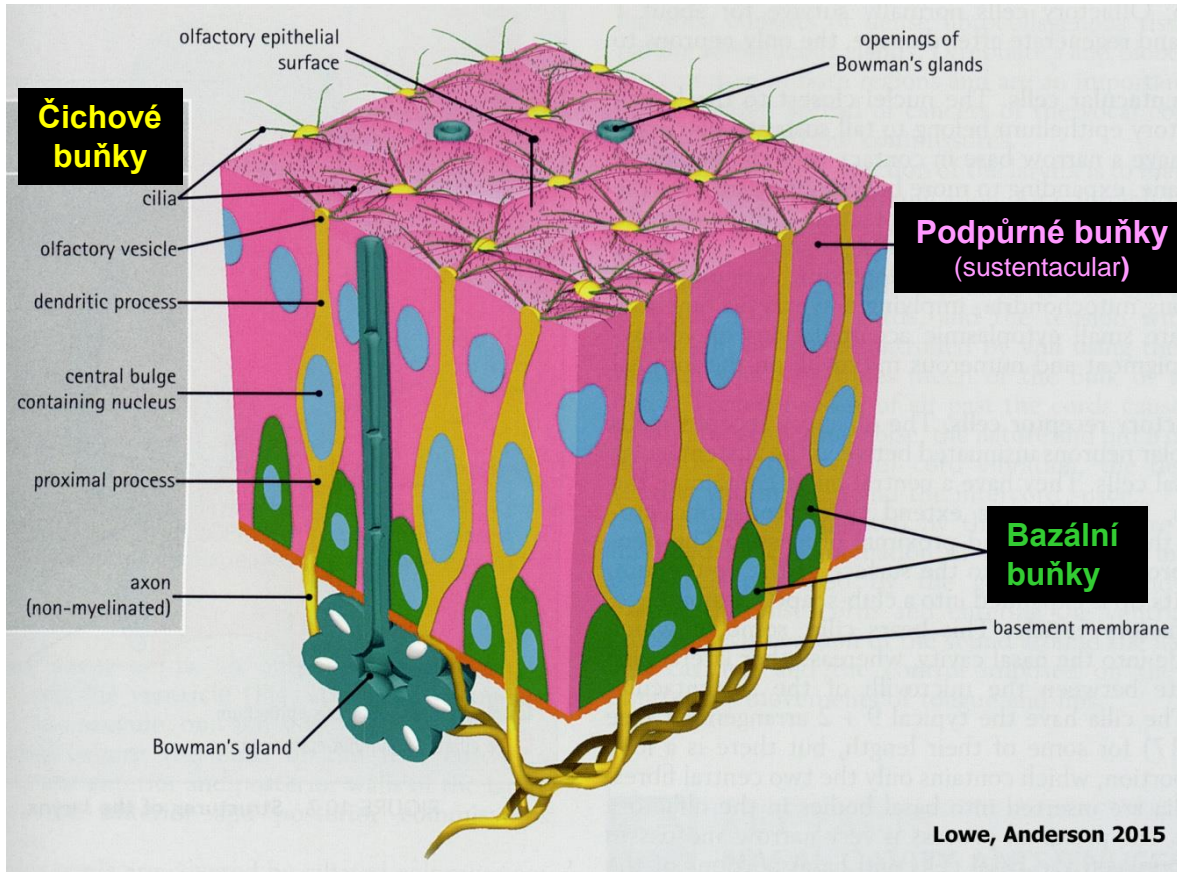
Víceřadý cylindrický epitel

- tloušťka 70 – 100 μm
- 3 typy buněk

Lamina propria mucosae

- řídké vazivo
- arteriální a venózní pleteně
- axony smyslových buněk
- Bowmanovy žlázky
(tubulózní, rozvětvené, serózní)

Nosní dutina – Čichový epitel



Čichové buňky

- bipolární neuron - apex – dendrit – čichový vezikul
- 10-20 nepohyblivých řasinek odstupuje z jednoho vezikulu
- modifikované řasinky obsahují receptory pro odoranty
- báze buňky - axon

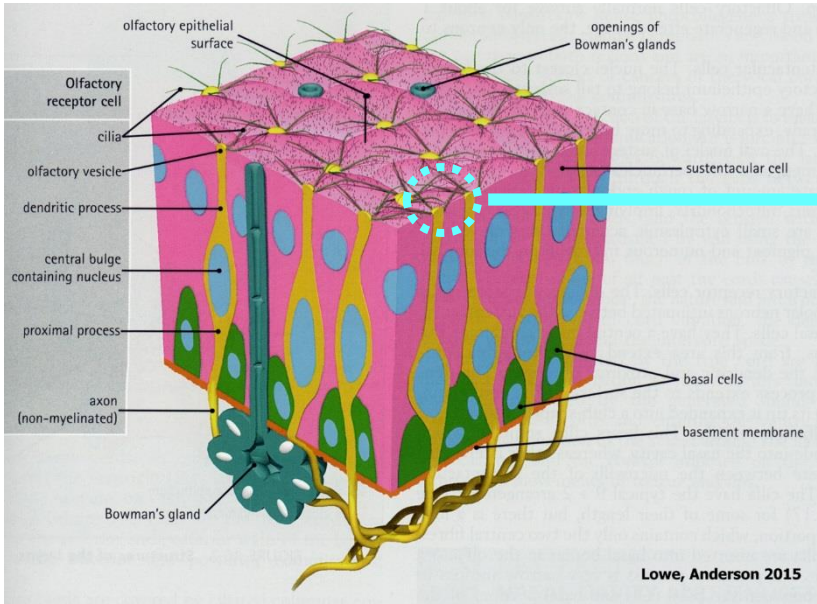
Podpůrné buňky (sustentakulární)

- kartáčový lem - mikroklky
- fyzická podpora + výživa

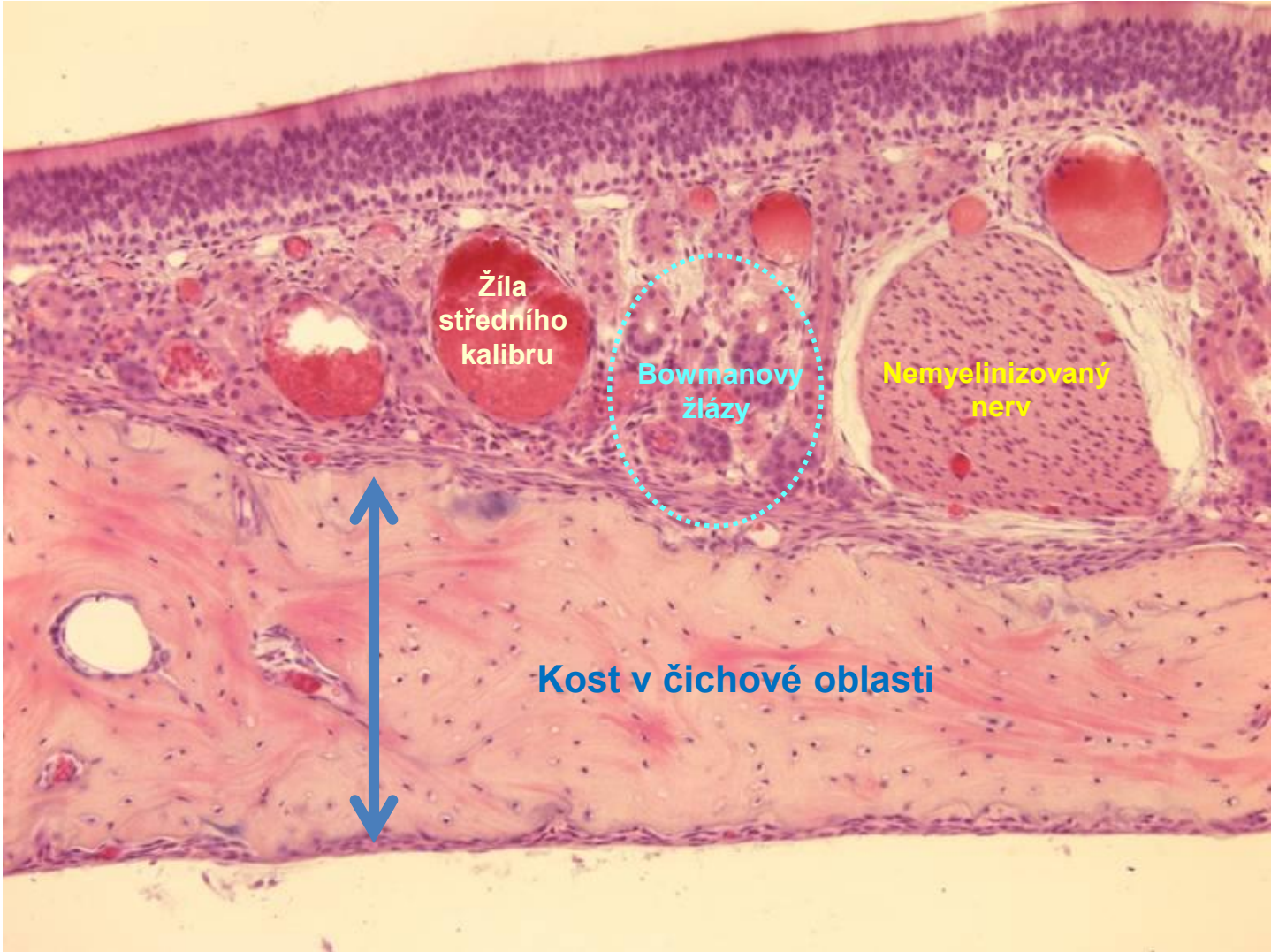
Bazální buňky

- nízké bazofilní
- kmenové buňky podpůrných i čichových buněk (*regenerace neuronů !!!*)

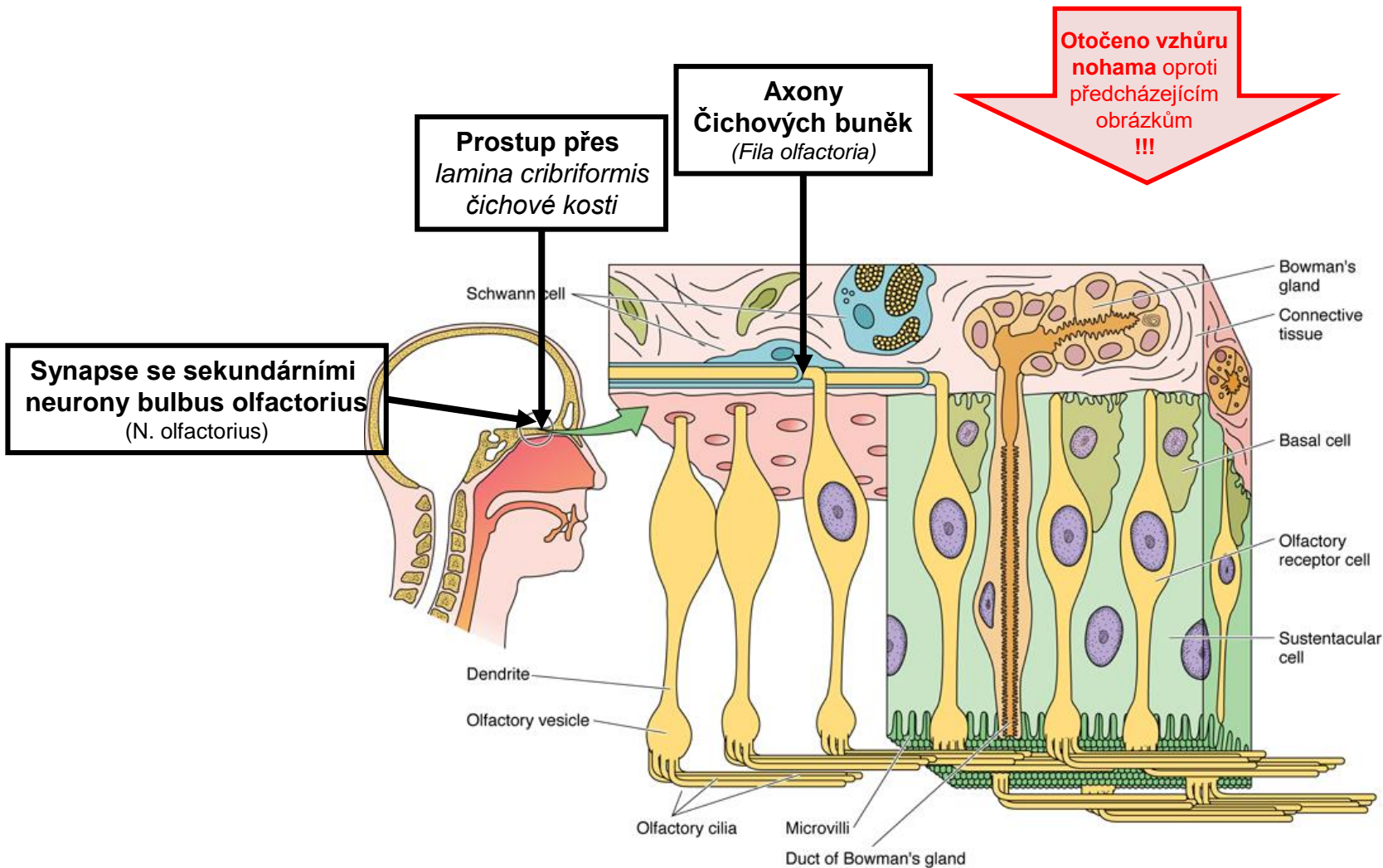
Nosní dutina – Čichový epitel



Nosní dutina – Čichový epitel



Nosní dutina – Čichový epitel

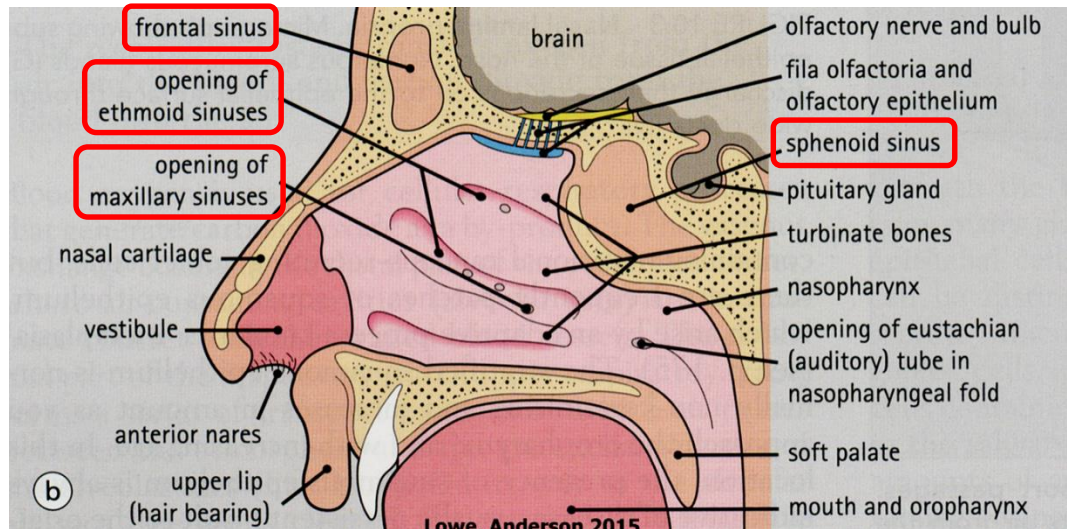
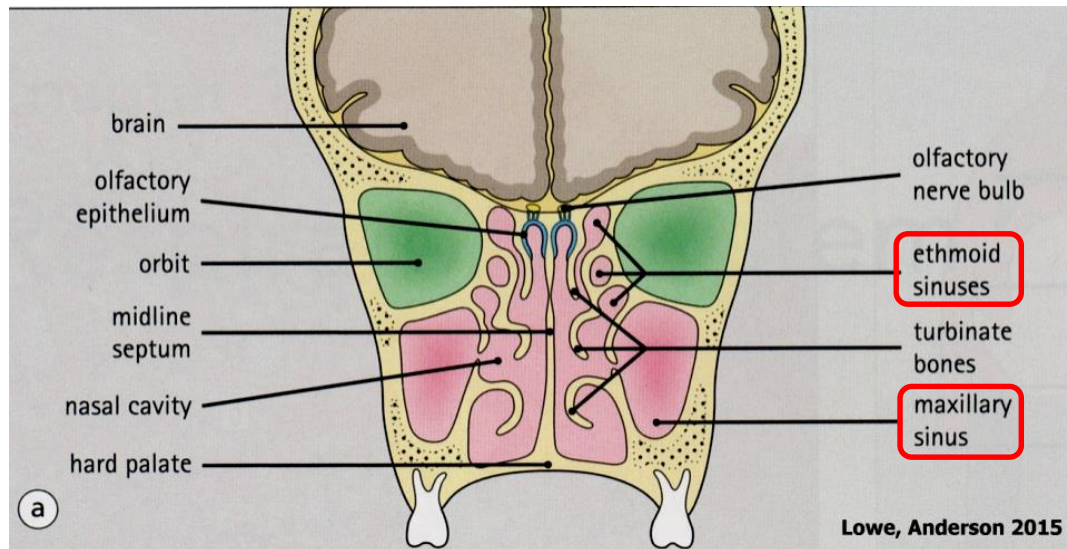
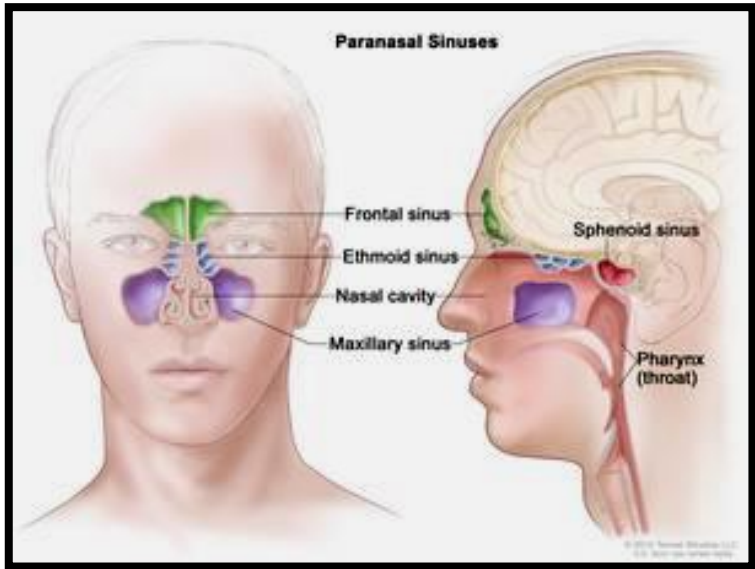


Nasí dutina – Paranasální dutiny (Sinus paranasales)

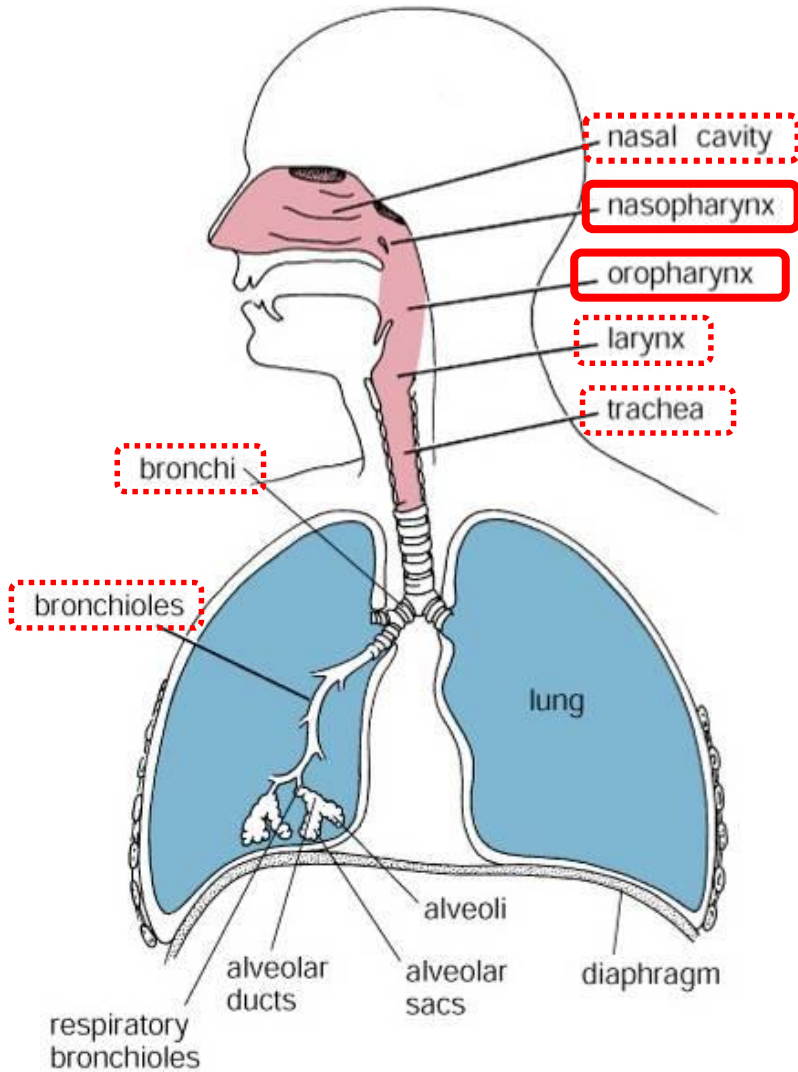
- sinus maxillaris (15-25 cm³)
- sinus ethmoidalis
- sinus frontalis
- sinus sphenoidalis

Sliznice

- obdoba sliznice dých. cest
- tenčí
- méně žlázek
- žádná submukóza



Nasopharynx (Pars nasalis pharyngis) + Oropharynx (Pars oralis pharyngis)



Křížení dýchacího a trávicího traktu

Nasopharynx

- víceřadý cylindrický epitel s řasinkami
- tonsila pharyngea (nosní mandle – infiltrace lamina propria lymfocyty)
- vyústění Eustachovy trubice

Oropharynx

- vrstevnatý dlaždicový epitel

Figure 18.1. Diagram of respiratory passages.

Hrtan - Larynx

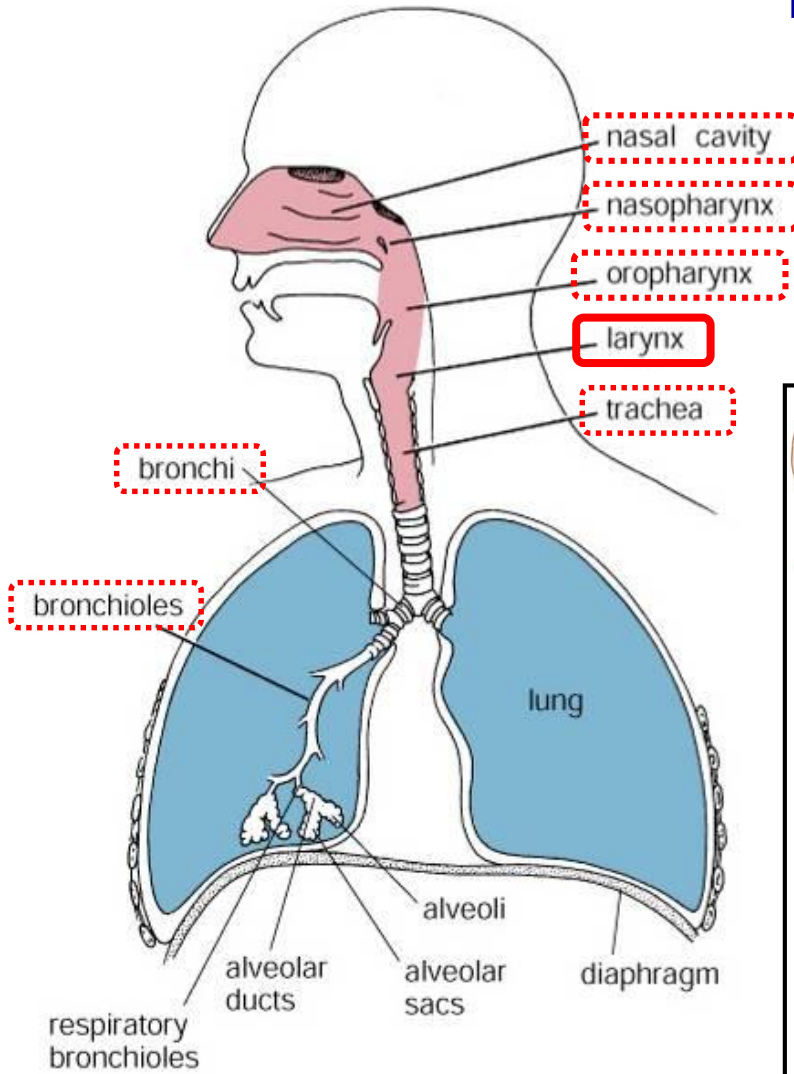
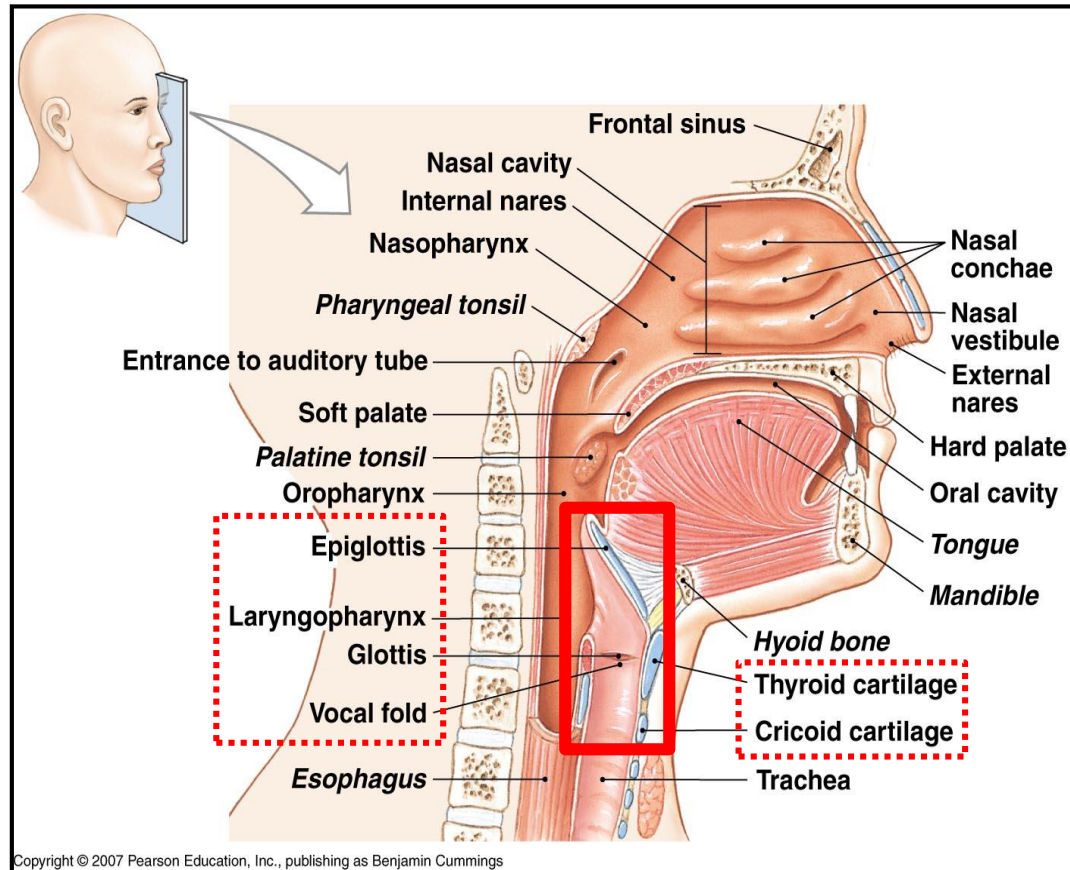


Figure 18.1. Diagram of respiratory passages.

Zodpovědný za tvorbu zvuků - hlas



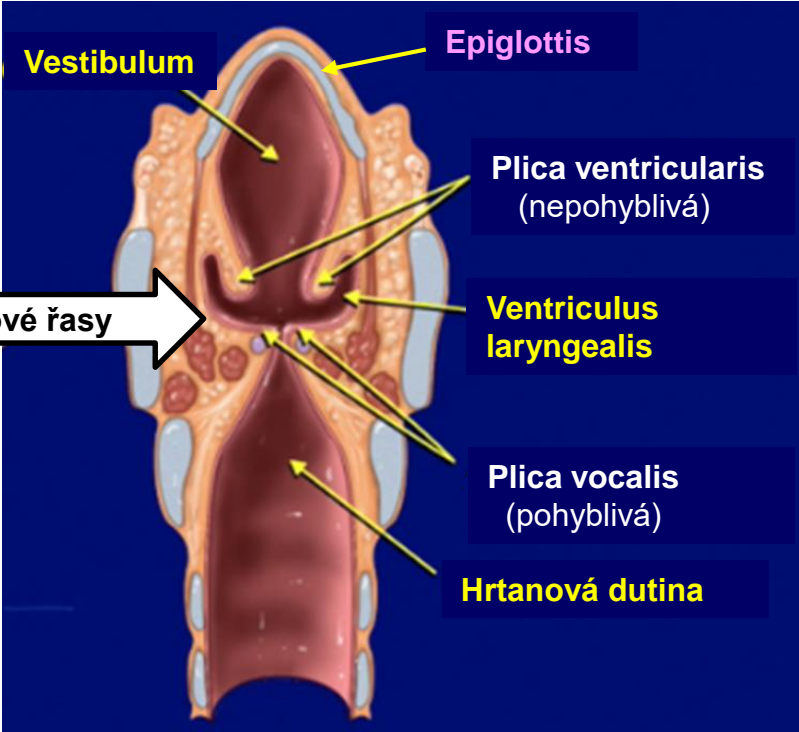
Larynx – Anatomie

Frontal section



Tvar přesýpacích hodin

Zúžení = párové řasy



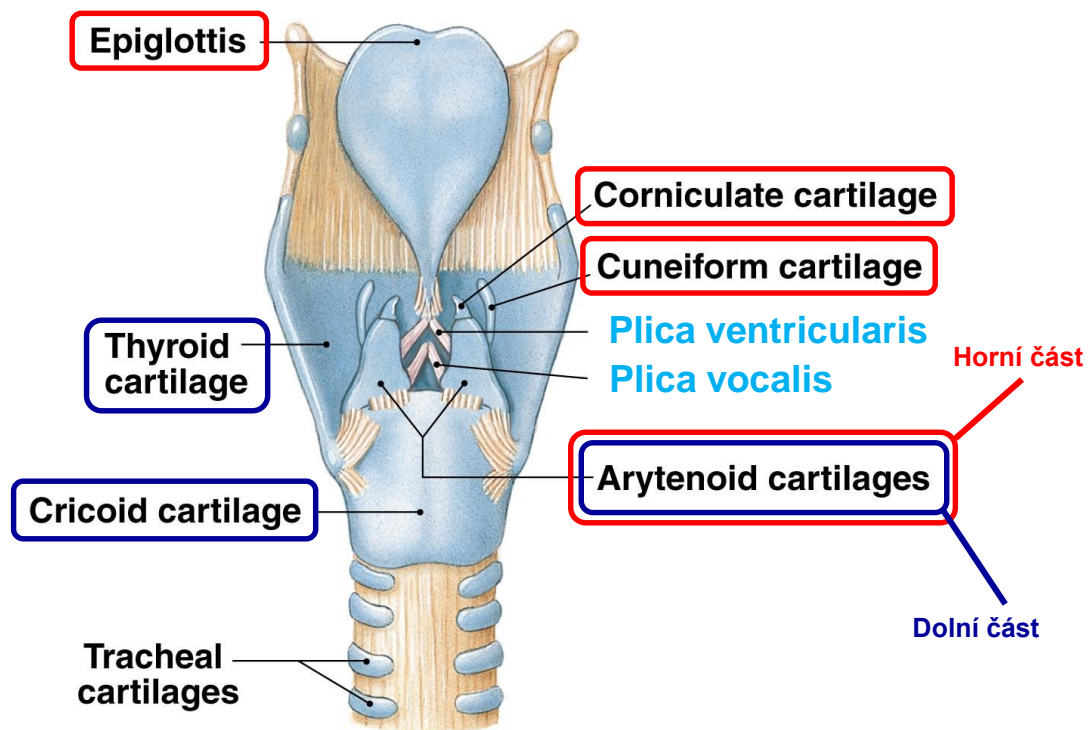
Přibližně 4 cm

Larynx – Výztuhy

Chrupavky

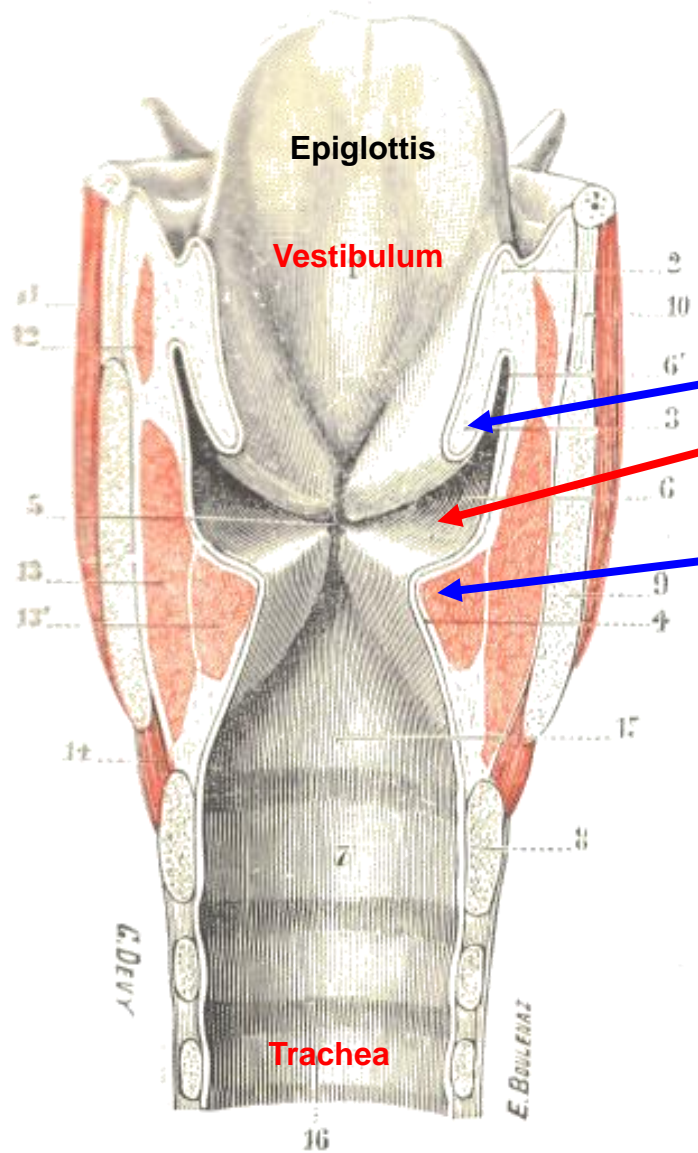
Spojeny vazy a ovládnány svaly.

- Hyalinní
- Elastické



(b) Posterior view

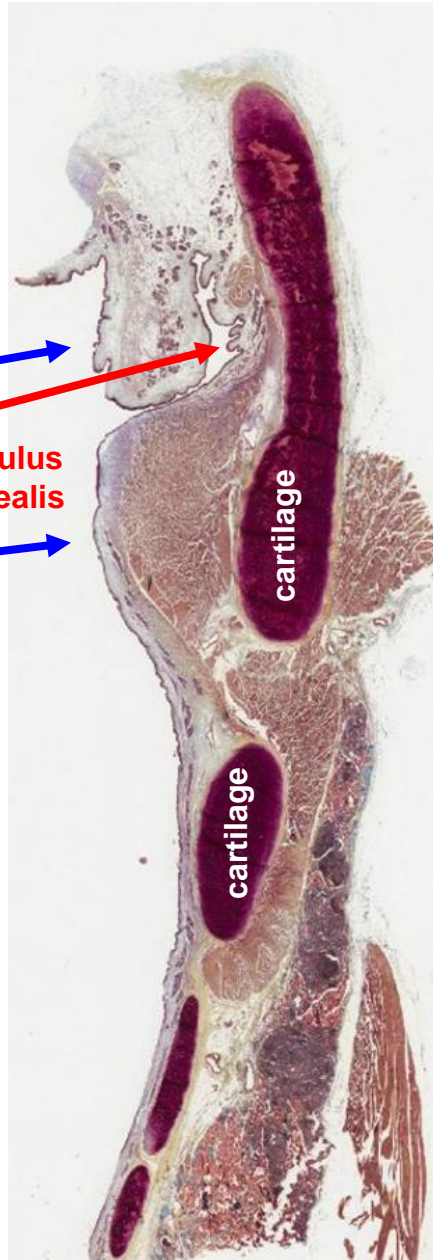
Larynx



Plica ventricularis

Ventriculus laryngealis

Plica vocalis



cartilage

cartilage

Larynx – Histologická stavba

Žlázy
(seromucinózní)

Plica ventricularis

Musculus vocalis
(kosterní)

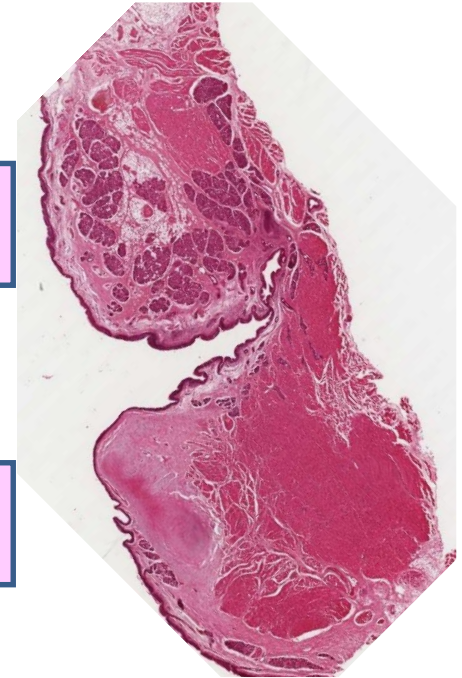
Ligamentum vocale
(elastické)

Bež žlázek!!!

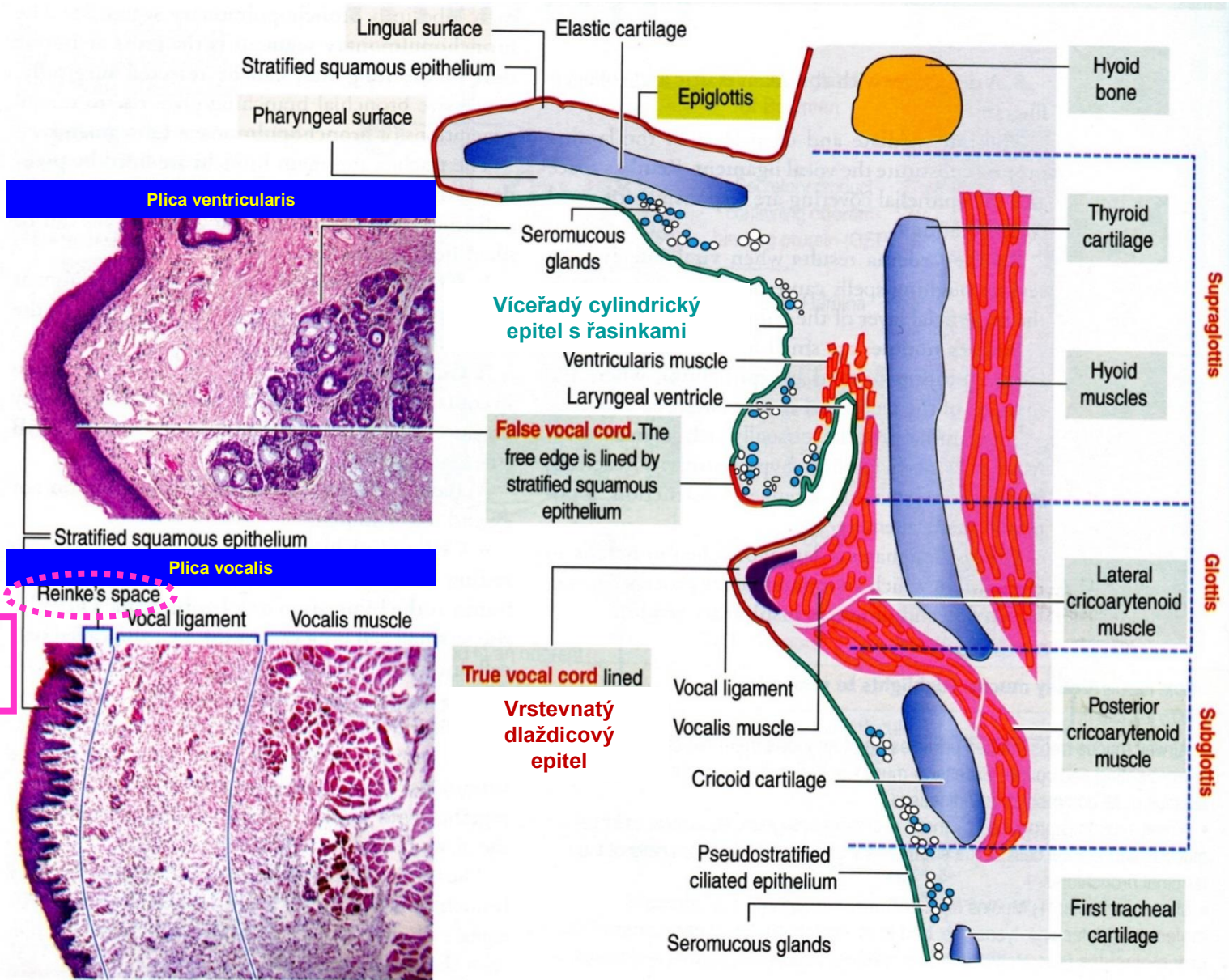
Plica vocalis

Víceřadý cylindrický
epitel s řasinkami

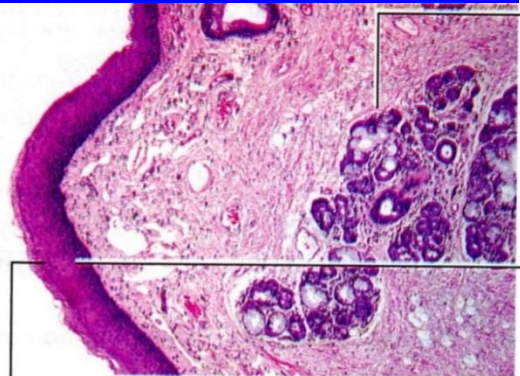
Vrstevnatý
dlaždicový epitel



Larynx – Sliznice

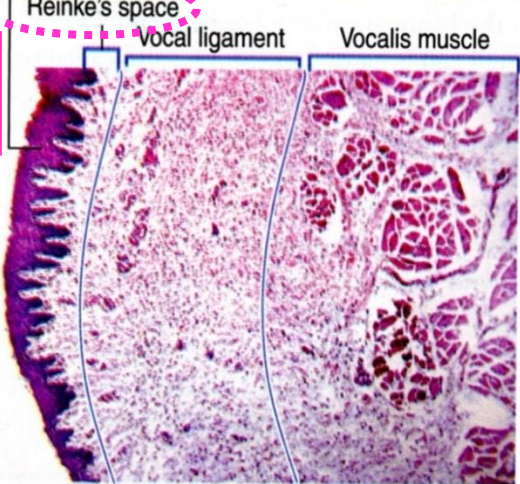


Plica ventricularis



Stratified squamous epithelium

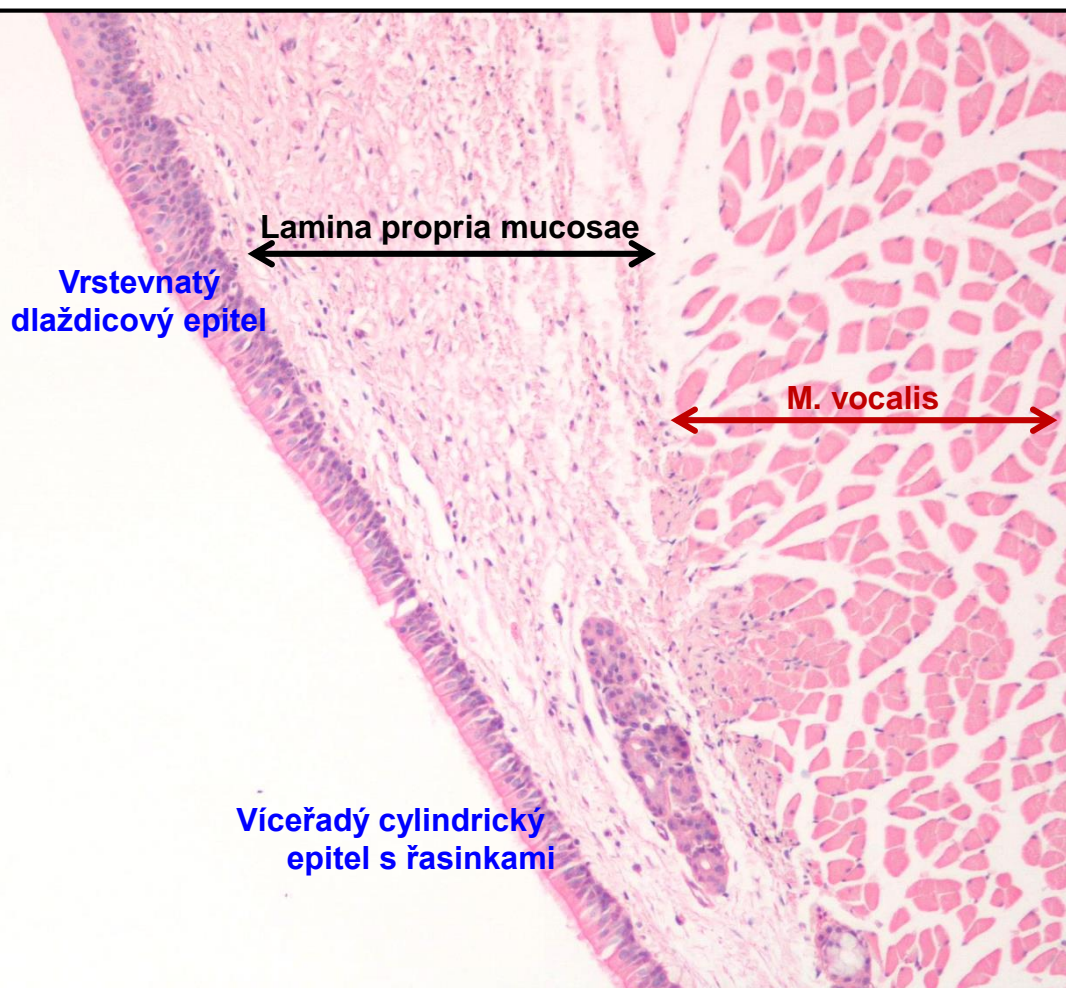
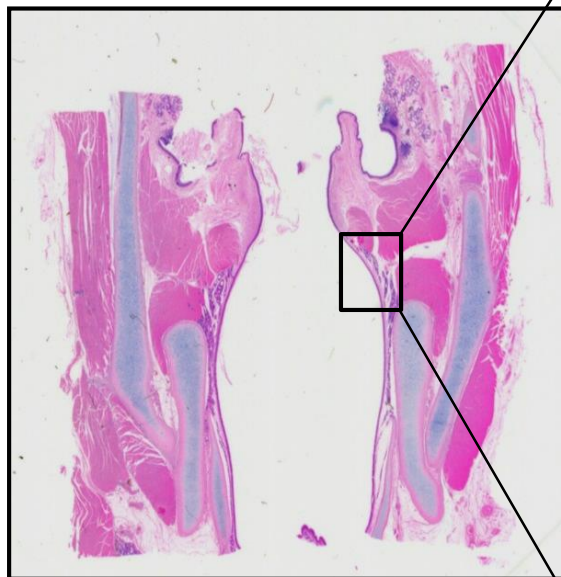
Plica vocalis



Reinkeho edém
exudát v Reinkeho prostoru
= chrplavý hlas

Larynx

Přechod epitelů na spodním okraji Plica vocalis



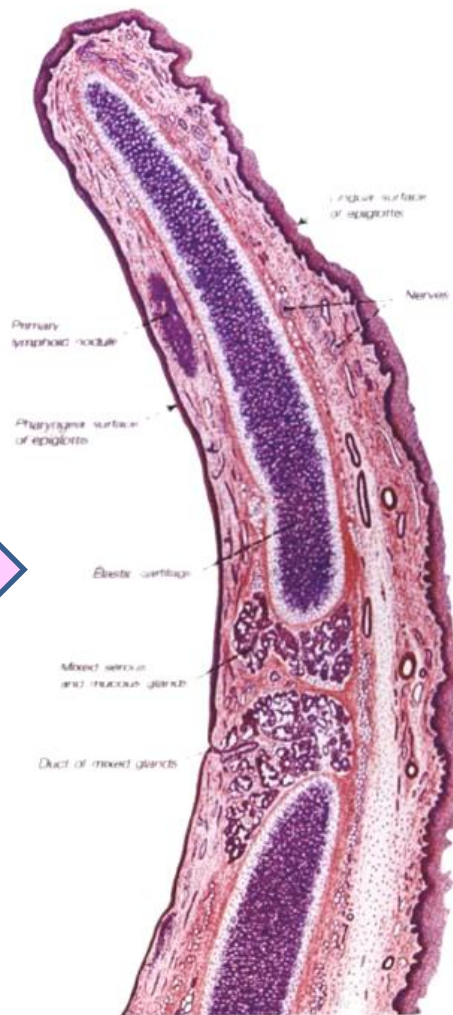
Larynx - Epiglottis

Laryngeální strana

Lingvální strana

Víceřadý cylindrický
epitel s řasinkami

Vrstevnatý
dlaždicový epitel



Trachea

Dýchací cesta
Extrapulmonární

Délka cca.: 12 cm
Průměr cca.: 2 cm

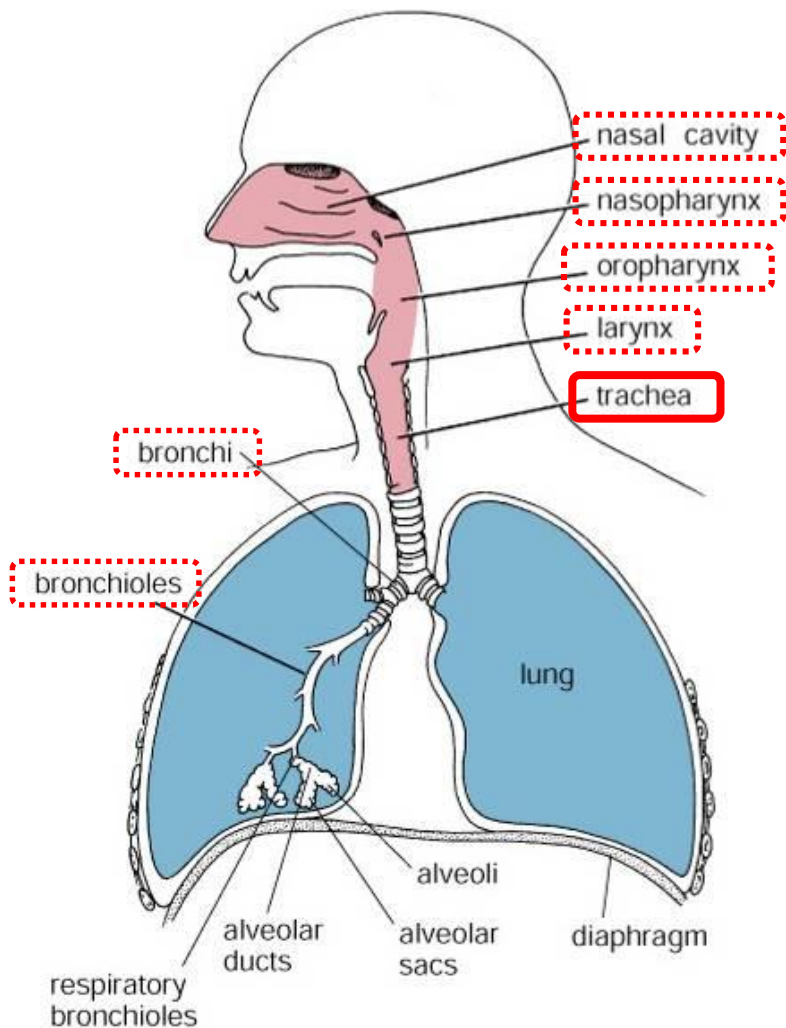
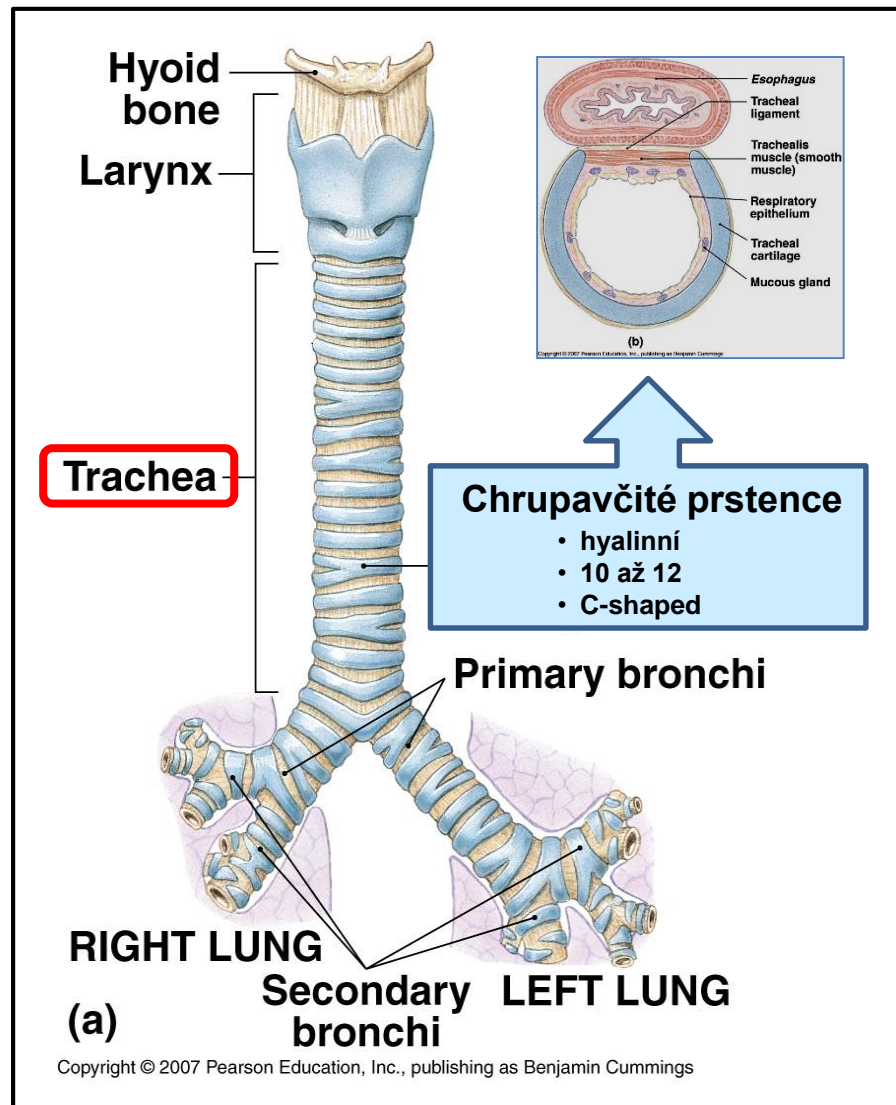
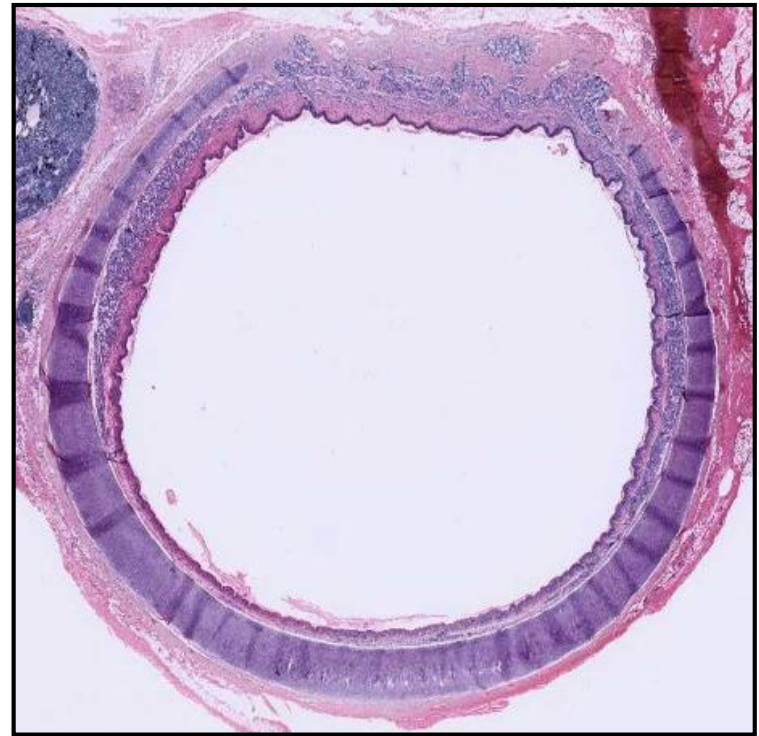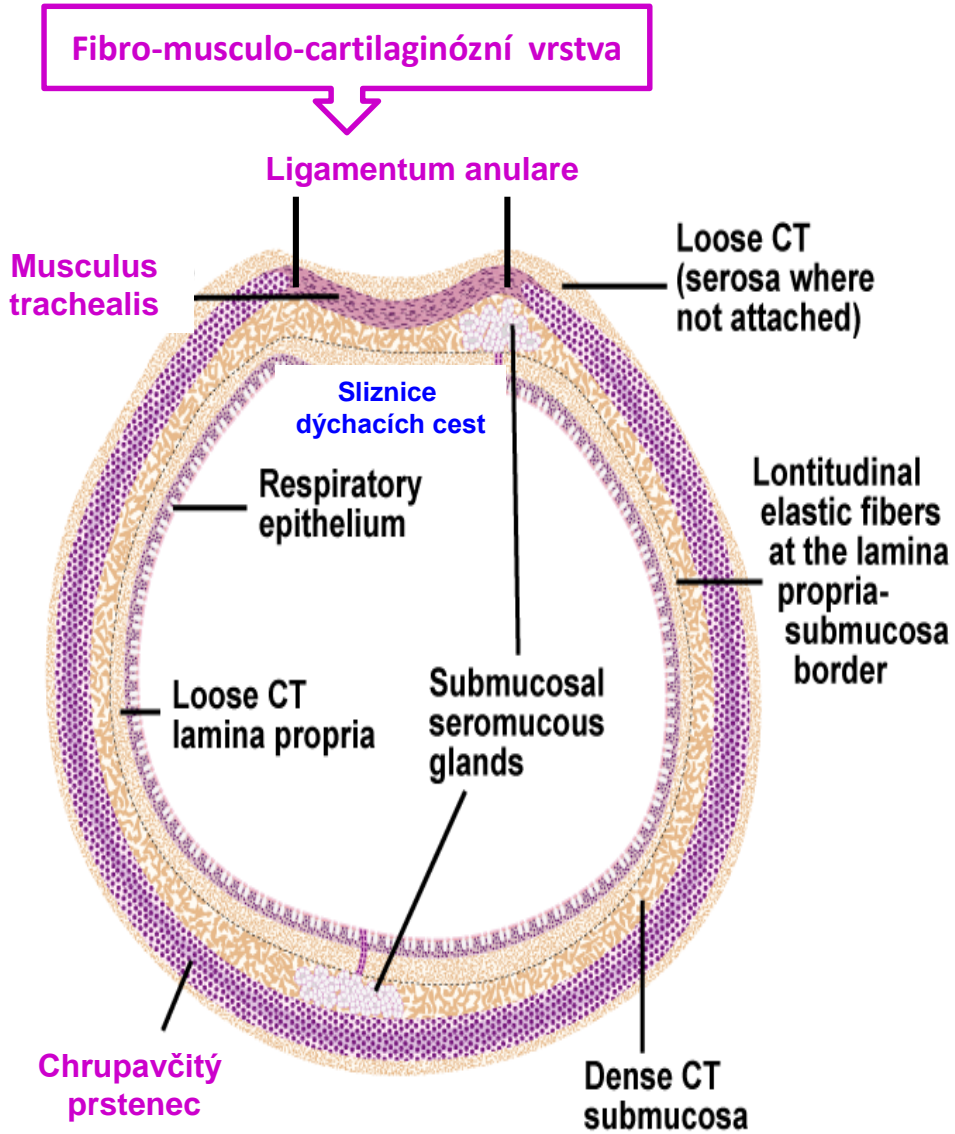


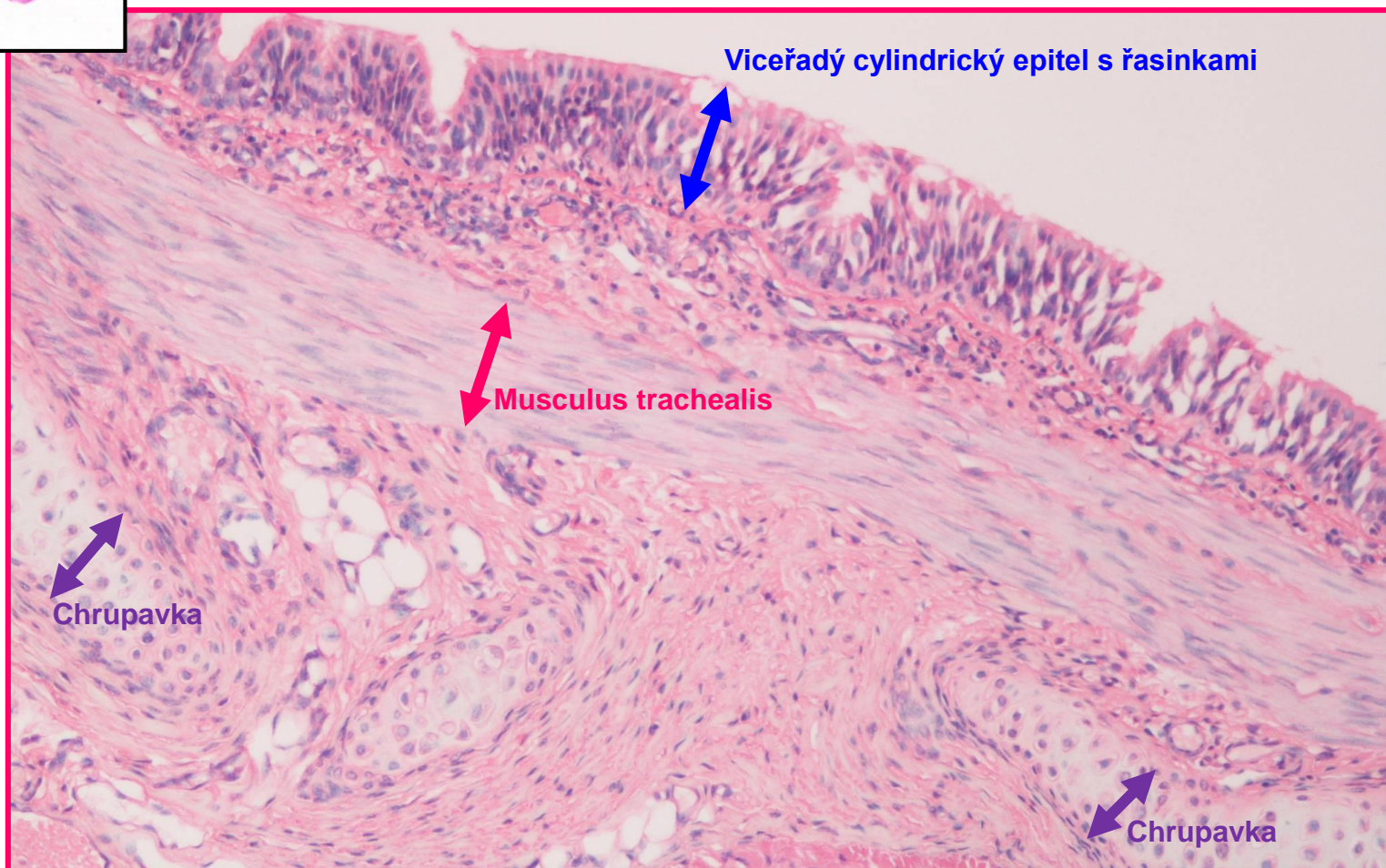
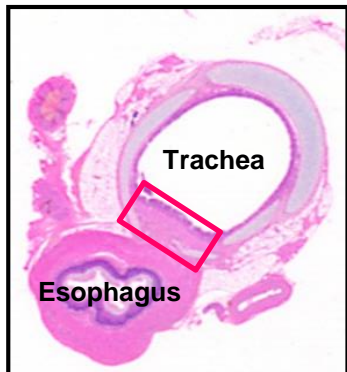
Figure 18.1. Diagram of respiratory passages.



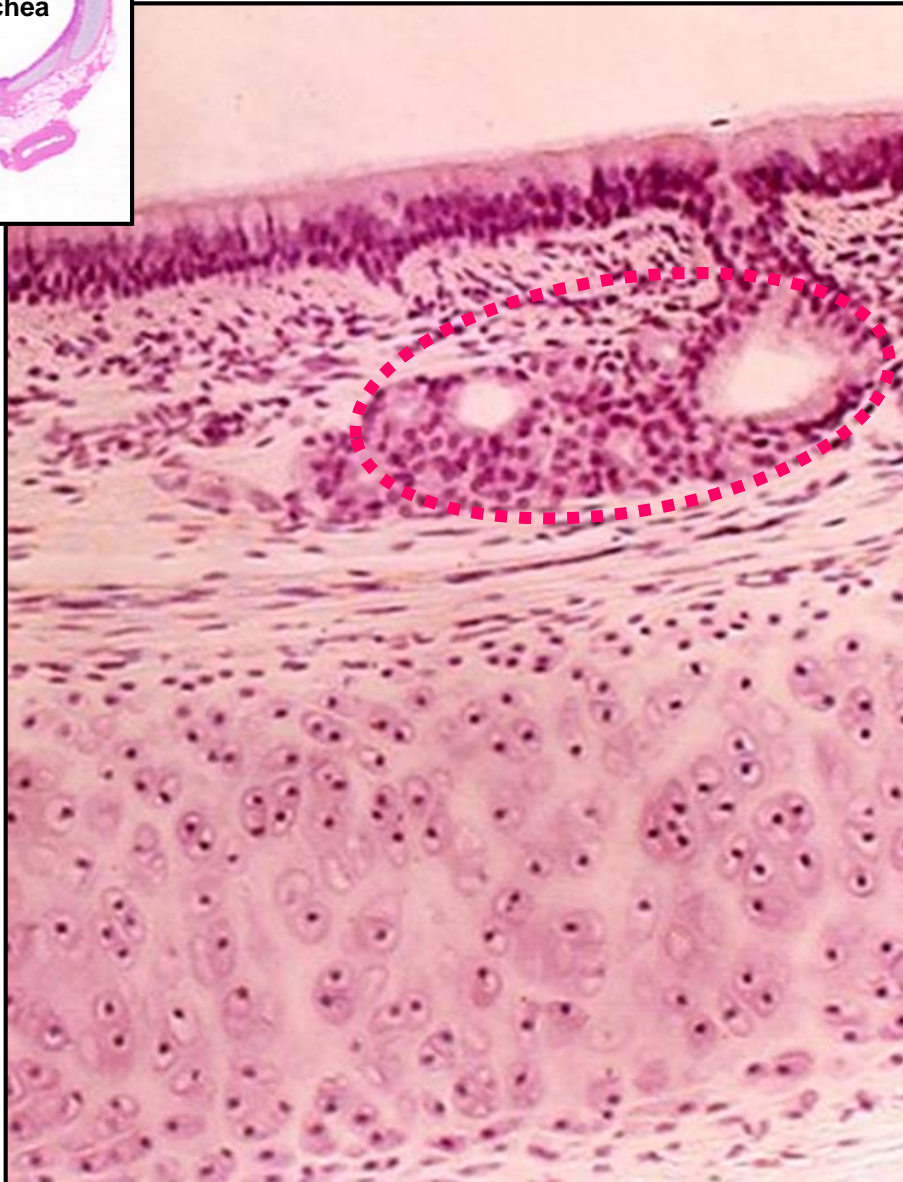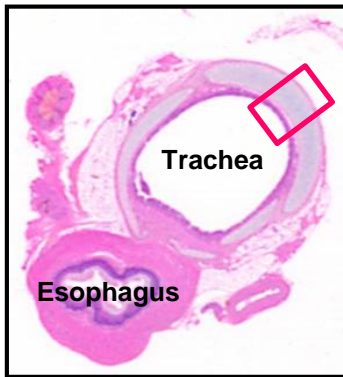
Trachea – příčný řez



Trachea - Stěna



Trachea - Stěna



Víceřadý cylindrický epitel s řasinkami

Lamina propria mucosae

• fibroelastické vazivo + lymfoidní buňky

Submucosa

• tlustá, husté fibroelastické vazivo
• četné seromucinózní žlázky – **Tracheální žlázky**
• bohaté krevní a lymfatické zásobení

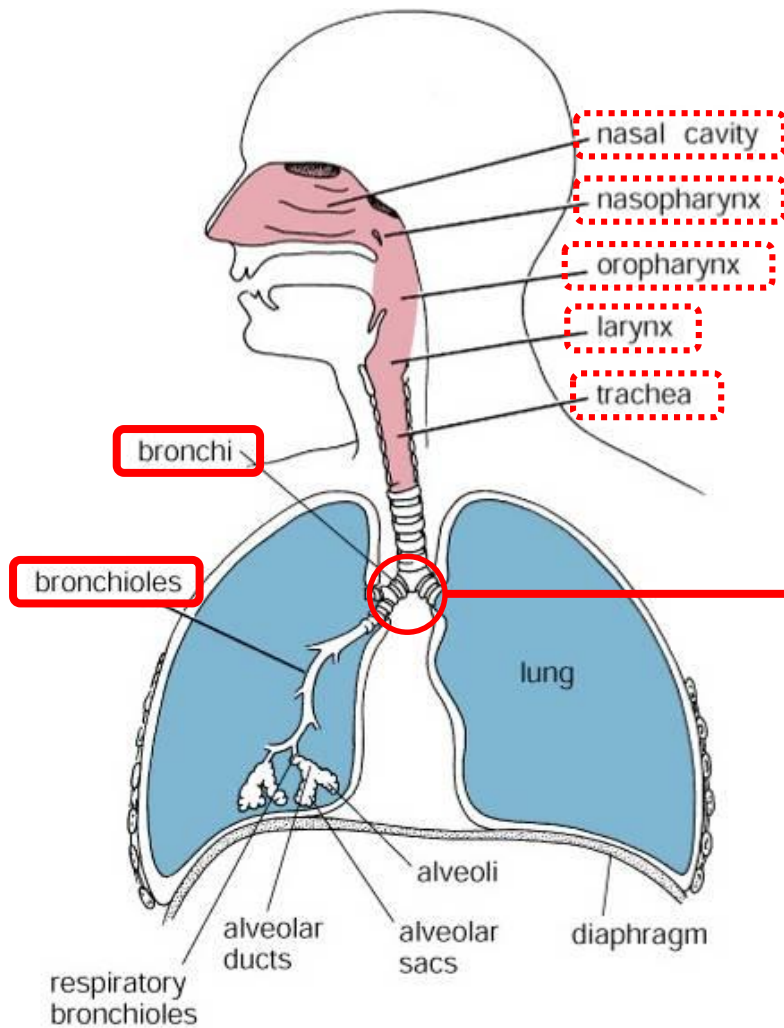
Perichondrium

Chrupavka

Adventitia

• fibroelastické vazivo

Bronchiální strom



Začíná bifurkací průdušnice

Primární bronchy – Extrapulmonární

- stejná stavba jako trachea
- menší průměr než trachea
- doprovázeny plicními arteriemi, žilami, and lymfatickými cévami

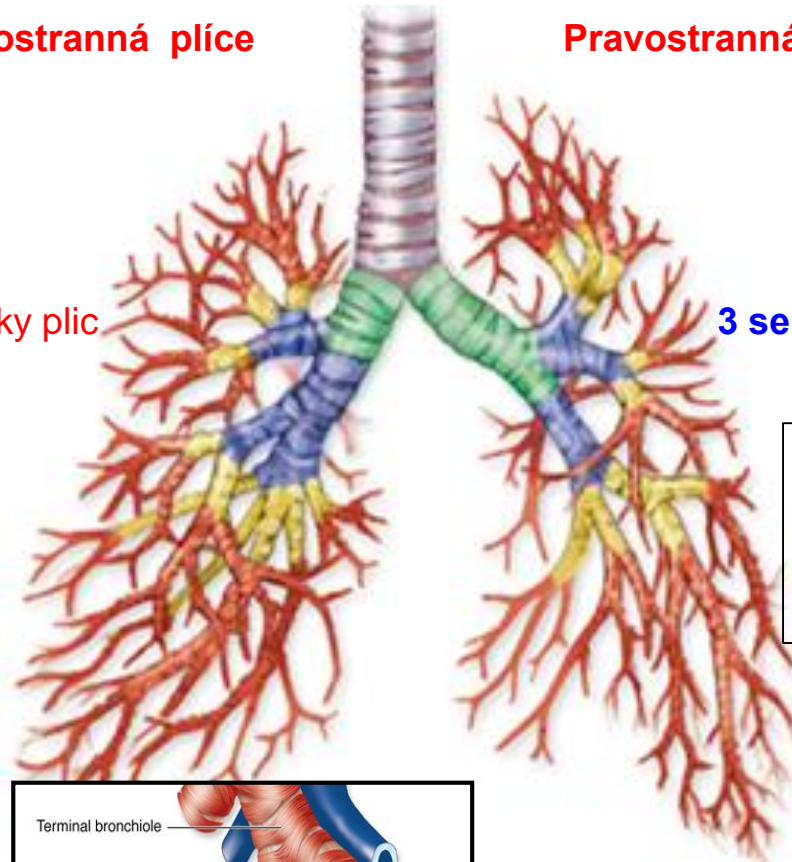
Figure 18.1. Diagram of respiratory passages.

Bronchiální strom

Celkem 15 to 20 dichotomických dělení

Levostranná plíce

Pravostranná plíce



2 sekundární bronchy – 2 laloky plic
(Lobární bronchy)

3 sekundární bronchy – 3 laloky plic
(Lobární bronchy)

Terciární bronchy (Segmentální bronchy)

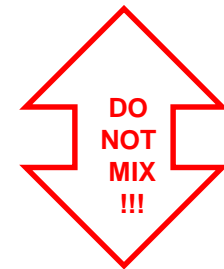- celkový počet 8/10
- průměr cca 8 mm
- další ramifikace 8x - 10x

Bronchopulmonární segment

- přibližně 10 % plíce
- vlastní cévní zásobení
- obdán fibrózním pouzdrmem
- impakt na chirurgii plic

Střední + Malé bronchy

- průměr cca 1 mm a menší
- chrupavky ve stěně

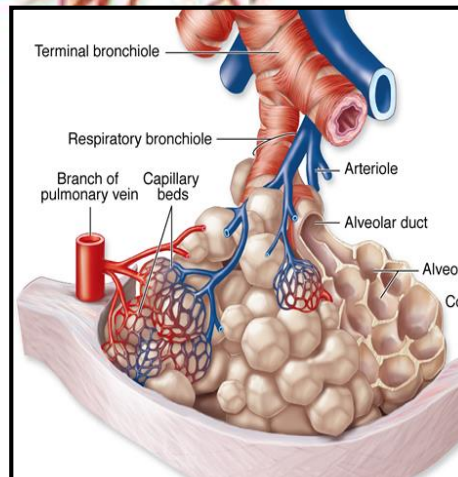


Primární bronchioly

- průměr cca 1 mm
- chybí chrupavka
- jeden PB definuje **plicní lalůček**

Terminální bronchioly

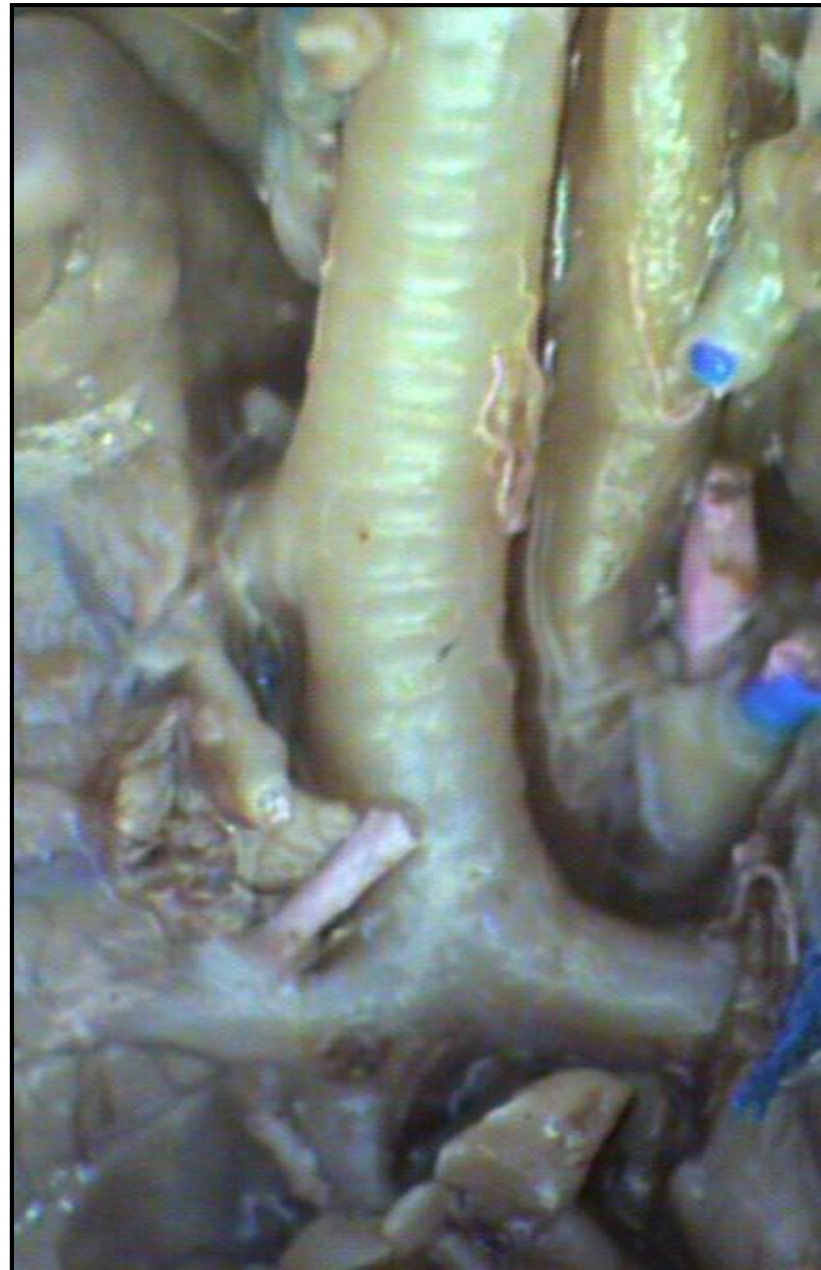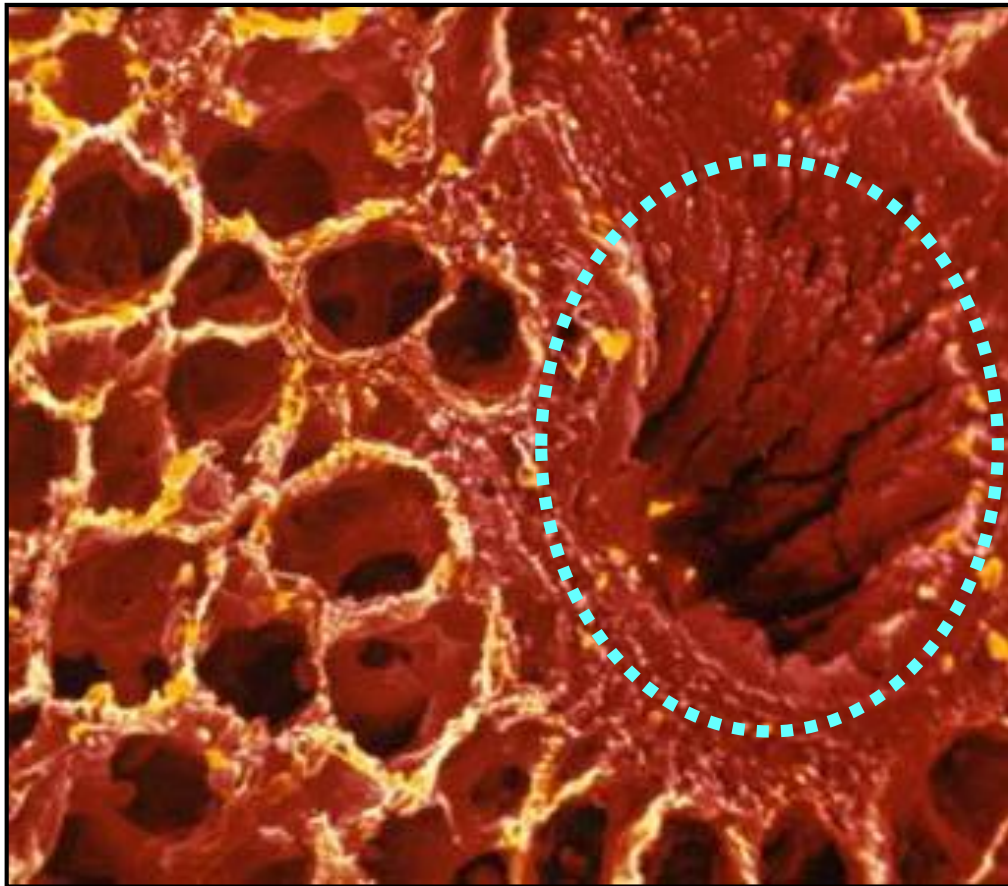
- 5 – 7 TB z jednoho PB
- průměr cca 0,5 mm



Plicní lalůček

- pyramidový tvar
- obdán velmi tenkým fibrózním pouzdrmem
- objem cca 1 – 2 cm³

Bronchy
makroskopický obraz



Bronchiální strom – Bronchy (lobární až malé)

Mucosa

- typický ep. dýchacích cest (nebo dvouřadý cylindrický)
- elastická vlákna v lamina propria
- Žlázy v lamina propria
- BALT v lamina propria (Bronchi-Associated Lymphoid Tissue)

Submucosa

- menší počet žlázek
- oddělena od lam. propria nepravidelnou vrstvou hladkosvalových buněk
- svalových buněk přibývá s klesajícím průměrem bronchiolů

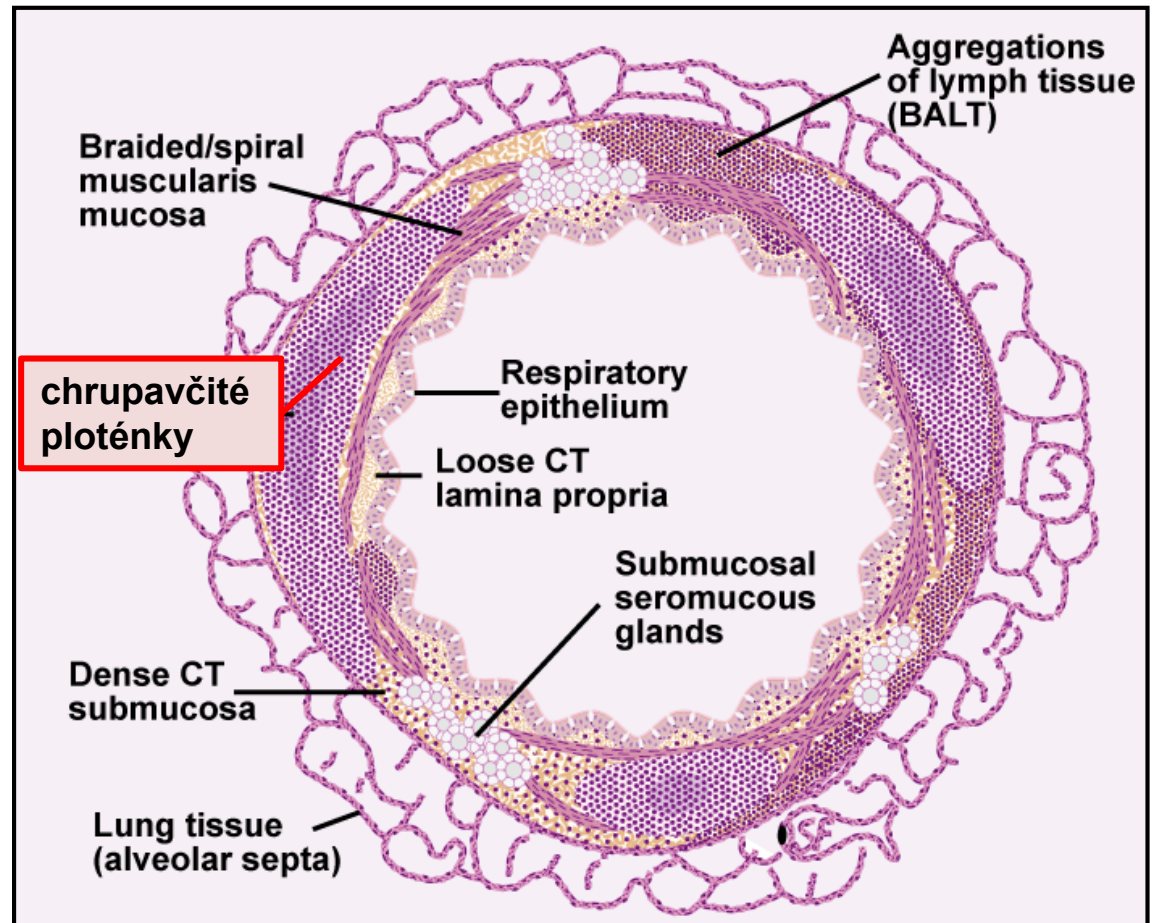
Fibro-chrupavčitá vrstva

- chrupavčité ploténky

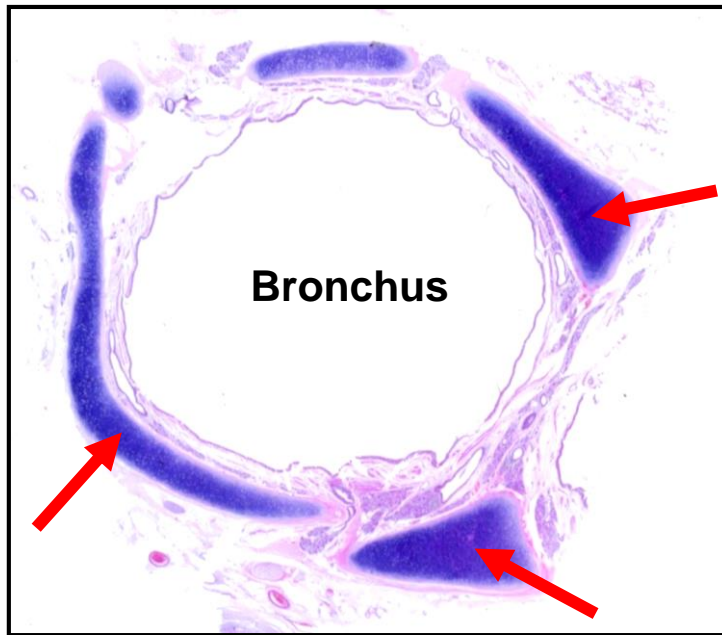

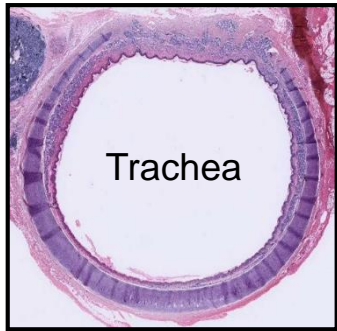
Průměr bronchů

- chrupavka
- žlázy
- pohárkové buňky
- výška epitelu

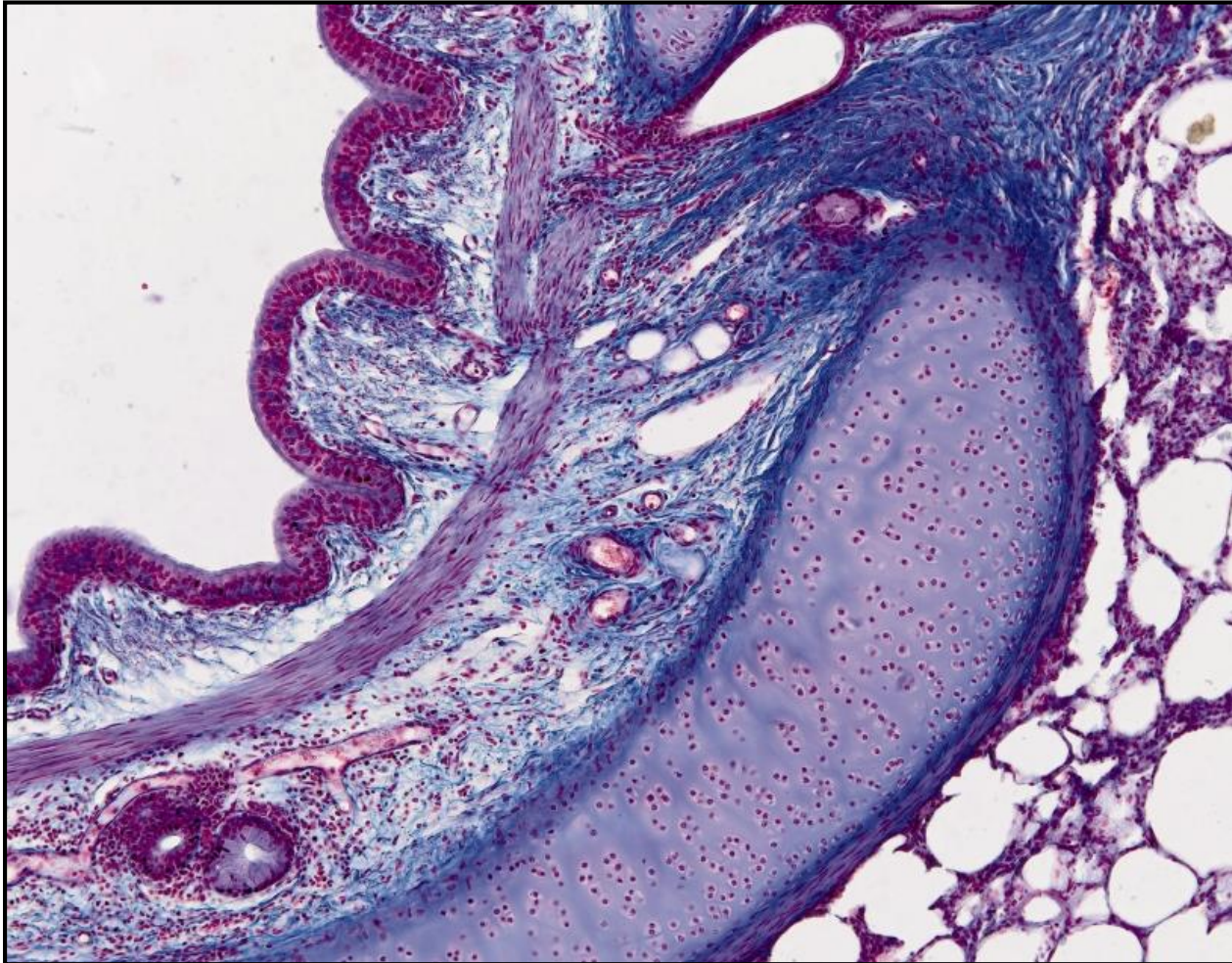
- elastická vlákna
- hladká svalovina



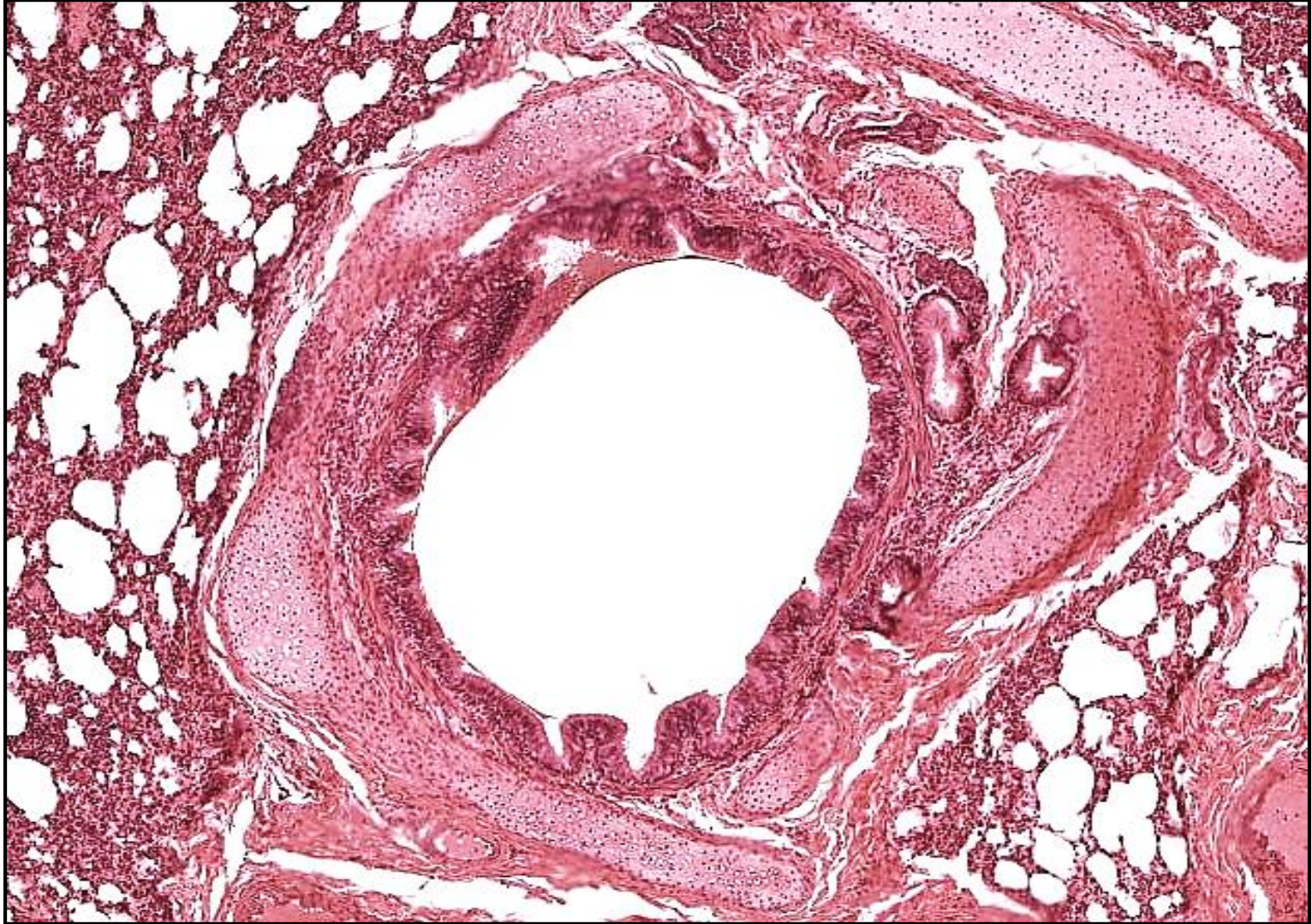
Bronchus – Chrupavčité ploténky



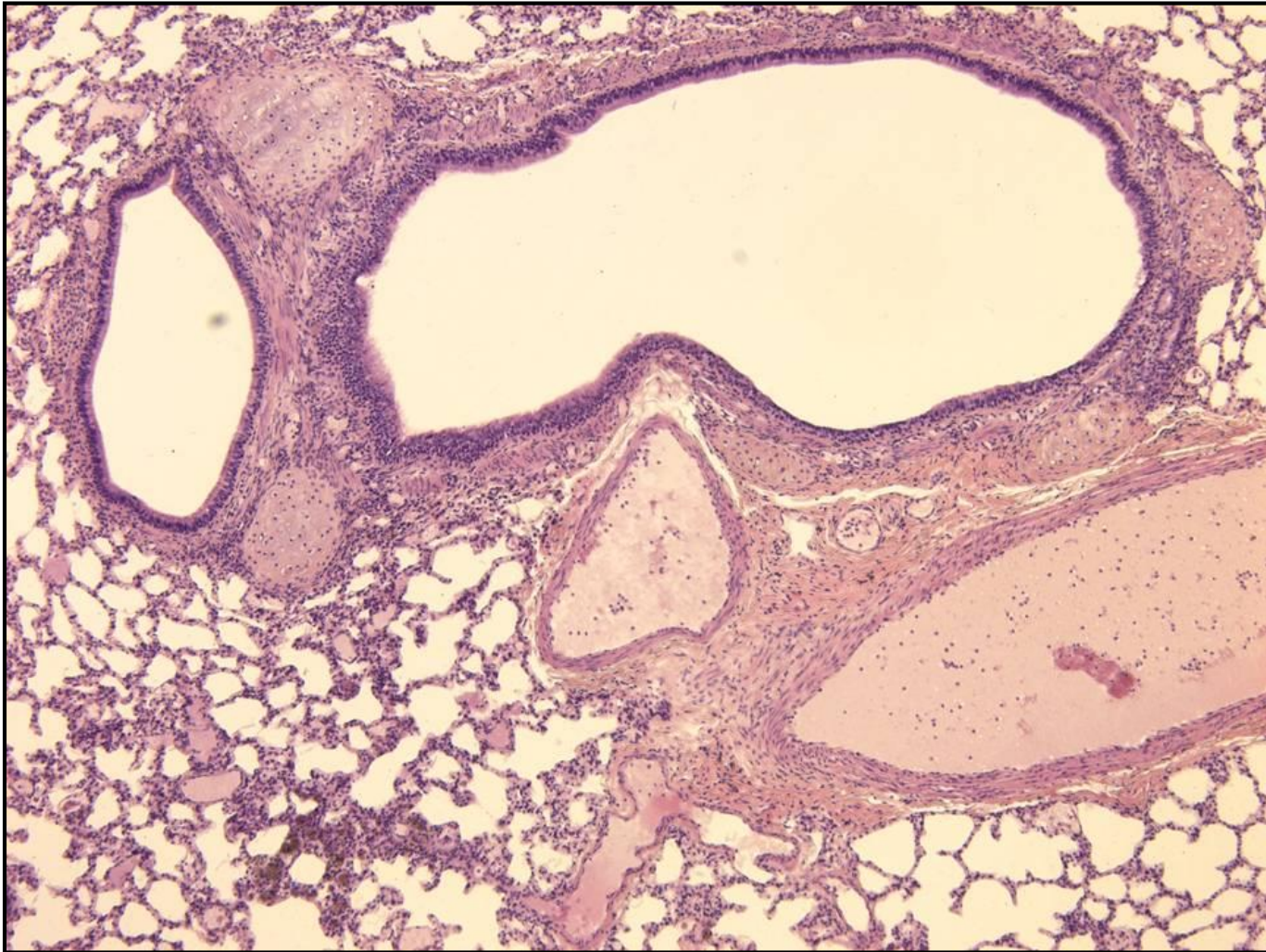
Bronchus - Intrapulmonární



Bronchus - Intrapulmonární



Bronchus - Intrapulmonární



Bronchioly - Primární + Terminální – Obecné vlastnosti

Stěna

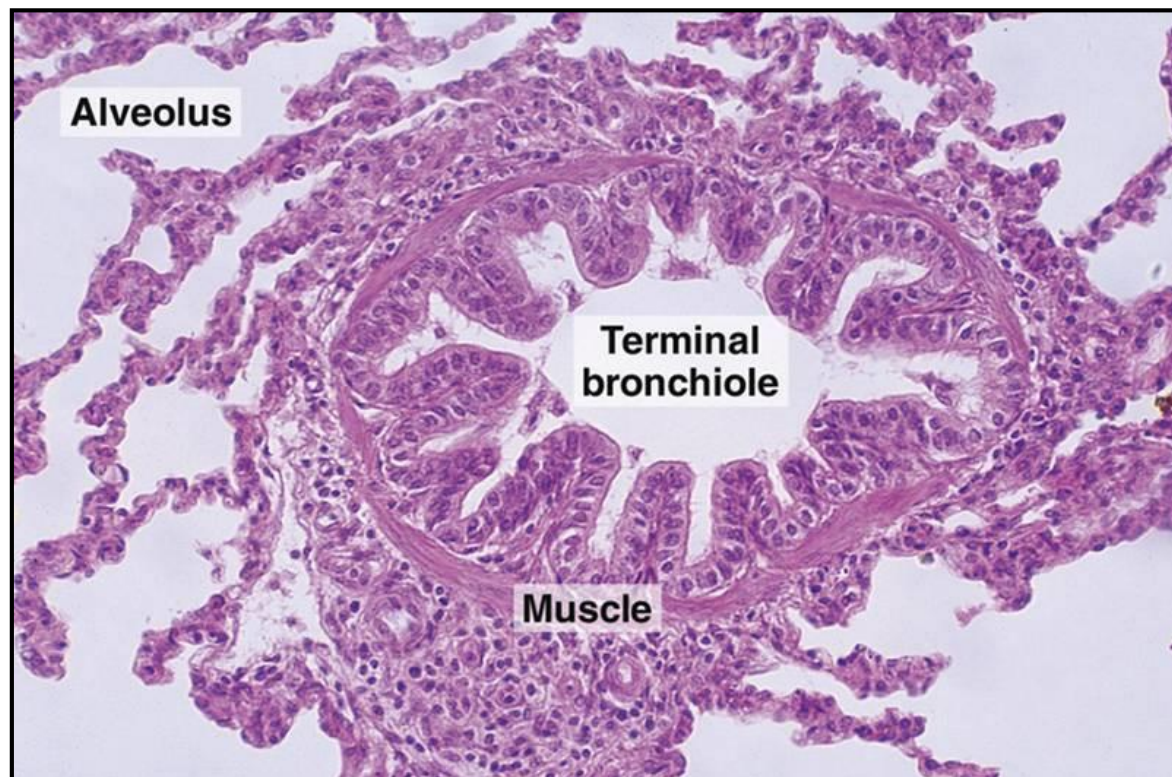
- mucosa + svazky hladkosv. buněk + elastická a kolagenní vlákna
- CHYBÍ chrupavka
- CHYBÍ žlázy

Epitelová výstelka

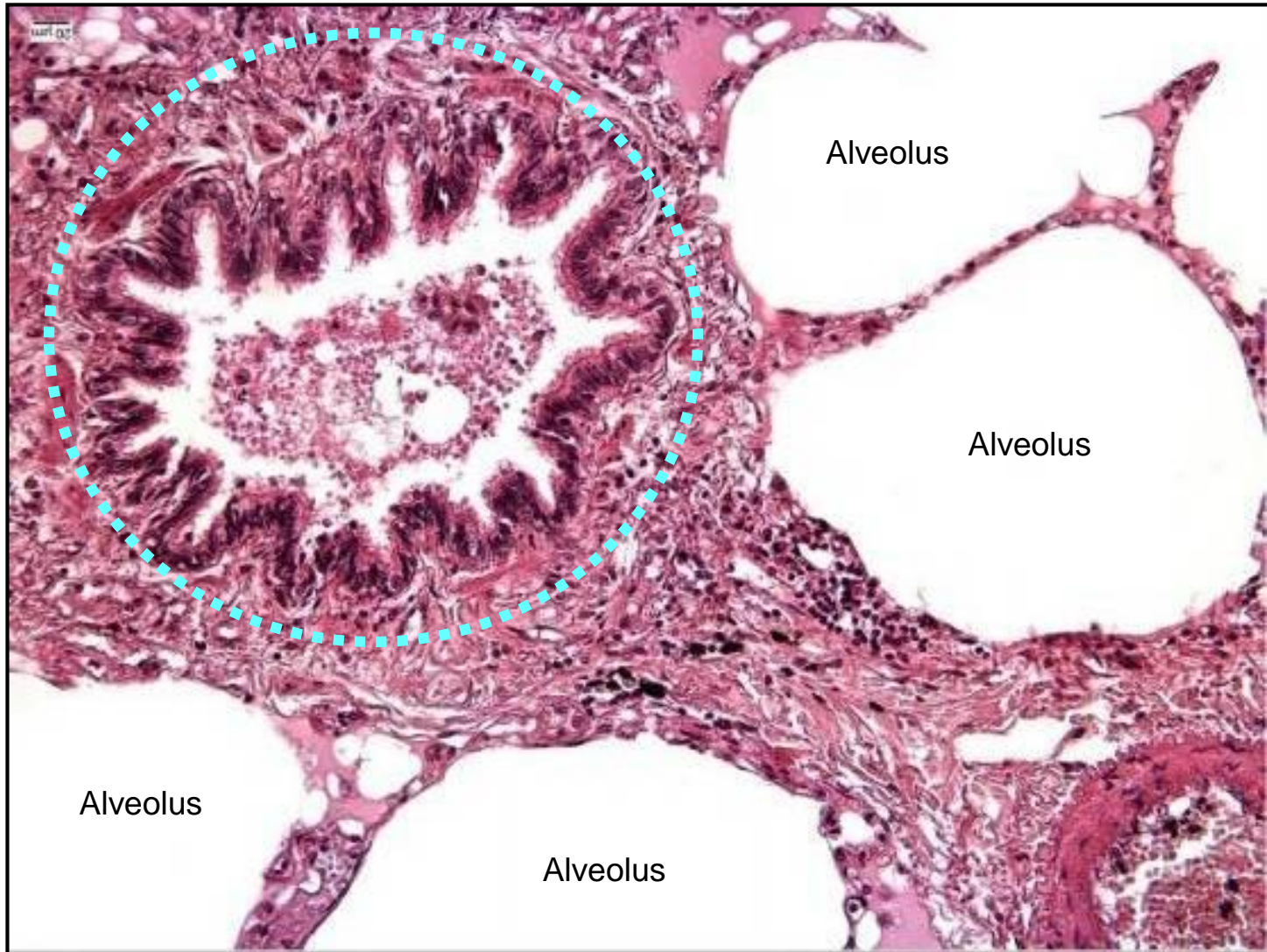
- jednoduchý cylindrický až kubický ep.
- mnoho epitelových buněk má řasinky
- žádné pohárkové buňky
- kyjovité buňky (dříve Clara buňky)

Kyjovité buňky

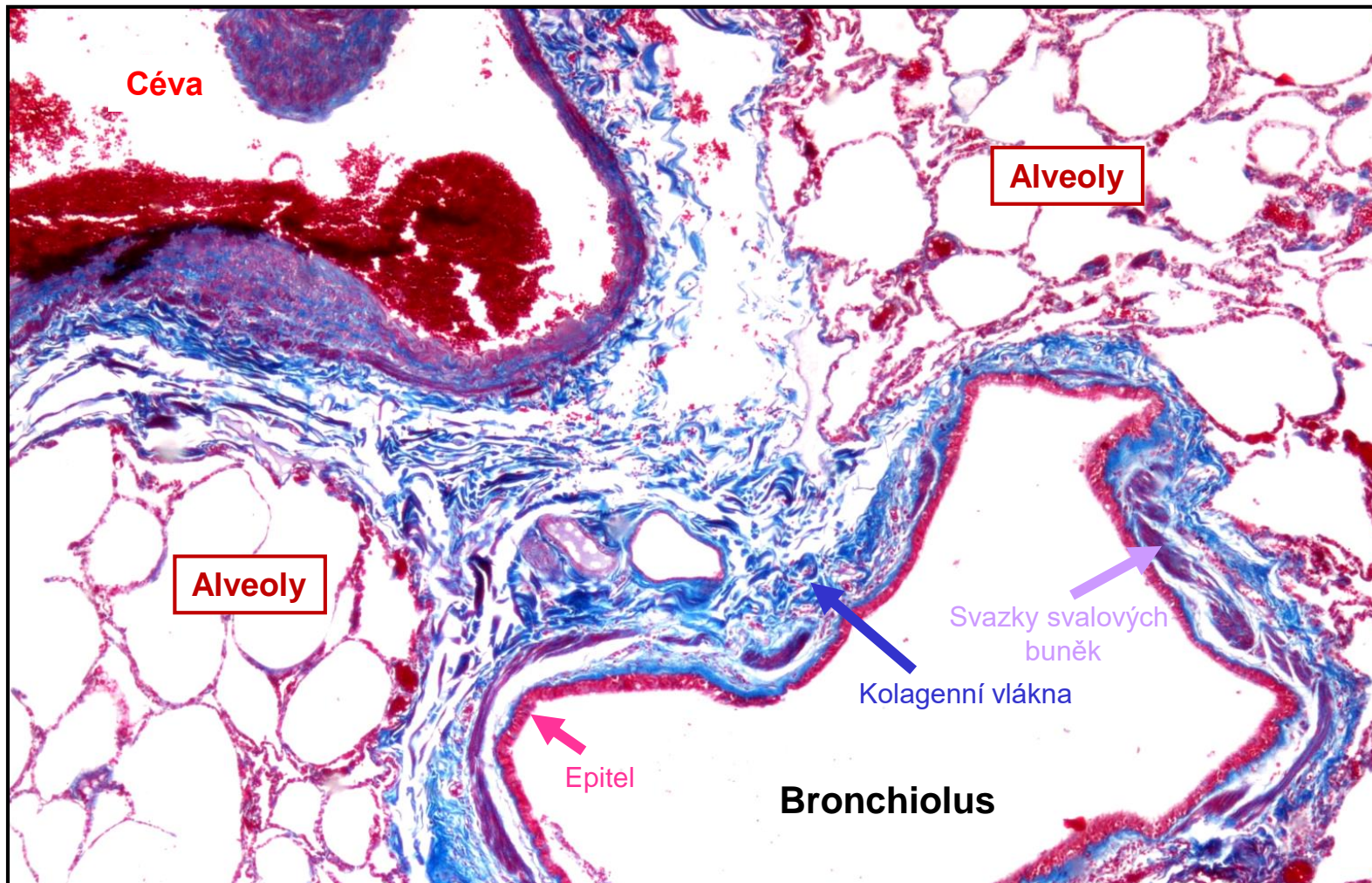
- tvar kupole
- apex s mikrovlky
- sekrece
(antimikrobiální látky, surfaktanty)
- P450 enzym (detoxifikace)
- kmenové buňky pro tuto oblast



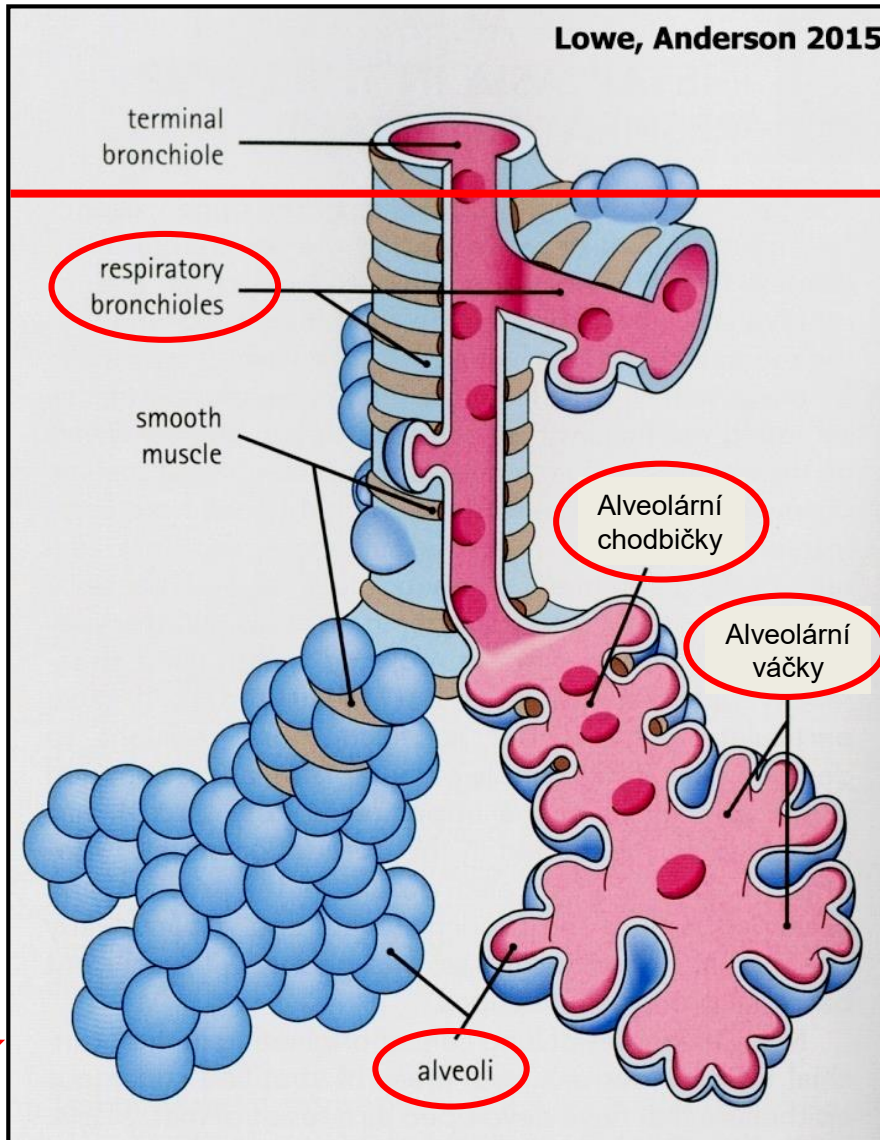
Bronchiolus



Bronchiolus



Respirační oddíl



Terminální bronchioly

Žádné alveoly



Respirační bronchioly

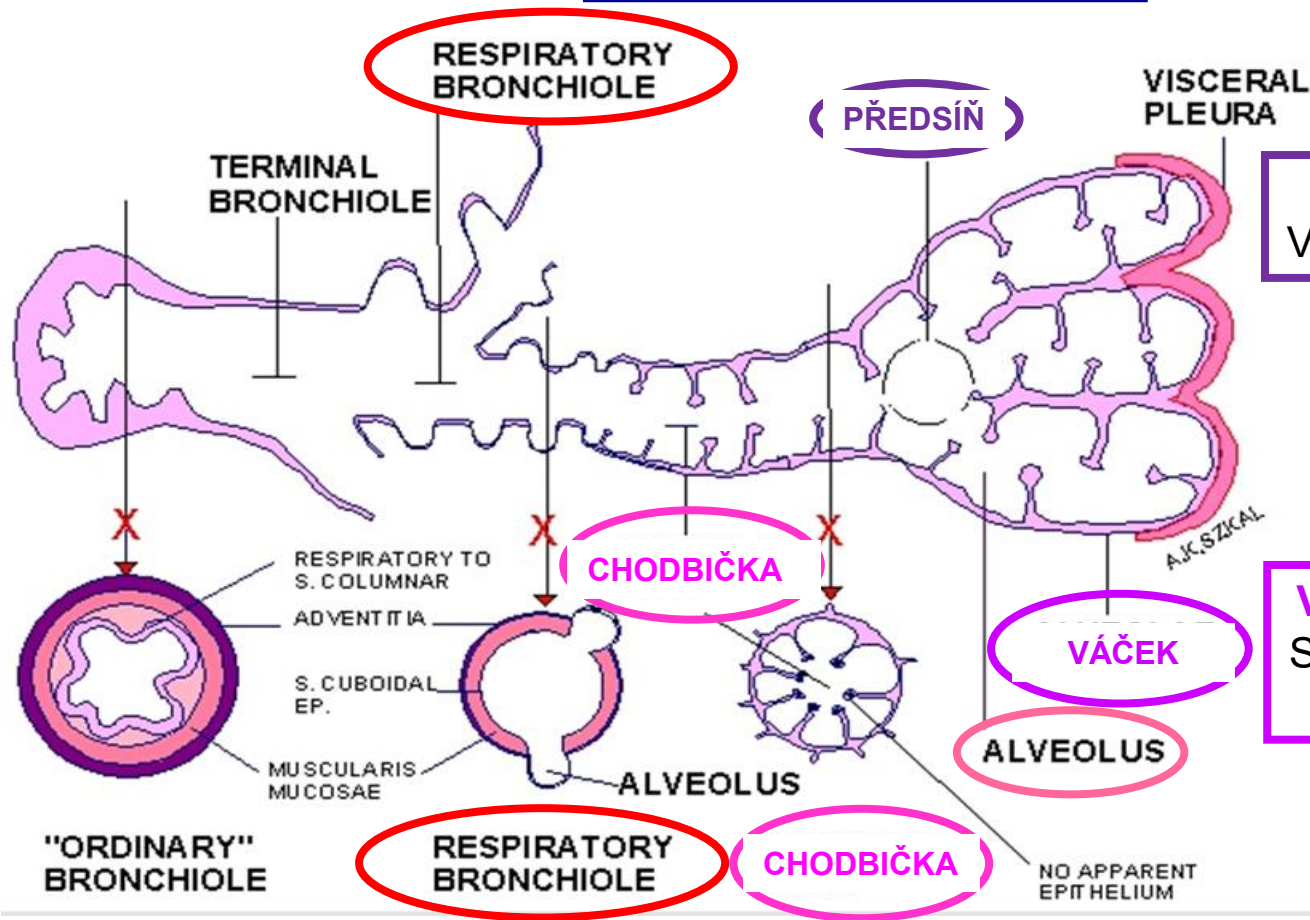
Vyklenující se alveoly

PŘIPOMENUTÍ

Plicní lalůček

- definován jedním primární bronchiolem
- obsahuje 5 až 7 terminálních bronchiolů
- pyramidový tvar
- obdán velmi tenkým fibrózním pouzdrům
- objem 1 – 2 cm³

Respirační oddíl



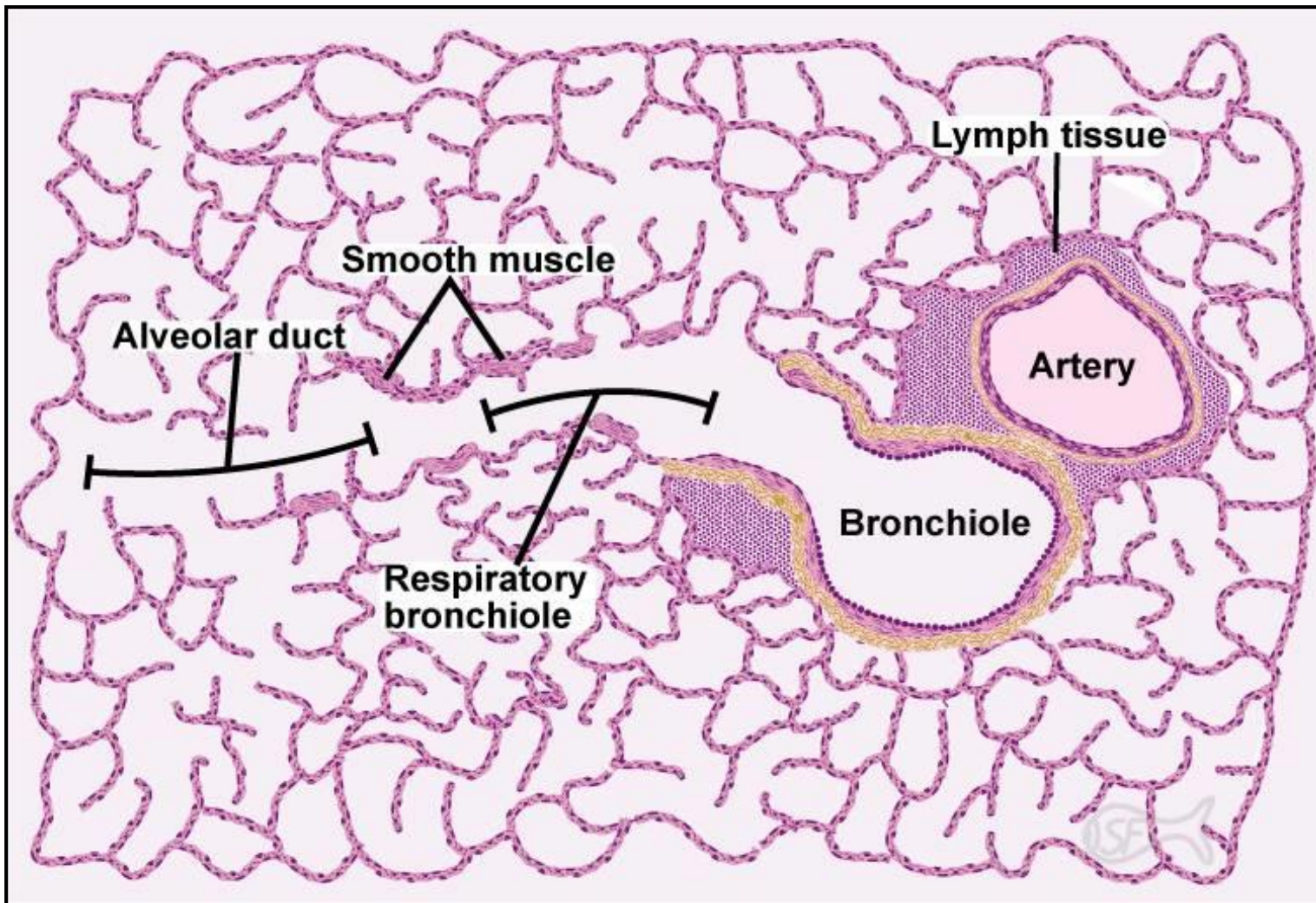
Předsíň - Atrium
Vstup do alveolárního vaku

Váčky - Sacculi alveolares
Skupiny alveolů otevřených do společné předsíně

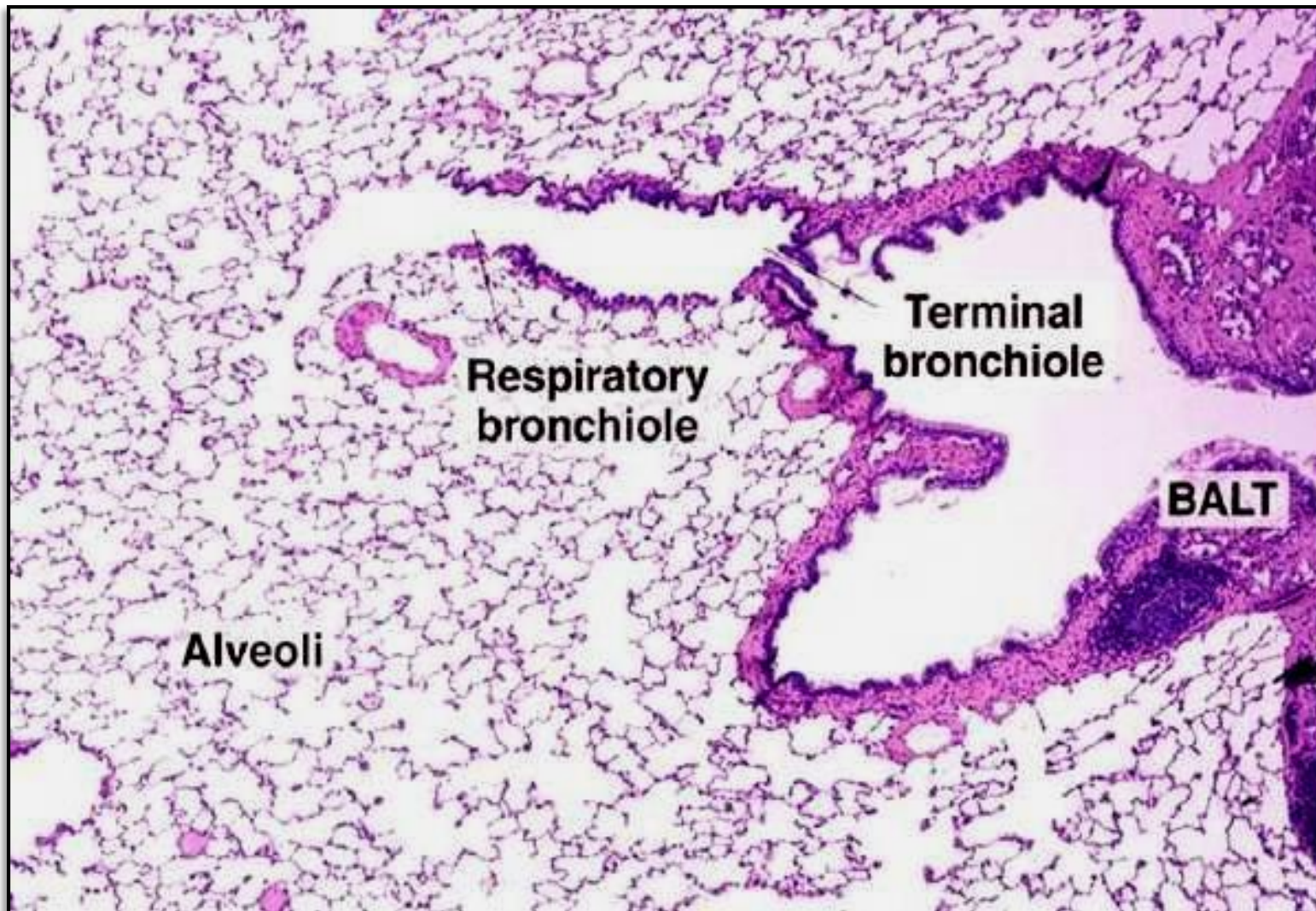
Chodbičky - Ductus alveolares – stěna tvořena:

- skupinami kubických buněk
- individuálními alveoly
- elastickými vlákny
- hladkosvalovými buňkami kolem vstupů do alveolů

Respirační oddíl



Respirační oddíl



Respirační oddíl

Terminal bronchiole

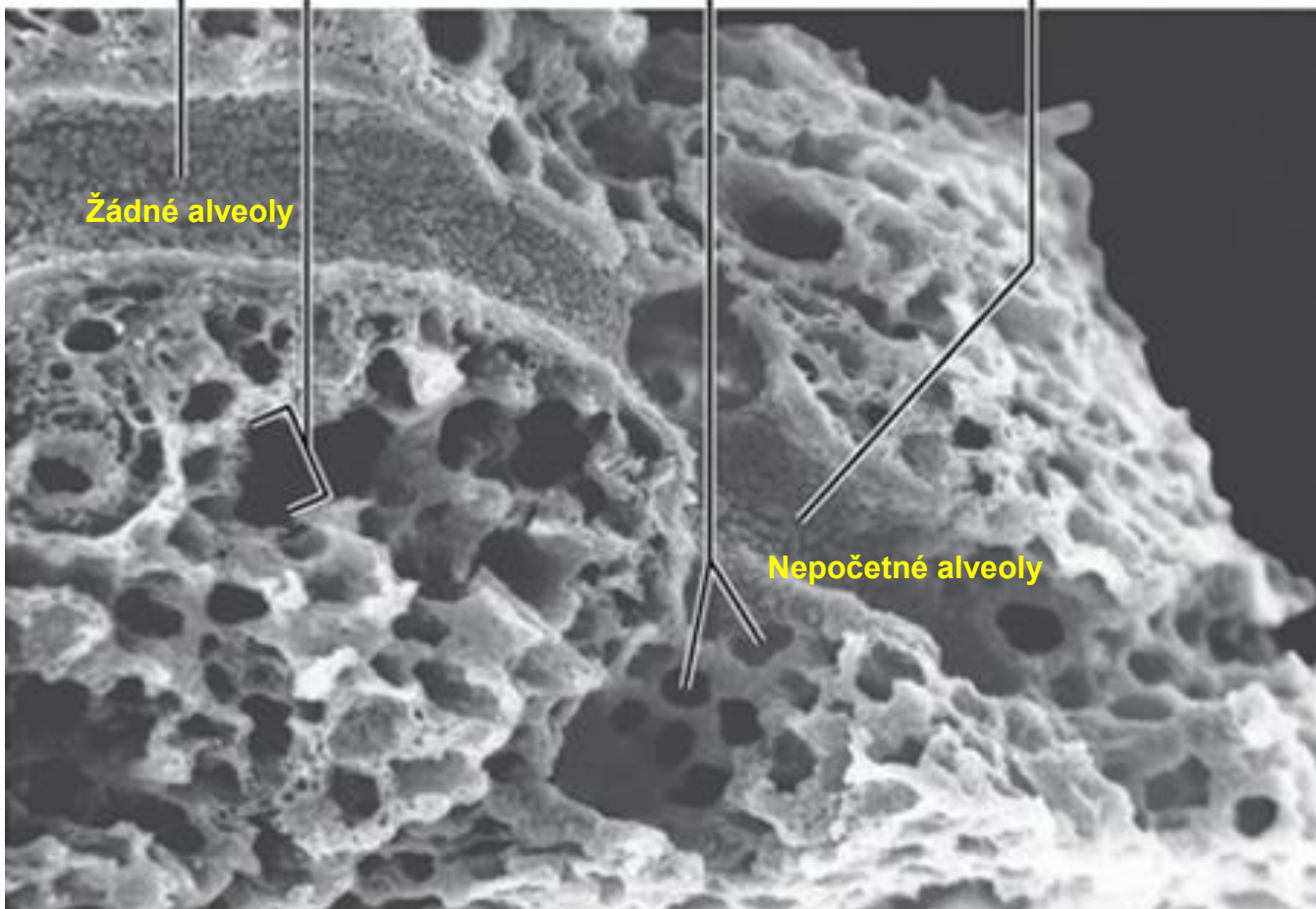
Alveolární chodbička

Alveoli

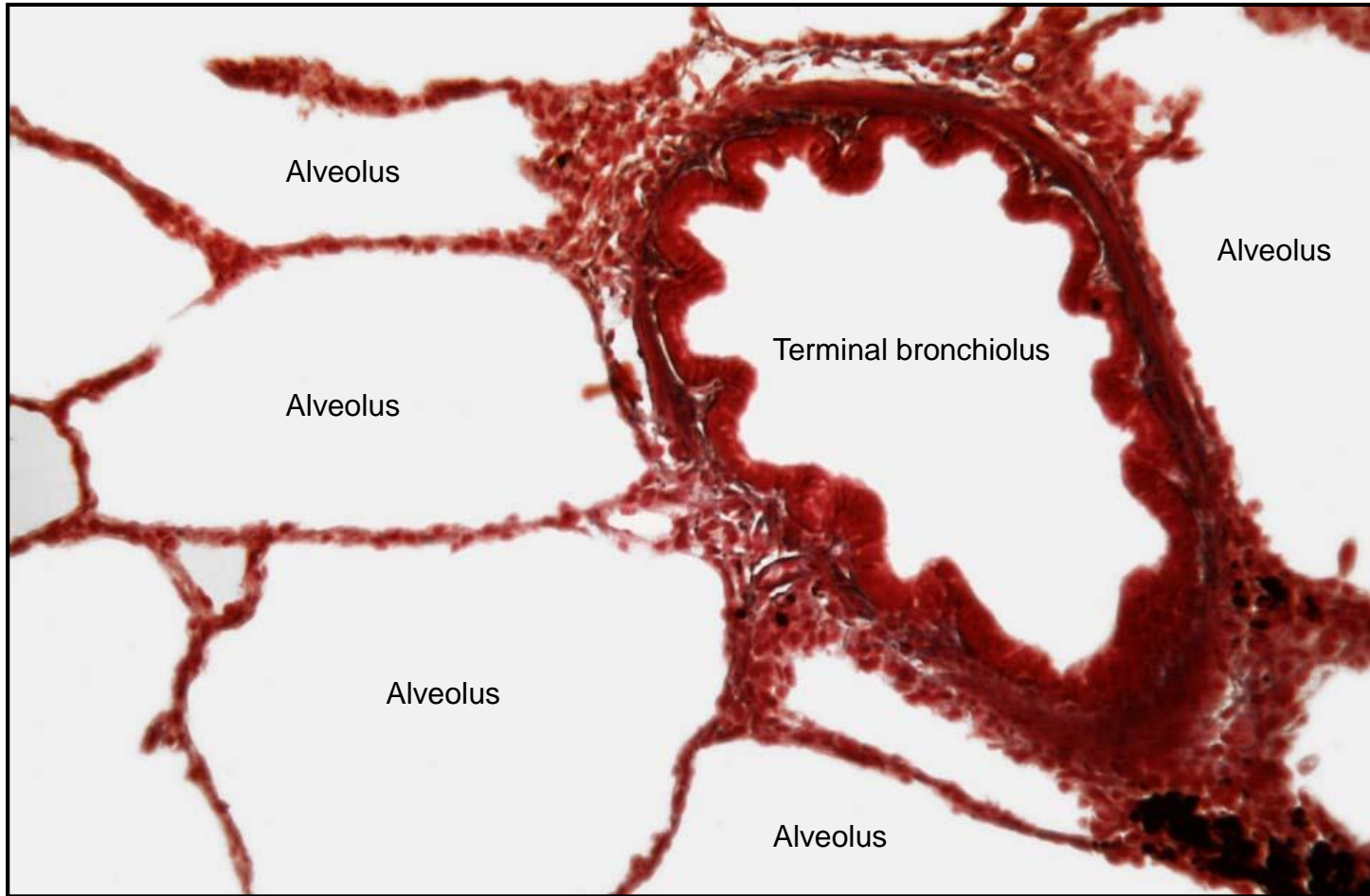
Respiratory bronchiole

Žádné alveoly

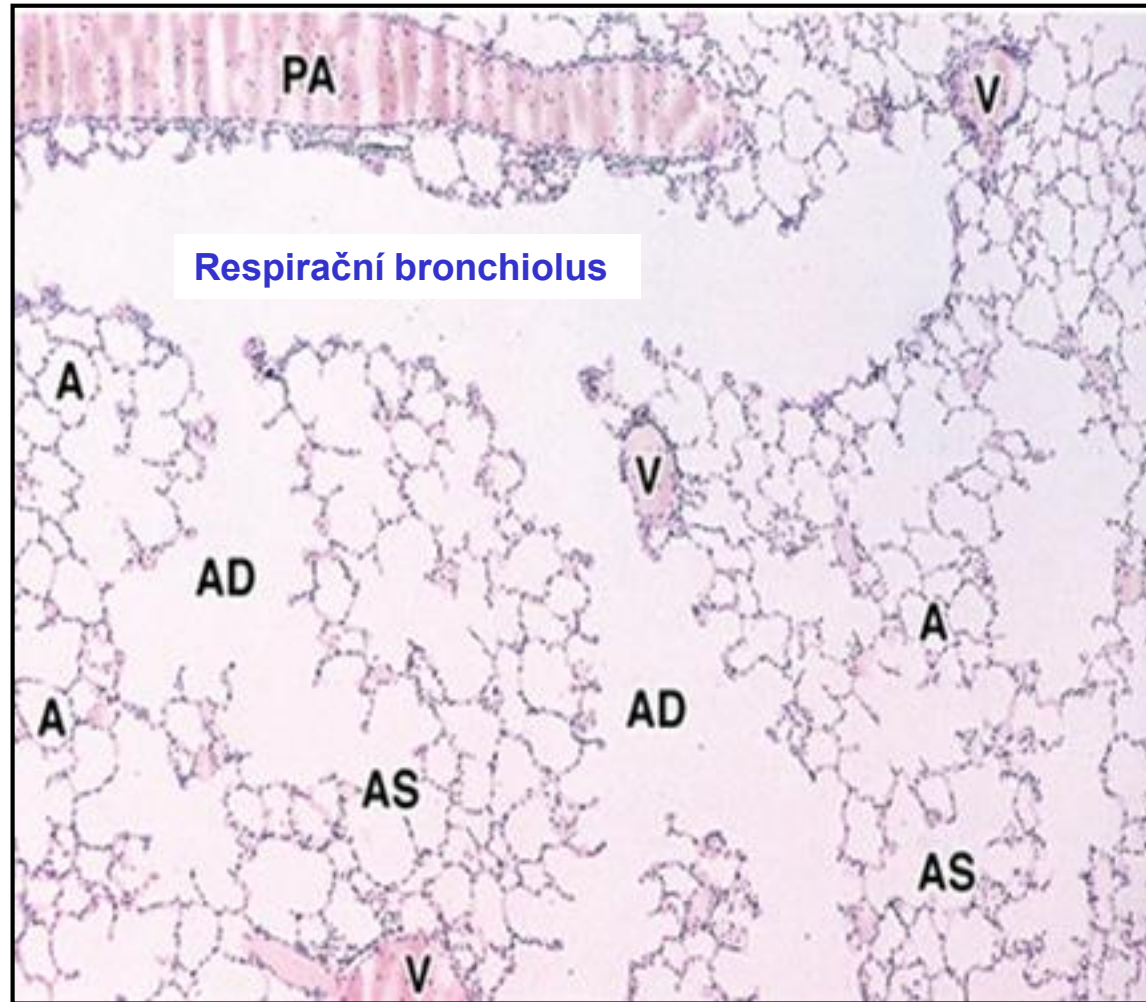
Nepoččetné alveoly



Terminální bronchiolus – nevyklenují se z něj alveoly



Respirační bronchiolus – vstupy do alveolů



AD - Alveolar duct

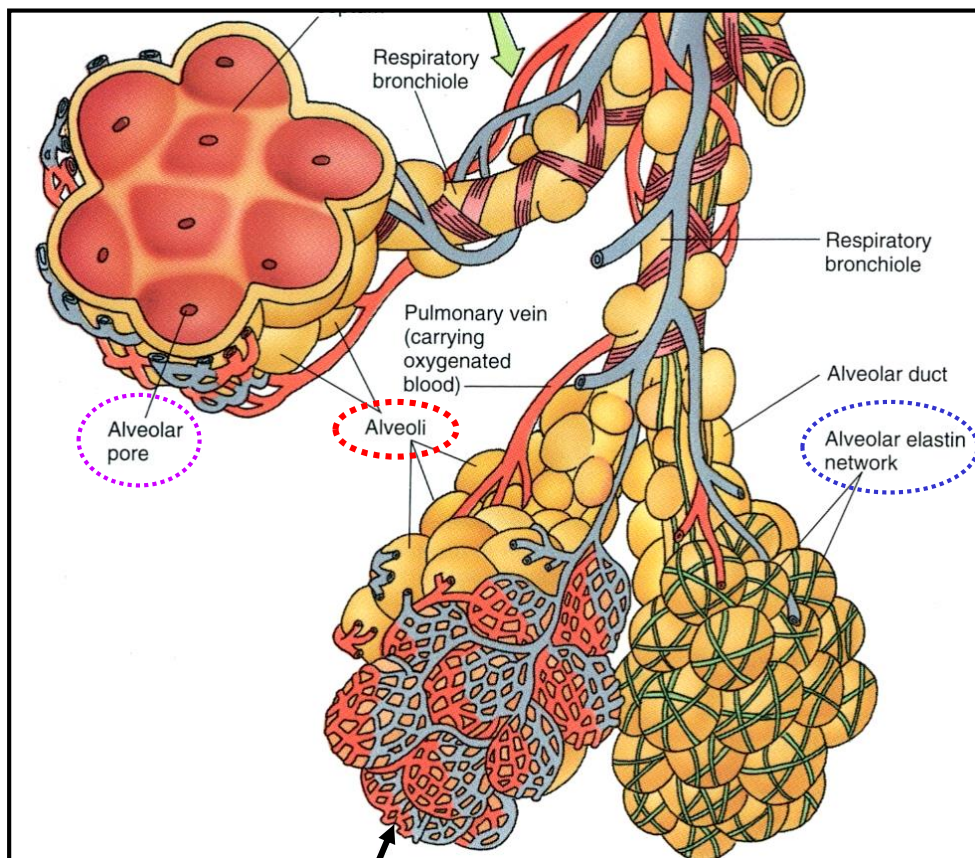
AS – Alveolar sac

A - Alveolus

V – Vein

PA – Perialveolar artery

Alveoly – Plicní sklípky



Kapiláry s celistvou stěnou

Místo výměny plynů

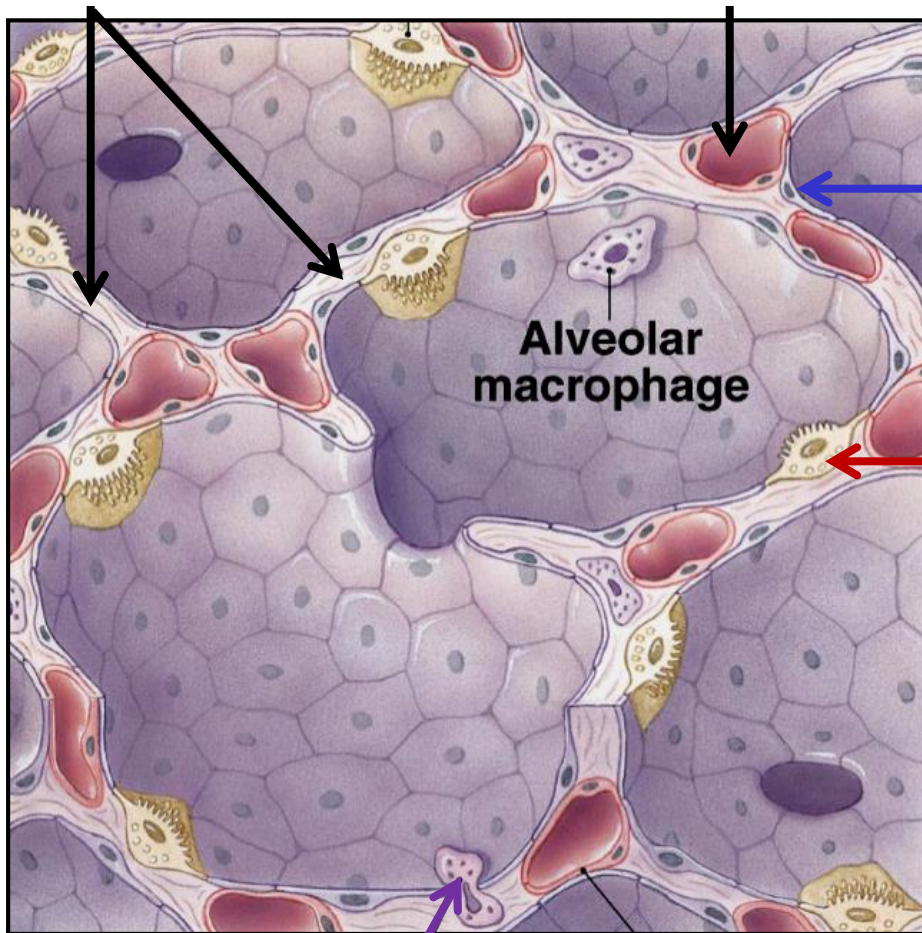
Features

- průměr cca 200 μm
- celkový počet cca 300 millionů
- celková plocha cca 100 – 140 m^2
- interalveolární septa (elastin + kolagen typu III)
- alveolární póry (Kohnovy; 8 – 60 μm průměr)

Alveoly – Plicní sklípky

Elastická vlákna

Kapilára



Pneumocyty typu I (membranózní)

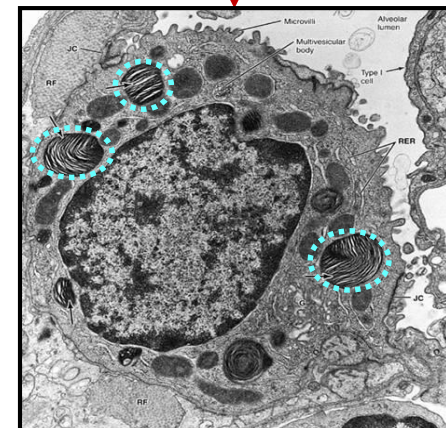
- velmi ploché – cca 80 nm
- okluzní spoje
- cca 95% alveolárního povrchu

Pneumocyty typu II (granulární)

- kubické (10 μm)
- početnější než pneumocyty typu I
- lamelární tělíska – surfaktanty SP-A, -B, -C, -D
- kmenové buňky (pro pneumocyty typu I a II)

Alveolární makrofág – „prašná buňka“

- migratorní
- některé migrují do hltnanu kde jsou spolknuty či vykašlány
- některé migrují lymfatickými cévami



RDS (syndrom respirační tísně)
nedostatek surfaktantu – kolaps alveolů

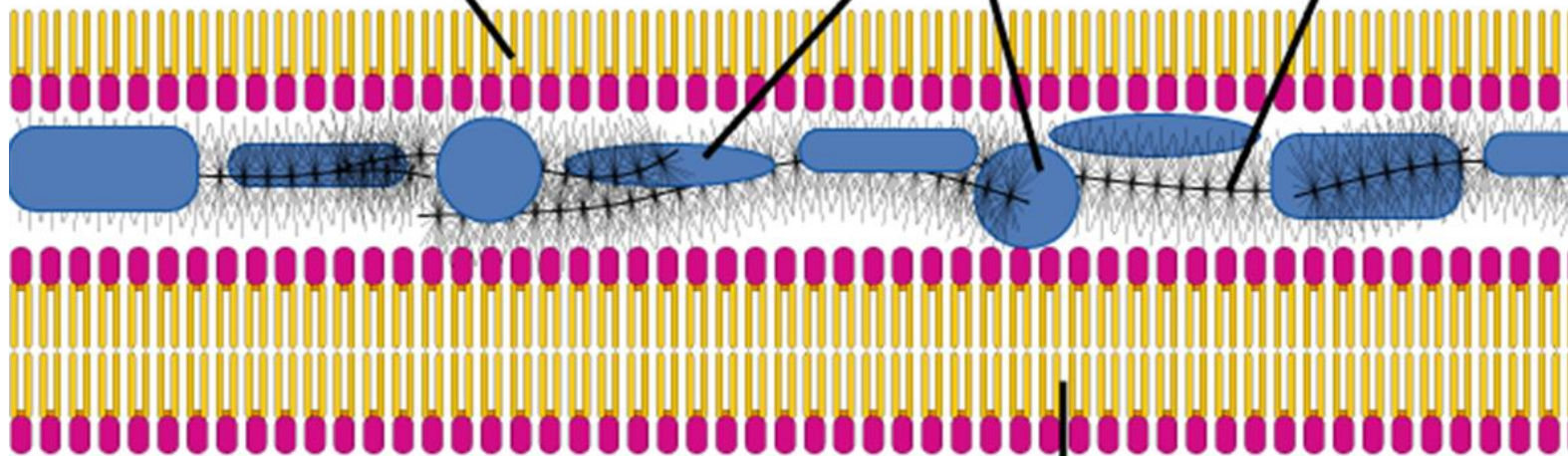
Alveoly - Surfaktant

Lumen alveolu

Phospholipid monolayer
with hydrophobic tails
facing air

Surfactant proteins

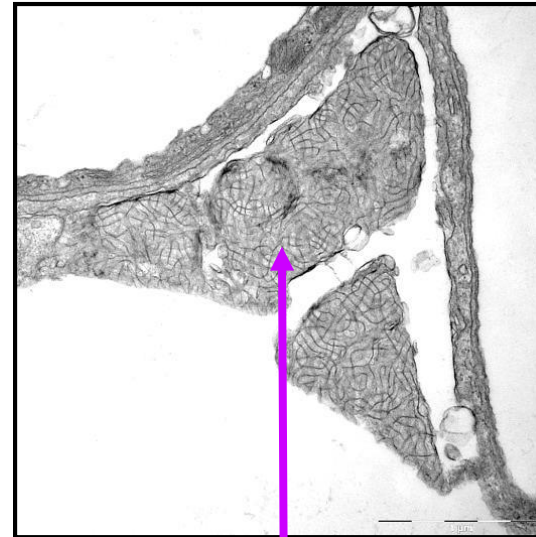
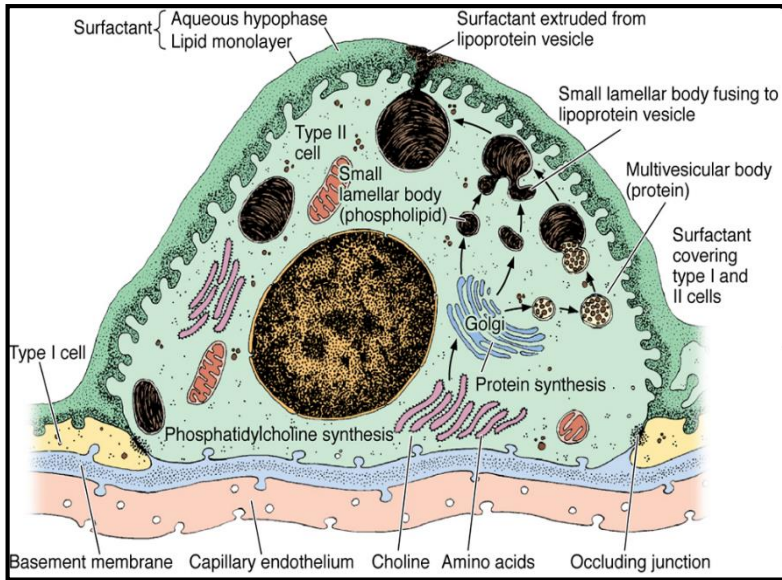
GAGS trap
water



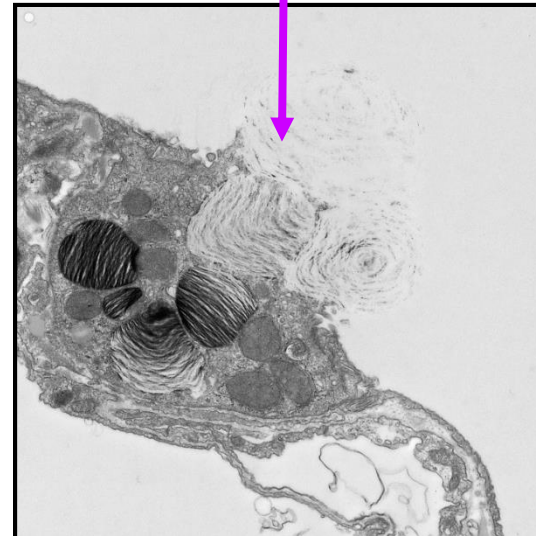Membrane

Cytoplazma pneumocytu typu I

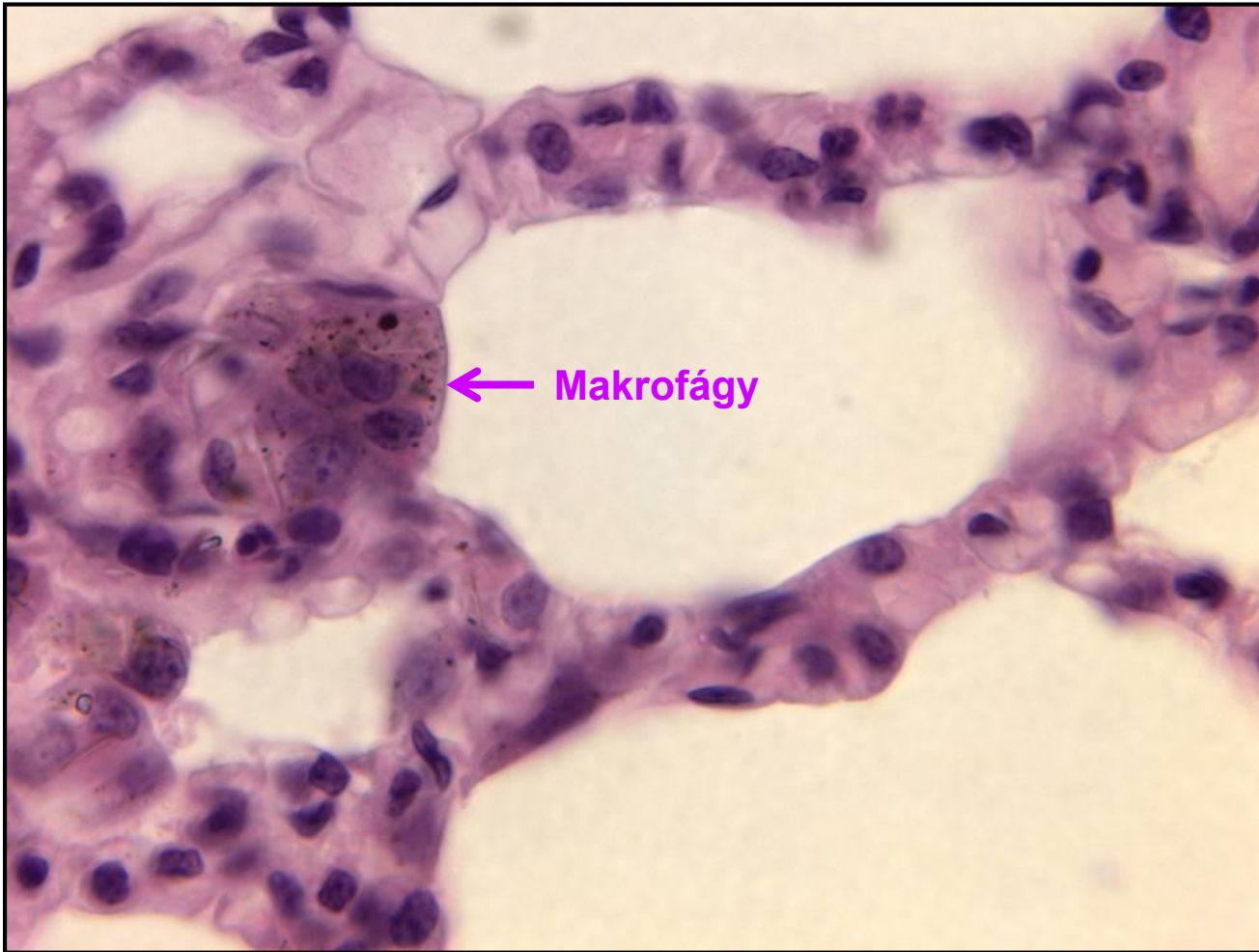
Alveoly - Surfaktant



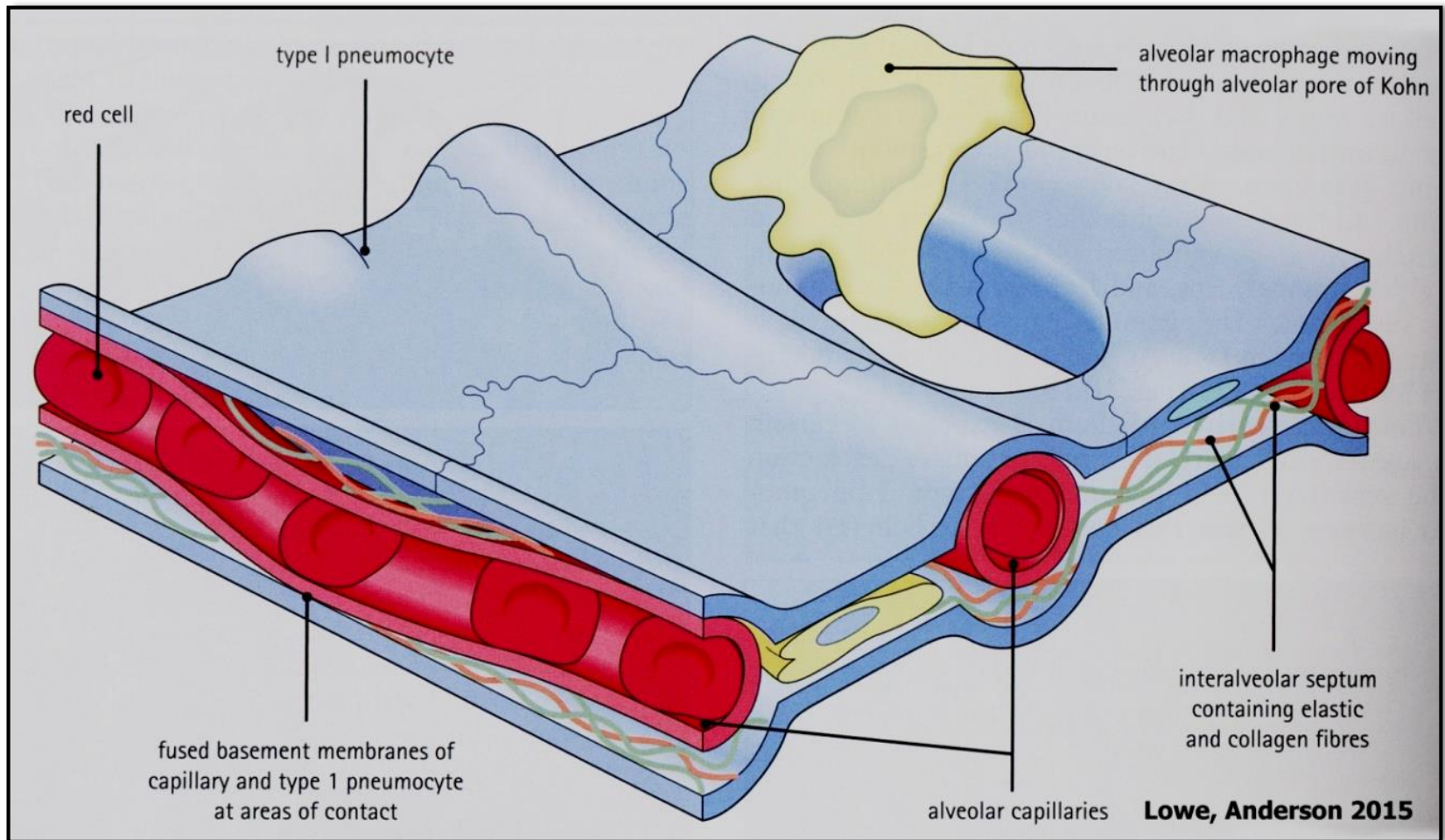
Surfaktant



Alveoly – Makrofág



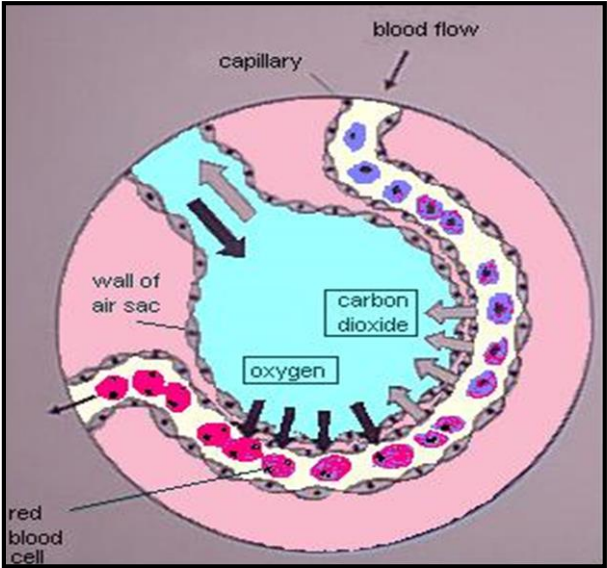
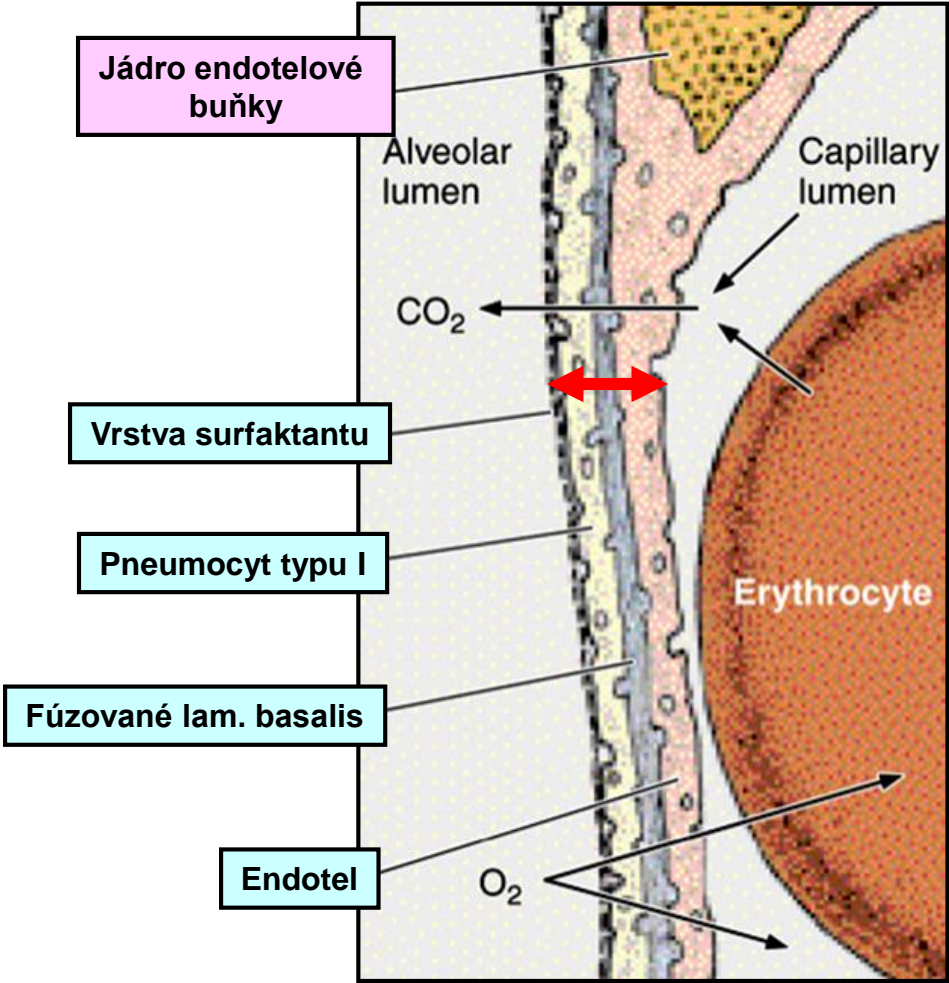
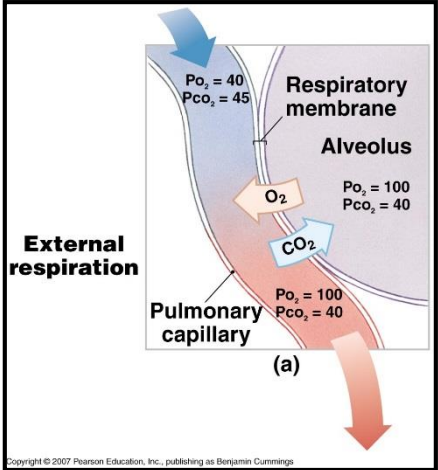
Alveoly – Interalveolární septum



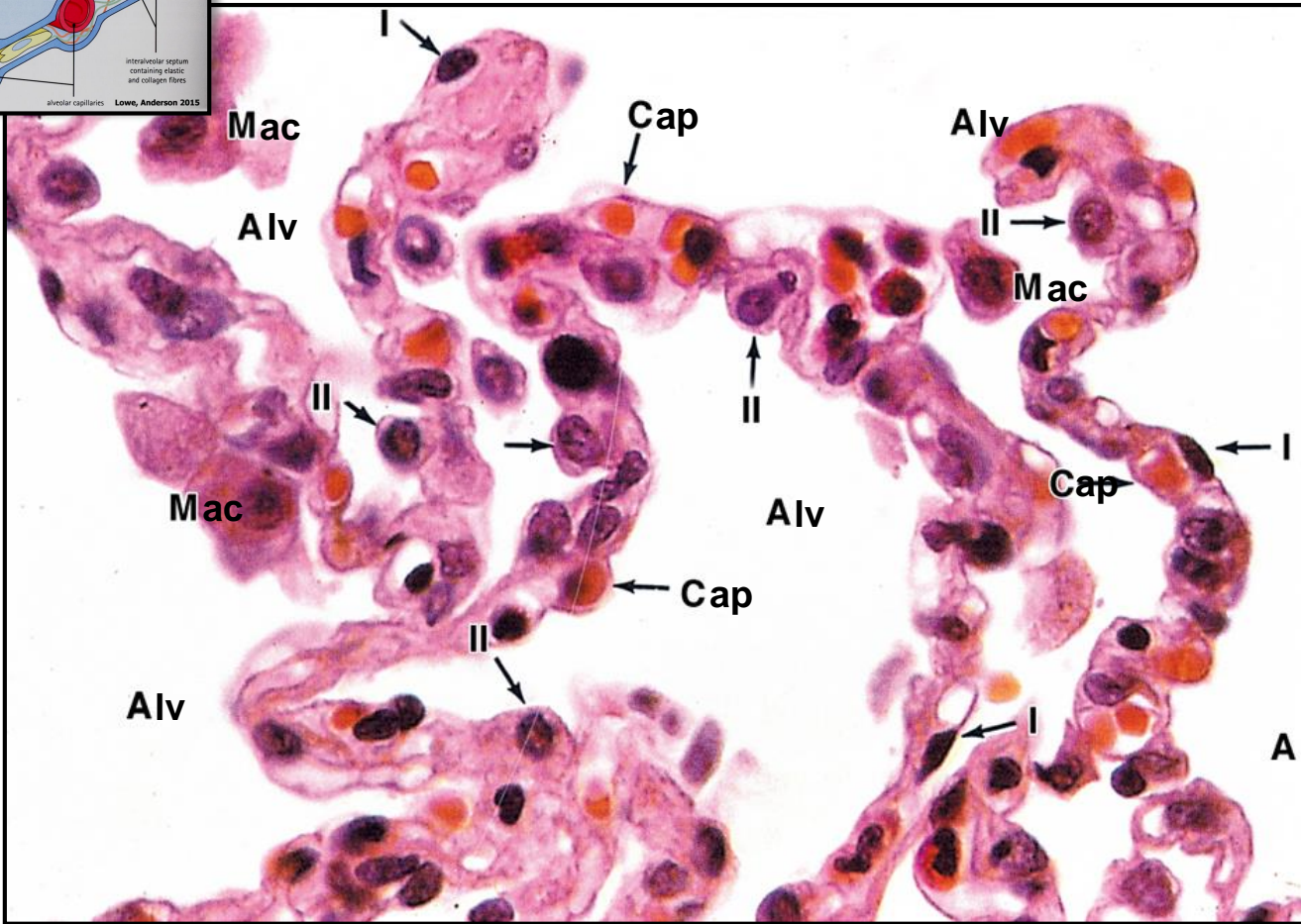
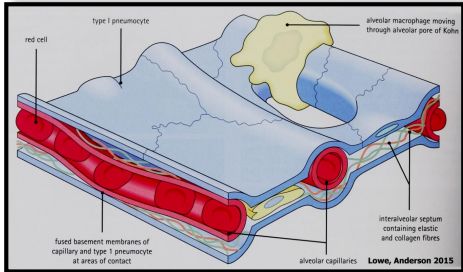
Alveoly – bariéra krev-vzduch

Tloušťka: 0,1 – 1,5 μm

Výměna plynů: pasívně difúzí na základě gradientu koncentrace



Alveoly – bariéra krev-vzduch



I - Type I pneumocyte

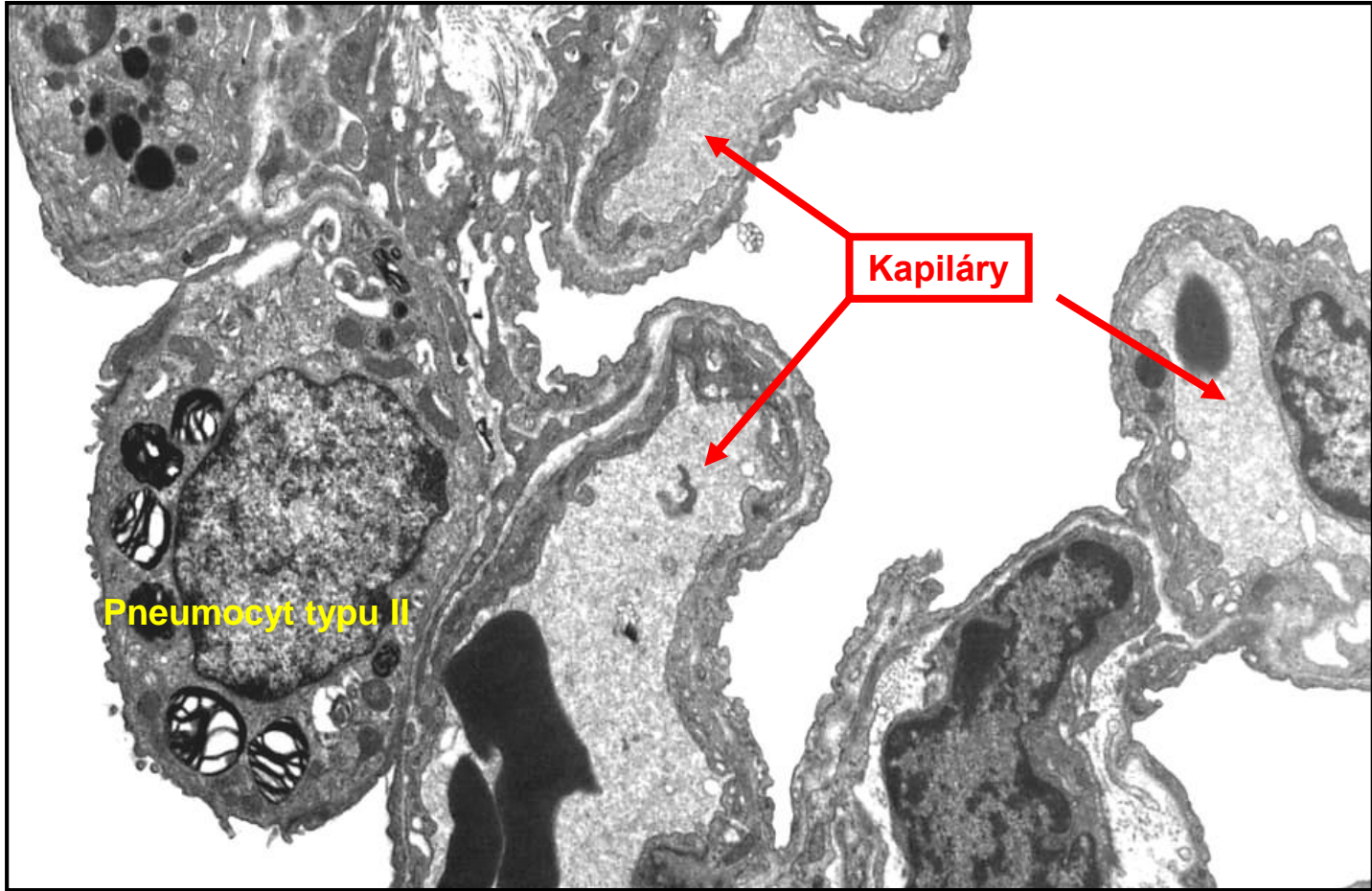
II - Type II pneumocyte

Alv - Alveolus

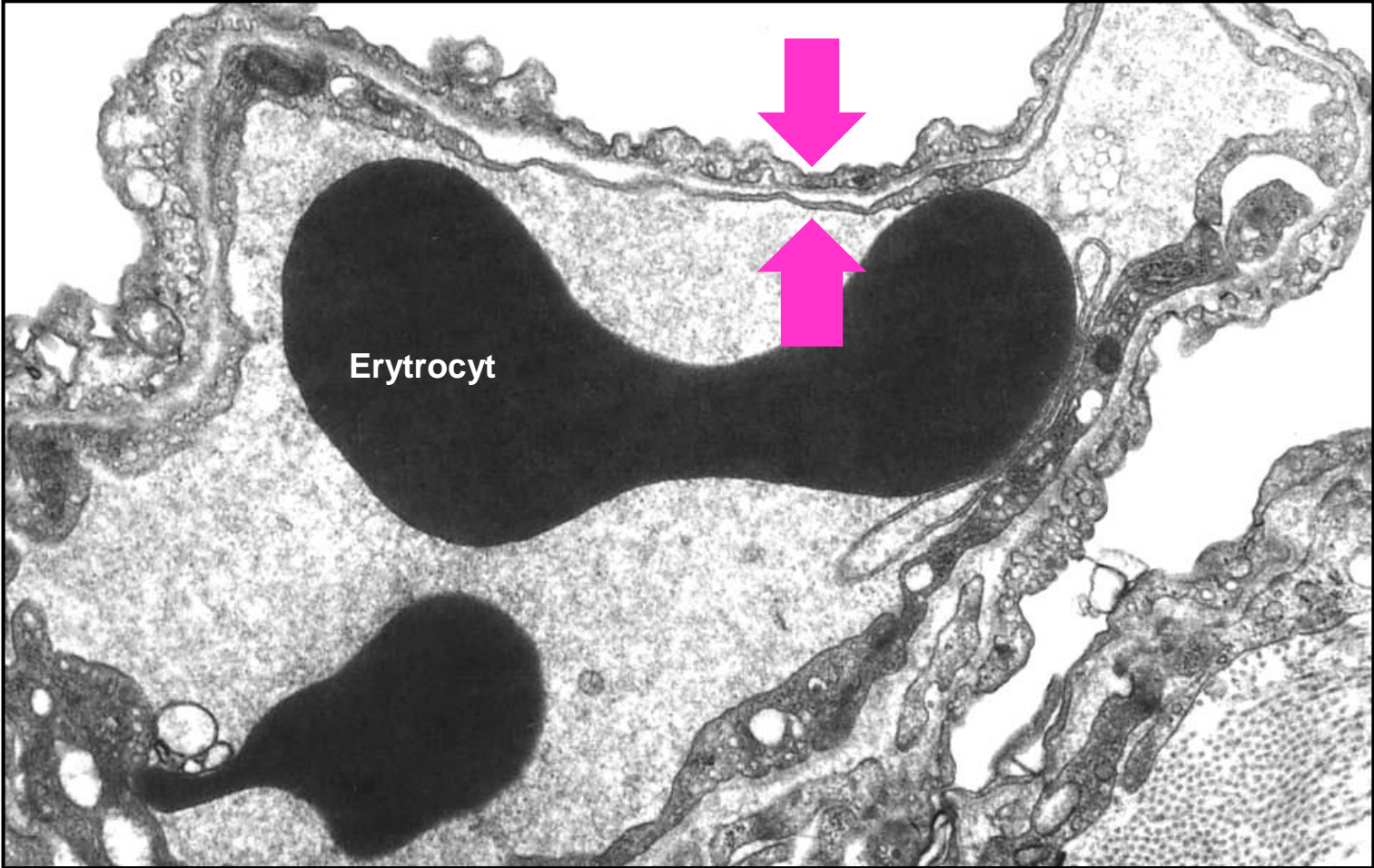
Cap - Capillary

Mac - Macrophage

Alveoly – bariéra krev-vzduch

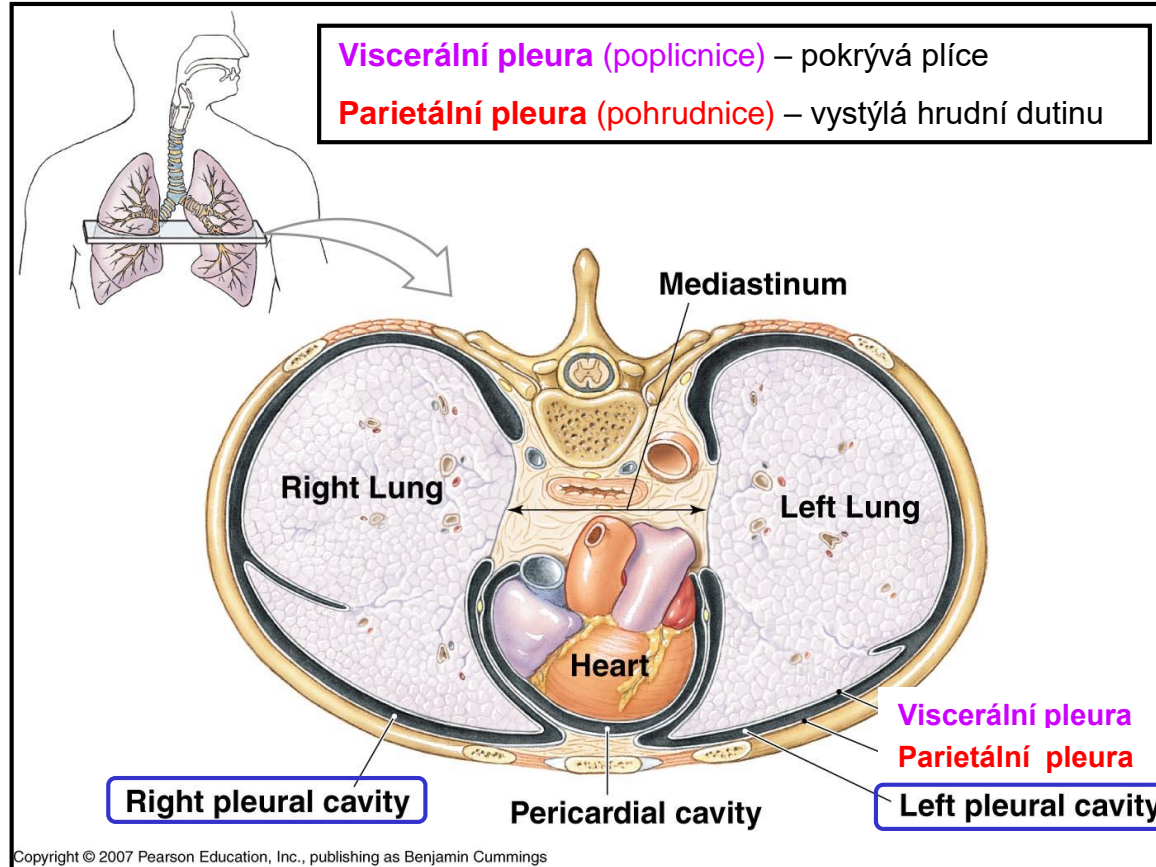


Alveoly – bariéra krev-vzduch

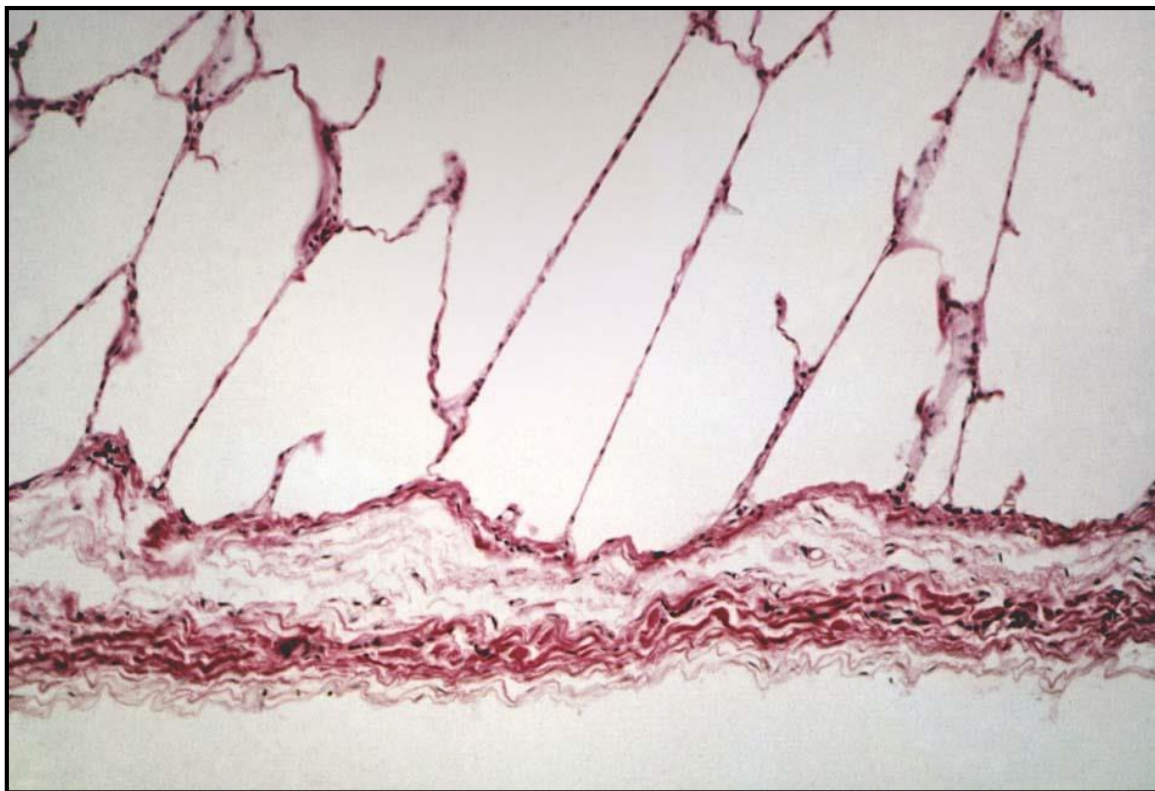

Pleura

Ohraničuje pleurální dutiny (levou a pravou)



Pleura



← **Mezotel** (jednovrstvý dlaždicový ep.)

↑ **Tená vrstva vaziva** (cca 1 mm)

Krevní zásobení

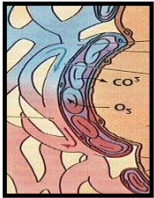
Plicní oběh
„funkční“



Bronchiální oběh
„nutritivní“

Pulmonární tepny

Bronchiální tepny



Kapiláry

Pulmonární žíly

Terciární bronchus

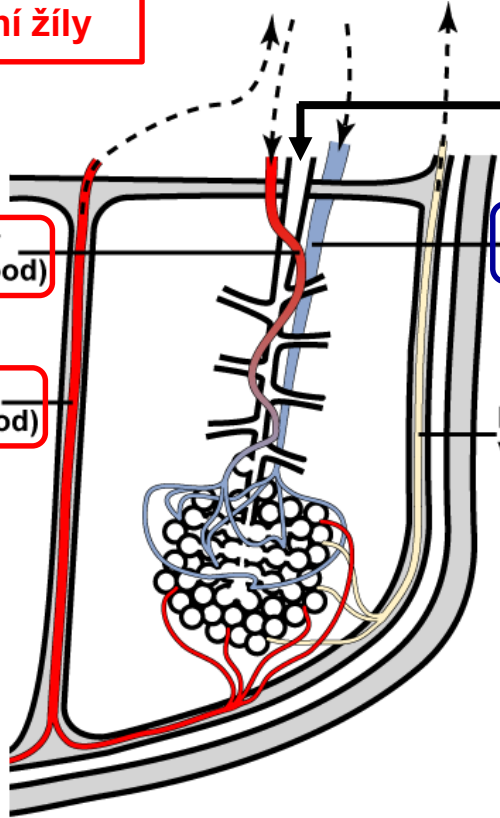
Bronchial artery
(oxygenated blood)

Pulmonary artery
(deoxygenated blood)

Pulmonary vein
(oxygenated blood)

Lymphatic vessel

Bronchopulmonární segment



Vývoj plic

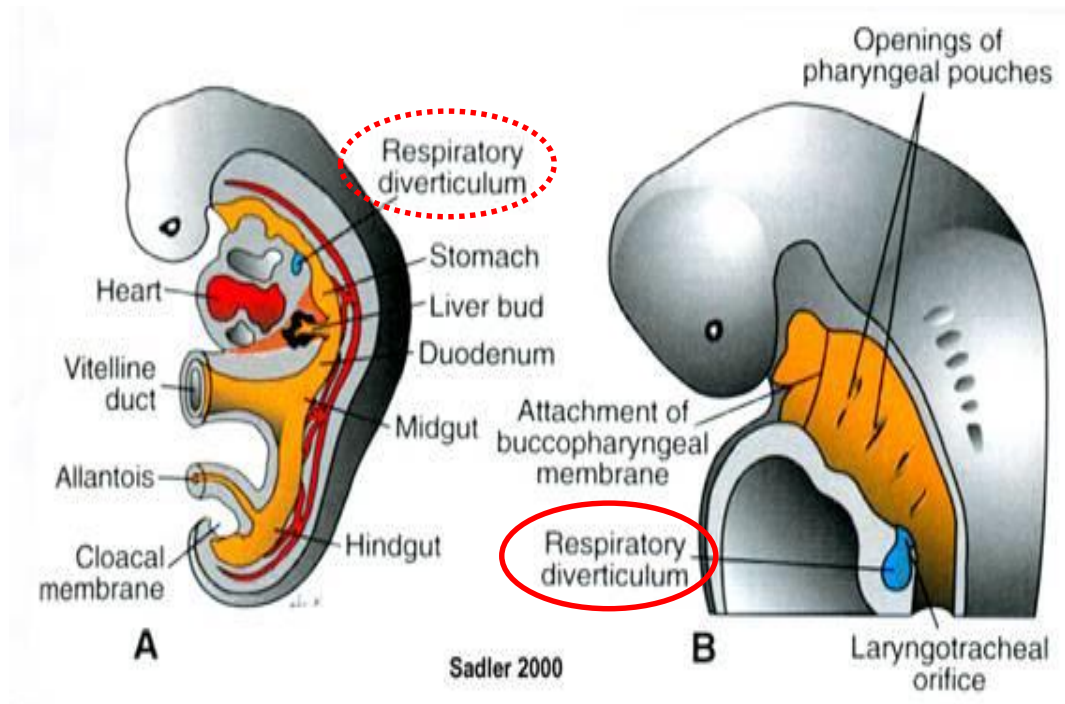
Entoderm

- epitel
- žlázy



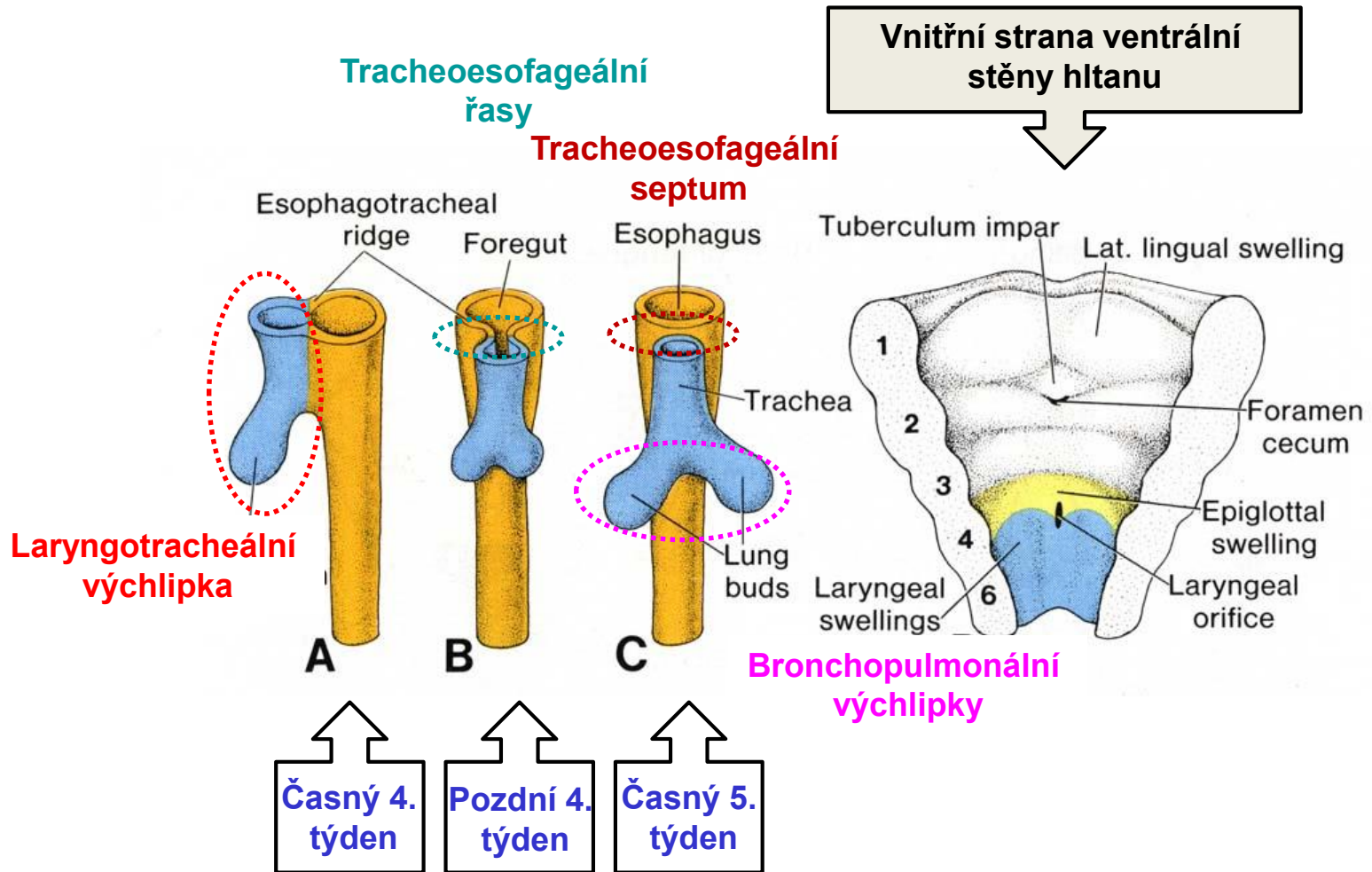
Mezenchym

- pojivová tkáň
- chrupavka
- svalovina



Začátek 4. týdne: **Laryngotracheální výchlípka předního střeva** (ventrální strana)

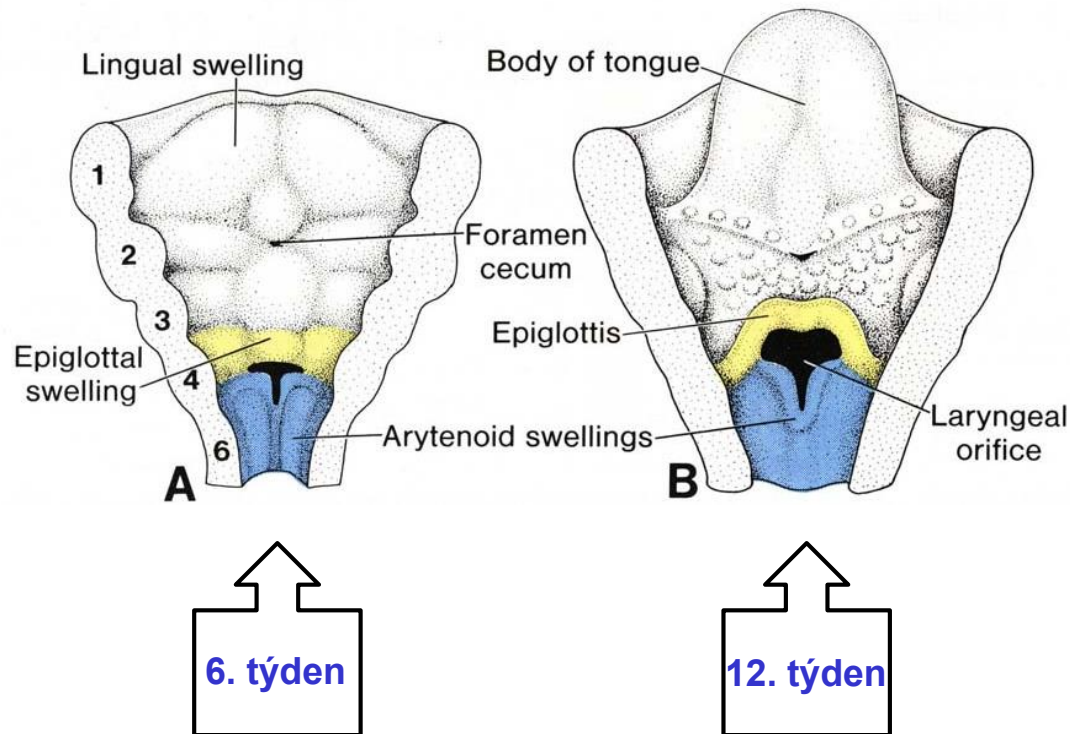
Vývoj plic



Komplexní interakce (signálování) mezi entodermem a přilehlým mezodermem

Vývoj plic

Vnitřní strana ventrální
stěny hltanu



- Lumen nejprve **obliteruje** a později **rekanalizuje**
- vyvíjí se **Ventriculus pharyngealis + Plica ventricularis a Plica vocalis**
- vyvíjí se **chrupavky + vazy + svaly hltanu** (ze 4. and 6. žaberního oblouku)

Vývoj plic – Postupné větvení bronchů

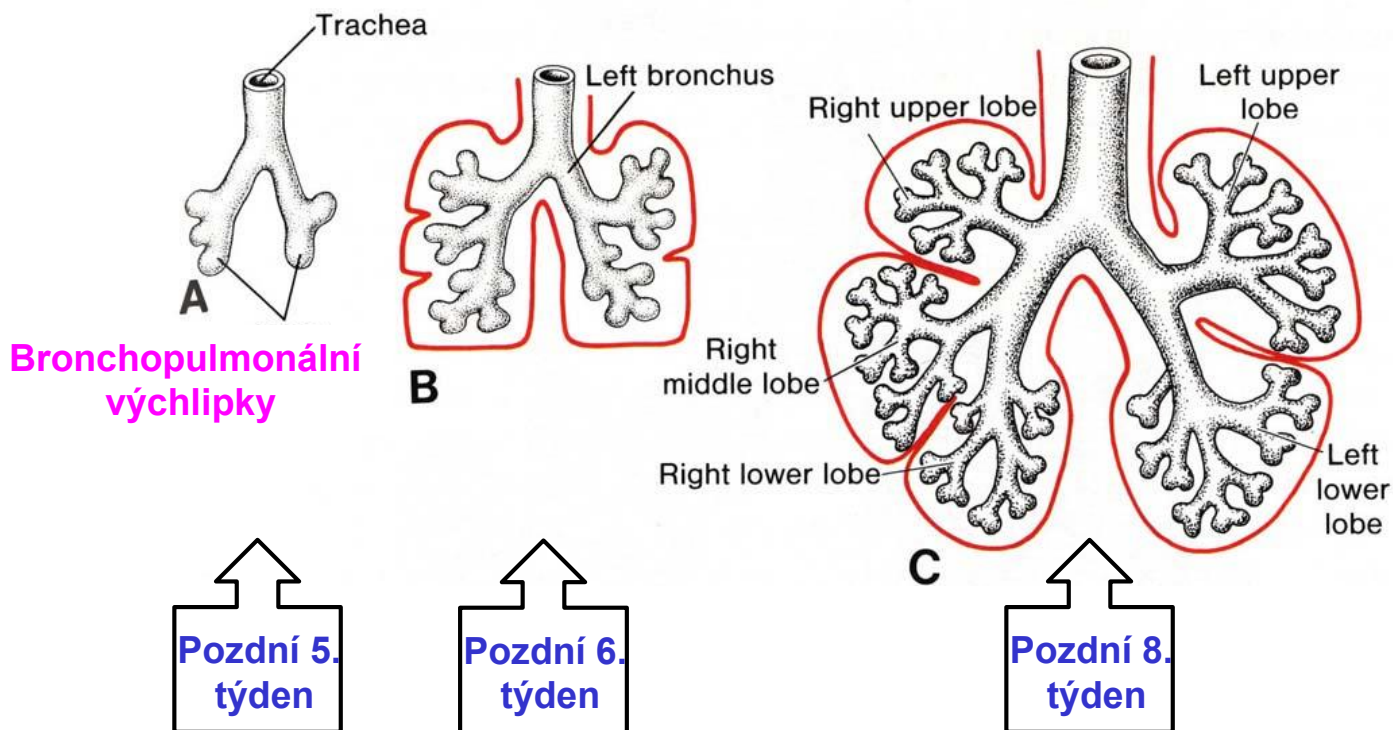
Celkový počet větvení

Před narozením - 18 x

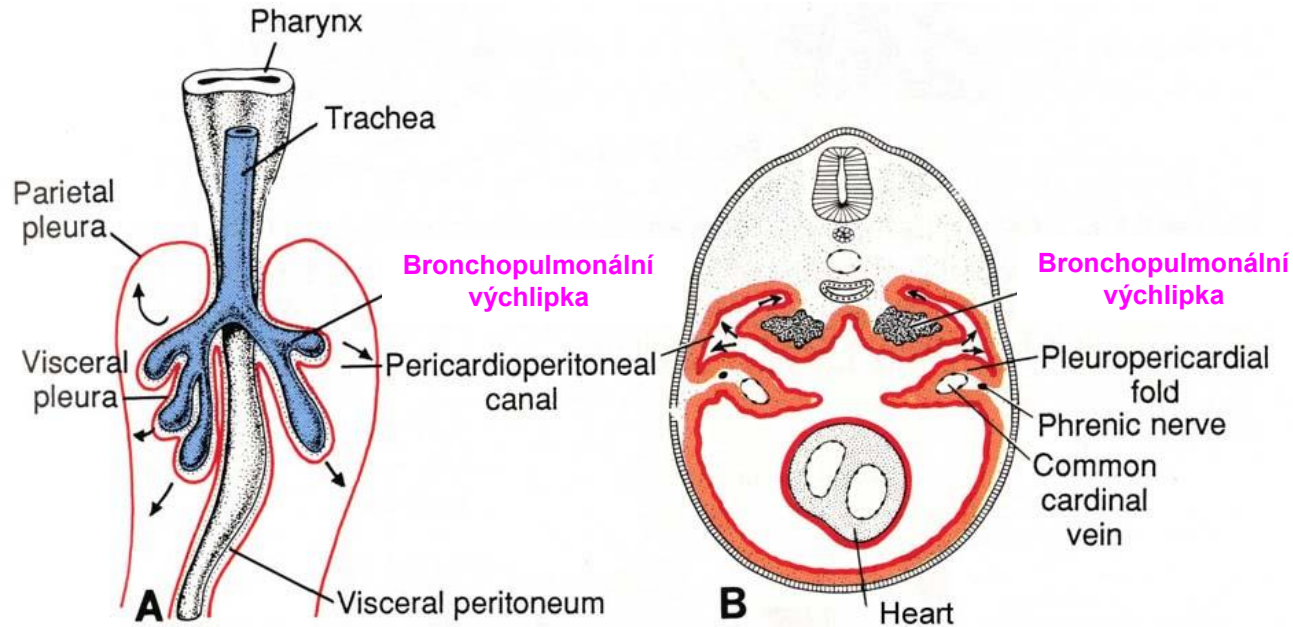


Po narození - 7x

až do 8 roku věku



Vývoj plic – Vznik pleuro-perikardových řas

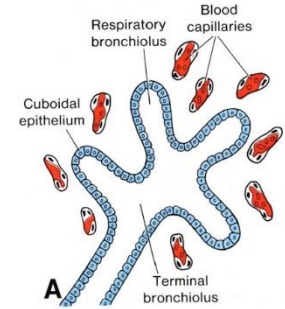


- bronchopulmonální výchlípky penetrují do primitivních pleurálních dutin
- splachnický mezoderm, pokrývající vnější povrch plic, vytváří **viscerální pleuru**
- tělní mezoderm, vystylající tělní dutinu, vytváří **parietální pleuru**
- prostor mezi viscerální a parietální pleurou dává vznik **pleurální dutině**

Vývoj plic – Histogeneze (maturace)

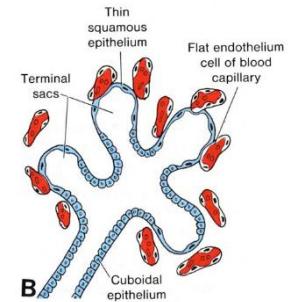
Stádium pseudožlázové (5. – 17. týden)

- jsou vytvořeny terminální bronchioly
- terminální bronchioly jsou slepě zakončeny – napodobují žlázu
- jednovrstvý kubický epitel (entoderm)
- **respirační bronchioly ani alveoly nejsou vyvinuty**



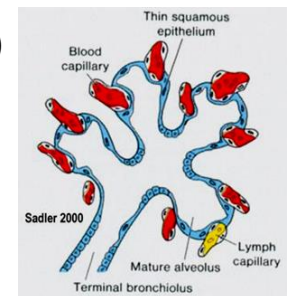
Stádium kanákové (13. – 25. týden)

- vyvíjí se respirační bronchioly a váčky, vaskularizace
- dýchání a přežití je možné, pouze ale s lék. pomocí
- **stále závažný stupeň nezralosti**



Stádium primitivních alveolů (sakulární) (24. týden - porod)

- významný nárůst počtu váčků a alveolů s dobře diferencovanými pneumocyty
- **vytvořena bariéra krev-vzduch**
- **od 26. týdne je možné přežití bez lék. pomoci** (hmotnost plodu cca 1000 g)



Stádium definitivních alveolů (alveolární) (32. týden - 8. rok)

- nejdelší stádium
- vývoj plic se ukončuje

Děkuji za pozornost!

ahampl@med.muni.cz

Budova A1 – 1. patro