

# VIROVÉ HEPATITIDY

---

Mgr. Jana Lindušková  
OKMI FN Brno

# Virové hepatitidy

- Zánětlivé onemocnění jater vyvolané viry
- Různý klinický obraz: asymptomatické, bolesti břicha, nevolnosti, icterus, selhání jater, cirhóza

# Virové hepatitidy-původci

Virus	Klasifikace	Typ viru
Hepatitidy A (HAV)	hepatovirus	RNA
Hepatitidy B (HBV)	hepadnavirus	DNA
Hepatitidy C (HCV)	flavivirus	RNA
Hepatitidy D (HDV)	deltavirus	RNA
Hepatitidy E (HEV)	hepevirus	RNA

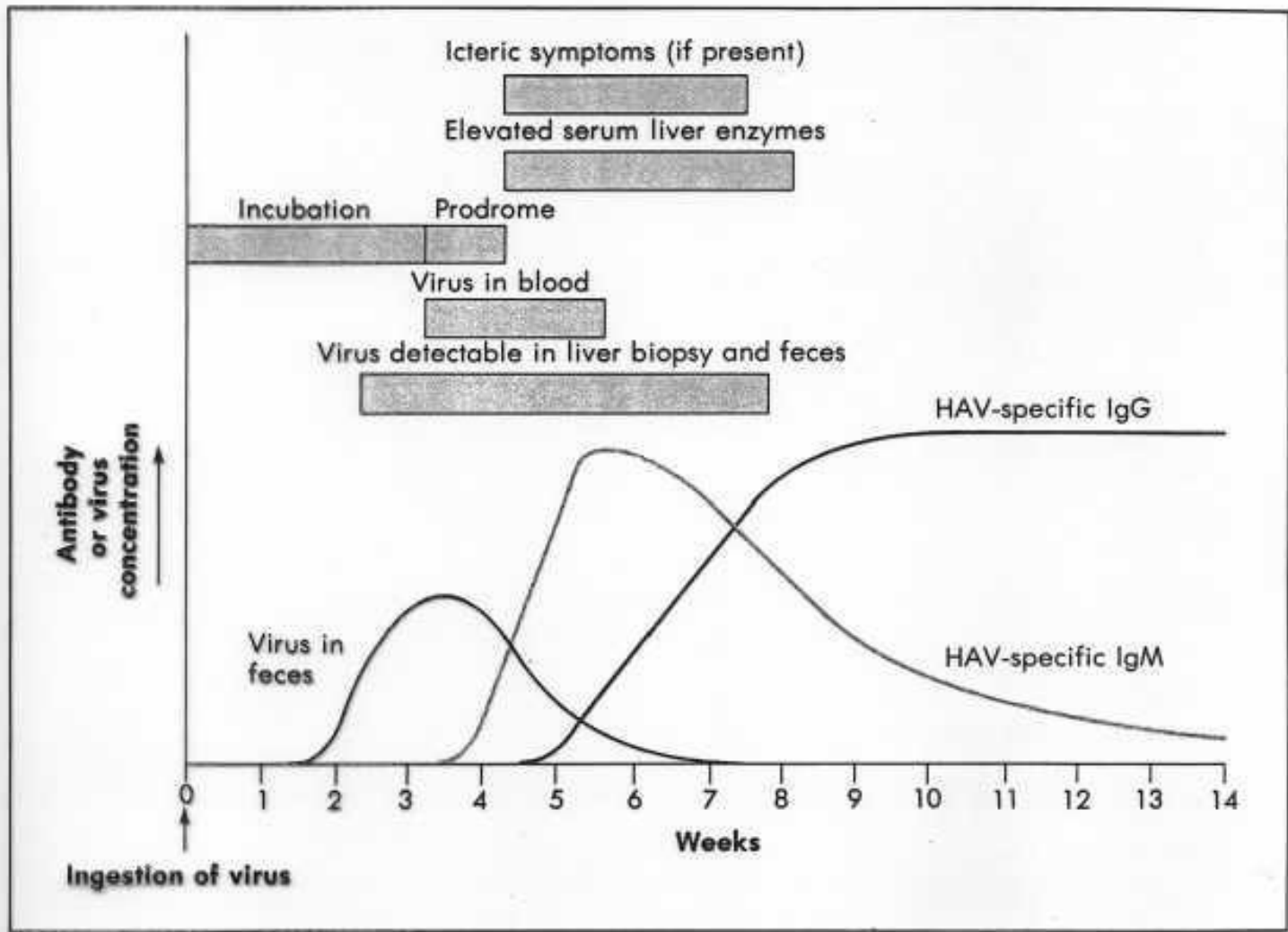
Další viry: virus žluté zimnice, EB virus, cytomegalovirus

# Hepatitida A

- Taxonomie: *Picornaviridae*, *Hepatovirus*
- Morfologie: neobalený RNA-virus, kubická symetrie kapsidy, nesegmentovaný, 27 – 32 nm
- termostabilní (60 °C/1 hod., 80 °C/10 min.), acidostabilní (pH 1-2 2-5 hod.)
- přenos fekálně-orální cestou – fekálně kontaminovaná voda a potraviny
- množení v epiteliích žaludku, střeva, v hepatocytech, vylučování stolicí

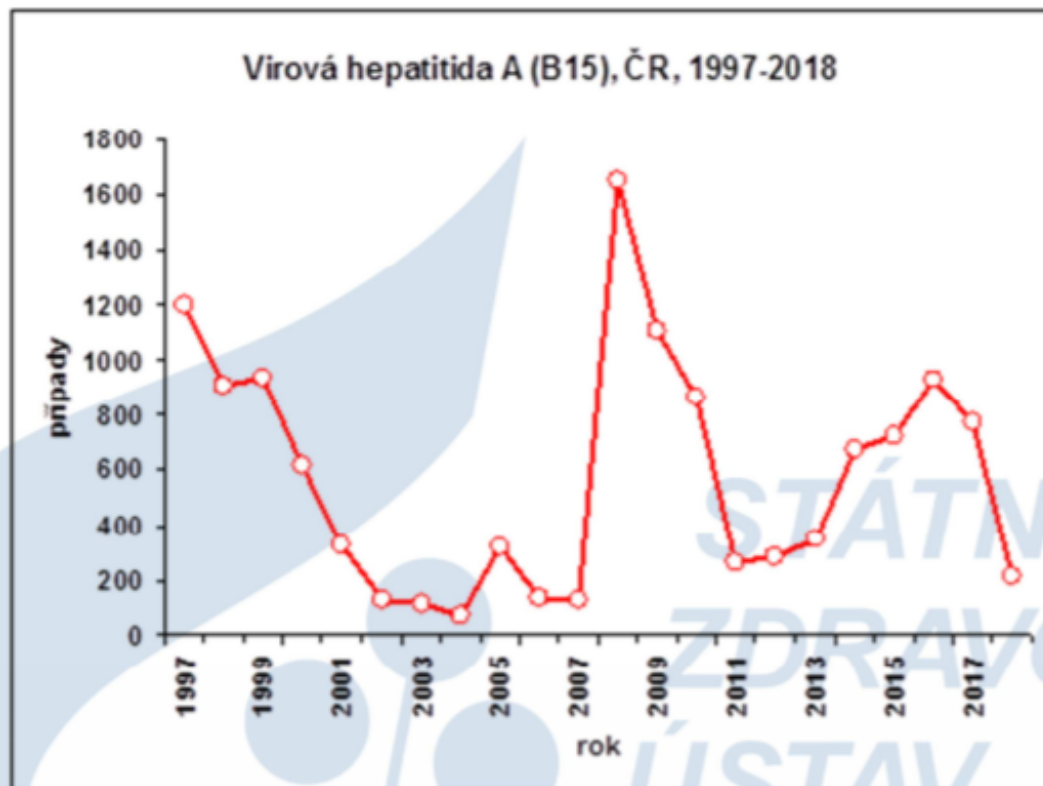
# Hepatitida A

- ID 4 týdny
- Klinické příznaky: časté inaparentní infekce, anikterické nebo ikterické onemocnění (horečka, průjem, zvracení)
- Nejsou chronické formy, doživotní imunita
- Laboratorní průkaz: průkaz protilátek IgG a IgM metodou ELISA (IgM přetrvává 3-6 měsíců)
- Terapie nespecifická (dieta)
- Prevence: očkování (celovirionové inaktivované vakcíny)



Typický průběh virové hepatitidy A

## Trend onemocnění virovou hepatitidou A v České republice v letech 1997 - 2018



Zdroj: SZÚ

# Hepatitida B

- Taxonomie: *Hepadnaviridae*, *Orthohepadnavirus*
- Morfologie: obalený DNA-virus, kubická symetrie kapsidy
- velice odolný - inaktivace autoklávováním (120°C/20 min), horkovzdušnou sterilizací (160°C/60 min)
- ID 50 – 180 dní, většinou necelé 3 měsíce
- Přenos: sexuální, parenterální, perinatální
- Klinické formy: bezpříznakové nosičství HBV, akutní forma, chronická forma- vztah k jaterní cirhóze a hepatocelulárnímu karcinomu
- anikterická forma, ikterická forma, fulminantní forma



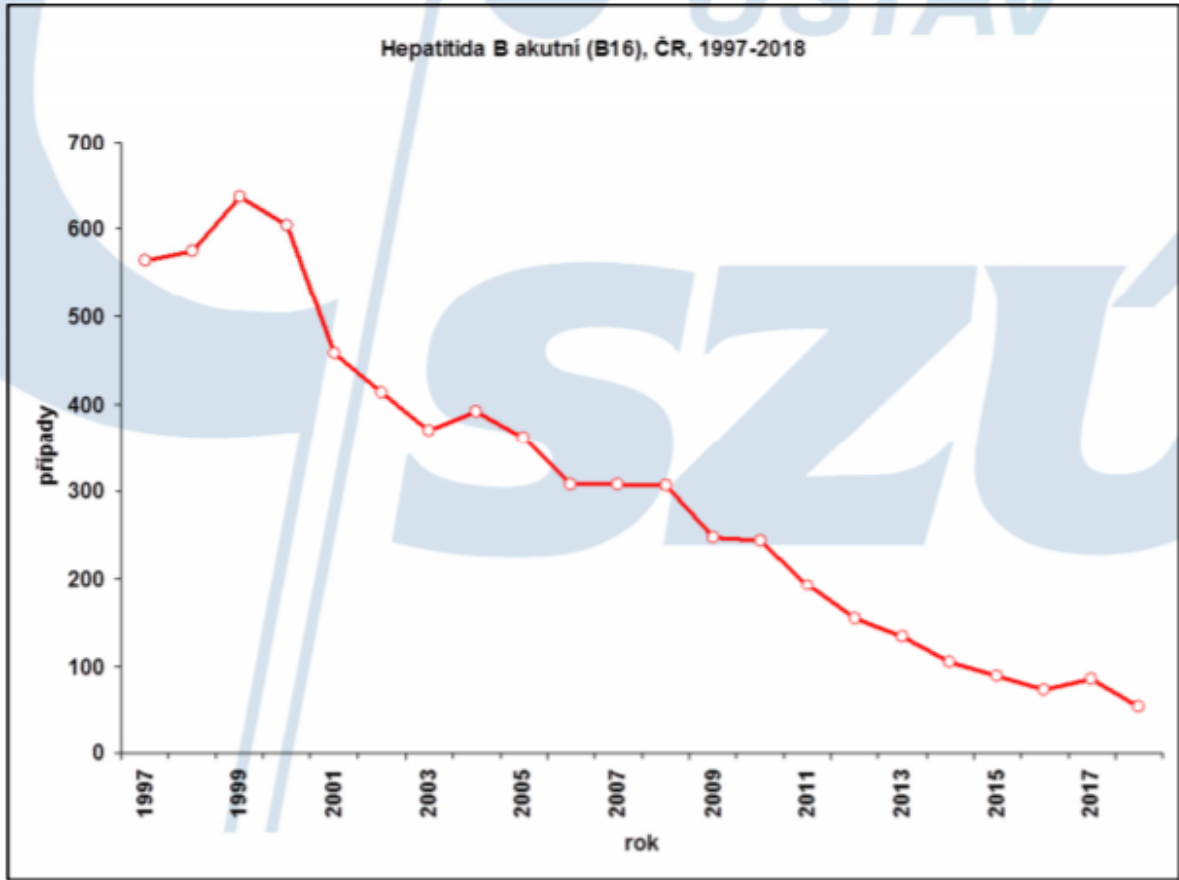
# Hepatitida B

- Laboratorní průkaz: serologický průkaz markerů hepatitidy B- HBsAg= povrchový „australský“ antigen, anti-HBs, (HBcAg= dřevňový antigen), anti-HBc, HBeAg- vylučovaný během replikace viru, anti-HBe
- PCR
- Terapie: alfa-interferon, lamivudin, adefovir, entecavir
- Prevence: očkování (rekombinantní vakcíny), součást hexavakcíny od r. 2001
- Novorozenci infikovaných matek: pasivně-aktivní imunizace (aplikace specifického globulinu a vakcíny)

# Interpretace výsledků vyšetření markerů VHB

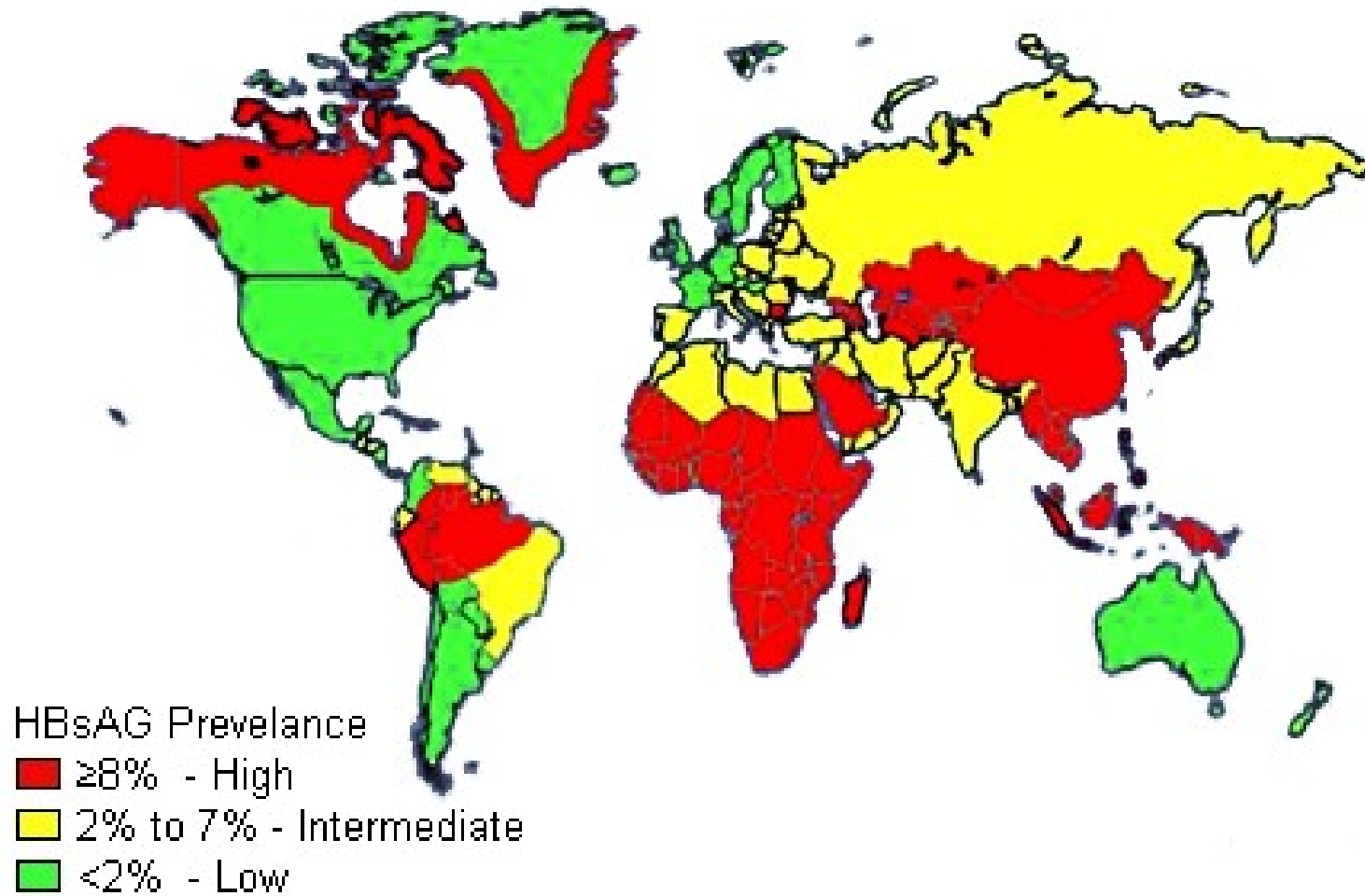
HBsAg	A-HBs	HBeAg	A-HBe	A-HBc celk	A-HBc IgM	HBV DNA	Interpretace
+	-	+	-	+	+	+	Akutní VHB
+	-	+	-	+	+/-	+	Chronická VHB – aktivní replikace
+	-	-	+	+	-	-	Chronická VHB – inaktivní nosičství
-	+/-	-	+/-	+	-	-	Prodělaná infekce
-	+	-	-	-	-	-	Stav po očkování

Trend onemocnění virovou hepatitidou B v České republice v letech 1997 - 2018



Zdroj: SZÚ

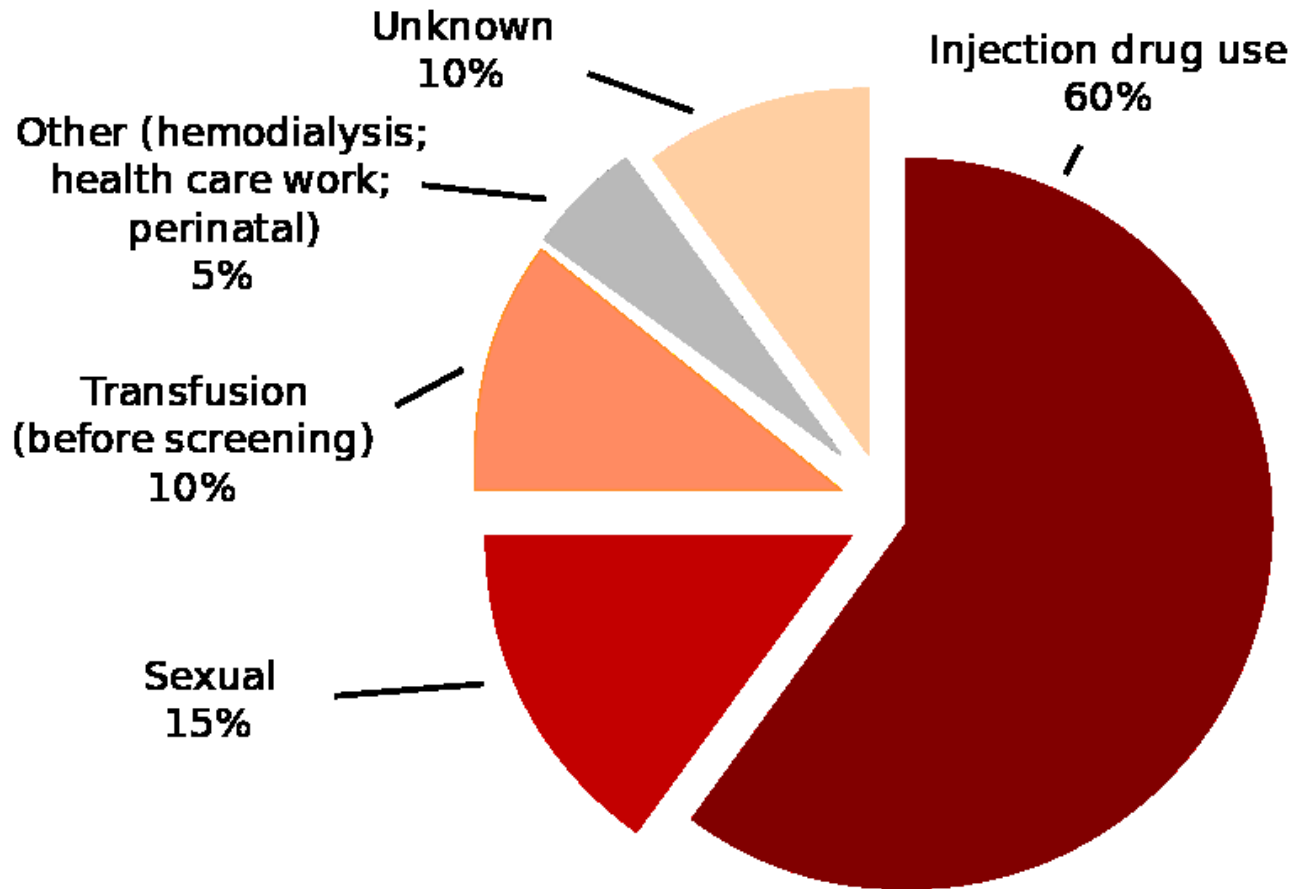
## Geografická distribuce virové hepatitidy B



# Hepatitida C

- Taxonomie: *Flaviviridae*, *Hepacivirus*
- Morfologie: obalený RNA-virus pozitivní polarity, nesegmentovaný, kubická symetrie kapsidy
- Přenos parenterální cestou (intravenózní uživatelé drog, transfúze, dialýza)
- ID 2-5 měsíců
- Množení v hepatocytech a B-lymfocytech
- Patogenita:
  - akutní nebo chronická infekce (85-90%), často bezpříznakový průběh, 15-20% jaterní cirhóza, 1-5% hepatocelulární karcinom

# Zdroje nákazy- hepatitida C



# Hepatitida C

- Laboratorní průkaz: průkaz protilátek a antigenu metodou ELISA, imunoblot (WB), PCR, genotypizace
- Terapie: alfa-interferon, pegylovaný interferon, ribavirin
- pasivní imunizace neúčinná, vakcíny ve stadiu vývoje

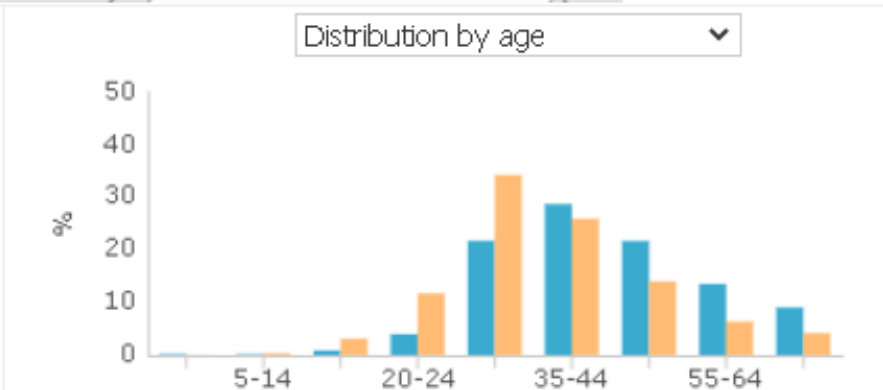
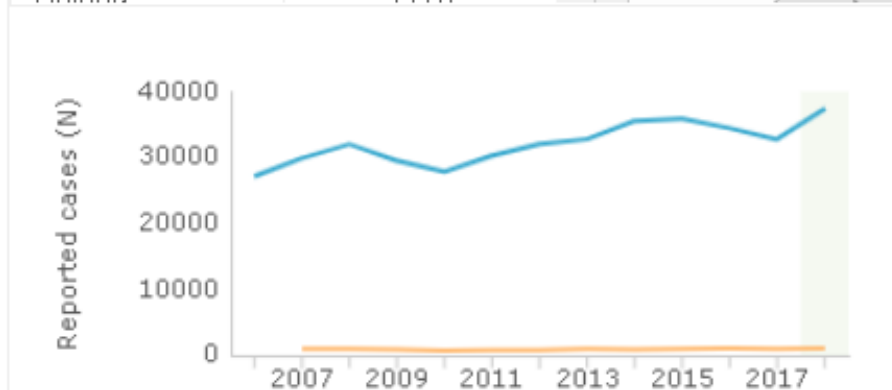

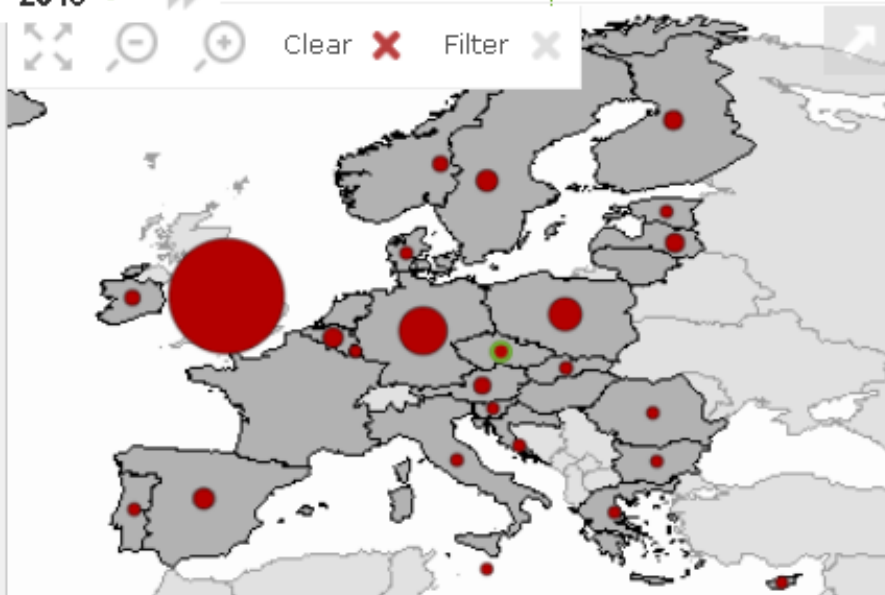
# Hepatitis C

All cases (for countries reporting both acute and chronic cases)

Reported cases

2018

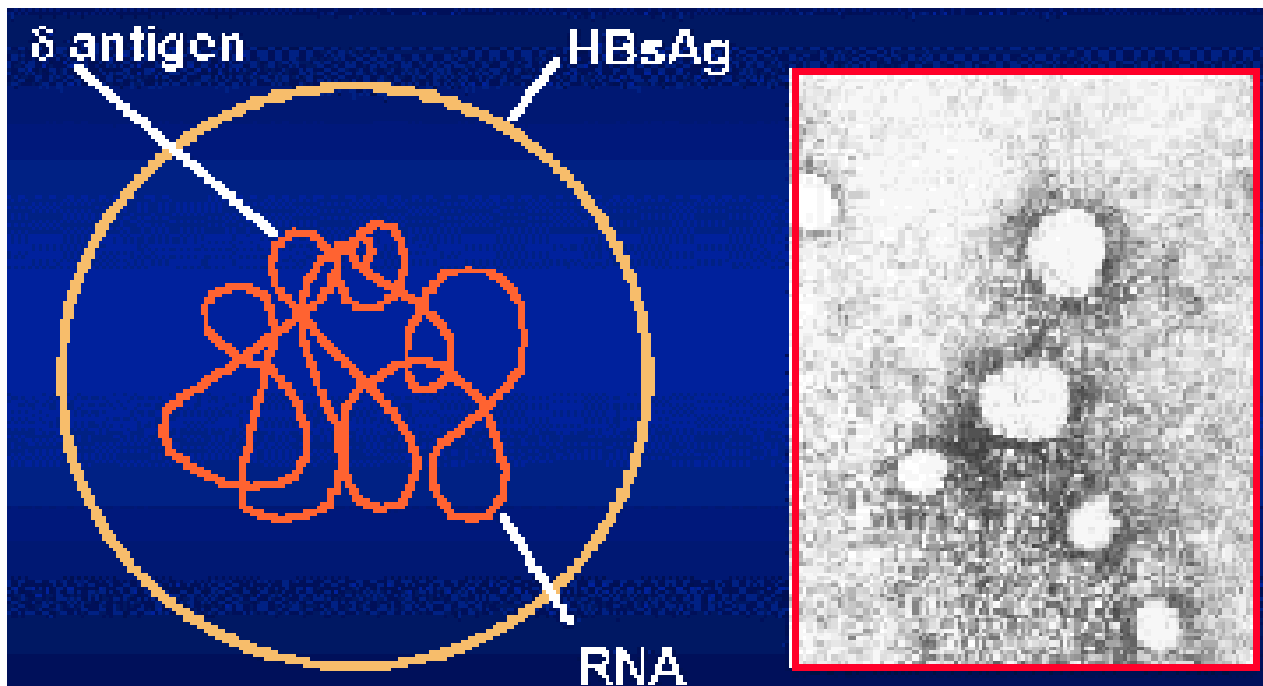
Region	Reported case (N)
EU/EEA	37427
Austria	843
Belgium	1350
Bulgaria	83
Croatia	203
Cyprus	40
Czechia	1050
Denmark	183
Estonia	131
Finland	1170





# Hepatitida D

- Taxonomie: rod *Deltovirus*
- Morfologie: defektní virus, cirkulární RNA, obal tvoří obalový protein HBV (HBsAg)
- Satelitní virus HBV (replikace jen v buňkách infikovaných HBV)
- Superinfekce nebo koinfekce
- Přenos parenterální cestou, ID 2-7 týdnů
- Klinické projevy: časté fulminantní a chronické formy
- Výskyt: Středozeší, Rumunsko, Jižní Amerika
- Laboratorní průkaz: průkaz protilátek nebo antigenu (HDAg, anti-HD) metodou ELISA



Virus hepatitidy D

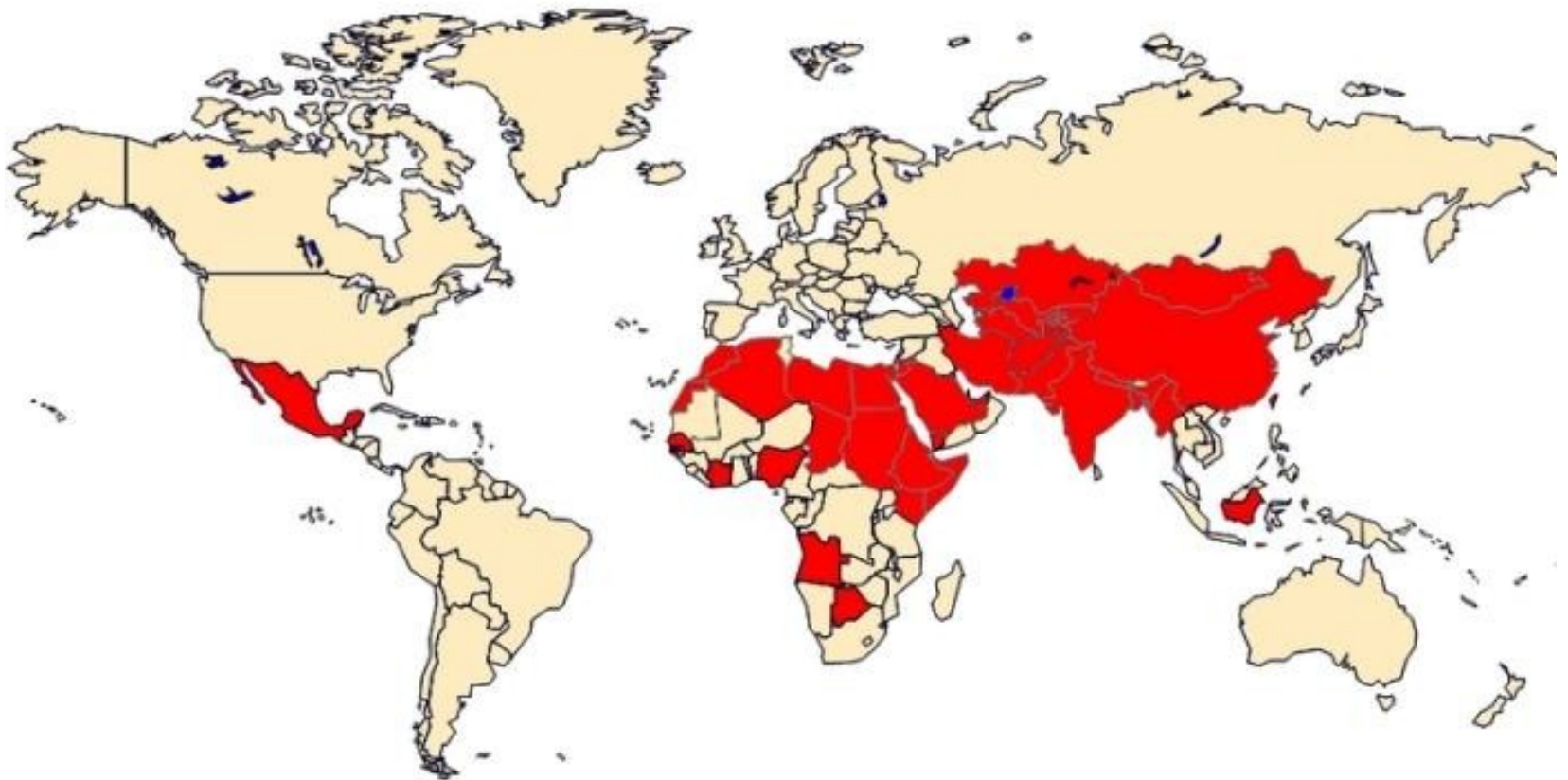
# Hepatitida E

- Taxonomie: *Hepeviridae*, *Hepevirus*
- Morfologie: neobalený RNA-virus pozitivní polarity, nesegmentovaný, kubická symetrie kapsidy
- Přenos fekálně-orální cestou, nejčastěji kontaminovanou vodou, alimentární nákazy (zabijačky...), importované nákazy
- Časté v rozvojových zemích s nižším hygienickým standardem
- Indický subkontinent, Afrika, Mexiko - epidemie

# Hepatitida E

- ID 15 – 60 dní
- Klinické příznaky: podobné hepatitidě A, mírné, těžký průběh u gravidních (smrtnost 15-20%), chronicita ano u imunokompromitovaných pacientů
- Terapie: symptomatická, dieta
- Laboratorní diagnostika: průkaz protilátek IgG a IgM metodou ELISA, přímý průkaz metodou PCR

# Geographic Distribution of Hepatitis E

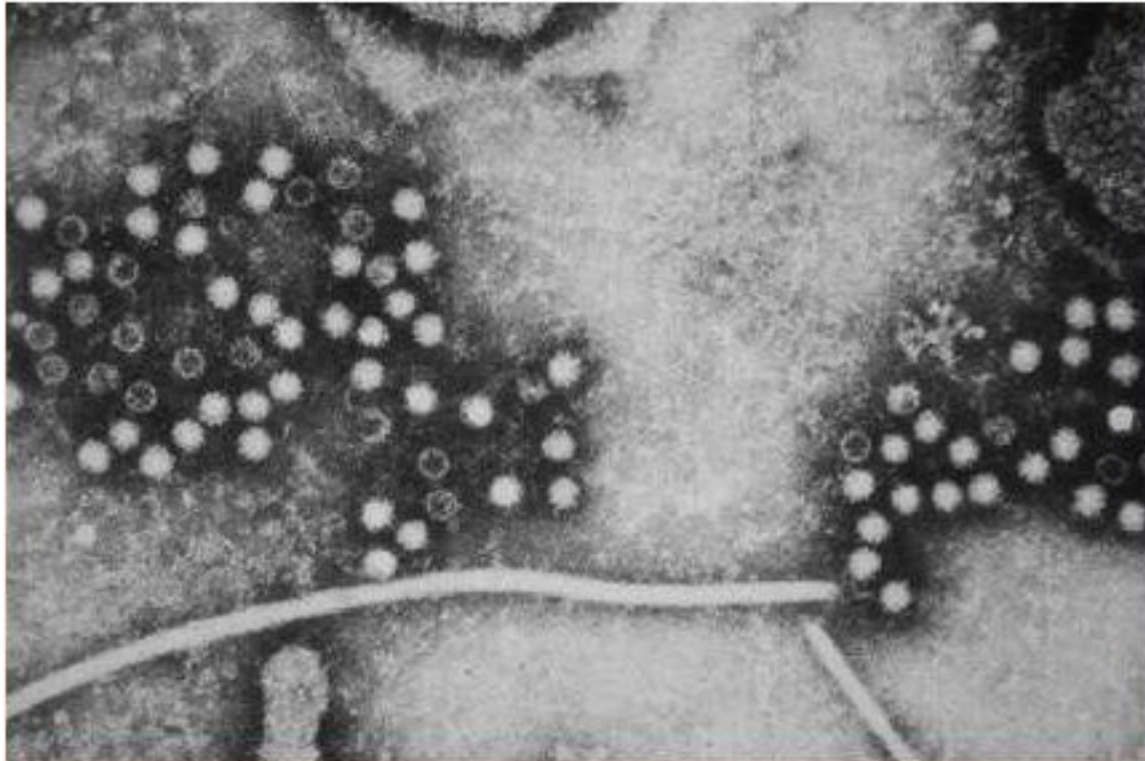


Source: [www3/niaid.nih.gov](http://www3.niaid.nih.gov)

MPH 241 Tufts University

130

(c) 2008, Jeffrey Griffiths, MD, MPH



**Virus hepatitidy E**

# **VIROVÉ GASTROENTERITIDY**

---

# Viroví původci průjmů

- rotaviry
- kaliciviry
- astroviry
- střevní adenoviry

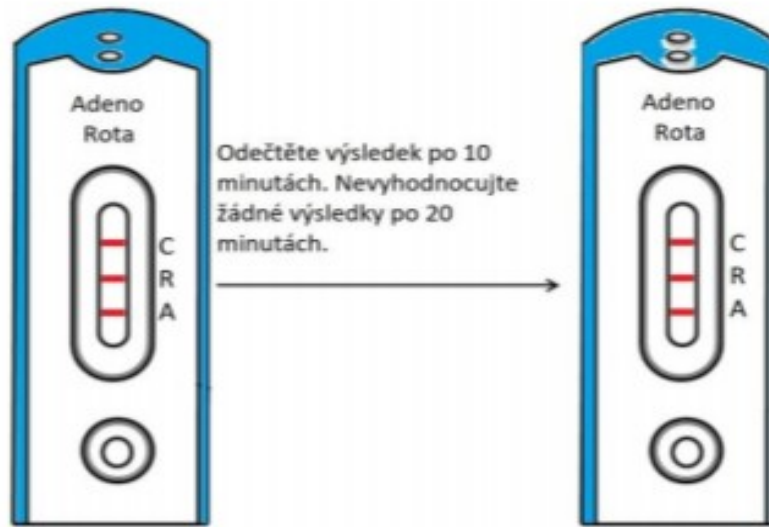


# Rotaviry

- Taxonomie: čeleď *Reoviridae*, rod *Rotavirus*
- Morfologie: neobalené RNA-viry, segmentované, 75 nm (lat. *rota* = kolo), kubická symetrie kapsidy
- 11 segmentů RNA – možnost genomického přeskládání (reassortment), vznik nových antigenních typů
- Patogenita: průjmy kojenců a malých dětí celosvětově
- Přenos fekálně-orální cestou, respirační cestou ?, výskyt v zimních měsících

# Rotaviry

- ID 2 dny
- Terapie symptomatická – rehydratace
- Prevence: živá perorální vakcína, aplikace od 6.týdne věku
- Laboratorní průkaz: průkaz Ag ve stolici-  
imunochromatografický test, latexová aglutinací, ELISA,  
PCR



Adeno Rota  
pozitivní



Rotavirus  
pozitivní



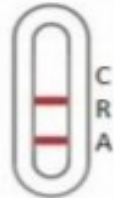Adenovirus  
pozitivní



Negativní



Neplatný



# Adenoviry

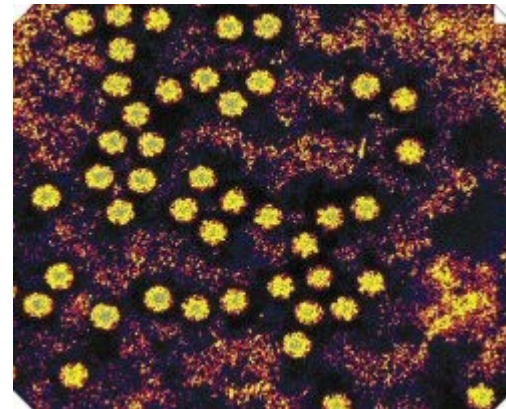
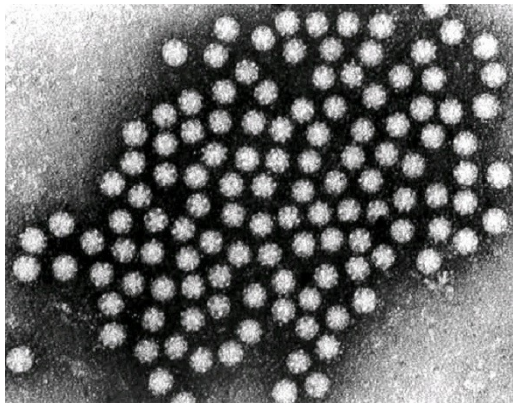
- Taxonomie: *Adenoviridae*
- Morfologie: neobalené DNA viry, kubická symetrie kapsidy, 80nm
- Průjmová onemocnění- typ 40 a 41, děti do 4 let věku
- Laboratorní diagnostika: průkaz Ag, PCR

# Kaliciviry

- Taxonomie: čeleď *Caliciviridae*, rod *Norovirus*, rod *Sapovirus*
- Morfologie: neobalené RNA-viry, nesegmentované, kubická symetrie kapsidy, 27 nm (lat. *calix* = pohár)
- Rod *Norovirus*: první průkaz- Norwalk
- Patogenita: průjmy všech věkových skupin, přenos fekálně-orální cestou, vektor voda (koupaliště), potraviny
- Laboratorní diagnostika: průkaz Ag, PCR

# Astroviry

- Taxonomie: čeleď *Astroviridae*
- Morfologie: neobalené RNA-viry, nesegmentované, 30 nm (lat. *astrum* = hvězda)
- Patogenita: průjmy dětí do 5 let, častější v zimě, přenos fekálně-orální cestou



Děkuji za pozornost.