

Konzervativní léčba zlomenin
Osteosyntézy zlomenin
Komplikace v traumatologii
Trauma horní, dolní končetiny

Klinika úrazové chirurgie

FN Brno



- Skeletální poranění - zlomeniny
- Poranění měkkých tkání, šlach kloubů

ČR

- ~ 1 797 000 úrazů/rok
- ~ zlomeniny 454 000
- Všeobecná chirurgie, traumatologie, ortopedie
- Polytraumata, sdružená poranění, monotraumata

- Končetinový skelet
- Axiální skelet

- Zlomeni traumatické
- Zlomeniny únavové
- Zlomeniny patologické

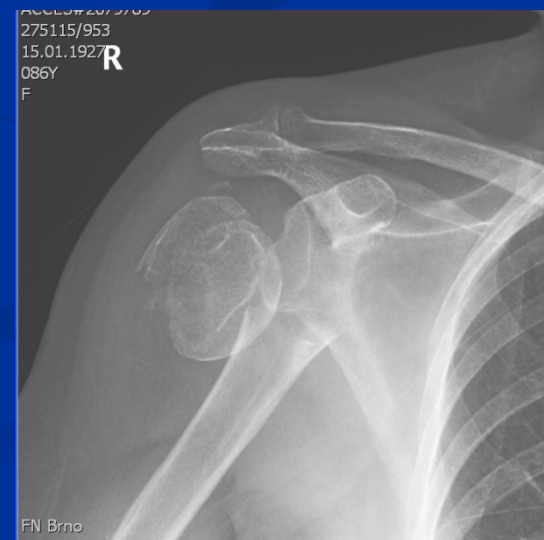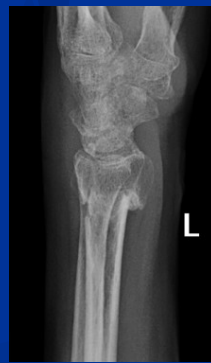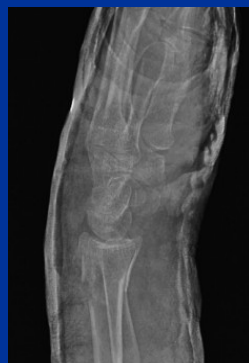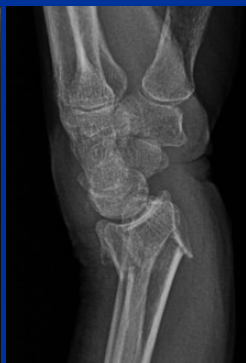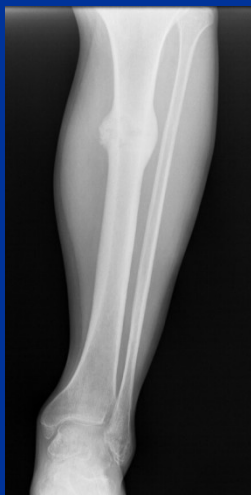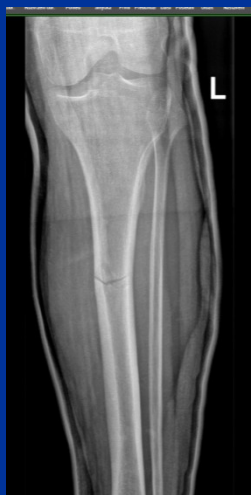Léčba zlomenin

- Konzervativní X Operační



Konzervativní terapie zlomenin

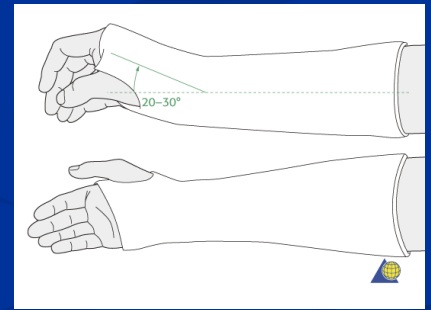
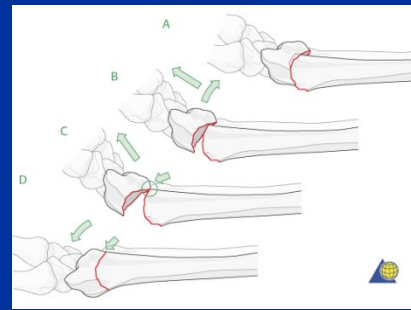
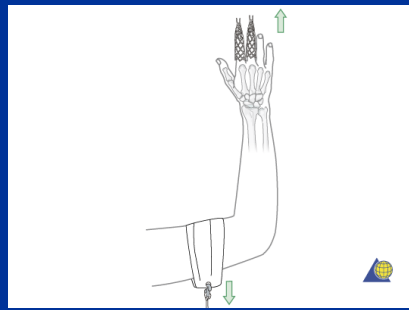
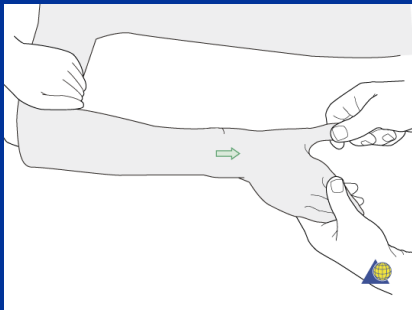
- Nedislokované zlomeniny
- Zlomeniny s dislokací s možností zavřené repozice,
- Vynuceně - pacienti neschopní podstoupit výkony v CA
- Měkko-tkáňové poranění kdy dojde k zhojení in situ
(kontuze, distorze, stavy po luxacích, parc. ruptury svalů, šlach, některé totální ruptury svalů či šlach)
- Dětské zlomeniny - vysoký remodelační potenciál



Konzervativní terapie

(AO principy)

- **Repozice** - obnovení anatomického postavení zlomené kosti
- **Retence** - udržení postavení fragmentu dostatečně stabilní fixací - **imobilizace**
- **Rehabilitace** - časná mobilizace s rehabilitací postižené oblasti

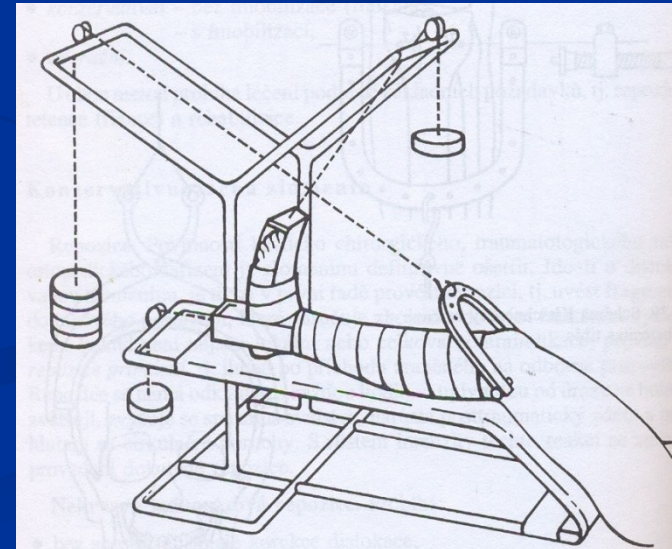
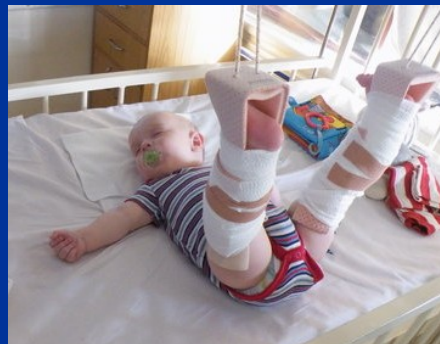
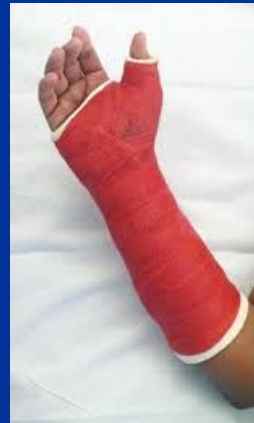
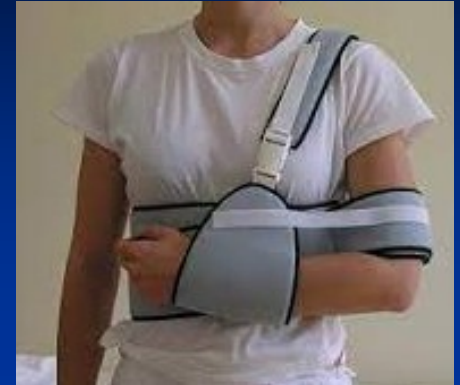- Sekundární hojení kostním svalkem

Konzervativní terapie

Imobilizace

- Obinadla, ortézy
- Tuhnoucí fixační obvazy
- sádra, syntetika
- Skeletární trakce (extenze)



Konzervativní léčení

Rizika a nevýhody

- Zlomeninová nemoc :
 - změna oběhu – omezení hybnosti okolních kloubů, otoky venózní, lymfatické, svalová atrofie, osteoporóza až Sudeckova kostní atrofie – prevence je RHB
- Imobilizace – riziko trombózy
 - artrofibroza přilehlých imobilizovaných kloubů – omezení hybnosti – dlouhodobá RHB
- Diskomfort pacienta
- Časté kontroly pro riziko redislokace

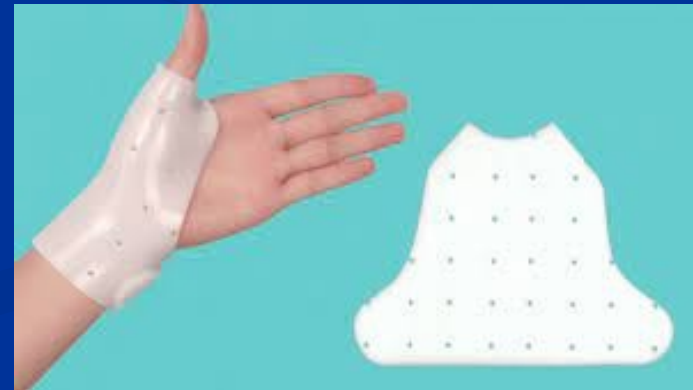Tuhnoucí fixační obvazy

Fixační materiály:

- Sádrové longety
- Syntetické polymery – fiberglass – aktivace vodou

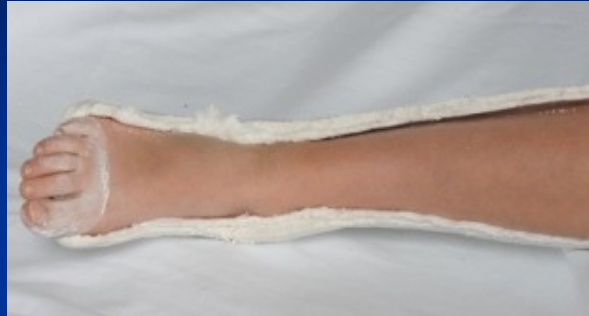

- Termoplasty

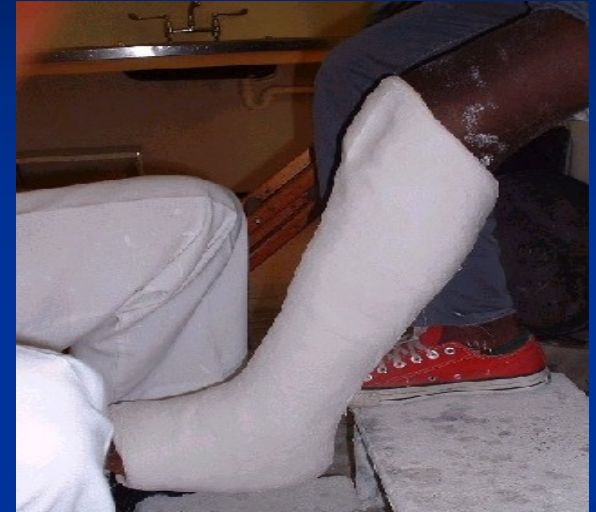

Formy:

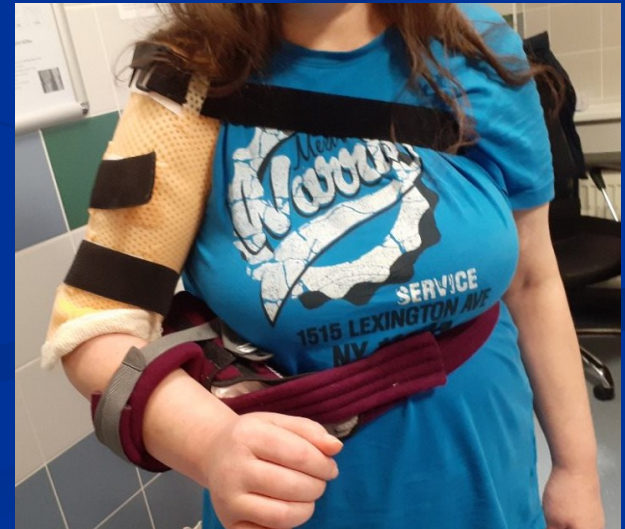- Sádrová dlaha



- Cirkulární sádra



- Brace – umožňuje pohyb v přilehlých kloubech



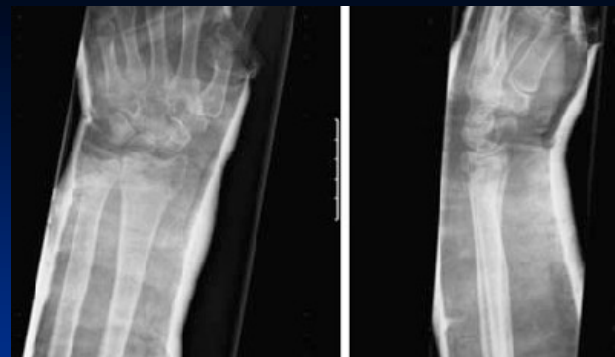
■ Sádra

Výhody:

- Levná cca 15Kč/ks, Hypoalergenní, Snadno tvarovatelná

Nevýhody

- Těžká, Křehká, Kontakt s vodou – rehydratace, radioopacitní



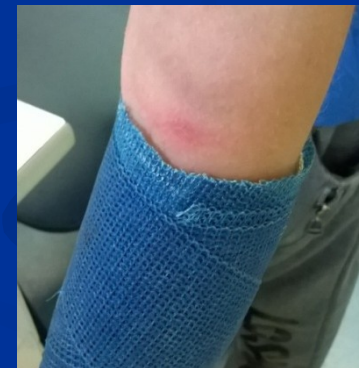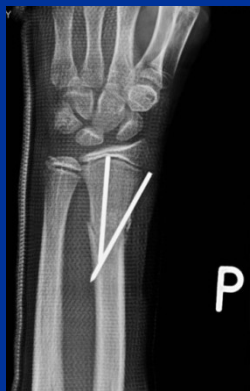■ Syntetické materiály

Výhod

- Lehké při zachované tuhosti a pevnosti, Odolnost proti vodě /
Cave – podložení, Radiolucenční

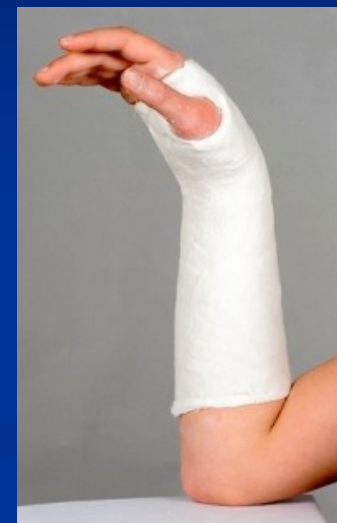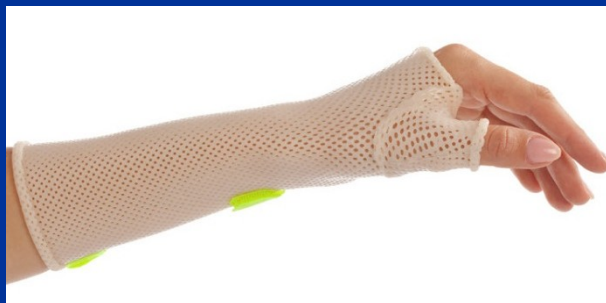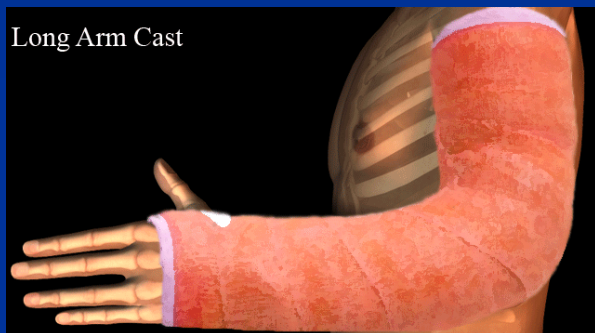
Nevýhody

- Cena cca 250-300 Kč, Obtížné tvarování Riziko - otlaku
útlaku

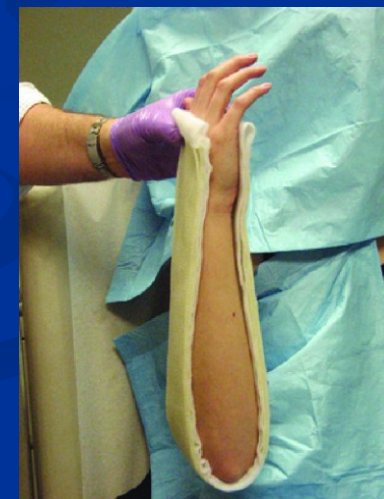

Pravidla pro naložení sádrového fixačního obvazu

- Fixace kloub nad a kloub pod zlomeninou / poraněním
- Imobilizace kloubů ve funkčním postavení ???
- Důsledné tvarování, bez tlakových bodů - dlaně

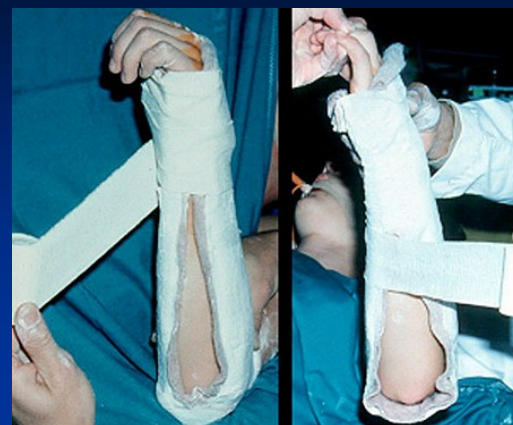

- Primární ošetření / dočasná fixace
 - dlahy, cirkulární střížená fixace - vývoj otoku, převaz
- Definitivní ošetření
 - cirkulární fixace po opadnutí otoku

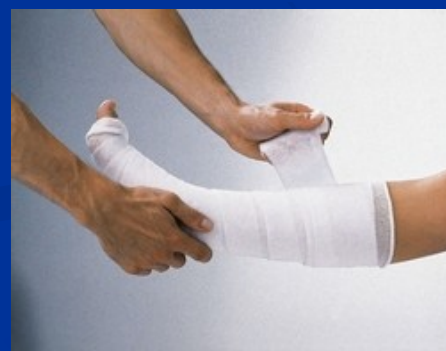

Pravidla pro naložení sádrového fixačního obvazu

- Nepodložený SFO – (Böhler – aplikace přímo na kůži), punčocha, vypodložení prominencí



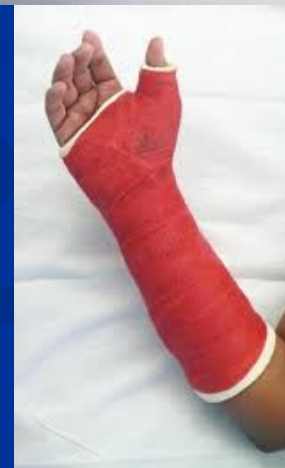- Podložený SFO – cirkulární vypodložení vatou mezi pokožkou a sádrou, 50% překryv



Vypodložení:

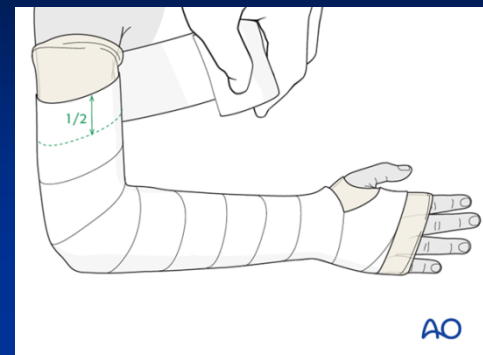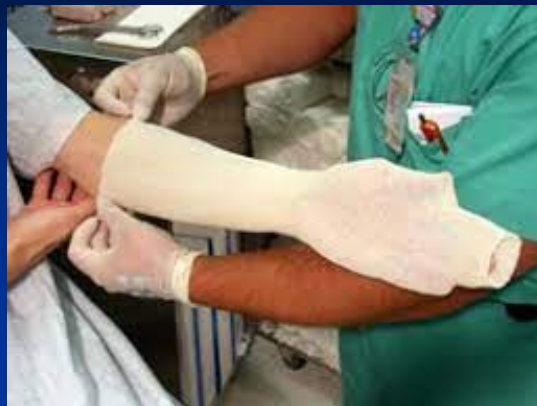Okraje sádrového obvazu, ochrana prominencí

Otok a očekávání otoku, atrofie měkkých tkání

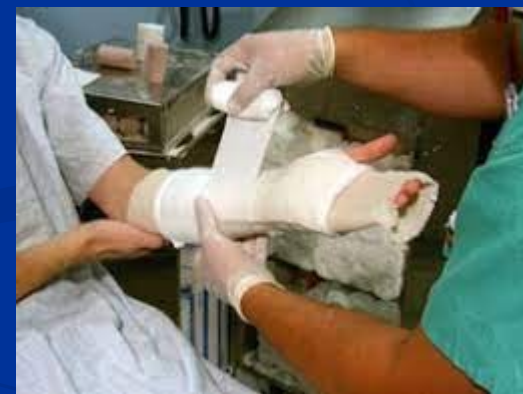

Pravidla pro naložení sádrového fixačního obvazu

- Punčocha (trikot)



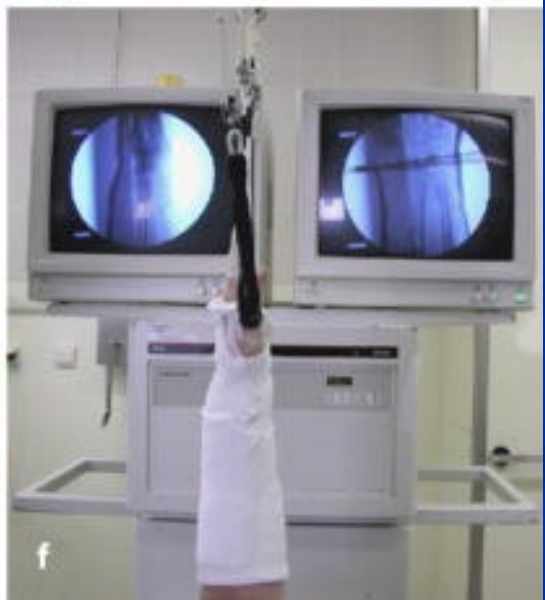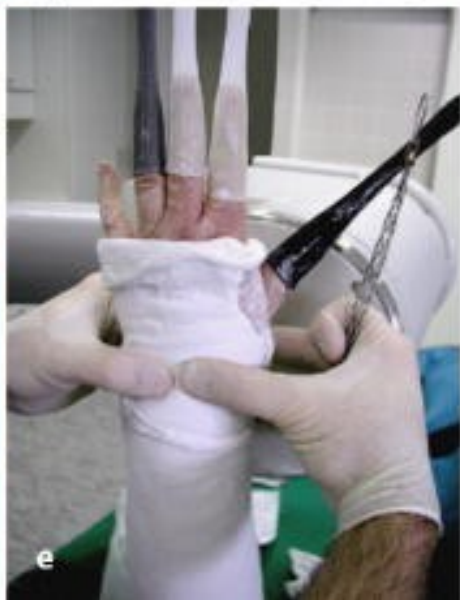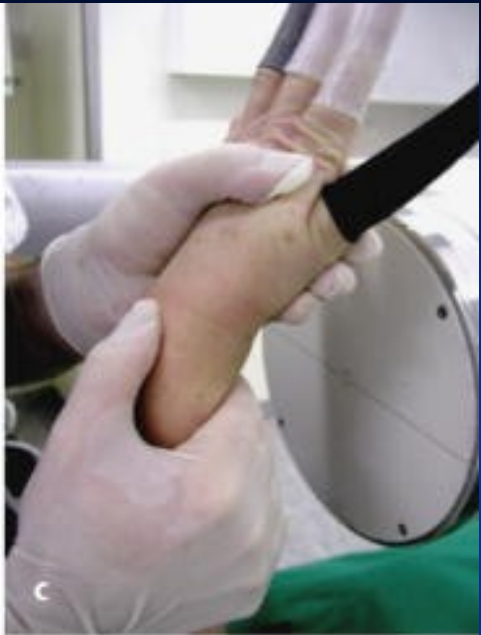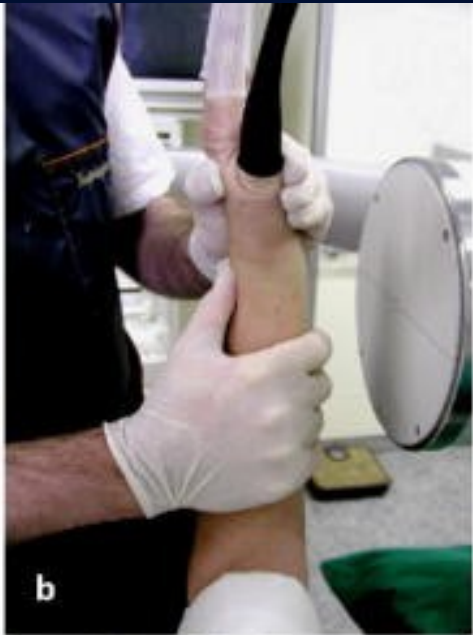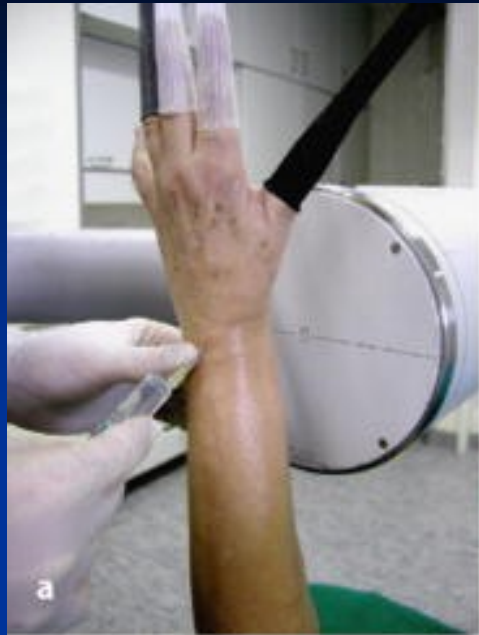- Vata



- Krepový papír / Haftan



- Sádrová longeta



Poučení pacienta se sádrovým fixačním obvazem

Okamžitá kontrola:

- Při výrazné bolesti a tlaku fixované končetiny
- Otoku periferie, diskolorace periferie
- Porucha hybnosti, parestezie

- Pacient se sádrou má vždy pravdu

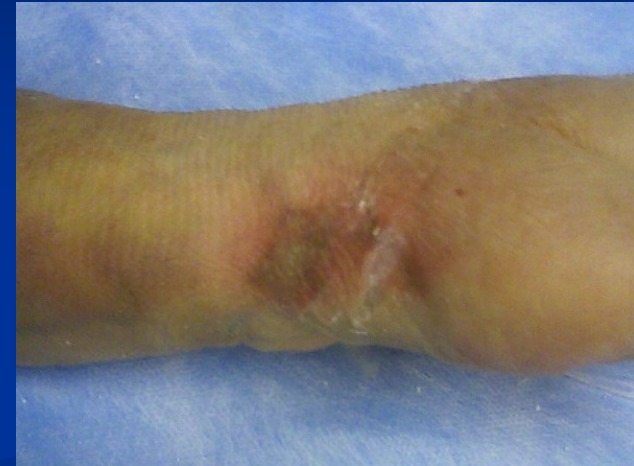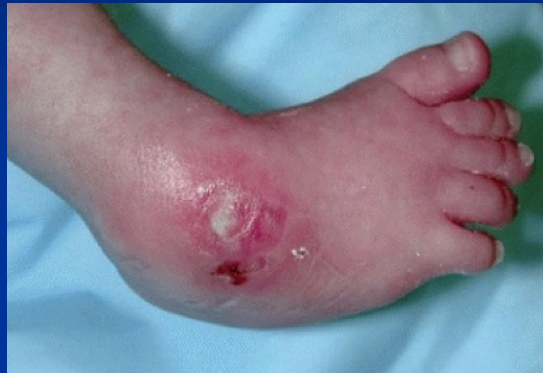- Udržovat sádrový obvaz v suchu a čistotě

- Mobilizace všech přilehlých nefixovaných kloubů, izometrie svalů

Komplikace konzervativní terapie

- Příliš volná fixace

- ztráta repozice



- Příliš těsný fixace:

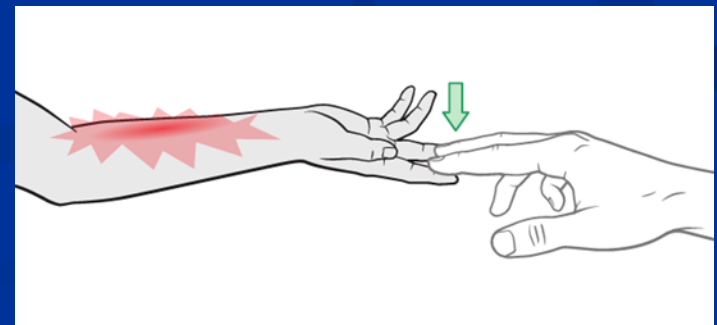
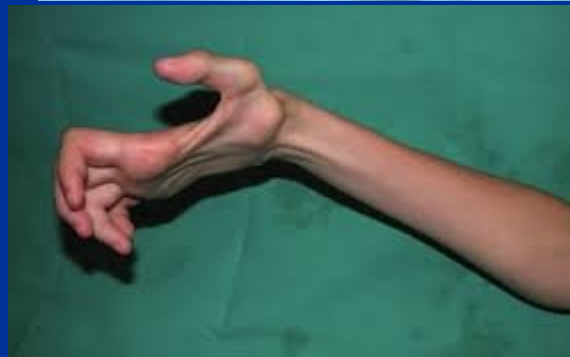- Bolest

- Dekubity

- Periferní nervový deficit

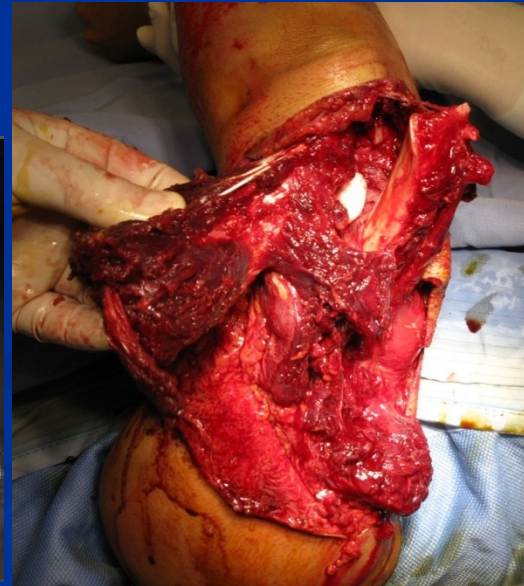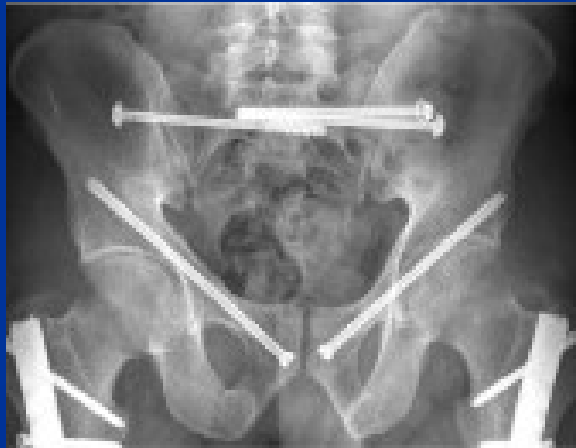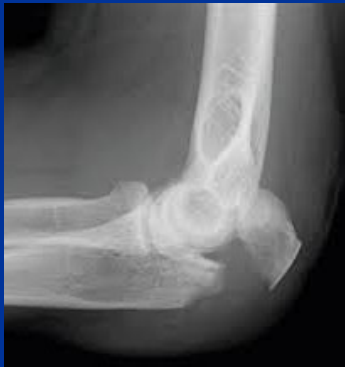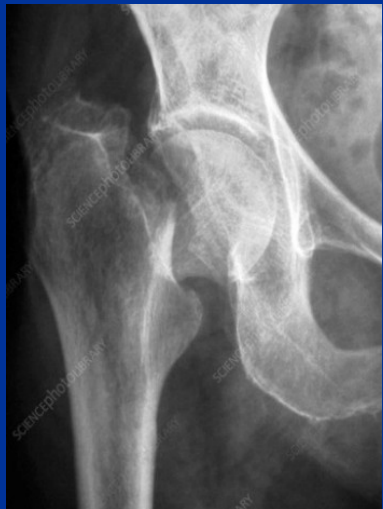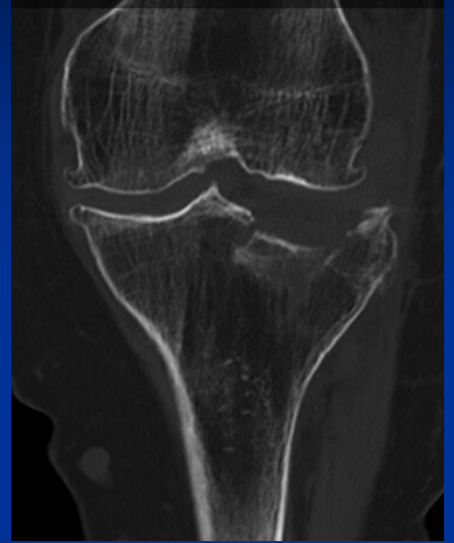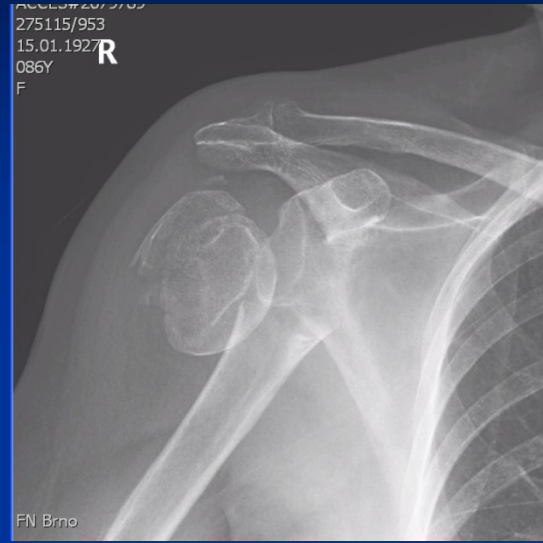
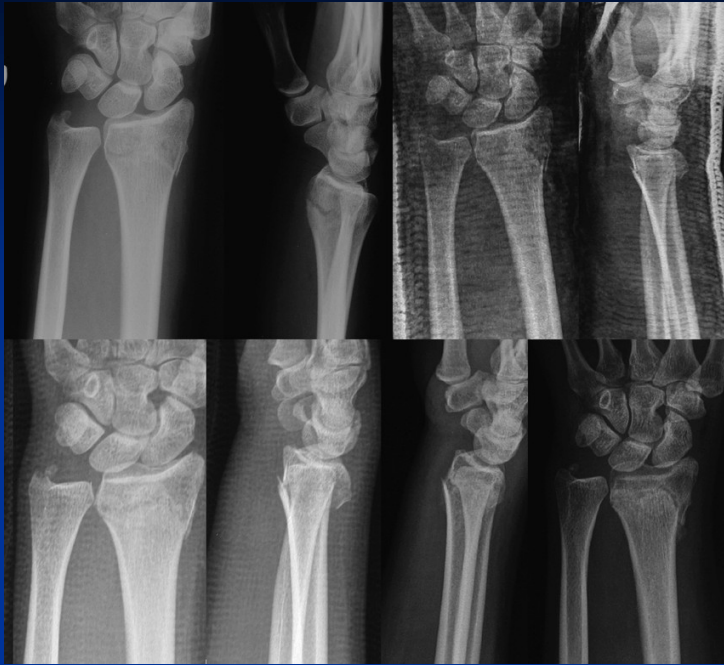
- Kompartment syndrom

- ischemická kontraktura

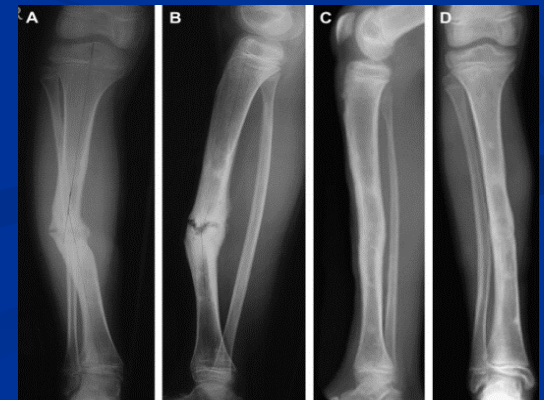
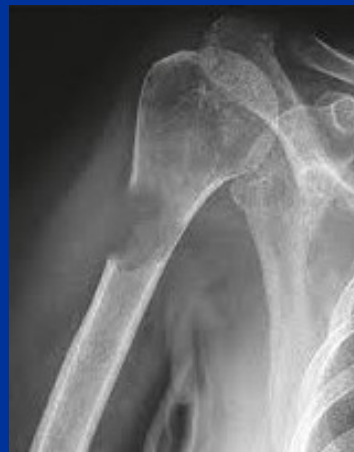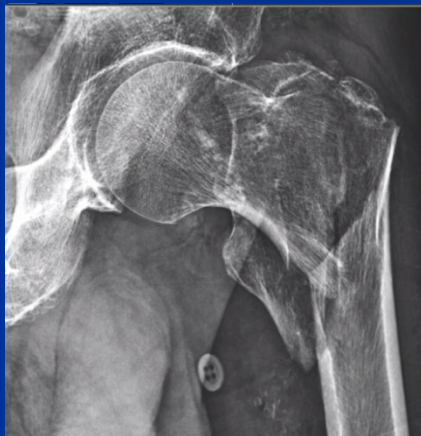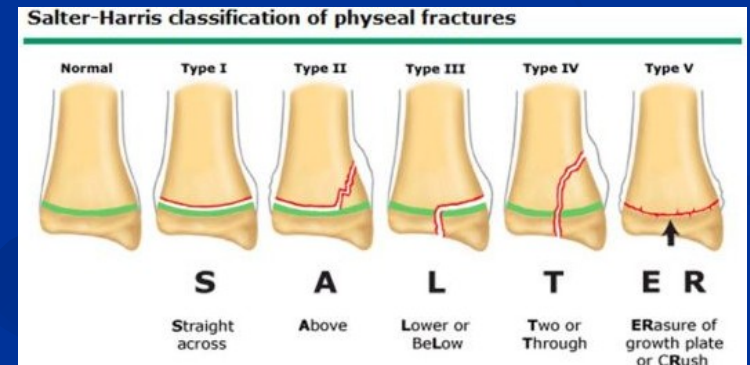


Operační stabilizace zlomenin

- Zavřená nebo krvavá repozice zlomeniny a instrumentální stabilizace fragmentů
- Selhání konzervativní terapie
- Nestabilní - reponovatelní, ale neretinovatelne zlomeniny
- Zavřeně nereponovatelné zlomeniny
- Dislokovaní intrartikulární zlomeniny (schodek kl. plochy 2mm)
- Zlomeniny s nízkým hojivým potenciálem při konzervativní ter (krček femuru)
- Dislokované avulzní fr. svalů a šlach (olecrnon, patella)
- Mnohočetná poranění, polytrauma
- Otevřené zlomeniny

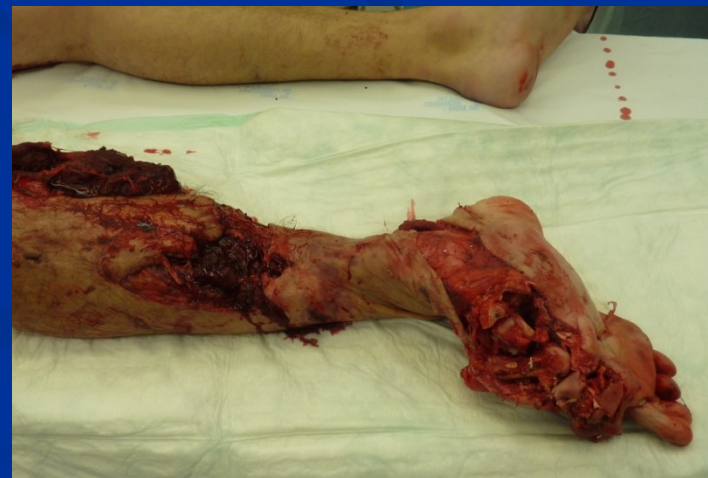
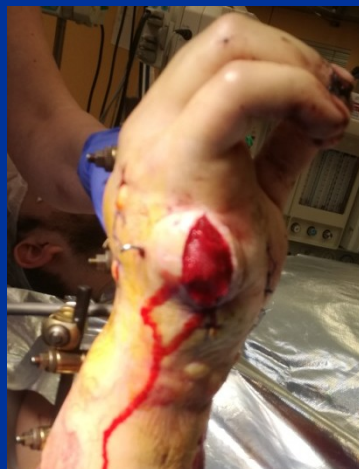
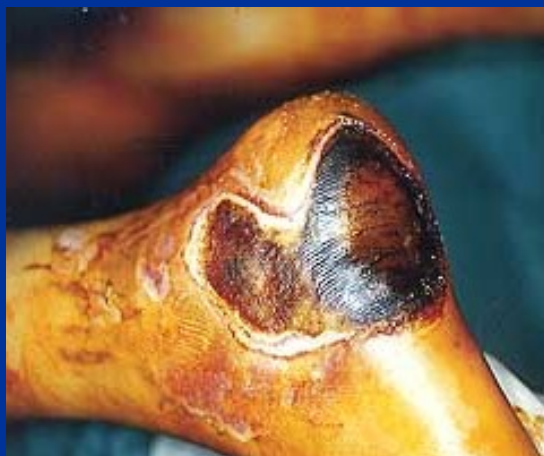- Zlomeniny u osob u kterých by prolongovaná imobilizace byla vysoce riziková (starší pacienti - proximální femur)
- Zlomeniny v růstových zónách u dětí, které můžou způsobit poruchy růstu (Salter-Harris III-V)
- Nonunion (páklouby) nebo malunion (zlomeniny zhojené v nesprávném postavení) u kterých selhává neoperační přístup
- Patologické zlomeniny - osteolýza



Kontraindikace k operační stabilizaci

- Aktivní infekce – lokální / systémová / osteomyelitis
- Stav měkkých tkání nad zlomeninou který limituje operační přístup (rizikový kožní kryt v důsledku úrazu, masivního otoku, popáleniny, infekce, jizvení...)
- Celkový zdravotní stav kontraindikující operaci nebo anestezii (např. recentní myocardiální infarkt)
- Případy kdy amputace končetiny přinese patrně větší benefit a funkčnost nežli pokus o osteosyntézu s nejistým výsledkem

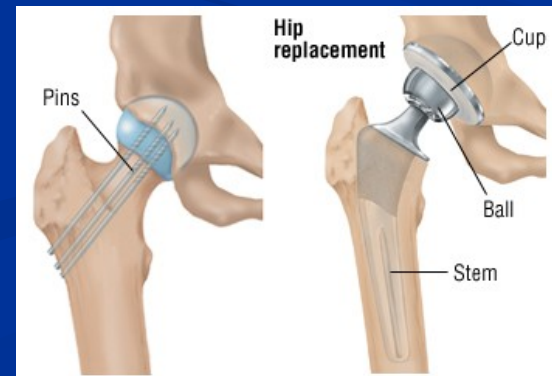
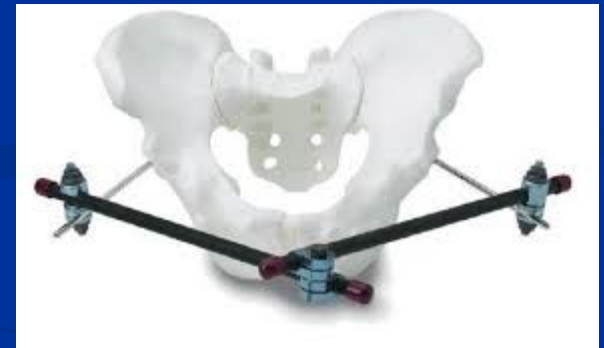
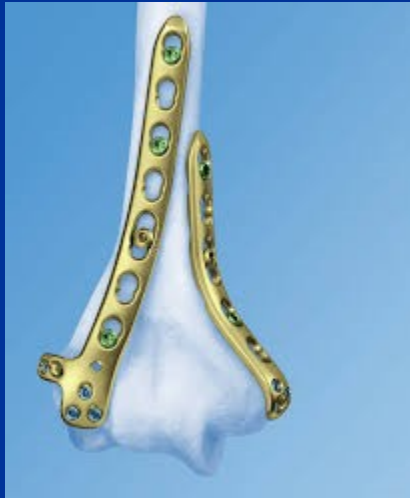
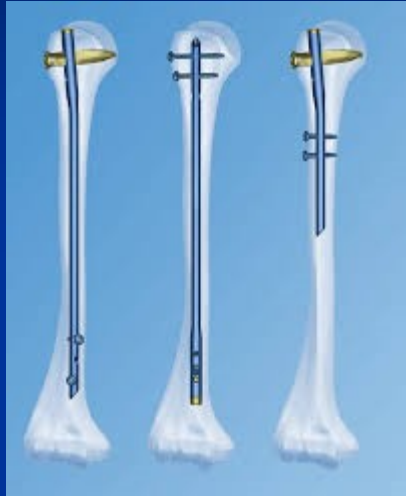Osteosyntéza


- OA pravidla op. stabilizace skeletu
- Anatomická repozice jednotlivých fragmentů zlomeniny (Diafyzární zlomeniny – obnovení délky, osy, rotace, intra-artikulární zlomeniny - anatomická repozice všech fragmentů – obnovení kongruence kl. plochy)
- Stabilní fixace – absolutní nebo relativní, splnění biomechanických požadavků
- Zachování krevního zásobení v místě fraktury, respekt k okolním měkkým tkáním
- Brzký rozsah pohybu (ROM) and rehabilitace

Osteosyntéza

- Osteosyntéza - spojení kostí úlomků

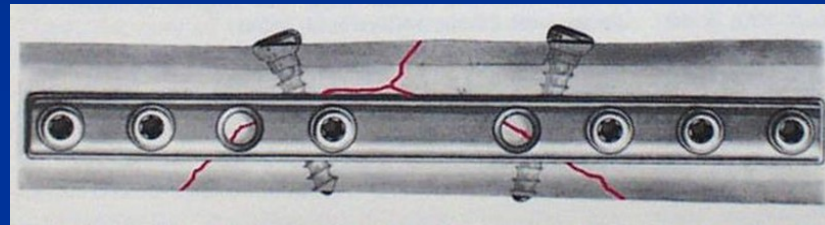


Šrouby – samostatné



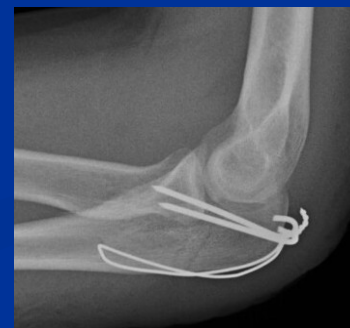
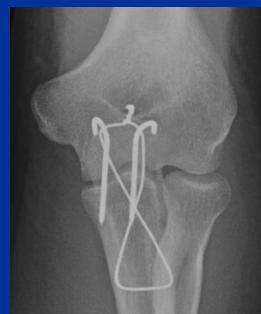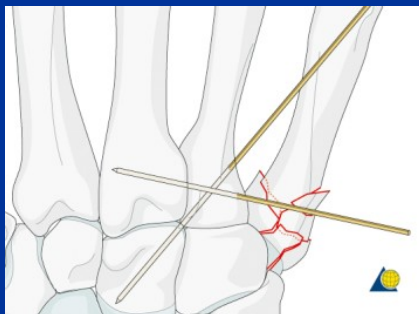
- Tahový šroub - interfragmentární komprese úlomků
- Speciální črouby - Herbert, vstřebatelný – Magnezix

- Fixace dlahy šrouby



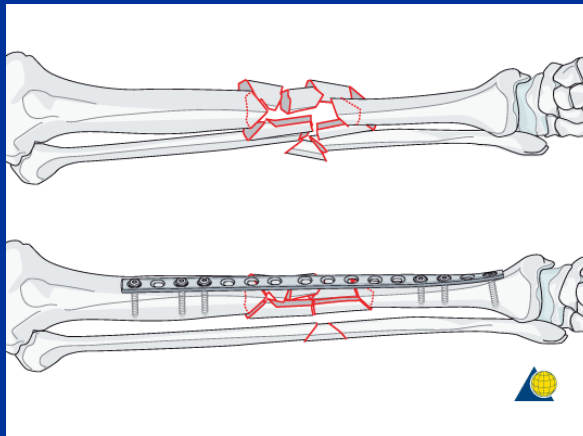
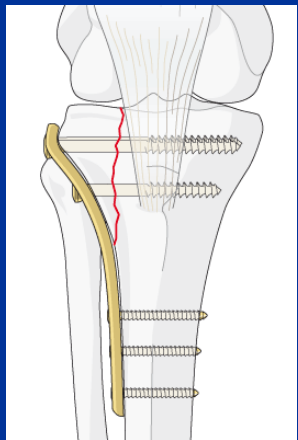
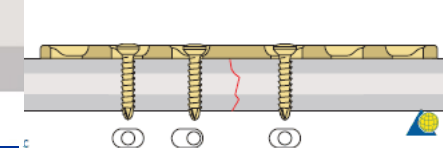
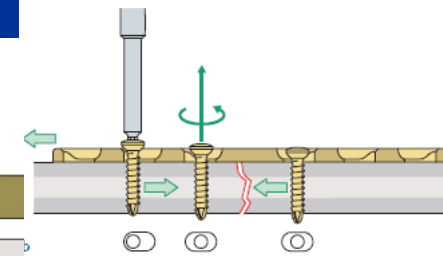
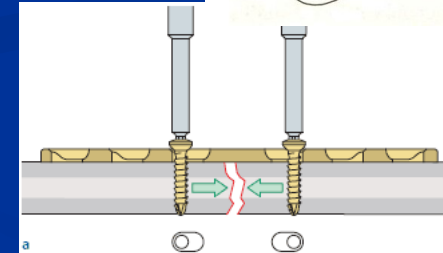


Kirschnerův drát (KW, KiD) - dočasná fixace drobných úlomků

- Antiotační fixace ke šroubu, samostatné KW - sádrová fixace
- cerclage

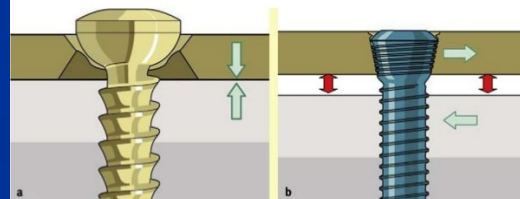


Dlahy

- Konvenční X LCP
- Umožňují anatomická repozici a následně brzkou ROM
- Zajišťují sílu a stabilitu které neutralizují síly působící při brzké funkční pooperační léčbě.
- Neutralizační
- Přemostující, Podpůrné



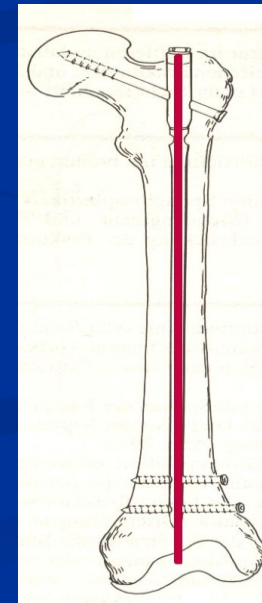
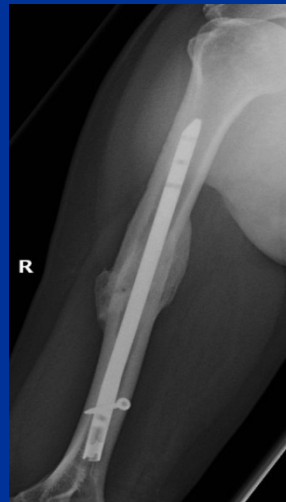
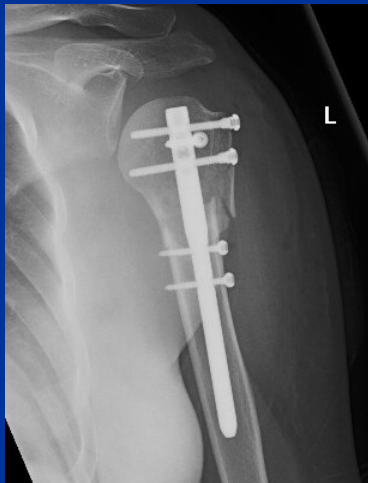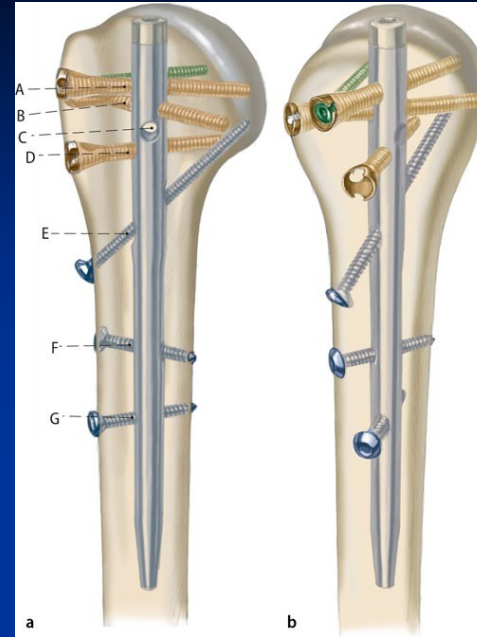
Preserves biology



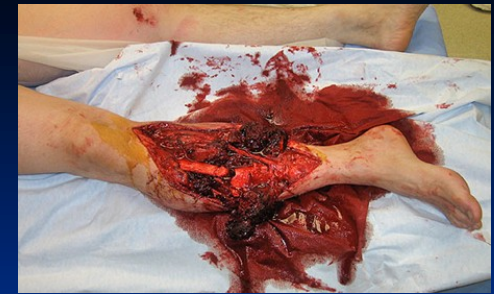No compression of plate unto bone - biological

Introdřenové hřeby

- Zajištění
- Relativní stabilita, komprese v ose, podpora hojení
- Miniinvazivní, časná RHB
- 3/5 kosti - diafýzy, metafýzy
- Dynamizace
- Předvrtané, X nepředvrtané

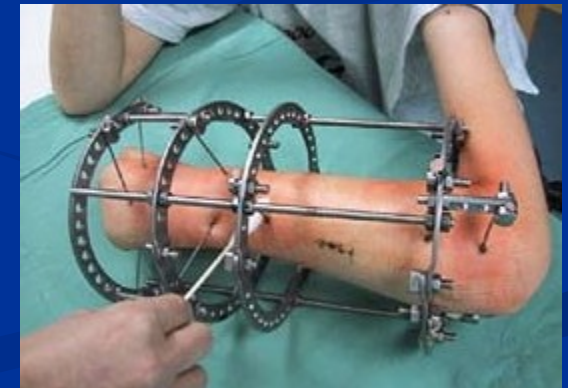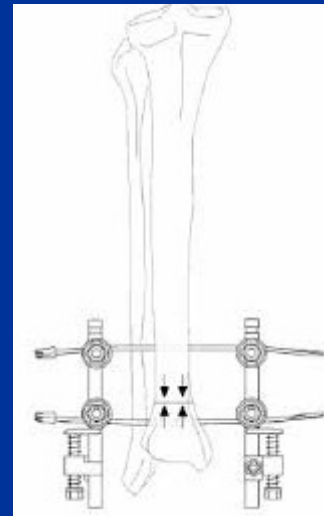
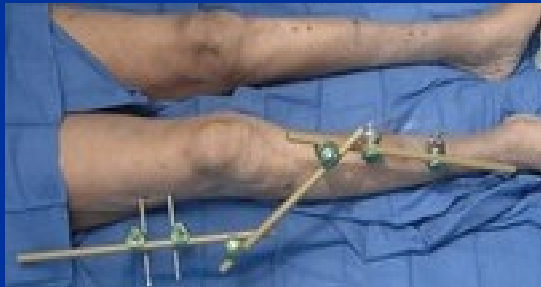

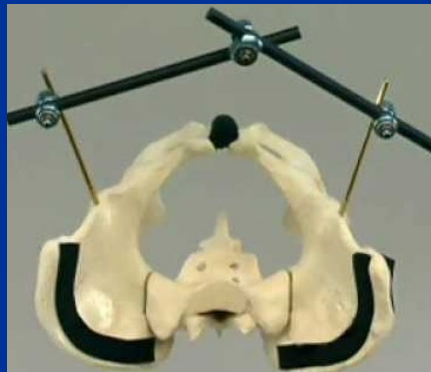
Zevní fixace (ZF, ExFix)



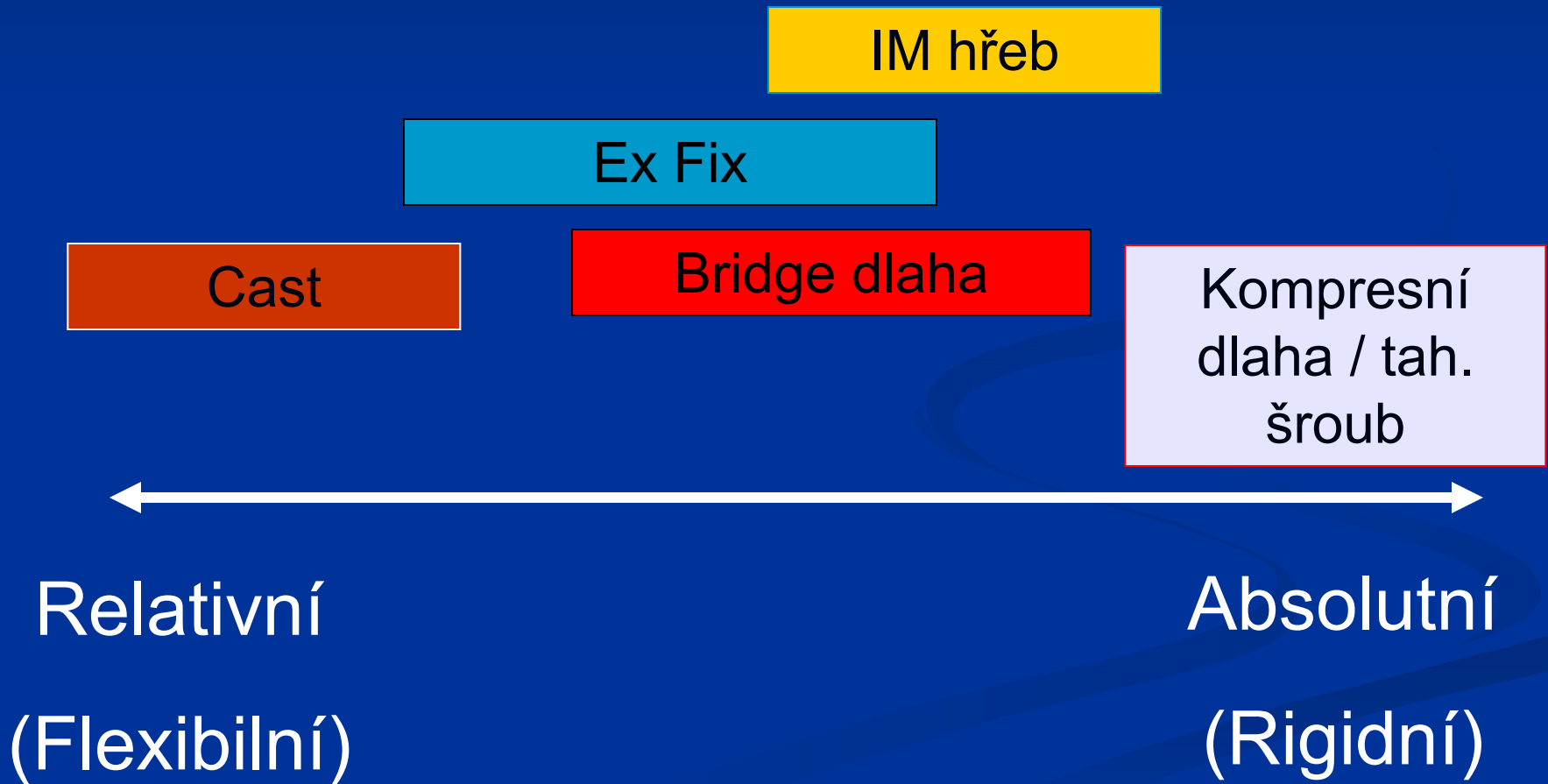
- Dočasné / definitivní fixace skeletu když nejde provést vnitřní OS
- Otevřené zlomeni, infekce měkkých tkání, otok měkkých tkání, kloubní nestabilita

- Svorkový
- Rámový
- Kruhový



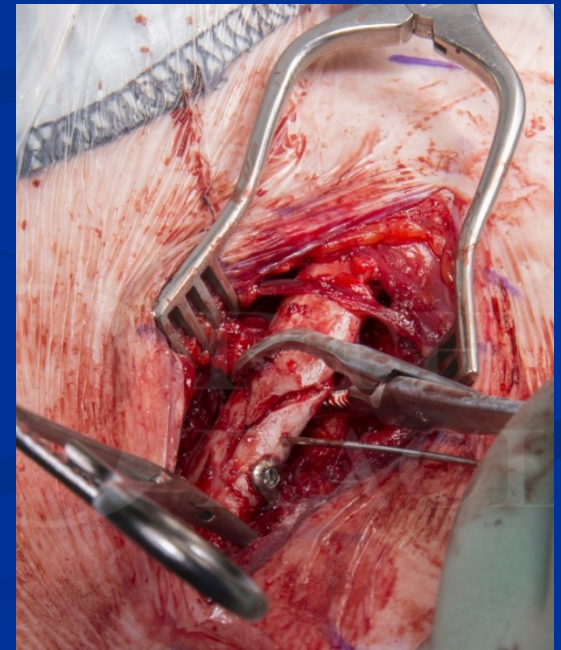
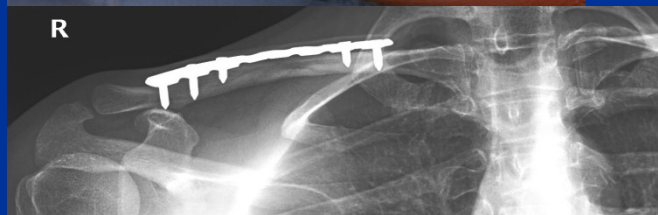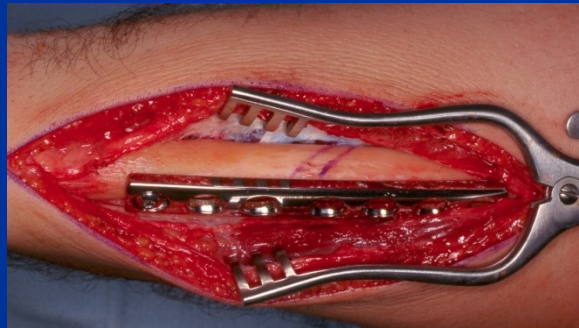
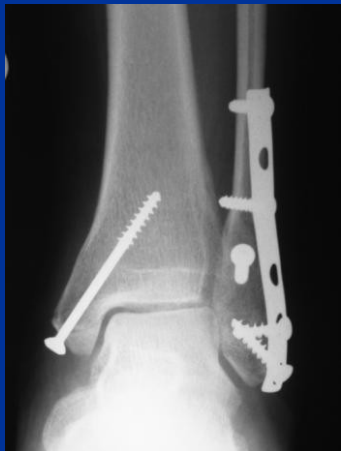- Speciální využití - segmentární transport - prodlužování kostí

Spektrum Stability Osteosyntézy



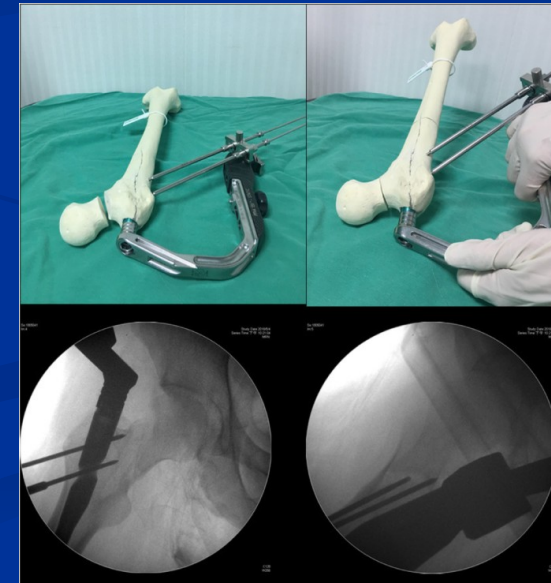
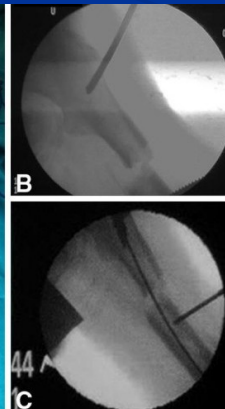
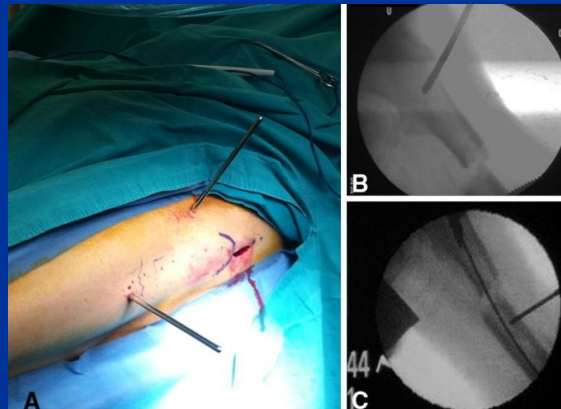
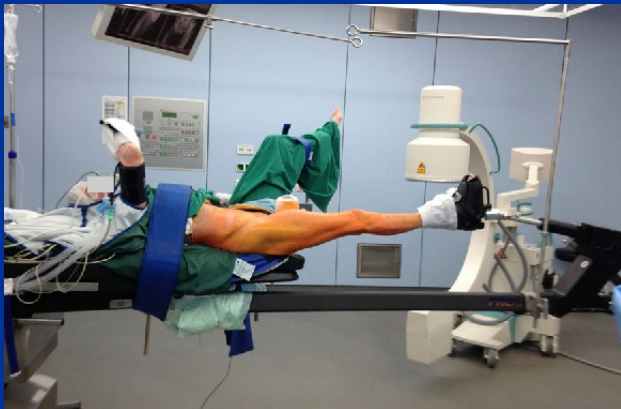Operační terapie

- **O.R.I.F** – open reduction internal fixation
- Incize nad zlomeninou, přímá vizualizace zlomeniny
- Anatomická repozice úlomků
- Intraartikulární, periartikulární zlomeniny, předloktí, ruka
- Stabilizace šrouby, dlahami
- Absolutní stabilita, časná RHB



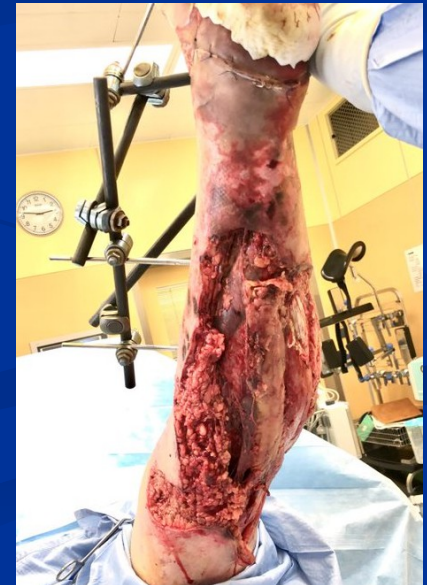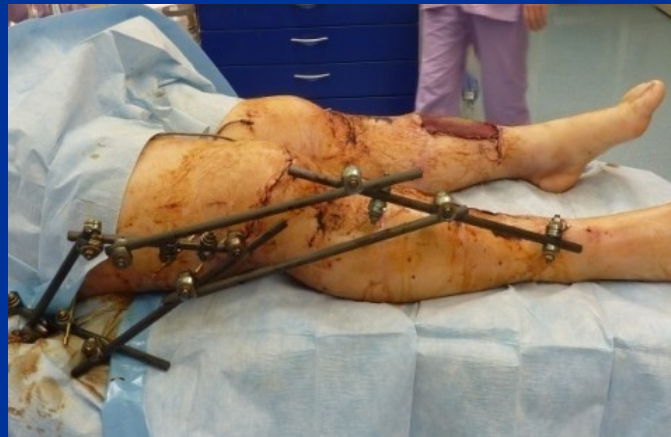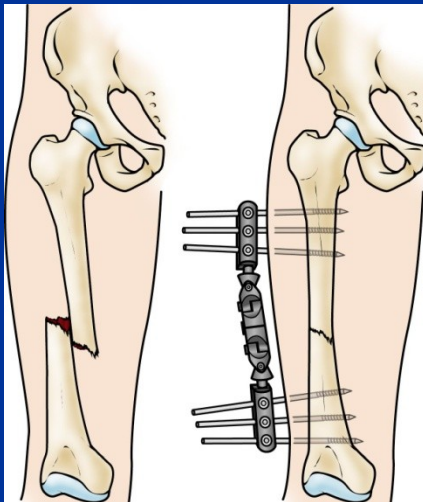
Operační terapie

- C.R.I.F – closed reduction internal fixation
- Zlomenina není obnažena, zachován primární hematom
- Nepřímé repositionální metody, fluoroskopie, méně extenzivní přístupy
- Komplexní zlomeniny, diafyzární zlomeniny,
- IM hřeby, přemost'ující dlahy povlečená, ZF,



Operační terapie

- C.R.E.F - closed reduction external fixation
- Zlomenina není obnažena, zachován primární hematom
- Nepřímé repositionální metody, fluoroskopie, mini invazivní
- Hrubá repozice osy, délky, postavení, stabilizace skeletu, rychlost
- Otevřené zlomeniny, polytrauma, stav měkkých tkání



Komplikace v traumatologii

Celkové

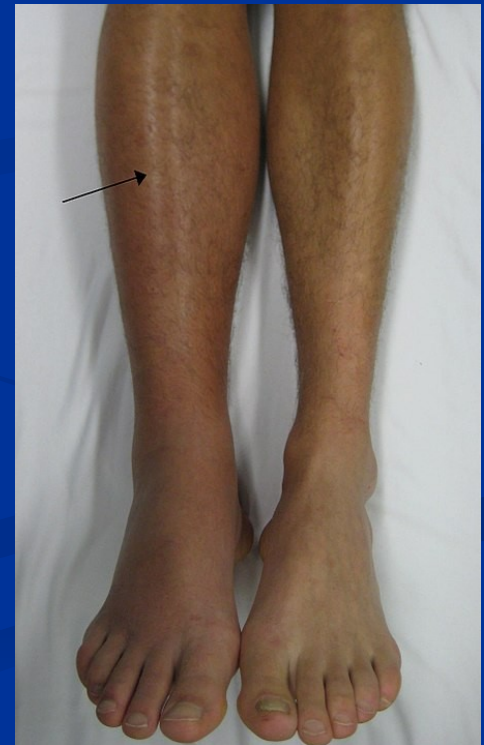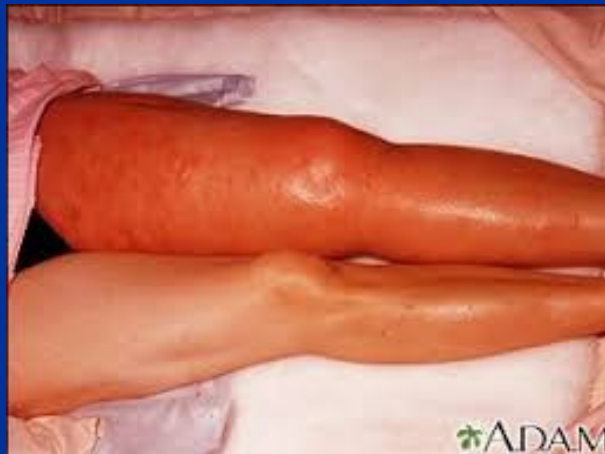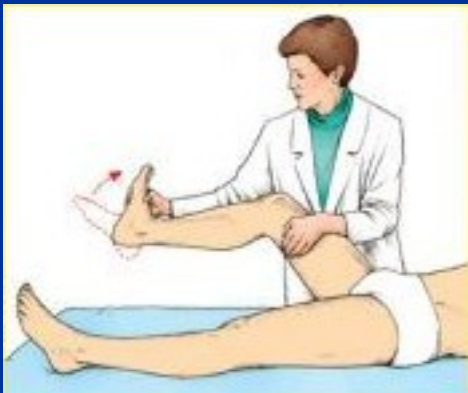
- Dekompensace kardiálních chorob, DM, Delirium
- Sepse (uroinfekt, bronchopneumonie)

Lokální

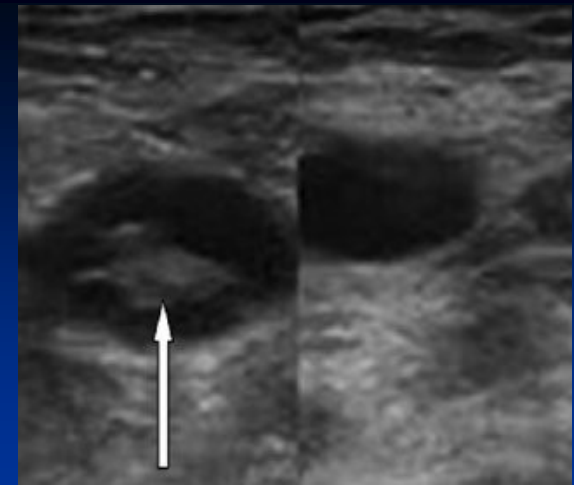
- Hluboká žilní trombóza
- Hematom, serom v ráně
- Iatrogenní poranění
- Infekce v ráně
- Poruchy hojení, Selhání OS, Pakloub

Hluboká žilní tromboza

- Častá komplikace chirurgických pacientů
- Trombotický uzávěr hlubokého žilního systému
- Virchowova triada: Stáza, hyperkoagulační stav, poškození žilní stěny
- Otok a bolest, napětí končetiny
- Tuhá, palpačně bolestivá končetina
- Plantární zn. Homans
- Riziko plicní embolizace



- Duplexní UZ
- D-dimery
- Prevence - imobilizace, imobilní pac., chirurgičtí pac. – profylaxe LMWH

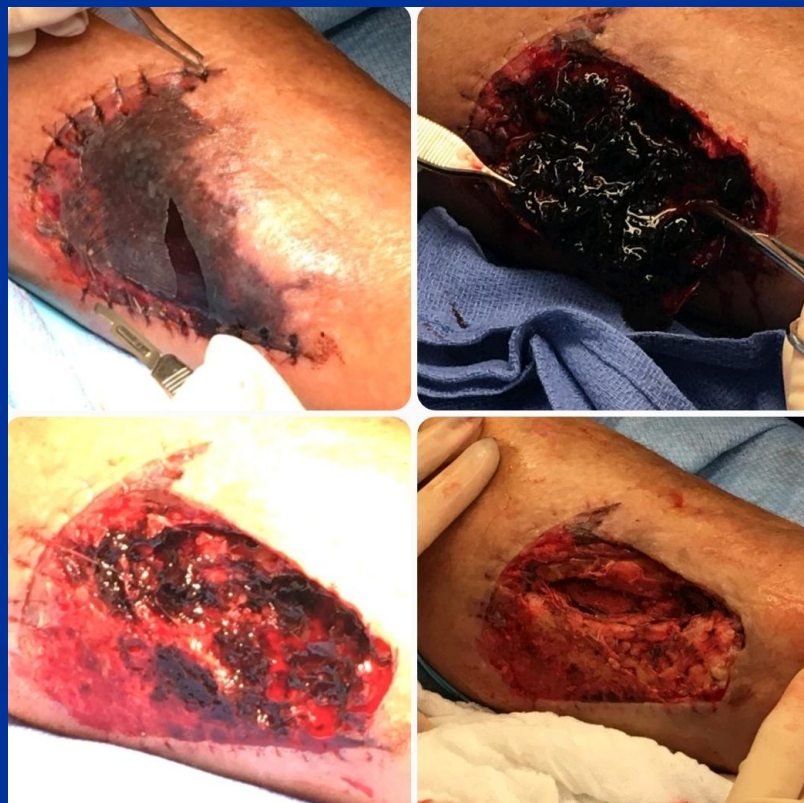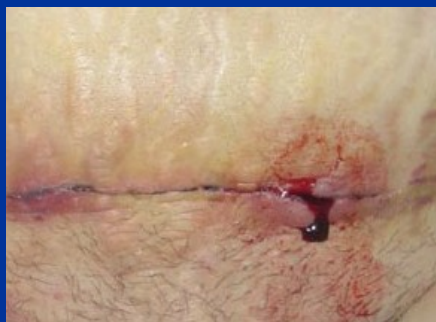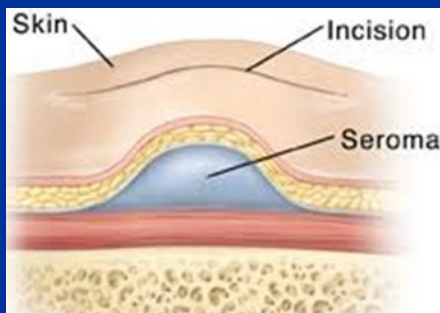


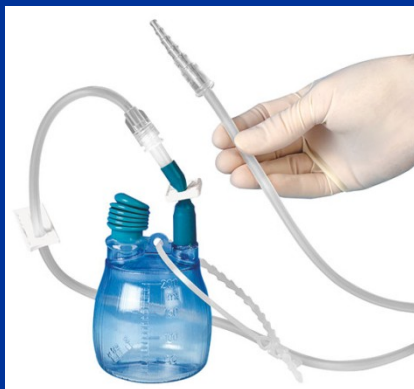Terapie – konzervativní

- Antikoagulace – LMWH v terapeutické dávce (nerozpouští trombus, brání narůstání, spontánní fibrinolýza)
- Warfarin, NOAC – 3-6M
- Kompresivní terapie - urychlení toku krve
- Pohybová aktivita
- Klidový režim – ileofemorální trombóza
- Vysoká trombóza - ileofemorální tromboza, tromboza ohrožující končetinu - lokální trombolýza

Hematom, serom v ráně

- Patologická kolekce krve, serózní tekutiny v ráně
- Porucha hojení měkkých tkání až dehiscence, infekce, tenzní hematom - nekróza měkkých tkání
- UZ – došetření, koagulogram
- Peroperační hemostáza
- Redonova drenáž rány
- Op. revize,
Dicynone

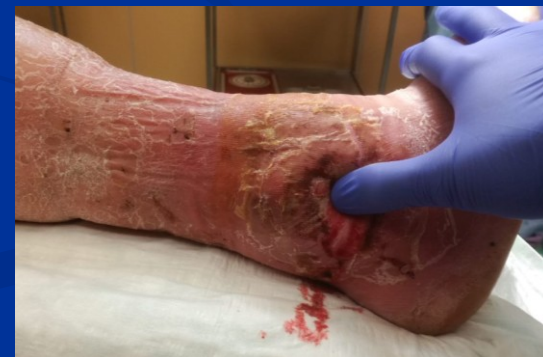
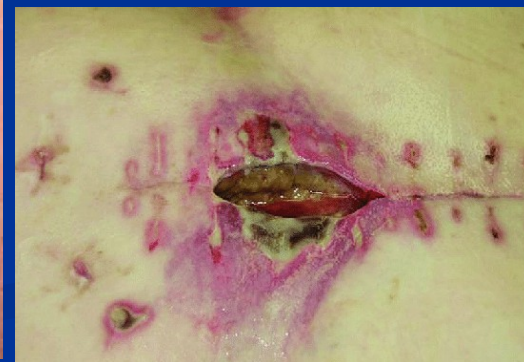
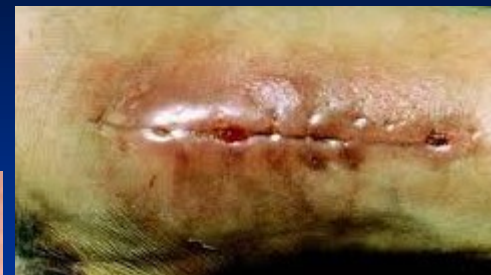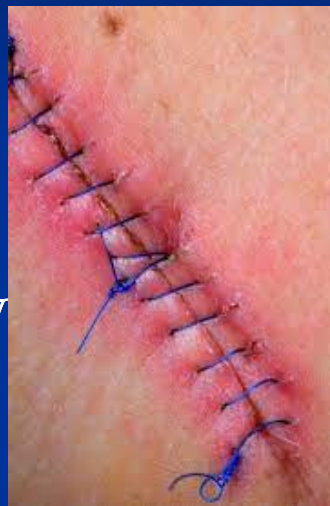Iatrogenní poranění

- Riziko iatrogenního poranění peroperačně - hl miniinvazivní metody
- Překrytí účinkem CA, regionálního bloku
- Cévy – odpary do RD
(krvácení z dřevné dutiny, spongiozy)
- Nervy – poruchy hybnosti a senze
- (n. axillaris – prox. humerus, n. radialis - dist humerus)
- Šlachy
- Pooperační monitorace

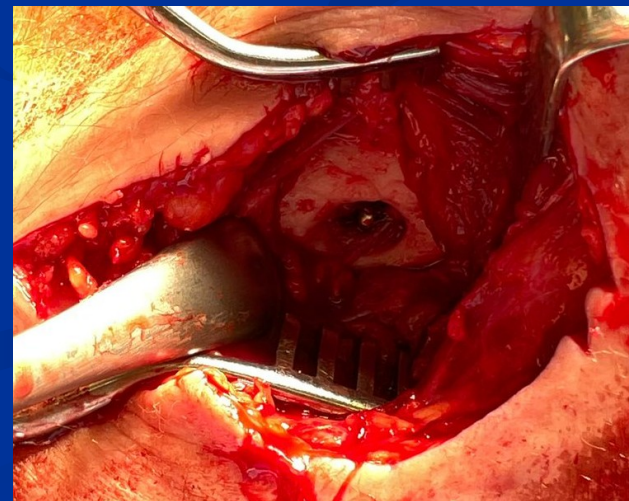
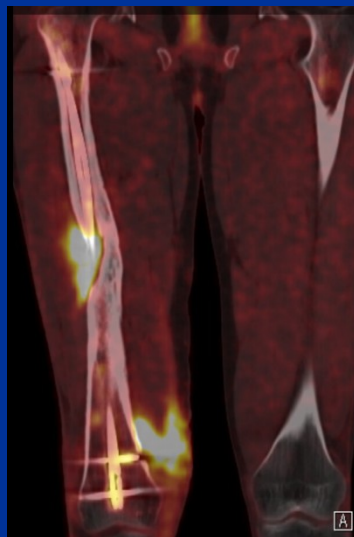
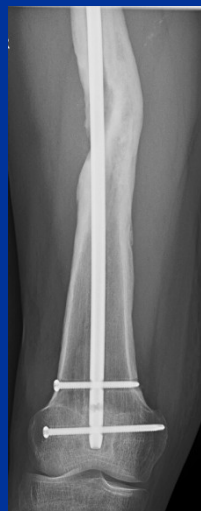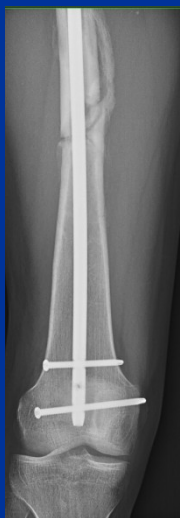Infekce v ráně

- II. nejčastější nozokomiální infekce
- Povrchový x hluboký infek
- Časný (do 30dnů) x pozdní
- Systémové x lokální příznaky
- Febrilie
- Zarudnutí rány, otok
- Serózní sekrece
- Hnisavá sekrece
- Rozpad rány
- Absces x flegména rány



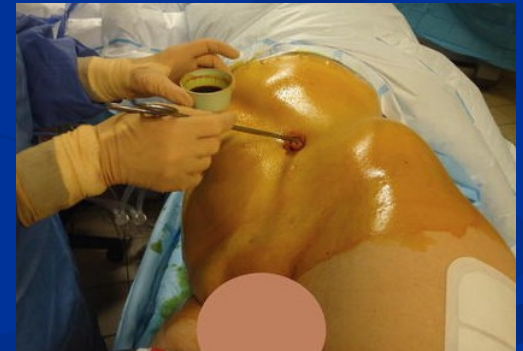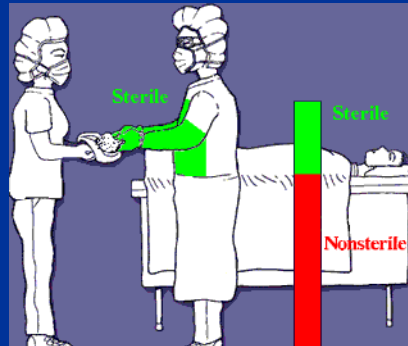
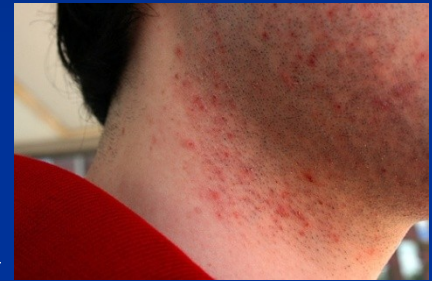Infekce v ráně

- Zvýšené riziko při použití cizího materiálu – OS materiál
- Laboratorní došetření - (KO, CRP, PCT, diferenciál)
- UZ - kolekce tekutiny
- Mikrobiologické vyšetření - stěry
- Kontaminace rány $> 10^5$ mikroorganismy
- CT /PET-CT - ozřejmení osteomyelitidy skeletu



Etiologie rané infekce

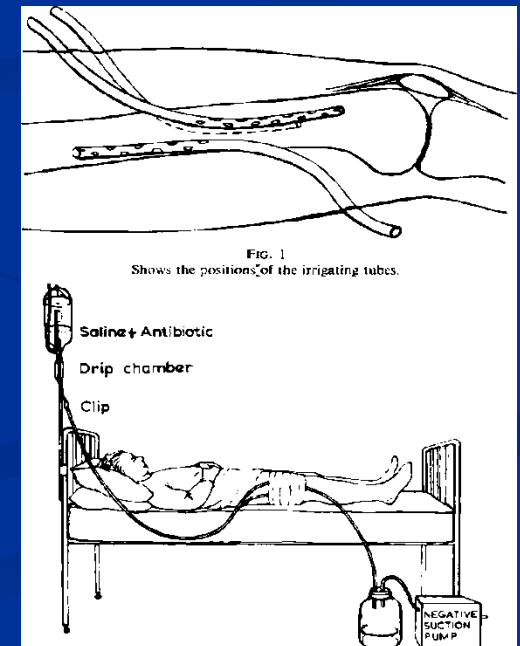
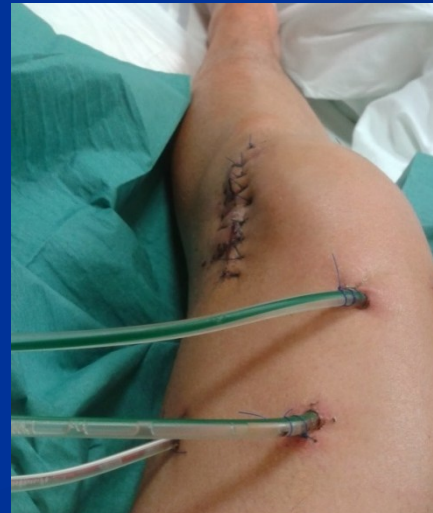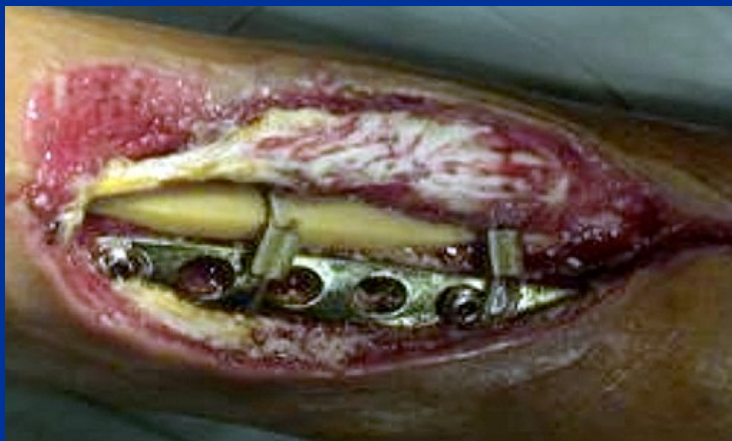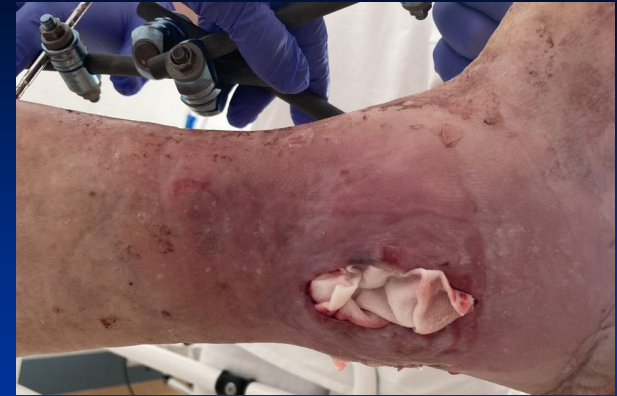- Endogenní, exogenní etiologie
- Riziko kontaminace při otevřených ranách a zlomeninách
- Inflamace , infekční fokusy,
- Kožní flora – předoperační příprava
- Peroperační kontaminace – prostředí, operační tým
- Pooperační kontaminace – poop. péče, oš. personál – převazová technika

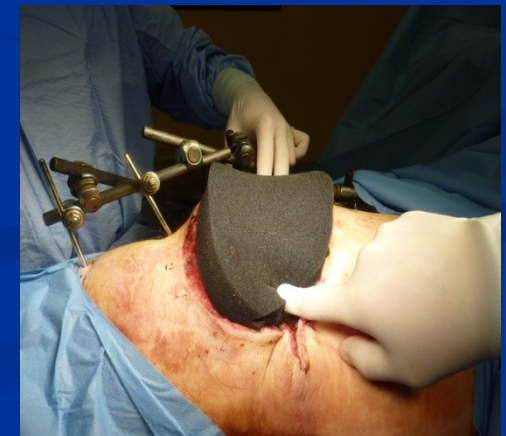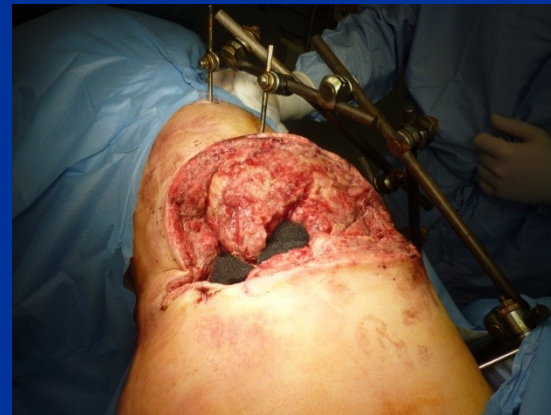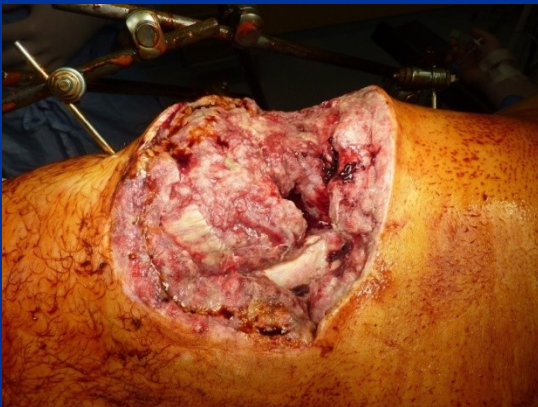
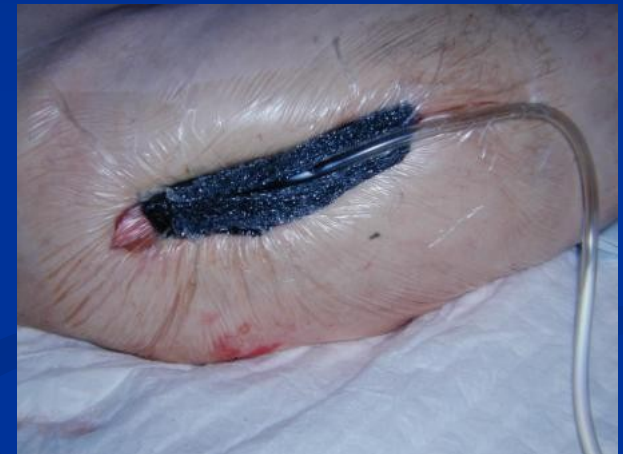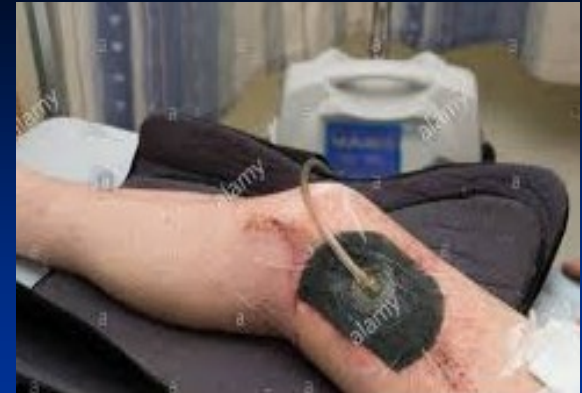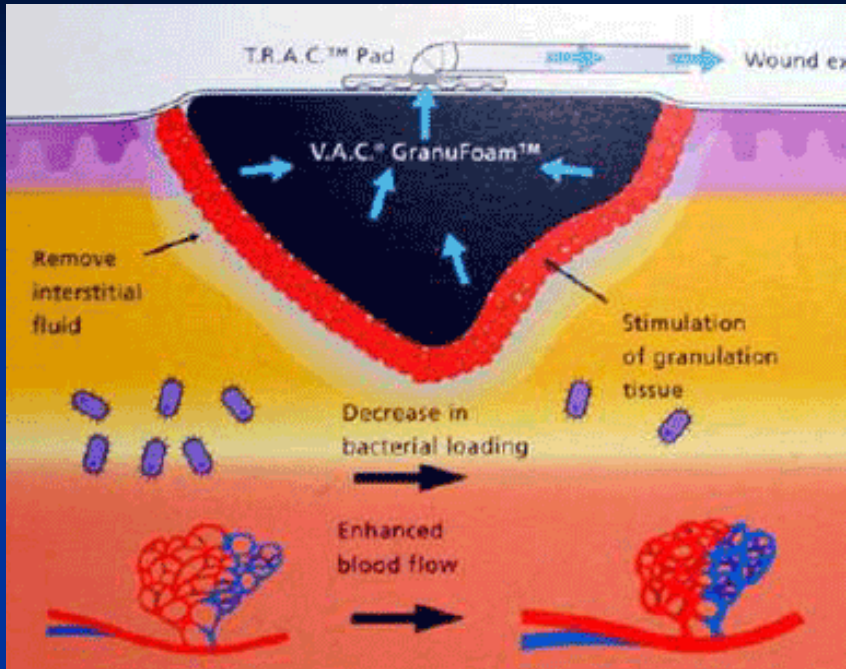


- U čistých operačních ran jde vždy o kontaminaci z vnějšího prostředí

Infekce v ráně

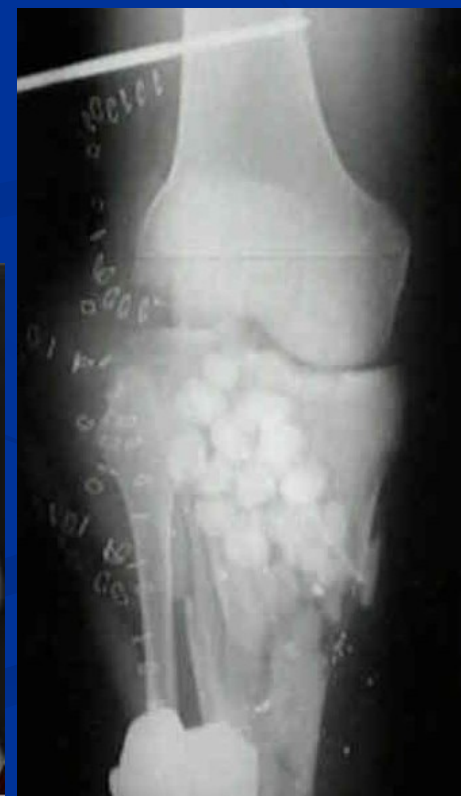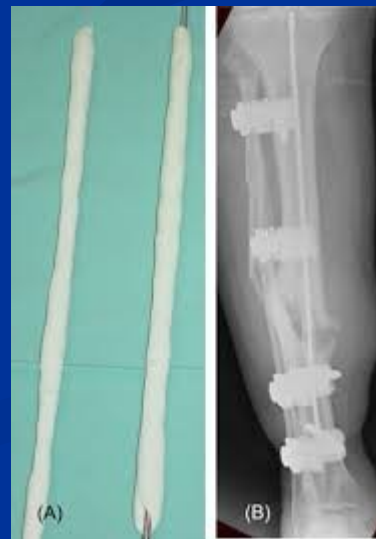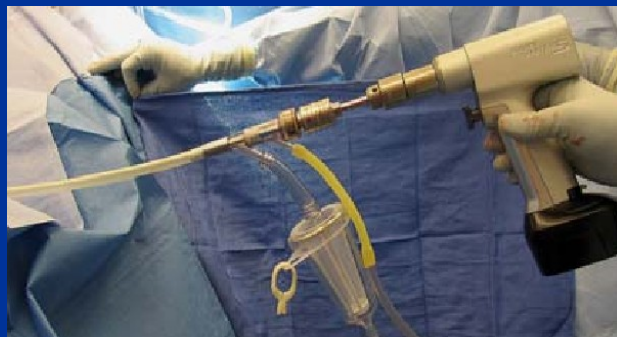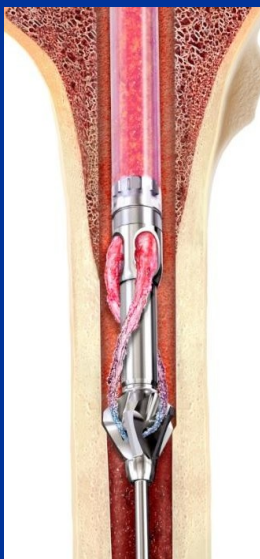- Rozpuštění rány
- Debridement rány – lokální terapie, ATB
- Hluboké infekce, obnažení skeletu a OS materiálu
- Op. debridement a revize – V.A.C , proplachová laváž, ATB





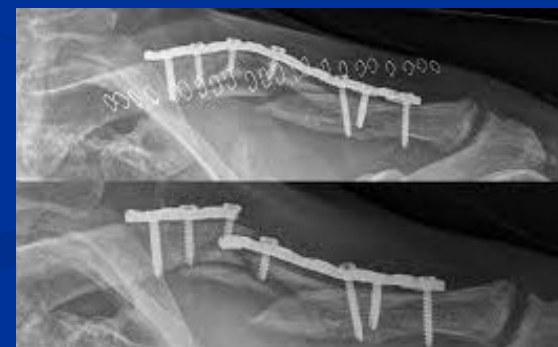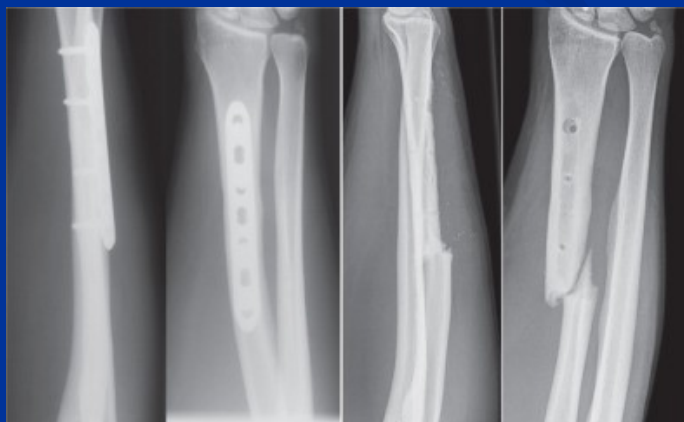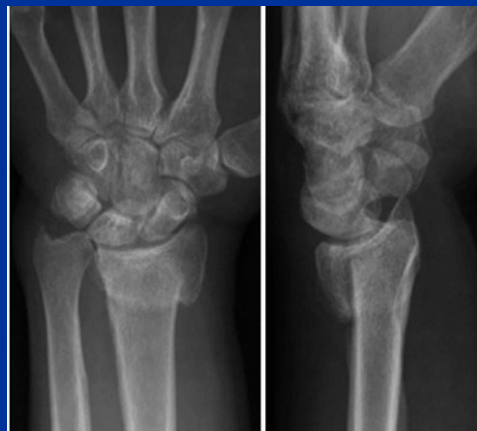Infekce v ráně

- Infikovaný OS materiál - extrakce OS materiálu,
- Debridement lomu, vyfrézování dřevňové dutiny při osteomyelitis,
- Dočasná stabilizace zevní fixací + ATB
- ATB spacer
- Opakované převazy v CA
- ReOS - potažené hřeby, collatamp



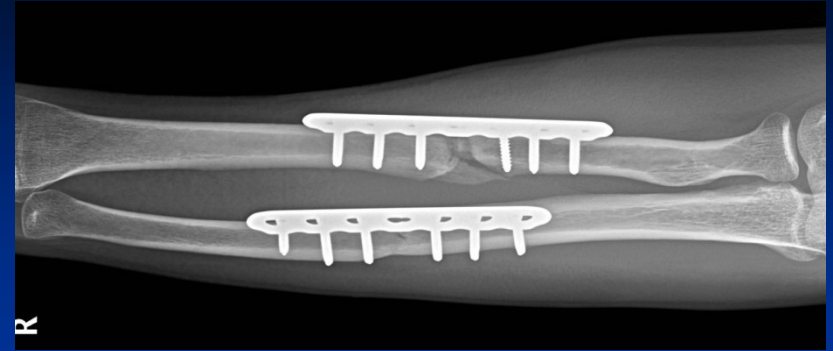
Poruchy hojení, selhání OS, Pakloub

- **Refraktura** - nová zlomenina v nedostatečně prohojeném svalku
- **Fr. male sanata** – srůst ve špatném postavení
- **Opožděné hojení** – probíhá standardním mechanismem , ale déle než v běžném čase pro danou zlomeninu
- **Selhání osteosyntézy** - špatný implantát, technické chyby při zavedení implantátu, malrepozice, neprohojení zlomeniny – pakloub

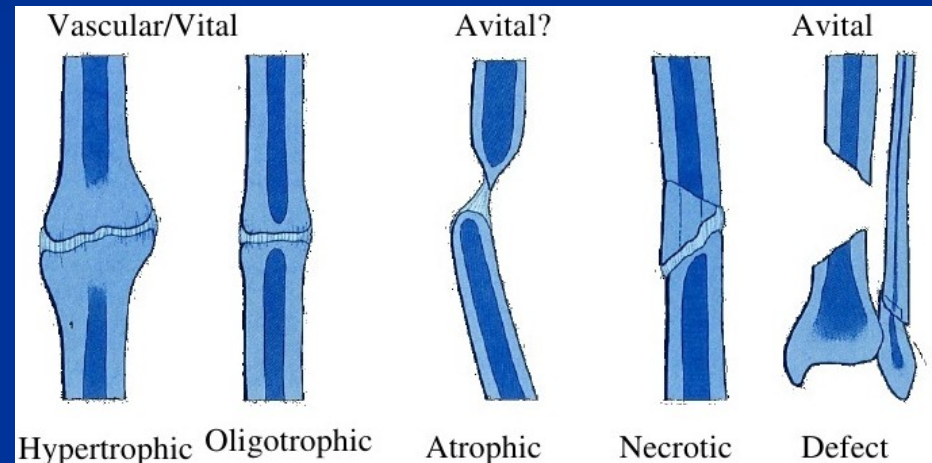


Pakloub

- Navazuje na prodloužené hojení



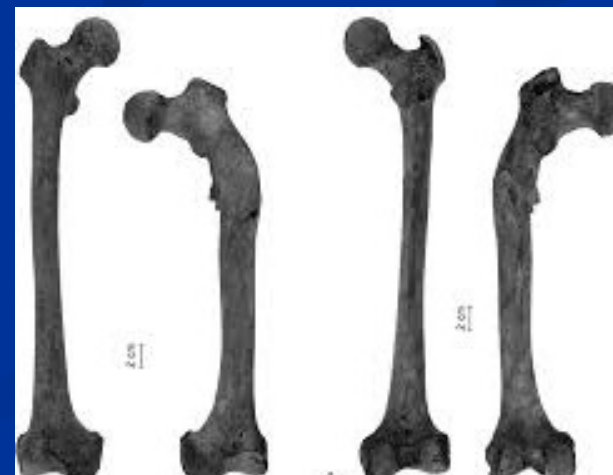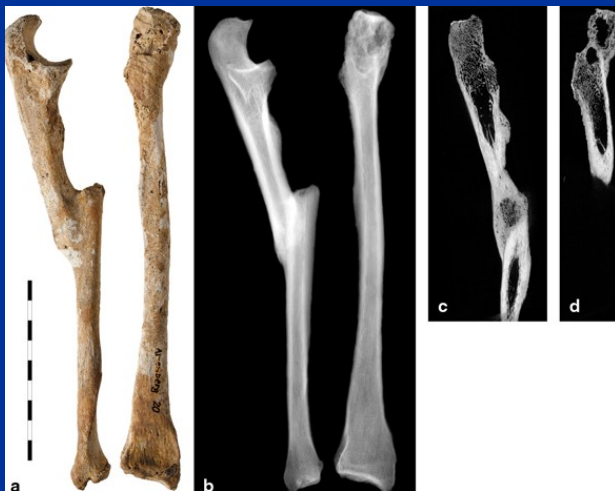- **Hypertrofický**
- Dobrá vaskularizace, porucha stability zlomeniny
- Th – ReOS zvýšení stability



- **Hypotrofický**
- Hypovaskulární, Atrofický – lom vyplněn vazivem nekrotickou kostí / defekt kosti, není osteogenní potenciál, vaskularizace
- Th: dekortikace, resekce styčných ploch, spongioplastika

Nejčastější úrazy skeletu horní a dolní končetiny

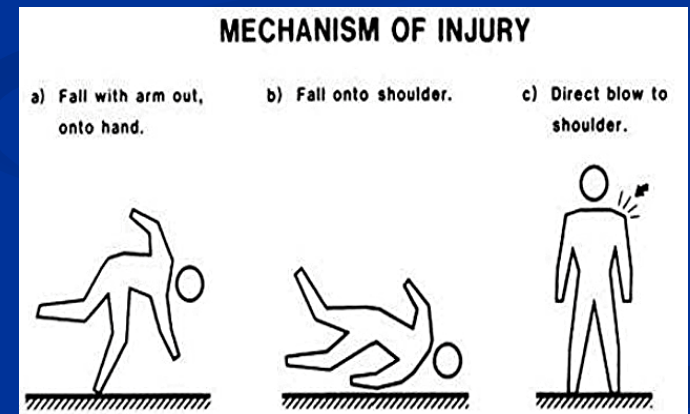
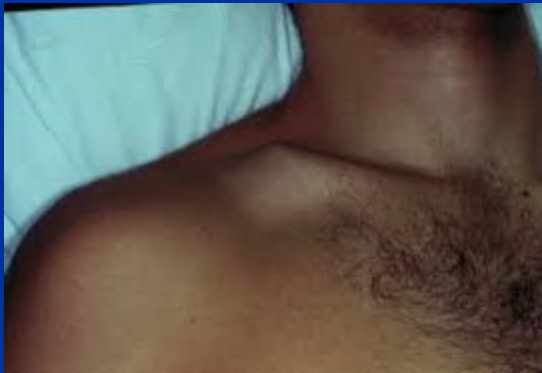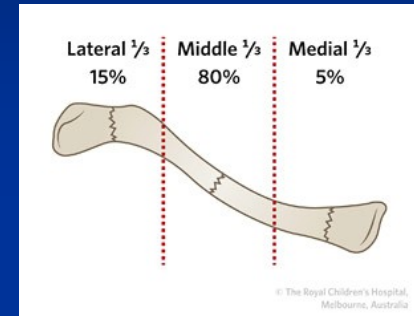
- Dislokované zlomeniny – dlouhých kostí - krvácení do měkkých tkání
- Ztráta funkce končetiny – zkratek, defigurace, nestabilita
- Ztráta pracovní schopnosti, soběstačnosti, sebeobsluhy
- Dlouhodobé komplikace – posttraumatická artróza, porucha chůze, pasklouby, měkko tkáňové postižení - ulcerace



Klíční kost

- časté poranění mladých aktivních
- Pády na nataženou končetinu, pád na rameno, náraz na rameno

- Povrchové uložení kosti
- diafýza, laterální konec, mediální

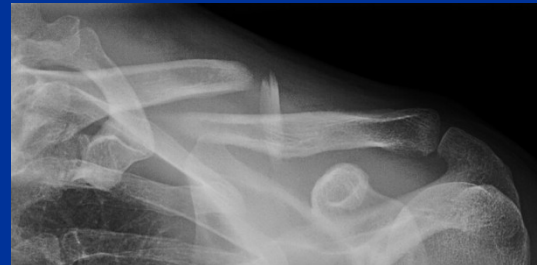

- RTG – AP + snímek 45 st kaudální sklon - předozadní dislokace

- Konzervativní terapie
- Nedislokované, minimálně dislokované zlomeniny,
- Ramenní ortéza / klíčková ortéza 4-6T



- ROM po 4T



- Indikace OS

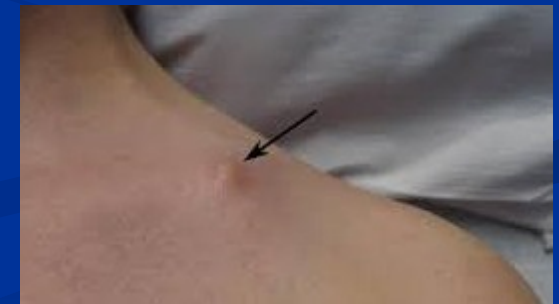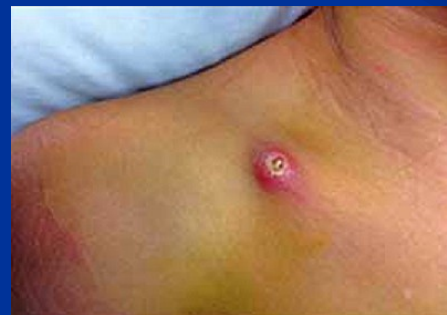- Zkratek >18mm

- Dislokace > 100%

- Kominuce

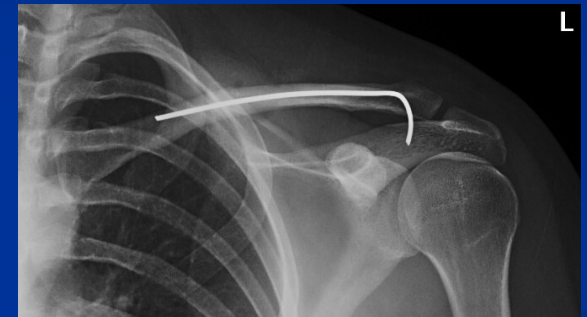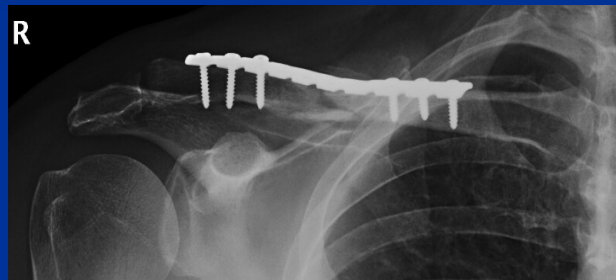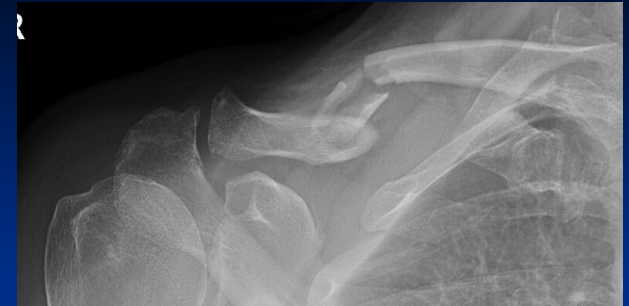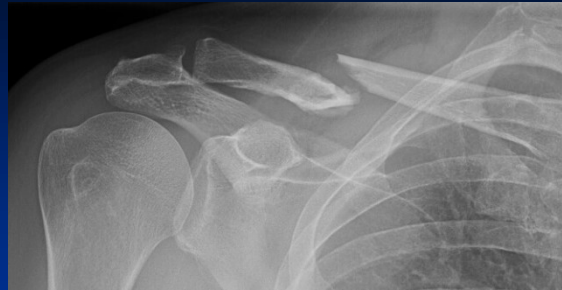- NV poranění

- Otevřené zlomeniny, napínání kůže



OS

- Dlahá
- Pin

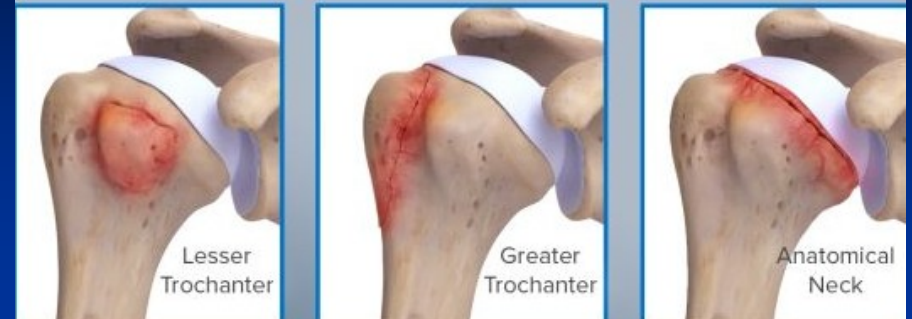

- Ortéza / závěs 2-3T
- Posilování od 6 T
- Plná silová zátěž >3M

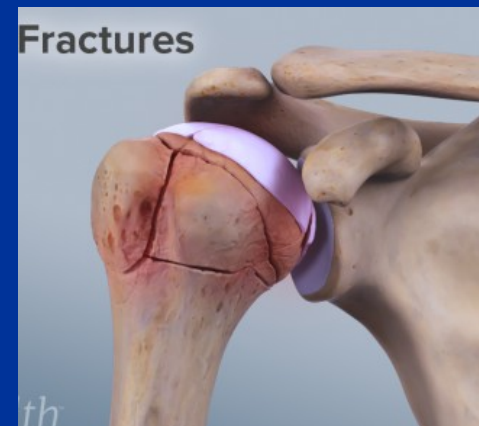
Zlomeniny proximálního humeru

- Bimodální frekvence
- Mladí - high energy, tříštivé
- Staří – low energy

Examples of One Part Proximal Humerus Fractures

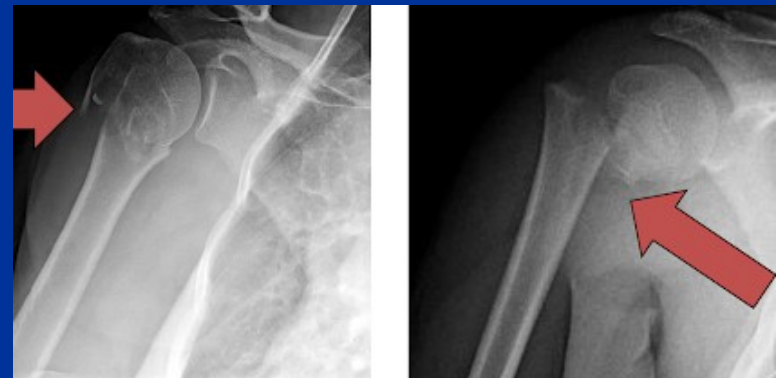
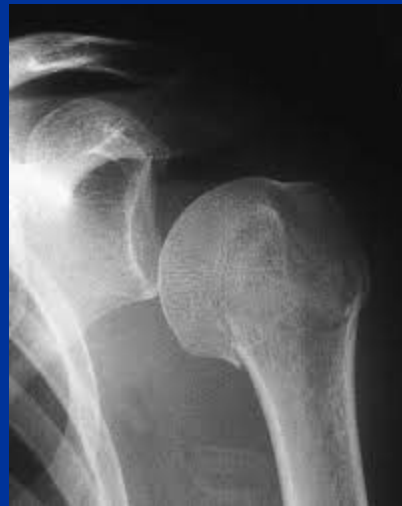
- 4 komponenty: chirurgický krček, anatomická krček, velký a malý hrbol
- Úpony RM



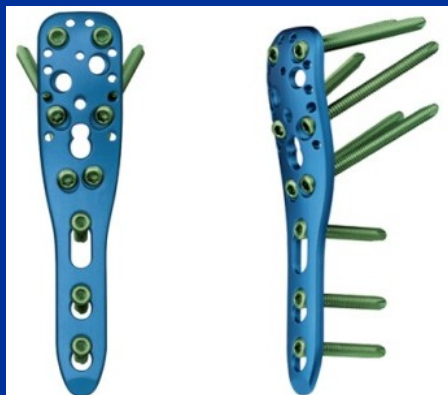
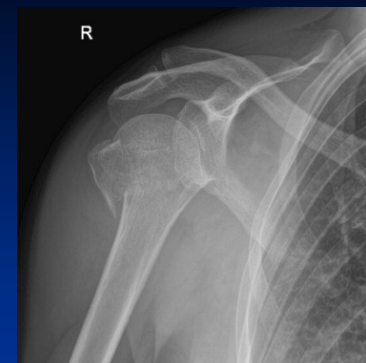- RTG – AP + bočná
- CT

- Konzervativní léčba - cca 80% - nedislokované/ málo dislokované zaklíněné fr., nízce nárokový pac.
- 2-3T ramenní ortéza, 2T závěs
- RHB

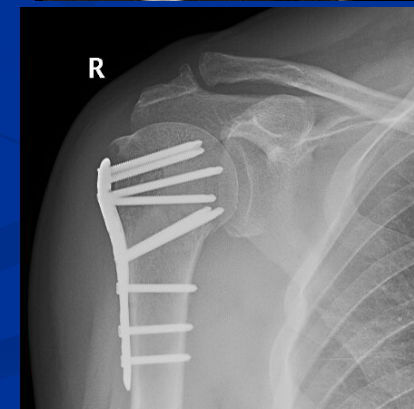
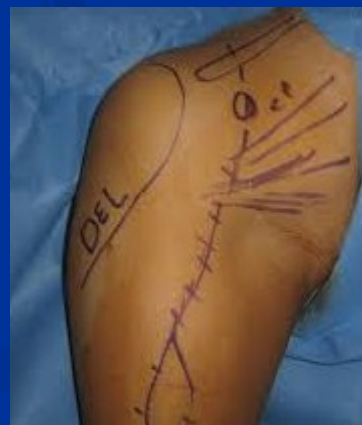
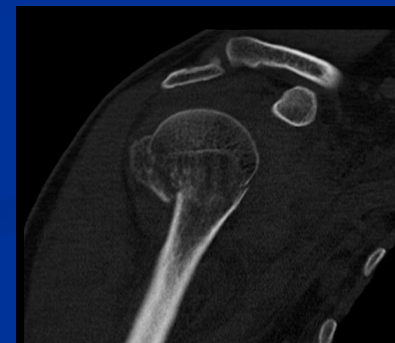
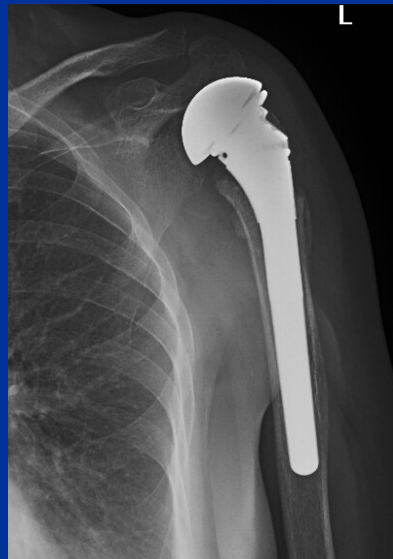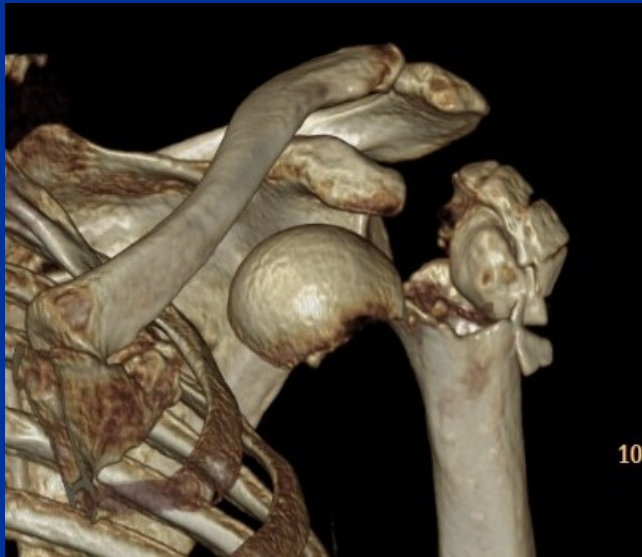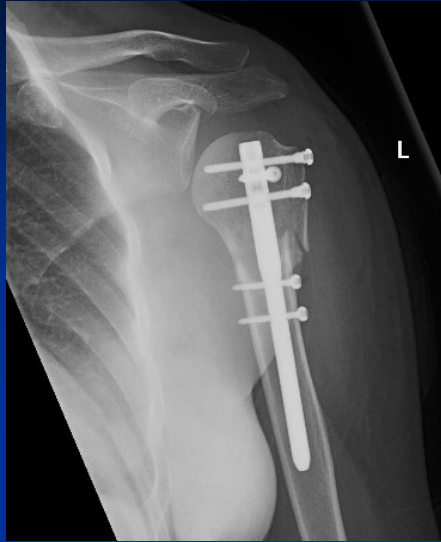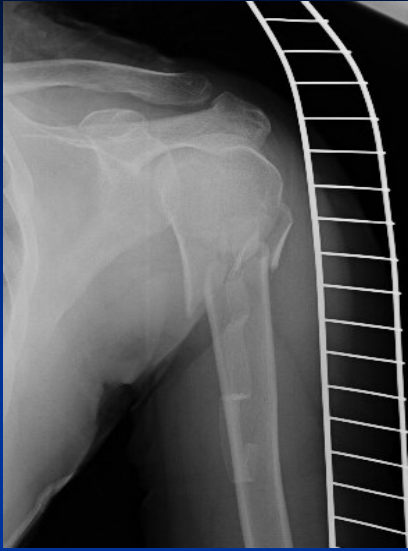Operační terapie

- Dislokace $> 1\text{cm}$, angulace $>45^\circ$
- Kvalita kosti – osteoporóza >60 let – skořápka vajíčka



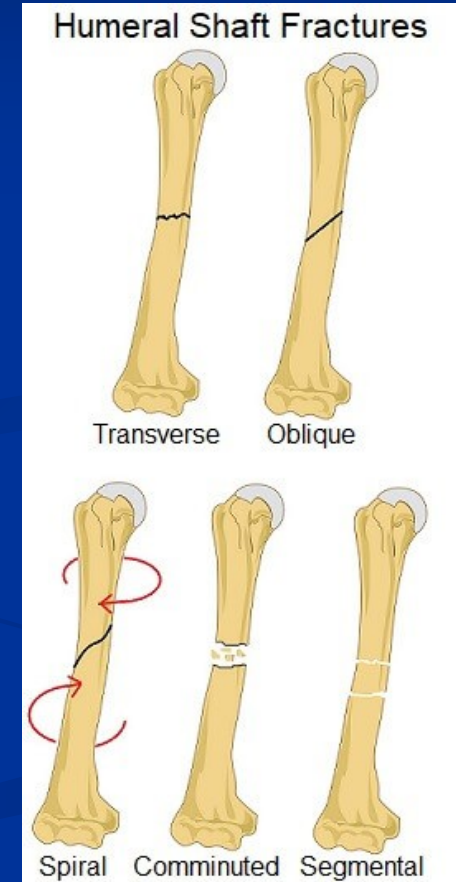
- LCP
- IM hřeb
- Hemiartroplastika - CKP



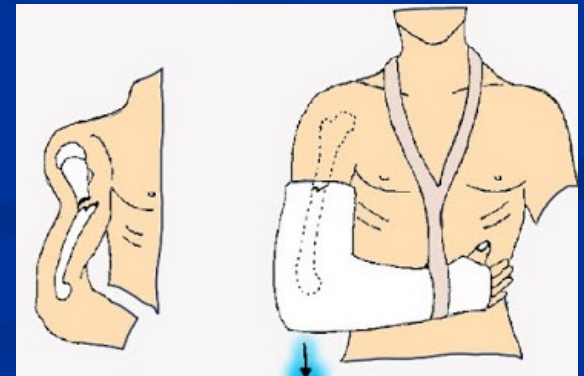
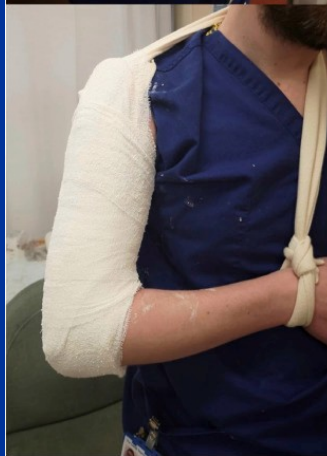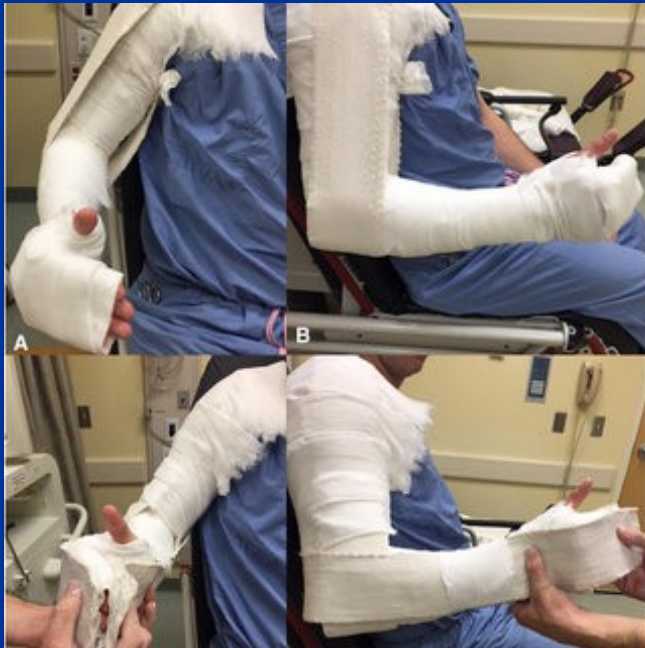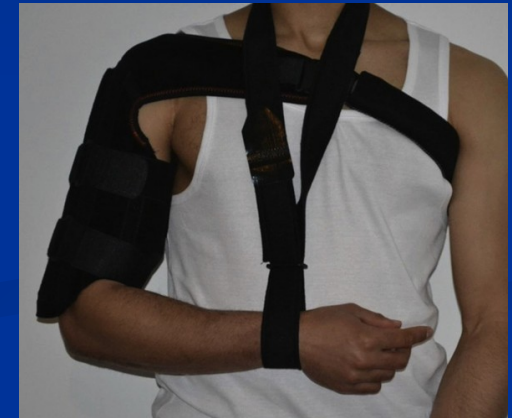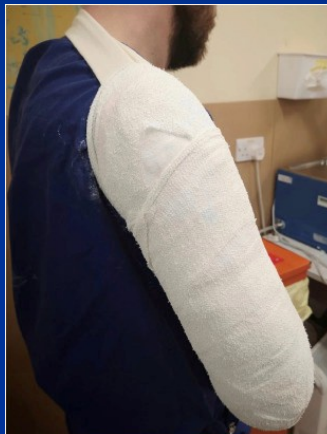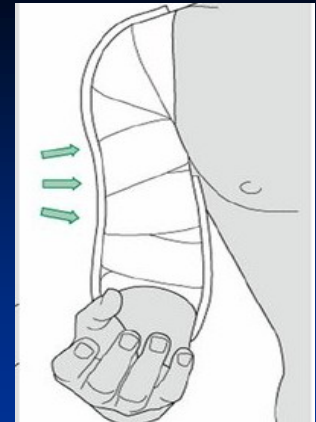


Diafýza pažní kosti

- RTG – AP + bočná
- Vysoký rozsah pohybu aGH
- Konzervativní ter
- $<20^{\circ}$ angulace
- $<30^{\circ}$ st varus/valgus angulace
- $<3\text{cm}$ zkratek



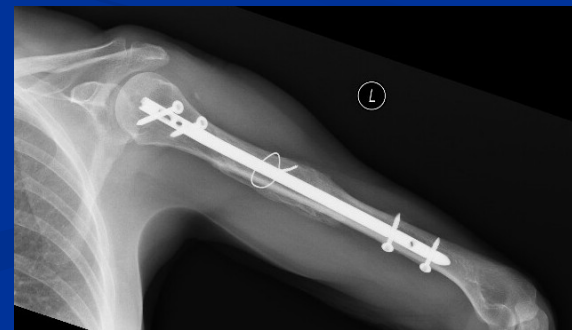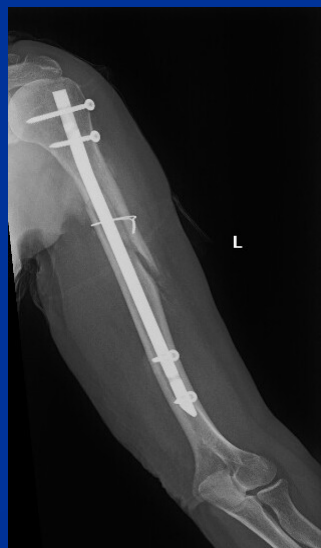
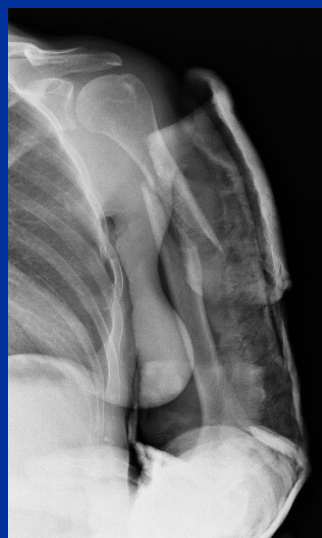
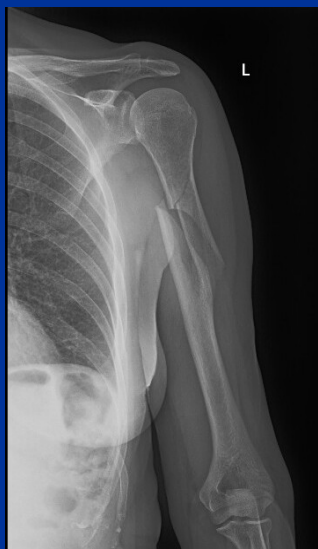
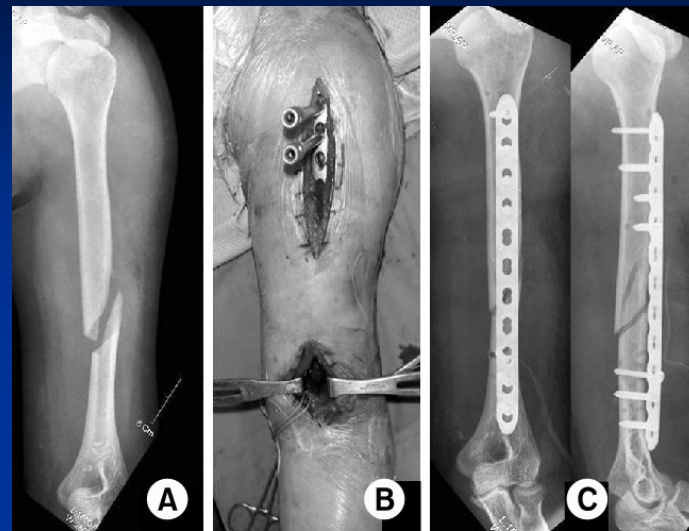
- Ramenní ortéza, vysoká sádrová dlaha, U splint
- Brace, (hanging část)
- 3T + brace 3-4T



OS

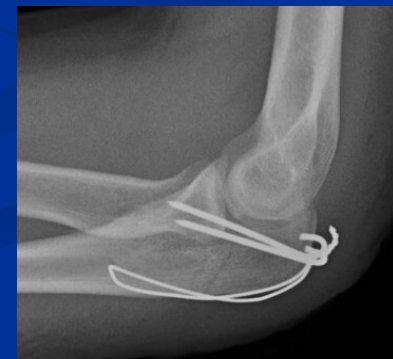
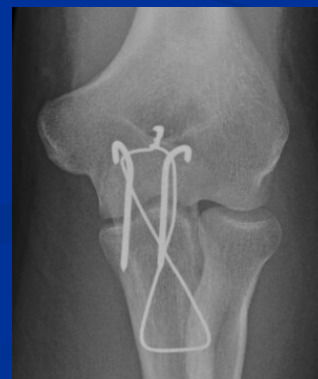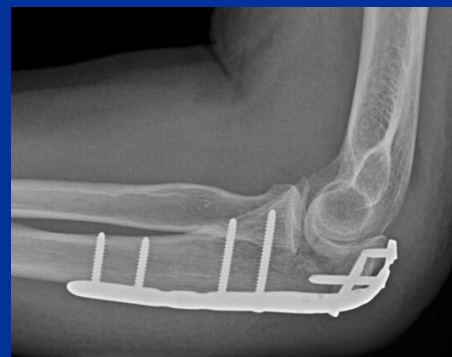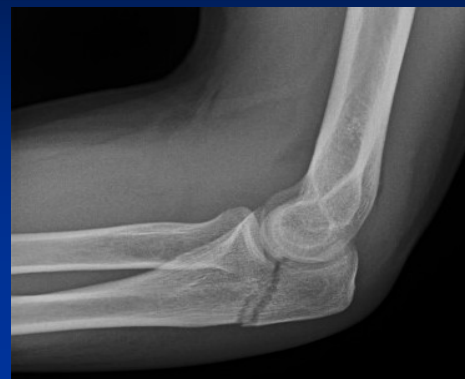- IM hřeb
- LCP /P1

- 4-6T PROM



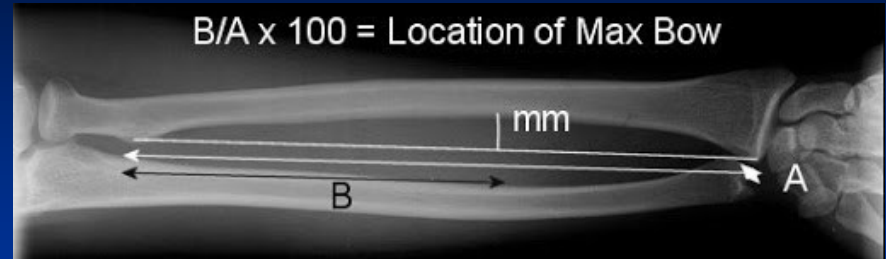
Zlomeniny olecranu

- Úpon tricepsu
- Ztráta extenze proti gravitaci
- Přímé úrazy – tříštivé
- Nepřímé – šikmé/ příčné fr.
- RTG – AP, bočná, šikmá
- Konzervativní ter
- Nedislokované fr SFO 3T, semiflexe
- Operační ter
- LCP, tahová cerclage



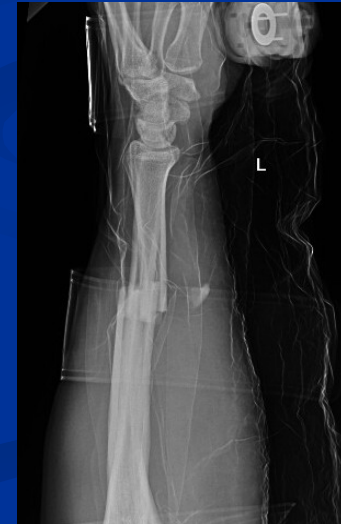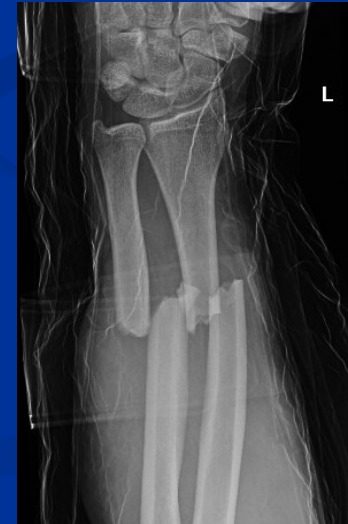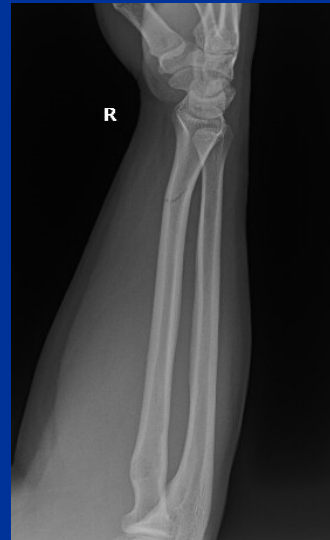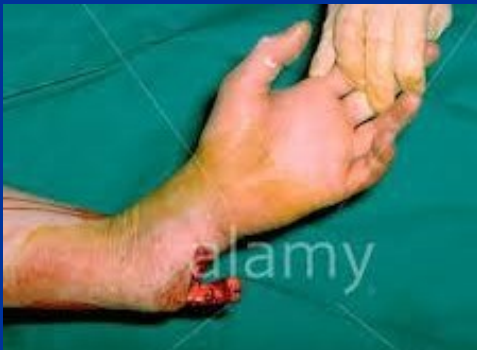Zlomeniny předloktí

- Izolované poranění 1 kosti
- Obě kosti

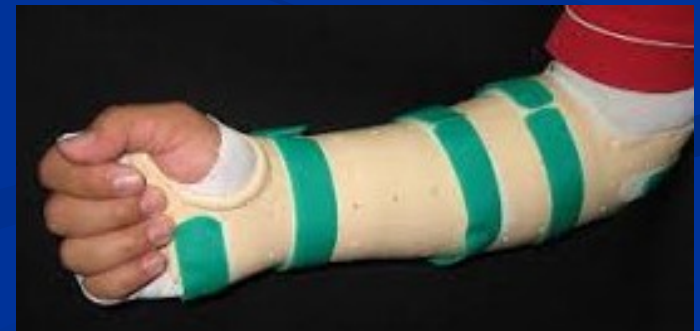
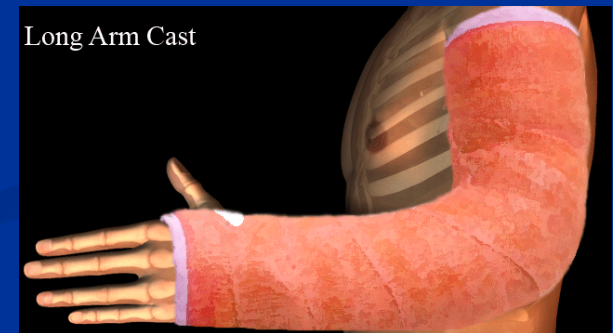
- Ulna – osa předloktí
- Radius – radiální oblouk, rotace radia kolem ulny do P/S

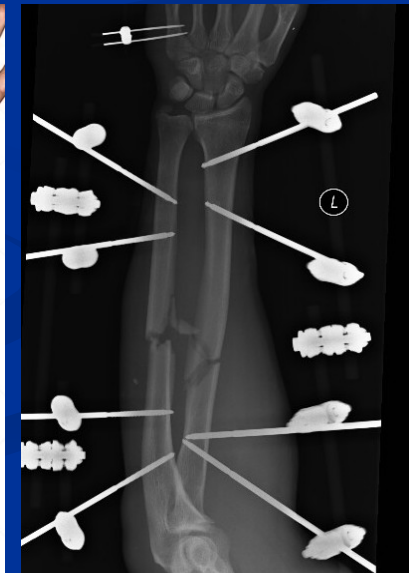
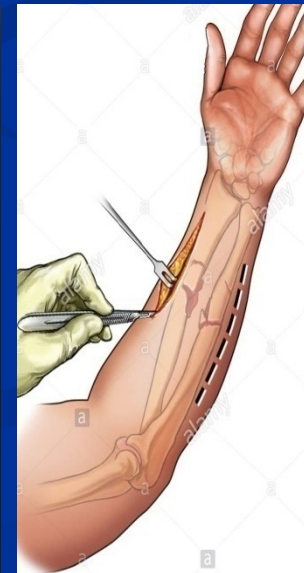
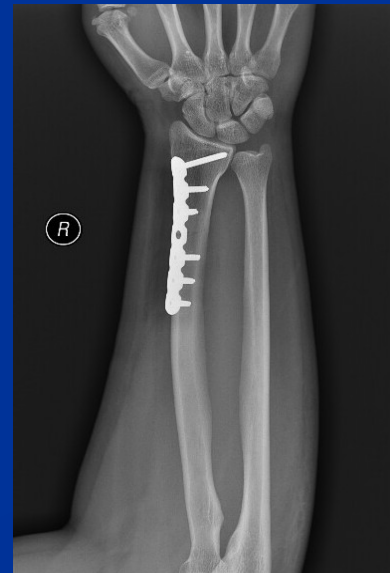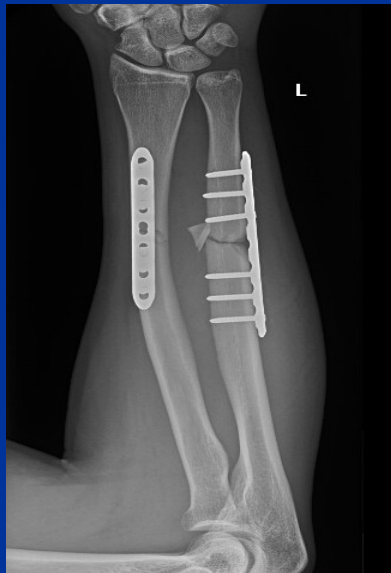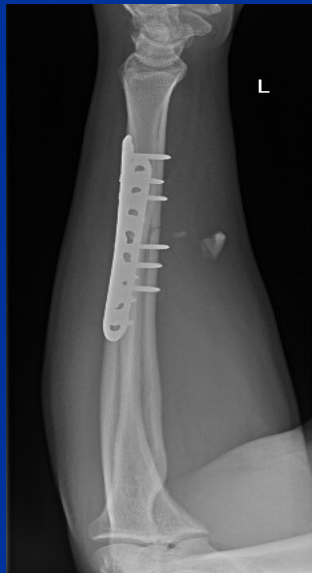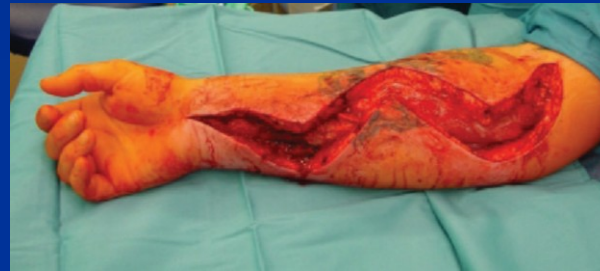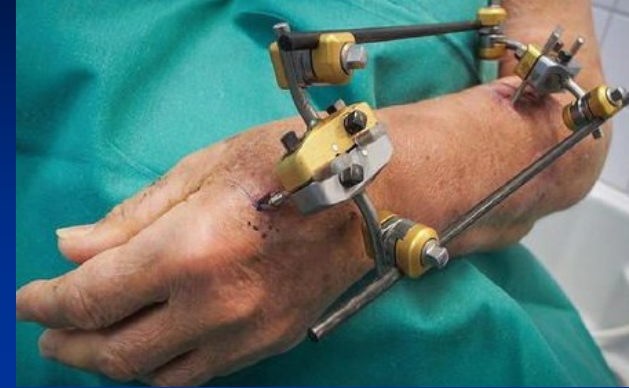- RTG – AP + bočná



- Konzervativní ter
- Nedislokované fr., minim posunutě – angulace $<10^{\circ}$, kontakt $>50\%$
- Radius – rotace - \gg riziko pakloubu
- vysoká sádra 3T
- Antirotační brace/ SFO 3T



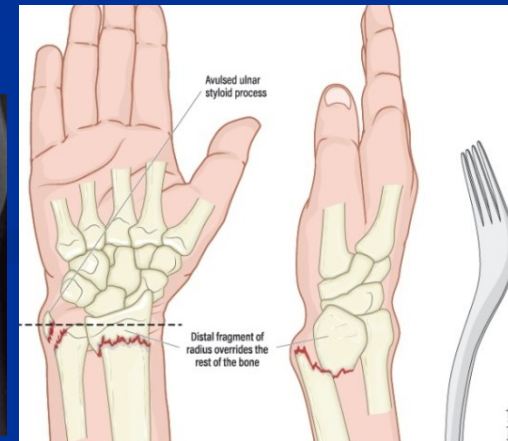
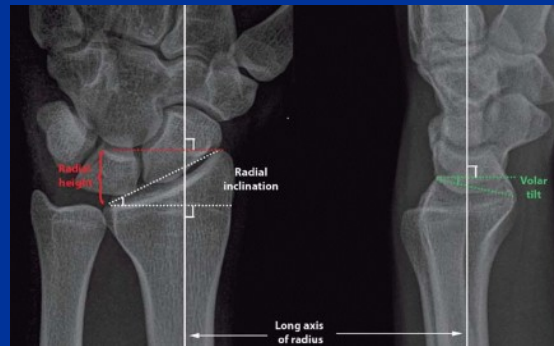- Operační ter
- Dislokované fr., radius, obě kosti
- Dlahová OS
- ZF
- fasciotomie



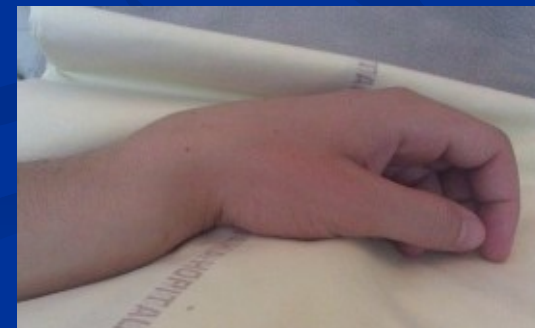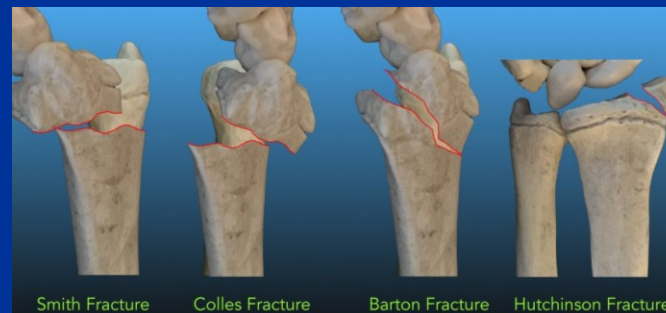
Distální radius

- Jedna z nejčastějších zlomenin
- Typická bajonetovitá defigurace, otok, porucha hybnosti, bolestivost dist předloktí

- Collesova zl.
- Smithova zl.
- Intraartikulární zasahující
- Poranění styloidu ulny

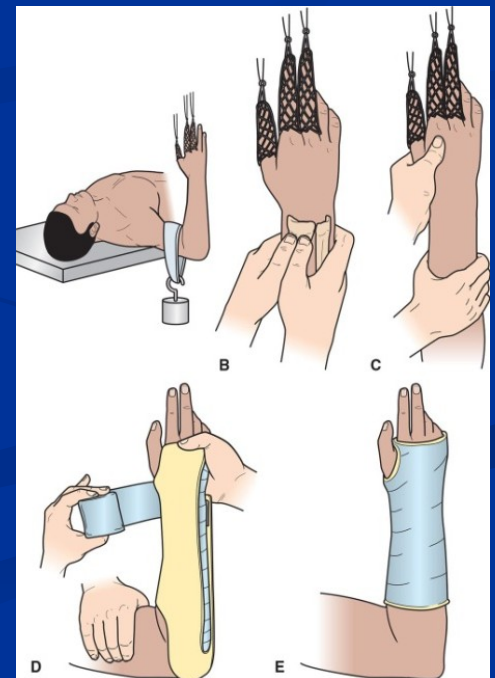
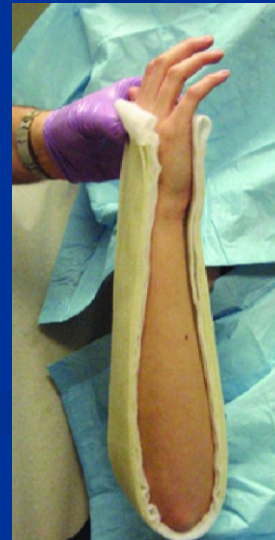
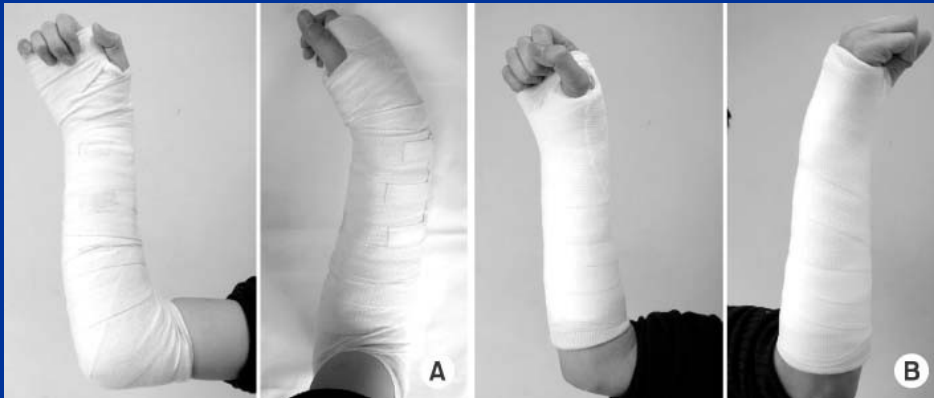
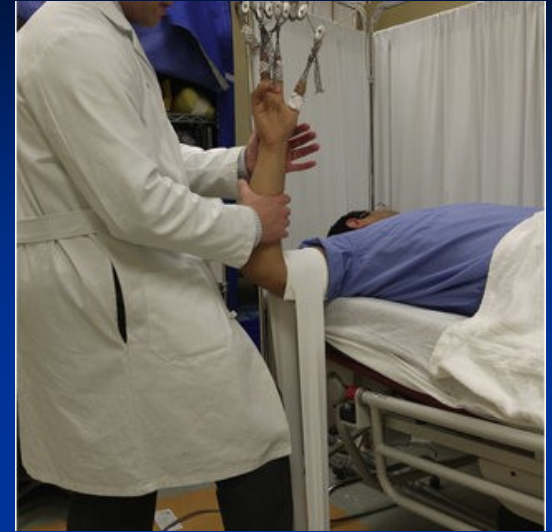- Bimodální incidence
- Děti a mladí, aktivní
- Staří - osteoporóza



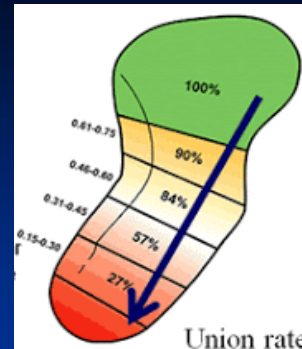
Distální radius

- Zavřená repozice – trakce, ligamentotaxe
- Mírná volární flexe a ulnární dukce
- Střížená SFO pod loket (loket)
- Suger tong splint
- SFO 5-6 týdnů, 4 týdny

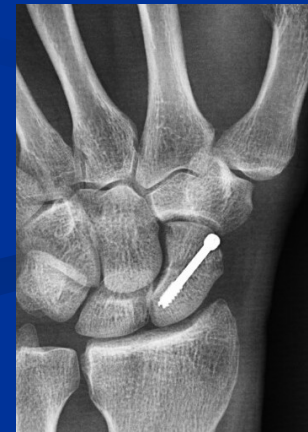
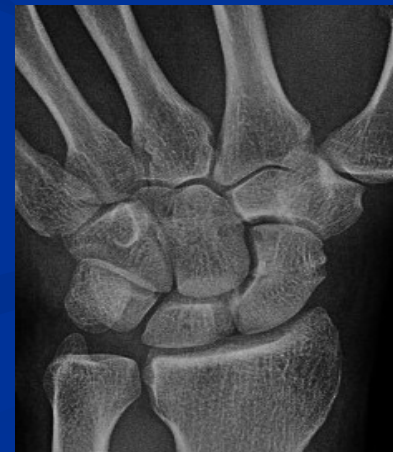
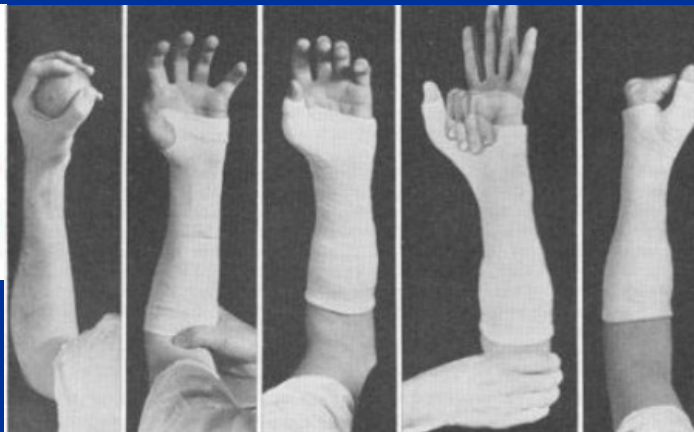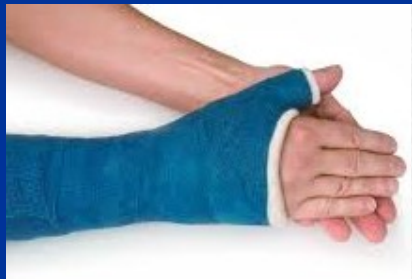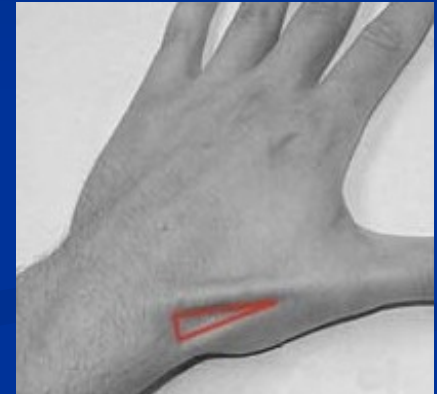Zlomeniny ruky

- Scaphoid – nejčastěji poraněná carpální kost ruky,
- Limitované cévní zásobení, rozsáhlý chrupavčitý povrch
- Klin. bolesti fossa tabatiera

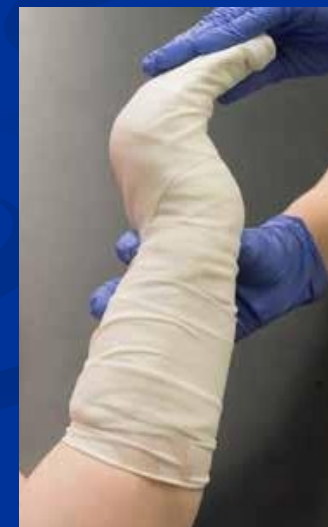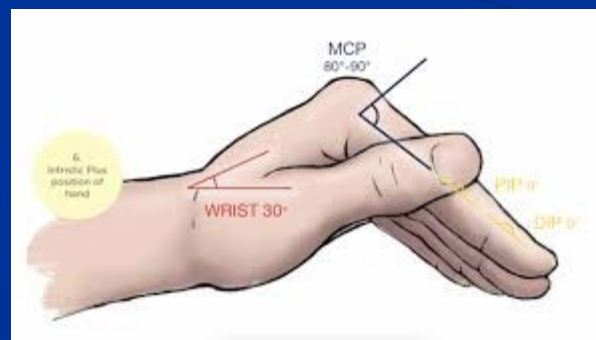
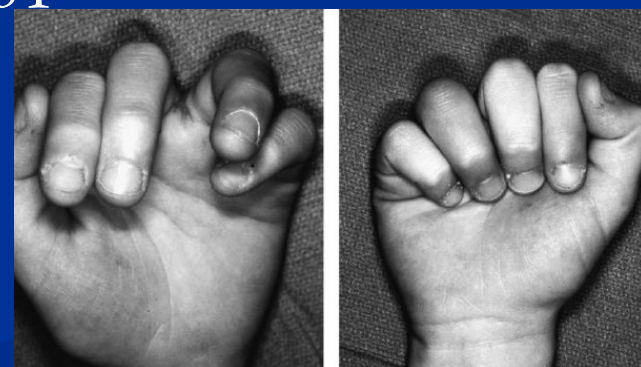

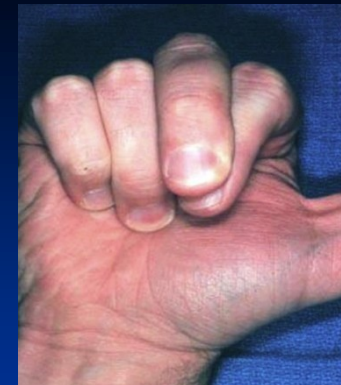
- Dlouhodobá fixace – 6, 8-12T
- S proximalizací – narůstající riziko pakloubu
- Operační léčba – Herbertův kompresní šroub



Zlomeniny MTC a prstů

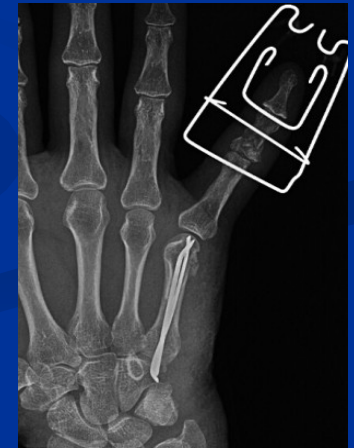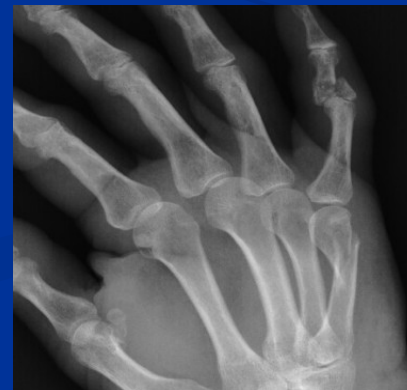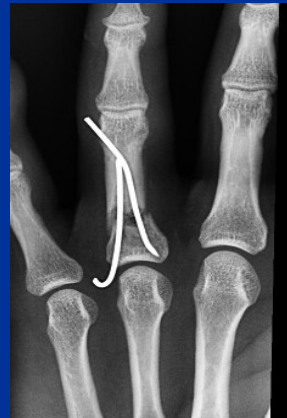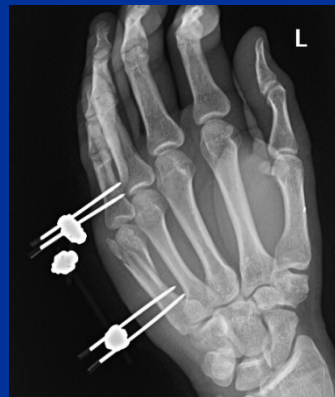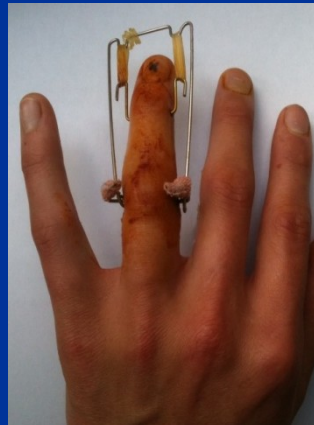
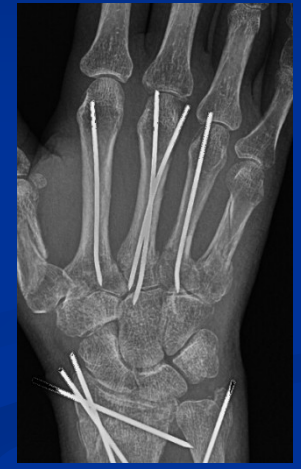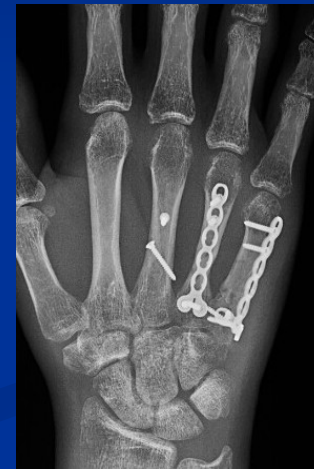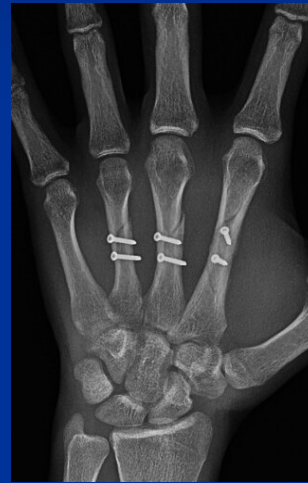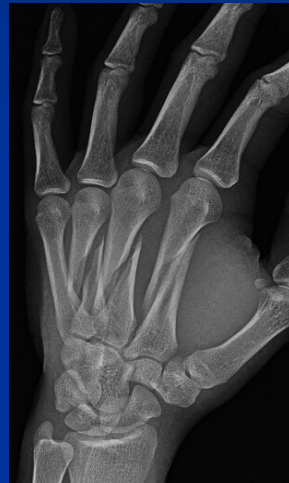- Vysoká incidence – pracovní, domácí, sportovní úrazy
- Krček < 40st angulace – 4 T
- Diafýza - 20st angulace, zkratek do 5mm, 5T
- Baze – 3T
- Prsty – 3 týdny
- Baze, diafýza, hlavice
- Op – dislokace, tříštivé zl. baze
- Malrotace
- SFO – intrinsic plus pozice



Zlomeniny MTC a prstů

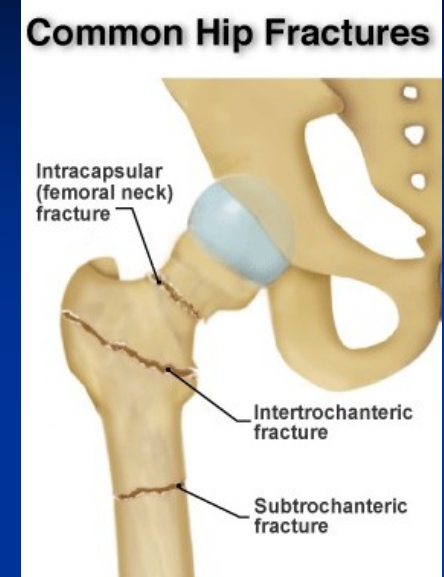
- Operační indikace. Otevřené zlomeny, dislokace, výrazná angulace, zkratek, malrotace

- Šrouby
- KW
- dlahy



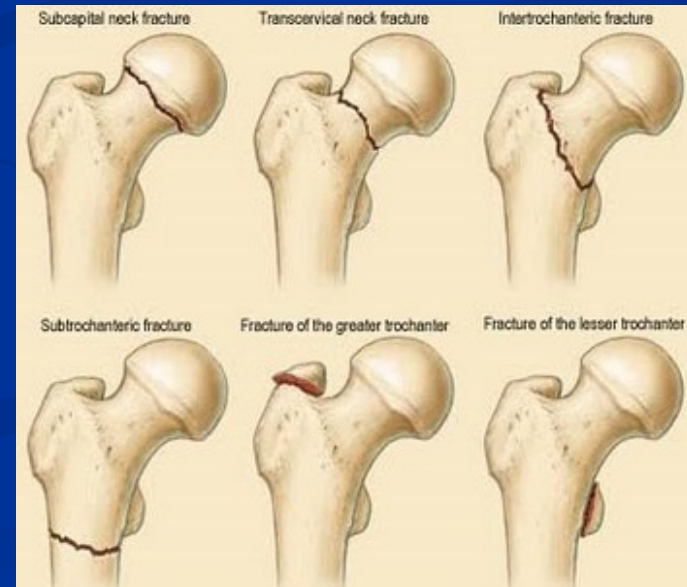
Proximální femur

- mladí - vysokoenergetické úrazy, kominuce
- staří – osteoporóza, nízkoenergetické úrazy
- Zlomení krčku femuru - intrakapsulární
- Zlomeniny trochanterického masivu -
- extrakapsulární, krvácení do měkkých tkání



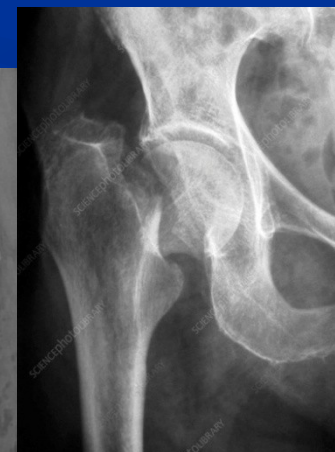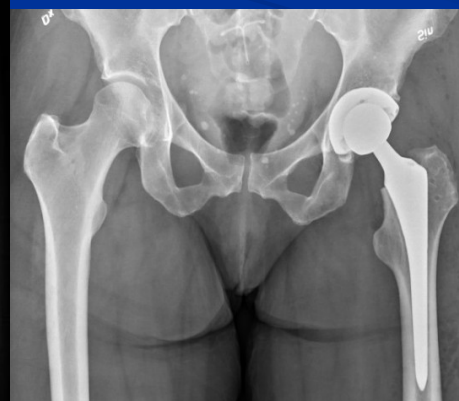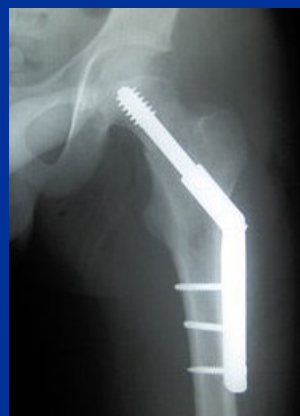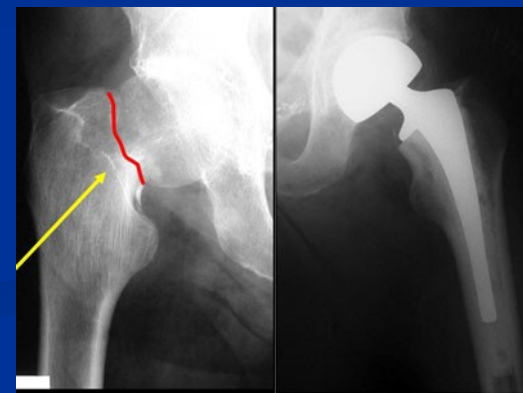
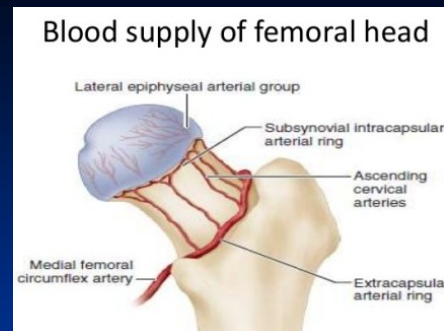
RTG – AP, axiální proj, AP pánve

- Akutní režim ošetření
- Stabilizace zlomeniny – analgetizace
polohování, omezení krevní ztráty



Proximální femur

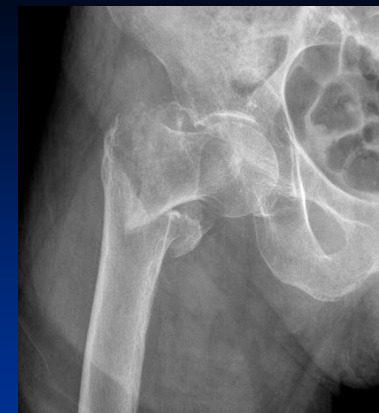- Intrakapsulární zlomeniny
- Krevní zásobení hlavice po povrchu krčku – riziko poranění, hematom
- chybění periostu, synoviální tekutina
- Vyšší věk, riziko avaskulární nekrozy hlavice
- Osteosyntéza - DHS
- Hemiartroplastika - CKP
- Artroplastika - TEP



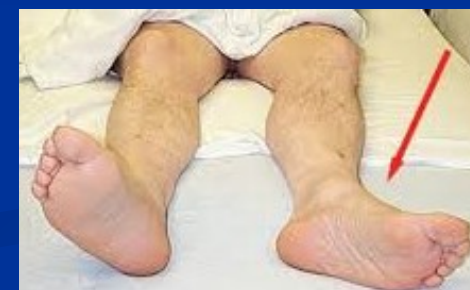- Extrakapsulární zlomeniny

- Krvácení do měkkých tkání

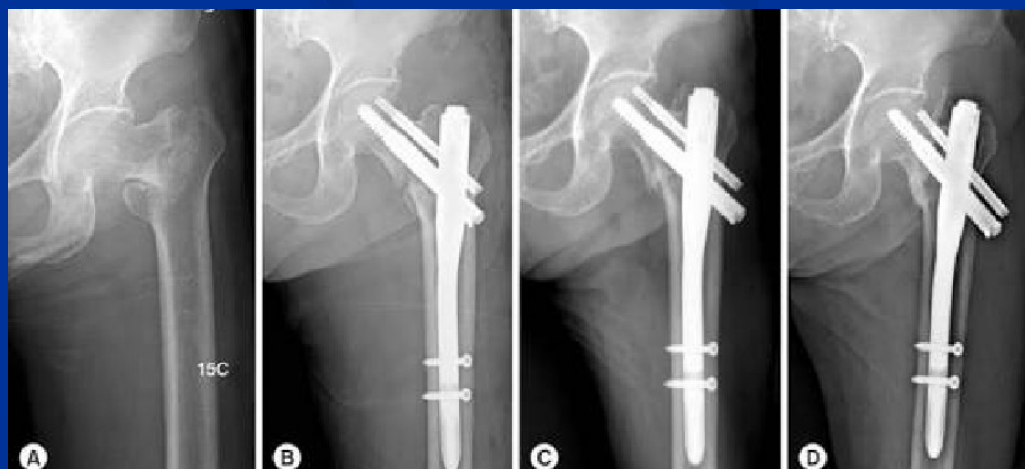
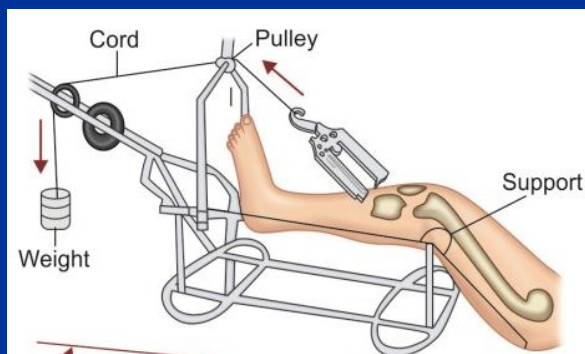
- Bolestivé třísla a obl. velkého trochanteru, zkratek končetiny + extrarotace



- Akutní režim OS

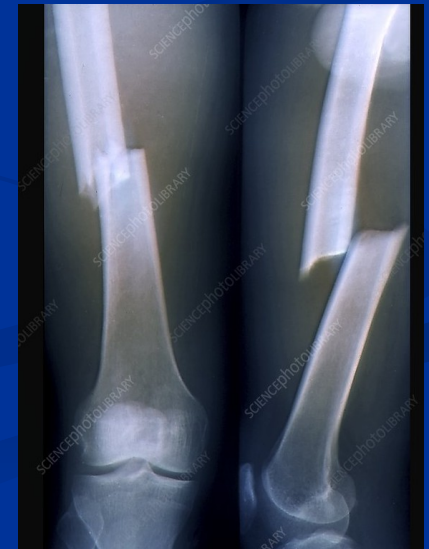
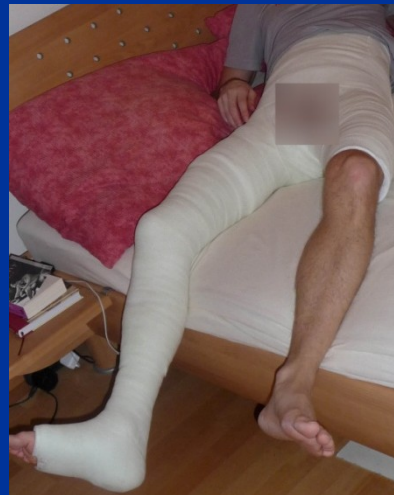
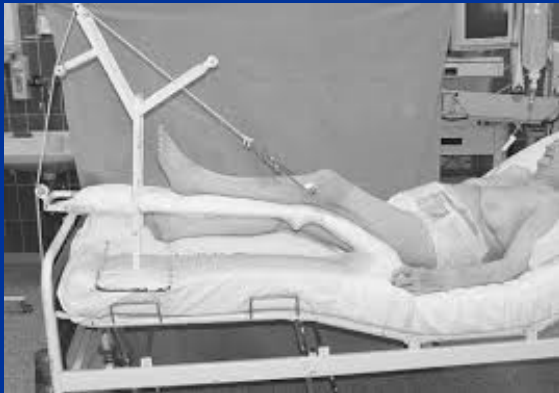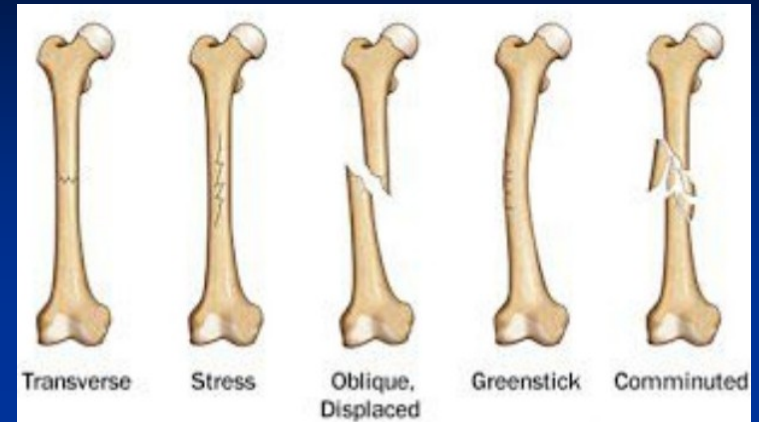- nitrodřeňový hřeb



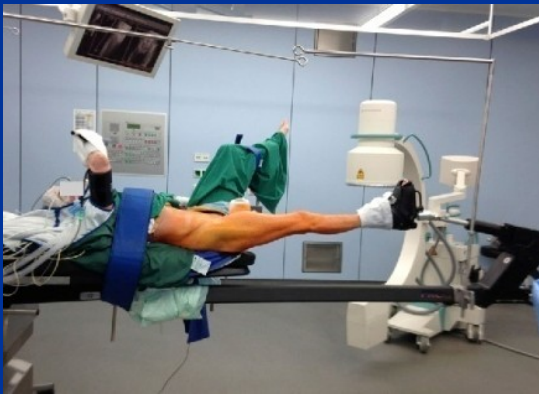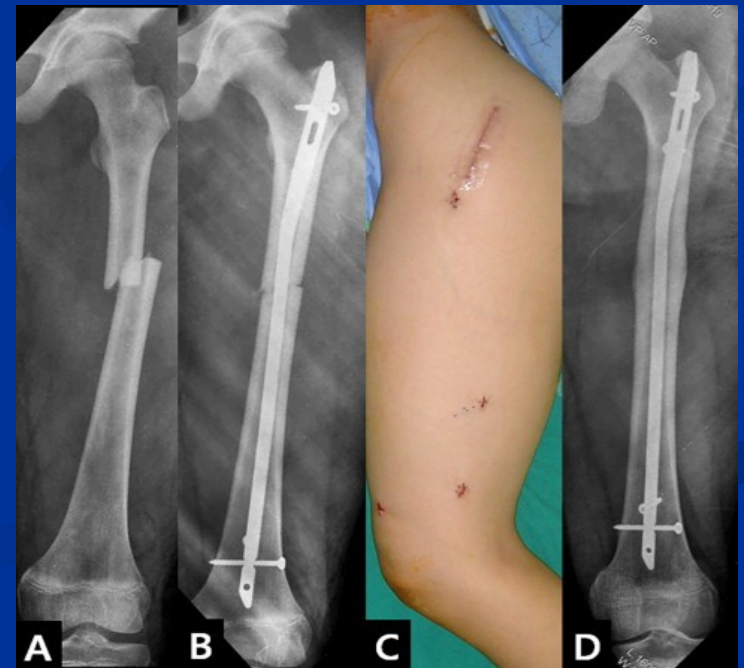
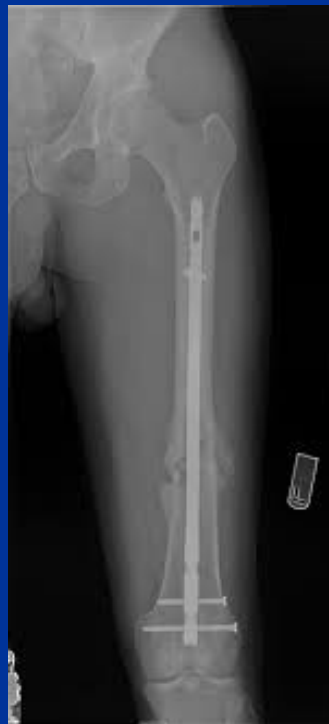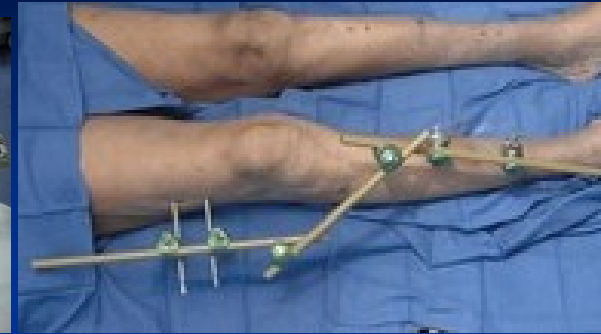
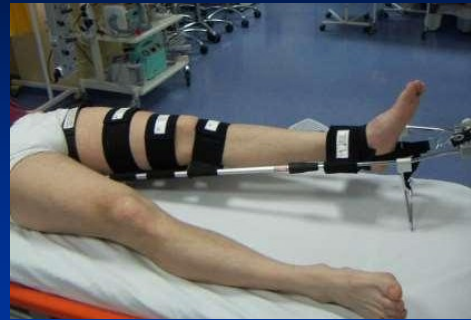Diafýza stehenní kosti

- Největší kost
- Výrazné krvácení do měkkých tkání
- Silné stehenní svaly
- RTG – AP + laterální
- Akutní chir. ošetření



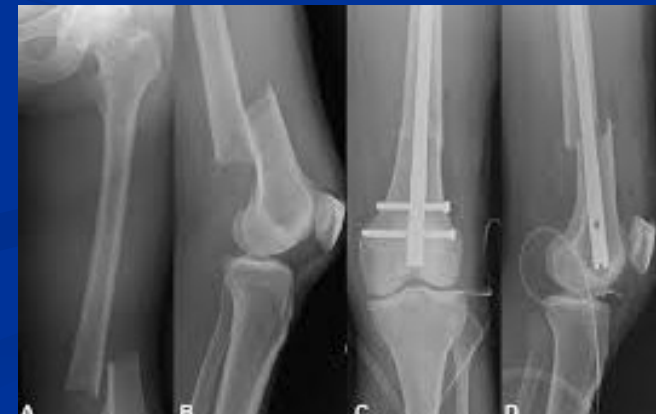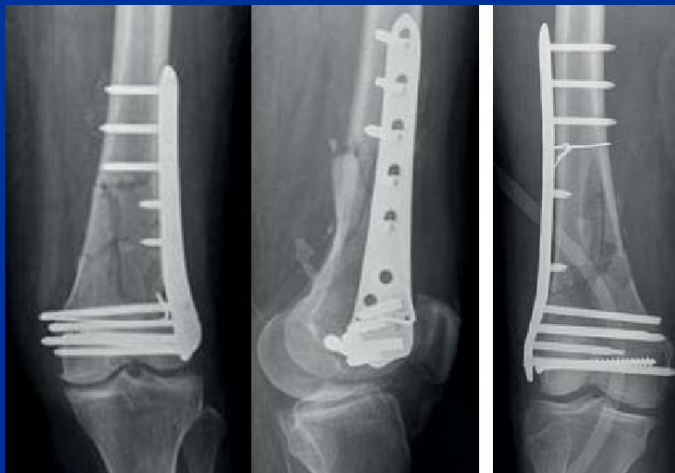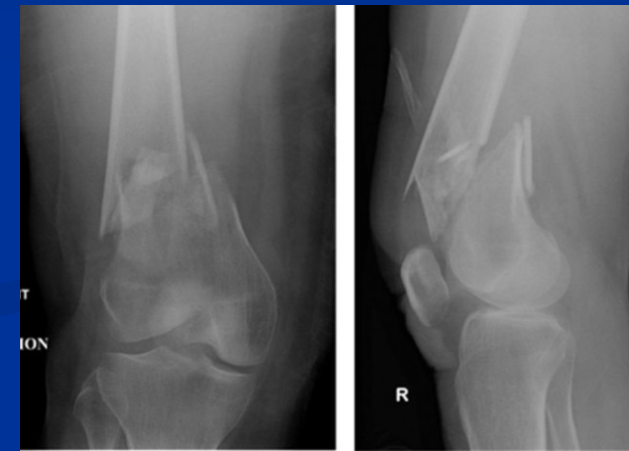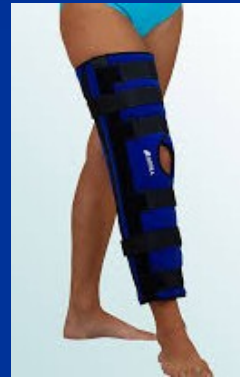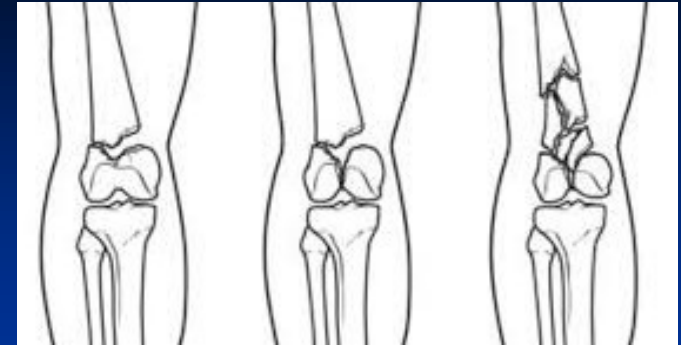Operační léčba

- Akutní chir. Ošetření OS
- Nitrodřoňový hřeb
- Zevní fixace
- Fracture table



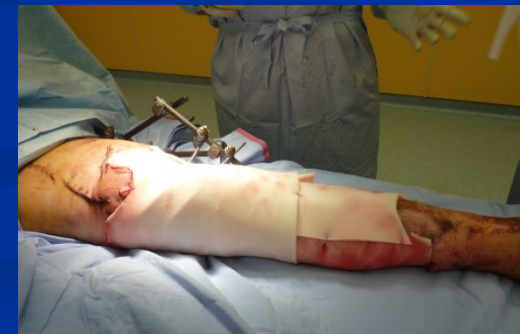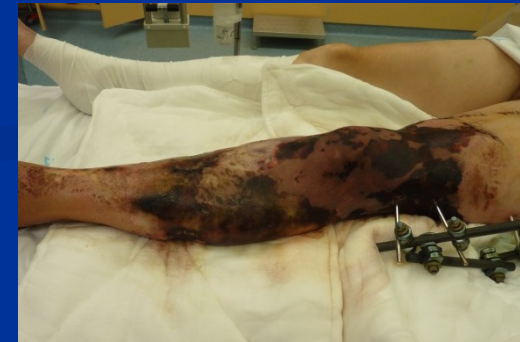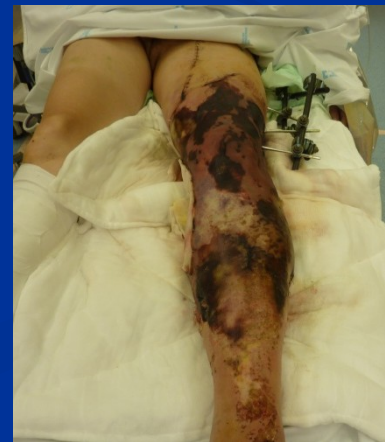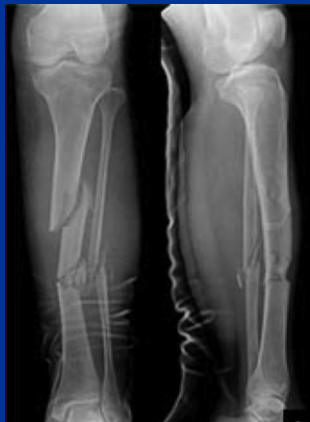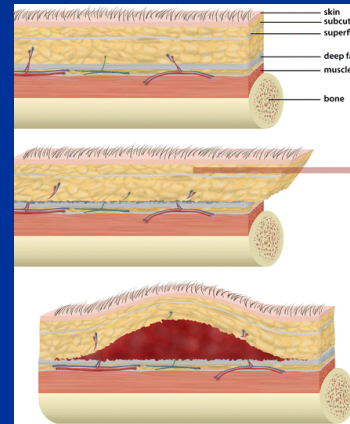
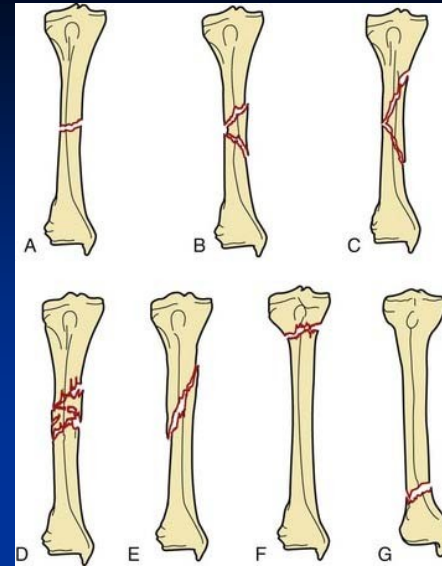
Distální femur

- Extraartikulární/ intraartikulární
- RTG – AP + bočná proj, CT
- ortéza
- IM hřeb
- LCP dlaha



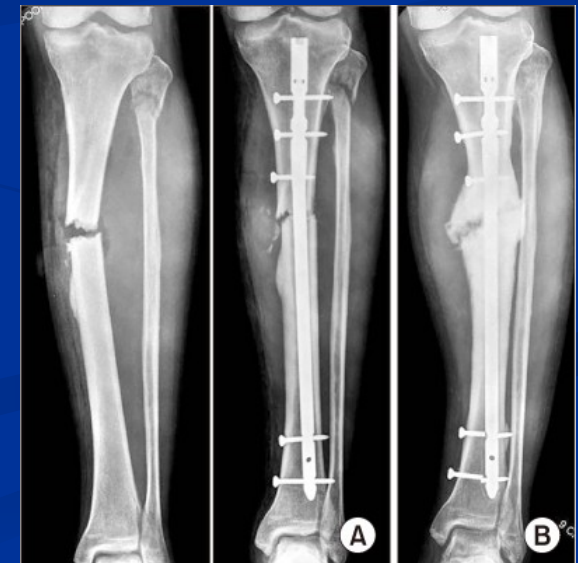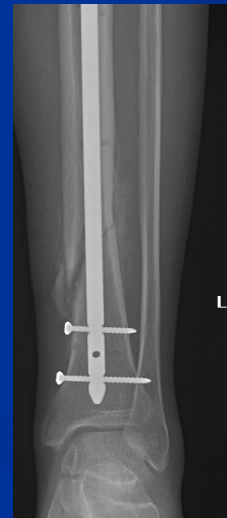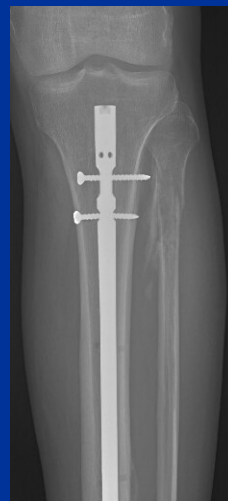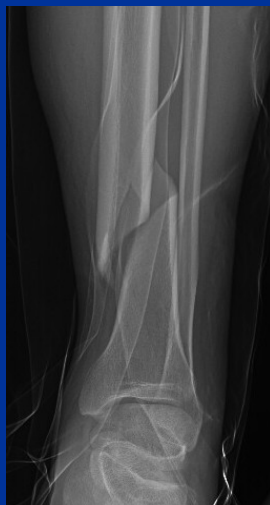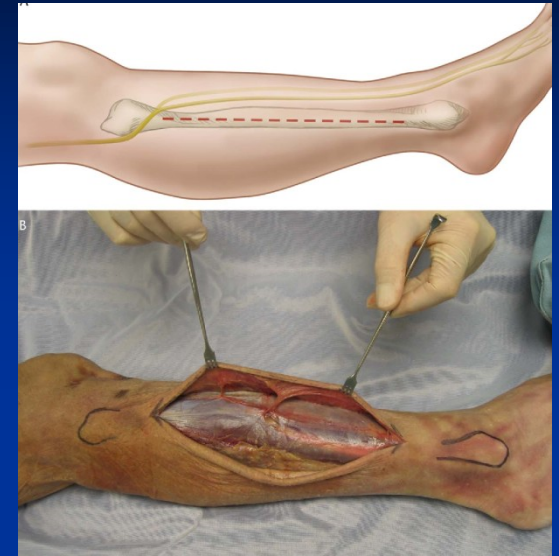
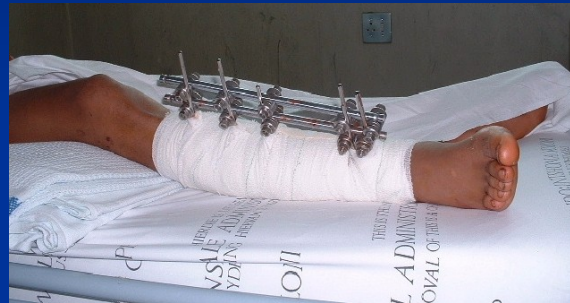Zlomeniny diafýzy tibie

- Nejčastější zlomená dlouhá kost
- Nejčastější otevřené zlomeniny –
 - anteromed. tenký měkkotkáňový obal
- Časté postižení měkkých tkání
- Otevřené fr
- Compartment sy
- Decollement traumatique
- RTG – AP + bočná



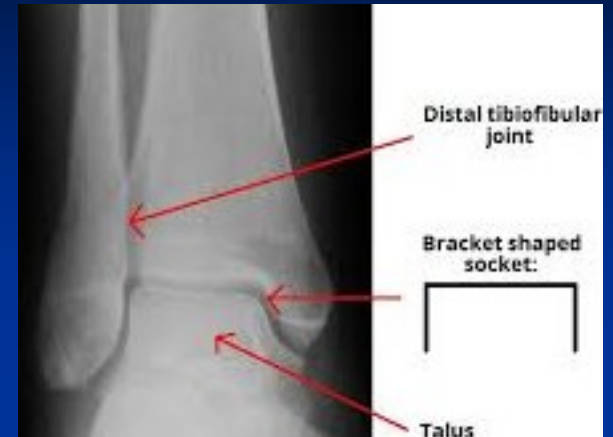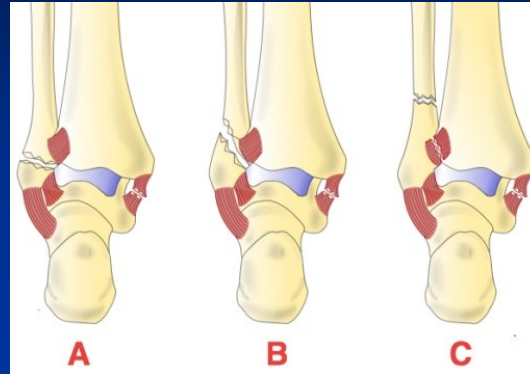
Zlomeniny diafýzy tibie

- Často 2 etapový postup
- IM hřeb
- ZF
- Fasciotomie
- Plastické operace

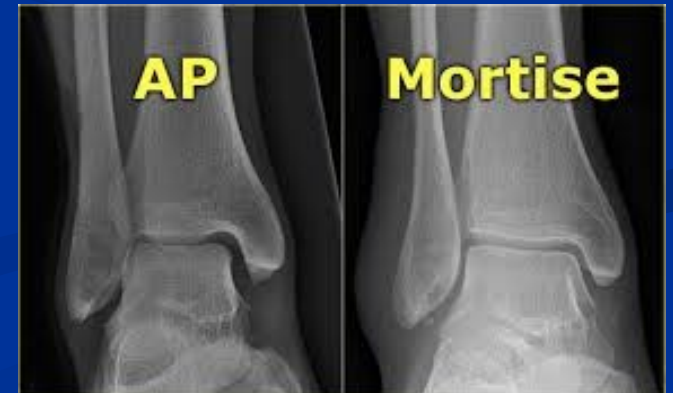

Zlomeniny hlezna

- Vnitřní kotník fr.
- Zevní kotník fr.
- Bimalleolární fr.
- Trimalleolární fr.

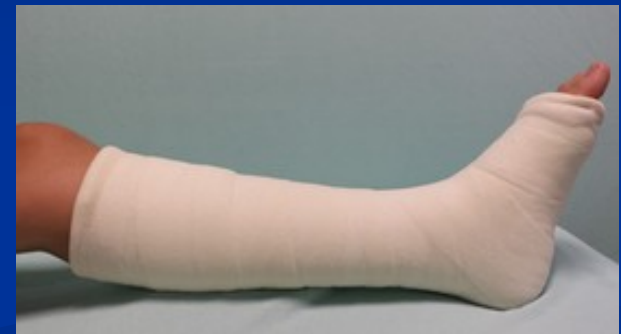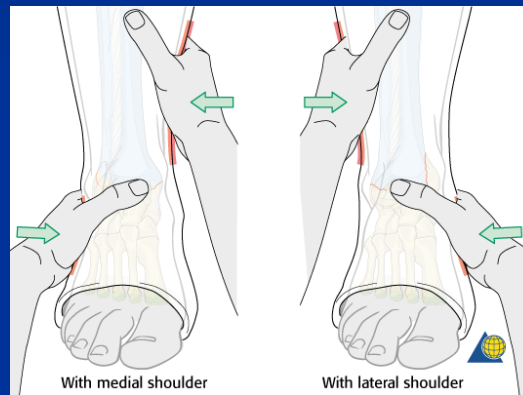

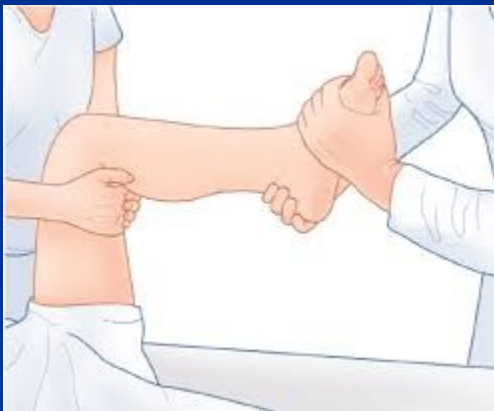
- Lig. Deltoideum- prevence anterolat. posunu talu
- Dist. fibula – prevence lat posunu talu
- Syndesmosa
- Zátěž skrze malou plochu hlezna
- RTG – AP, bočná + Drašnar

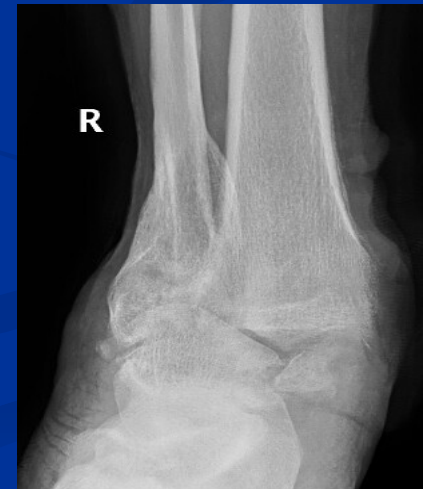

Zlomeniny hlezna

- Konzervativní ter – nedislokované / min dislok. Fr
- Nízká sádrová fixace

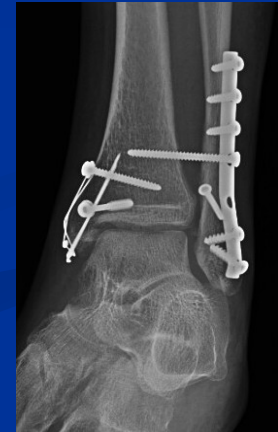
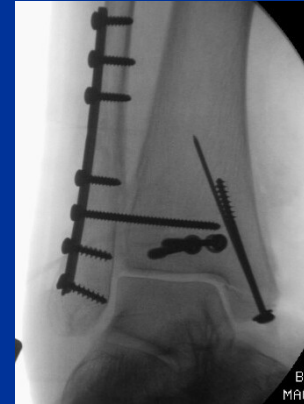
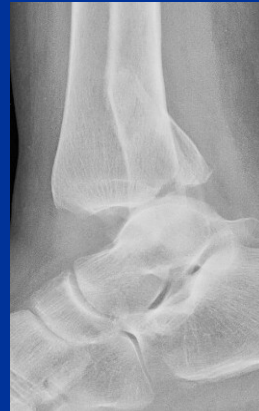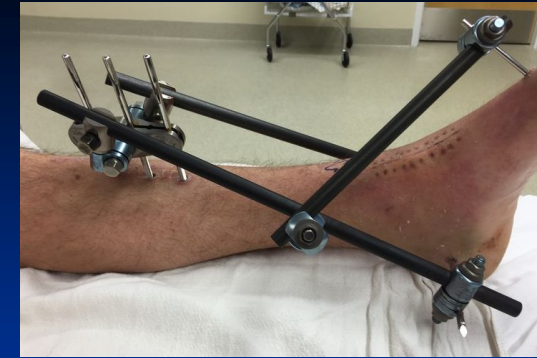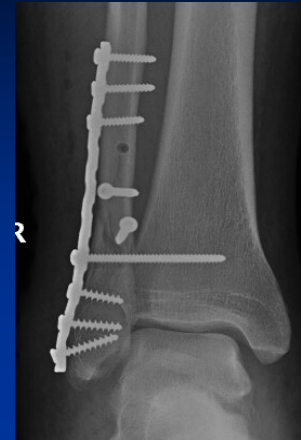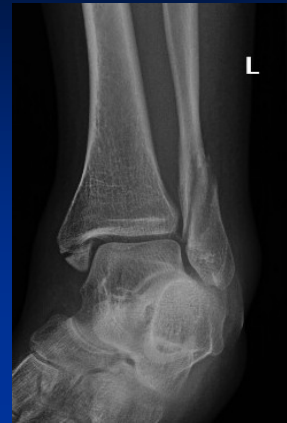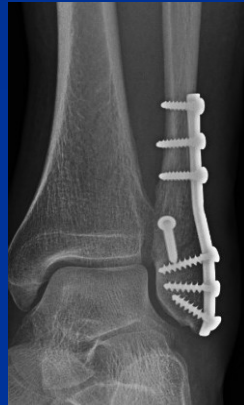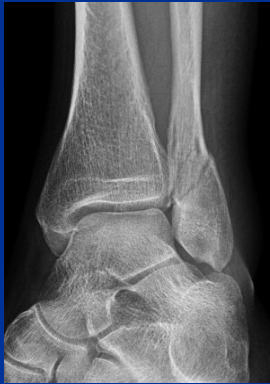- Vnitřní kotník – 4T
- Zevní kotník – 5T
- Bi/Trimalol. Fr., deltoid vaz – 6T

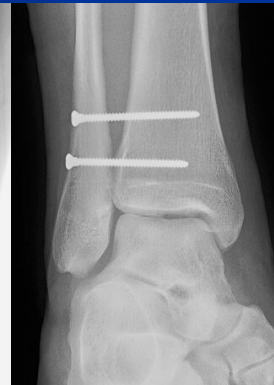
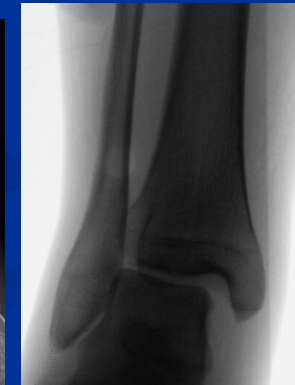
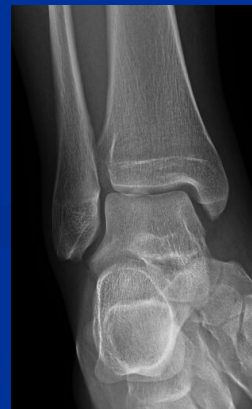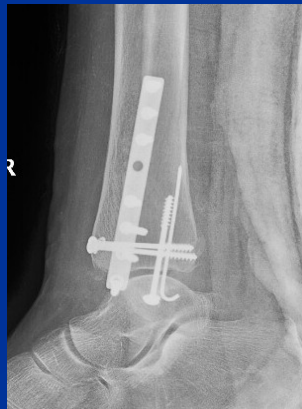Zlomeniny hlezna

- Operační léčba
- Dislokované fr
- Otevřené fr.

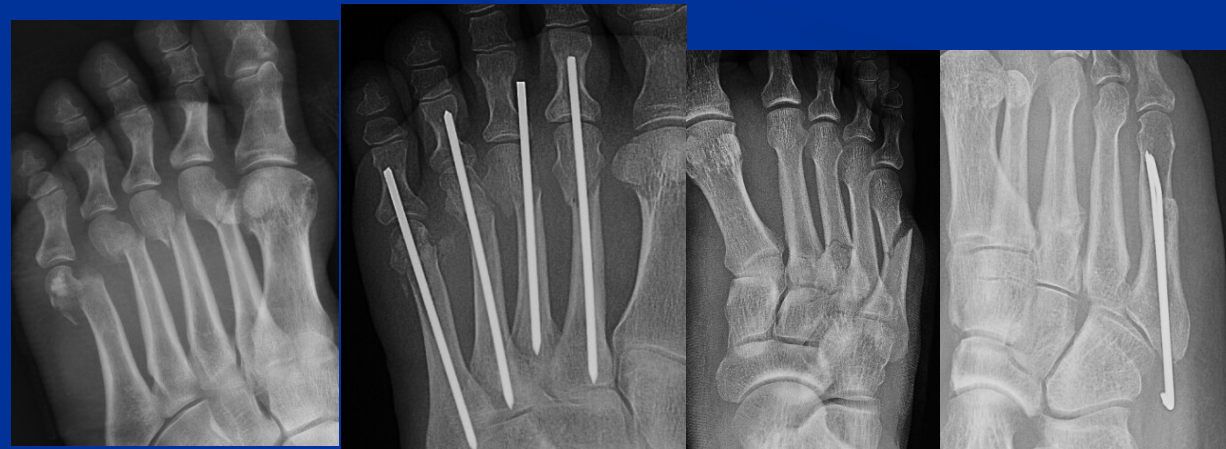
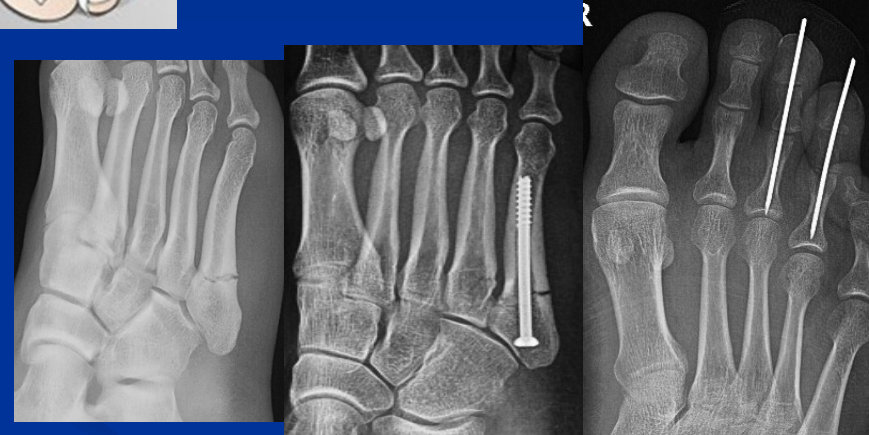
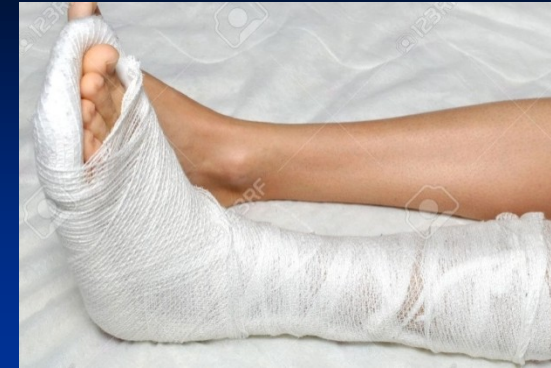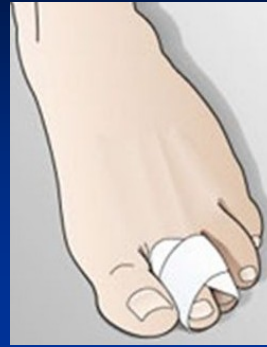- ZF
- ORIF
 - dlaha, šroubky, KW
- Stabilizace syndesmozy



Zlomeniny nohy

- Zlomeny MTT a prsty
- Baze, diafýzy, hlavice
- Převážně konzervativní
- Nízká SFO – 5T
- Elastická bandáž/náplast'ová fixace 3T
- Operační ter
- I. MTT, palec
- V. MTT – Jones
- Mnohočetné zlomeny
- hrubé dislokace
- Otevřené fr.



■ konec

