

Poranění pánve a dolní končetiny

Autoři: Daniel Ira, Milan Krtička, Petr Študent, Radek Pikula, Pavel Smékal, Václav Rak, Martin Staňa

Pracoviště : Klinika úrazové chirurgie FN Brno a LF MU v Brně

Studijní materiál pro předmět: VLCH0731p, VLCH0832p (4. ročník VL)

Cíl prezentace

- *Získat základní teoretické znalosti stran anamnézy a vyšetřovacích metod při poranění pánve a dolní končetiny*
- *Naučit se základní diagnostické a terapeutické algoritmy při poraněních pánve a dolní končetiny*
- *Natrénovat základní diagnostické a terapeutické praktické zručnosti (např. repozice hlezna, aplikace pánevního pásu, vyšetření měkkého kolene) na prezenční výuce*

Výstupy z učení

- ***Získání základních teoretických znalostí stran historie a vyšetřovacích metod při poranění pánve a dolní končetiny***
- ***Naučení se základních diagnostických a terapeutických algoritmů při poraněních pánve a dolní končetiny***
- ***Natrénování základních diagnostických a terapeutických praktických zručnosti (např. repozice hlezna, aplikace pánevního pásu, vyšetření měkkého kolene) na prezenční výuce***

Úvod

Poranění dolních končetin patří k nejčastějším důvodům návštěvy na nízkoprahovém urgentním příjmu nebo návštěvy chirurgické či ortopedické ambulance. Závažnost poranění varíruje od nekomplikovaných distorzí hlezna léčených klidem, ledováním, kompresí a elevací až po končetinu nebo život ohrožující poranění, které mohou být součástí polytraumatu. Poranění pánve (kromě nízkoenergetických poranění u starších nebo zlomenin acetabula) mohou vést k oběhové nestabilitě a jsou většinou součástí polytraumatu. Optimálních výsledků u pacientů se závažným poraněním dolních končetin, s poraněním pánve v kombinaci s polytraumatem lze dosáhnout jedině pomocí multidisciplinárního přístupu (traumatolog, chirurg, ortoped, cévní chirurg, plastický chirurg, anesteziolog, rehabilitační specialisté).

Obsah

Poranění pánve a dolní končetiny

- Pánev
- Acetabulum
- Femur
- Koleno
- Tibie
- Hlezno
- Noha

MUNI
MED

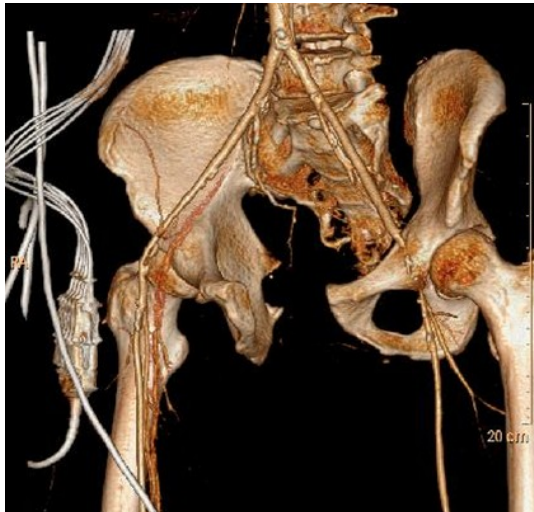Poranění pánve a acetabula

Daniel Ira

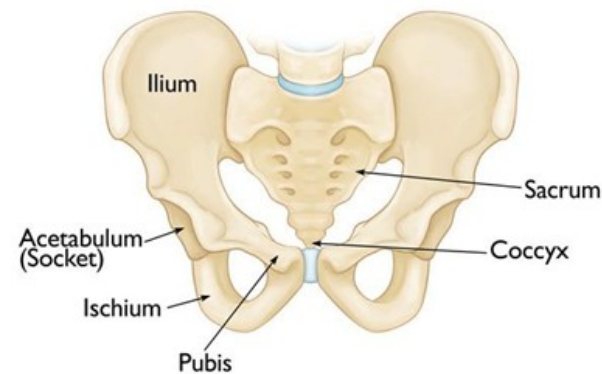
Klinika úrazové chirurgie TC FN Brno

Pánev - úrazy pánve

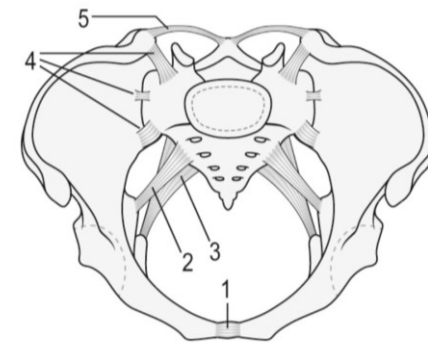
- Pánev - kostní kruh navazující a spojen s páteří
- Poranění pánve - život ohrožující úrazy v akutní fázi
- 3% všech zlomenin u dospělých
- Nízkoenergetické úrazy - výjimečně vyžadují operační řešení
- Vysokoenergetické úrazy pánve - často vyžadují urgentní operační intervenci k záchraně života



Obr. 1



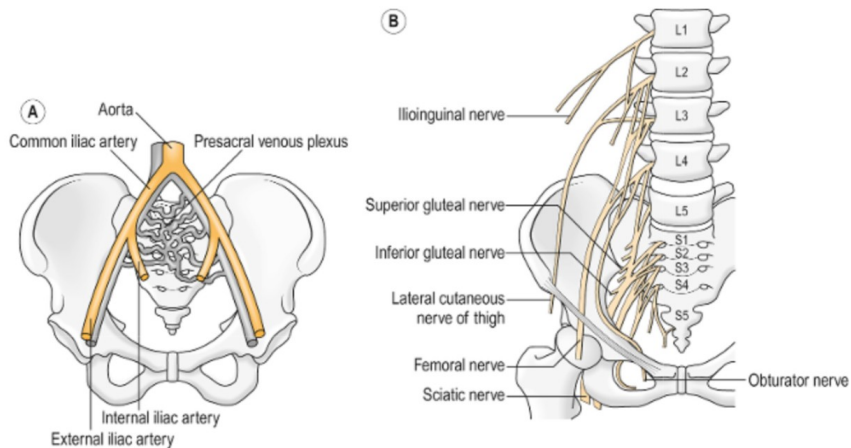
Obr. 2



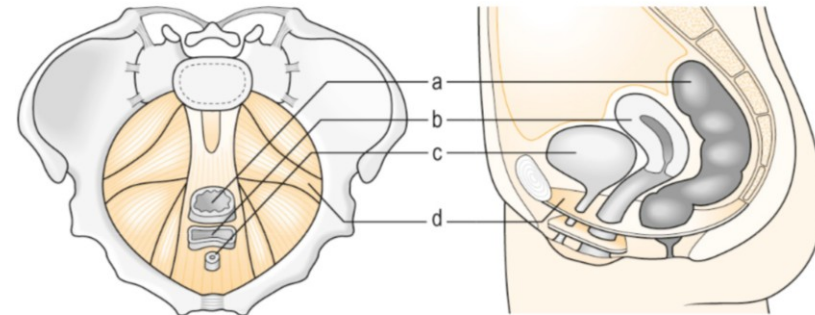
Obr. 3

Pánev - anatomie

- Pánev
- Os illium, ischium, pubis se potkávají a tvoří acetabulum
- Kosti pánve - spojeny fibrokartilaginózními vazy/klouby které tvoří kruh
- Velké nervy, cévy, část GIT, urotraktu a reprodukční orgány se nachází v oblasti pánevního kruhu
- Přerušení pánevního kruhu - spojeno se závažným krvácením, neurologickým deficitem, urogenitálním poraněním and poraněním dolního GIT.



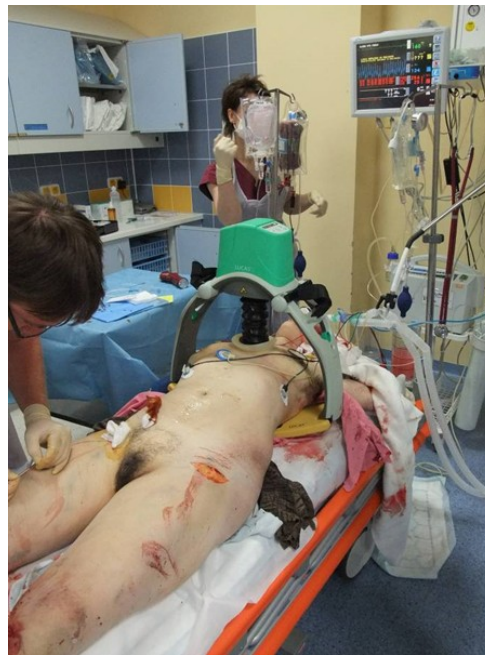Obr. 4



Obr. 5

Pánev - anamnéza

- Většina pánevních fraktur - způsobena vysokoenergetickým mechanizmem
- Nízkoenergetické úrazy u mladých - typicky avulzní fraktury
- Nízkoenergetické úrazy - zlomeniny pánve u starších osob (poranění kyčle, pubických ramének, acetabula)

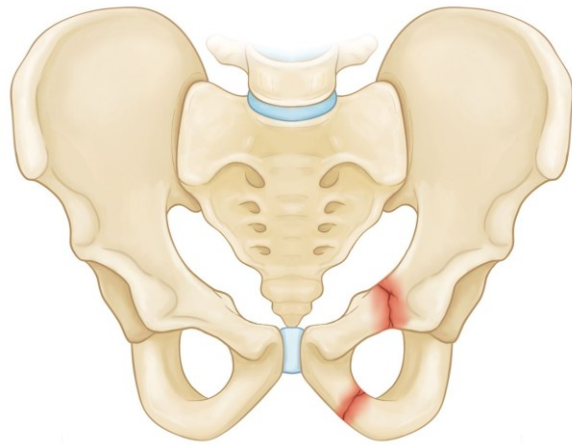


Obr. 6

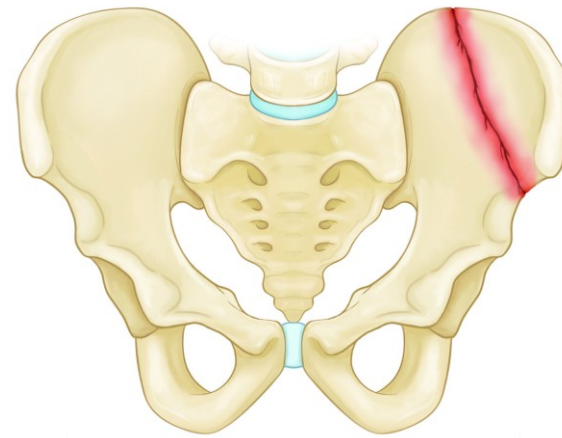
Pánev - vyšetření

Nízkoenergetické trauma

- Velké pohmožděniny - jsou raritní
- Jemný pasivní pohyb v kyčli - obvykle dobře tolerovaný
- Bolest v oblasti třísla/symfýzy
- Provedení neurocirkulačního vyšetření !!!



Obr. 7

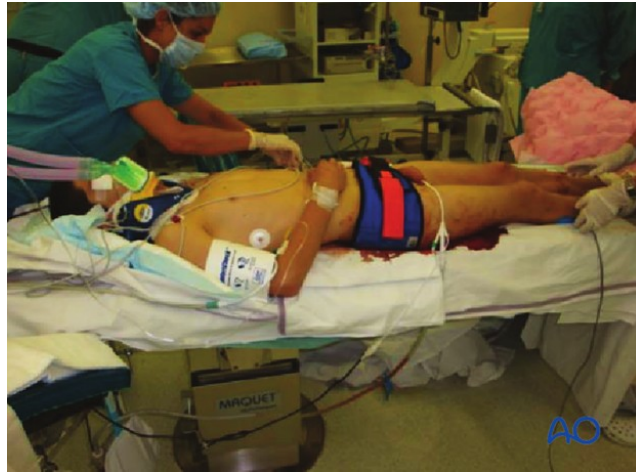

Obr. 8

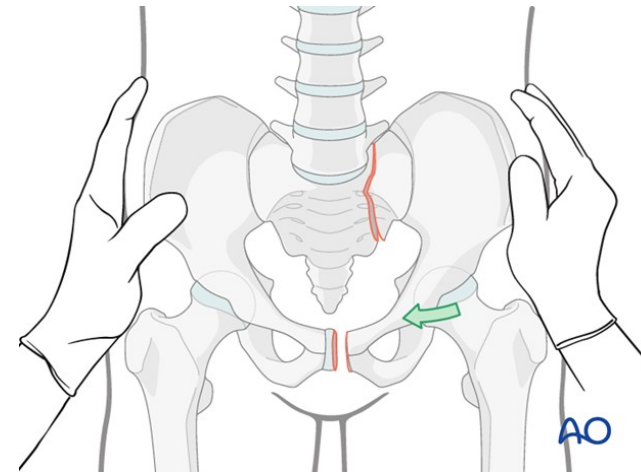
Pánev - vyšetření

Vysokoenergetické trauma

- začínáme s „primary survey“ k vyloučení život ohrožujících poranění
- Pánevní nestabilita - vyšetřujeme tlakem na iliacké lopaty bilaterálně směrem středové linii (nestabilita - rozevírání/pohyb) - jen jedno vyšetření - dále již nevyšetřovat - riziko zhoršení krvácení
- Urgentní stabilizace - kontrola krvácení (C) - pánevní pás
- CAVE - neurovaskulární/abdominální/uretrální poranění



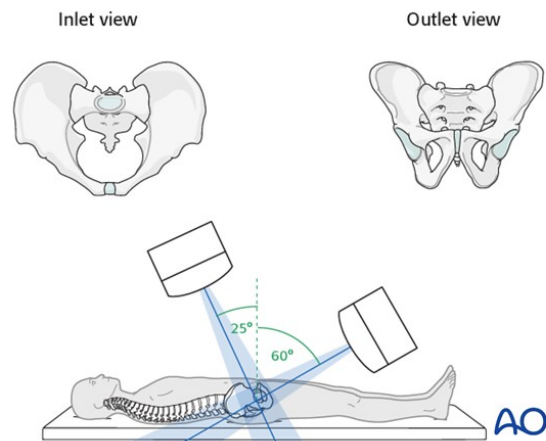
Obr. 9



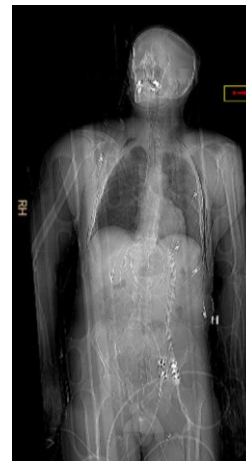Obr. 10

Pánev - zobrazovací metody

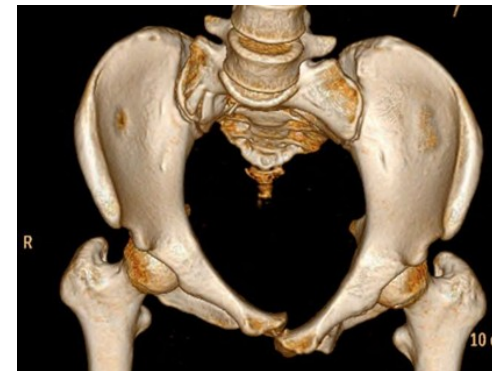
- Tři RTG projekce - komplexní zhodnocení pánevního kruhu - AP, inlet, outlet projekce
- Vysokoenergetické trauma + RTG páteře + FAST + CT (hlava a krční páteř)
- V praxi - u většiny pacientů s vysokoenergetickým poraněním po „primary survey“ provádíme celotělové CT s kontrastem pokud není pacient zcela nestabilní
- Arteriální krvácení - leak (angioembolizace),
- Měchýř/uretrální ruptura - Uretro/cystogram



Obr. 11



Obr. 12

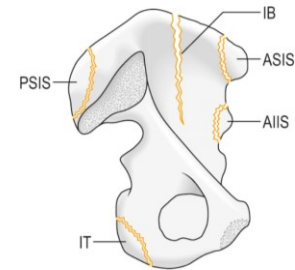


Obr. 13

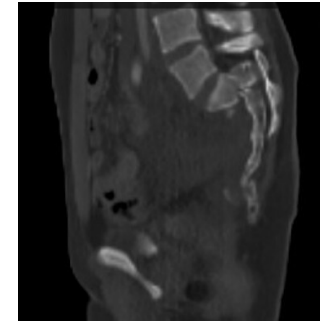
Pánevní - klasifikace poranění

- Anterior posterior compression (APC) poranění
- Lateral compression (LC) poranění
- Vertical shear (VS) poranění
- Combined mechanism (CM) poranění

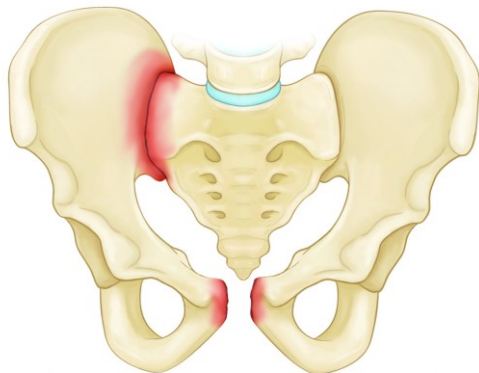
- Avulzní fraktury/zlomeniny raménků
- Sakrální/kokcygeální fraktury



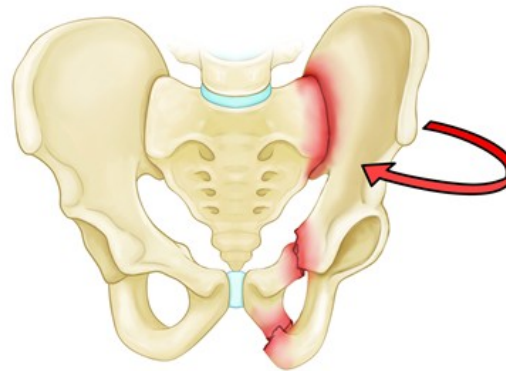
Obr. 14



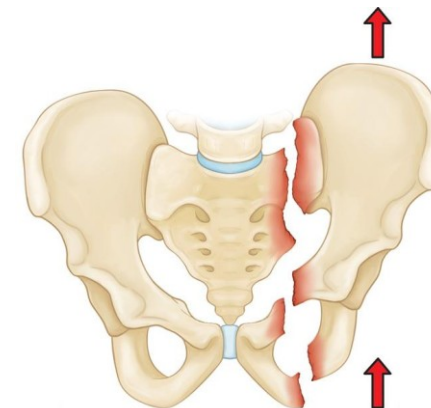
Obr. 15



Obr. 16



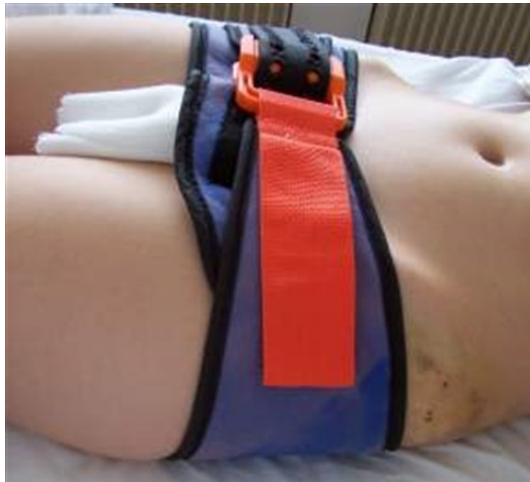Obr. 17



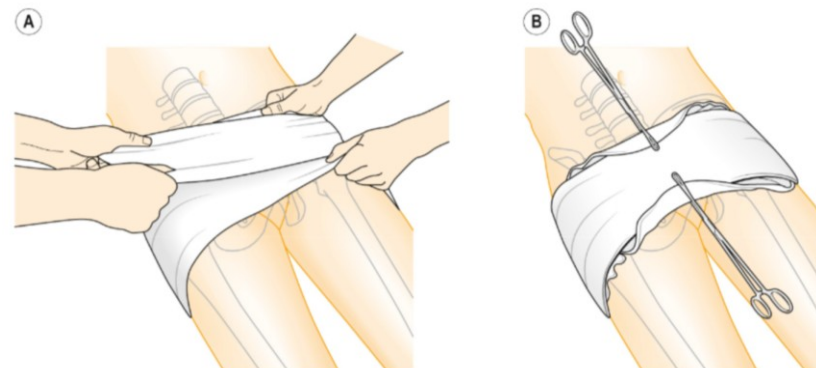
Obr. 18

Pánev - UP management

- Nestabilní pánevní poranění zřídka kdy izolované (hrudní, abdominální, mozkové poranění) - Advanced Trauma Life Support (ATLS) management
- Trauma □ + □ hemodynamická nestabilita = okamžitá aplikace pánevního pásu (Komprese po celém obvodu je vytvořena v oblasti trochanterů /ne ve výšce kyčelních lopat/ pomocí pánevního pásu nebo pomocí prostěradla)
- V případě pacientů, kteří jsou nadále nestabilní i po mechanické stabilizaci - doplnění pánevní tamponády a/nebo angioembolizace

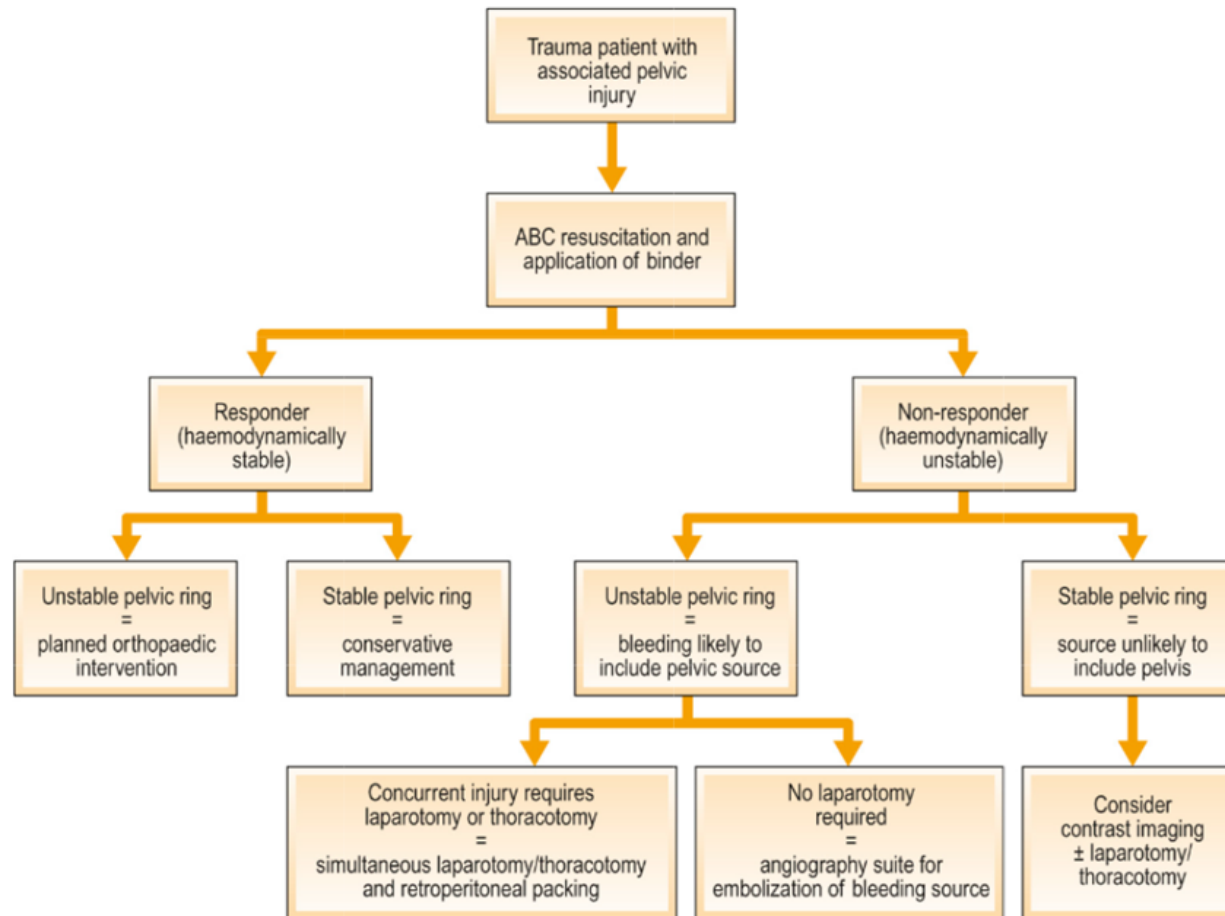


Obr. 19



Obr. 20

Pánev - urgentní příjem- management



Pánev - akutní pánevní ošetření

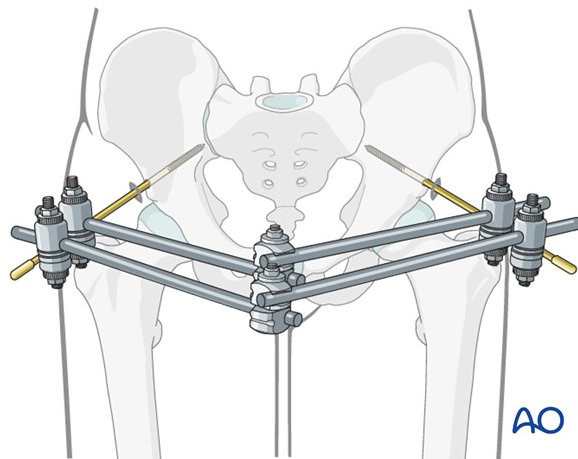
Externí fixace

- indikována k dočasné/definitivní stabilizaci nestabilních poranění pánevního kruhu
- Implantace pinů/konstrukce - iliacké lopaty/supraacetabulárně

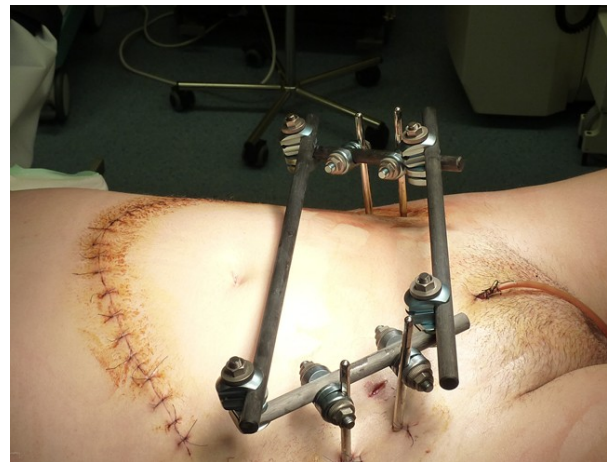
Pánevní svorka

- Nestabilní pánevní kruh bez kominuce v zadním segmentu/mimo místa aplikace pinů

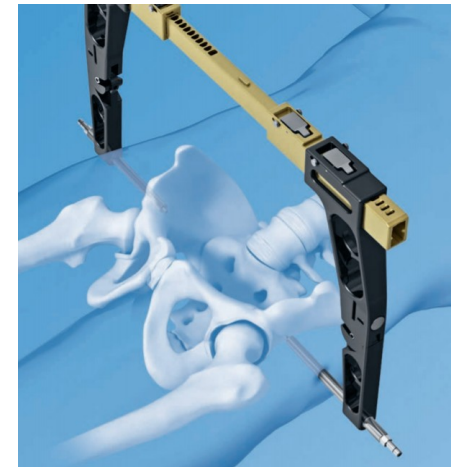Kliknutím vložíte text.



Obr. 22



Obr. 23



Obr. 24

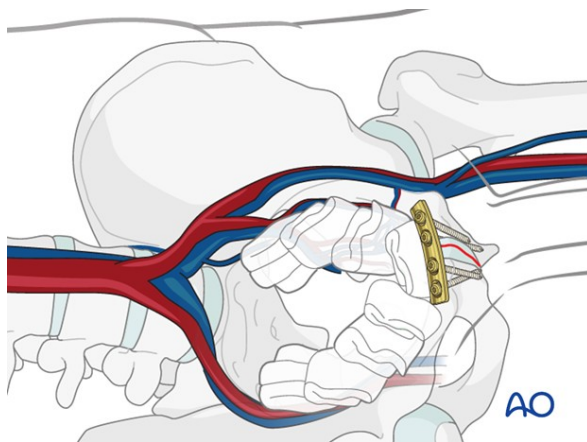
Pánev - akutní pánevní ošetření

Pánevní tamponáda

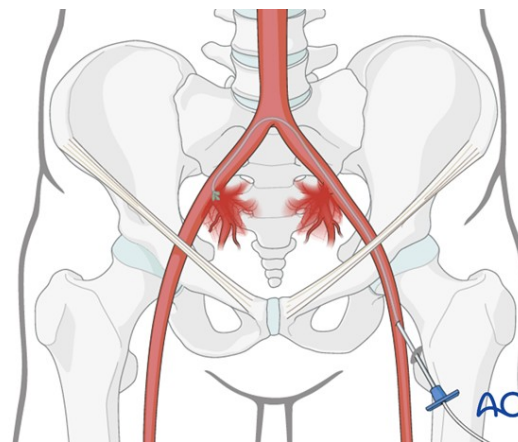
- Pánevní pás, svorka nebo externí fixatér aplikovány k prevenci separaci kostěných fragmentů kruhu - „uzavření kruhu“
- Příčná incize dle Pfannenstiela, peritoneum + jeho obsah mobilizovány mediálně, prostor vyplněn břišními roušky za účelem tamponády krvácení

Angioembolizace

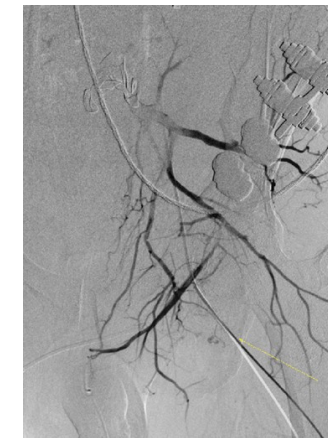
- hemodynamicky nestabilní pacient, obzvláště při arteriálním krvácení, katétr je zaveden do femorální arterie, místa krvácení jsou identifikována a embolizována



Obr. 25



Obr. 26

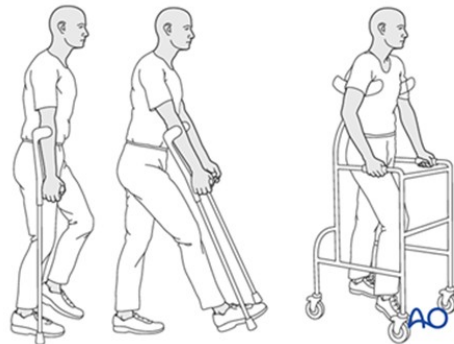


Obr. 27

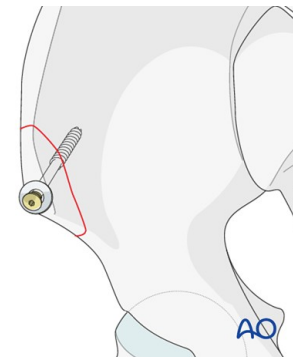
Pánev - léčba

Konzervativní terapie

- Stabilní LC zlomeniny (včetně poranění ramének u starších) - analgezie, fyzioterapie, částečné zatěžování došlapem při chůzi
- Stabilní APC zlomeniny - analgezie, fyzioterapie, částečné zatěžování došlapem při chůzi
- Avulzní fraktury - raritně vyžadující operační intervenci, velké dislokované fragmenty, mladí pacienti - operační terapie



Obr. 28

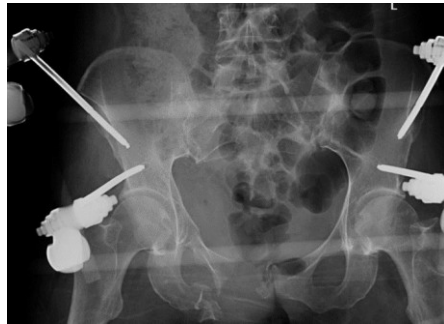

Obr. 29

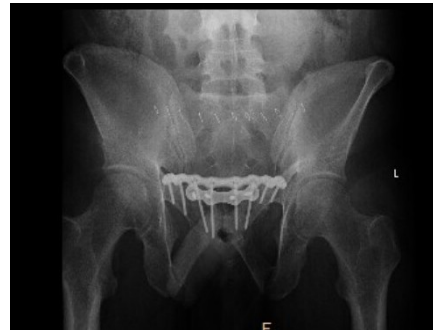Pánev - léčba

Operační terapie

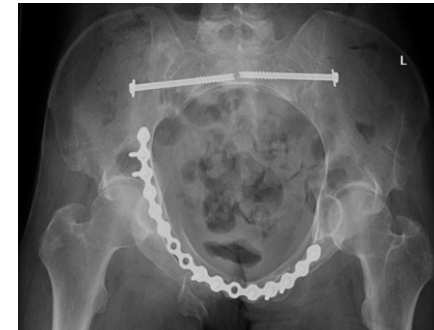- Nestabilní pacienti - léčení akutně pomocí technik akutní pánevní stabilizace
- Stabilní pacienti - definitivní chirurgické ošetření
- Stabilizační techniky poranění přední části pánevního kruhu



Obr. 30

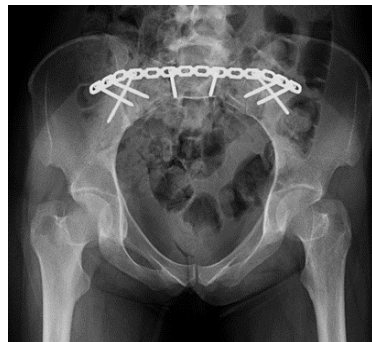

Obr. 31

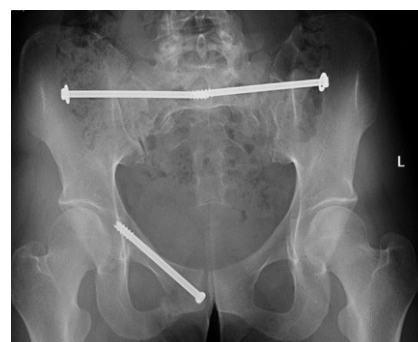

Obr. 32

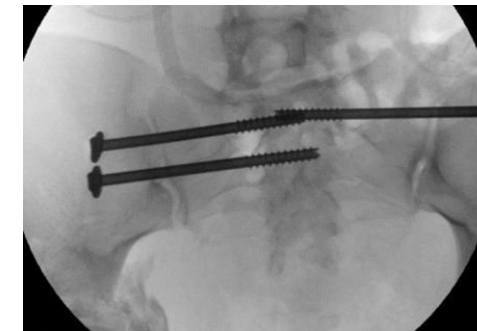
- Stabilizační techniky poranění zadní části pánevního kruhu



Obr. 33



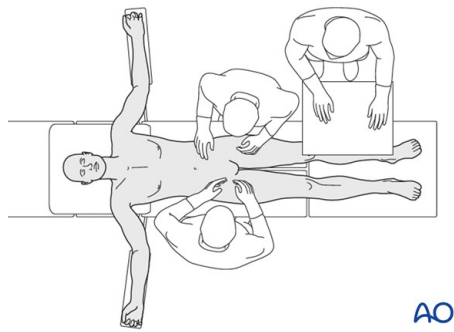
Obr. 34



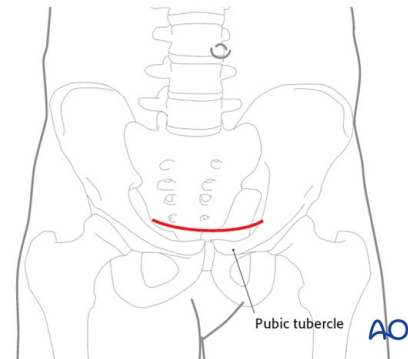
Obr. 35

Pánev - léčba

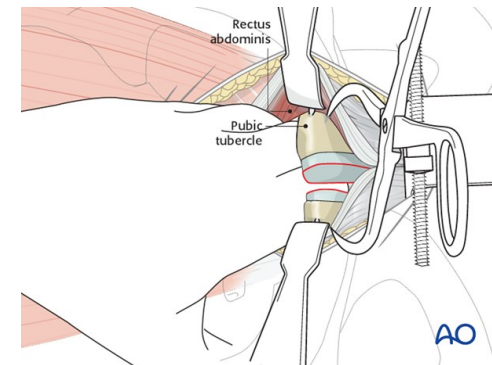
Operační terapie



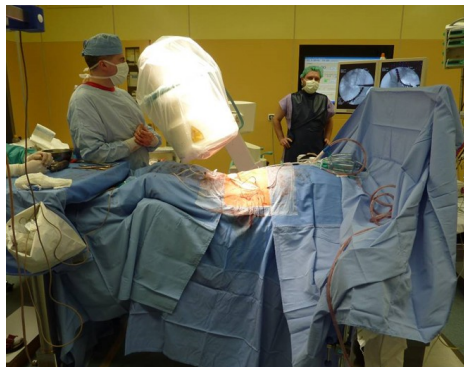Obr. 36



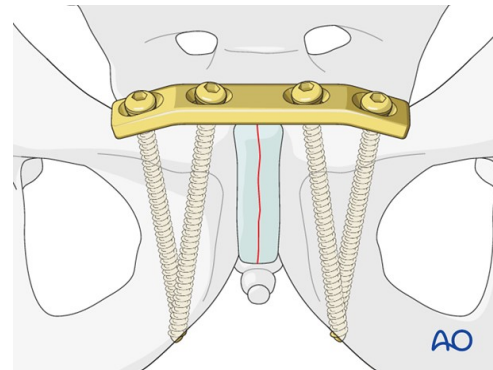
Obr. 37



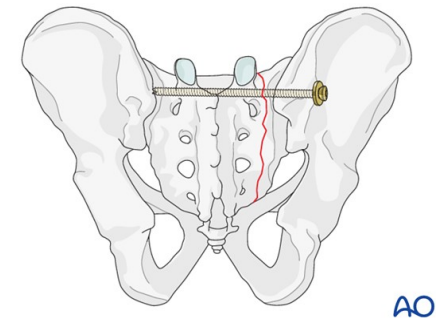
Obr. 38



Obr. 39



Obr. 40

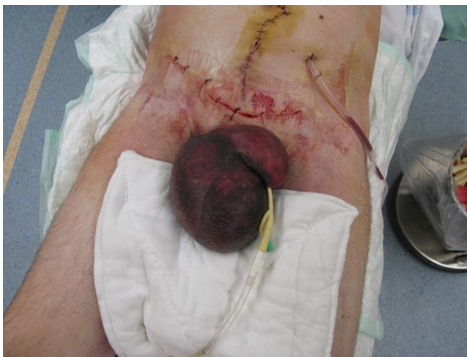

Obr. 41

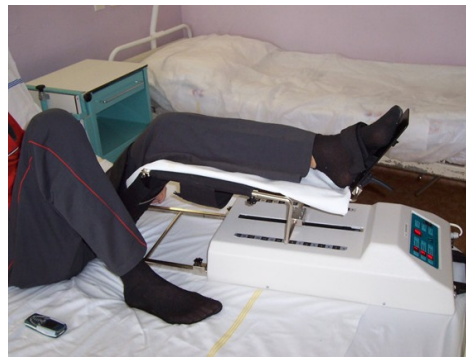Pánev - léčba

Pooperační léčba a management

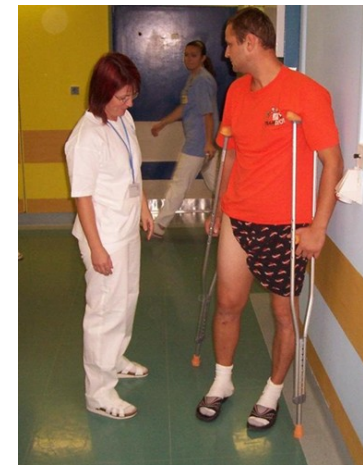- Prevence hluboké žilní trombózy
- Brzká mobilizace a rehabilitace
- Stabilní zlomeniny ramének u starších - rutinně nevyžadují další follow up.
- Limitovaná zátěž do návratu stability/zhojení - 6 - 15 □ týdnů.
- Radiologické kontroly
- Komplexní fraktury - častokrát režim rhb na lůžku - vozík na delší časové období



Obr. 42



Obr. 43



Obr. 44

Pánev - komplikace

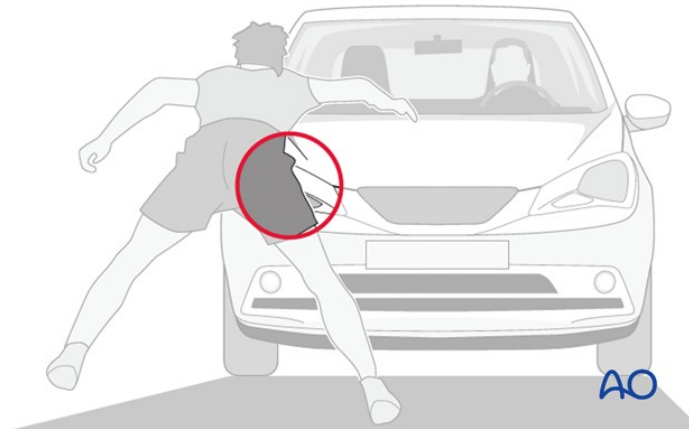
Komplikace	
Časné	Pozdní
Všeobecné <ul style="list-style-type: none"><input type="checkbox"/> Hemoragický šok<input type="checkbox"/> SIRS<input type="checkbox"/> Pneumonie<input type="checkbox"/> Katérová infekce<input type="checkbox"/> Hluboká žilní trombóza a plicní embolizace	Dlouhotrvající následky <ul style="list-style-type: none"><input type="checkbox"/> Erektální dysfunkce<input type="checkbox"/> Uretrální striktury<input type="checkbox"/> Bolesti pánve<input type="checkbox"/> Psychologické potíže
Místní <ul style="list-style-type: none"><input type="checkbox"/> Infekce a ranní komplikace<input type="checkbox"/> Urogenitální poranění<input type="checkbox"/> Neurologické poranění	

Pánev - take home message

- *Nízkoenergetické úrazy pánve v důsledků drobných pádů - zřídka kdy vyžadují chirurgickou intervenci.*
- *Vysokoenergetické poranění pánevního kruhu - mohou být život ohrožující v akutní fázi, častokrát vyžadují urgentní chirurgickou intervenci*
- *Akutní stabilizační techniky při poranění pánve (pánevní pás, externí fixatér, pánevní svorka, pánevní tamponáda angioembolizace) jsou život zachraňujícími procedurami*
- *Přeživší pacienti mohou mít chronické problémy - v důsledků neurovaskulárních poranění, deformit pánevního kruhu, pánevní nestability a jako následek přidružených poranění okolitých struktur a orgánů.*

Acetabulum - poranění acetabula

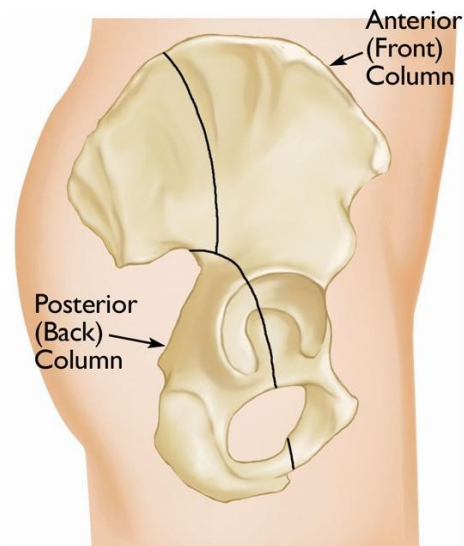
- Pánevní fraktury zasahující do kloubní plochy kyčelního kloubu
- Latinské slovo - malá miska používaná k podávání octu
- Zasahují do jednoho nebo dvou pilířů pánve, zasahují hrany acetabula, nebo strop
- Bimodální distribuce: vysokoenergetické trauma - mladší, nízkoenergetické trauma - starší pacienti



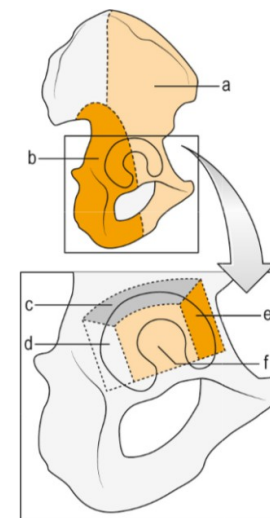
Obr. 45

Acetabulum - anatomie

- Dva pilíře
- Přední pilíř (a)
- Zadní pilíř (b)
- Acetabulum je ohraničeno stropem (c), zadní hranou (d) přední hranou(e), and uprostřed se nachází quadrilaterální plocha (f)



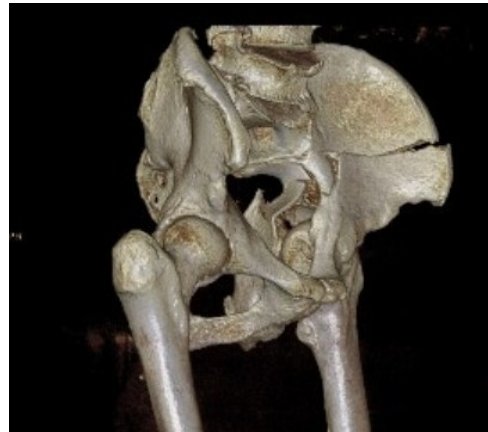Obr. 46



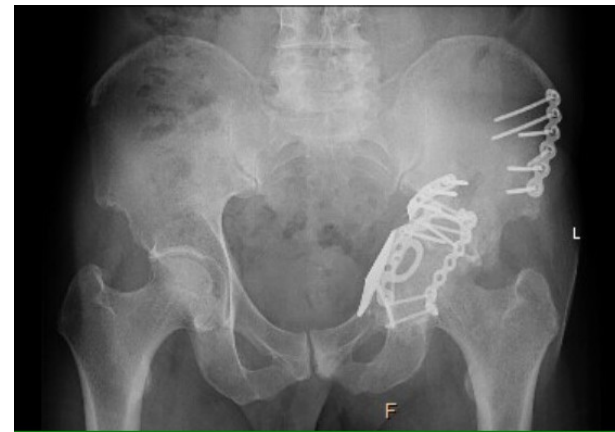Obr. 47

Acetabulum - anamnéza

- Zlomeniny acetabula - většinou následek vysokoenergetického traumatu (moto/auto nehody nebo pády z výšek)
- Starší pacienti - nízkoenergetické úrazy (pád z výše těla)
- Zlomeniny acetabula v místě spojení s raménky - podobný charakter jako zlomeniny ramének



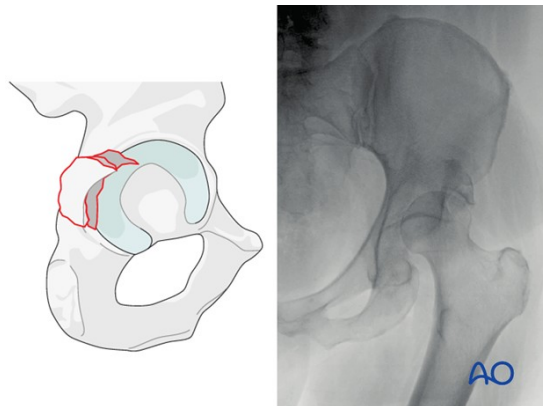
Obr. 48



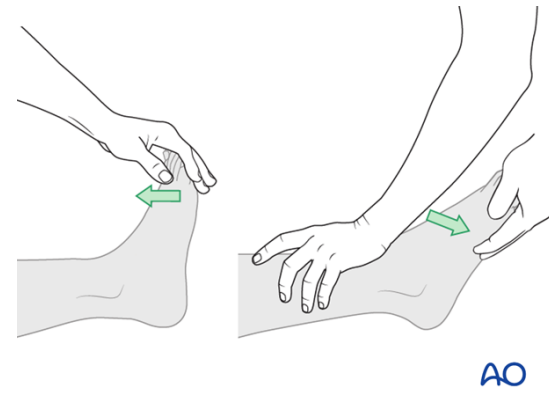
Obr. 49

Acetabulum - vyšetření

- Život ohrožující krvácení - raritní (v kontrastu s poraněním pánevního kruhu)
- Bolest v oblasti pánve a kyčle, zhoršení pohybu v kyčli, zkrácení končetiny
- Neurocirkulační vyšetření (paréza ischiadického nervu)
- Morel-Lavallée léze - decollement - přerušení spojení vrstev podkoží x fascie
- Aplikace pánevního pásu - zhoršuje deformitu - není indikováno



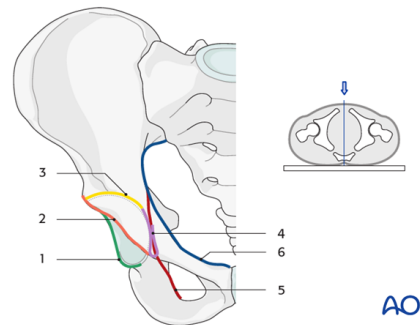
Obr. 50



Obr. 51

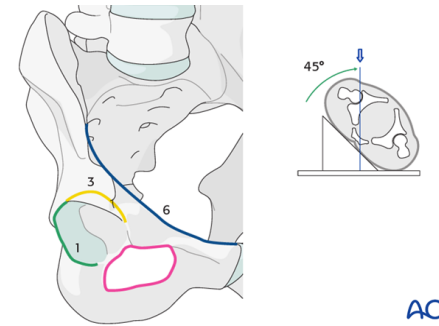
Acetabulum - zobrazovací metody

- RTG zlomeniny acetabula - projekce z různých úhlů
- AP , Judetovy projekce - prováděny již většinou peroperačně/pooperačně - odklon pacienta 45° na každou stranu
- CT zobrazení - axiální a 3-D CT - rutinně u všech pacientů



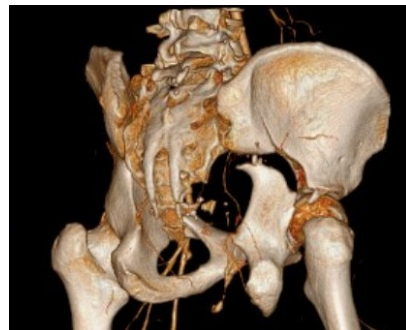Obr. 52

AO

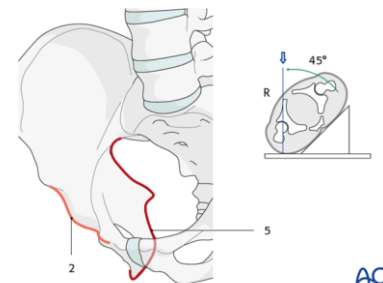


Obr. 53

AO



Obr. 54



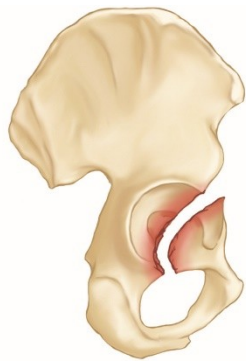Obr. 55

AO

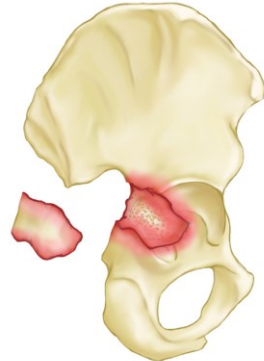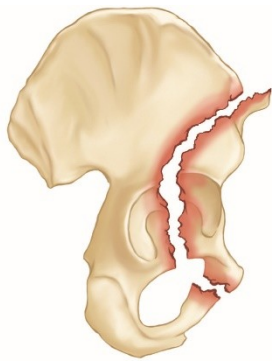
Acetabulum - klasifikace

Typy zlomenin závisí od:

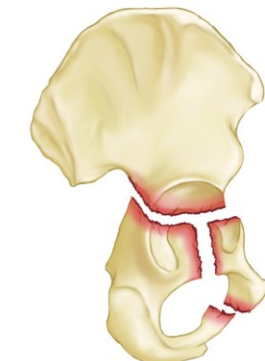
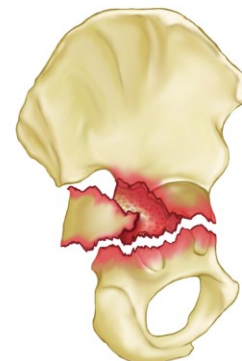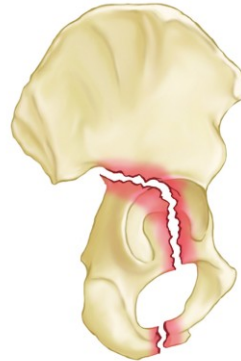
- Lokalizace - lom v přední nebo zadní části piliře nebo v oblasti hran nebo centrálně
- Orientace lomu
- Judet and Letournel klasifikace - pět/šest základních typů



Obr. 56



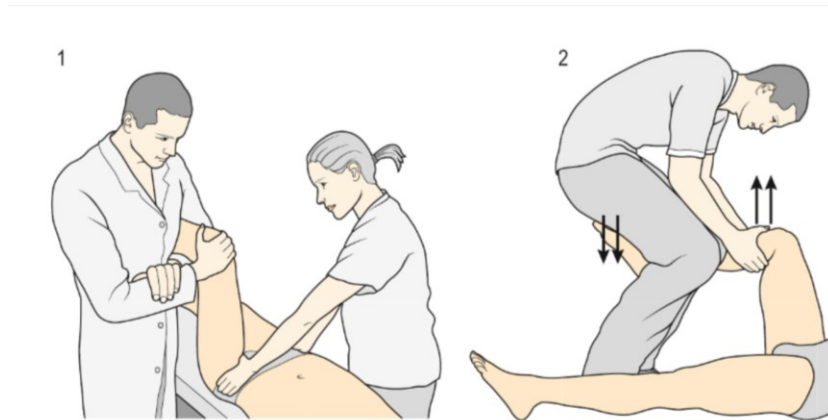
Obr. 57



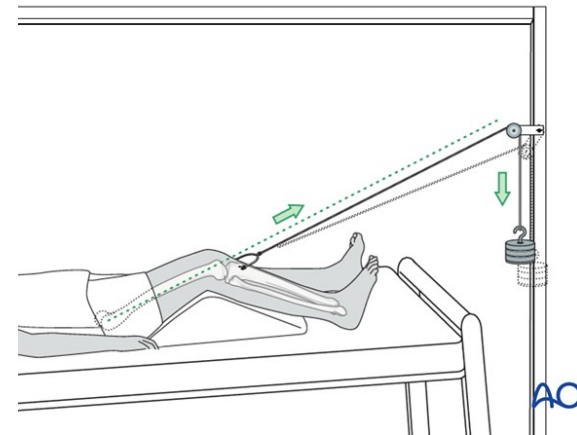
Obr. 58

Acetabulum - UP manažement

- Závažné poranění - standardní „primary survey“ a principy ATLS
- Zhodnocení délky a rotace končetiny - zlomeniny acetabula - mohou být komplikovány vykloubením kyčle
- Urgentní repozice luxace kyčle - skeletální trakce



Obr. 59

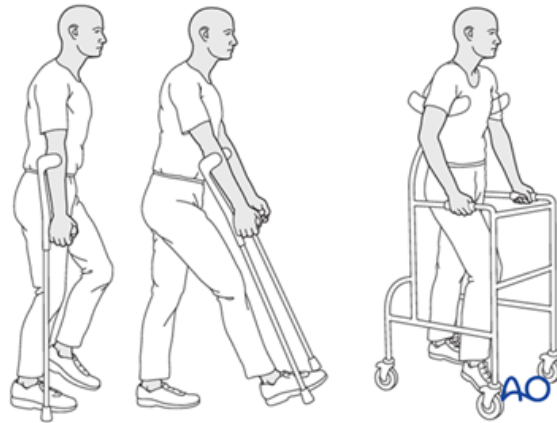


Obr. 60

Acetabulum - léčba

Konzervativní terapie

- stabilní, nedislokované fragmenty
- Pacienti s vysokým rizikem chirurgických komplikací
- Berle/chodítko - až na 3 měsíce, polohovací pomůcky, analgetika, antikoagulační terapie

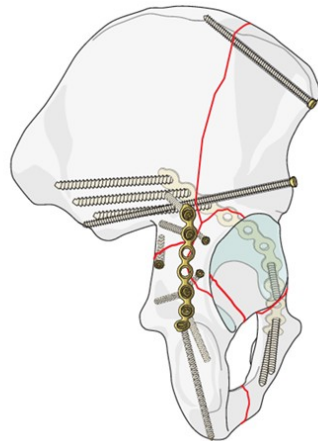


Obr. 61

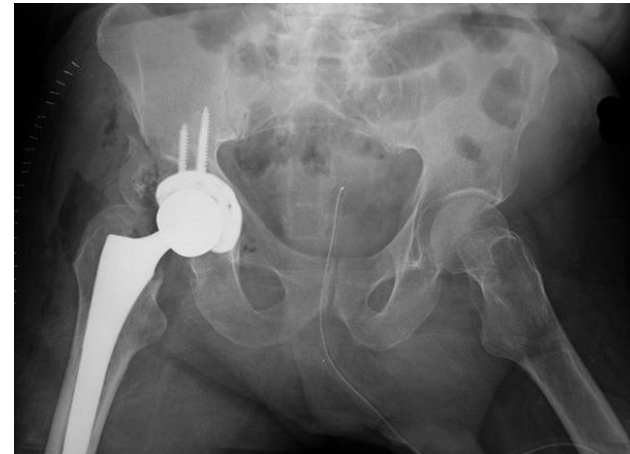
Acetabulum - léčba

Operační terapie

- Cíle ORIF - anatomická repozice kloubní plochy, retence postavení za současného umožnění pohybu kloubu
- Definitivní stabilizace - za 3-7 dní, dočasně skeletální trakce
- Mladí pacienti - obnova kloubní kongurence a pánevní stability
- Starší pacienti - rekonstrukce zlomeniny - příprava k implantaci náhrady kyčelního kloubu



Obr. 62

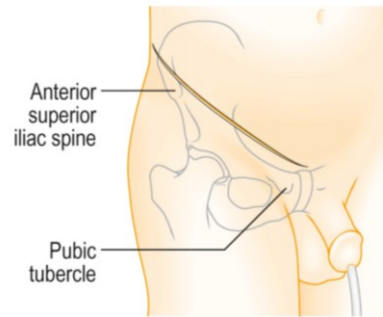


Obr. 63

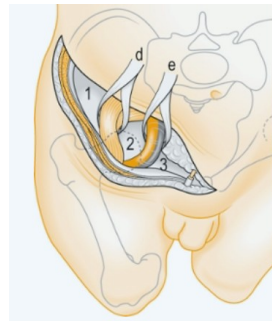
Acetabulum - léčba

Chirurgické přístupy

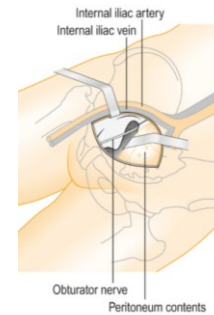
- Závisí od typu zlomeniny
- přední, zadní chirurgické přístupy nebo kombinace obou



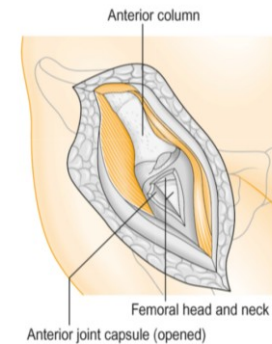
Obr. 64



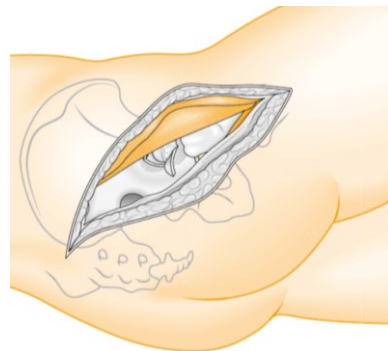
Obr. 65



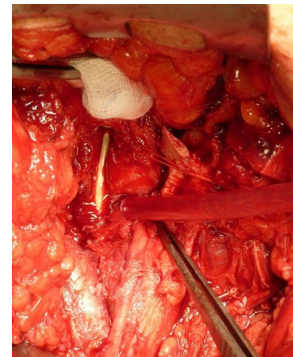
Obr. 66



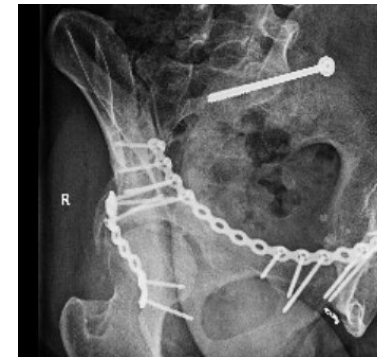Obr. 67



Obr. 68



Obr. 69

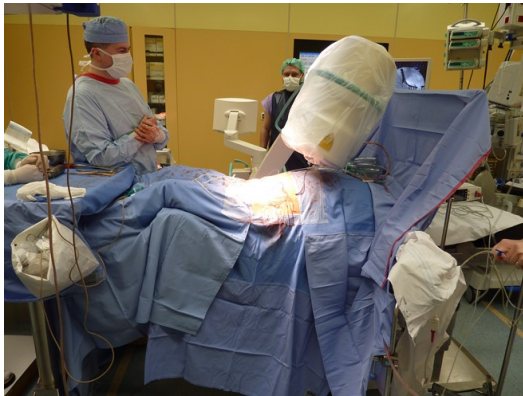

Obr. 70

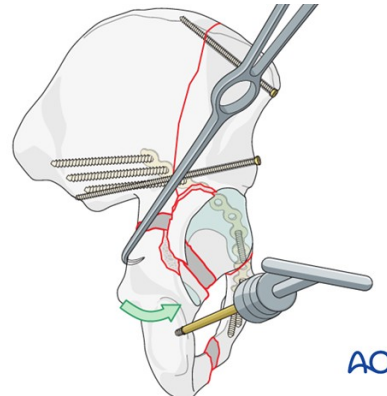
Acetabulum - léčba

Chirurgické techniky

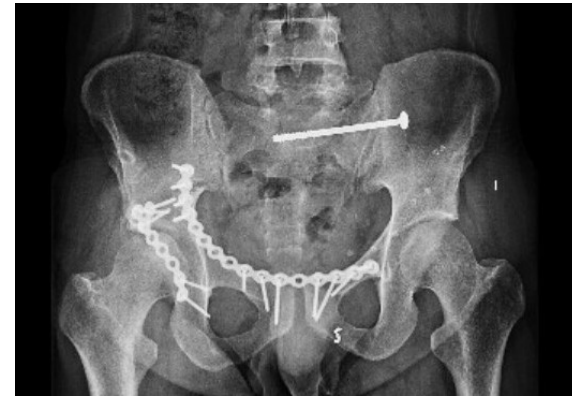- Radiolucenční stůl, trakce (trakční stůl, femorální distraktor nebo manuální trakce), RTG zobrazení (C- rameno s 3-D rekonstrukcí)
- Jeden nebo kombinace přístupů, jedno- nebo dvoufázové operace
- Repozice fragmentů - přímá manipulace použitím pinů, svorek, kleští, šroubů nebo dlah stabilizující fraktury



Obr. 71



Obr. 72



Obr. 73

Acetabulum - léčba

Pooperační terapie a management

- Prevence hluboké žilní trombózy (antikoagulace/filtr VCI)
- Heterotopické osifikace (pooperační užívání indometacinu/radioterapie)
- Mobilizace: pohyb v kyčli do 90 st. flexe, minimální došlap a berle - až 12□ týdnů.
- Pacienti - pravidelné kontroly po 2, 6, 12□ týdnech a po 6□ měsících- AP and Judetovy projekce
- 6 až 12 měsíců - návrat k sportovním aktivitám
- Část pacientů - není schopno návratu k úrovni před úrazových aktivit

Acetabulum - komplikace

Komplikace	
Časné	Pozdní
Všeobecní <ul style="list-style-type: none"><input type="checkbox"/> Pneumonie<input type="checkbox"/> Katérové infekce<input type="checkbox"/> Hluboká žilní trombóza a plicní embolizace	<ul style="list-style-type: none">• Heterotopické osifikace• Avaskulární nekróza hlavice femuru• Post-traumatická osteoartritida
Lokální <ul style="list-style-type: none"><input type="checkbox"/> Infekce a ranní komplikace<input type="checkbox"/> Neurovaskulární poranění	

Acetabulum - take home message

- *Acetabulární fraktury - bimodální distribuce: vysokoenergetické trauma u mladších pacientů, nízkoenergetické trauma u starších pacientů*
- *Acetabulární fraktury - rozdílné od zlomenin pánevního kruhu - život ohrožující krvácení je u izolovaného poranění acetabula vzácné.*
- *Cílem chirurgického řešení je obnovení kongurence acetabula a pánevní stability.*
- *Post-traumatická artróza kyčelního kloubu může limitovat pacienty v jejich aktivitách - náhrada kyčelního kloubu může být nejlepším řešením k vyřešení jejich potíží.*

Pánev, acetabulum - zdroje obrazové dokumentace

Obrázky

- Alasdair J. G. Gray et al: McRae's Orthopaedic Trauma and Emergency Fracture Management, Elsevier Books, 2015 (Obr. 2,3,4,5,14,20,21,47,59,64,65,66,67,68)
- www.aosurgery.org (Obr.9,10,11,22,24,25,26,27,28,29,30,37,38,40,41,45,50,51,52,53,55,60,61,62,72)
- www.orthoinfo.aaos.org (Obr. 7,16,17,18,46,56,57,58,63)
- Archiv Kliniky úrazové chirurgie FN Brno (Obr. 6,19,23,39,42,43,44,69,71)
- Archiv Kliniky radiologie a nukleární medicíny FN Brno (Obr.1,12,13,15,30,31,32,33,34,35,48,49,54,70,73)

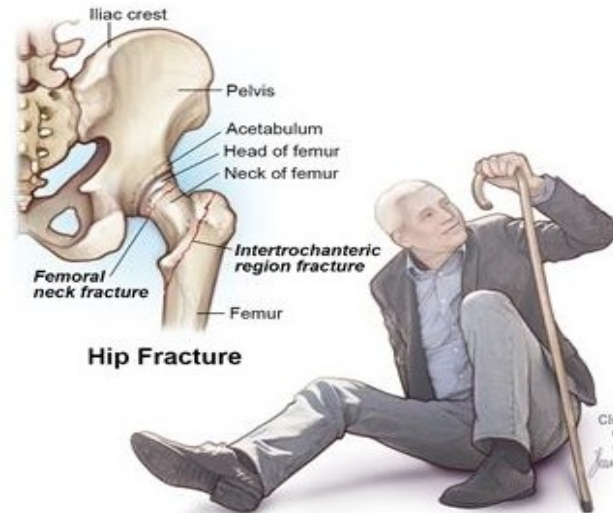
Zlomeniny femuru

Petr Študent

Klinika úrazové chirurgie TC FN Brno

Zlomeniny proximálního femuru

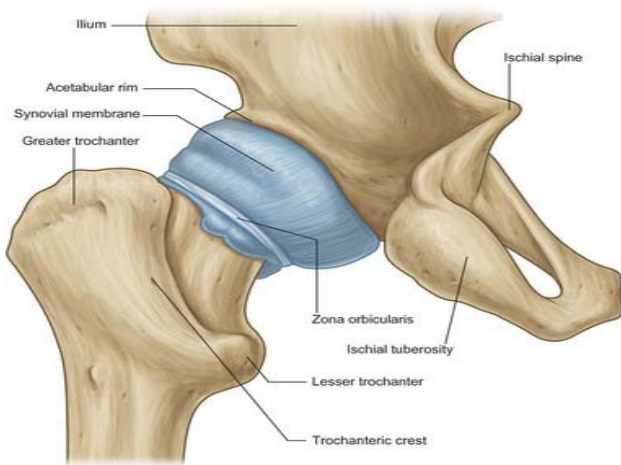
- Riziko vzniku roste s věkem
- Ve většině případů jako následek nízkoenergetického pádu
- Nejčastější chirurgicky řešené zlomeniny
- Prognózu přežití zvyšuje časná repozice, fixace a vertikalizace pacientů



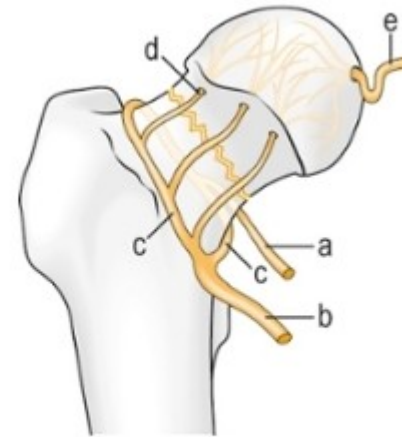
Obr.
41

Proximálního femur - anatomie

- Hlavice, krček
- Trochanterický masiv
- Kloubní pouzdro
- Adamsův oblouk

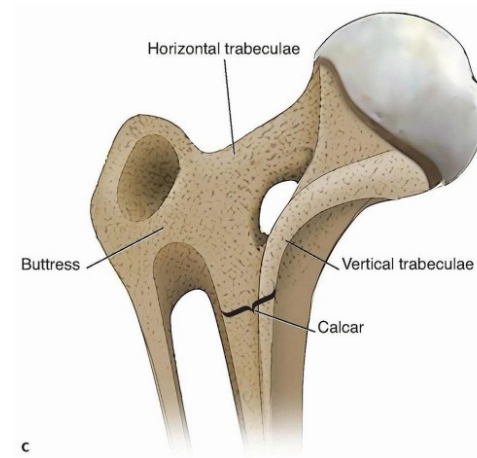


Obr. 5



Vascular anatomy of the femoral head.

Obr.36



Obr. 2

Proximální femur - diagnostika

Klinicky

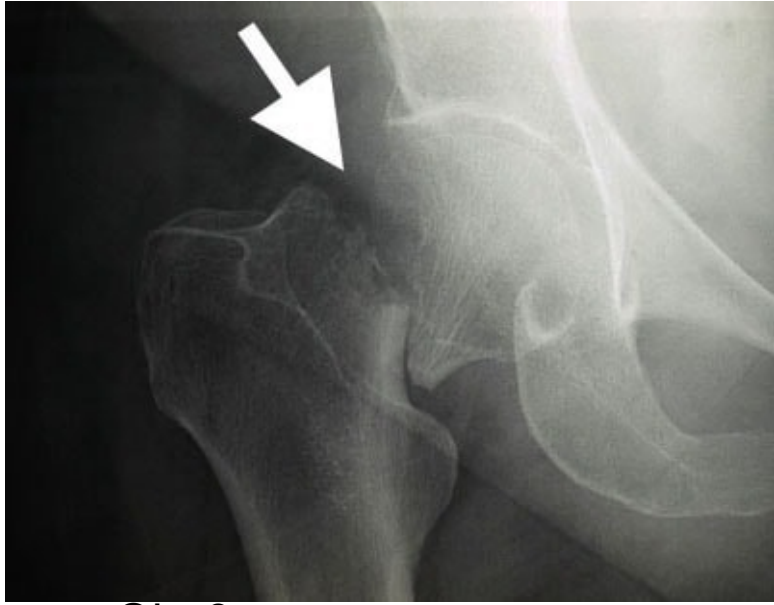
- Končetina ve zkratu a v externí rotaci
- Bolestivá palpace v oblasti velkého trochanteru
- Hybnost končetiny omezena bolestí

RTG

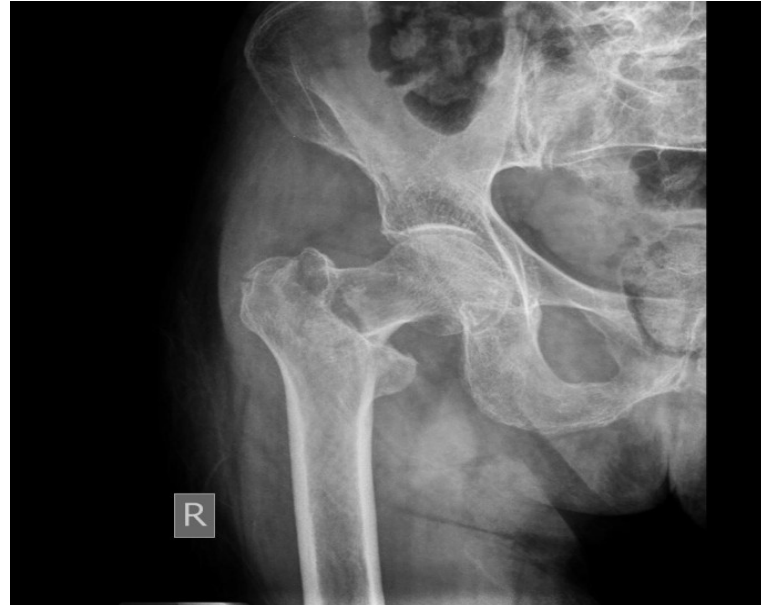- Standardní vyšetření ve dvou projekcích
 - AP a axiální projekce

CT

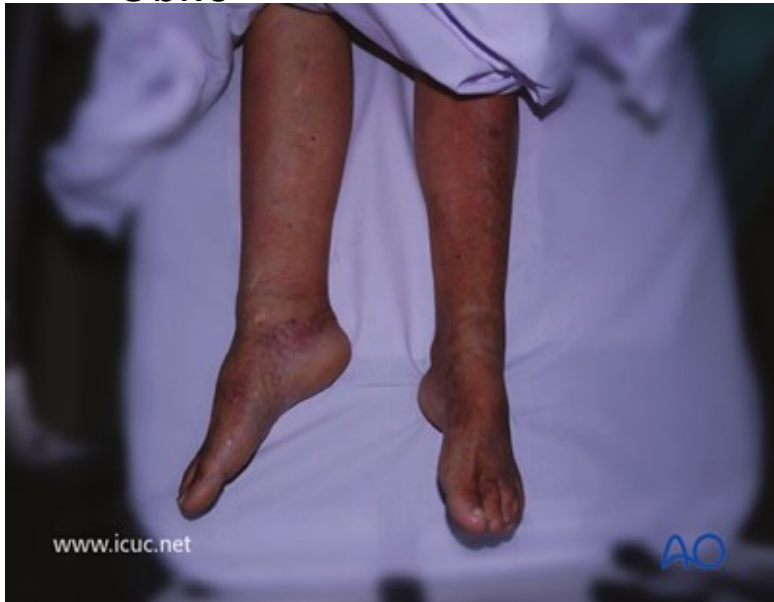- Při zlomeninách hlavice, při nejasném RTG



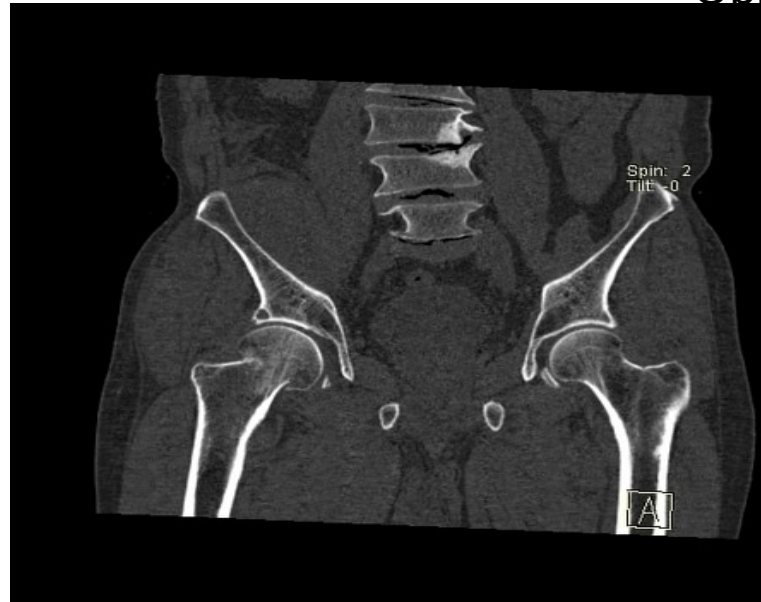
Obr.3



Obr.42



Obr. 43



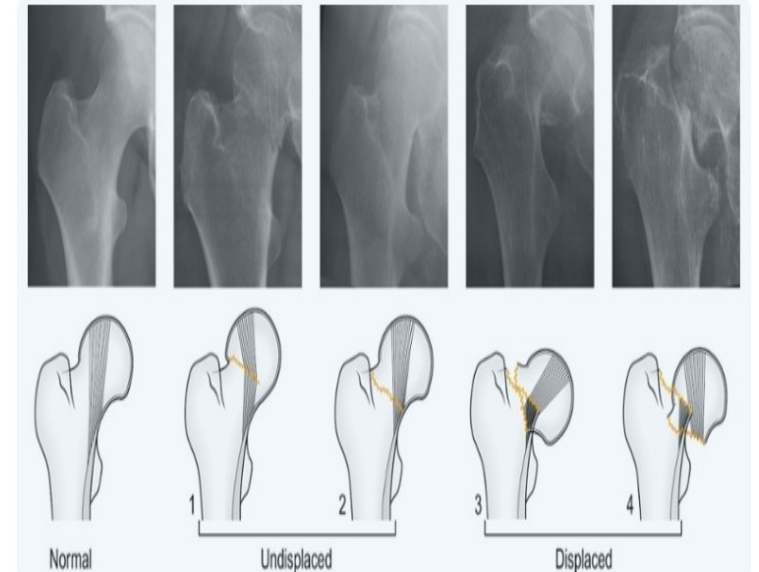
Obr. 44

Proximální femur - klasifikace

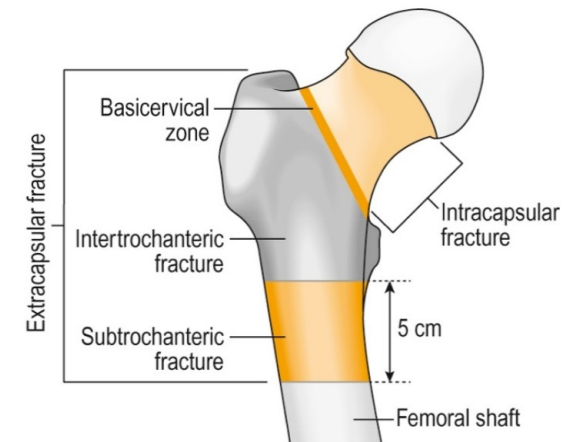
- Zlomeniny hlavice femuru
 - Pipkinova klasifikace

- Intrakapsulární zlomeniny
 - Gardenova klasifikace
 - Pauwelsova klasifikace

- Extrakapsulární zlomeniny
 - Bazicervikální
 - Intertrochanterické
 - Pertrochanterické
 - Subtrochanterické



obr.6



obr.9

Proximální femur - operační řešení

Zlomeniny hlavice

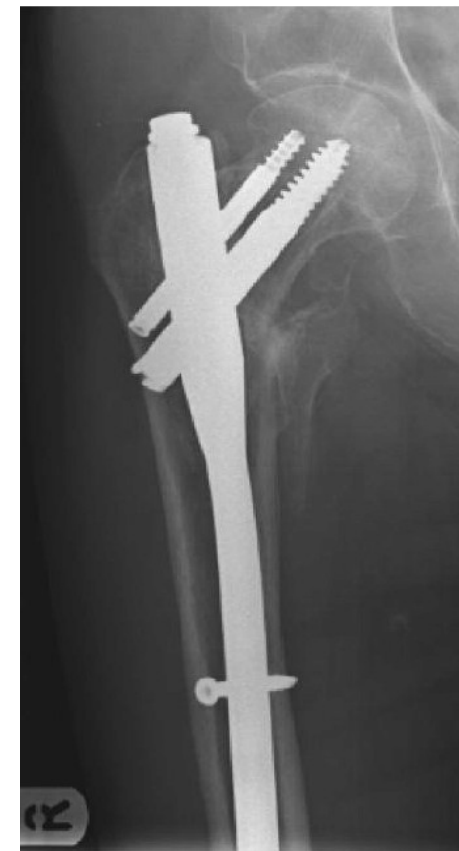- Mladší pacient - anatomická repozice, osteosyntéza zanořenými šrouby
- Starší pacient - primární implantace TEP

Intrakapsulární zlomeniny

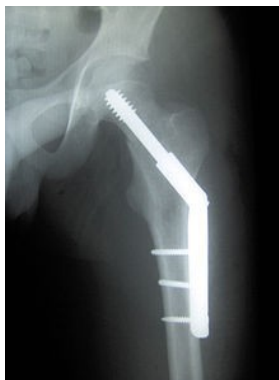- Mladší pacient - dynamický kompresní šroub/paralelně zavedené kompresivní šrouby
- Starší pacient - totální endoprotéza/cervikokapitální protéza

Extrakapsulární zlomeniny

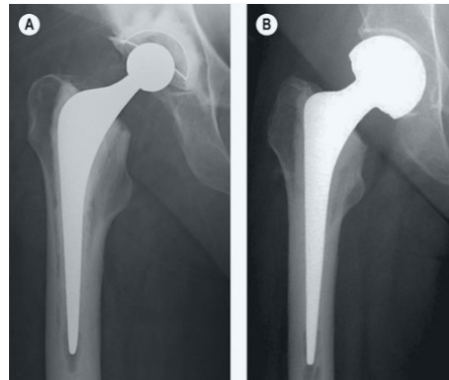
- Dynamický kompresivní šroub
- Nitrodřeňový hřeb



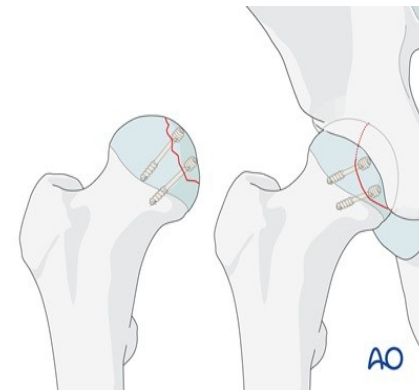
Obr.14



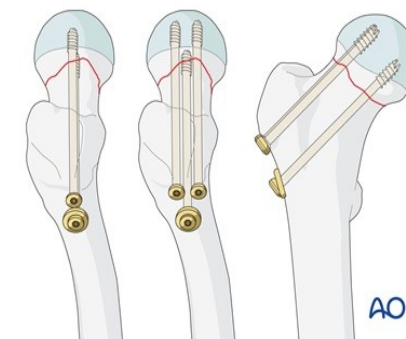
obr.15



Obr. 45



Obr.11



Obr.13

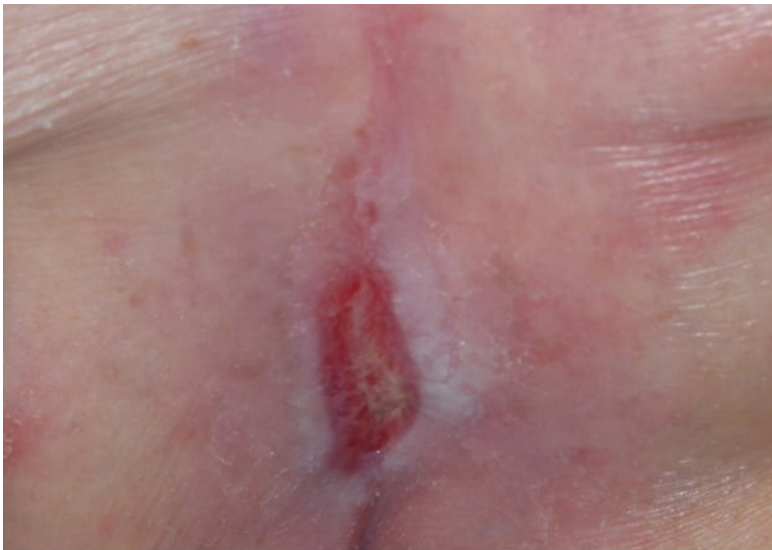Proximální femur - komplikace

□ Předoperační komplikace

- následky imobilizace: hypostatická pneumonie, uroinfekt, dekubity, tromboembolická choroba

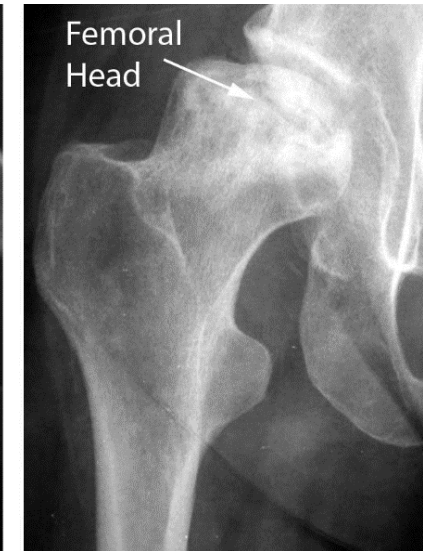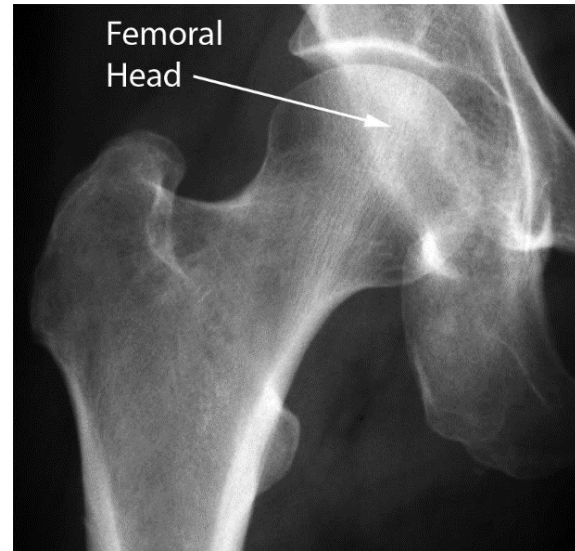
□ Pooperační komplikace

- avaskulární nekróza, posttraumatická artróza, recidivující luxace kyčelního kloubu



© MAYO FOUNDATION FOR MEDICAL EDUCATION AND RESEARCH. ALL RIGHTS RESERVED.

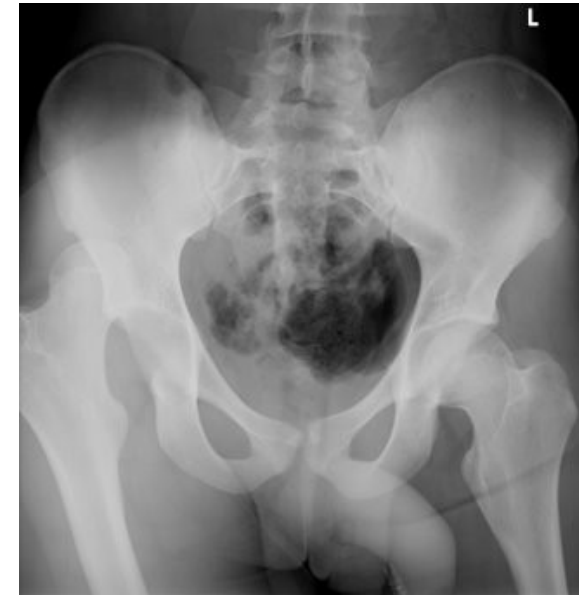Obr. 46



Obr.17

Luxace kyčelního kloubu

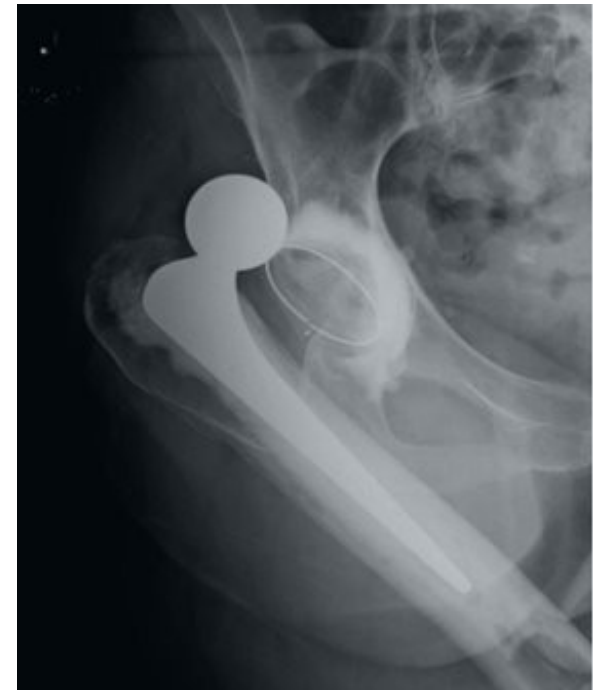- Vysokoenergetický úraz
 - např.: *dashboard injury*
- Akutní stav- nutnost brzké repozice
- Rozdělení dle směru luxace
 - zadní luxace
 - přední luxace - výjimečně



obr.19

Luxace kyčle - diagnostika

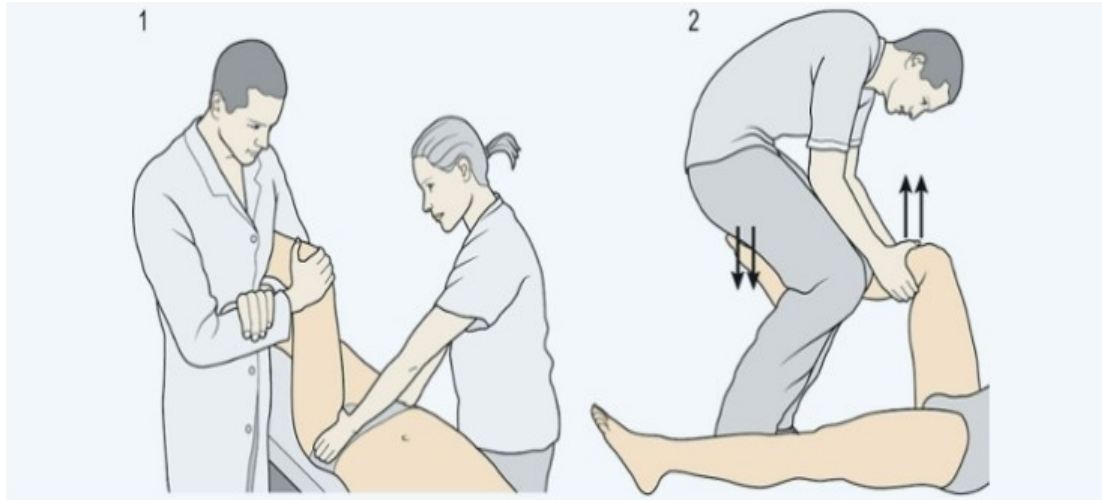
- Typické postavení končetiny
 - Zadní luxace (semiflexe, addukce a vnitřní rotace)
 - Přední luxace (zkrácení, abdukce a zevní rotace)
- RTG
 - AP projekce na pánaev s kyčelními klouby
- CT
 - při nejasnosti RTG snímku
 - nebo k vyloučení přidruženého poranění



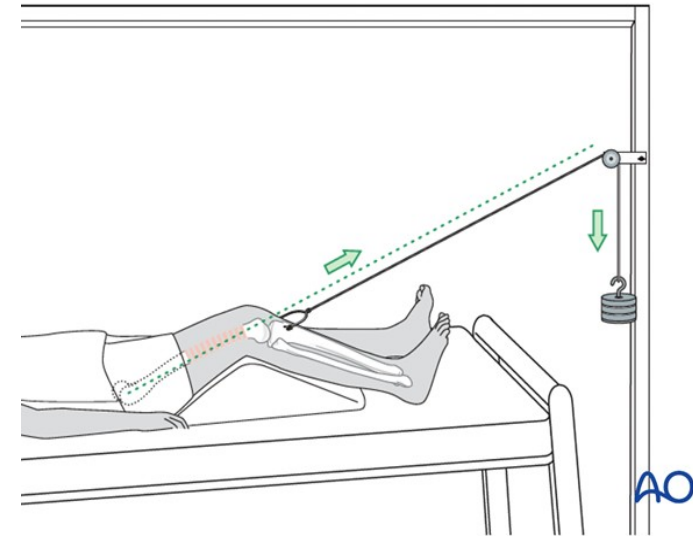
Obr.18

Luxace kyčle - terapie

- Urgentní repozice v celkové anestézii
 - <https://www.youtube.com/watch?v=5fgQNCMxNtU>
- Při nestabilitě nutné zavést skeletální trakci



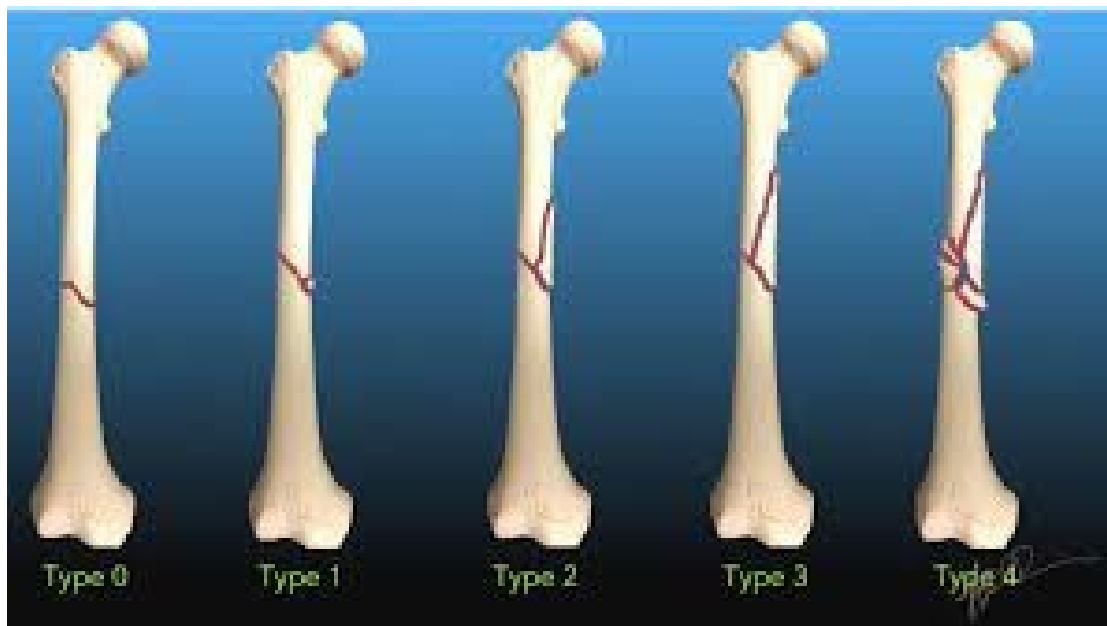
Obr.20



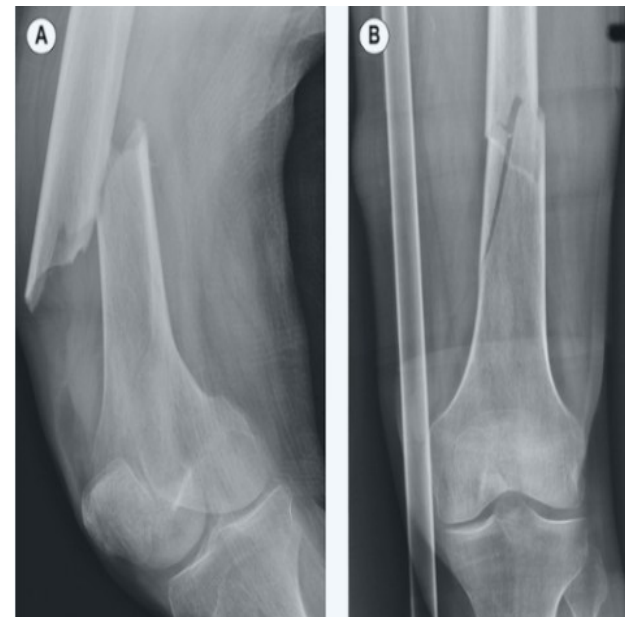Obr.21

Zlomeniny diafýzy femuru

- Vysokoenergetické úrazy
 - Pády z výšky, dopravní nehody
- Velké krevní ztráty
 - Cca až 1000-2000ml
- Vysoké procento poranění měkkých tkání

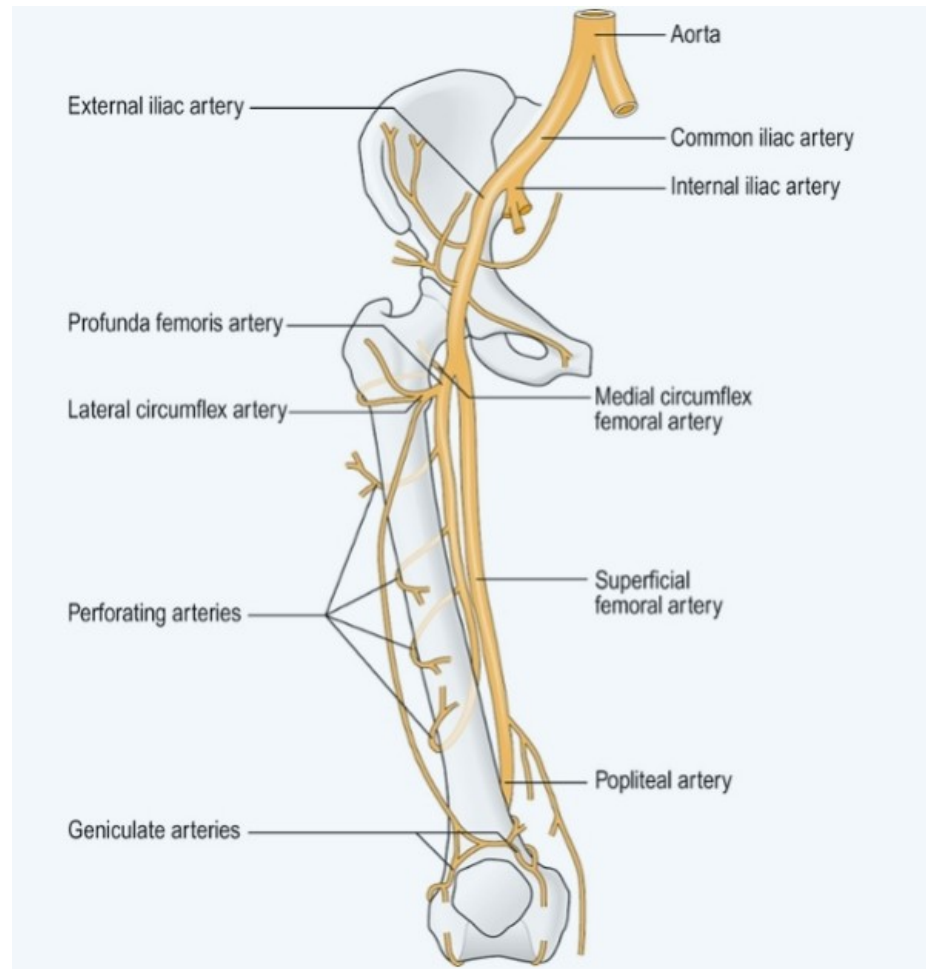


obr.23

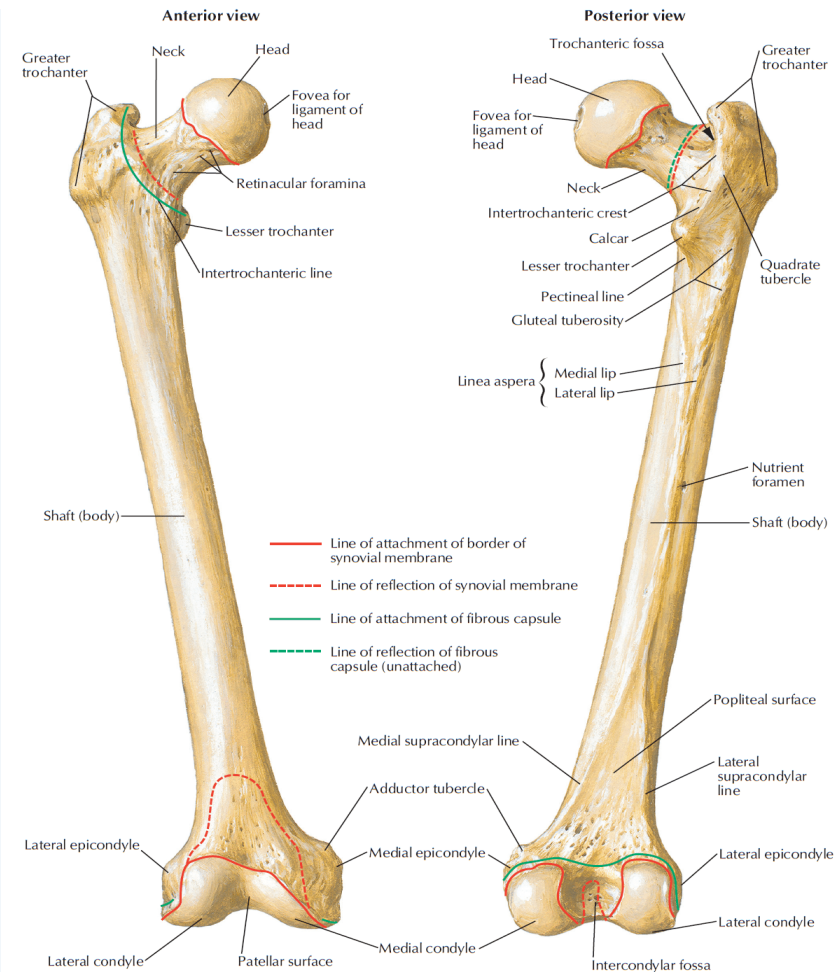


Obr. 47

Femur - anatomie



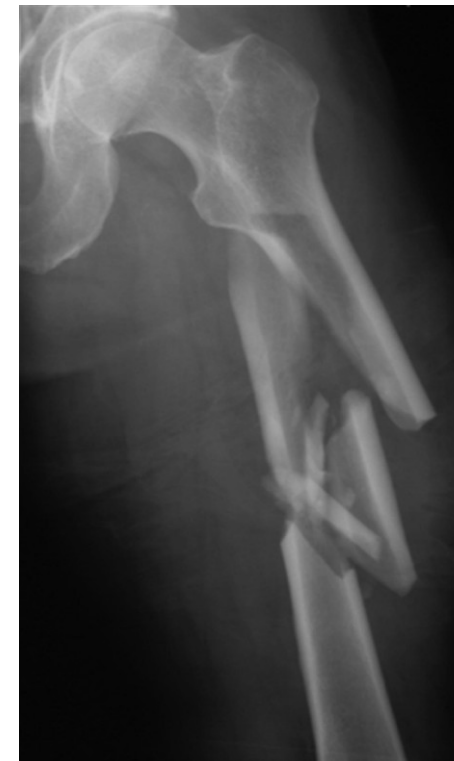Obr.22



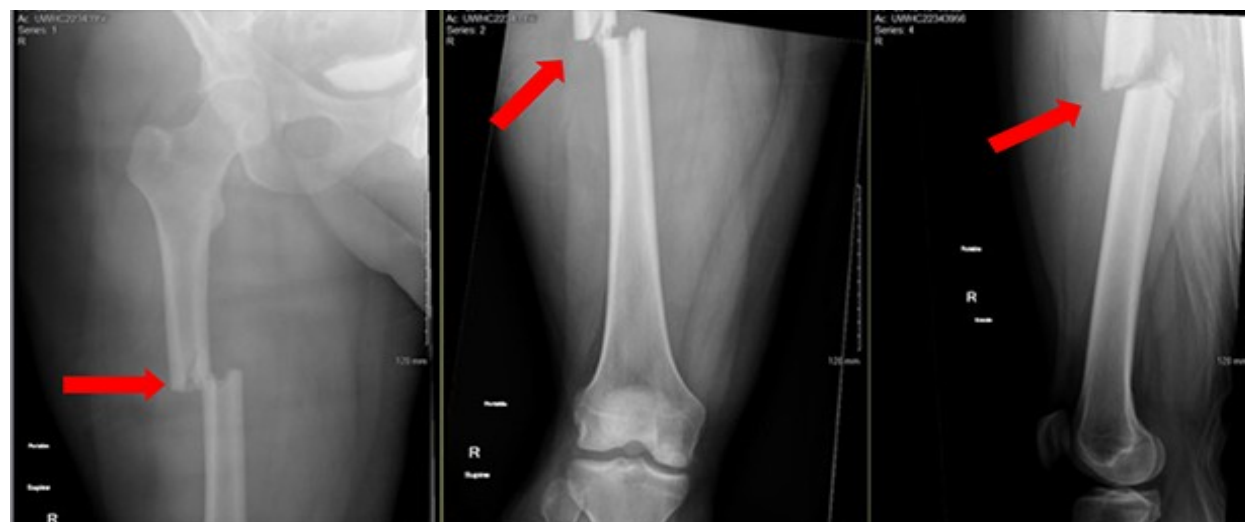
Obr.1

Femur - diagnostika

- Klinicky:
 - bolest
 - zkrácení a malpozice končetiny
 - krepitus, omezená hybnost
- RTG
 - nezbytné zachytit femur v celé délce



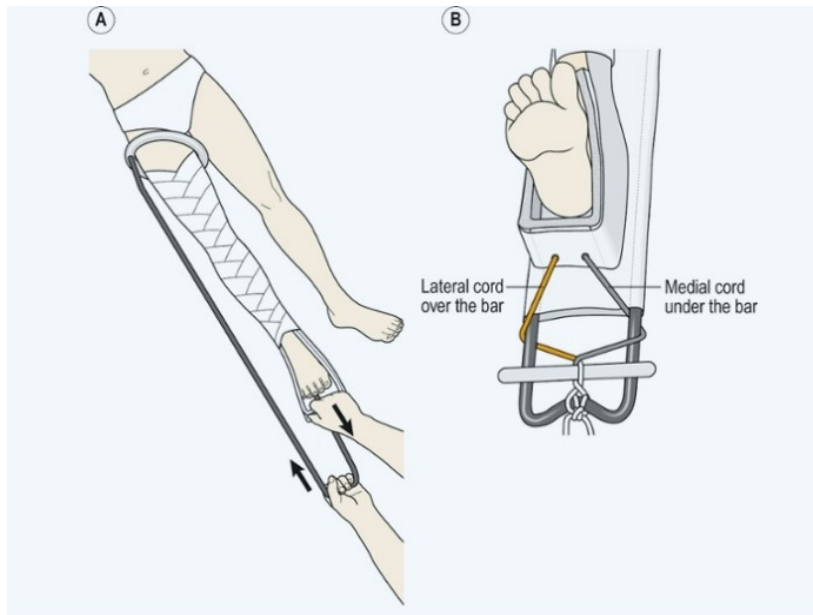
Obr. 48



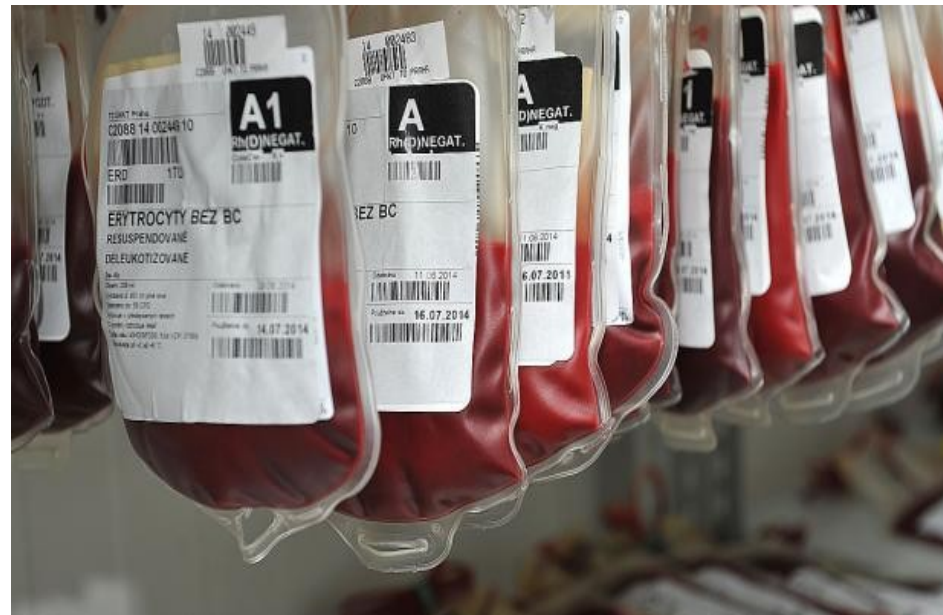Obr.24

Femur - přednemocniční péče

- Volumoterapie
- Trakce
- Analgezie
- Došetření přidruženého poranění



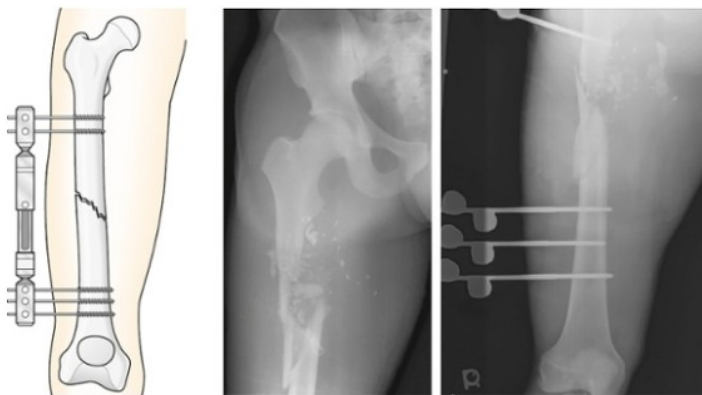
Obr. 49



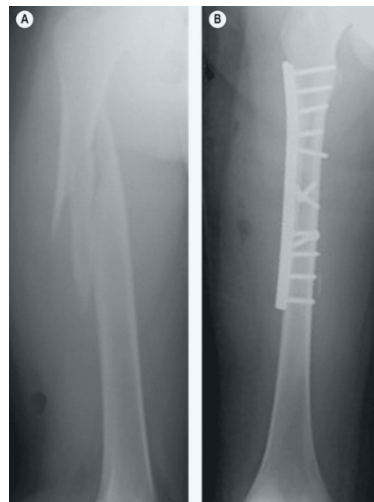Obr.40

Femur - terapie

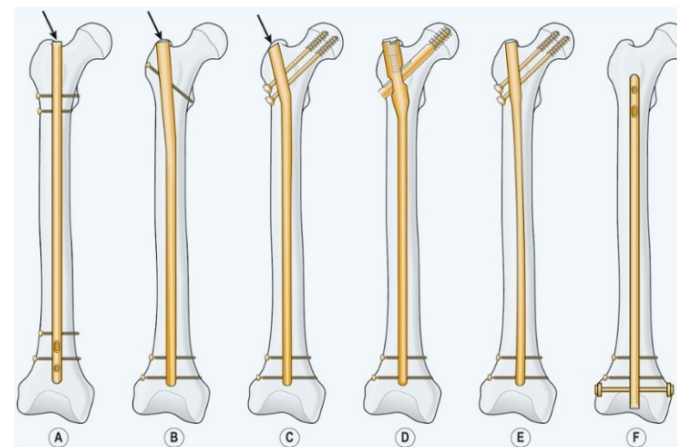
- Konzervativní - pouze u pacientů nezpůsobilých anestézie
 - Imobilizace na trakci po dobu 6-8 týdnů
- Operační
 - Externí fixátor - u polytramatu, otevřených zlomeninách
 - Nitrodřeňové hřebování - metoda volby
 - Ošetření dlahou - vyšší riziko selhání
- Cílem terapie je časná vertikalizace a rehabilitace



Obr. 50



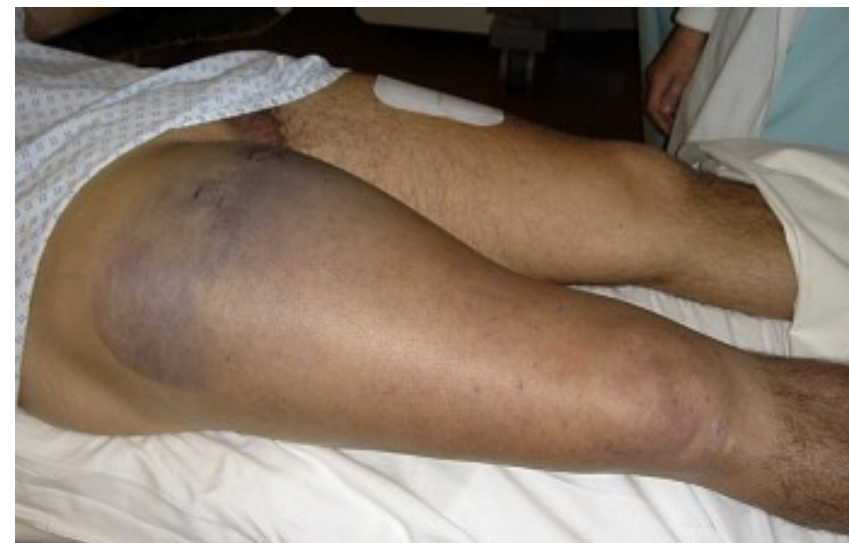Obr. 28



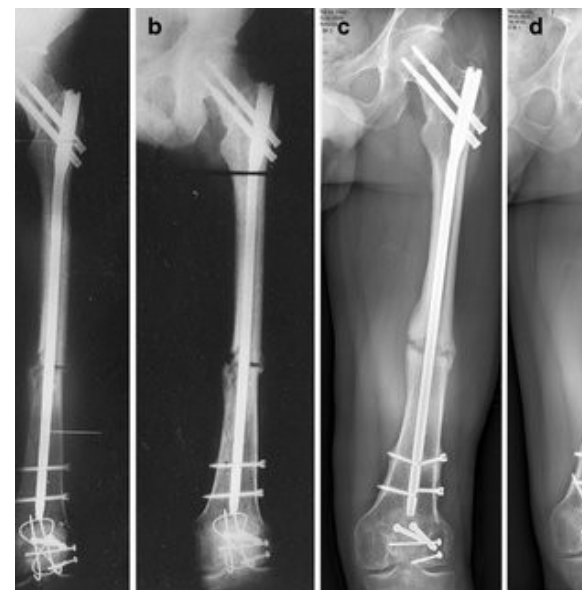Obr.26

Femur - komplikace

- Krvácení
- Tuková embolie
- Infekce
- Kompartment syndrom
- Vznik pkloubu



Obr.39



Obr. 27

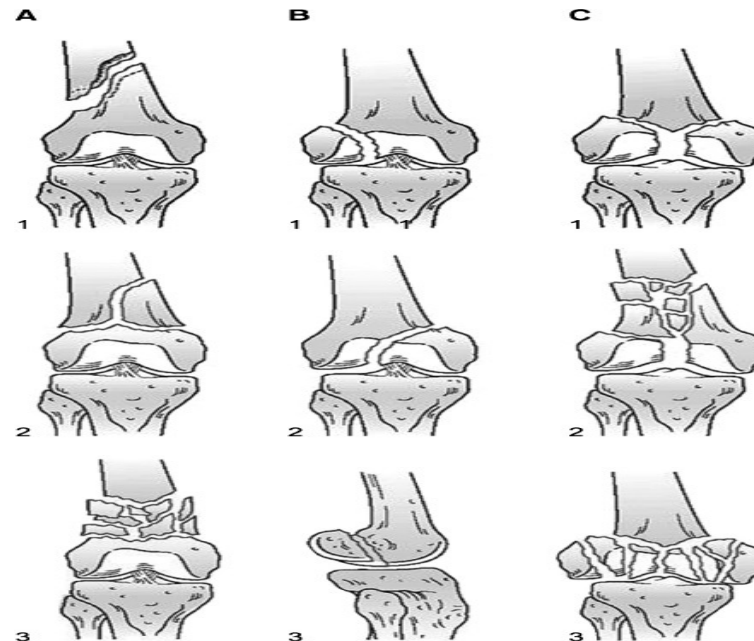
Zlomeniny distálního femuru

- Vysokoenergetický mechanismus

- Pád z výšky, dopravní nehody (mladší pacienti)

- Nízkoenergetický mechanismu

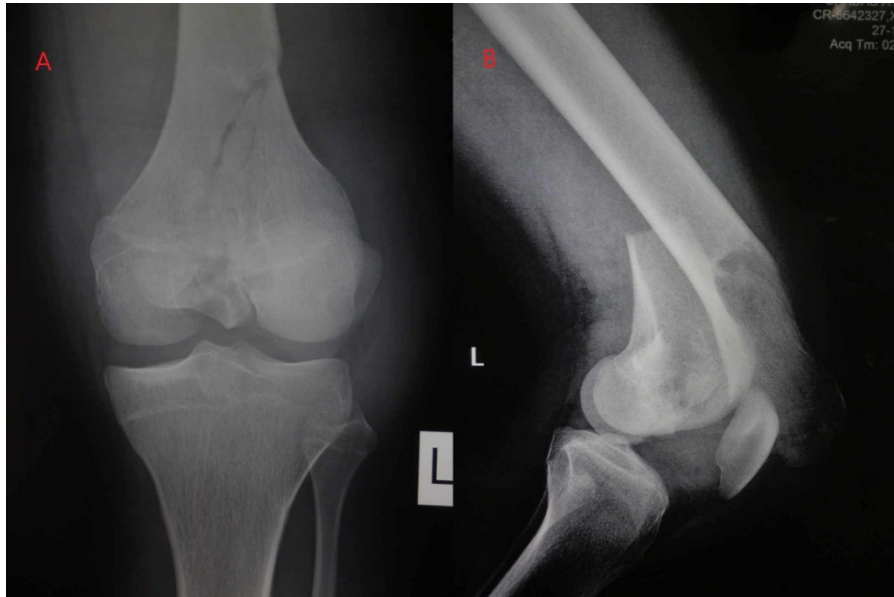
- Pád na pokrčené koleno v terénu osteoporózy (starší pacienti)



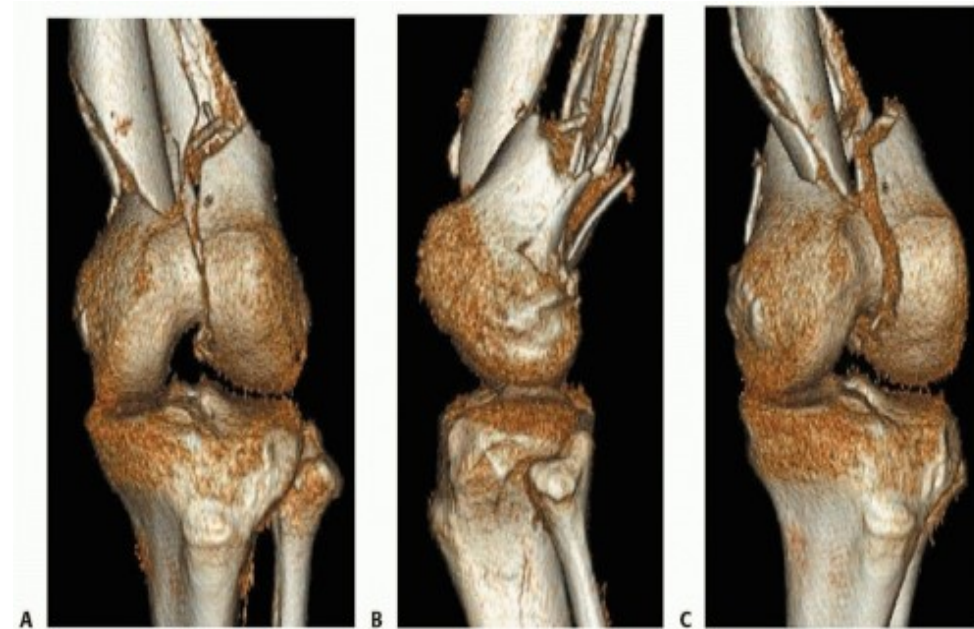
obr. 29

Distální femur - vyšetření a diagnostika

- Klinicky: bolestivost, patologický pohyb, krepitus, omezená hybnost, hemartros
- RTG ve dvou rovinách
- CT vyšetření



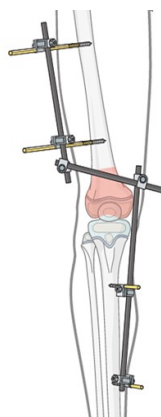
obr.30



obr. 31

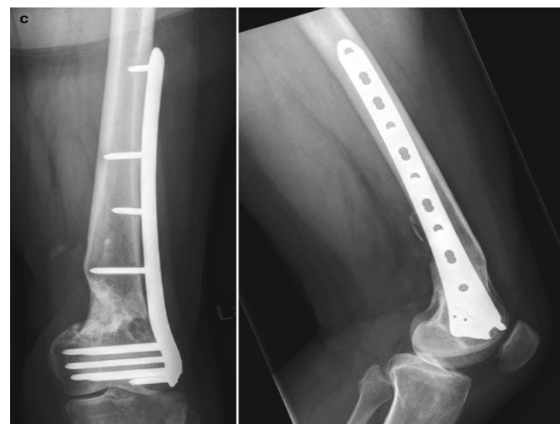
Distální femur - terapie

- Konzervativní postup
 - pouze u nedislokovaných zlomenin
- Operační řešení
 - zevní fixátor,
 - retrográdní hřeb,
 - dlahová technika
 - kondylární šroub s dynamickou kompresí

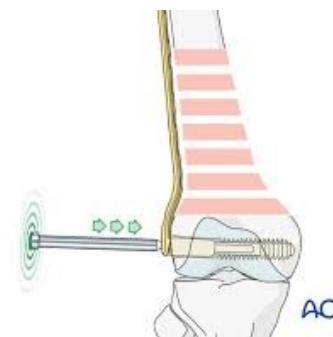


Obr.32

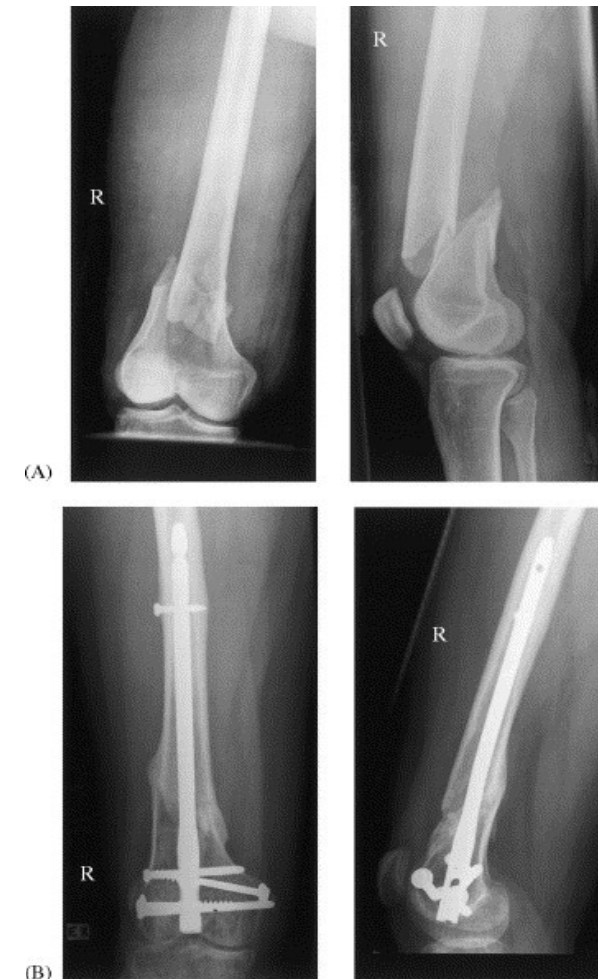
AO



obr.35



Obr.34



Obr. 51

Femur - take home message

- Hlavním rizikovým faktorem pro vznik zlomeniny proximálního femuru je věk - nejčastěji u seniorů
- Zlomeniny diafýzy femuru jsou závažná poranění s velkou ztrátou krve, který vzniká vysokoenergetickým úrazem
- Nutná časná repozice, fixace a vertikalizace

Femur - zdroje obrazové dokumentace

- Alasdair J.G.Gray et al: McRae's Orthopaedic Trauma and Emergency Fracture Management, Elsevier Book 2015 - obr. 6, 9, 20, 22, 26, 36,45,47, 49, 50,51
- www.aosurgery.org - obr. 11,13, 21, 32, 34
- www.radiopedia.org - obr. 3, 14, 15, 17, 24, 27, 28, 29, 42, 44, 48
- muskuloskeletalkey.com - obr. 2
- www.analsofvascularsurgery.org - obr. 39
- www.ukrgate.com - obr. 40
- www.my.clevelandclinic.org - obr. 41
- www.pasinduarchives.org - obr. 1,5
- KRNM FN Brno - obr.18, 19, 30, 31, 35
- www.faculty.washington.edu: obr. 23
- www.mayoclinic.org - obr. 46
- www.icuc.net - obr. 43

MUNI
MED

Poranění kolenního kloubu, zlomeniny tibie

Radek Pikula

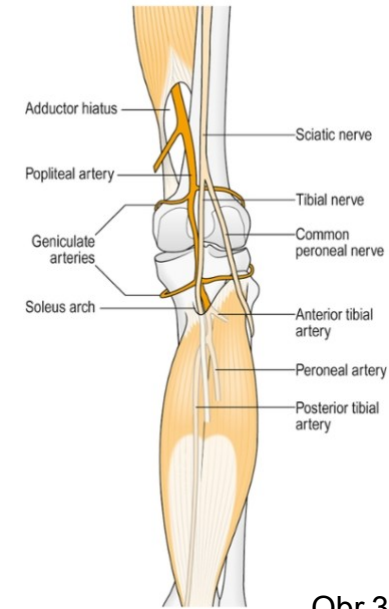
Klinika úrazové chirurgie TC FN Brno

Poranění kolenního kloubu - úvod

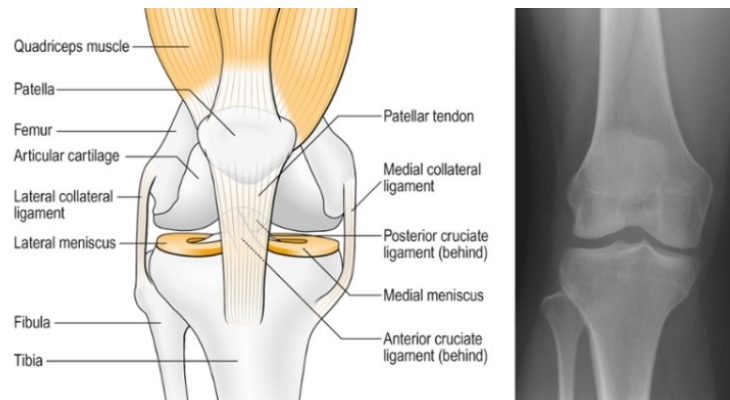
Kolenní kloub je složitý kloub zahrnující tibií, femur a patelu. Skládá se ze 3 kompartmentů: **mediální, laterální a patelofemorální**. Mediální a laterální kompartment ohraničuje kraniálně kloubní povrch kondylů femuru, distálně kloubní povrch **tibiálního plateau**. Na periferii každého kompartmentu se nacházejí laterální a mediální meniskus. Extenzorový aparát se skládá ze šlachy m. quadriceps, pately a lig. patellae proprium.

Kolenní kloub - anatomie

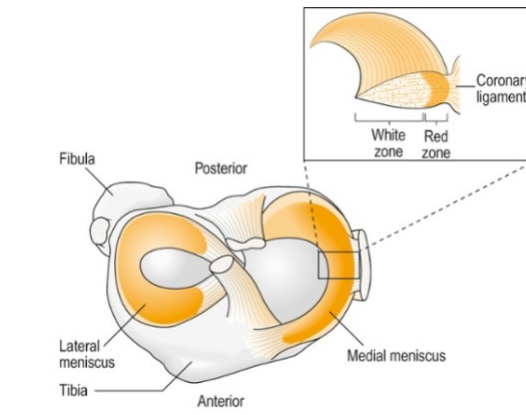
- Femur, tibie a patela
- Vazivový aparát: LCA, LCP, LCM, LCL a PLC.
- Kloubní pouzdro
- Menisky: mediální a laterální
- Svaly: M. quadriceps femoris ventrálně, hamstringy, m. biceps femoris a gastrocnemius dorsálně - významné stabilizátory kolen. kloubu.



Obr.3



Obr. 1,2



Kolenní kloub

Mechanismu úrazu

Klin. vyšetření:

Pohled: *Deformita, otok: výpotek nebo hemarthros*

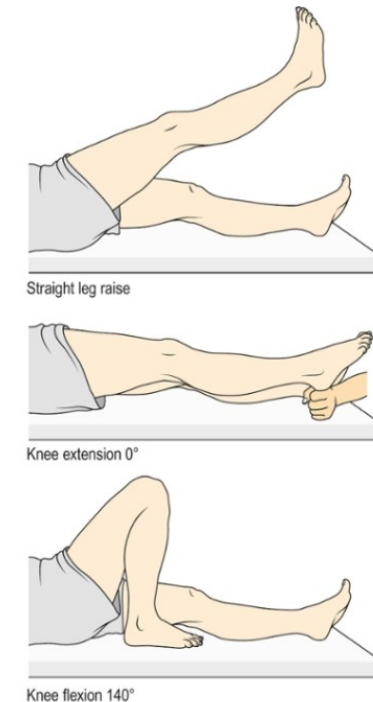
- *Kontuze či exkoriace*

Pohmat: *zateplení, výpotek, Patella apprehension test, palpační bolestivost*

- *Rozsah pohybu, vyšetření kyčle, extenze a flexe kolen.kloubu, udržení končetiny nad podložkou - straight leg raise test*

Speciální testy

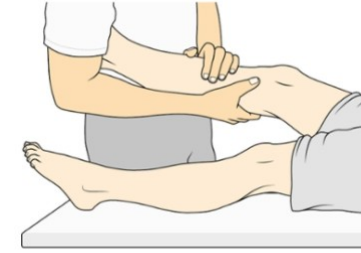Vyšetření neurocirkulace



Obr.4

Kolenní kloub - testy

- Kolaterální vazy: varus a valgus stress testy



Testing the collateral ligaments.

Obr.5

- LCA: Lachman test a pivot shift test

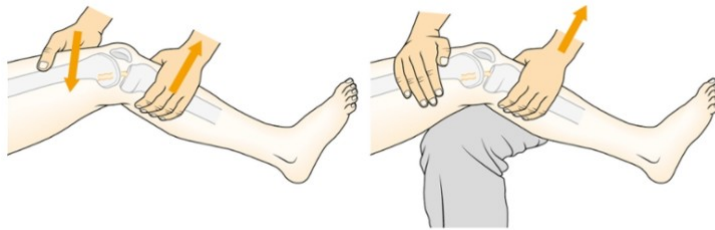
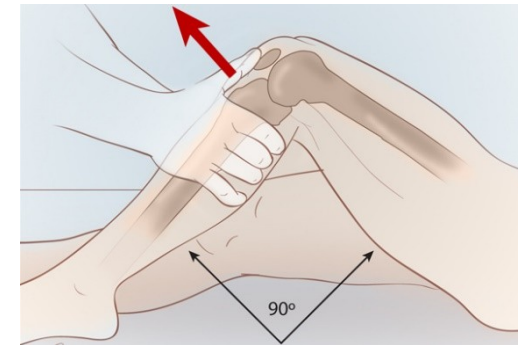


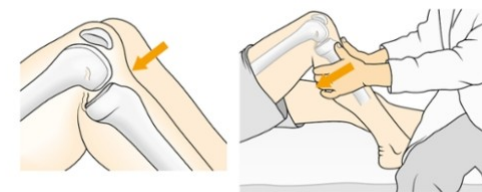
FIG. 19.6 Lachman's test.

Obr.6



Obr.7

- LCP: posterior sag a posterior drawer test

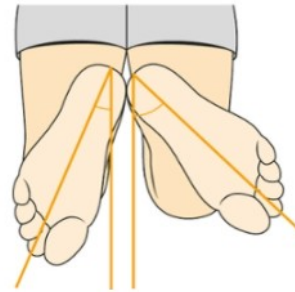
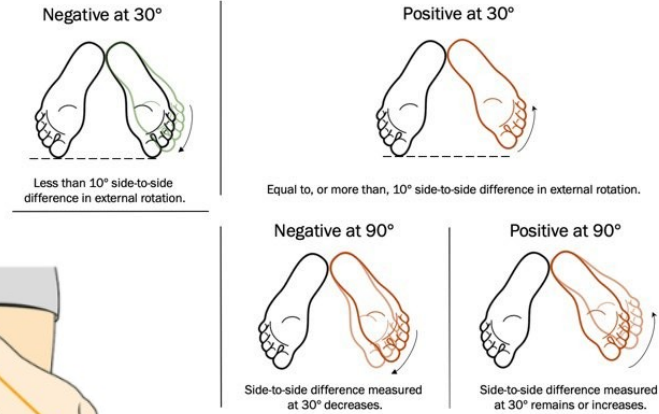


Posterior sag and drawer test.

Obr.8

Kolenní kloub - testy

- LCP: dial test

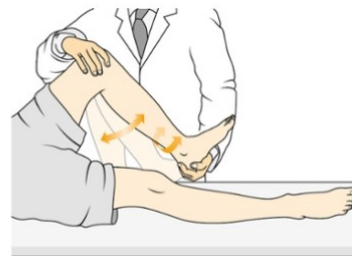

Dial test.

Obr.9

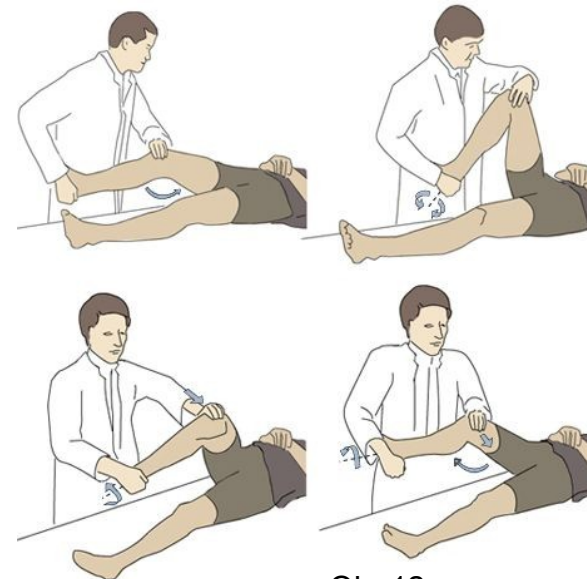Obr.10

- Menisky: McMurray test.



McMurray's test.

Obr.11

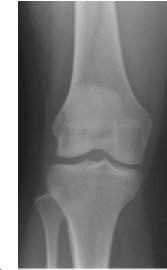

Obr.12

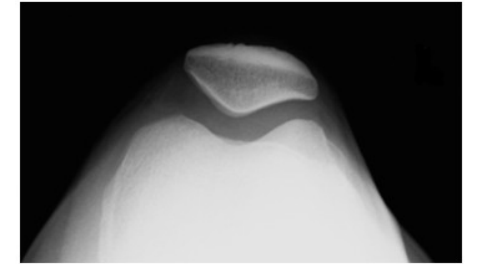
Kolenní kloub - zobrazovací metody

RTG:

- AP a bočná projekce, Skyline projekce
- Vysoké uložení pately, stíny měkkých tkání: výpotek, hemarthros



Obr.13

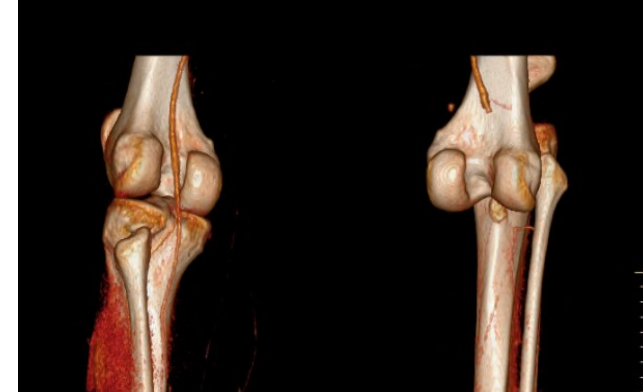


Obr.14

CT, MRI, CT Angiografie

Aspirace: velký či tenzní hemarthros

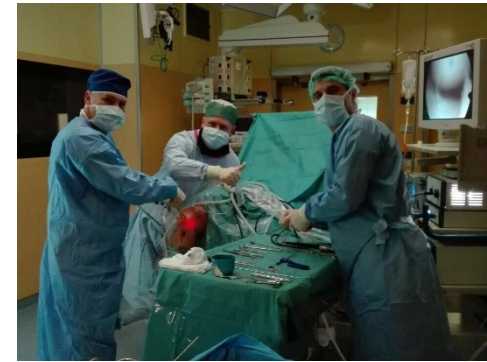Artroskopie



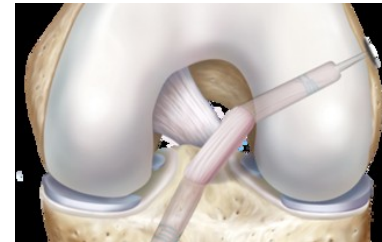
Obr.15

Kolenní kloub - artroskopie

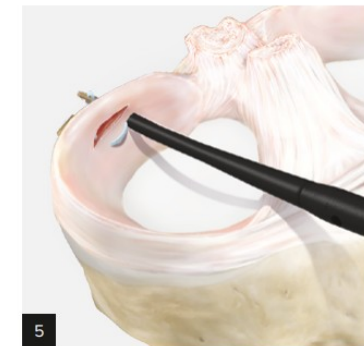
- Poranění LCA a LCP
- Poranění menisků, chrupavek
- Dislokace pately
- Volné kloubní tělíska
- Zlomeniny v oblasti kolenního kloubu



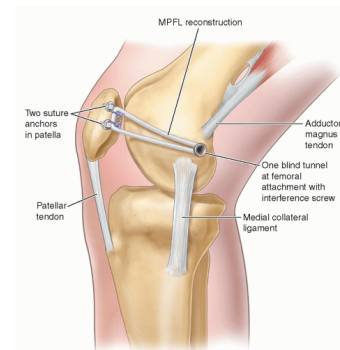
Obr.16



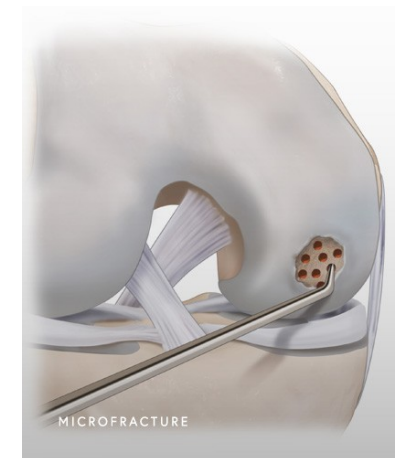
Obr.17



Obr.18

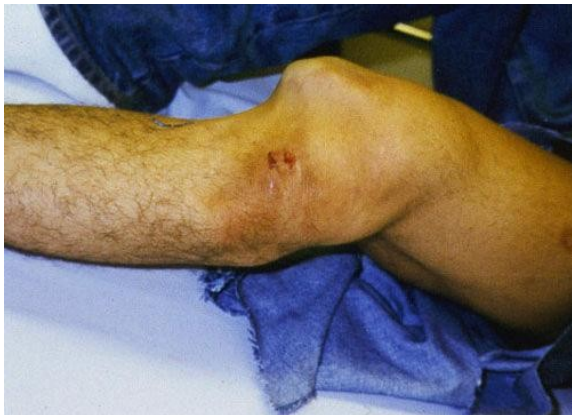

Obr.19



Obr.20

Luxace kolenního kloubu



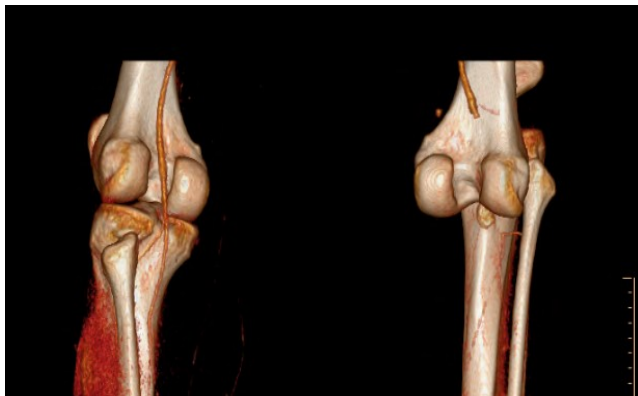
Obr.21,22

TABLE 1
Anatomic Classification of Knee Dislocations^a

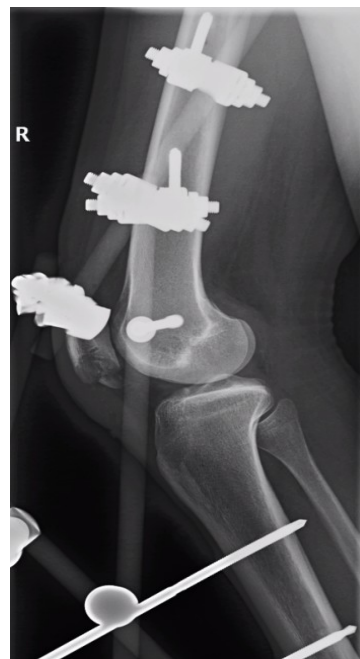Class ^b	Injury
KD I	PCL or ACL intact knee dislocation Variable collateral involvement
KD II	Both cruciates torn, collaterals intact
KD III	Both cruciates torn, 1 collateral torn Subset M (medial) or L (lateral)
KD IV	All 4 ligaments torn
KD V	Knee fracture-dislocation

^aACL, anterior cruciate ligament; KD, knee dislocation; PCL, posterior cruciate ligament.

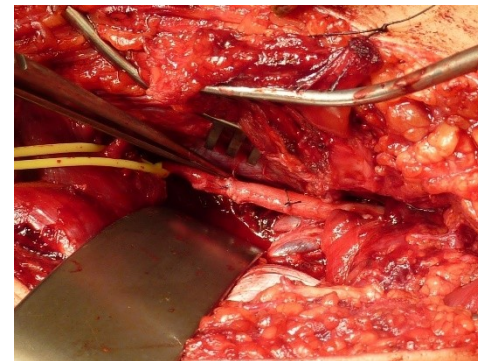
^bSubtypes: C, arterial injury; N, neurologic injury.



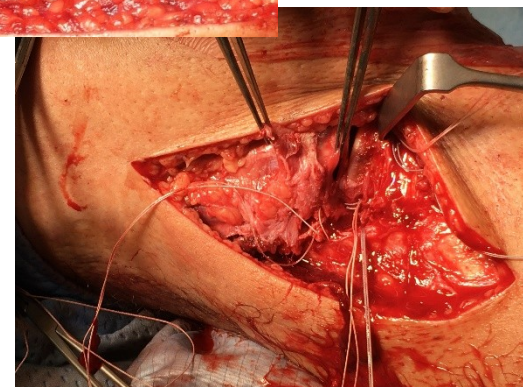
Obr.23



Obr.24



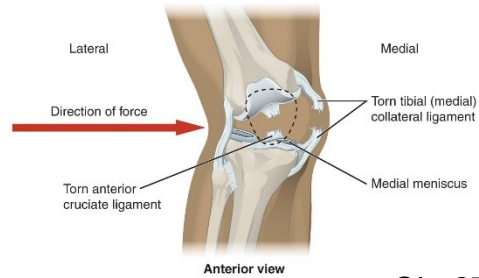
Obr.25



Obr.26

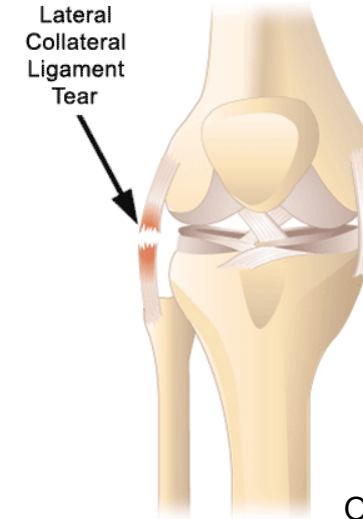
Izolované poranění vazů

Mediální kolaterální vaz



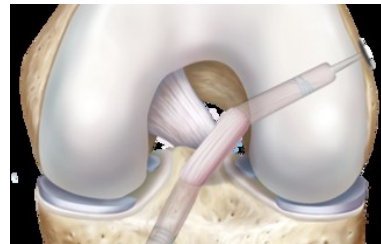
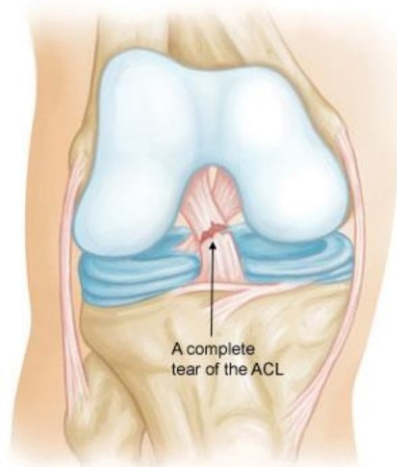
Obr.27

Laterální kolaterální vaz



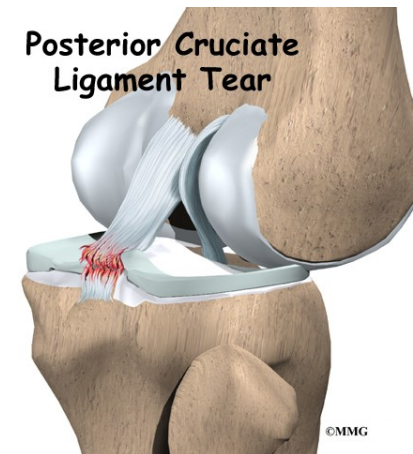
Obr.28

Přední zkřížený vaz



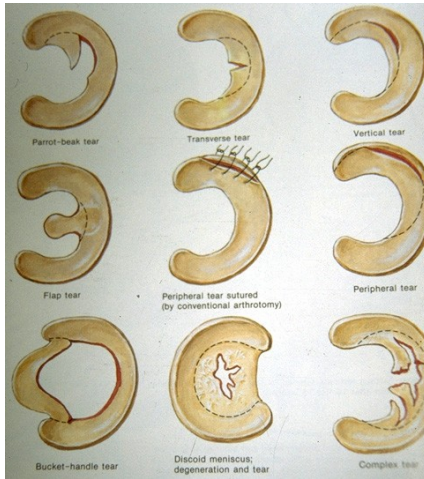
Obr.29,30

Zadní zkřížený vaz

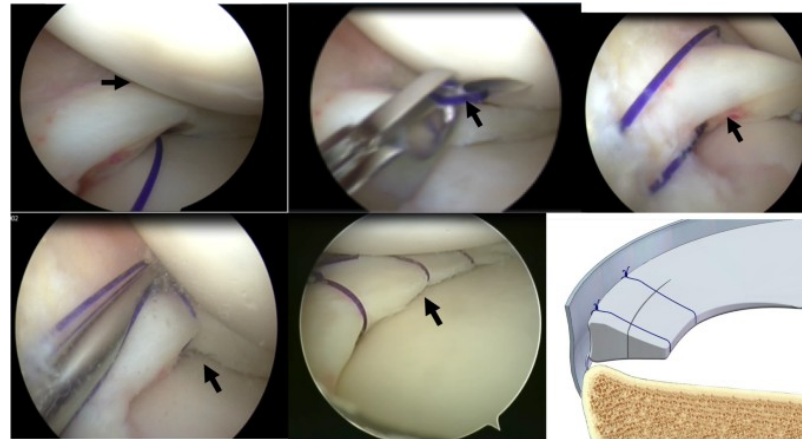


Obr.31

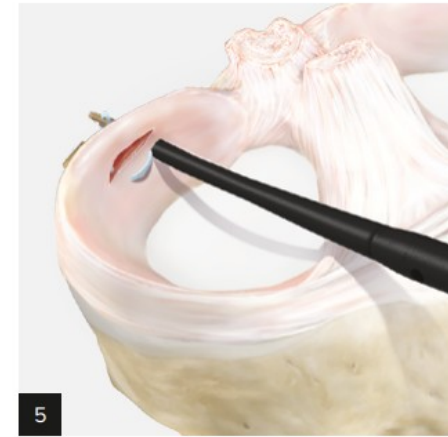Poranění menisků



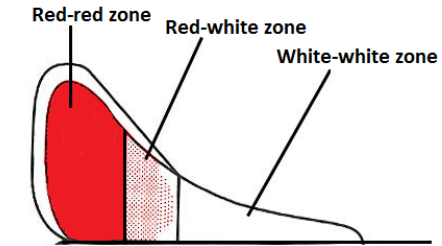
Obr.32



Obr.33



Obr.34



Obr.35

TABLE 1. Indications for Meniscal Resection, Repair, or Rasping

	Resect	Repair	Rasp
Pattern	Oblique flaps, radial, degenerative complex, horizontal	Longitudinal/vertical bucket-handles	Incomplete longitudinal
Site	Inner (white-white)	Peripheral (red-red), middle (red-white), inner (white-white)	Red-red posterior horn, lateral meniscus
Size	NA	>7-10 mm	<7-10 mm
Excursion	NA	>5-mm displaced into notch	<3-5 mm
Tissue viability	Deformed frayed, nonviable	Minimal deformation, holds repair device, viable	Viable
Prognosticators	ACL intact, no malalignment, no chondral lesions	Associated ACLR, associated chondral procedure, axially malaligned	ACL intact, well-aligned, no chondral lesions

Abbreviations: ACL, anterior cruciate ligament; ACLR, anterior cruciate ligament repair; NA, not applicable.

Obr.36

Poranění šlachy m. quadriceps

Etiologie: přetížení extenzorového aparátu nebo direktní trauma.

Klin. vyšetření: bolestivost, patrný defekt, neschopnost

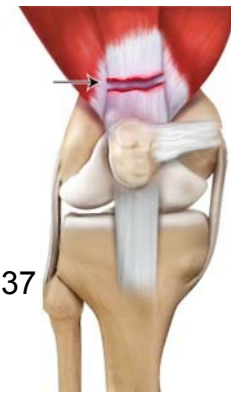- extendovat koleno proti odporu či zvednout končetinu od podložky
- **Zobrazovací metody:** RTG, UZ, MRI

Léčba:

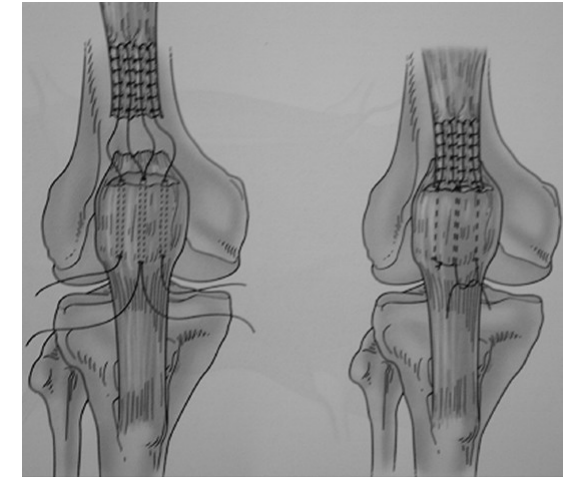
Konzervativní: imobilizace v ortéze či sádrové fixaci. Parciální ruptury s intaktním extenzorovým aparátem, non-compliantní či výrazně polymorbidní pacienti

Operační: sutura či refixace. Kompletní ruptury, ztráta funkce extenzorového aparátu

Komplikace: Ztráta svalové síly, ztuhlost, funkční deficit



Obr.37



Obr.38

Poranění lig. patellae proprium

- Diagnostika: klinické vyšetření a RTG

Léčba: Operační

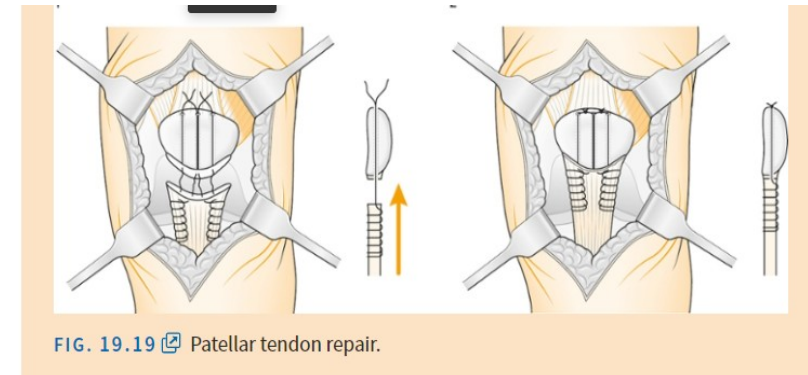
Primární sutura: kompletní léze

- End-to-end sutura
- Transoseální refixace
- Sutura, refixace za pomoci kotev

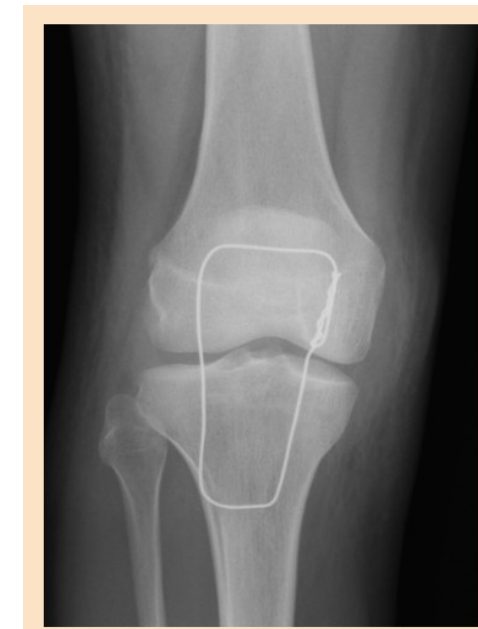Rekonstrukce šlachy: rozsáhlé ruptury nebo degenerativní

- změny, chronické léze > 6-8 týdnů od úrazu

Komplikace: ztuhlost, reruptura, infekce, atrofie MQF



Obr.39



Obr.40

Zlomeniny pately

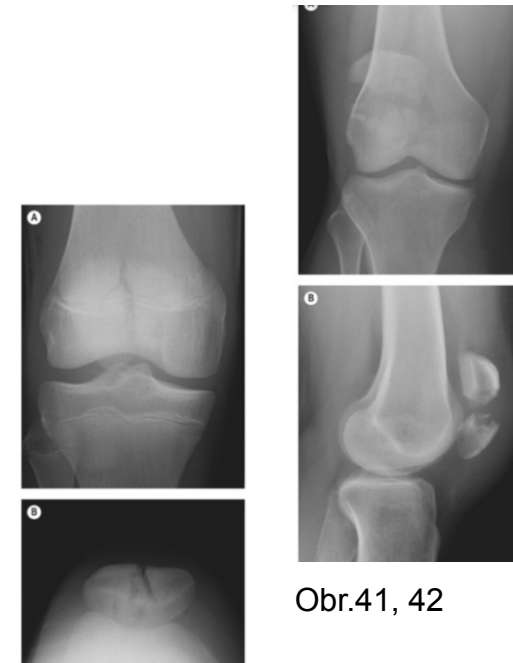
- Přímý náraz nebo výrazná kontrakce kvadricepsu
- při flexi v kolenním kloubu

Diagnostika: neschopnost zvednout končetinu od

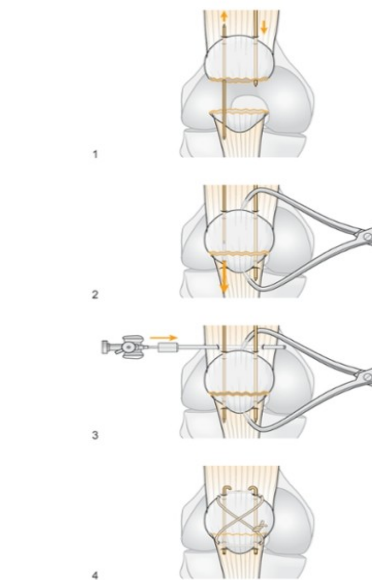
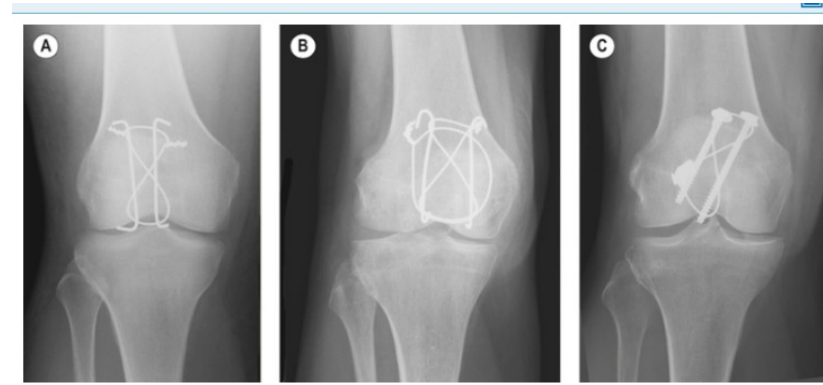
- podložky a RTG

Léčba: imobilizace nebo operační léčba - dle dislokace, typu lomné

- linie a poranění extenzorového aparátu.



Obr.41, 42



Obr.43,44

Luxace pately

Laterální luxace

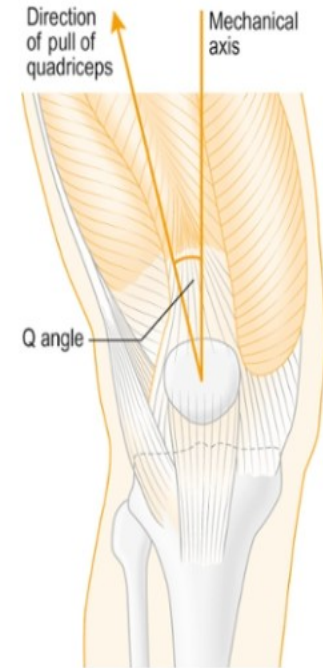
Apprehension test: 30st. flexe v kolen. kloubu a tlačíme na patelu laterálně - bolestivé. Mediální nestabilita závěsného aparátu pately.

Léčba: zavřená repozice

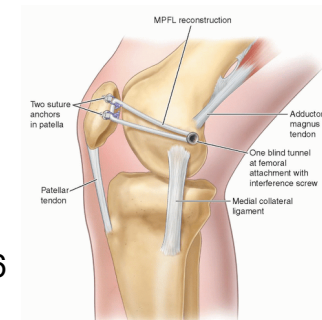
- Konzervativní: 1.luxace, ortéza kolenní
- Operační: opakované luxace, anatomické abnormality

Operační léčba: volné kloubní tělíška, otevřené rány, opakované luxace - nestability.

- Ligamentózní rekonstrukce, reinzerce úponu patel. ligamenta, osteotomie



Obr.45



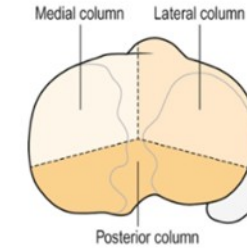
Obr.46

Kolenní kloub - take home message

- LCA - zajišťuje stabilitu kolenního kloubu ventrálně. LCP - dorsálně. LCM - brání valgus nestabilitě. LCL - brání varus nestabilitě
- „Blokáda kolena“ je blok extenze kolenního kloubu, etiologie může být poranění menisku.
- Artroskopie kolenního kloubu je operační technika, která může diagnostikovat a léčit problémy v kolenním kloubu.
- Luxace kolenního kloubu obvykle je způsobena vysokoenergetickým úrazem. Často je spojena s poraněním cév a nervů.

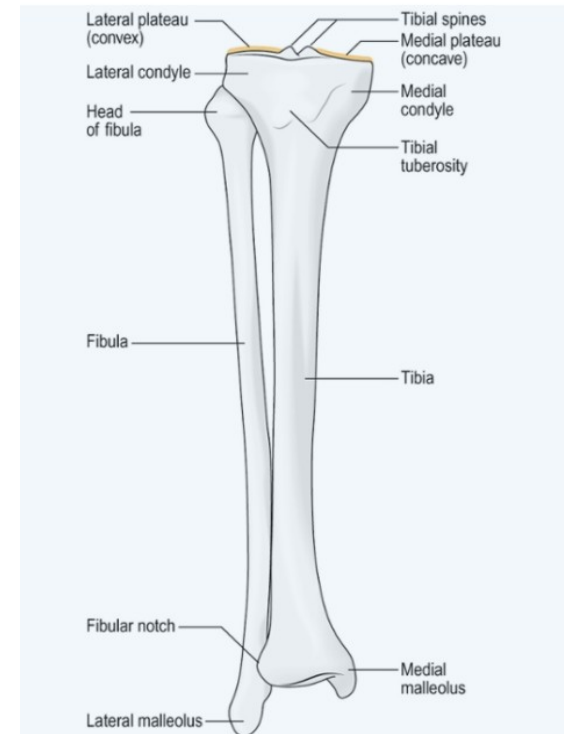
Proximální tibia - anatomie

- Mediální a laterální kondyl tibiae - odděleny spinou tibiae. Kloubní povrch mediálního plateau je konkávní, laterální plateau je konvexní.
- Anatomická repozice včetně angulace je prioritou.
- Plateau tibiae je dorsálně skloněno - 10°



Three-column concept.

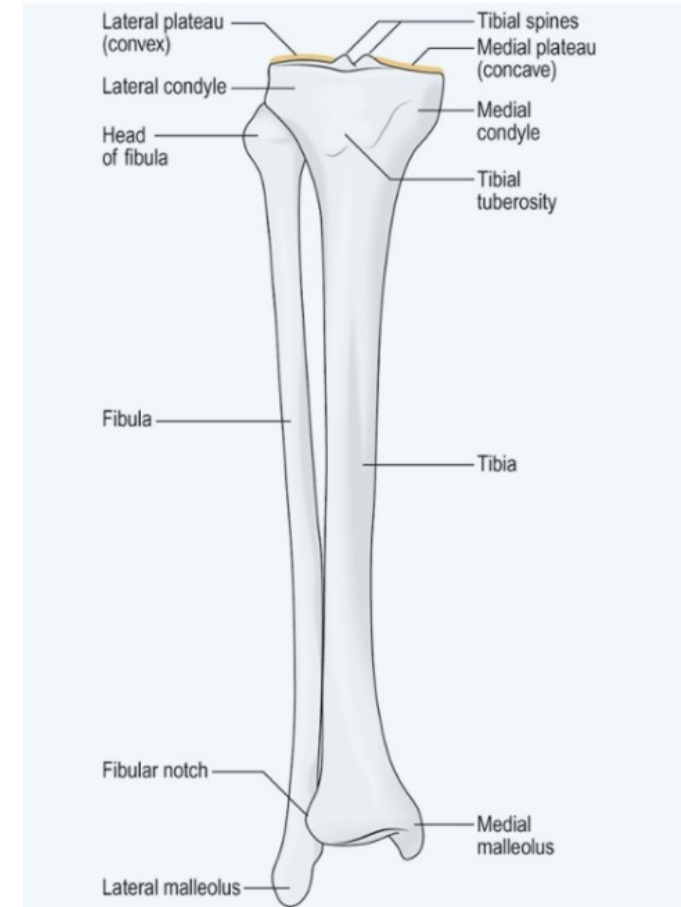
Obr.48



Obr.47

Diafýza tibie - anatomie

- Diafýza tibie je trojúhelníkového průřezu.
- Anteromediální povrch je tvořen pouze podkožní tkání, poranění měkkých tkání v okolí zlomeniny je typické. Otevřené zlomeniny jsou běžné
- V oblasti bérce se nalézají 4 fasciální kompartmenty: zlomeniny mají za následek otok svalů a zvyšuje se tlak v kompartmentech, který může způsobit kompartment syndrom.



Obr.49

Tibie - klinické vyšetření

- **Etiologie:** sportovní úrazy a pády ... high-energy poranění
- **Klinické vyšetření:**
 - **Pohled:** deformita, zkrácení končetiny, otok, otevřené rány a poranění měkkých tkání
 - **Pohmat:** krepitace, malpozice, patol. pohyb
 - **Vyšetření neurocirkulace:** symptomy kompartment syndromu

Tibie - zobrazovací metody

RTG:

- *AP a bočný snímek bérce: s oběma klouby - kolenní a hlezenní kloub.*

CT

- Všechny zlomeniny proximální tibie, zvláště intraartikulární vyžadují CT vyšetření včetně rekonstrukce - v rámci předoperační přípravy, plánování operačního výkonu a typu OS materiálu. U zlomenin diafýzy CT není třeba.

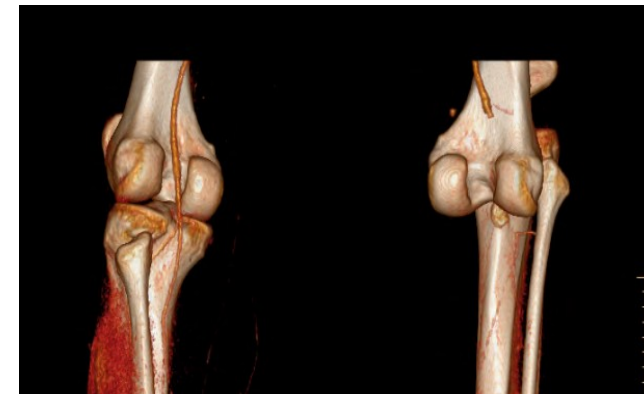
MRI

- Poranění vazů, menisků, chrupavčité zlomeniny a volné tělíška

Angiografie (CT angiografie)

- Luxace kolenního kloubu - poranění a. poplitea

Obr.50



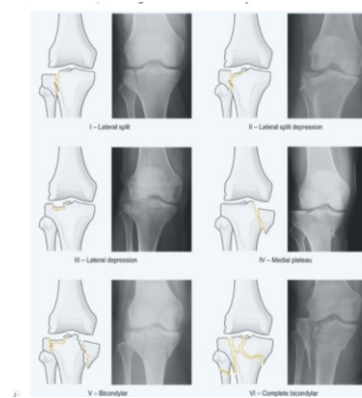
Zlomeniny proximální tibie

- Bimodální distribuce: muži 40 let věku (high-energy trauma)
ženy 70 let věku (pády)

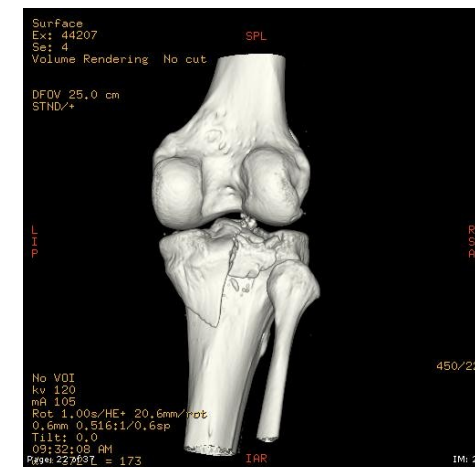
- Schatzker, AO klasifikace

- Klin. Vyšetření: Inspekce, palpace (kompartment syndrom), Varus/valgus stress testy, vyšetření neurocirkulace

- Zobrazovací metody - RTG, CT



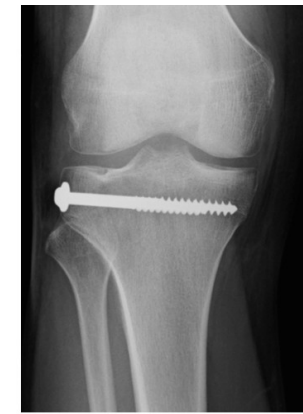Obr.51



Obr.52

Zlomeniny proximální tibie

Léčba

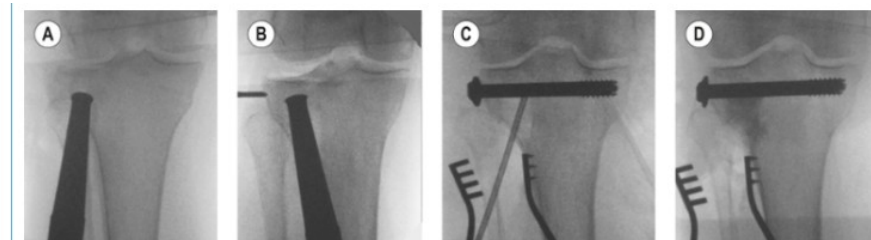


Obr.53

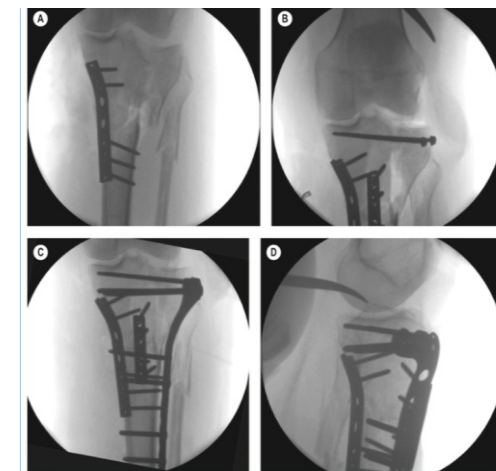
Konzervativní: nedislokované nebo minimálně dislokované split nebo kompresní zlomeniny, nízká energie úrazu, stabilní varus/valgus dislokace, nespolupracující pacienti

Operační:

- Zevní fixatér +/- miniinvazivní/perkutánní fixace fragmentů
- Otevřená repozice, vnitřní fixace (ORIF)
- Artroskopie
- Endoprotéza



Obr.54



Obr.55

Operační přístupy:

- anterolaterální, posteromediální, zadní

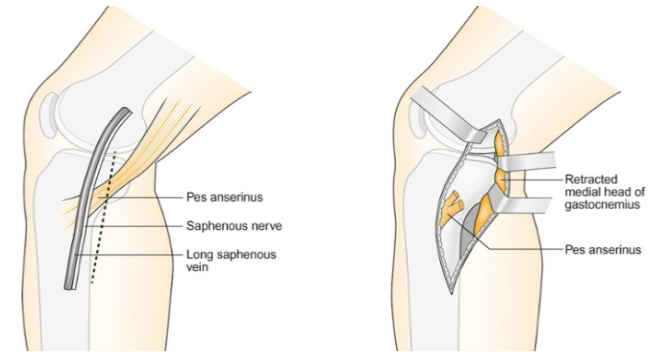


FIG. 20.9 Posteromedial approach.

Obr.57

Komplikace:

Časné:

- Poranění cév: a. poplitea
- Neurologické poranění: n. peroneus communis a n. tibialis
- Dehiscence rány a infekce
- Kompartment syndrom

Pozdní: Opožděné hojení a pakloub, Ztuhlost, Potraumatická arthritida

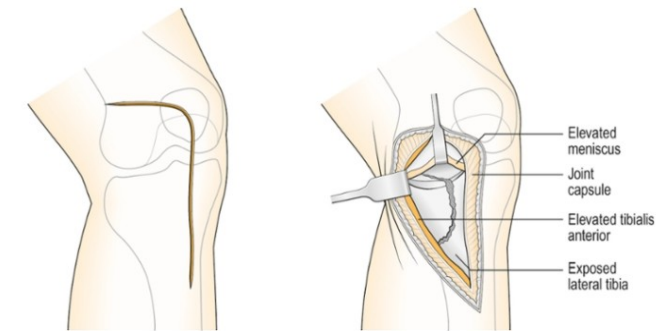


FIG. 20.8 Anterolateral approach.

Obr.56

Zlomeniny diafýzy tibie

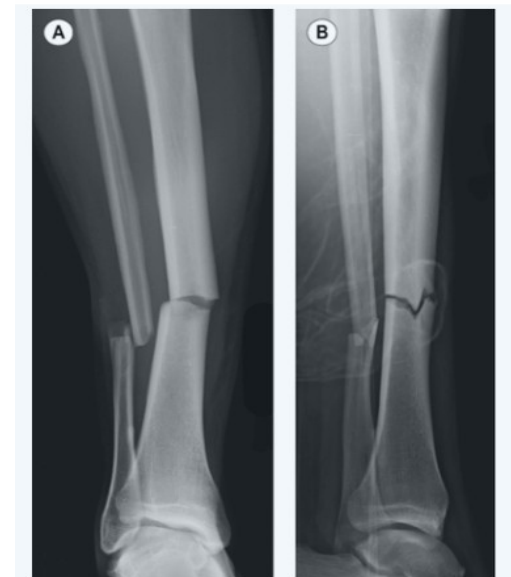- Patří mezi nejčastější zlomeniny dlouhých kostí,
- Muži > Ženy, bimodální distribuce

- AO klasifikace,
- Gustilo-Anderson klasifikace: otevřené zlomeniny

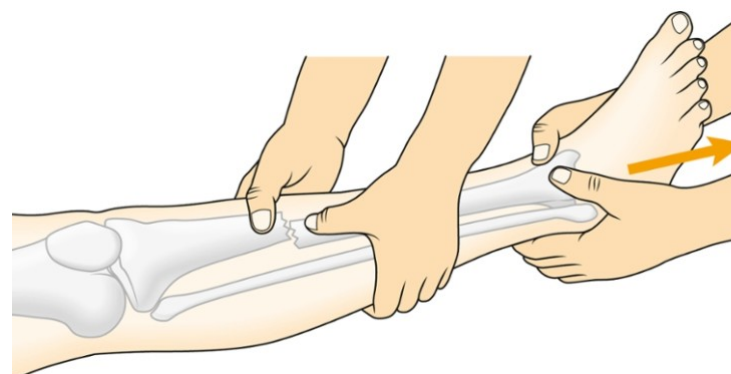
- Klinické vyšetření: vyšetření kompartment syndromu

- RTG

- Předoperačně : zavřená repozice, SF



Obr.58



Obr.59

Zlomeniny diafýzy tibie

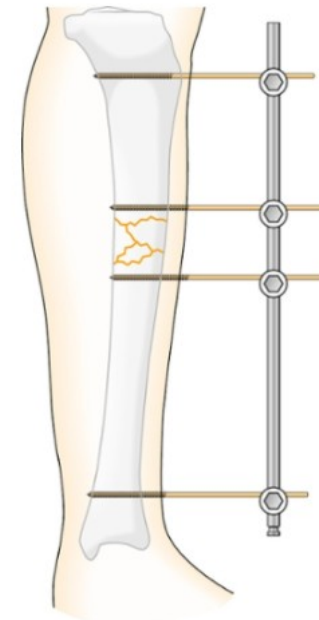
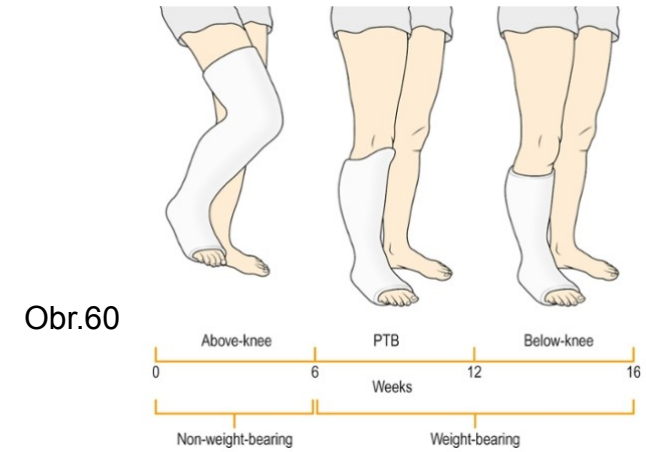
Léčba

Konzervativní

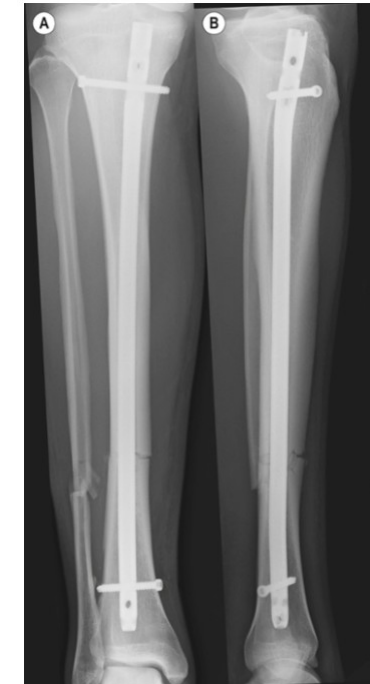- Zavřená repozice / sádrová fixace

Operační

- Revize a drenáž + ATB
- Zevní fixatér
- Nitrodřeňové hřebování
- ORIF
- Amputace: MESS skóre



Obr.61



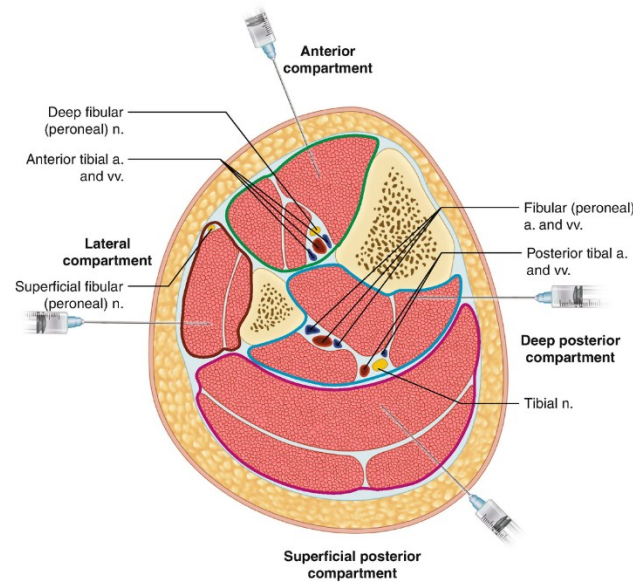
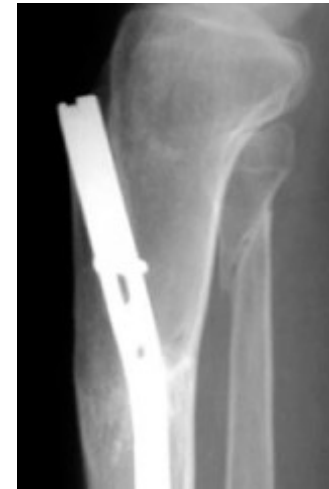Obr.62

Zlomeniny diafýzy tibie

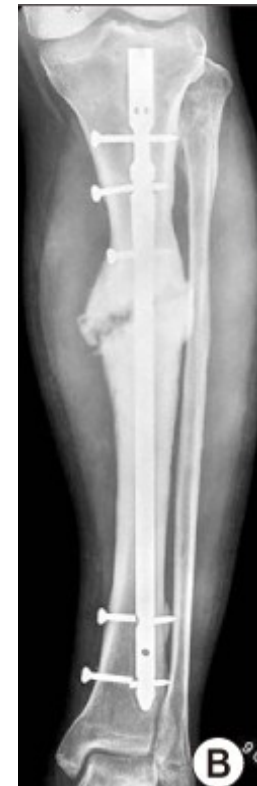Komplikace

- **Bolest „předního kolena“:** malpozice konce hřebu
- **Malpozice**
- **Pakloub** hojení více než 9 měsíců
- **Poranění nervů**
- **Infekce**
- **Kompartment syndrom**

Obr.63



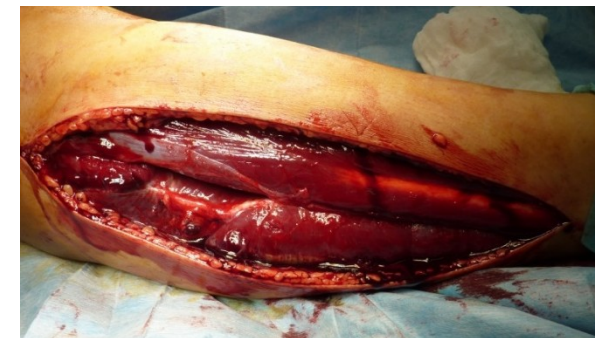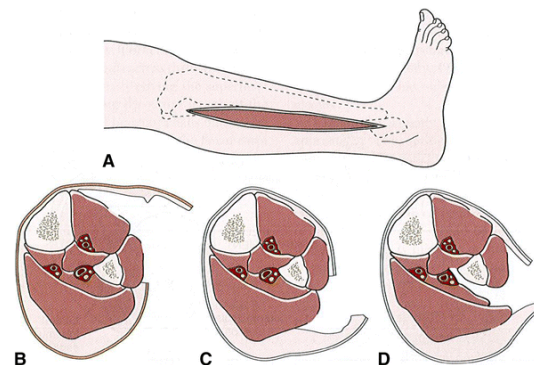
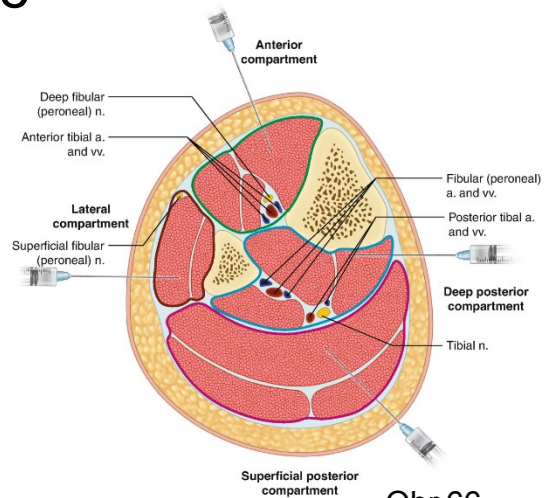
Obr.65



Obr.64

Kompartment syndrom

- Stav, při kterém stoupá tlak v jednom či více kompartmentů, dochází k omezení prokrvení tkání uvnitř kompartmentů.
- **Incidence:** 1-9%, zavřené i otevřené zlomeniny
- **Rizikové faktory:** high-energy trauma, poranění měkkých tkání
- **Léčba:** urgentní fasciotomie všech 4 kompartmentů - single or double incize



Obr.67,68

Tibie - take home message

- Zlomeniny proximální tibie jsou intrarartikulární zlomeniny s častým poraněním měkkých tkání. Předoperačně provádíme CT vyšetření pro operační plánování. Léčba je většinou chirurgická s anatomickou repozicí a vnitřní fixací.
- Nitrodřeňové hřebování je metodou volby pro zlomeniny diafýzy tibie, včetně otevřených zlomenin lehčího typu.
- Kompartment syndrom je stav, při kterém stoupá tlak v jednom či více kompartmentů, dochází k omezení prokrvení tkání uvnitř kompartmentů. Léčba je urgentní fasciotomie všech 4 kompartmentů.

Kolenní kloub, tibie – zdroje obrazové dokumentace

- Alasdair J. G. Gray et al: McRae's Orthopaedic Trauma and Emergency Fracture Management Obr. - 1,2,3,4,5,6,7,8,9,10,11,12,13,14,27,28,29,33,37,38,39,40,41, 42,43,44,45,46,47,48,49,51,52,53,54,55,56,57,58,59,60,61,62,63,64
- Emergency Orthopedics Handbook - Obr. 65,66,67
- Departement of Trauma Surgery records - Obr. 16,21,23,25,26,50,68
- Department of Radiology and Nuclear Medicine - Obr. 15,24
- www.arthrex.com - Obr. 17,18,19,20,22,30,31,32,34,35,36

Poranění hlezna a nohy

Václav Rak

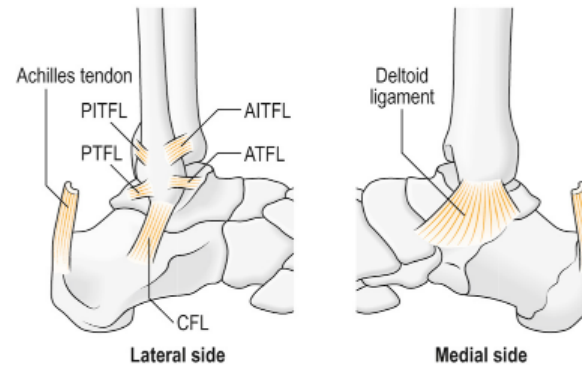
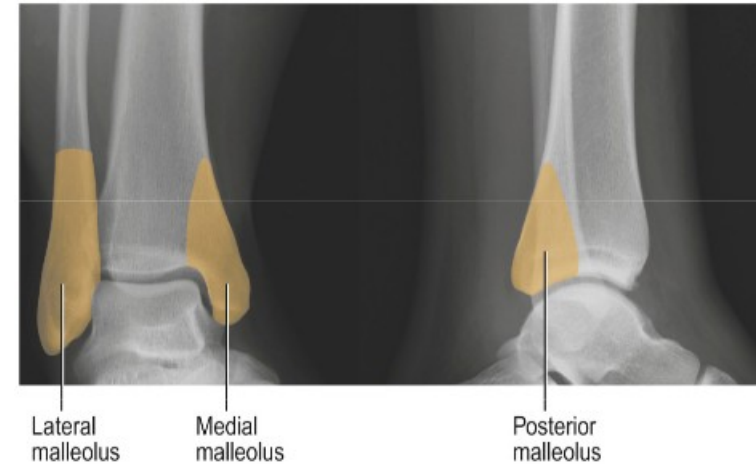
Klinika úrazové chirurgie TC FN Brno

Hlezno - anatomie

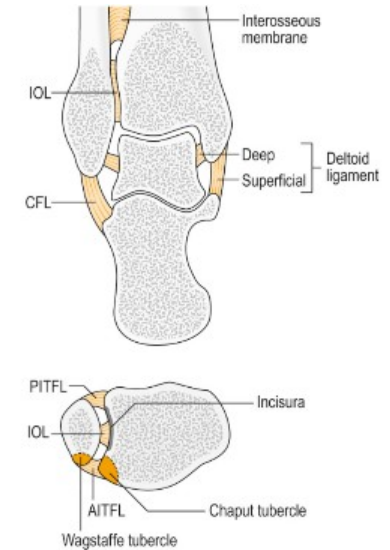
Horní hlezenní kloub - articulatio talocruralis - ATC

- Skládá se z distální fibuly (zevní kotník), tibia (pylon, vnitřní a zadní kotník) a talu
- Vnitřní a zevní kotník s platem pylonu tibia tvoří vidlici hlezna (mortise)
- Tibiofibulární syndesmosa (zadní, přední a interosseální ligamentum)
- Hlezno je složitý kladkový kloub

Obr. 1



Obr. 2



Obr. 3

Hlezno - anatomie

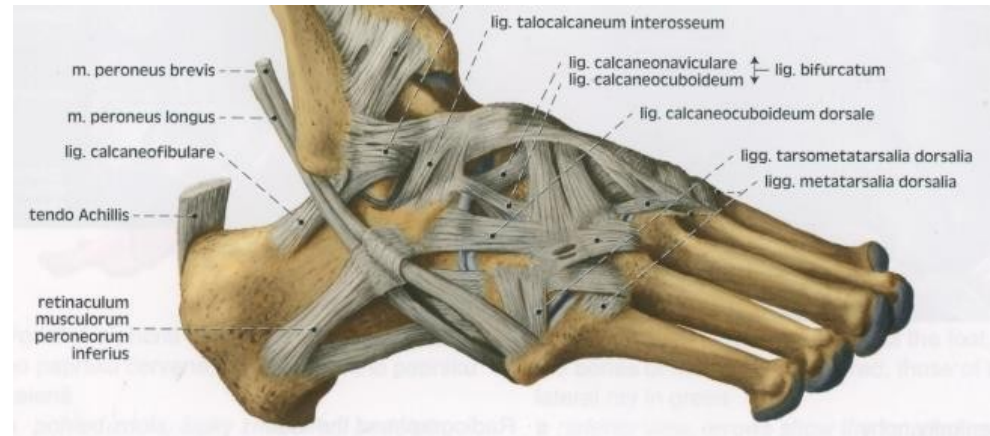
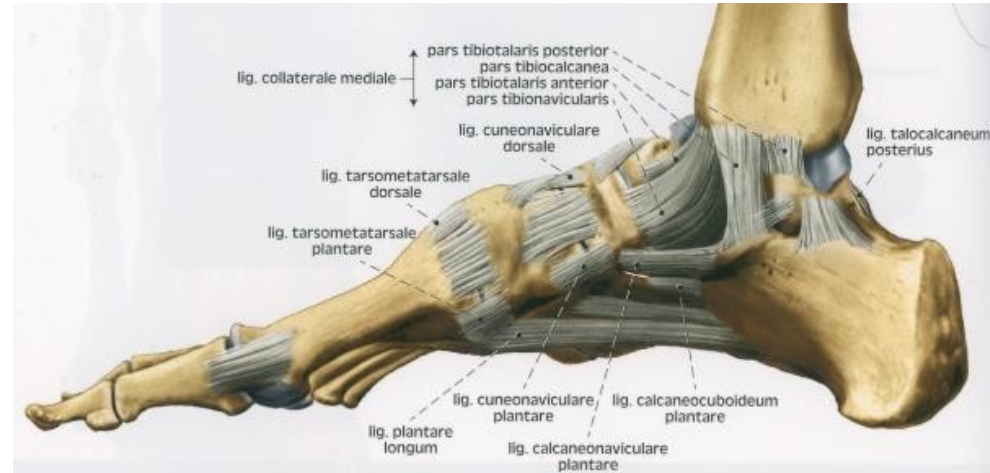
Vazy hlezna

1. Ligamentum talofibulare anterius (ATFL)
2. Ligamentum calcaneofibulare (CFL)
3. Ligamentum talofibulare posterius (PTFL)

1. Ligamentum tibiofibulare anterius (AITFL)
2. Ligamentum interosseum
3. Membrana interossea
4. Ligamentum tibiofibulare posterius (PITFL)

Ligamentum deltoideum
 ligamentum tibiotalare anterius
 ligamentum tibionaviculare
 ligamentum tibiocalcaneare

Obr. 4

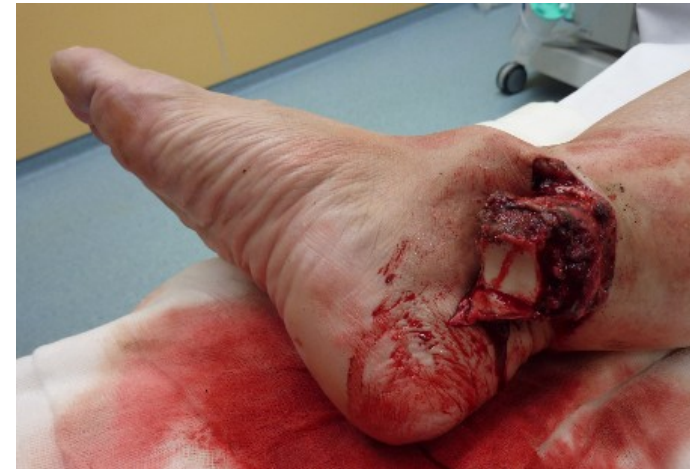

Obr. 5

Naňka 2014

Hlezno obecně

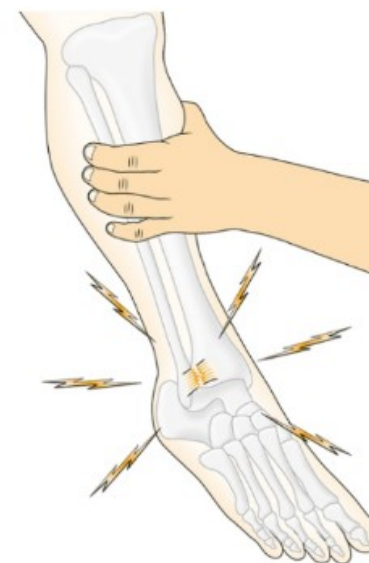- Poranění vazů hlezna je jedno z nejčastějších poranění vůbec
- Zlomenina hlezna je jeho druhým nejčastějším poraněním. Mechanismus poranění je přímý nebo nepřímý
- Poranění má své zákonitosti
- Supinačním mechanismem se postupně poraní vazy - ATFL -> CFL -> PTFL.
- Pronačním mechanismem se poraní deltový vaz
- Pokračujícím násilím pak vznikají: mono-, bi- a trimalleolární zlomeniny.
- Poranění syndesmózy je často součástí zlomeniny hlezna, vzácně izolovaně



Obr. 6

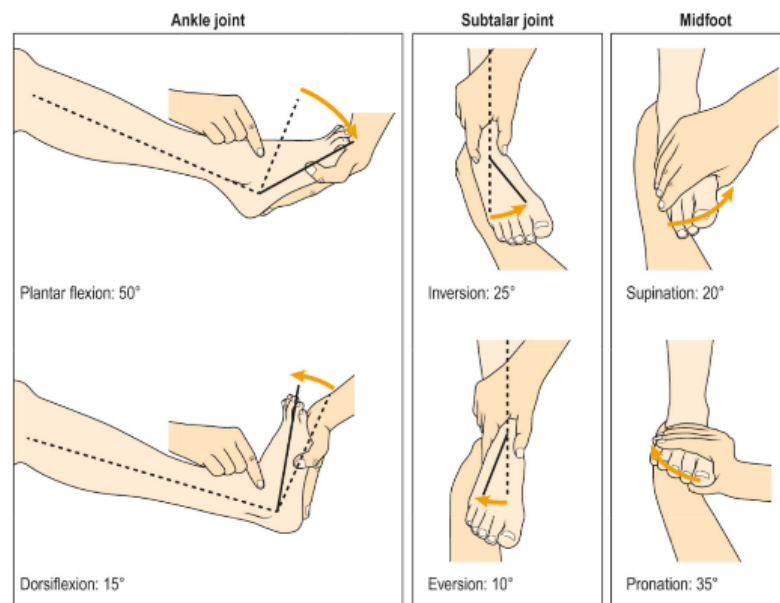
Hlezo - vyšetření

- Otok - velikost, umístění
- Hematom - u poranění (ruptury) vazů, zlomeniny
- Palpací - lokalizace bolesti
- Vyšetření stability hlezna, manévry:
 1. drawer test
 2. Frickův zevně rotační test
 3. squeeze test
 4. Stabilizační test - stoj na špičkách



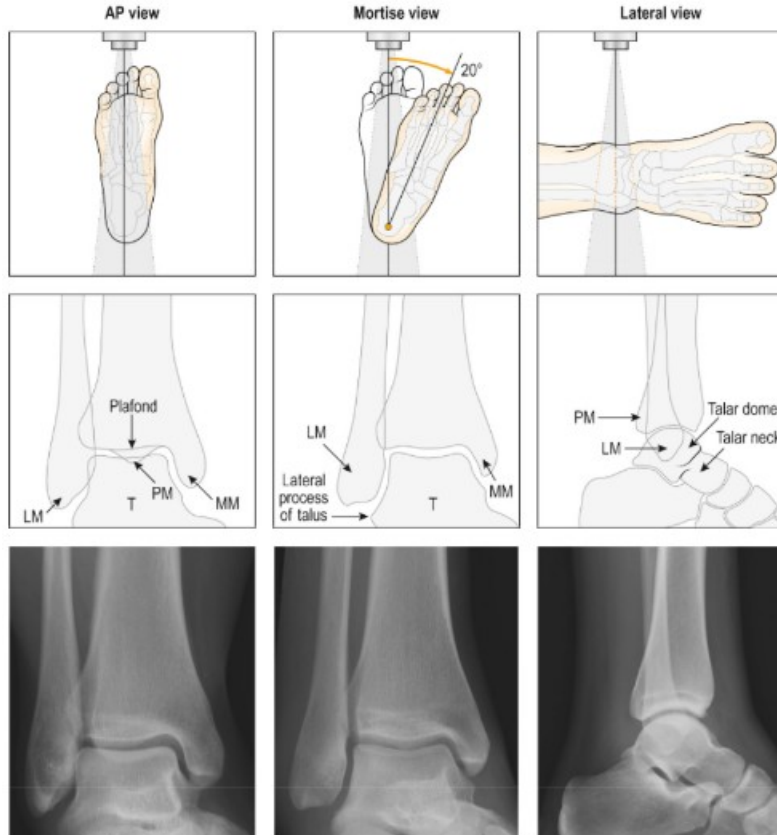
Obr. 7

Examination: squeeze test.



Obr. 8

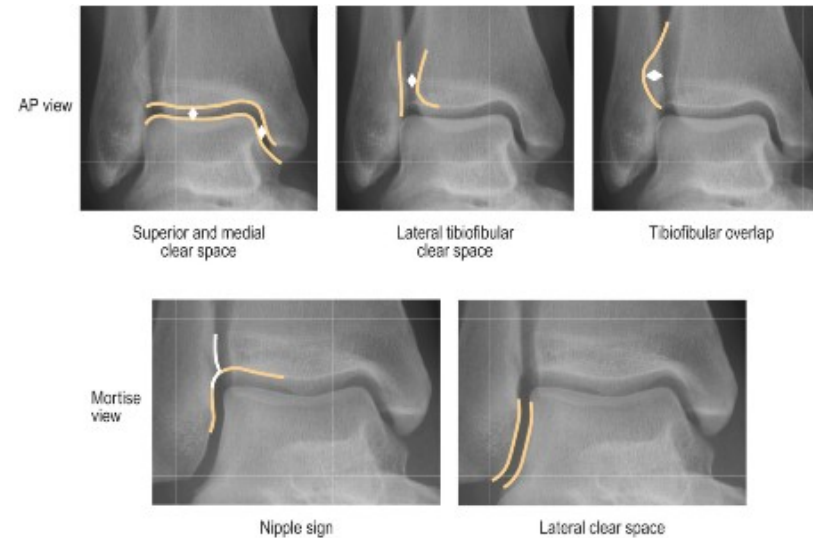
Hlezo - vyšetření



Obr. 9

Radiologické známky poranění a nestability hlezna

- RTG - předozadní, bočná a Drašnarova (Mortise view) projekce předozadní ve 20° vnitřní rotaci nohy
- CT - komplikované zlomeniny, luxace hlezna, luxační zlomeniny
- SONO - poranění vazů, velký otok
- MRI, diagnostická artroskopie - podezření na poranění chrupavky, osteochondrální zlomeniny, poranění vazů



Obr. 10

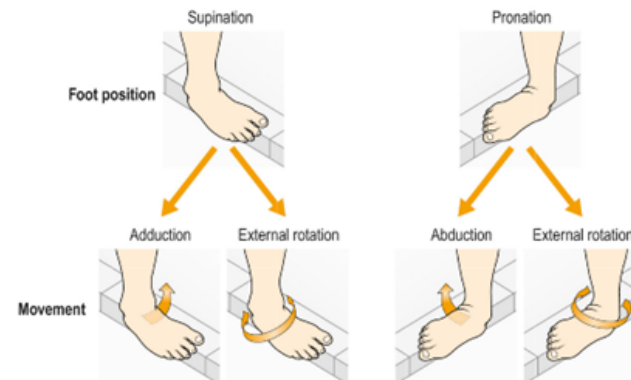
Hlezno - poranění vazů, podvrtnutí

Typy

- Podvrtnutí laterálně - bolest laterálních kolaterálních vazů
- Podvrtnutí syndesmózy - raritní, velmi bolestivé, pozitivní squeeze test
- Podvrtnutí mediálně - deltového vazy - málo často, je velmi pevný

Terapie

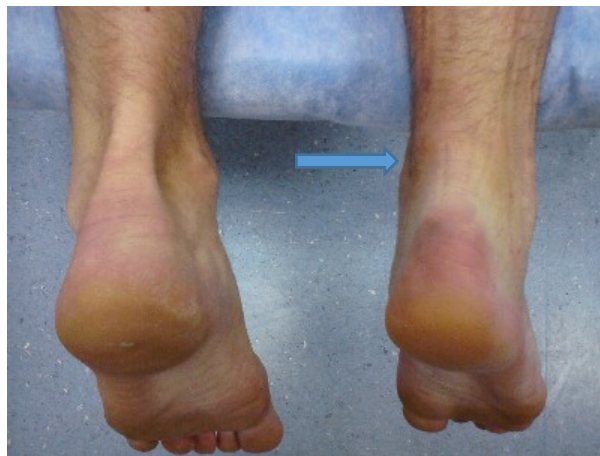- Klid
- Ledovat
- Nezatěžovat
- Fyzioterapie



Obr. 11

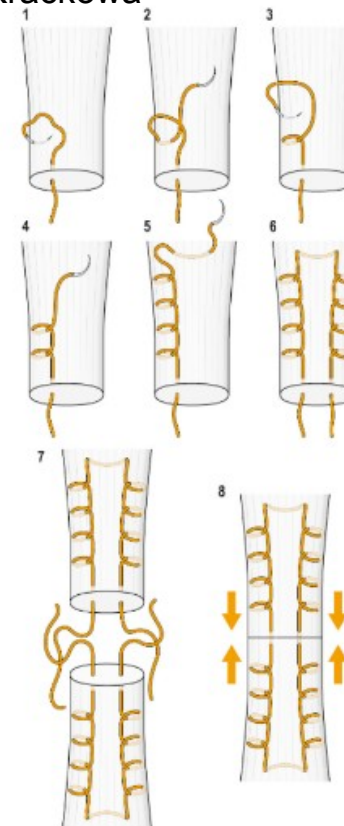
Hlezno - ruptura Achillovy šlachy

- Náhlá bolest - rupnutí
- Degenerativně změněná šlacha
- Hmatný defekt šlachy, nemožnost aktivní plantiflexe nohy
- Konzervativní nebo operační léčba
- 6 týdnů sádrová fixace nebo speciální ortéza



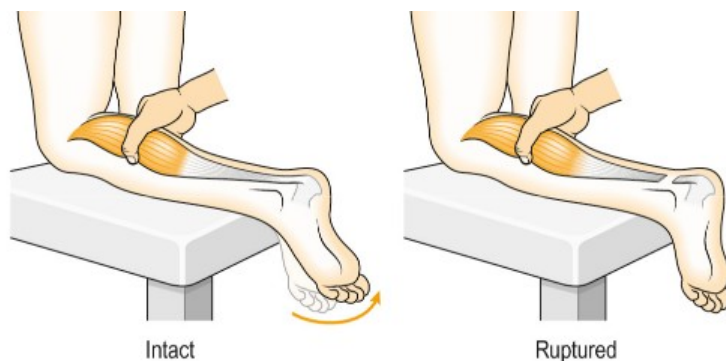
Obr. 12

Operační sutura dle Krackowa



Obr. 14

Thompsonův test



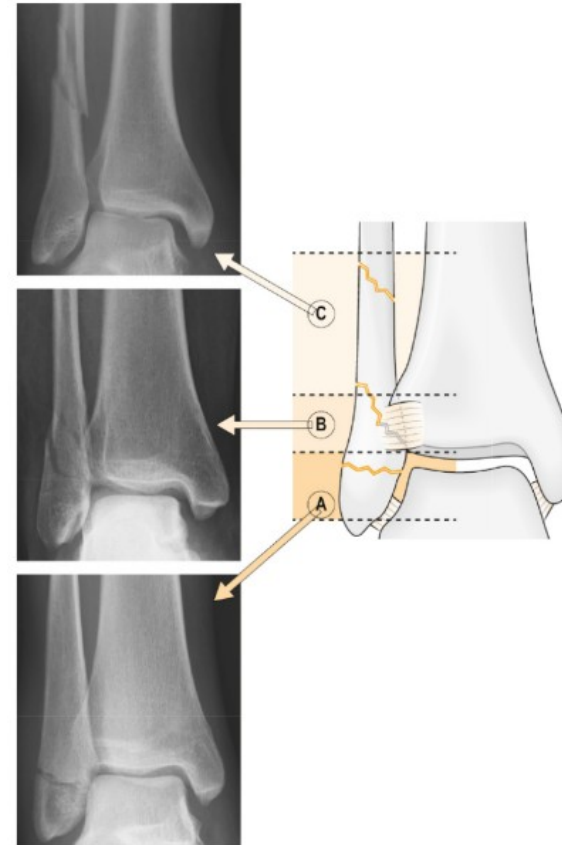
Obr. 13

Hlezno - horní hlezenní kloub

- Zlomeniny hlezna patří mezi nejčastější zlomeniny
- Častěji způsobené nepřímým mechanismem, méně často přímým (kopnutím, nárazem, crush injury)

WEBEROVA / AO (číslo 44) klasifikace

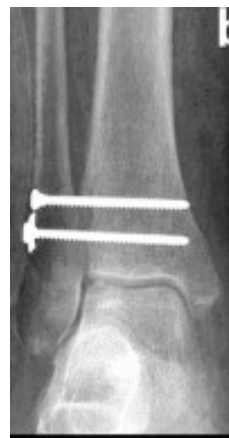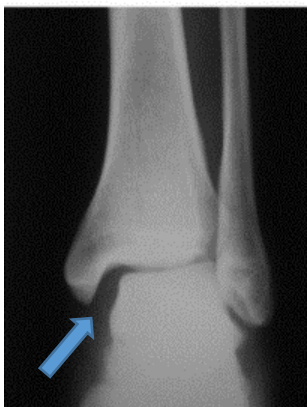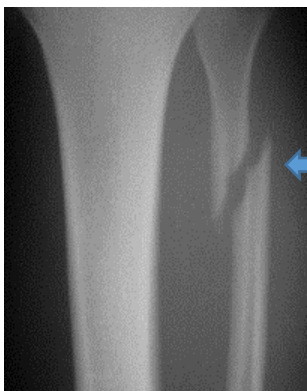- Typ A - zlomenina pod syndesmózou
- Typ B - zlomenina v místě syndesmózy
- Typ C - zlomenina nad syndesmózou



Obr. 15

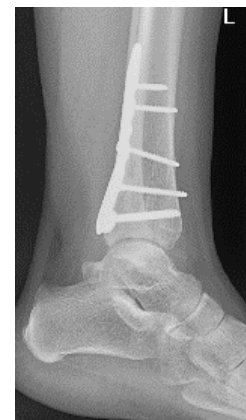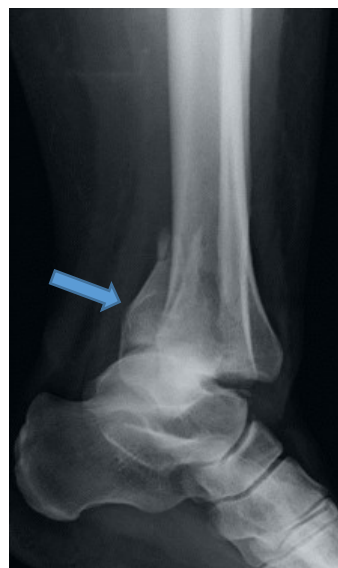Hlezno - eponyma

Všechny tři typy speciálních zlomenin jsou nestabilní a vyžadují akutní operační léčbu



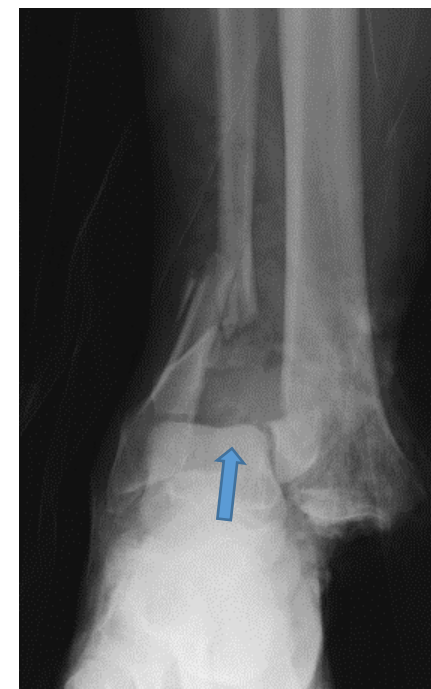
Maisonneuve fracture

Obr. 16, 17



Volkmanns' fracture

Obr. 18, 19

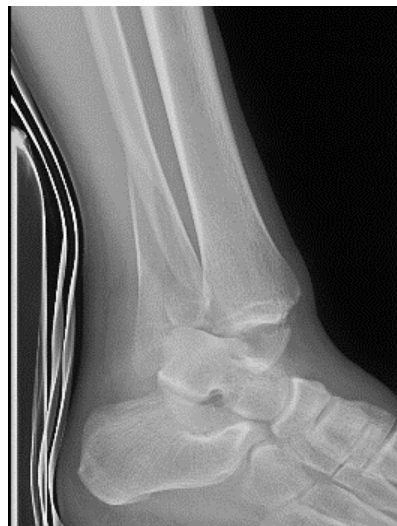

Dupuytren's fracture

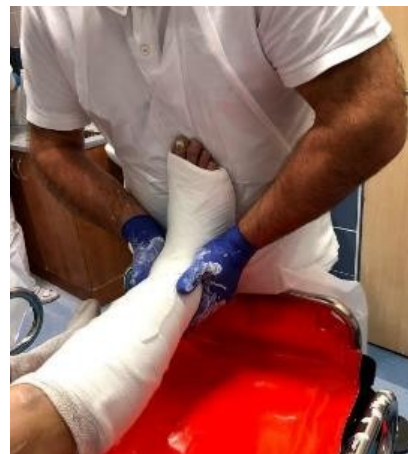Obr. 20

Hlezo - terapie

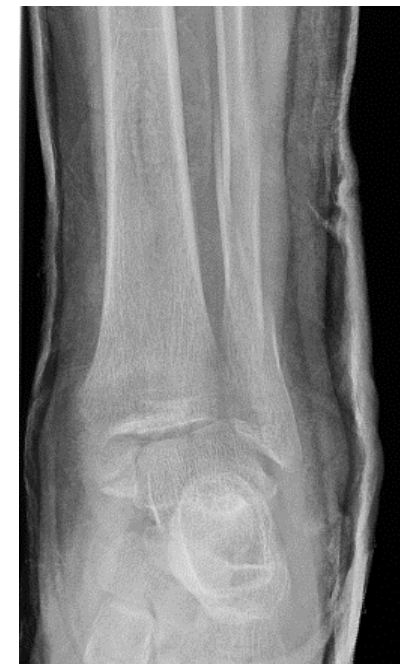- **Imobilizace** končetiny vždy při podezření na zlomeninu (provizorní či Kramerovou dlahou, vakuovou dlahou, sádkou)
- **Okamžitá repozice** hrubě dislokovaných, luxačních zlomenin tahem za patu - „zouvání boty“ a imobilizace.



Obr. 21

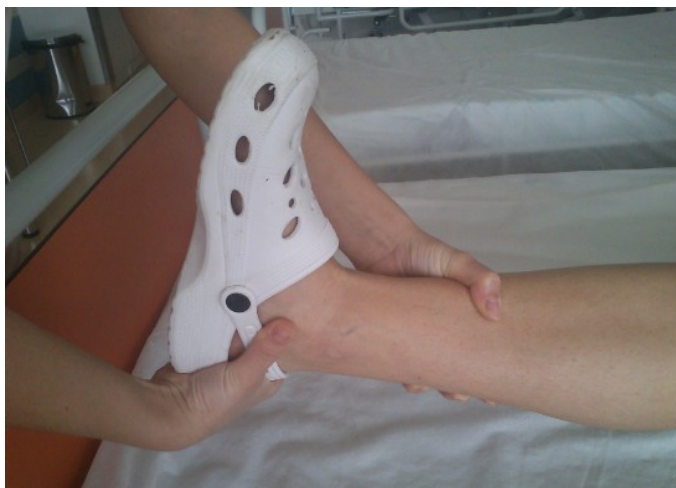

Obr. 22

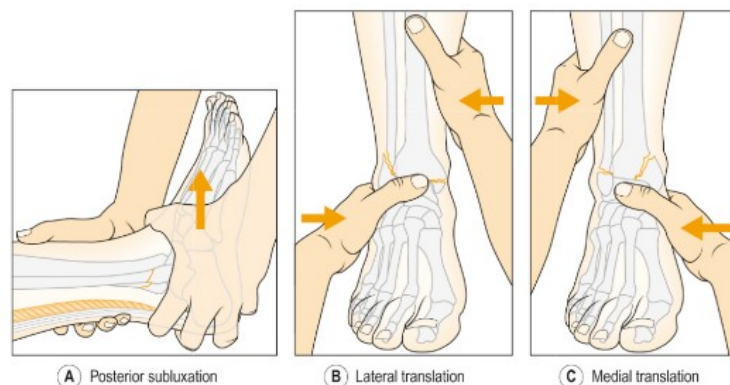


Obr. 23

Repoziční manévr



Obr. 24



Obr. 25

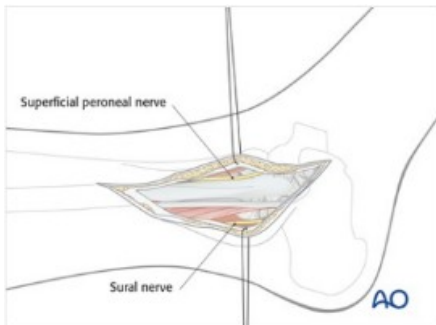
Hlezo - terapie

Konzervativní

- Stabilní zlomeniny bez dislokace
- Se symetrickou vidlicí ATC - monomalleolární zlomeniny - zevního kotníku Weber A, ev. B, vnitřního kotníku.
- Sádrová fixace v □ neutrálním postavení hlezna 4-6 týdnů, nedošlapovat 6 týdnů.

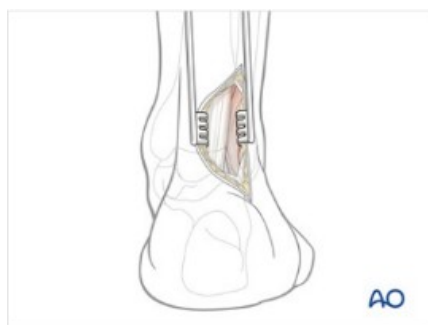Operační

- Nestabilní dislokované zlomeniny, diastáza v □ syndesmóze, asymetrie vidlice, subluxace až luxace hlezenního kloubu - Weber B, C, bi, trimalleolární zlomeniny.
- Exaktní repozice nitrokloubních fragmentů zlomeniny (maximální schodek fragmentů v □ kloubu 1-2 mm), stabilizace osteosyntézou dlahami, šrouby, (Ö.R.I.F. - Open Reduction and Internal Fixation)
- **Dvofázové ošetření** - akutní repozice a naložení zevního fixátoru pro narůstající otok nebo u otevřené zlomeniny
- Po opadnutí otoku a při kvalitním kožním krytu definitivní operace odloženě (7-14 dnů)
- Sádrová fixace při nestabilní zlomenině nebo při poranění vazů na 4-6 týdnů, bez došlapu 6-8 týdnů
- **Otevřené zlomeniny II. a vyššího stupně** primárně ošetřujeme zevním fixátorem, po zklidnění, případně zhojení kožního defektu, následně provádíme definitivní osteosyntézu.



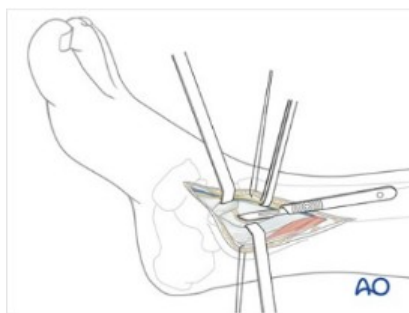
Lateral approach

Obr. 26



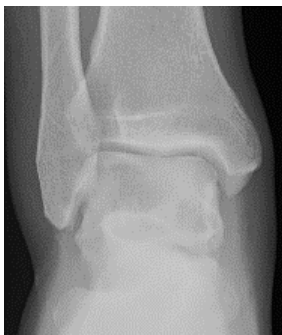Posterolateral approach

Obr. 27



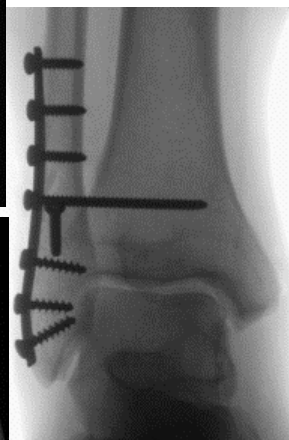
Medial approach

Obr. 28

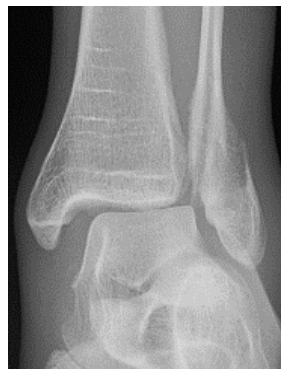

Mortise view

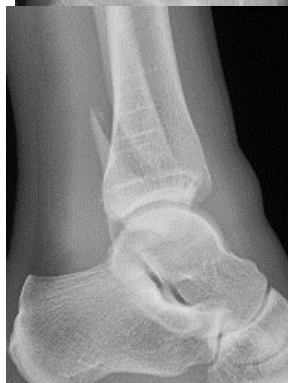Obr. 29, 30, 31



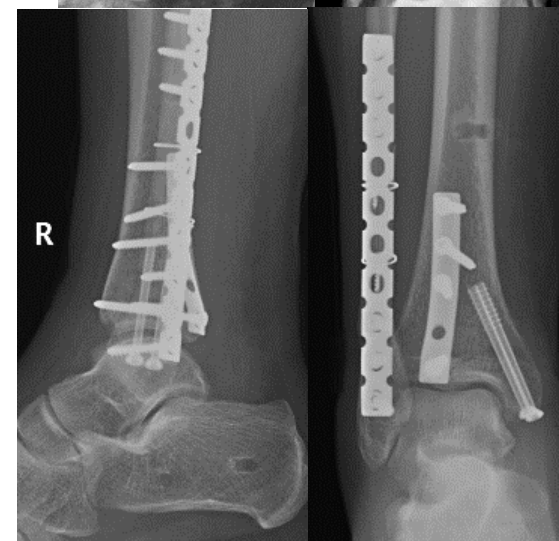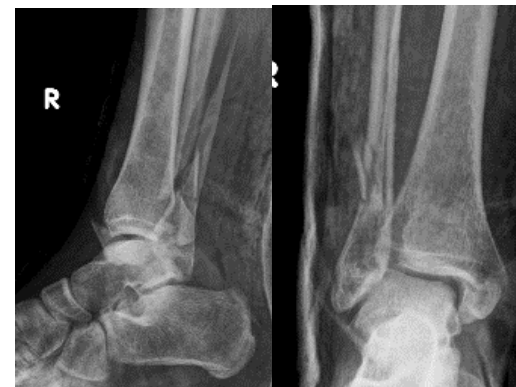Monomalleolární zlomenina



Obr. 32, 33, 34



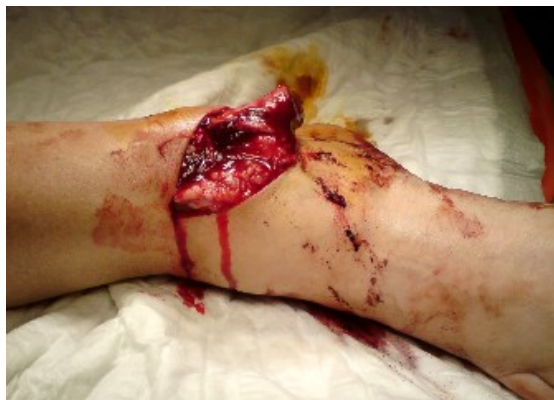Bimalleolární zlomenina



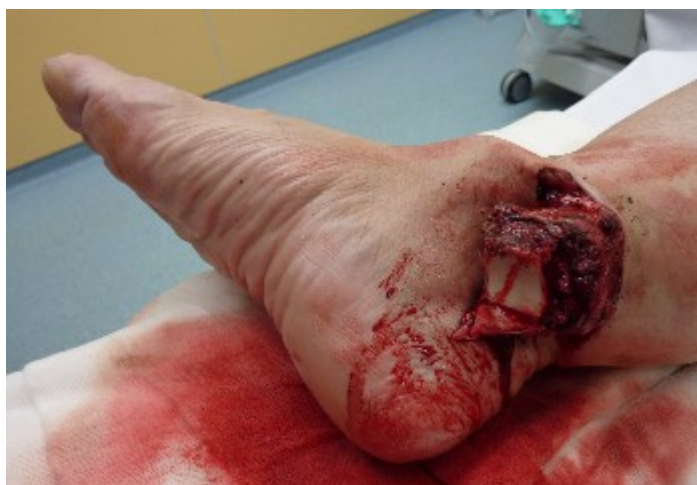Trimalleolární zlomenina

Obr. 35, 36, 37, 38

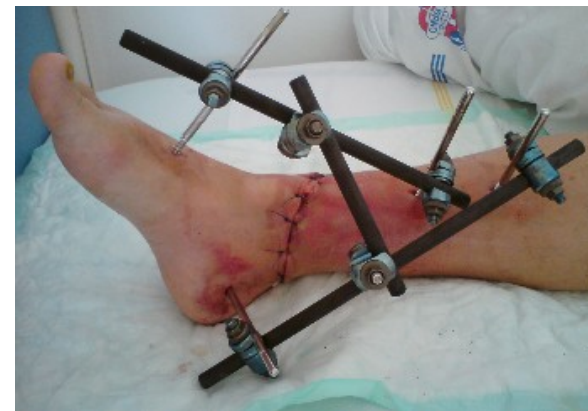Hlezno - otevřená zlomenina Gustilo-Anderson IIIa



Obr. 39

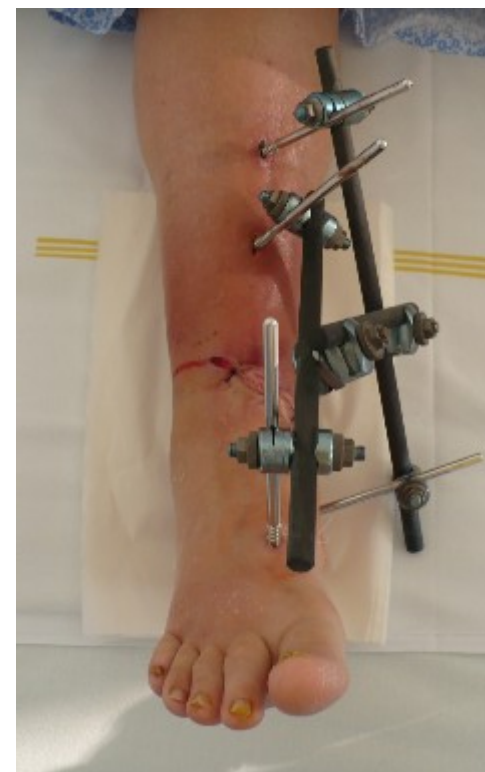

Obr. 40



Obr. 41

Přechodná zevní fixace



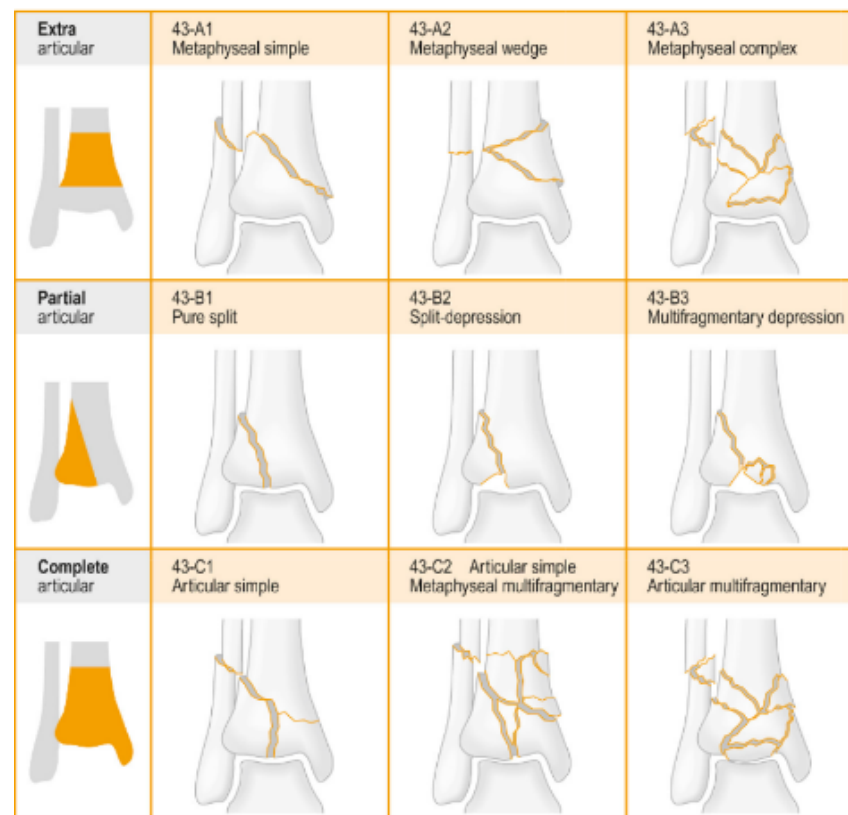
Obr. 42

Hlezno - zlomenina pylonu tibie

- Závažná nitrokloubní zlomenina hlezna
- Způsobená axiálním násilím - v ose končetiny, talus pod různými úhly zarazí a rozláme pylon
- Často vysokoenergetická poranění, motonehody, pády z výše
- Často vážná poranění kožního krytu a měkkých tkání
- Dobře viditelné na RTG, CT se provádí k určení rozsahu poranění kloubu a indikaci k operaci

AO klasifikace:

- A. **type A** - extraartikulární, zlomeniny distální metadiáfýzy tibie
- B. **type B** - částečně nitrokloubní
- C. **type C** - nitrokloubní zlomeniny se 3 subtypy dle počtu lomných linií:
 1. C1 - jednoduchá metafyzární i kloubní
 2. C2 - komplexní metafyzární, složitá kloubní
 3. C3 - komplexní metafyzární i kloubní



Obr. 43

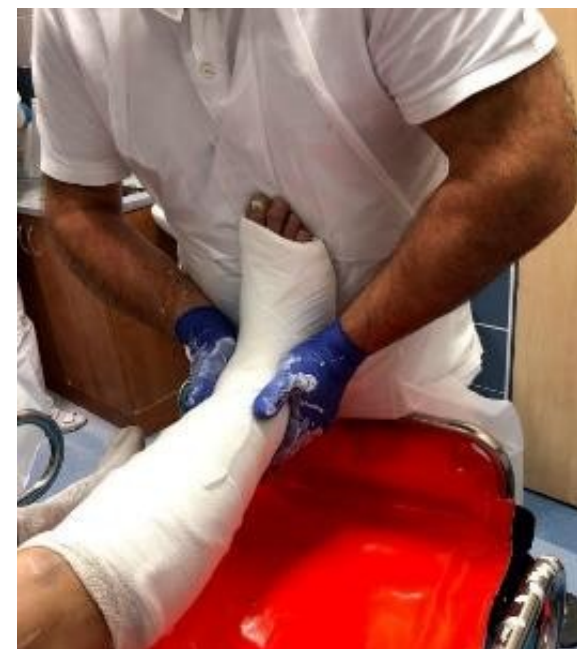Hlezno - zlomeniny pylonu - léčba

Konzervativní

- Imobilizace končetiny vždy při podezření na zlomeninu (provizorní či Kramerovou dlahou, vakuovou dlahou, sádrou)
- **Okamžitá repozice** hrubě dislokovaných, luxačních zlomenin tahem za patu - „zouvání boty“ s □ obnovením podélné osy končetiny a rotační odchylky, imobilizace .



Obr. 44

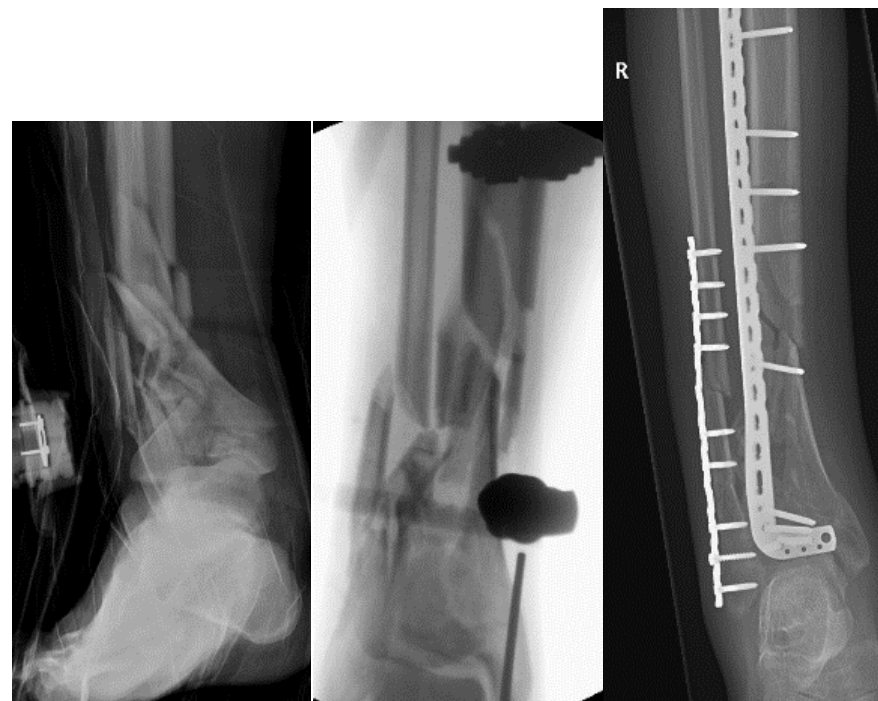


Obr. 22

Hlezno - zlomeniny pylonu - léčba

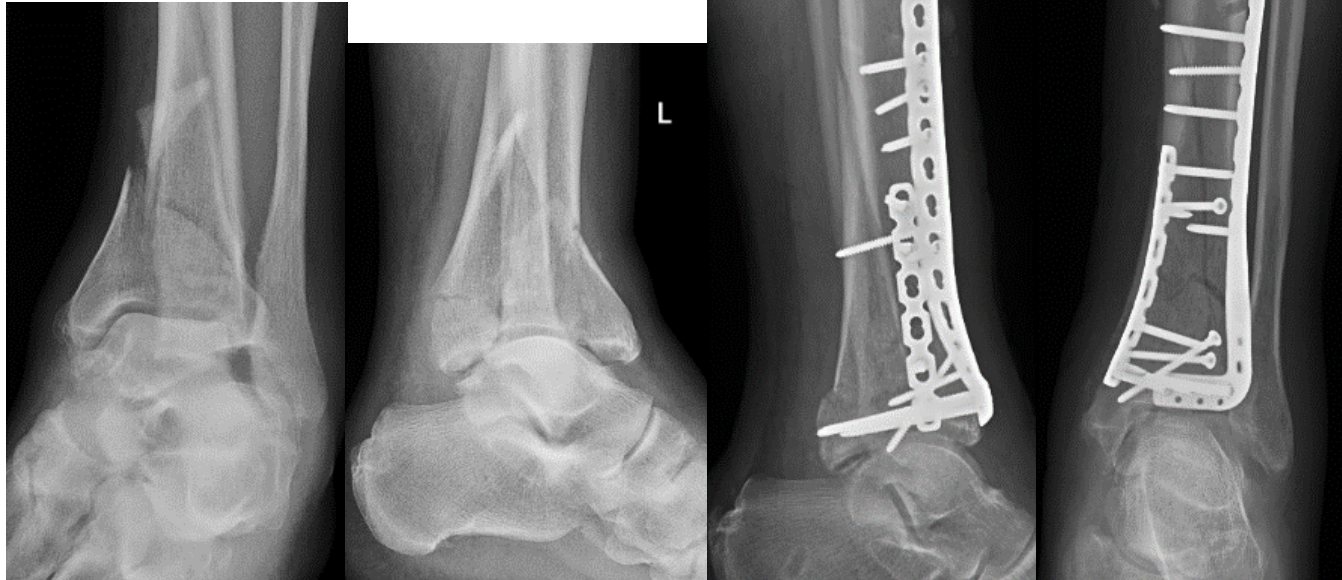
Operační

- U většiny zlomenin, při dislokaci a nitrokloubní lokalizaci - přesná repozice a dosažení anatomického postavení úlomků ve vidlici
- Osteosyntéza preformovanými dlahami LCP (locking compression plate) - ORIF, tahovými šrouby, event. hřeby.
- Výkon závisí na rychle narůstajícím otoku, následném výskytu bul a kvalitě kožního krytu
- **Dvoufázové ošetření** - akutní repozice a naložení zevního fixátoru pro narůstající otok nebo u otevřené zlomeniny
- Po jeho odeznění (**wrinkle skin test** - vráskování kůže), po 7-10 dnech, při kvalitní kůži -> definitivní osteosyntéza
- Pooperační sádrová fixace při poranění vazů nebo při nestabilní osteosyntéze 4-6 týdnů, bez došlapu 6-8 týdnů, intenzivní RHB

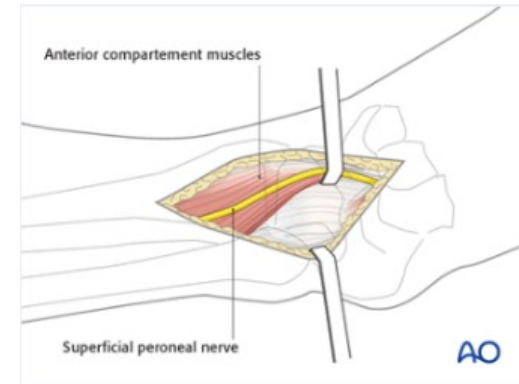


Obr. 45, 46, 47

Hlezno - zlomenina pylonu

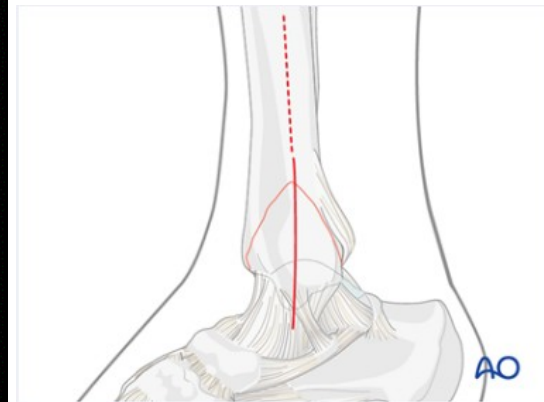


Obr. 48, 49, 50, 51



Obr. 52, 53

Anterolateral approach to the distal tibia

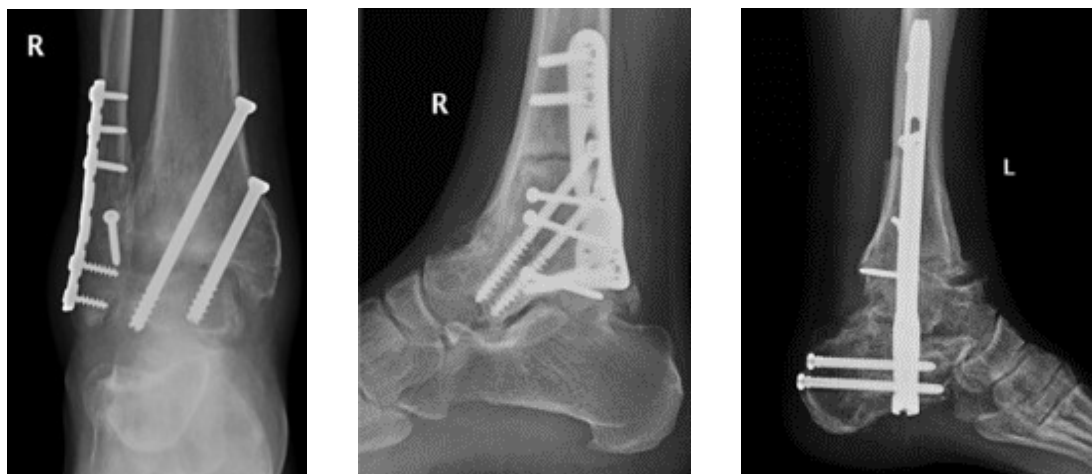

Medial approach to the distal tibia

Hlezno - komplikace

Ranné

- Dehiscence nebo **nekróza** rány
- Prevence - miniinvazivní šetrné operování, správný timing operace
- Vážná komplikace je **infekce** rány, nejzávažnější je kostní infekce (osteomyelitida)
- Th - opakovaný débridement rány, supresivní antibiotická léčba, podtlaková terapie, při hluboké infekci extrakce kovového materiálu



Obr. 54, 55 ,56

Pozdní

- **Prodloužené hojení**, následně až **pakloub** (po více měsících), v□místě tříštivé zóny vznikající resorpcí fragmentů
- Vyžaduje často opakované operace dlahovou osteosyntézou obohacenou o autospongioplastiku
- **Zhojení v osově či rotační odchylce - malunion** - nejčastěji při konzervativní nebo externí léčbě fixátorem.
- Vyžaduje reoperaci dlahovou osteosyntézou, autospongioplastiku
- **Posttraumatická artróza** - určitý stupeň artrózy hlezenního kloubu je po zlomeninách pylonu a komplikovaných zlomeninách kotníků téměř nevyhnutelný, s přetrvávající ztuhlostí kloubu, otokem a bolestí.
- Th - artroskopie kloubu s□débridement srůstů a artrofibrózy, až provedení fúze tibiotalárního kloubu - **artrodézy** hlezna pro sužující trvalé bolesti.

Hlezno - Take home message

- Poranění horního hlezenního kloubu patří k **nejčastějším úrazům**. Opakované distorze a drobná poranění tohoto kloubu vedou až k **nestabilitě a chondropatii hlezna** nedostatečnou diagnostikou či nedolčením těchto poranění.
- Závažné zlomeniny hlezna jsou **mutilujícím poraněním**, vyžadují časnou repozici, dostatečnou fixaci a správné načasování definitivní osteosyntézy jako prevenci komplikací, především nezhojení kožního krytu.
- Následná pooperační pečlivá **rehabilitace a fyzioterapie** je prevencí pozdních následků, jako je omezení hybnosti a vznik poúrazové artrózy hlezna.
- Při fixaci dolní končetiny **prevence tromboembolické nemoci** aplikací preparátů nízkomolekulárního heparinu (LMWH).

Noha - anatomie

Noha je komplexní orgán obsahující:

26 kostí

33 kloubů

100 svalů, šlach a vazů

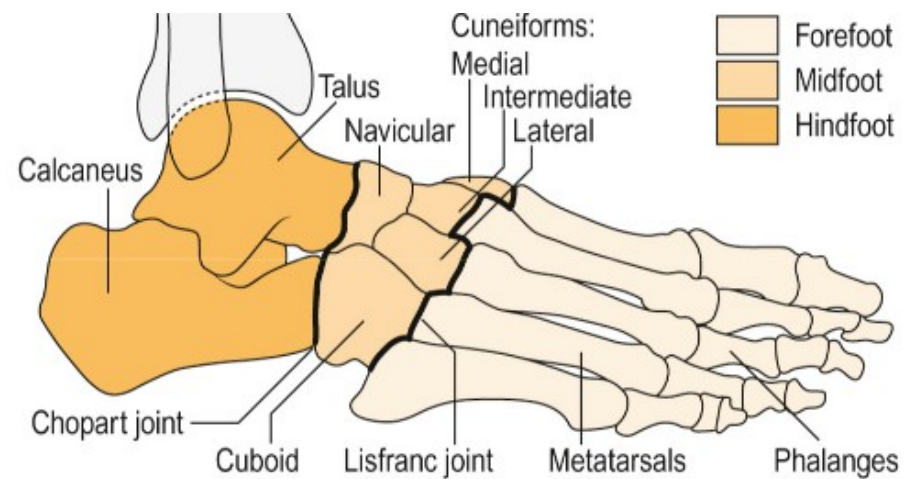
V klinické praxi nohu dělí 2 hlavní klouby:

Chopartův talokalkaneonavikulární kloub

Lisfrankův tarzometatarzální kloub

dělí nohu na 3 oblasti:

- Zadní nohu - **hindfoot** - talus, kalkaneus
- Střední nohu - **midfoot** - navikulární, kuboidní a tři kuneiformní kosti
- Přední nohu - **forefoot** - MTT a prstce

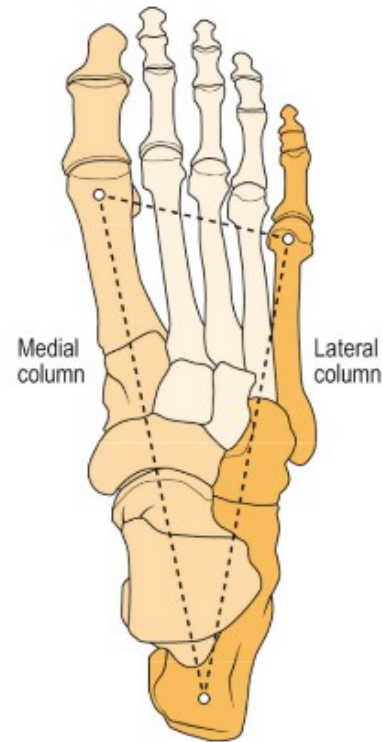


Obr. 57

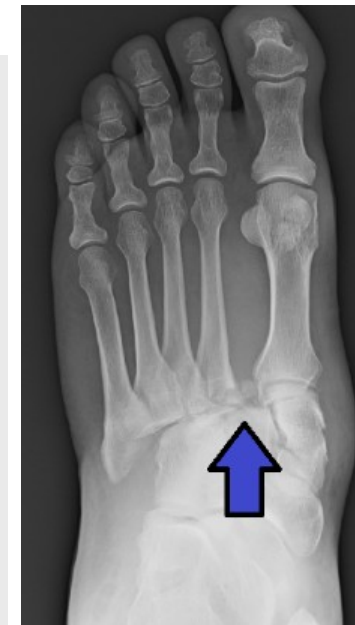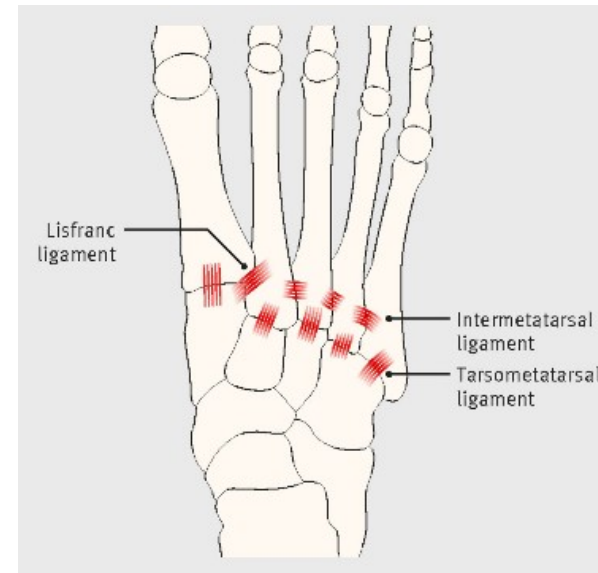
Noha - anatomie - Chopartův a Lisfrankův kloub -> 3 sloupce, 3 části

Lisfrankovo ligamentum je důležité pro stabilitu střední nohy

Zátěžový trojúhelník došlapu nohy



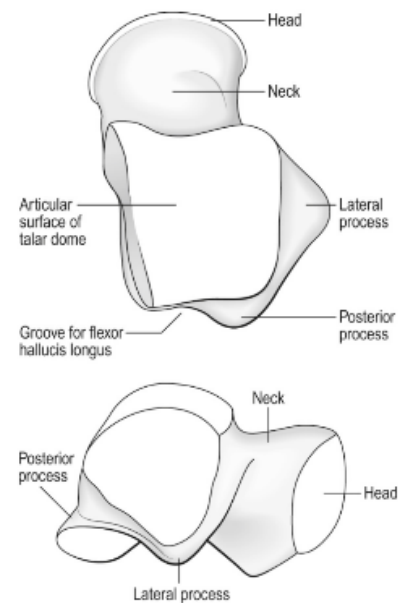
Obr. 58



Obr. 59, 60

Noha - anatomie talu

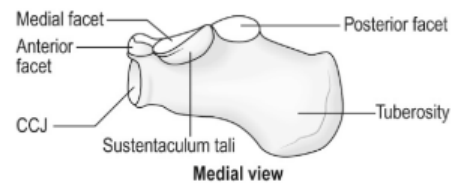
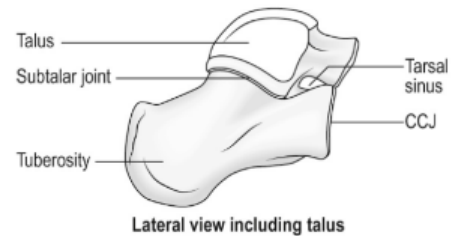
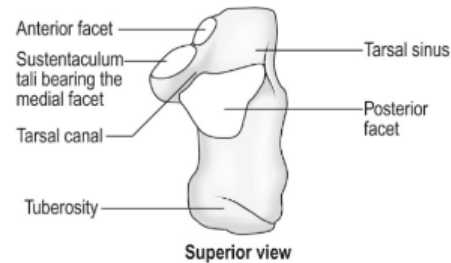
- 3/5 povrchu pokrývá chrupavka, žádné úpony šlach, má řídké retrográdní cévní zásobení
- Riziko avaskulární nekrózy po dislokovaných zlomeninách
- Skládá se z těla, krčku a hlavy



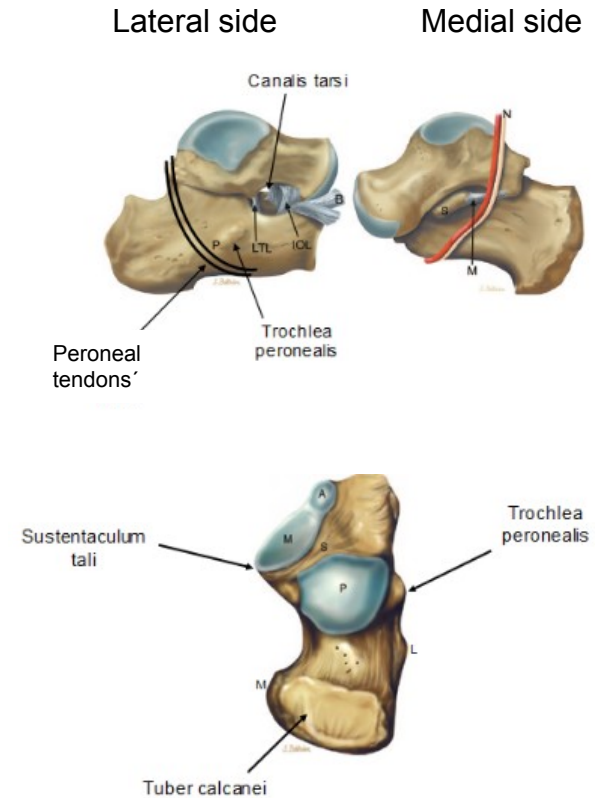
Obr. 61

Noha - anatomie kalkanea

- Pata má složitý tvar - hrbol, přední a mediální výběžek - **sustentaculum tali**
- Kalkaneus + talus -> **subtalární kloub** s 3 kloubními plochami
- S \square talem tvoří **canalis tarsi**, laterálně ústí do **sinus tarsi**, kde je tepna tarzálního tunelu a *ligamentum talocalcaneum*
- Kalkaneus artikuluje s kuboidní kostí **kalkaneokuboidním kloubem**



Obr. 62

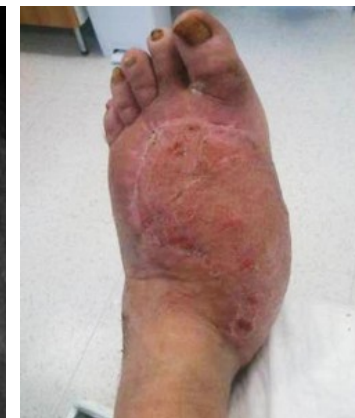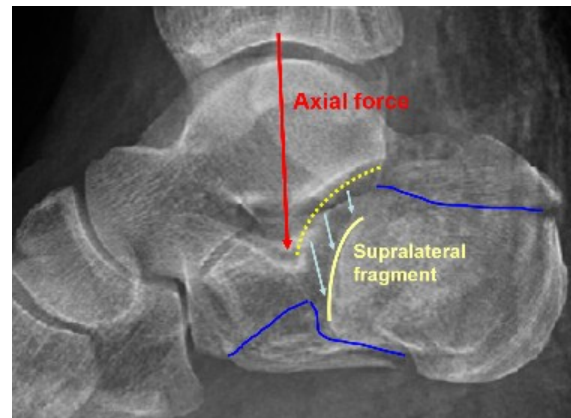

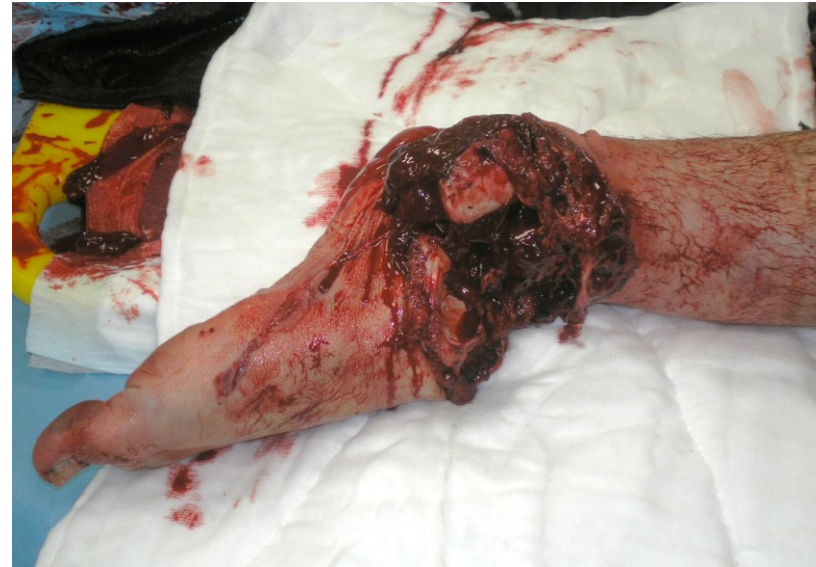
Obr. 63, 64

Noha - obecně

Mechanismus poranění:

- **Inverzním** mechanismem -> distorze, parciální ruptura bifurkata až zlomenina baze V. MTT. Dalším **torzním** násilím -> poškození Lisfranku s rupturou vazů kloubu
- **Axiálním násilím** - pády z výšky -> kompresní zlomeniny talu a kalkanea
- **Drtivá poranění** - zlomeniny metatarzů a prstců nohy pády předmětů, autohavárie
- **Vysokoenergetická poranění** - autohavárie, pády těžkých předmětů na nohu, vedou ke komplexním poraněním nohy až ke vzniku **compartment syndromu**.

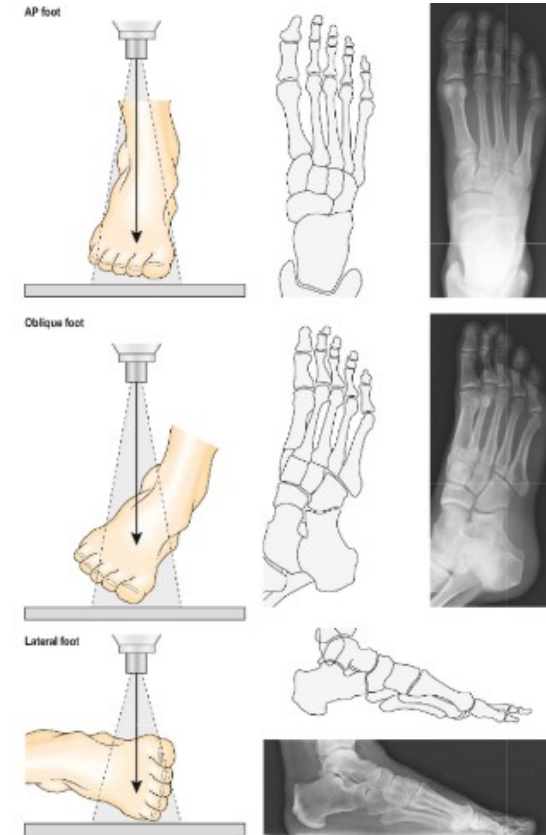
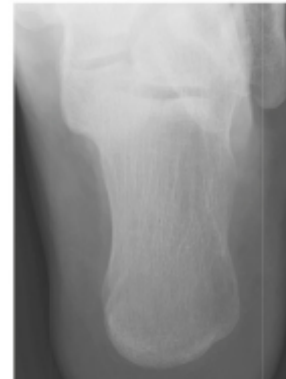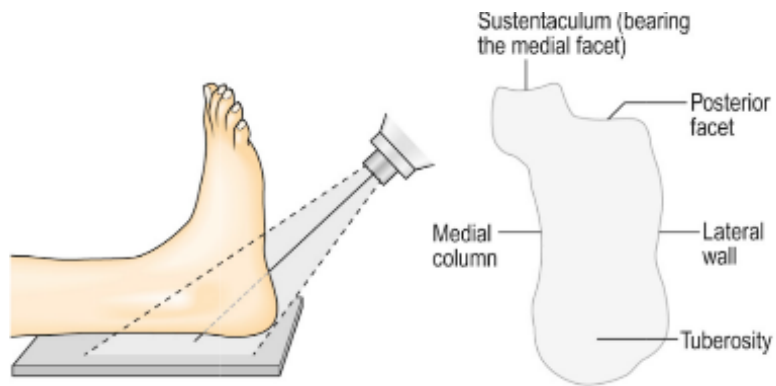


Obr. 65, 66 ,67

Noha - vyšetření

- RTG - dorzoplantární, šikmá a laterální projekce. Axiální a Brodénovy projekce na patu
- CT - komplikované zlomeniny, luxace, luxační zlomeniny
- SONO - poranění vazů

RTG vyšetření nohy

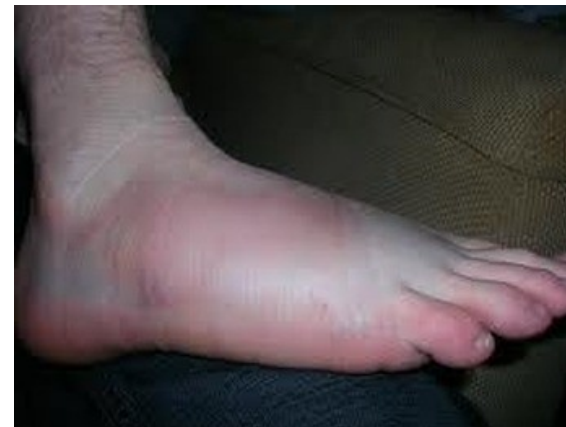
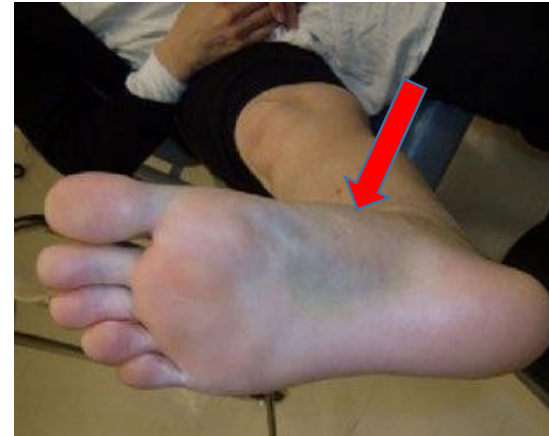
Obr. 68, 69

Noha - příznaky poranění

Známky vážného poranění nohy

- Otok, odřeniny, lacerace
- Hematom - narůstající v čase
- Hematom na chodidle - zlomenina kalkanea, poranění Lisfrankova kloubu



Obr. 70, 71

Noha - zlomeniny talu

Klasifikace:

- **okrajové** - zlomeniny výběžků (posterior, lateralis) a osteochondrální zlomeniny
- **centrální** - zlomeniny těla, hlavice, krčku (dělení **dle Hawkinse** I.-IV. typu s □ narůstajícím rizikem AVN)

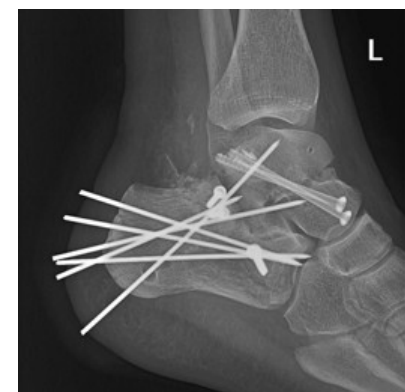
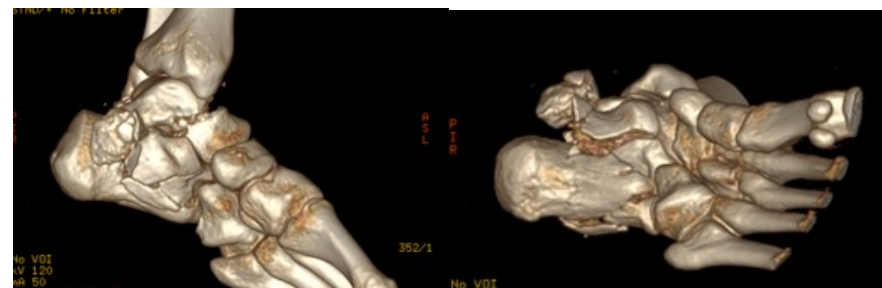Urgentní repozice dislokace tahem v □ ose nohy za patu - „zouvání boty“, imobilizace

KONZERVATIVNÍ - **nedislokované** zlomeniny výběžků, těla, krčku i hlavice

OPERAČNÍ - většina dislokovaných a nitrokloubních zlomenin šrouby a K dráty

Pooperačně - imobilizace při nestabilní osteosyntéze, při poranění vazů 4-6 týdnů. Plný došlap po 8-12 týdnech.

Zlomenina talu a kalkanea



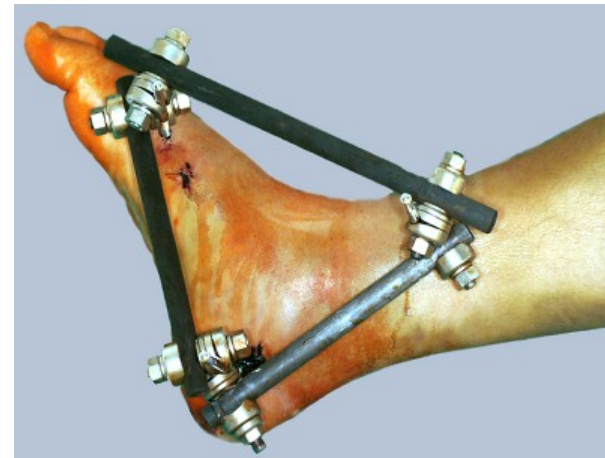
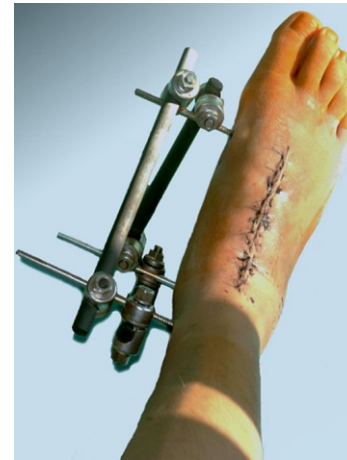Obr. 72, 73 ,74

Noha - zlomeniny kalkanea - léčba

Klasifikace:

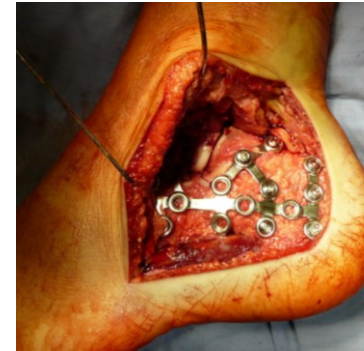- **Extraartikulární** - sustentaculum et processus lateralis
- **Intraarticular** - Sandersova CT klasifikace

Dvoufázové ošetření - akutní repozice + externí fixace zevním fixátorem při narůstajícím otoku, u otevřených zlomenin



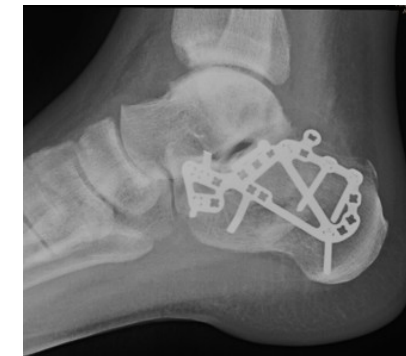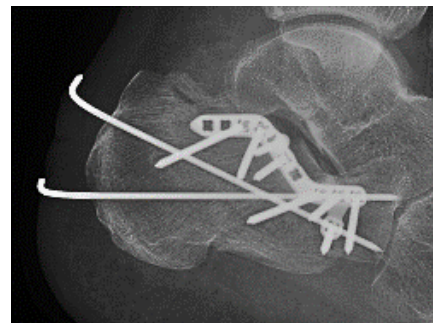
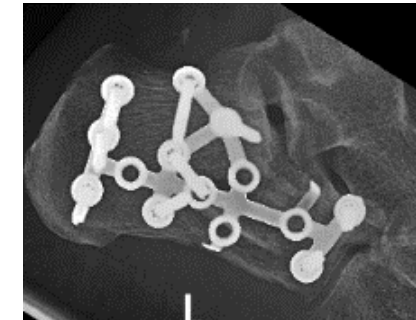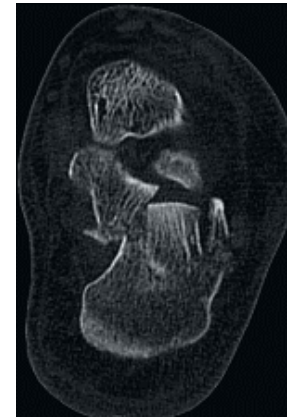Obr. 75, 76

Noha - kalkaneus - léčba



Obr. 77

- **Konzervativní:** nedislokované extraartikulární a intraartikulární zlomeniny, bez došlapu 6-8 týdnů
- **Operační:** akutní operace je indikovaná u zlomeniny kachního zobáku - tongue type fracture - pro ohrožení kožního krytu nektrózou tlakem úlomku
- **Dvoufázové ošetření** - akutní repozice + externí fixace zevním fixátorem při narůstajícím otoku, u otevřených zlomenin
- Osteosyntéza pak u dislokovaných zlomenin dlahami, K-dráty, šrouby
- **Pooperačně** bez došlapu 6-8 týdnů, brzká RHB



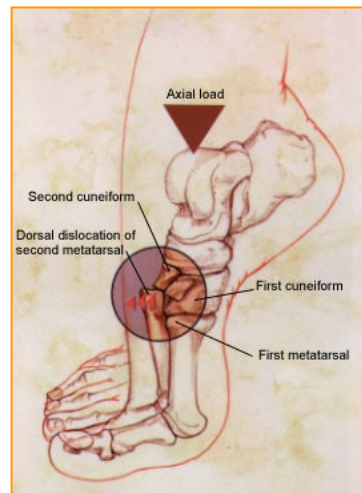
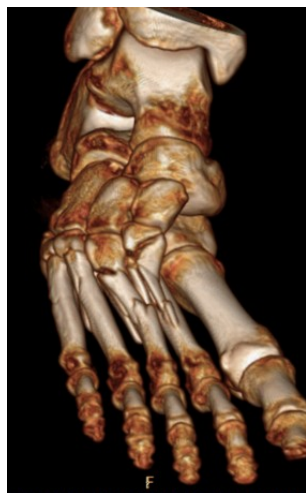Obr. 78, 79, 80, 81

Noha - střední noha

Klasifikace

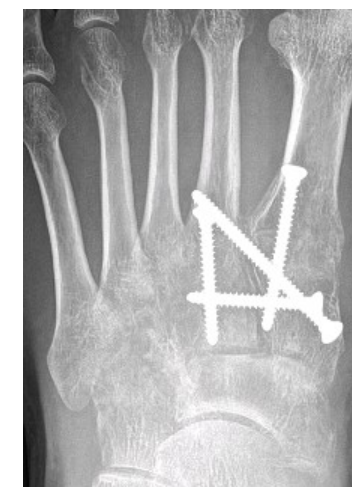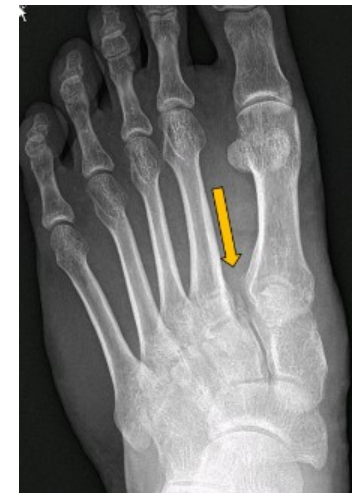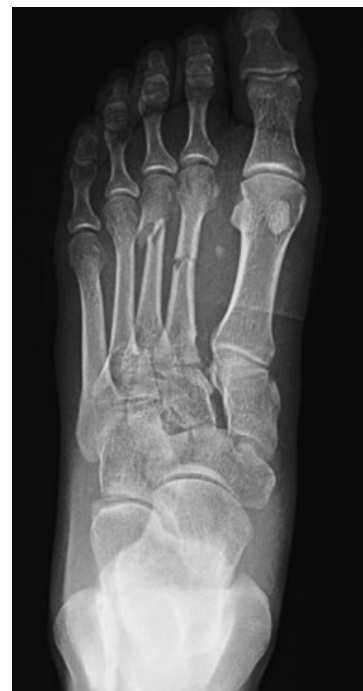- **Avulzní** - malé avulzní okrajové zlomeniny
- **Kompresní** - většinou kuboidní a navikulární kost

Luxace Lisfrankova kloubu a diastáza při ruptuře lisfrankova vazů - vážné poranění středonoží



Obr. 82, 83

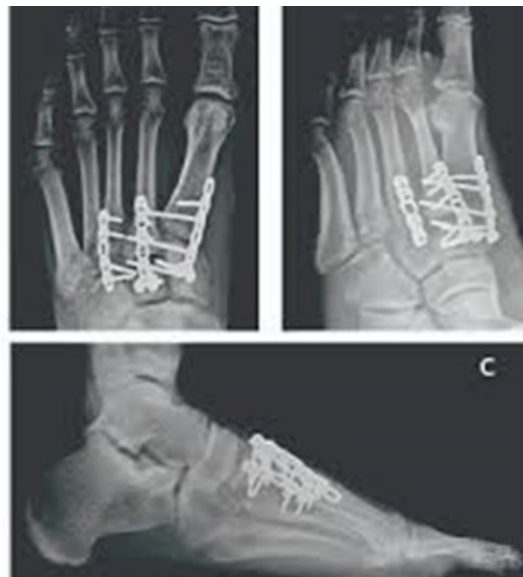Mechanismus poranění



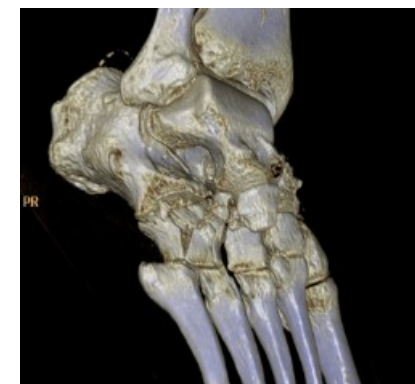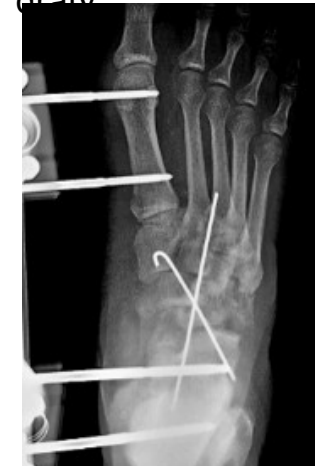Obr. 84, 85, 86

Noha - střední noha - léčba

- **Konzervativní:** nedislokované zlomeniny, bez došlapu 8-12 týdnů
- **Operační:** u většiny dislokovaných zlomenin, luxací, K-dráty, šrouby, dlahy
- **Dvoufázové ošetření** - akutní repozice + externí fixace zevním fixátorem při narůstajícím otoku, u otevřených zlomenin
- Osteosyntéza pak dlahami, K-dráty, šrouby
- **Pooperačně** u nestabilní zlomeniny a poranění vazů sádrová fixace 4-6 týdnů, bez došlapu 8-12 týdnů, RHB

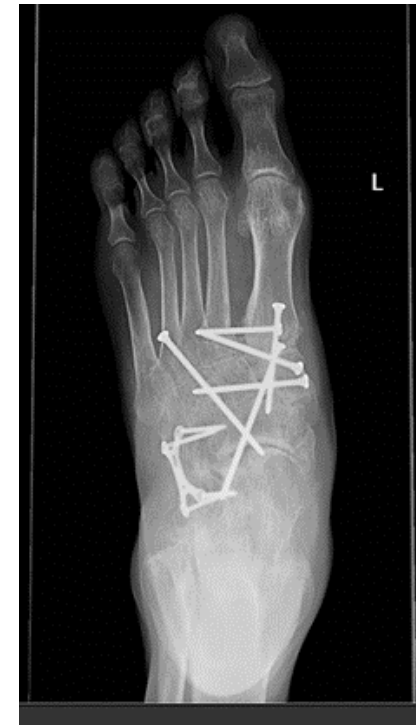
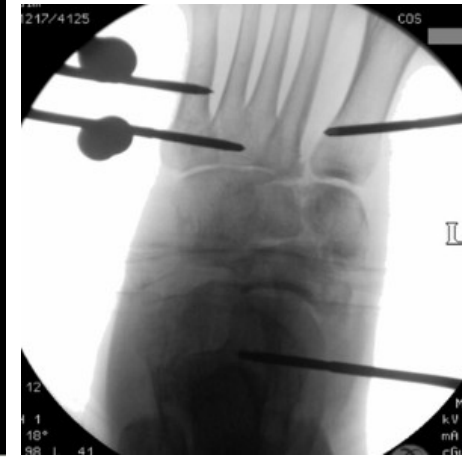
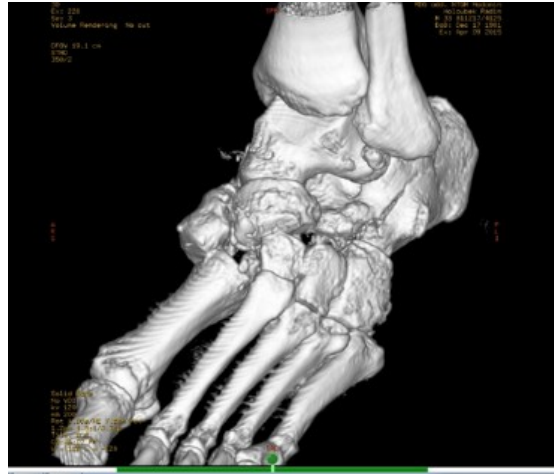Dočasná stabilizace K-dráty

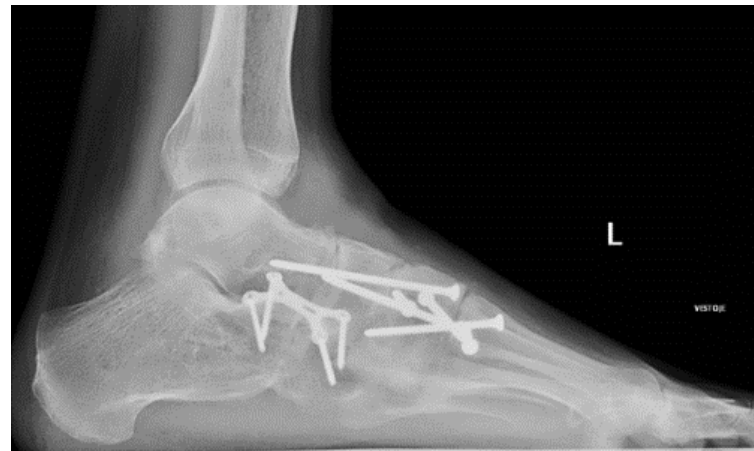

Obr. 87, 88, 89

Komplexní poranění střední a zadní nohy



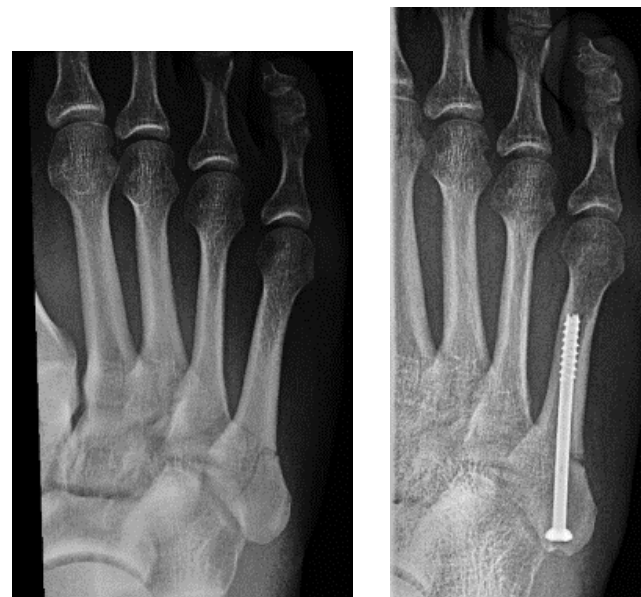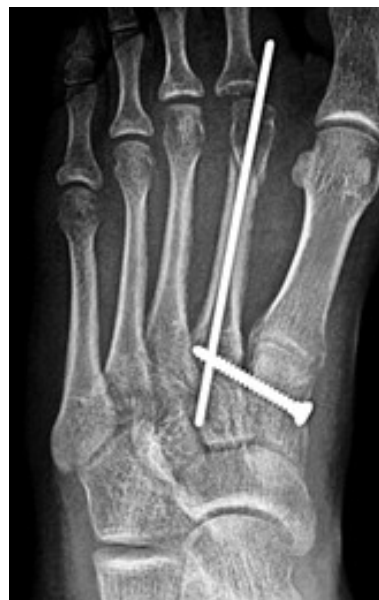Osteosyntéza
dlahou a šrouby



Obr. 90, 91, 92, 93

Noha - zlomenina metatarzů

- Časté poranění v rámci nohy
- **Léčba**
- **Konzervativní:** málo nebo nedislokované zlomeniny sádrou fixací 4 týdny, bez došlapu 6-8 týdnů
- **Operační:** dislokované a intraartikulární zlomeniny - K-dráty, šrouby, dlahy
- **Poperačně** sádrová fixace u nestabilní osteosyntézy nebo poranění vazů na 4-6 týdnů, bez došlapu 6-8 týdnů

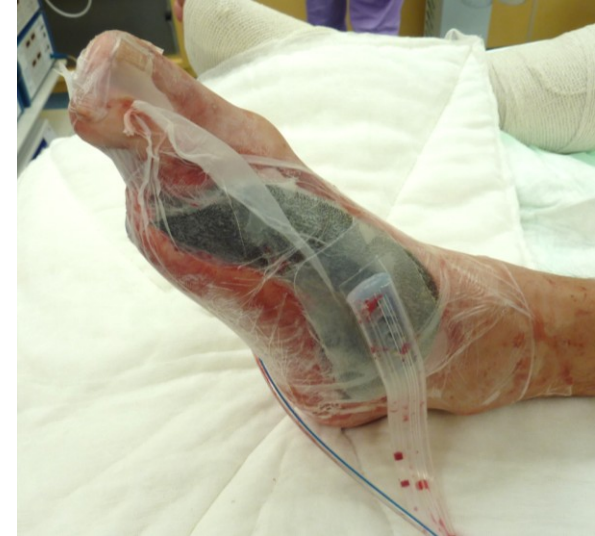
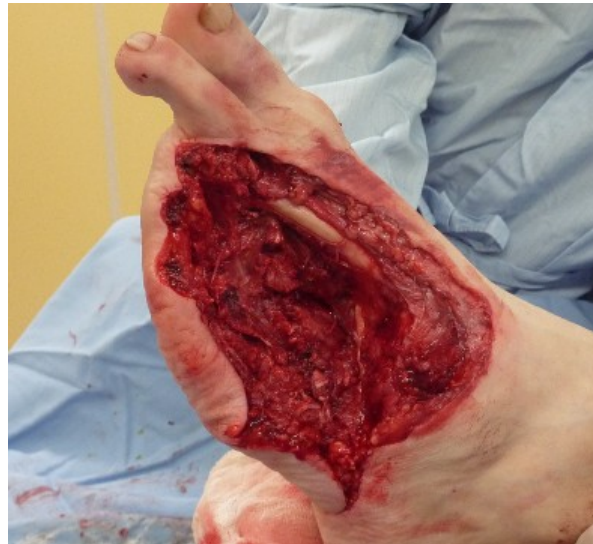
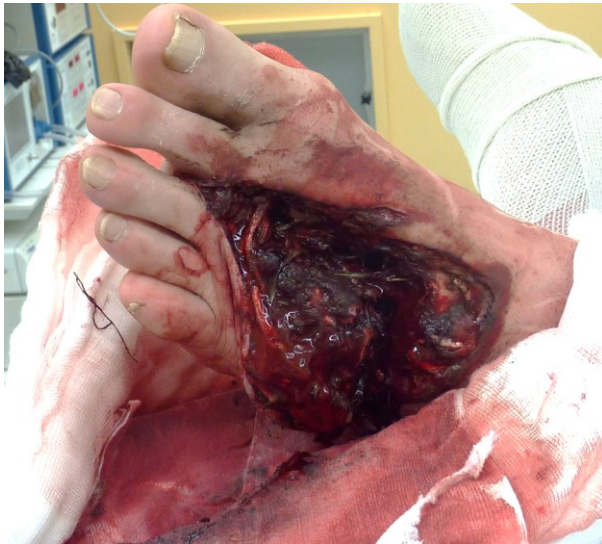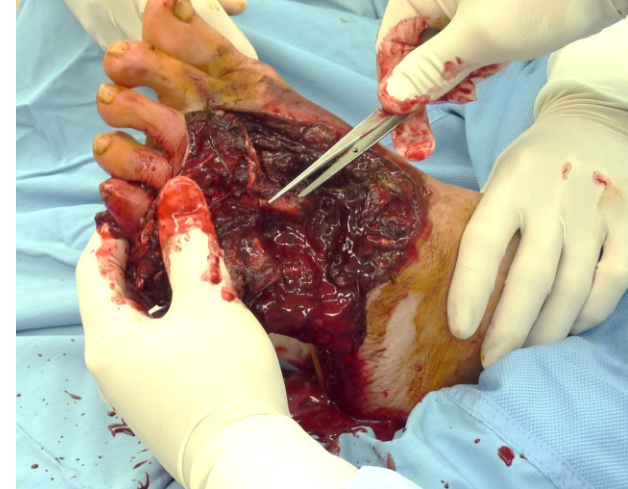Fifth metatarsal fracture

Obr. 94, 95, 96

Noha - komplexní poranění nohy

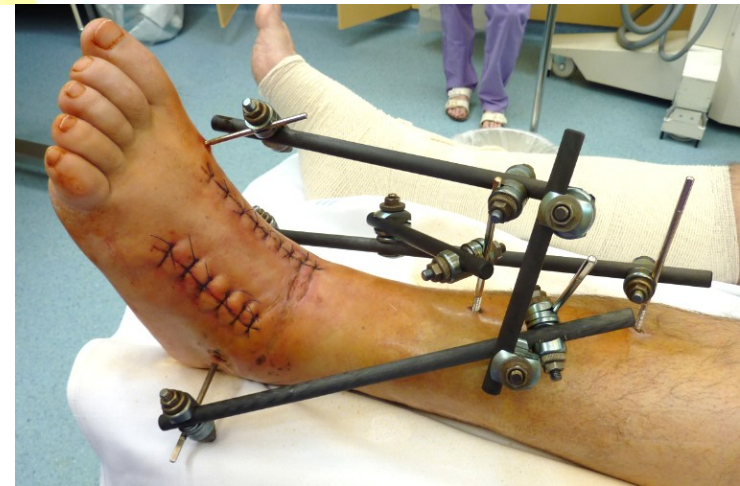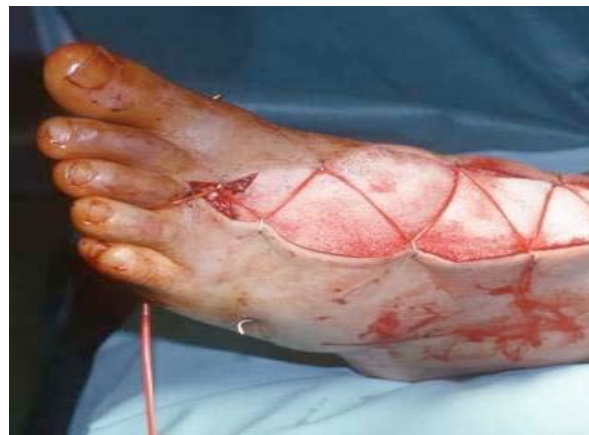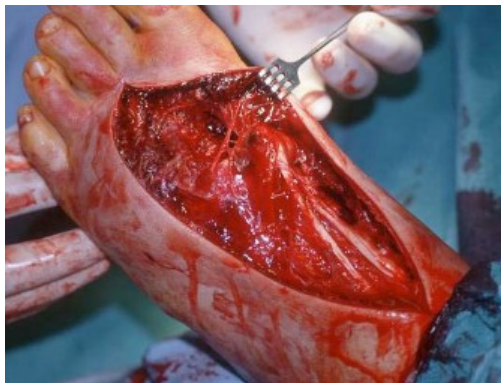
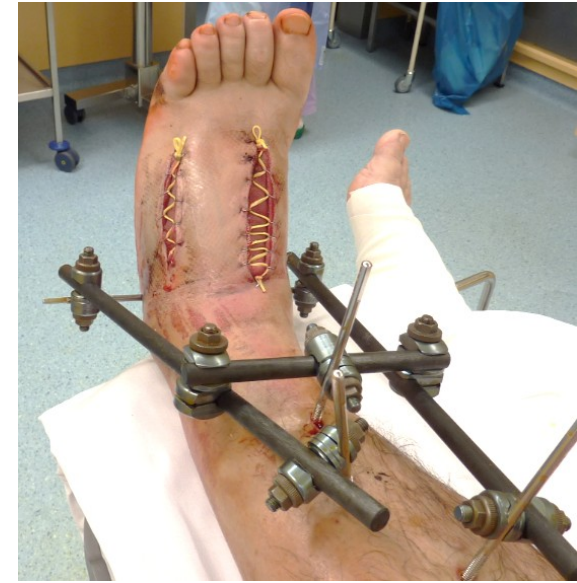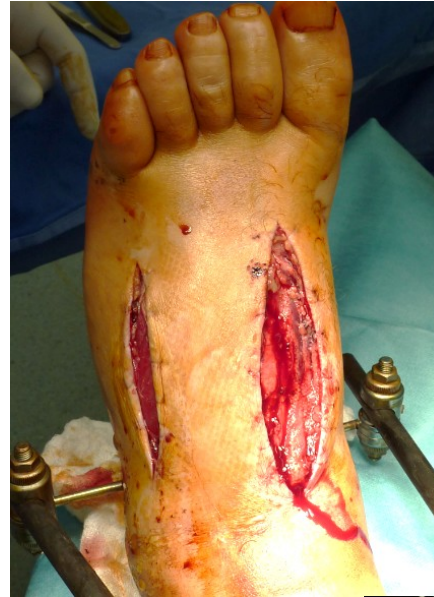- Akutní ošetření, débridement
- Dvoufázové ošetření se zevní fixací
- Podtlaková terapie
- Odložená osteosyntéza dle stavu defektu



Obr. 97, 98, 99, 100

Kompartment syndrom nohy

- Urgentní operace při maligním otoku nohy
- Dermatomyofasciotomie
- Podtlaková terapie
- Sekundární sutura nebo sekundární hojení rány



Noha - Take home message

- Problematika nohy jako takové je velmi delikátní, vyžaduje **velmi šetrný** a pokud možno **miniinvazivní** operační přístup a metody, které nohu jako orgán co nejméně poškodí.
- Všechny **akutní úrazy s dislokací** a ohrožením kožního krytu je nutné **akutně reponovat a stabilizovat** fixací jako prevence nevratných komplikací hojení někdy končících až amputací.
- U komplikovaných zlomenin, luxací a poranění vazů provádíme vždy **předoperační i pooperační CT** vyšetření.
- Operační řešení komplikovaných zlomenin a luxací či řešení následků se provádí ve **specializovaných centrech**. Nelze-li odeslat pacienta akutně do traumacentra, pak na chirurgických pracovištích akutní repozice a dočasná fixace.

Hlezno, noha – zdroje obrazové dokumentace

- Alasdair J. G. Gray et al: McRae's Orthopaedic Trauma and Emergency Fracture Management, Elsevier Books, 2015 - Obr. 1-3, 7- 1, 13-17, 25, 57, 58, 61, 62, 68, 69
- www.surgeryreference.aofoundation.org - Obr. 26-28, 52-53
- Naňka, O.: Přehled anatomie, Galén, 2015 - Obr. 4,5
- Klinika úrazové chirurgie FN Brno - záznamy - Obr. 6, 12, 18-24, 39-42, 44, 59, 60, 63-67, 70, 71, 77, 97-105
- Klinika radiologie a nukleární medicíny FN Brno - záznamy - Obr. 29-38, 45-51, 54-56, 72-74, 78-82, 84-96
- Zwipp, H.: AO Advanced Foot Ankle Course, 2007 - Obr. 75, 76, 83

Poranění pánve a dolní končetiny – zdroje a další odkazy na výukové materiály

- Alasdair J. G. Gray et al: McRae's Orthopaedic Trauma and Emergency Fracture Management, Elsevier Books, 2015
- ACS, Committee: ATLS Advanced Trauma Life Support 10th Edition Student Course Manual, American College of Surgeons, 2018
- V. Pokorný et al: Traumatologie, Triton, 2002
- P. Wendsche, R. Veselý et al: Traumatologie, Galén, 2019
- P. Višňa, J.Hoch et al: Traumatologie dospělých, Maxdorf, 2004
- M. Zeman, Z. Krška et al: Speciální chirurgie, Galén, 2014
- www.aosurgery.org
- www.orthoinfo.aaos.org
- www.mayoclinic.org