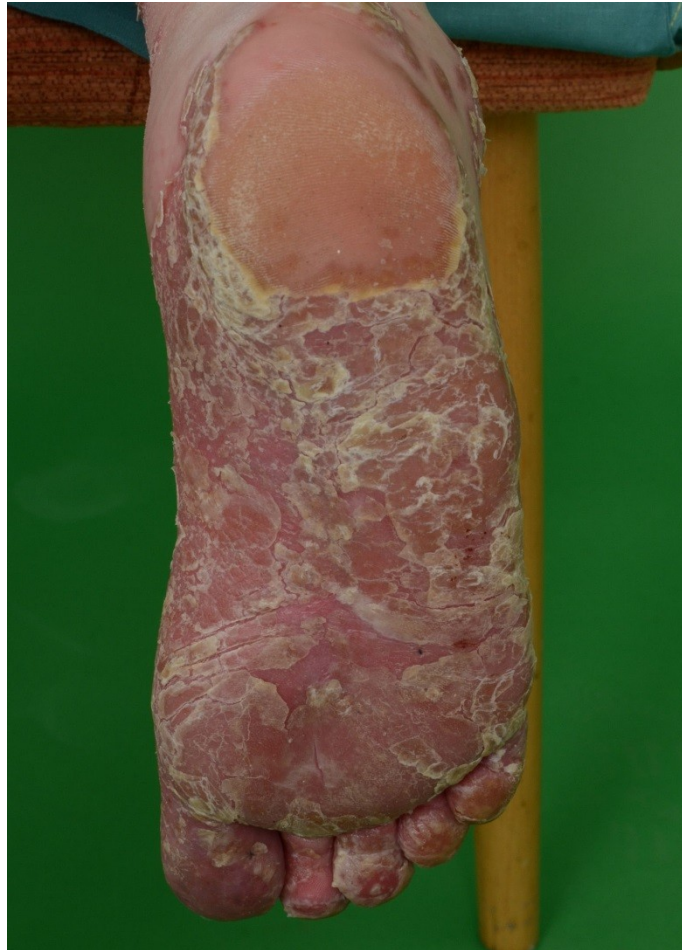

# Projevy časté na ploskách



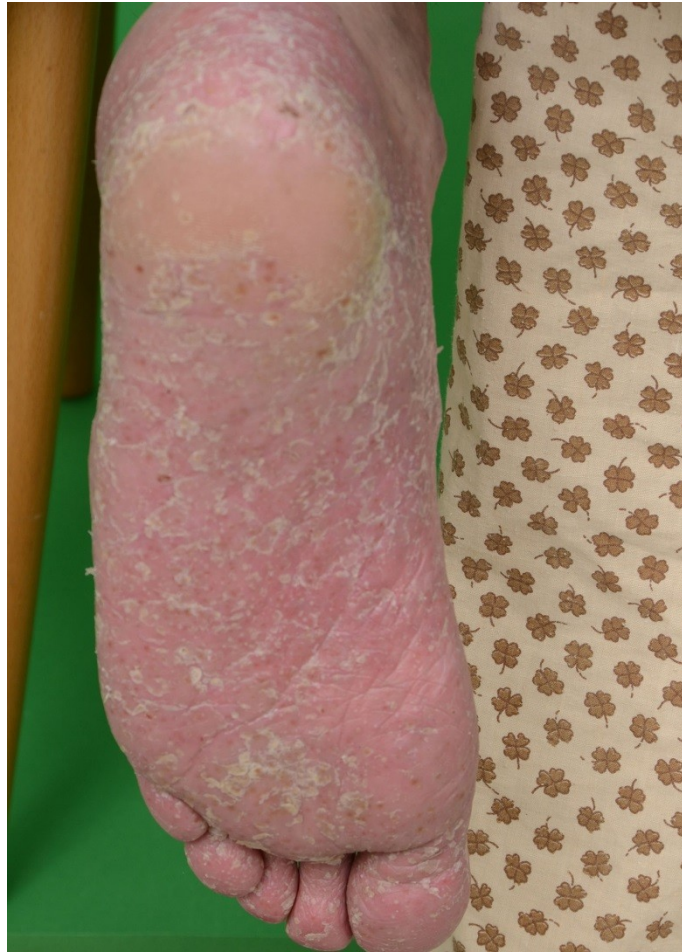MUDr. Nevřalová Klára

# Psoriasis plantaris



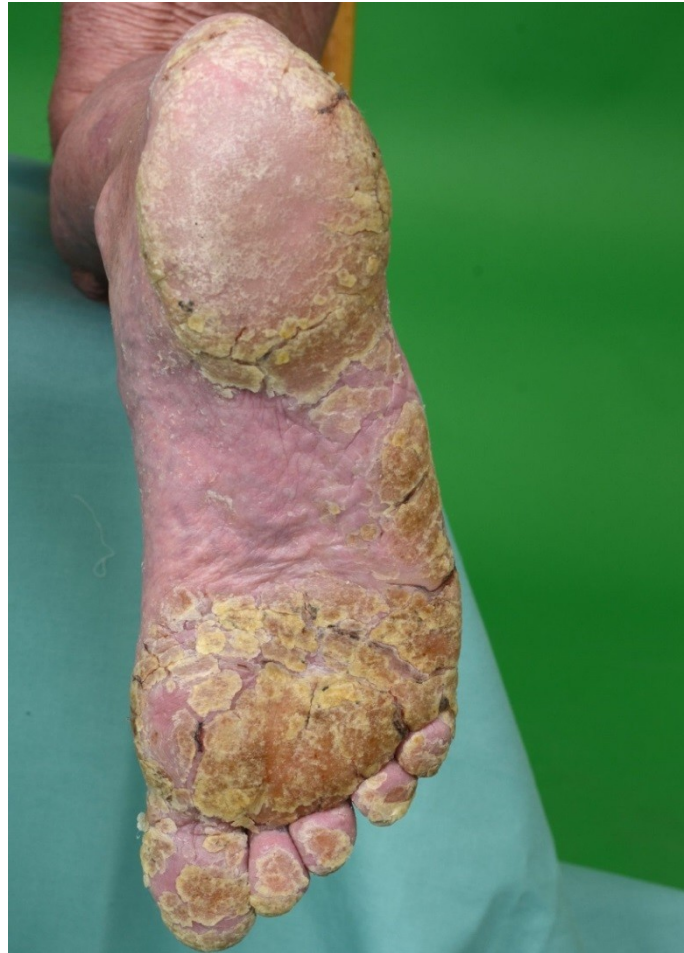K odlišení  
histopatologie, známky  
lupénky většinou i  
jinde po těle (lokty,  
kolena, sakrálně)

# Pustulosis plantaris



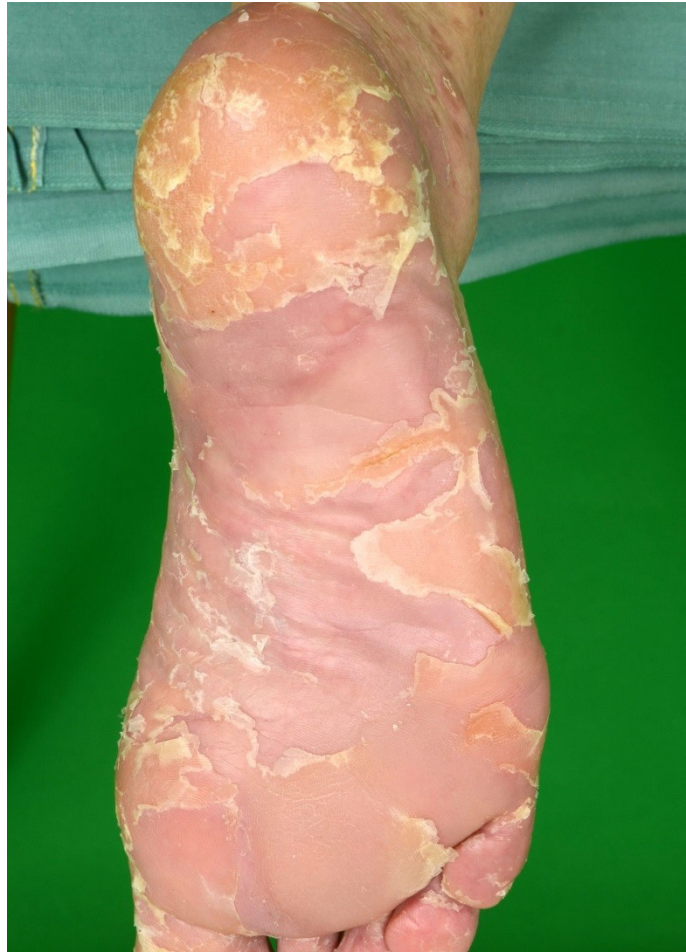Sterilní pustuly,  
k odlišení  
histopatologie,  
často nález i na  
dlaních (pustulosis  
palmoplantaris)

# Hyperkeratosis plantaris

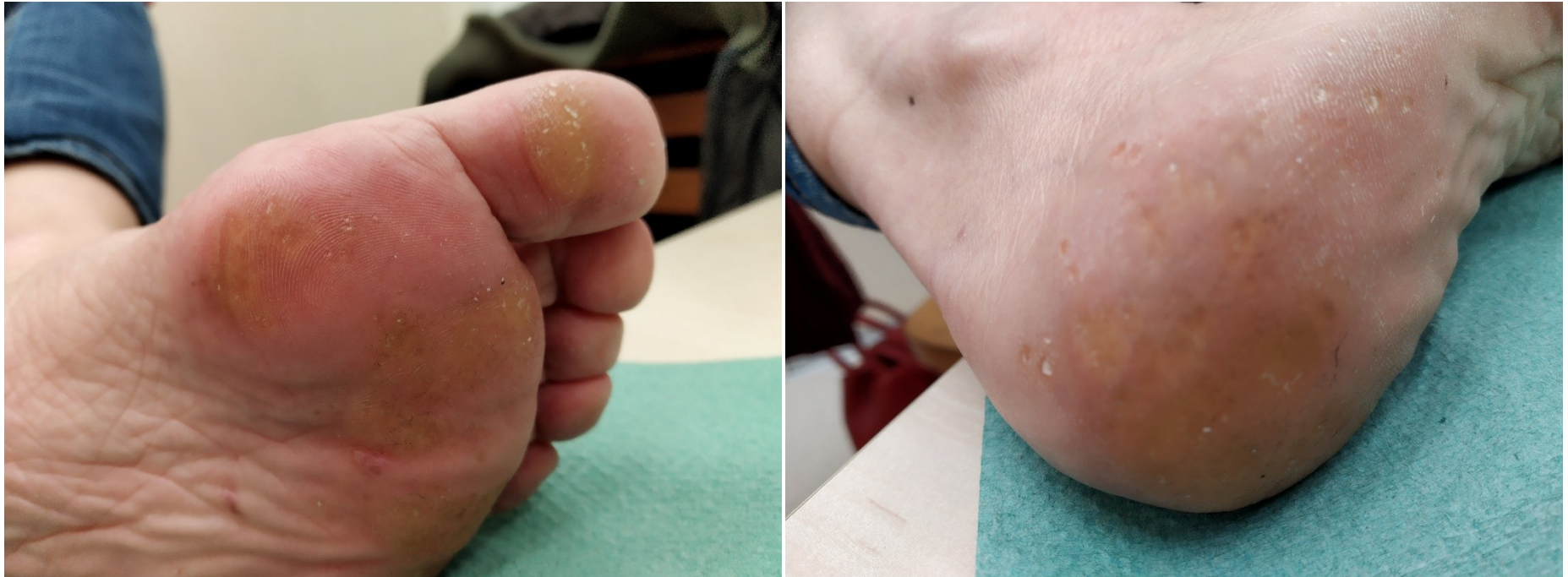

diff.dg. tinea pedis  
hyperkeratotica –  
pozitivní mykologie,  
postižení mezíprstí a  
nehtů, eczema  
hyperkeratoticum -  
histopatologie

# Eczema hyperkeratoticum

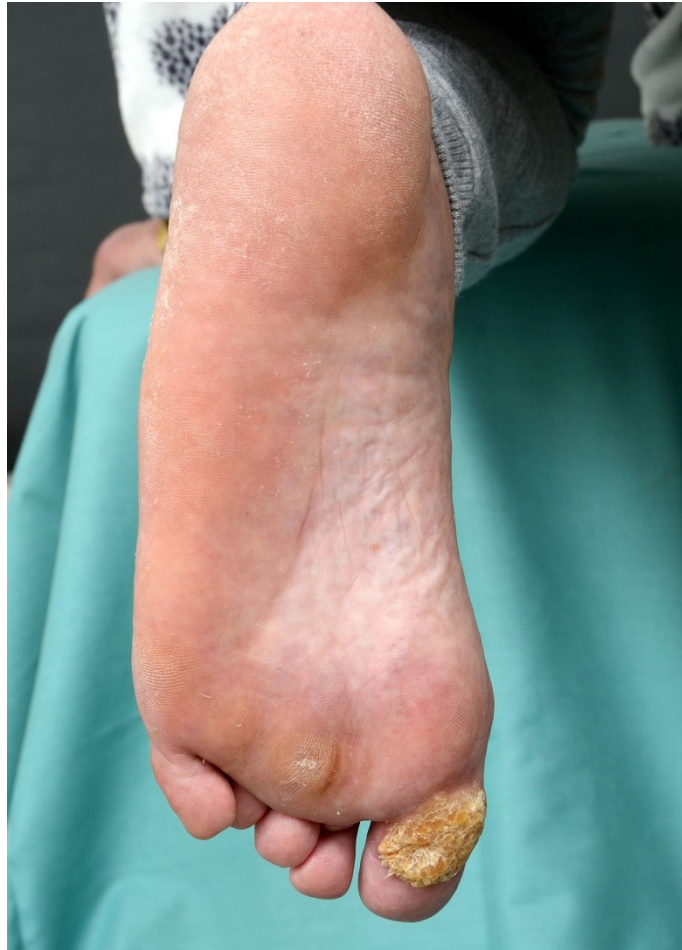

# Keratosis plantaris punctata



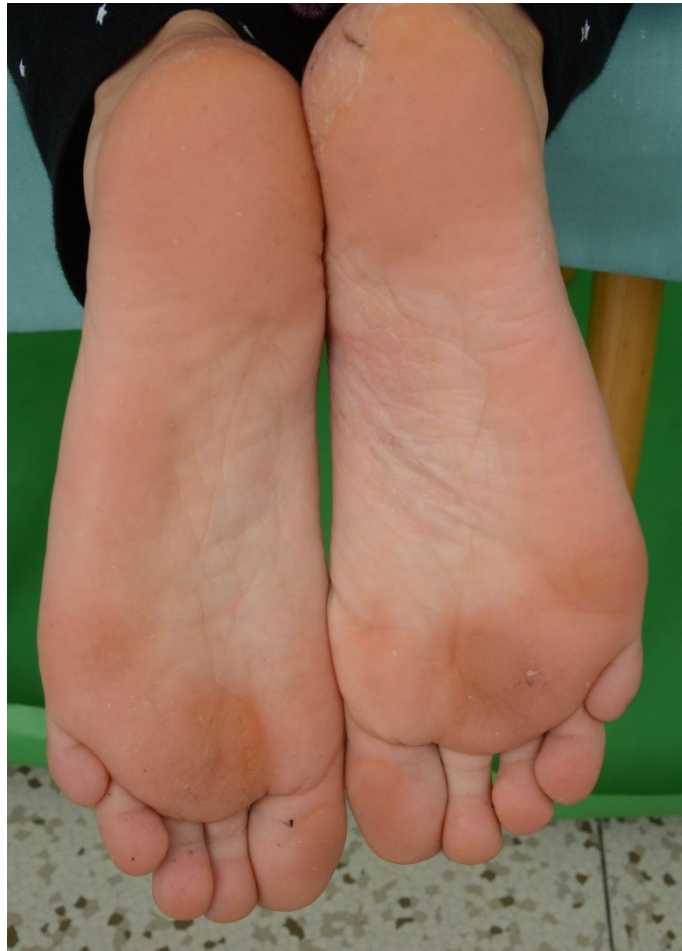Genodermatóza – Keratosis palmoplantaris punctata, AD

# Verruca vulgaris plantae



HPV 1, 2, 4, 7  
Solitární i mnohočetné

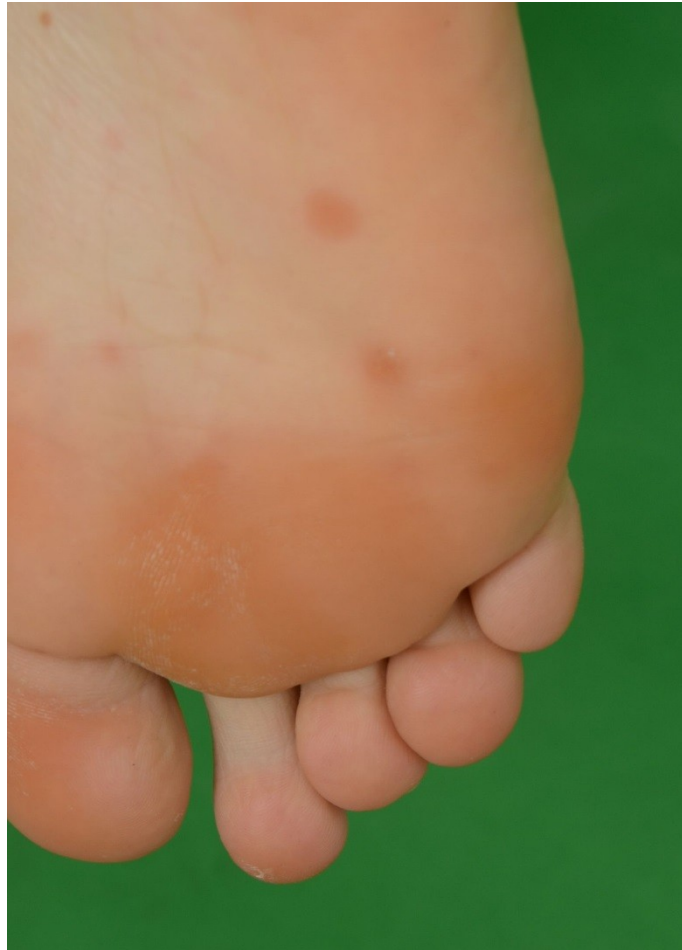# Clavus



Kuří oko, ložisková  
hyperkeratóza nad  
kloubními  
vyvýšeninami

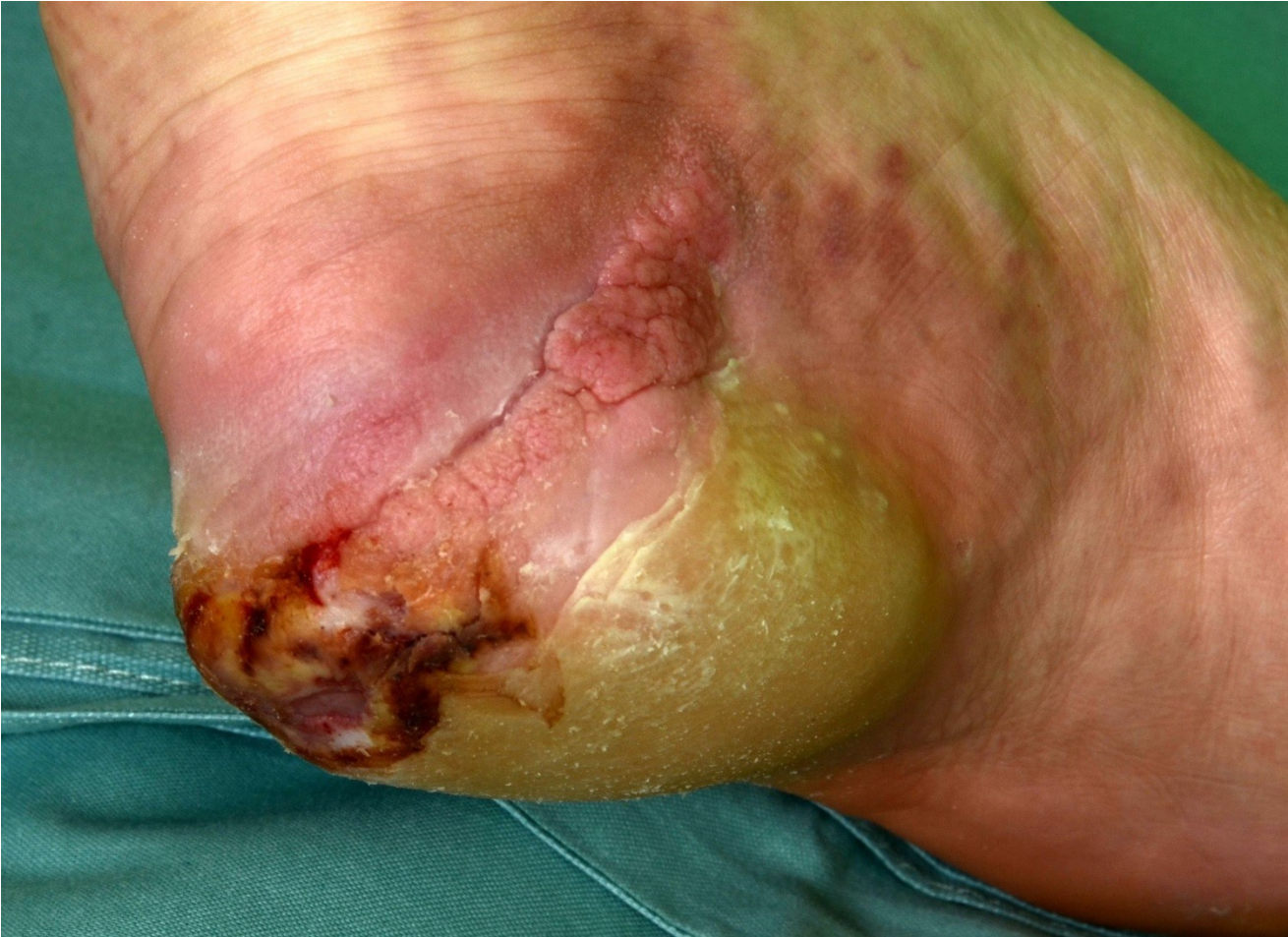

# Plantární syfilidy



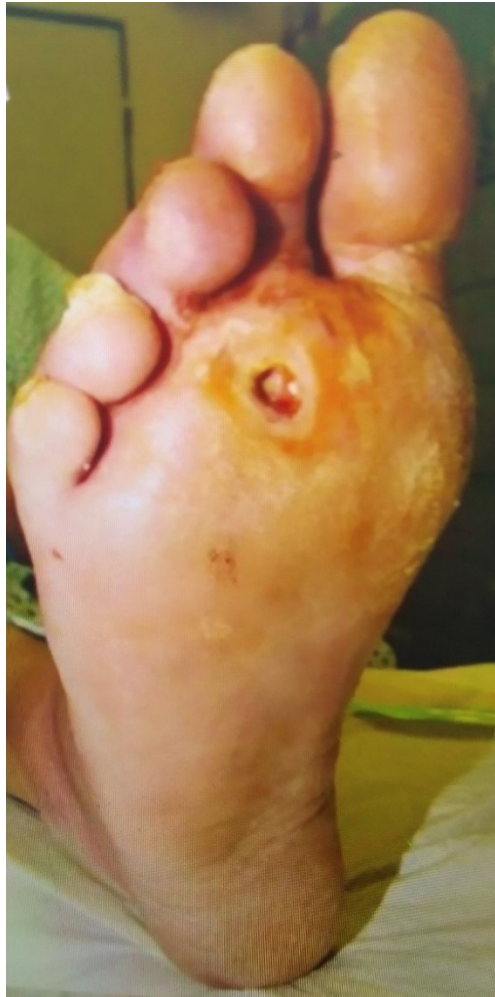Lichenoidní papuly,  
Biettův límeček,  
sérologické testy na  
lues

# Verukózní carcinom



Histopatologie,  
Epithelioma  
cuniculatum, carcinoma  
spinocellulare

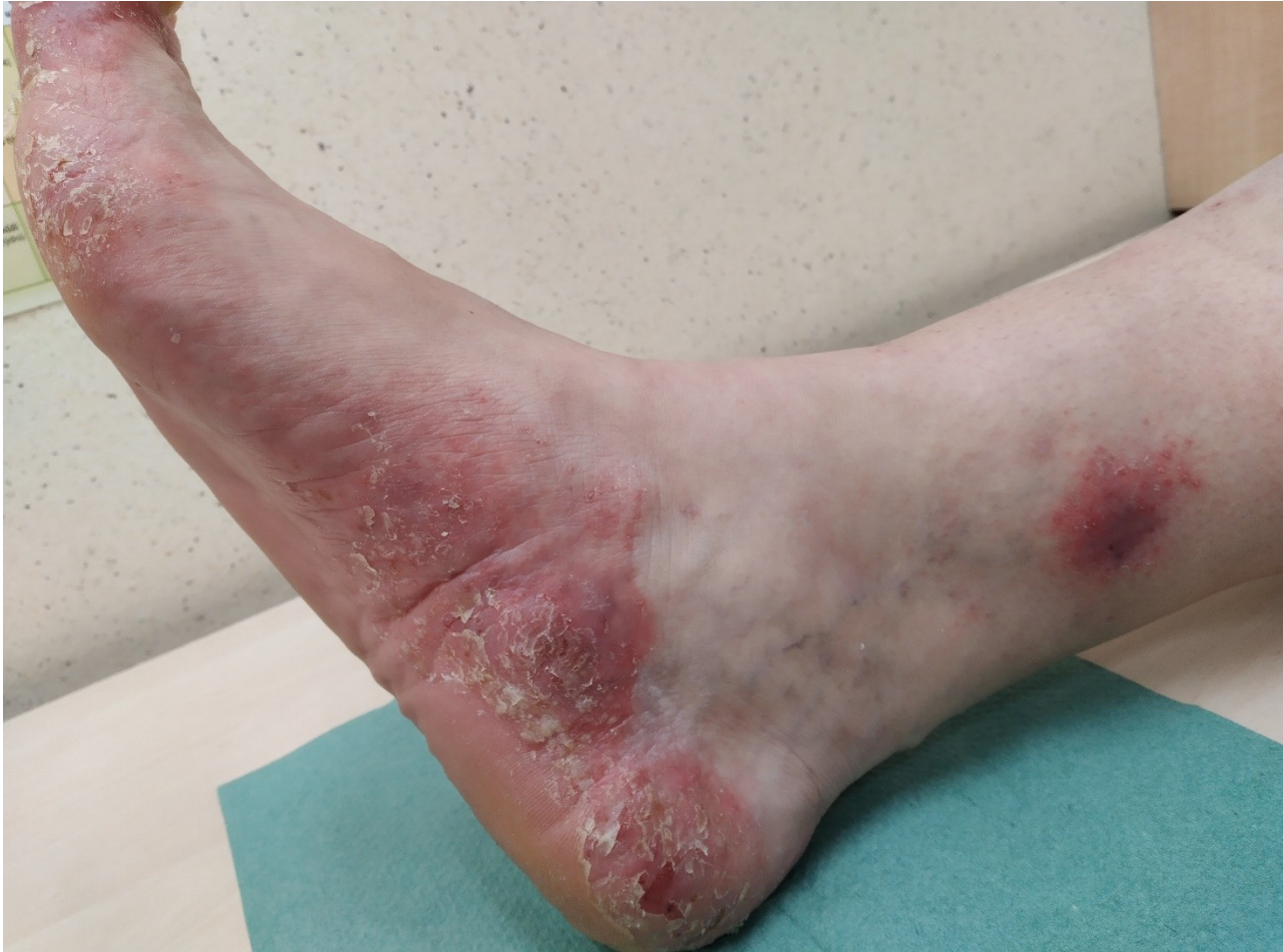# Mallum perforans

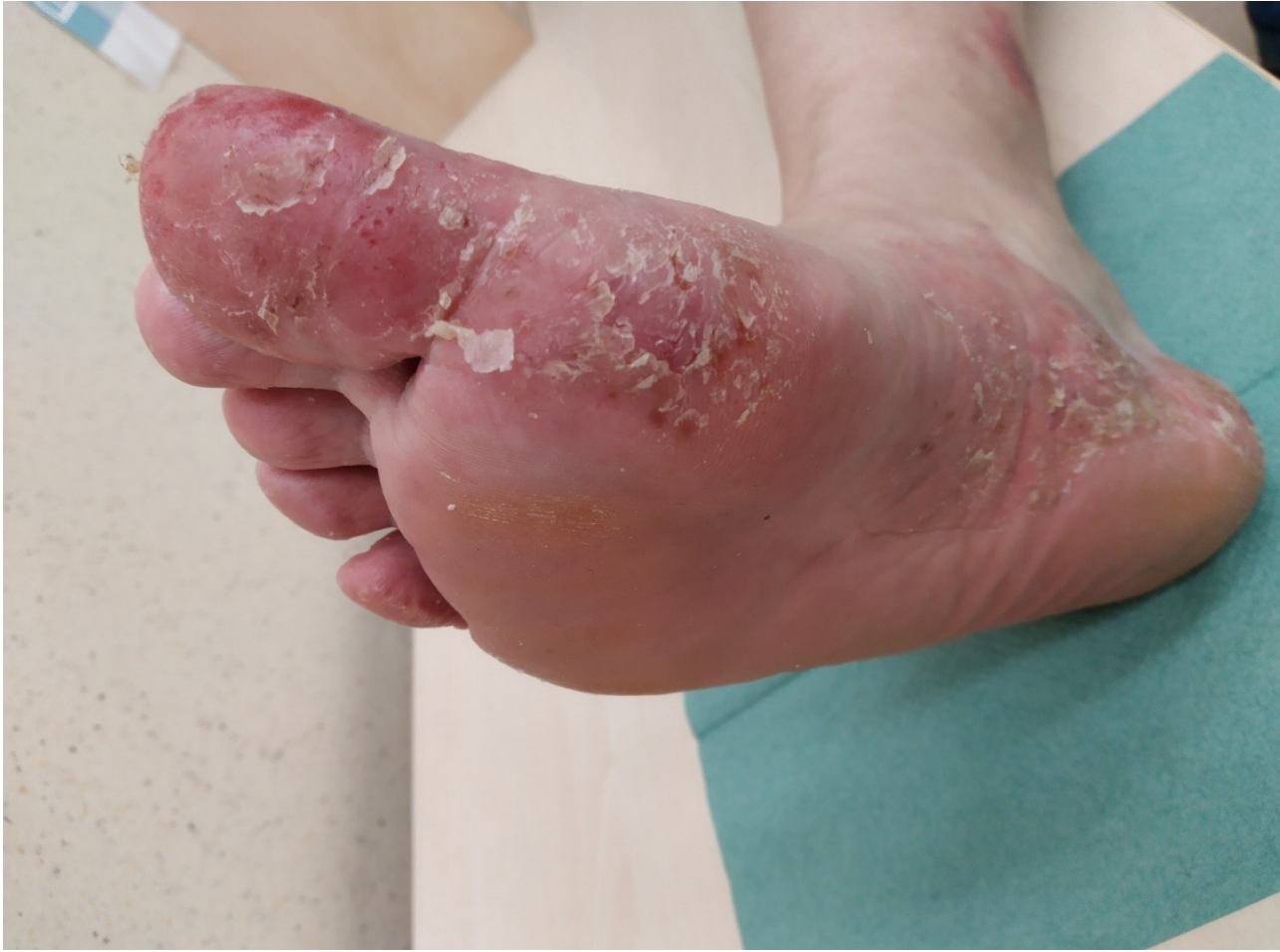

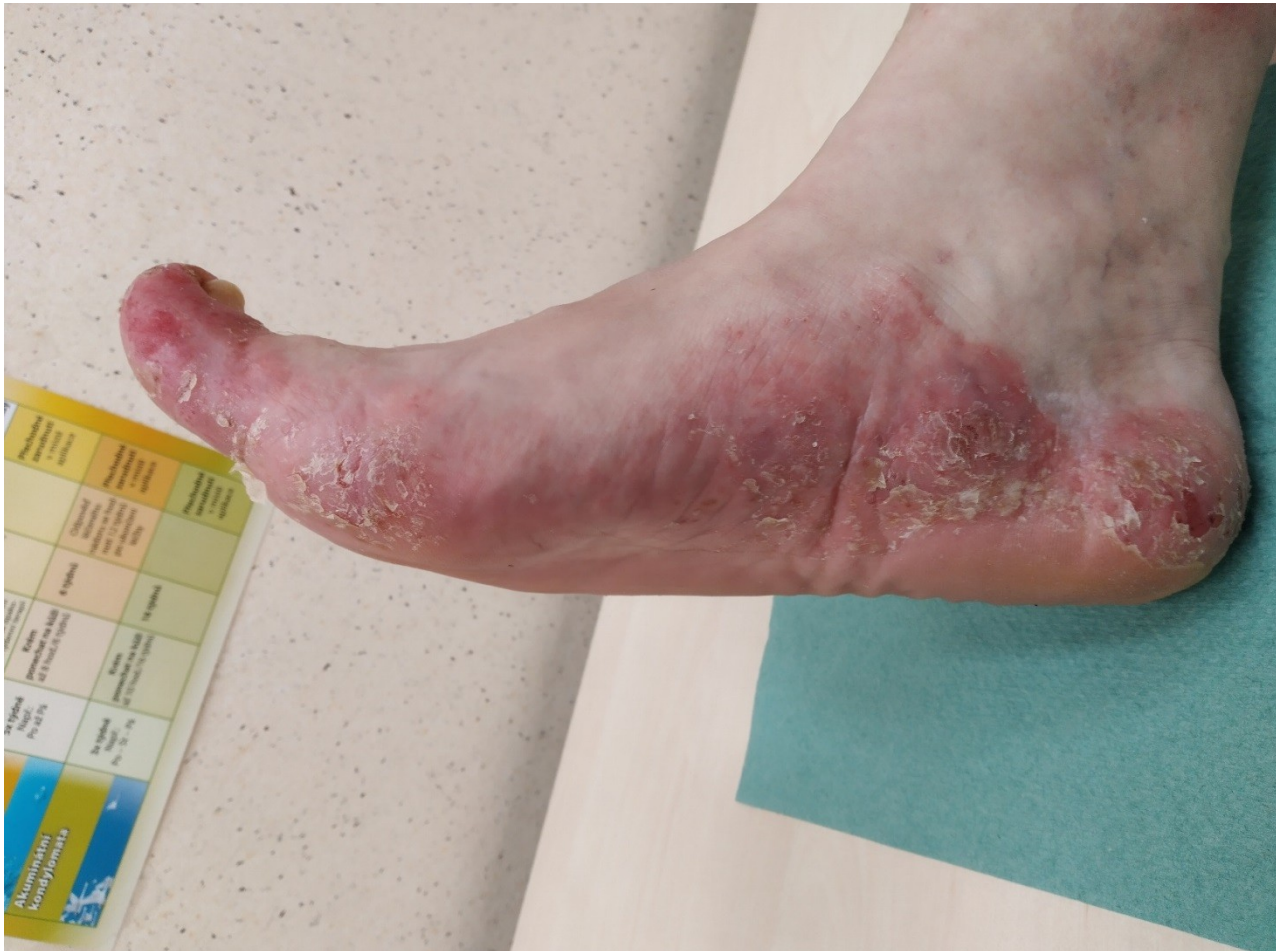Diabetes mellitus,  
špatně se hojící

# K.T., r.1985


- OA: M.Bechtěrev HLA B27 pozit, iridocyklitis OS in anam, mírná pozitivita ANA, hyperurikémie
- FA: Adalimumab od 20.8.2019 , NSA-Biofenac
- AA: 0
- Abúzus: 0
- RA: psoriáza negat
  
- NO: Asi od března 2020 tvorba terčků s deskvamací po stranách trupu, pak na ploskách a zápěstí.
- Na ploskách se opakovaně střída tvorba pustulek, pak deskvamace s erytémem.
- Šupiny na mykologii negativne. Stěr ad bact+kvasinka negat
- PE neprovedena
- Lokálně: Dermovate ung, Fucicort crm, Lipobase crm s částečným efektem
  
- Subj.: svědí, tvoří se praskliny
- Obj.: na ploskách, hranách a prstech erytémové terče s deskvamací, na prstu až mokvání a krvácení, dále na dlaních rukou erytém a deskvamace, na trupu a bérkách místy psoriaziformní numulární a gutátní terče světle červené







Ress.: Paradoxní reakce při th Adalimumab  
Pustulosis plantaris, psoriasiformní terče po těle



Ďakujem za  
pozornosť!

Obr. 10.6. Albergov  
střední část těla  
trávní na 10.6.