



Mykózy

M. Nečas

I. dermatovenerologická klinika
LF MU ve FN u sv. Anny v Brně



houby-fungi-mycetes

> 100 tis druhů, výskyt ubikvitární

třídy: Zygomycetes (pravé plísně)

Ascomycetes (vřeckovýtrusné)

Basidiomycetes (stopkovýtrusné)

Deuteromycetes (fungi imperfecti)

(patogenní pro člověka)



Fungi imperfecti

- ◆ Dermatofyty (vláknité houby)
- ◆ Kvasinky (rody kvasinka, kryptokok)
- ◆ Dimorfní houby (hluboké mykózy)
- ◆ Oportunní houby (aspergillus aj.)



názvosloví

- ◆ Mykóza = jakákoli plísňová infekce,
vč. kvasinkové, hlubokých mykóz

>

- ◆ Tinea = dermatofytóza

>

- ◆ Trichofycie, epidermofycie, mikrosporie



I. Dermatofytózy

- ◆ Antropofilní: *T. rubrum*, *T. interdigitale*, *T. violaceum*
T. tonsurans, *T. schoenleinii*
Microsporum audouinii
Epidermophyton floccosum
- ◆ Zoofilní : *T. verrucosum*, *mentagrophytes*, *equinum*
Microsporum canis, *persicolor*, *nanum*
- ◆ Geofilní: *T. ajelloi*, *terrestre*
Microsporum gypseum

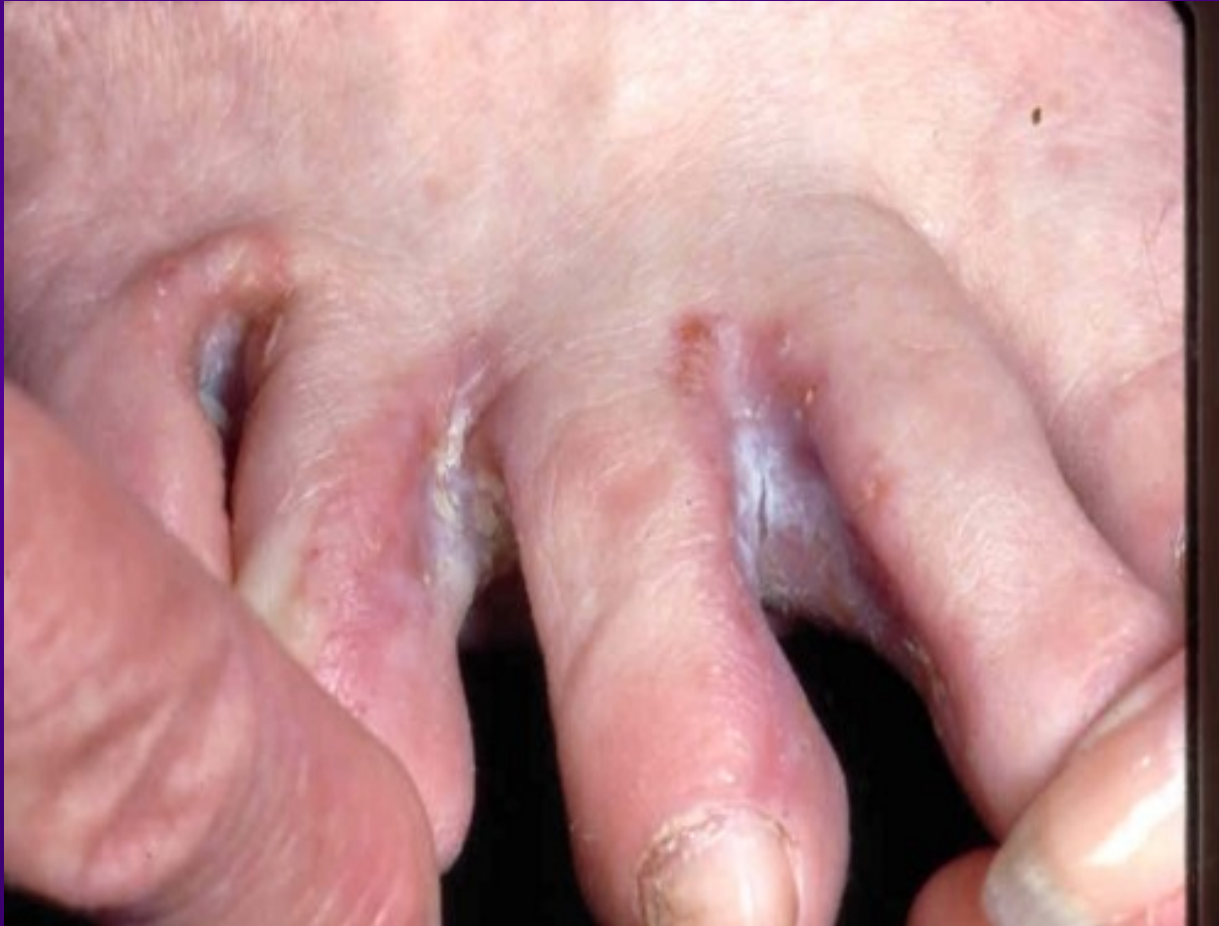

Tinea pedis

- ◆ etiol: nejč. *Trichophyton rubrum*
T. interdigitale
- ◆ klinické formy: interdigitální
hyperkeratotická
dyshidrotická

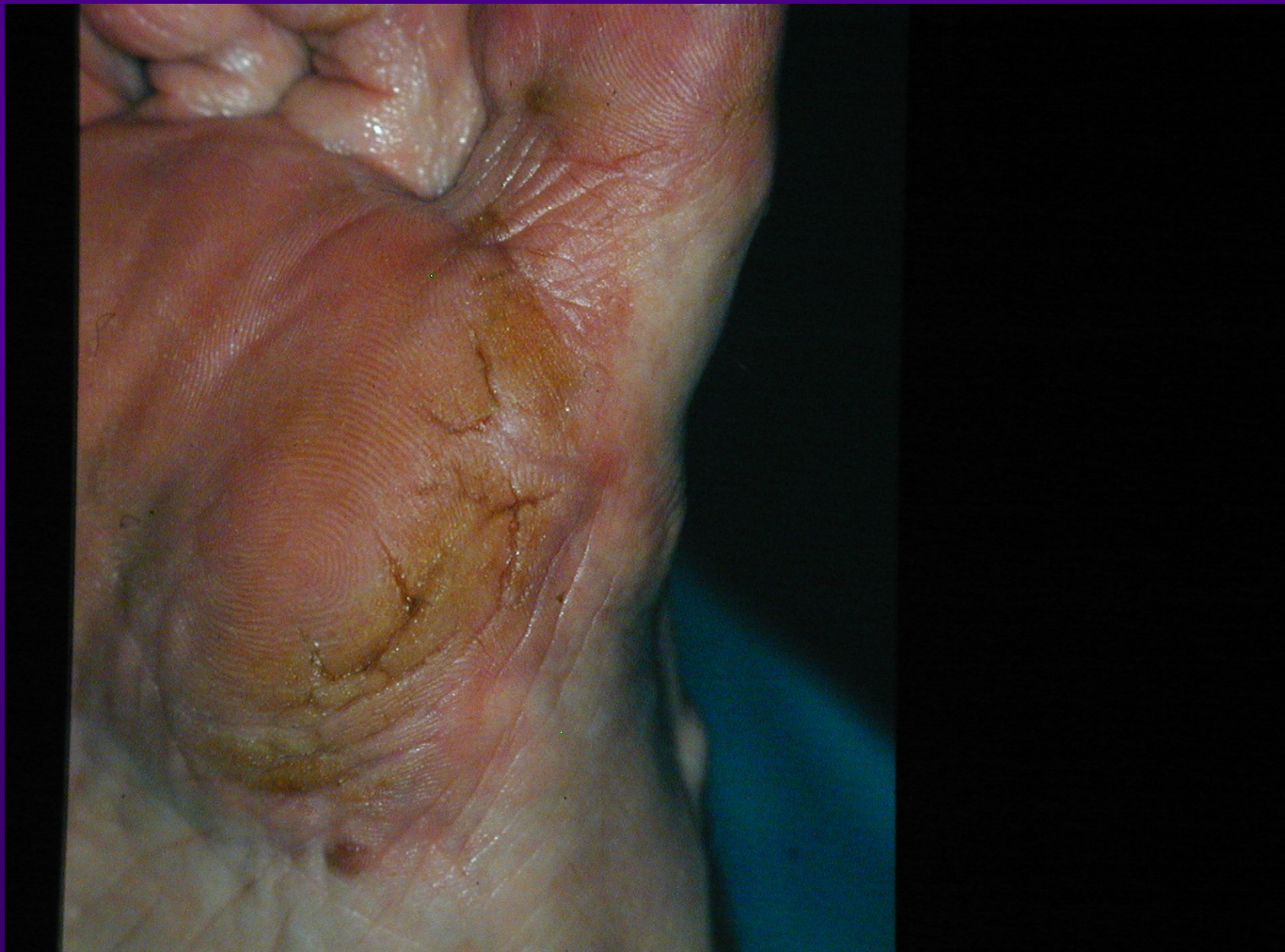

forma interdigitální





*forma hyperkeratotická
a dyshidrotická*





Tinea unguium-onychomycosis

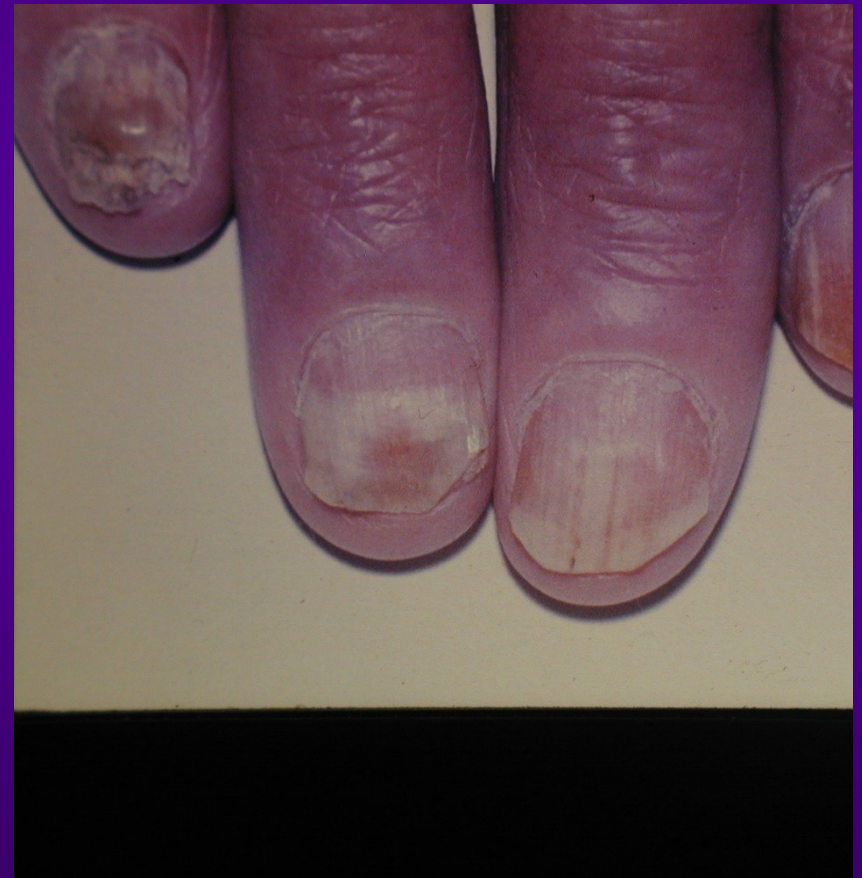◆ etiol.:


T.rubrum

T.interdigitale

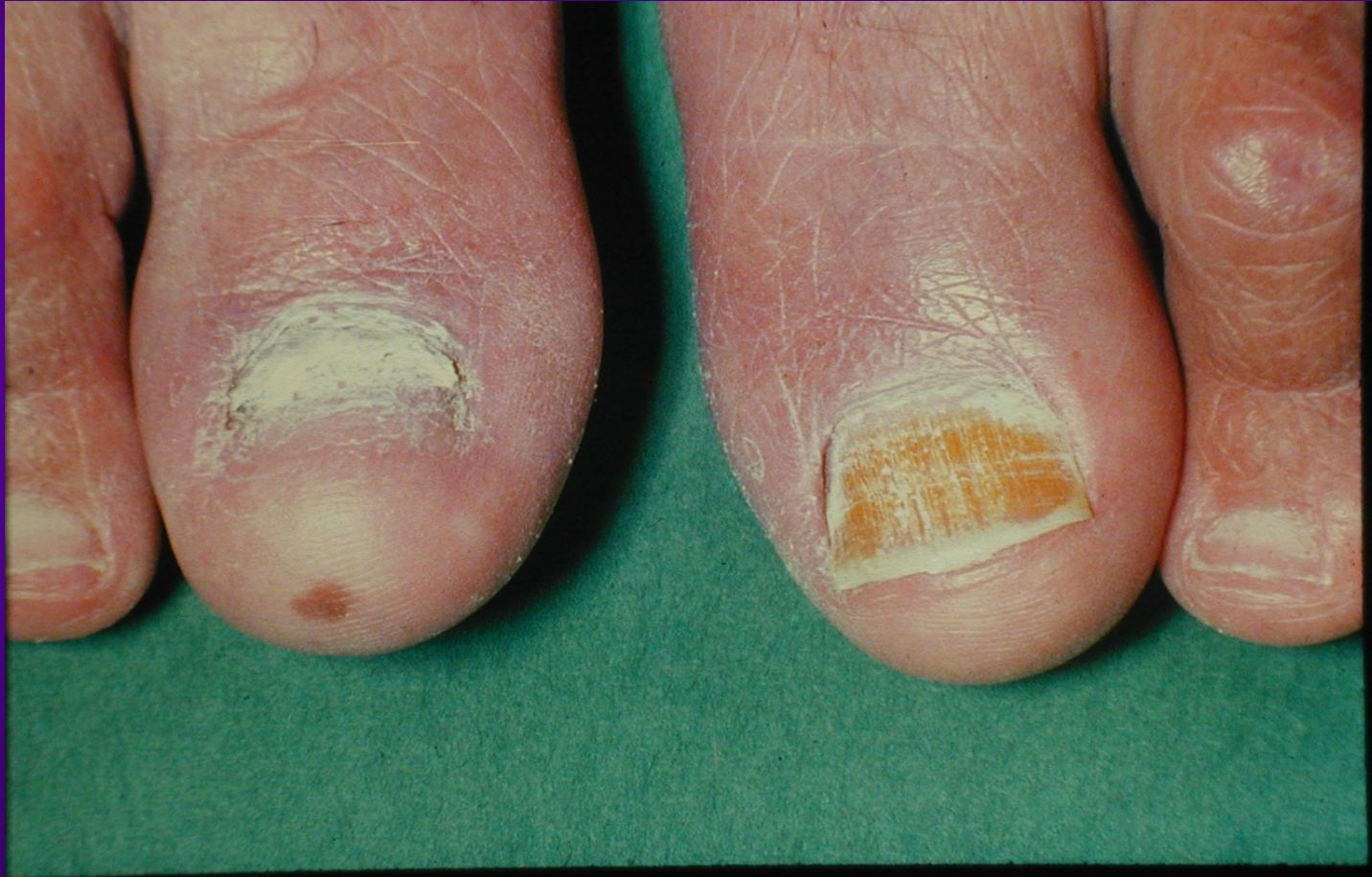Epidermophyton

floccosum



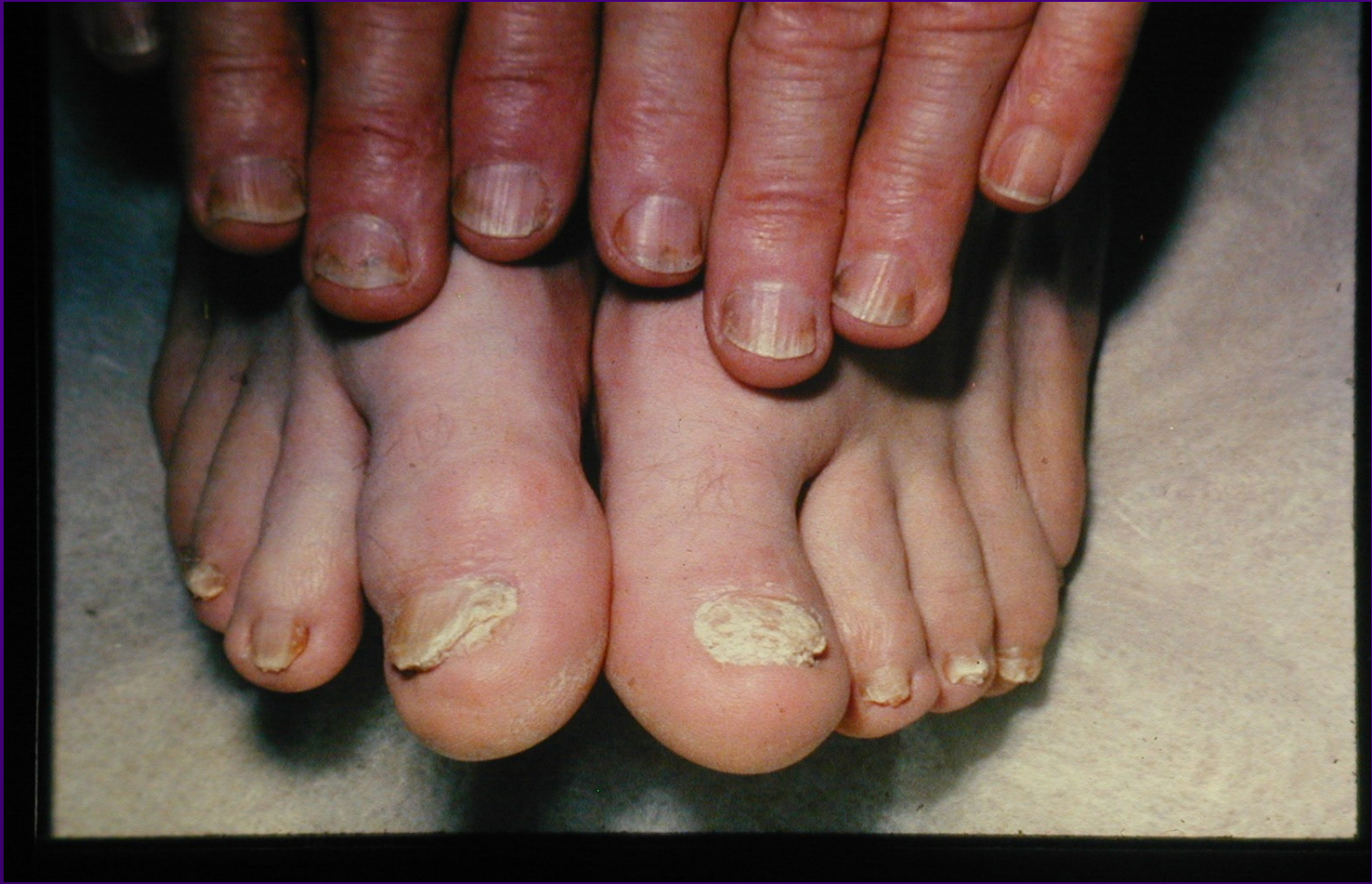

Tinea unguium-onychomycosis



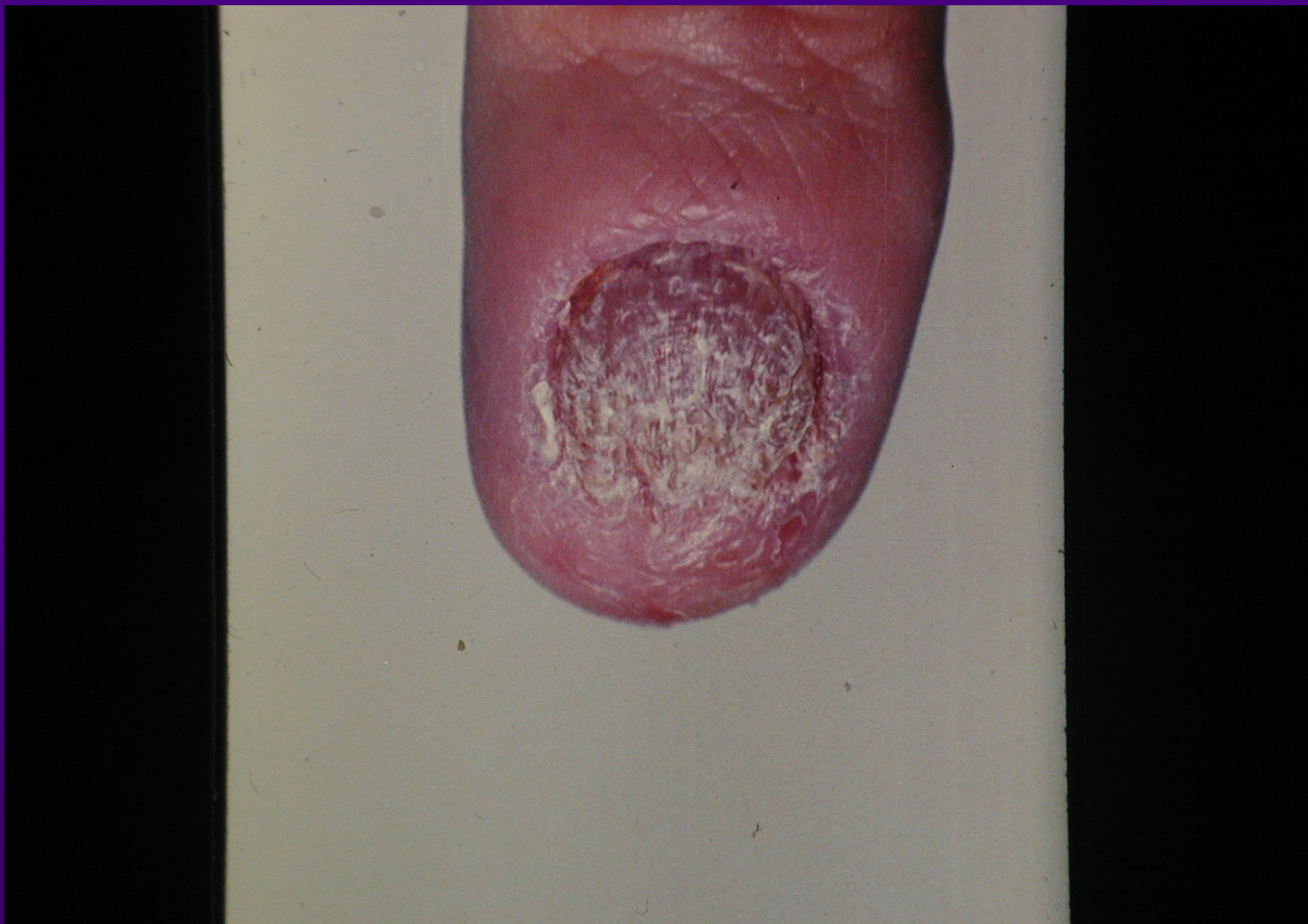

Tinea unguium-onychomycosis



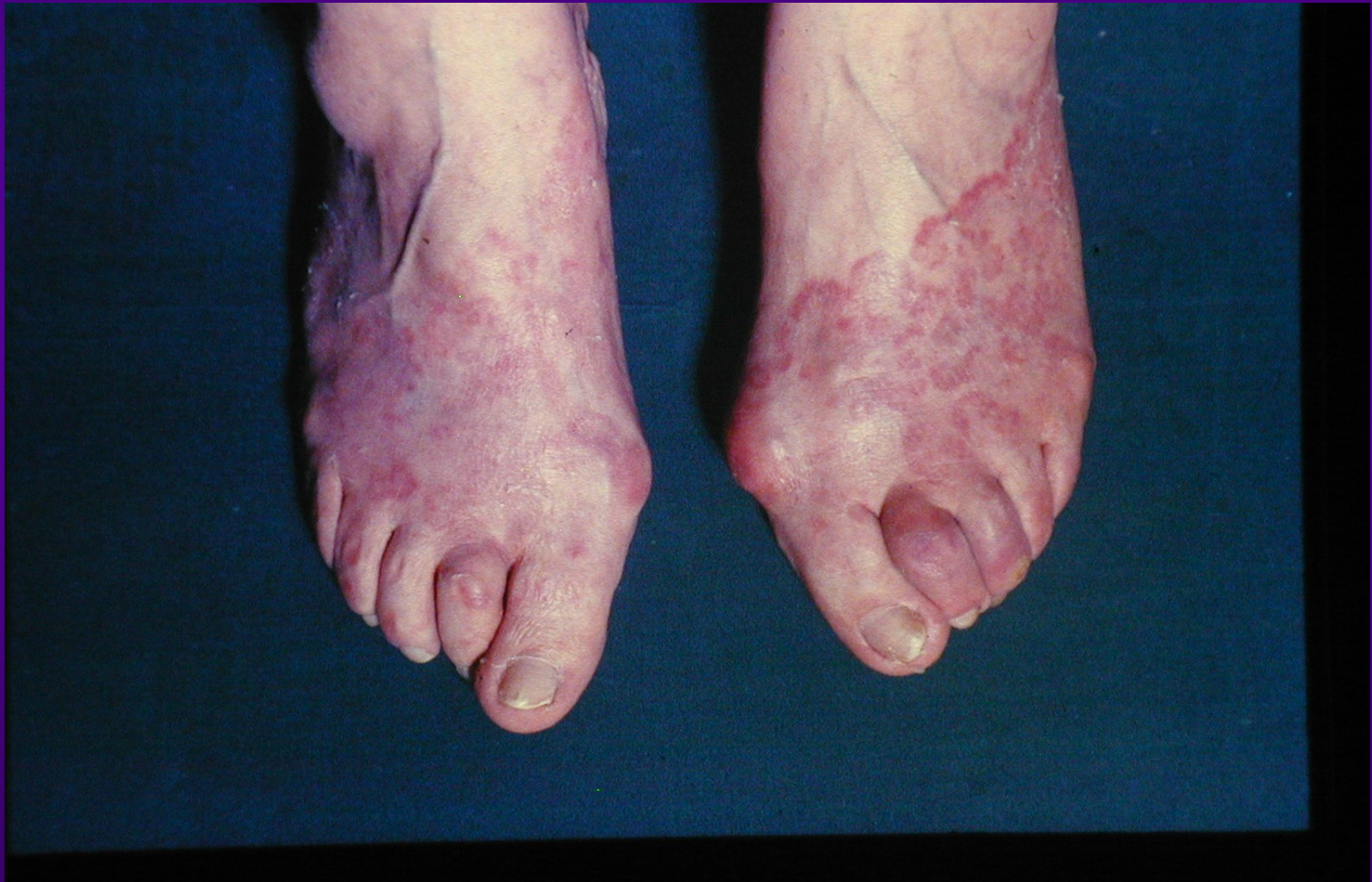

Tinea unguium-onychomycosis





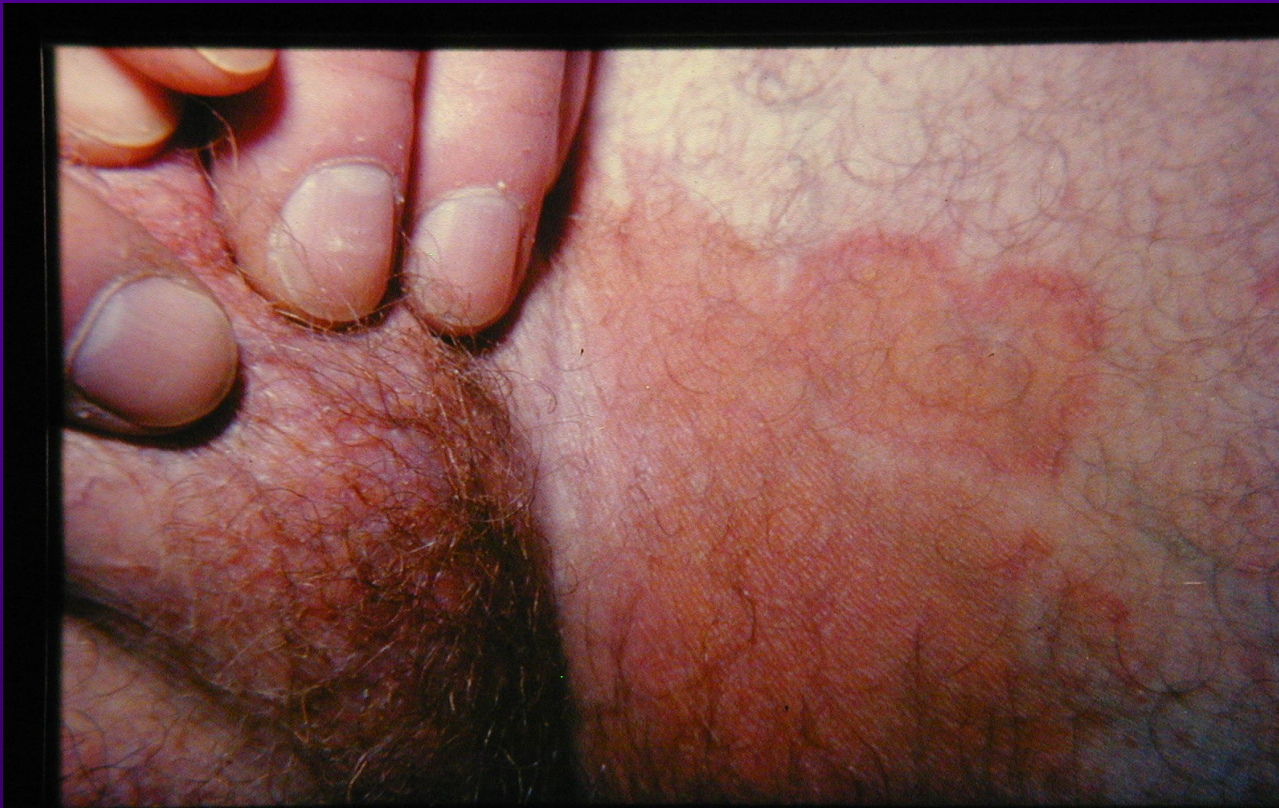Tinea unguium-onychomycosis





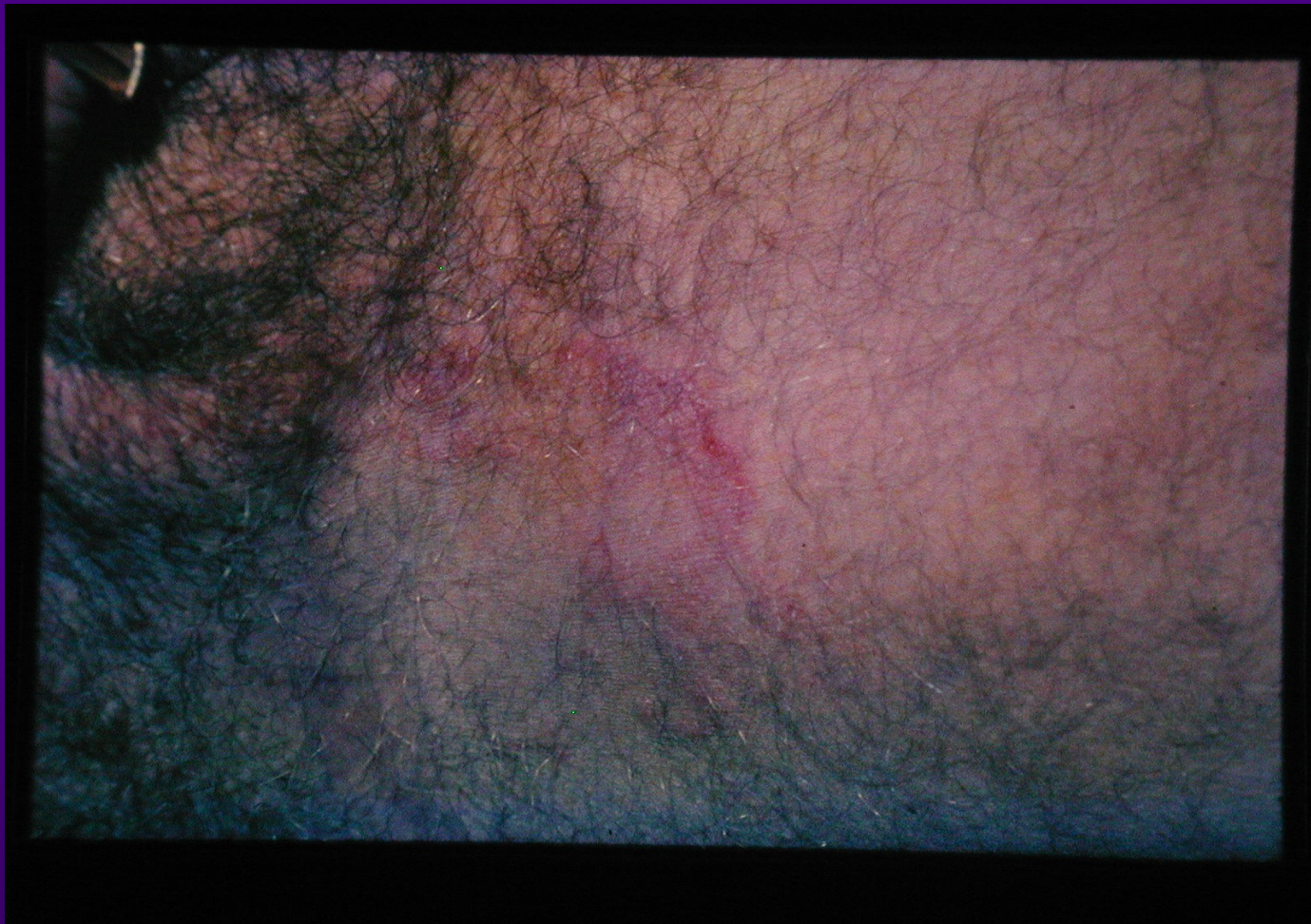
Tinea inguinalis

- ◆ Etiol: *E. floccosum*, *T. rubrum*, *T. interdig.*





Tinea inguinalis





Tinea manum

◆ etiol: *T. rubrum*

T. interdigitale

E. floccosum



T. verrucosum

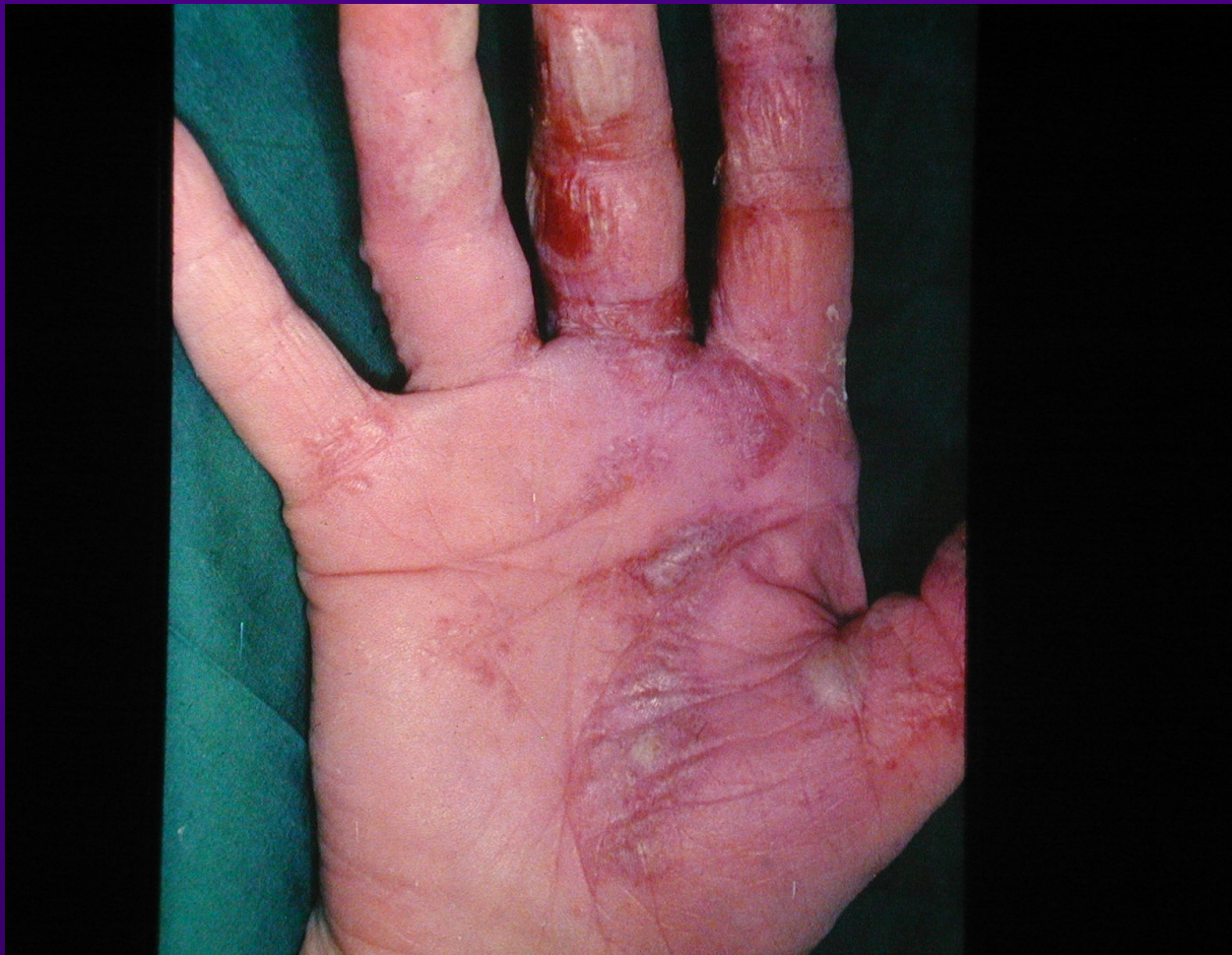◆ formy: hyperkeratotická


dyshidrotická

erythemoskvamozní

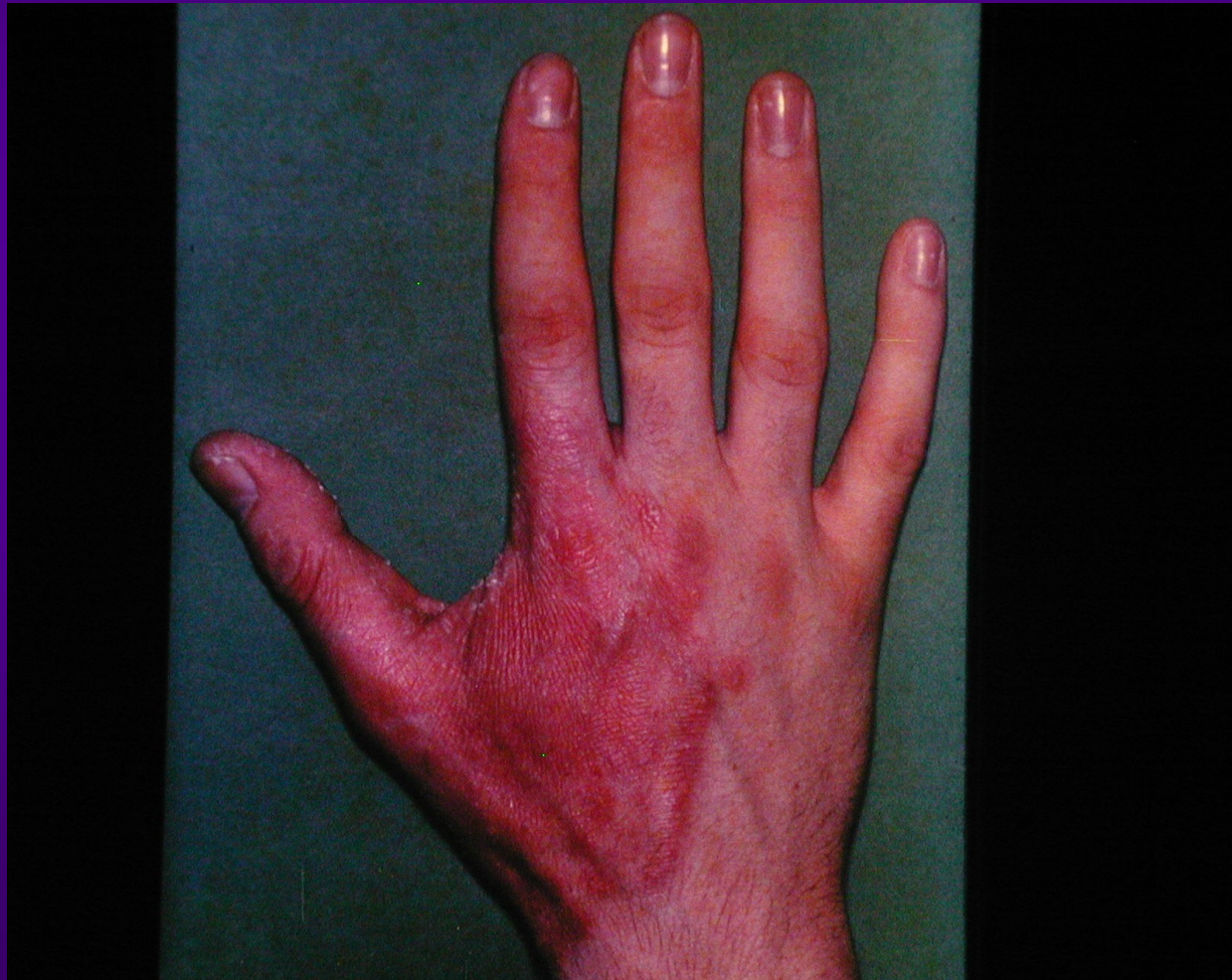

Tinea manum-dyshidrotická forma





*Tinea manum erythemoskvamozní
forma*



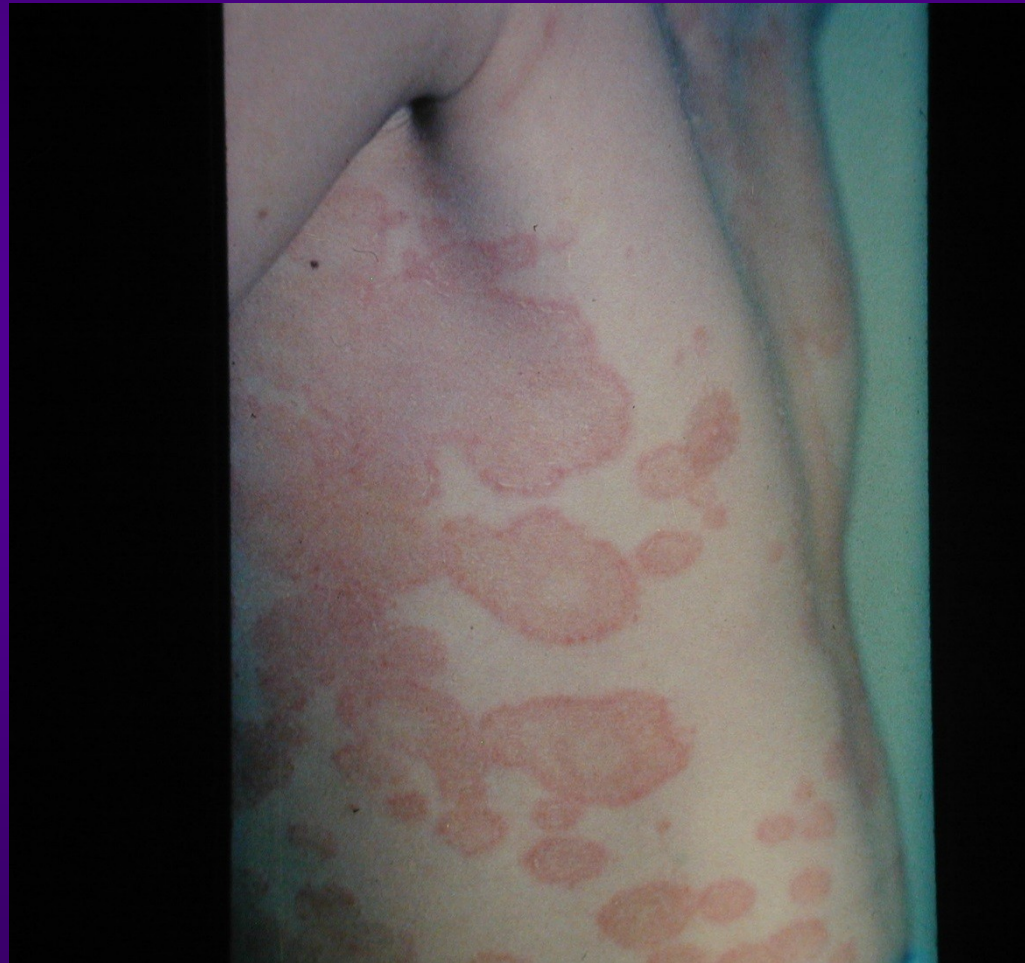


Tinea corporis

- ◆ *T. verrucosum*
- ◆ *T. mentagrophytes*
- ◆ *M. canis*

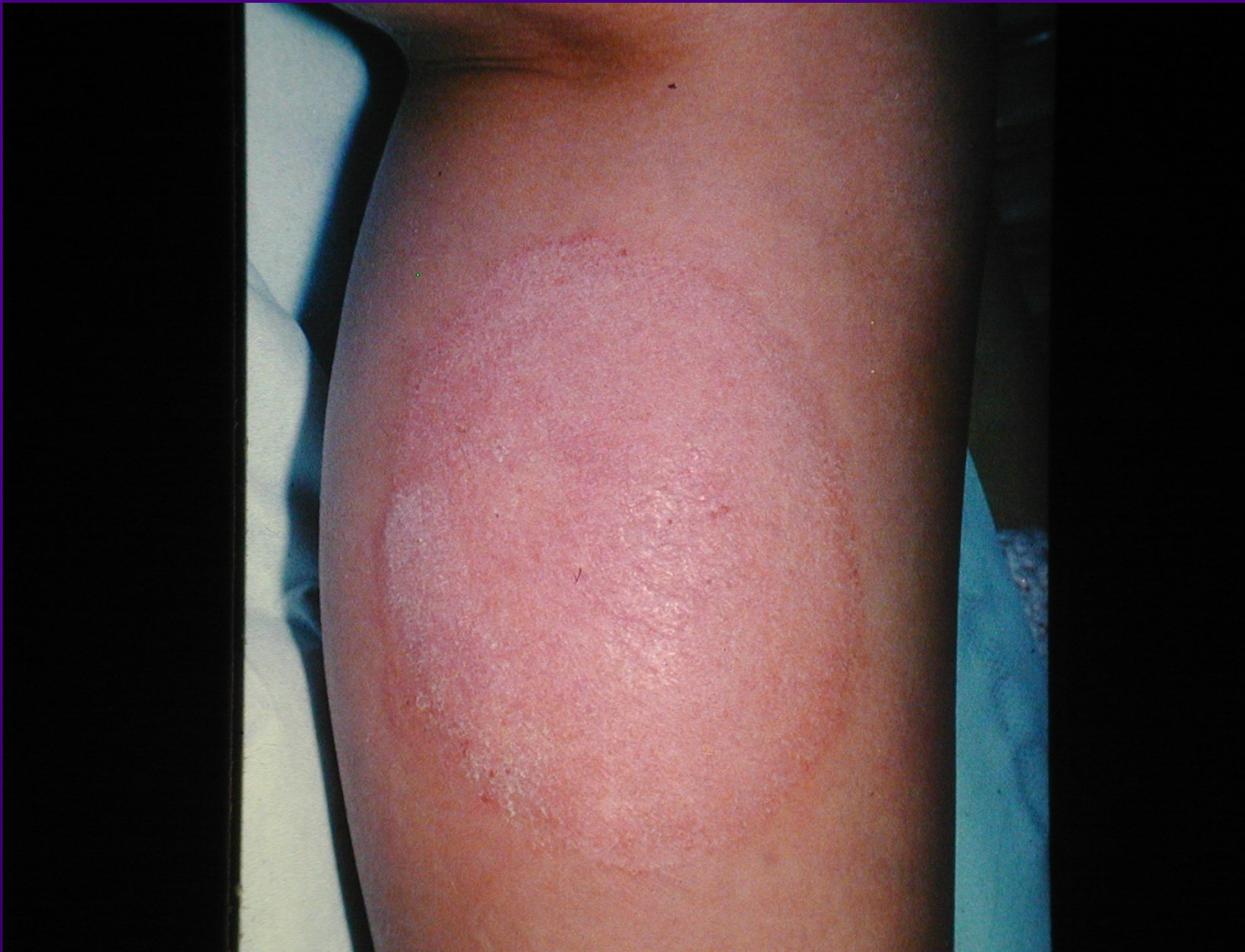

- ◆ *T. rubrum*
- ◆ *E. floccosum*



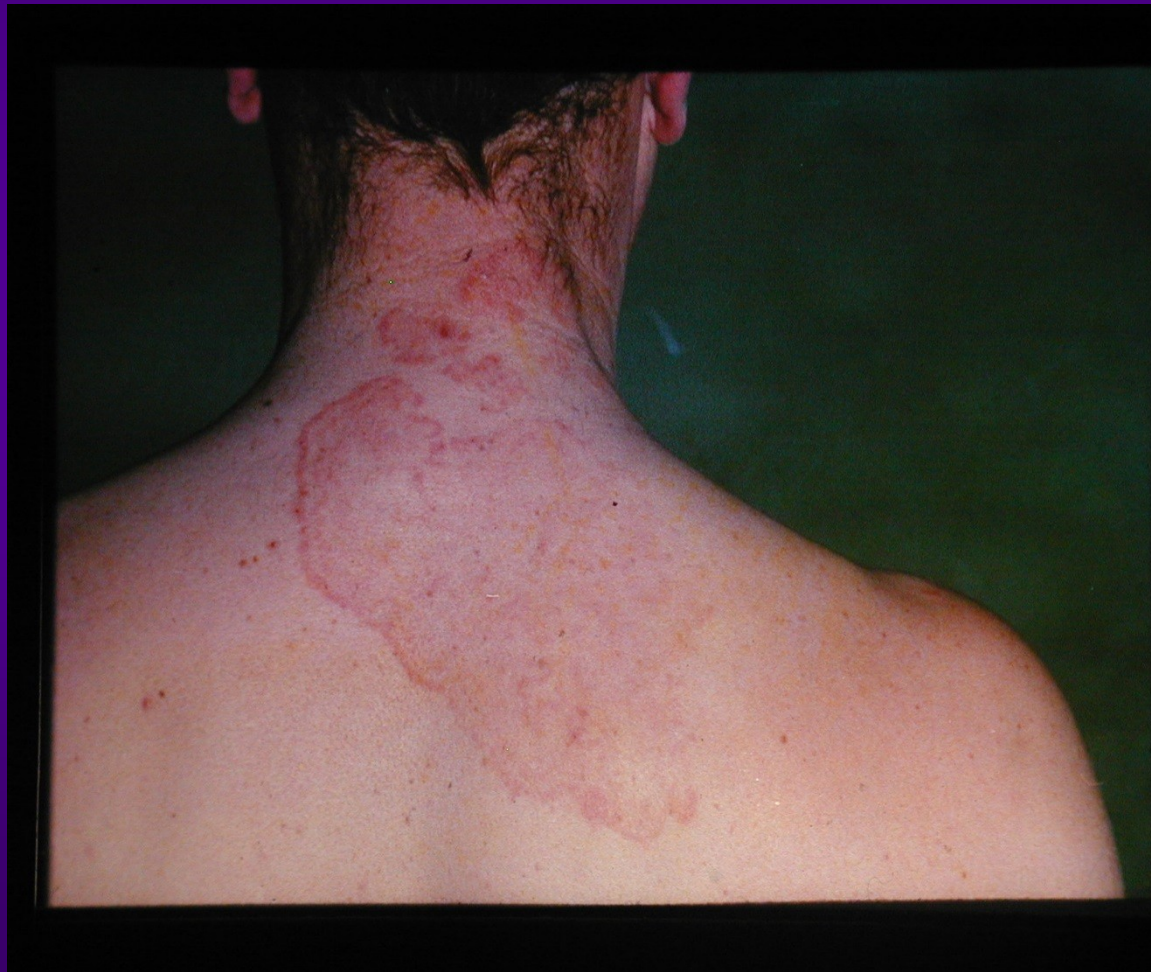

Tinea corporis -superficialis



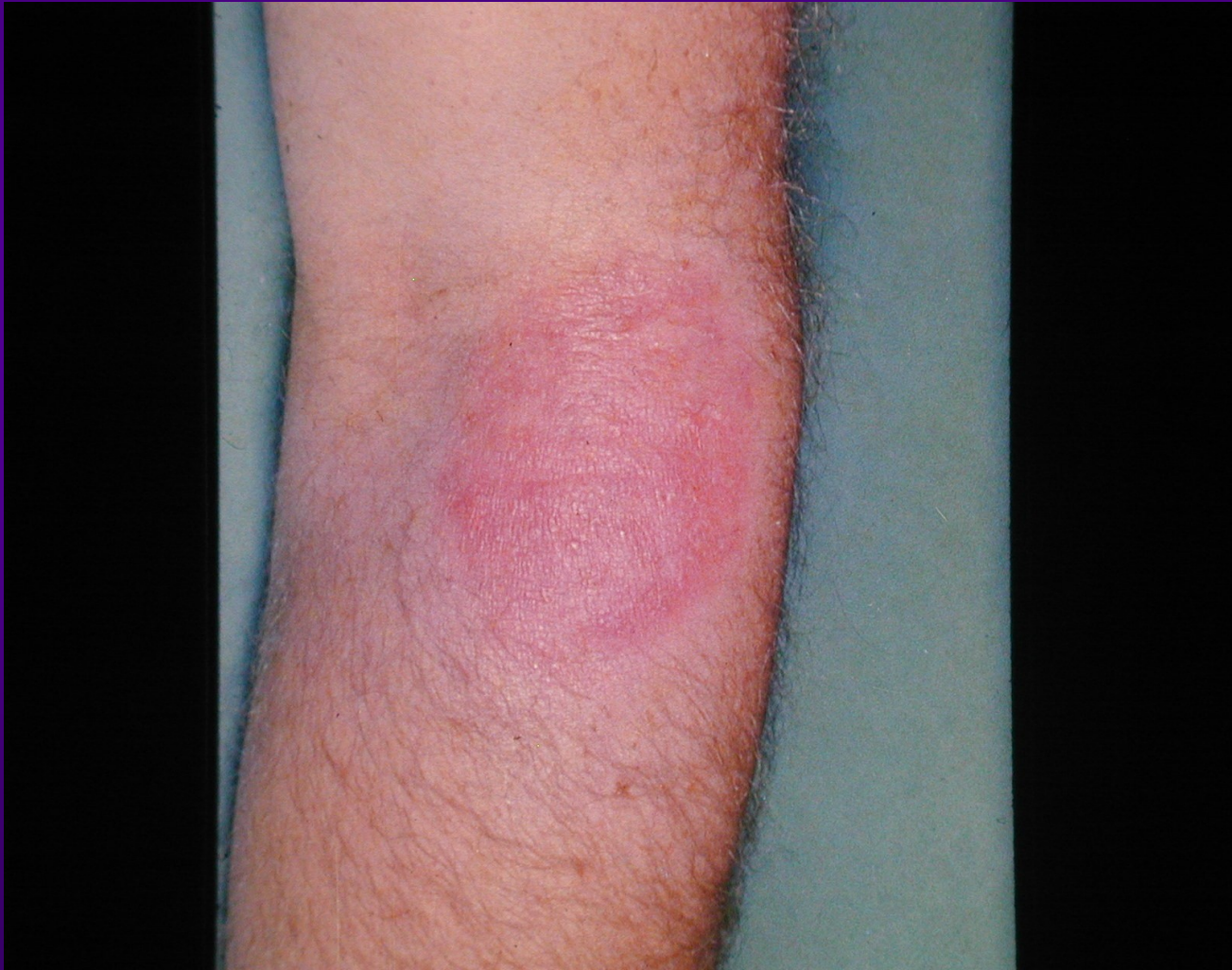


Tinea corporis - erythemoskvamozní





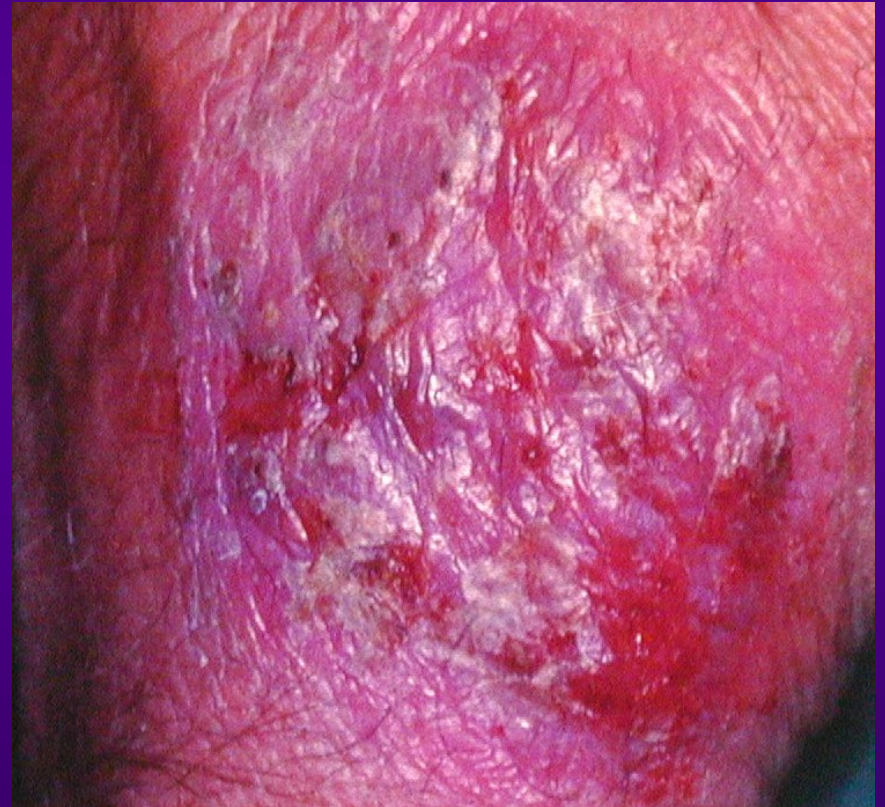Tinea corporis erythemovesikulozní





Tinea corporis - profunda

- ◆ *T. verucosum*
- ◆ *T. mentagrophytes*

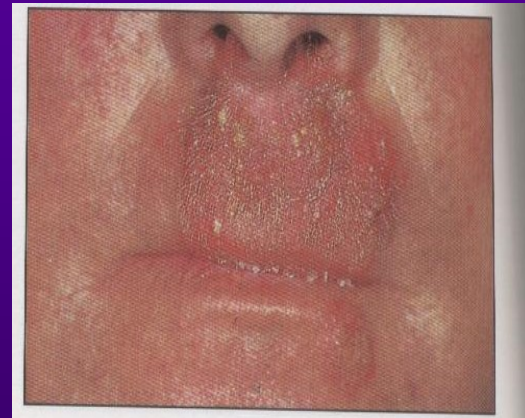
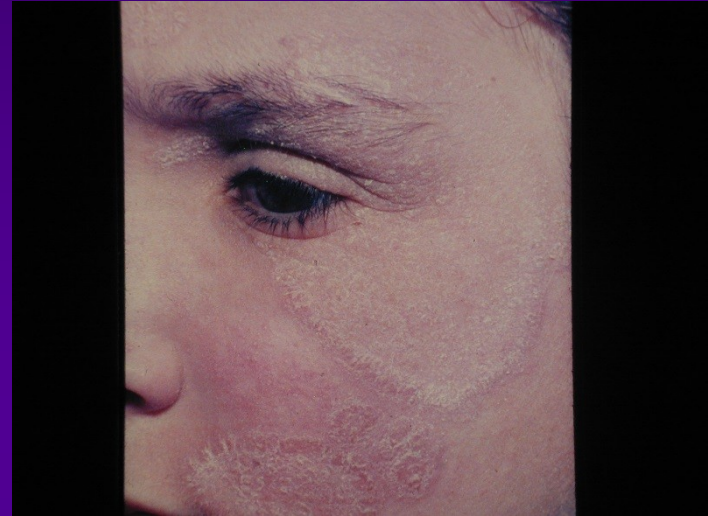



Tinea faciei

- ◆ M. canis
- ◆ T. verrucosum
- ◆ T. mentagrophytes

Ddg: atop. ekzém
sebor. dermatitida
CDE



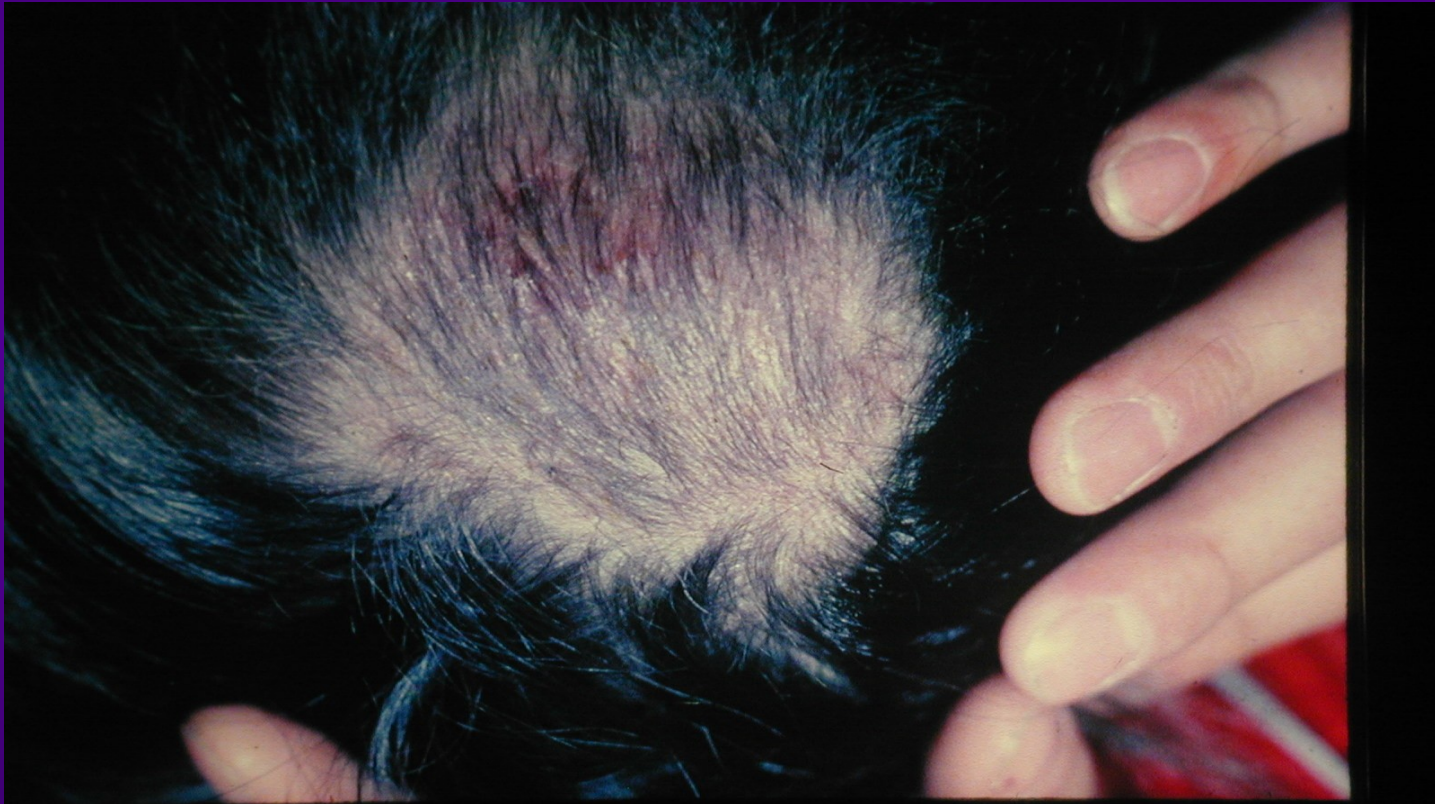

Tinea capitis

- ◆ etiol: rody *Trichophyton* (ecto/endothrix)
Microsporum (ectothrix)
- ◆ klinické formy: superficiální
(nezánětlivá)
profunda (zánětlivá) -
Kerion Celsi
favus

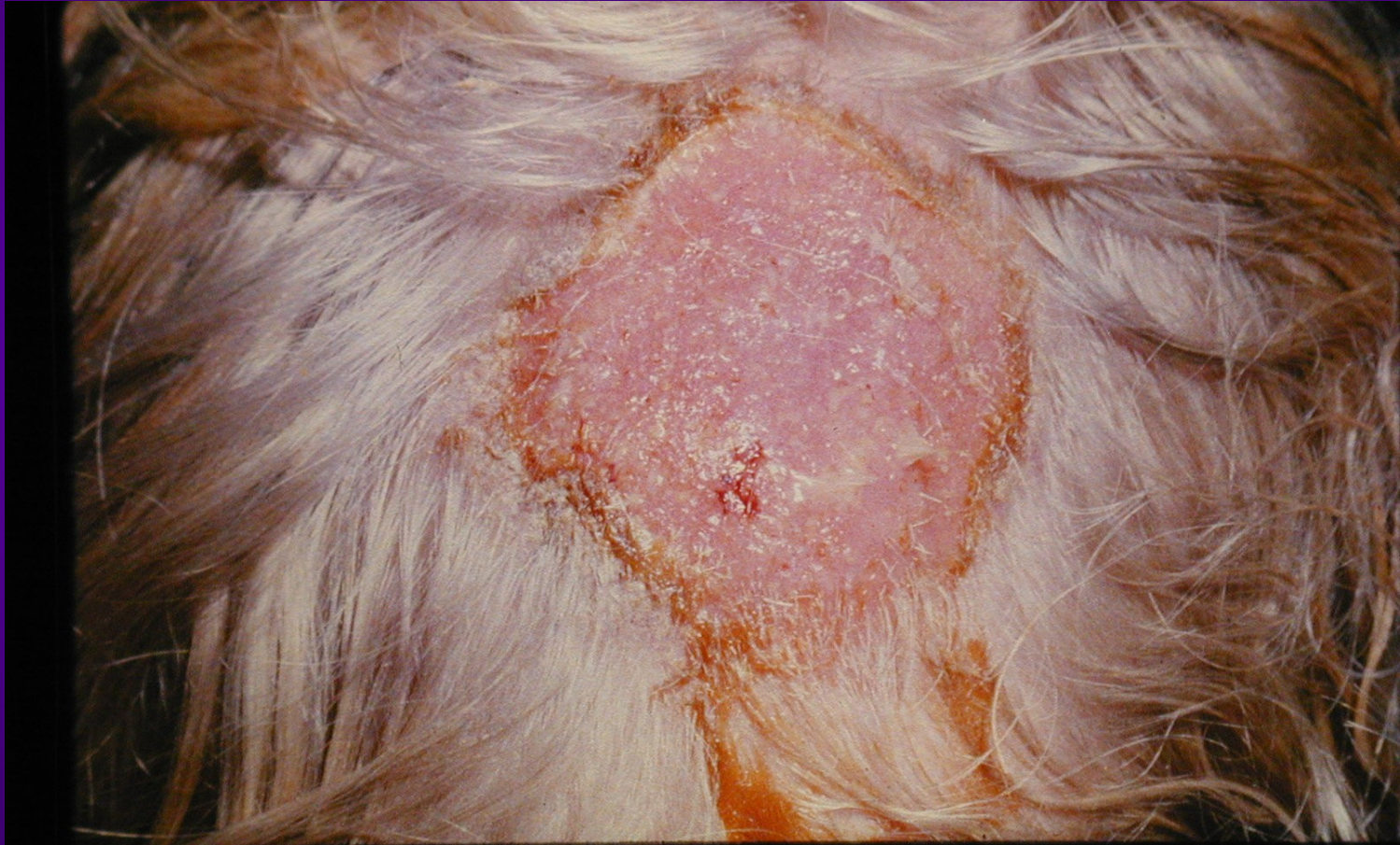

Tinea capitis - superficialis



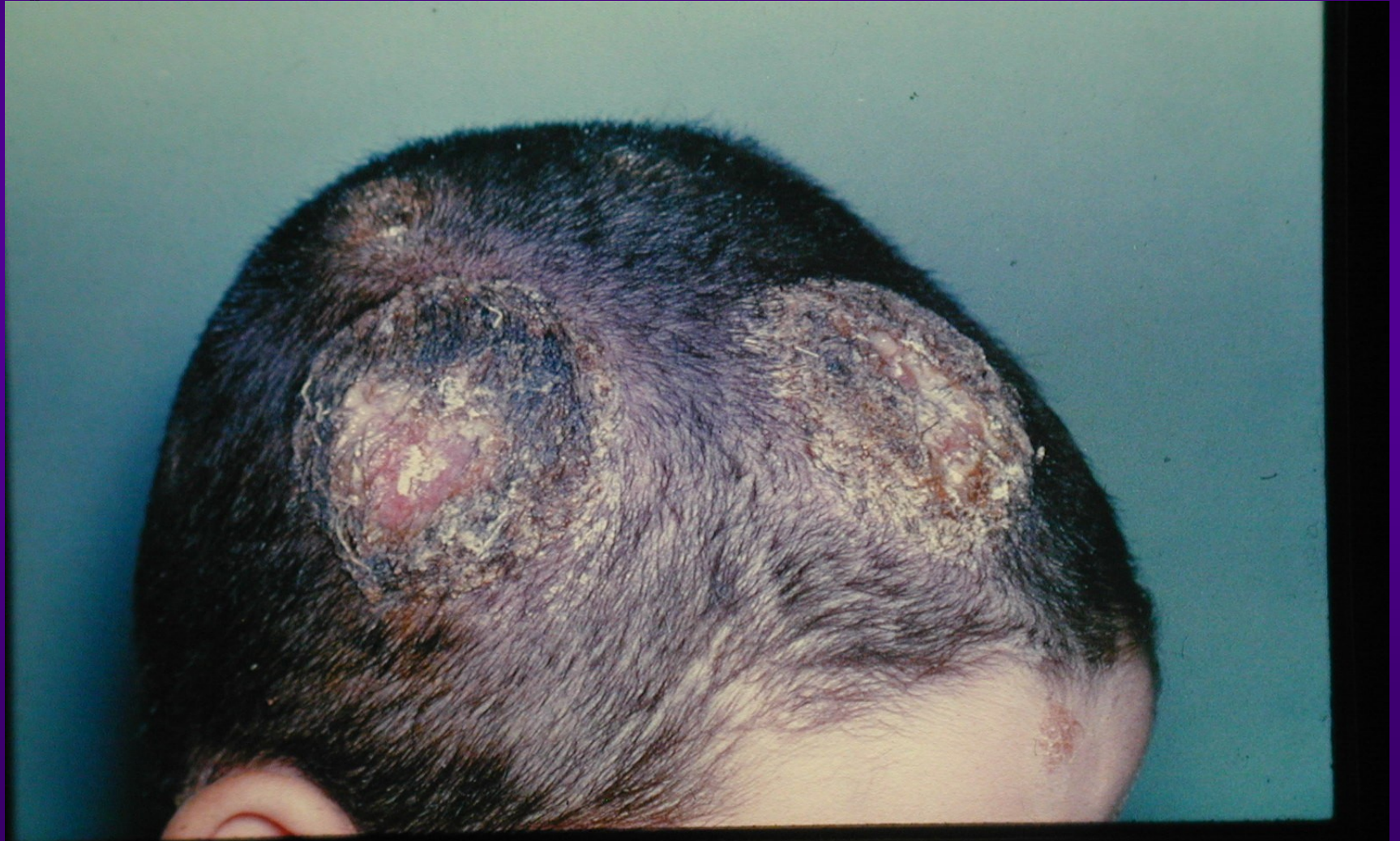

Tinea capitis - profunda





Tinea capitis - profunda



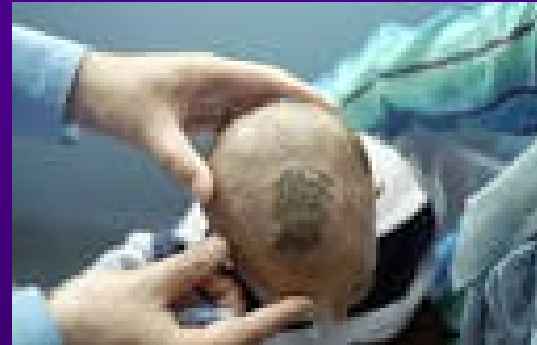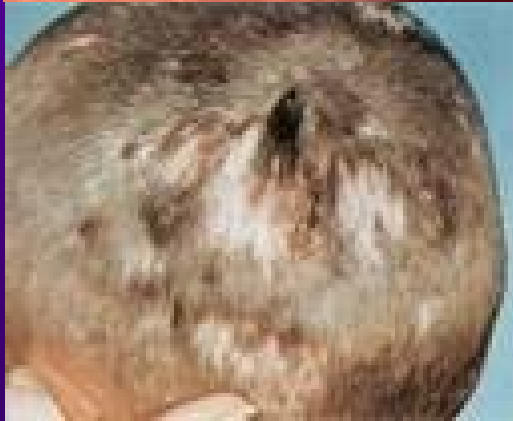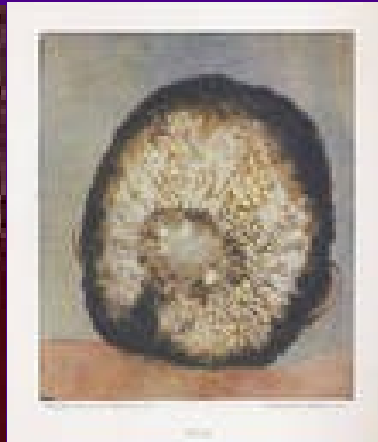


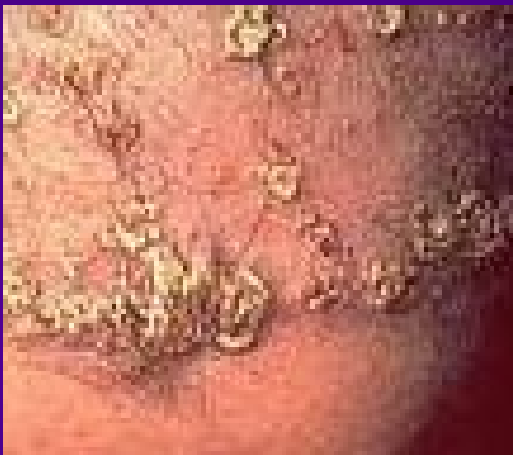Tinea capitis - favus

- ◆ etiol: *Trichophyton Schoenleinii*
- ◆ nejčastější u dětí
- ◆ u nás ojediněle, hl. Středomoří, bl. Východ
- ◆ scutulum-žlutavý miskovitý útvar
- ◆ spleť vláken a spór, páchne myšinou
- ◆ vzácně i na volné kůži či na nehtech



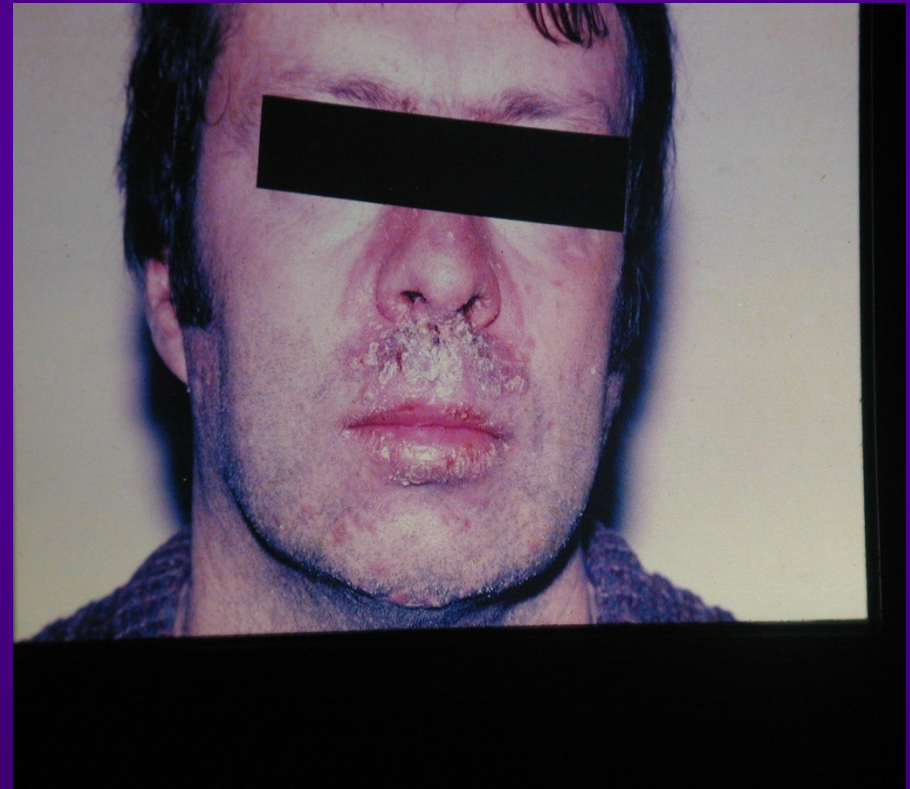Tinea capitis - favus





Tinea barbae (sycosis barbae parasitaria)

- ◆ Etiol.: *T.verrucosum*
M.canis
- ◆ Klin: folikulitida
infiltráty,noduly
- ◆ Ddg: sycosis barbae
nonparasitaria
(staphylogenes)

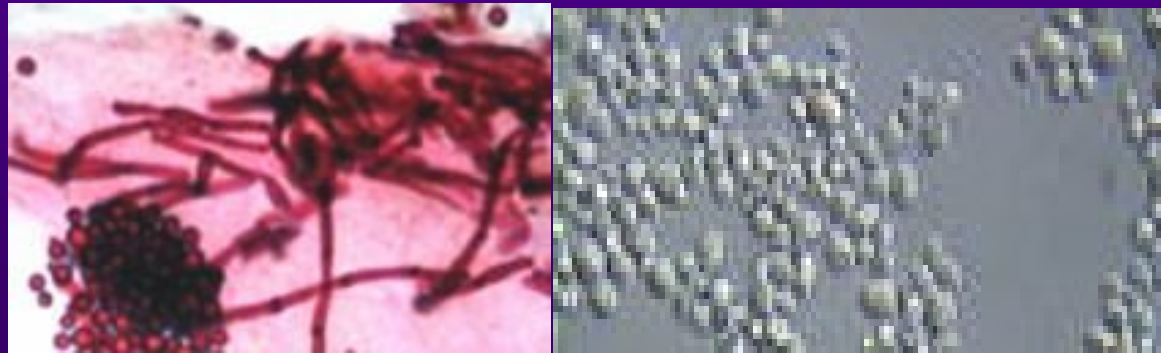




II. Dimorfní plísně

Malassezia furfur: --> pityriasis versicolor

- ◆ dimorfismus malassezií: vytváří hyfy i okrouhlé/oválné kvasinkové formy
- ◆ Lipofilní kvasinky, součást normální rezidentní kožní flóry zejm. v seboroické predilekci
- ◆ Vzhledem k defektu syntézy lipidů jsou odkázány na jejich přísun zvenčí





Malassezie

◆ 13 druhů v rámci rodu *Malassezia*:

M. furfur (dříve *Pityrosporum ovale*,
orbiculare) – *pityriasis versicolor*

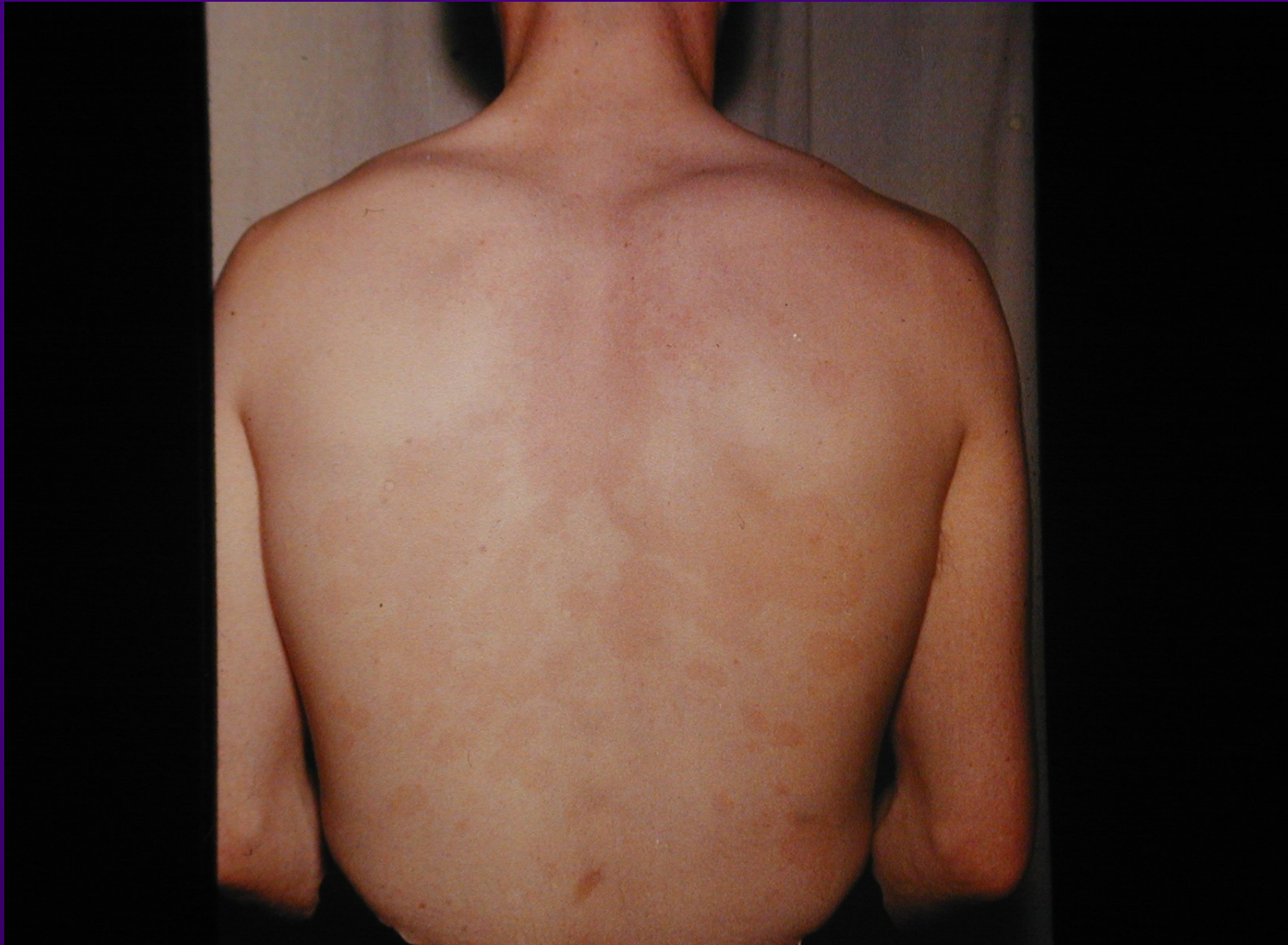
M. pachydermalis, *M. sympodialis* - S.D.

M. sympodialis, *M. obtusa* - A.D.

M. globosa, *restricta*, *sloofiae*....



Pityriasis versicolor




◆ Postihující epidermis, patogen

Malassezia furfur (lipofilní organismus)

◆ Teplé a vlhké prostředí (prevalence 50% tropické oblasti), hyperhidróza, užívání orálních kontraceptiv, kortikoidů, imunosupresiv, malnutrice

◆ **Kožní nález:** oválné až okrouhlé makuly s drobnými (pityriaziformními) šupinami – trup, krk, HKK. Makule – bílé, růžové, červenohnědé, žlutohnědé – povrch zvrásněný, diskrétní deskvamace

◆ Průběh: červenohnědé makuly sa po oxpozici UV záření změni v bílé

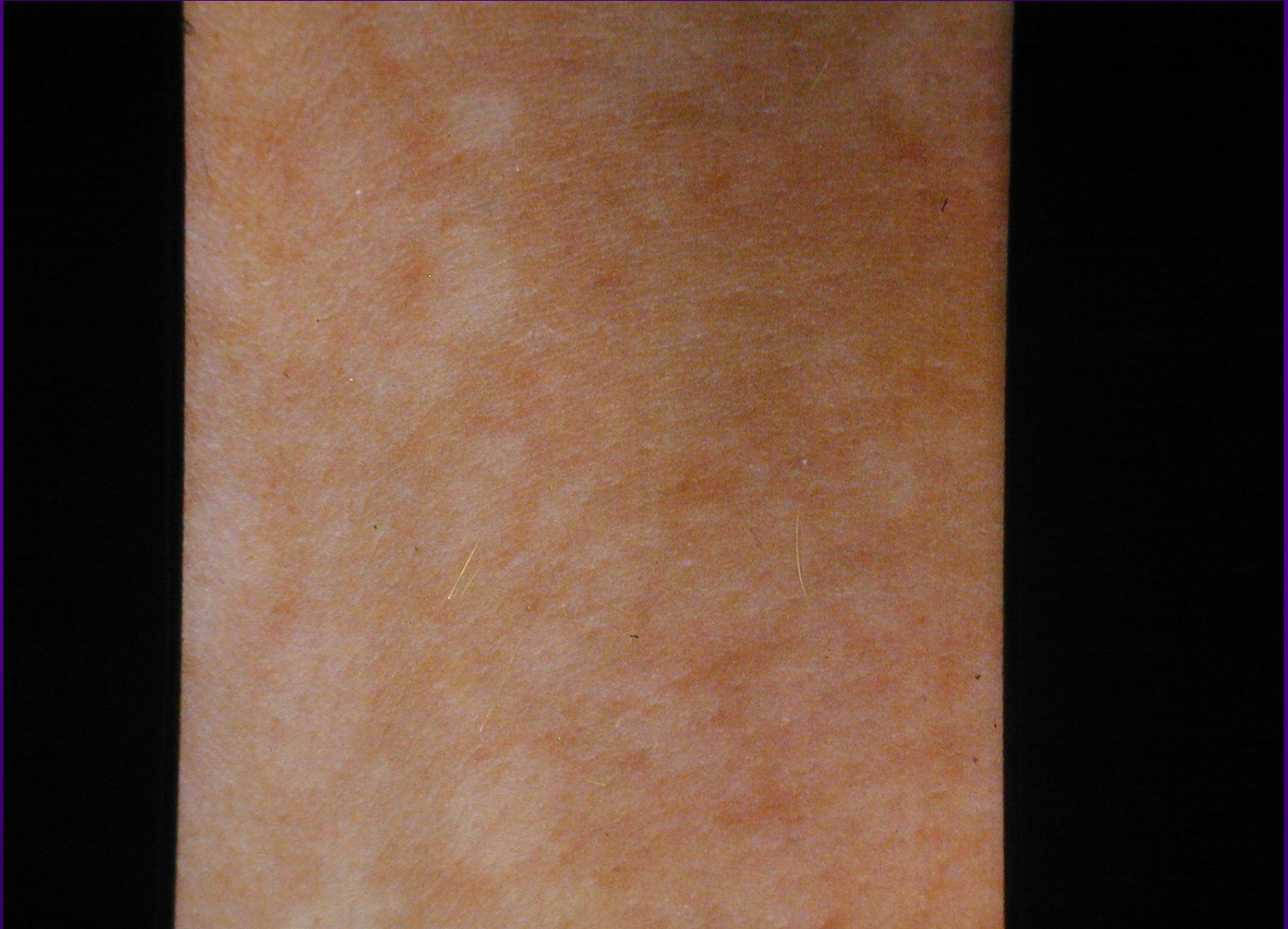

Histolgicky: nález spor a hyf v rohové vrstvě (tzv. obraz masových kuliček a špaget), patrné v barvení HE

- ◆ **Vyšetření:** mikroskopicky (nalepení průhledné náplasti a stržení, poté barvení 1% metyl. modří), Woodova lampa 365 nm (žlutooranžová fluorescenci - přítomný pteridin), kultivačně (zřídka, vyžaduje médium s obsahem lipidů)
- ◆ **Th:** lokální (sulfid selenu, pyrithion zinku, ciclopiroxoamin, takrolimus, azolová a allylaminová antimykotika)



Pityriasis versicolor



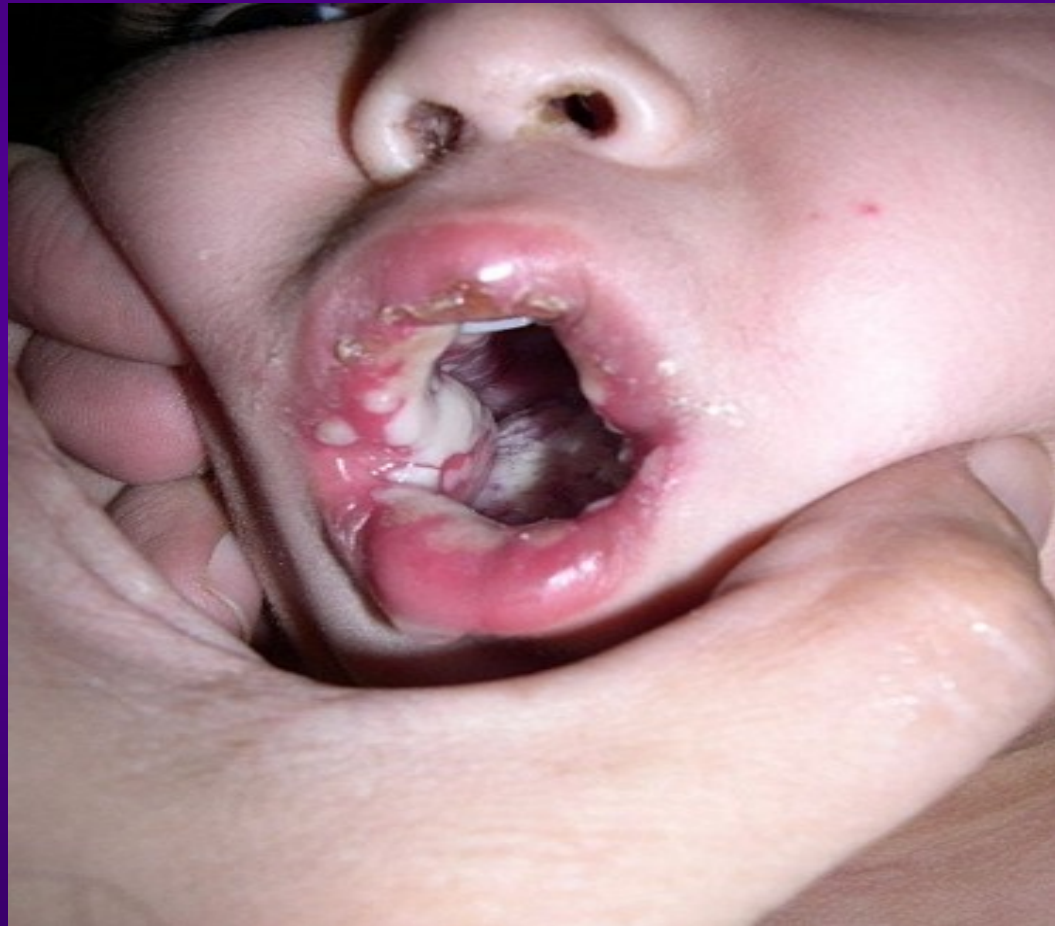

III. Kvasinkové infekce

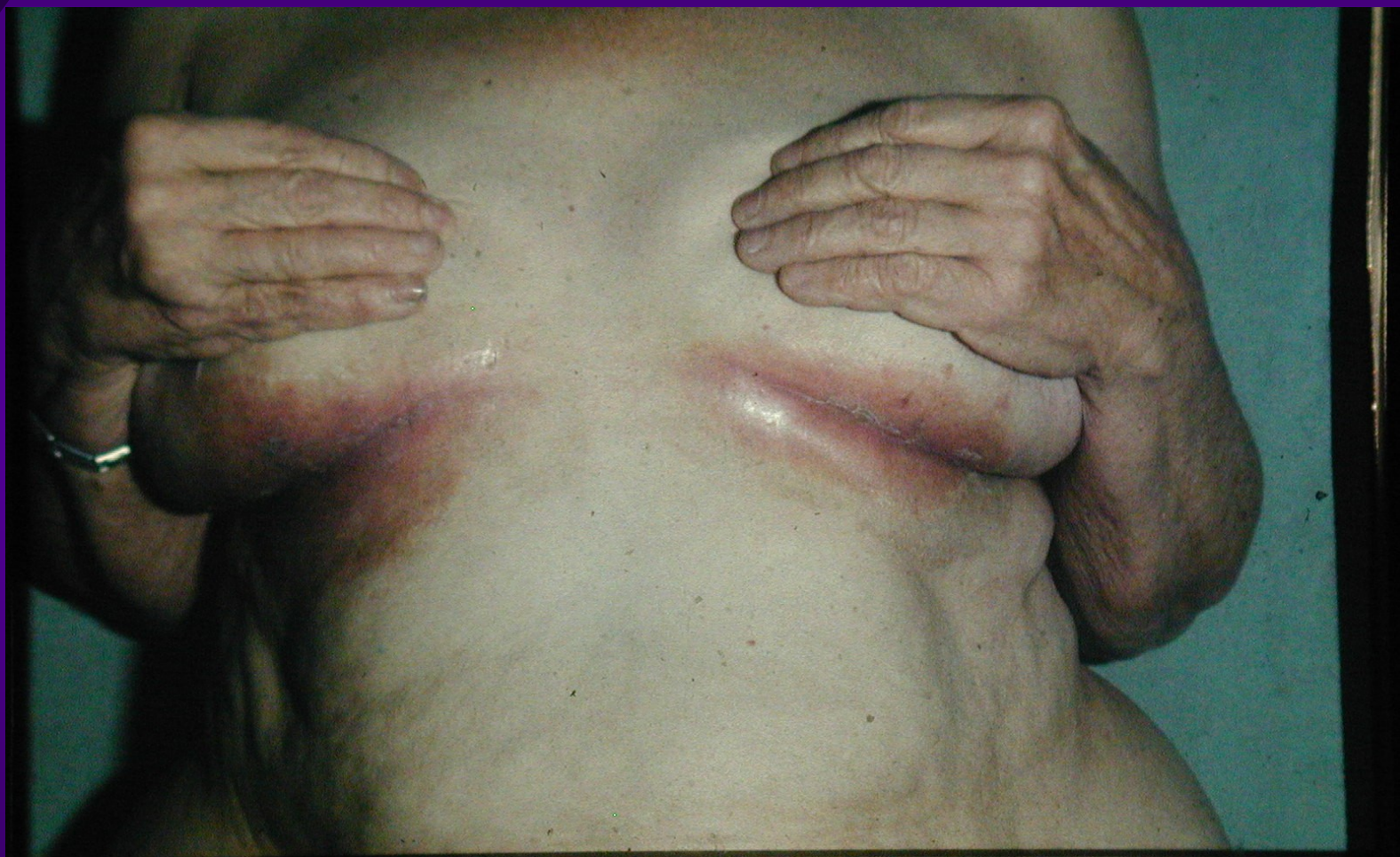- ◆ kvasinky: množí se pučením
- ◆ Kandidóza: *Candida albicans*
 - C. non albicans*: *glabrata*
 - krusei*
 - kefyr
 - parapsilosis*
 - tropicalis*
- ◆ Jiné kvasinky: *Cryptococcus neoformans*

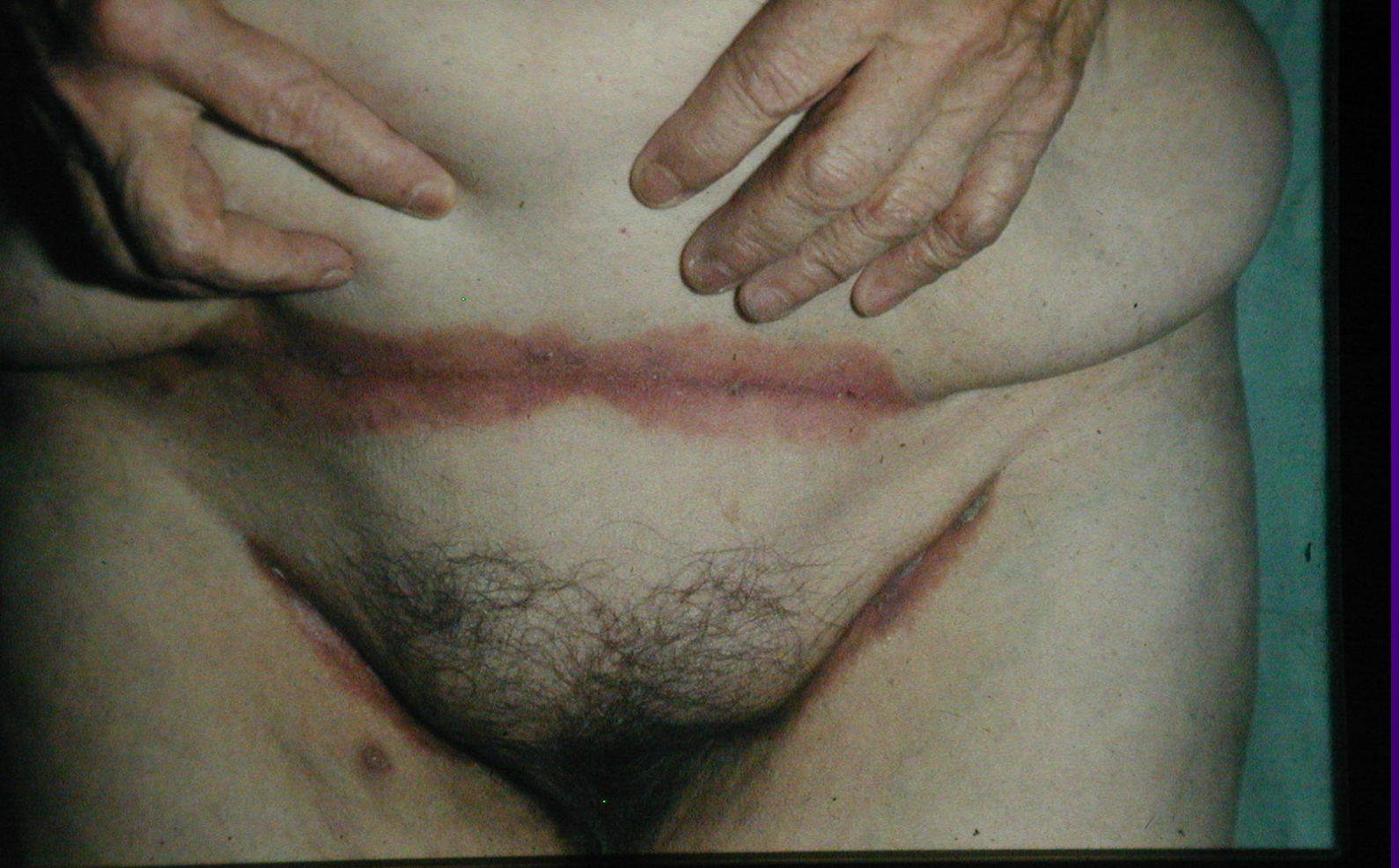

1) orální kandidóza – soor



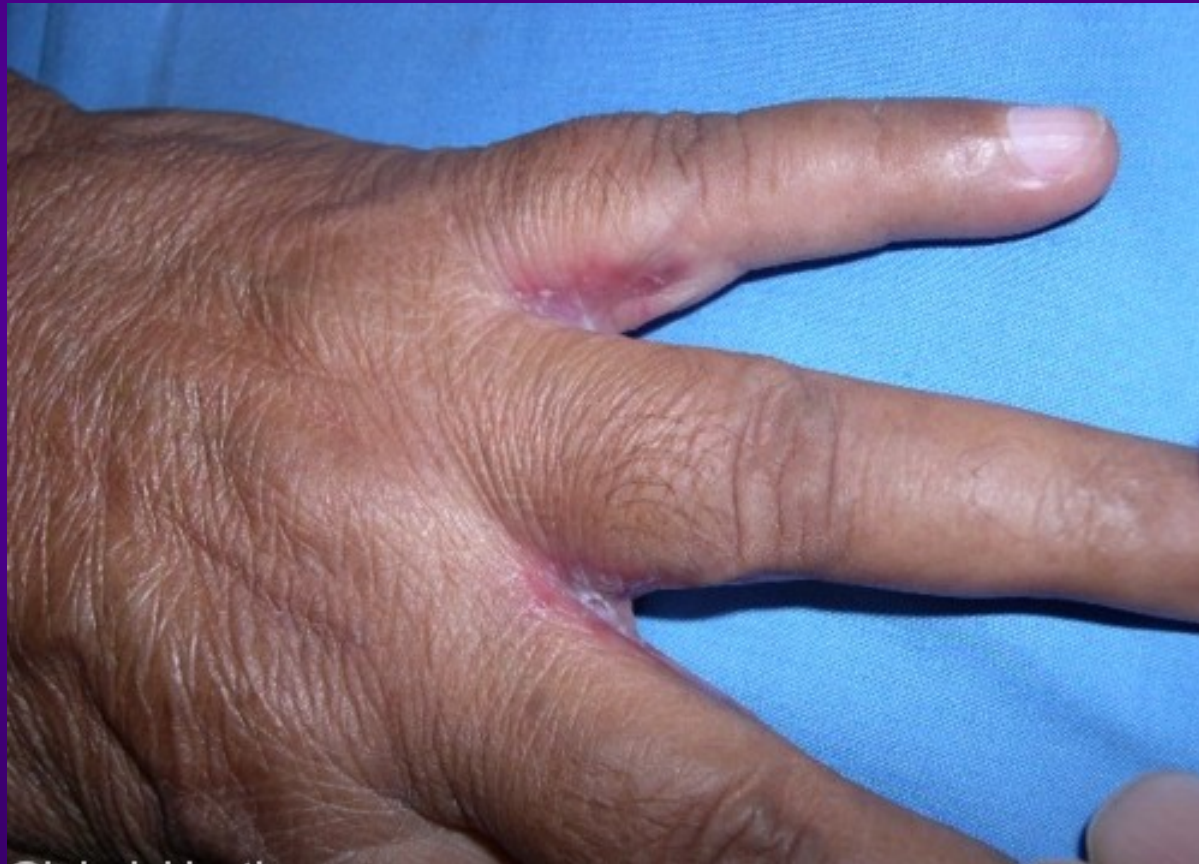2) *intertriginózní*







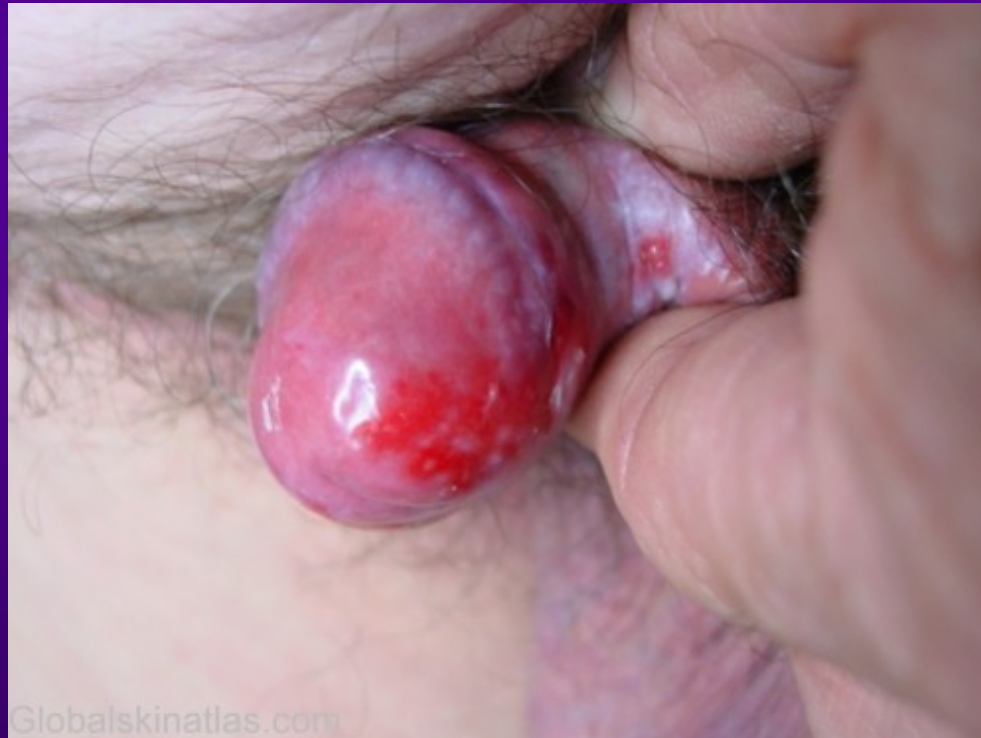Candidosis interdigitalis erosiva





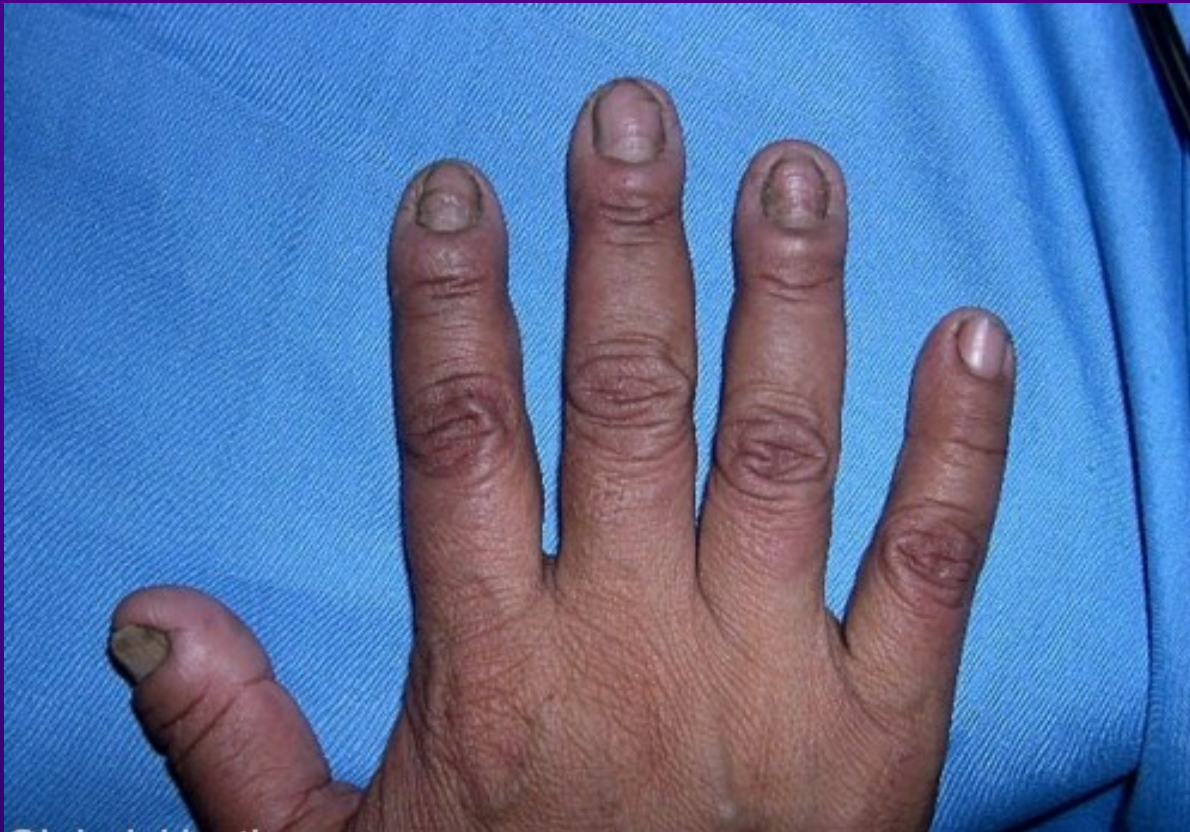3) *vulvovaginální* (MOP VI)

4) *balanitis*





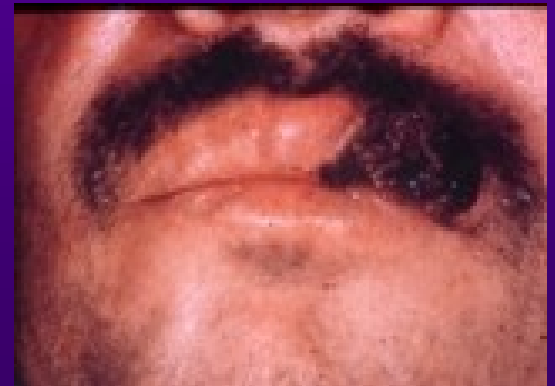5) *paronychium, onychomykóza*





IV. Hluboké mykózy

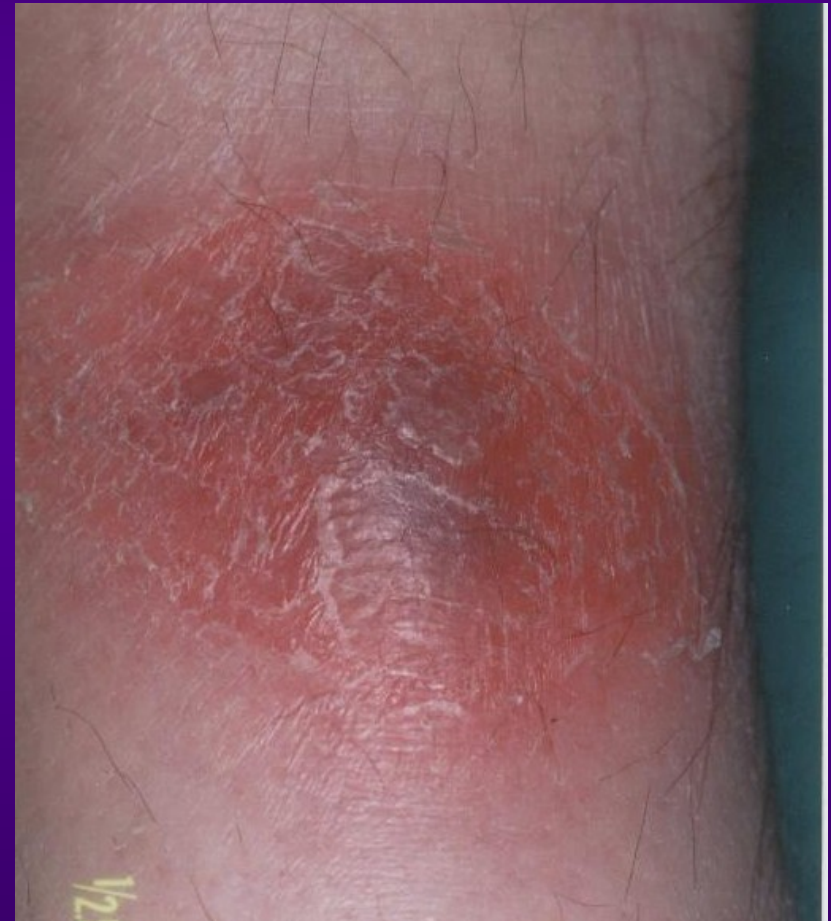- ◆ Blastomykóza: *blastomyces dermatitidis*
forma kožní, plicní, diseminovaná
- ◆ Histoplasmóza: *H. capsulatum* (americká f.)
H. duboisii (africká forma)
osteoartikulární, lymfadenopatie, GIT,
noduly, abscesy, ulcerace
- ◆ Lobomykóza: *Loboa Lobo*
tumoriformní uzly






Hluboké mykózy

- ◆ Kokcidiomykóza
- ◆ Parakokcidiomykóza
- ◆ Aspergilóza
- ◆ Sporotrichóza
- ◆ Chromomykóza
- ◆ Geotrichóza
- ◆ Maduramykóza





Vyšetřování kožních mykóz

1) odběr materiálu – po očištění povrchu 70% ethanolem
šupiny z okraje, drť zpod nehtu, vlasy celé

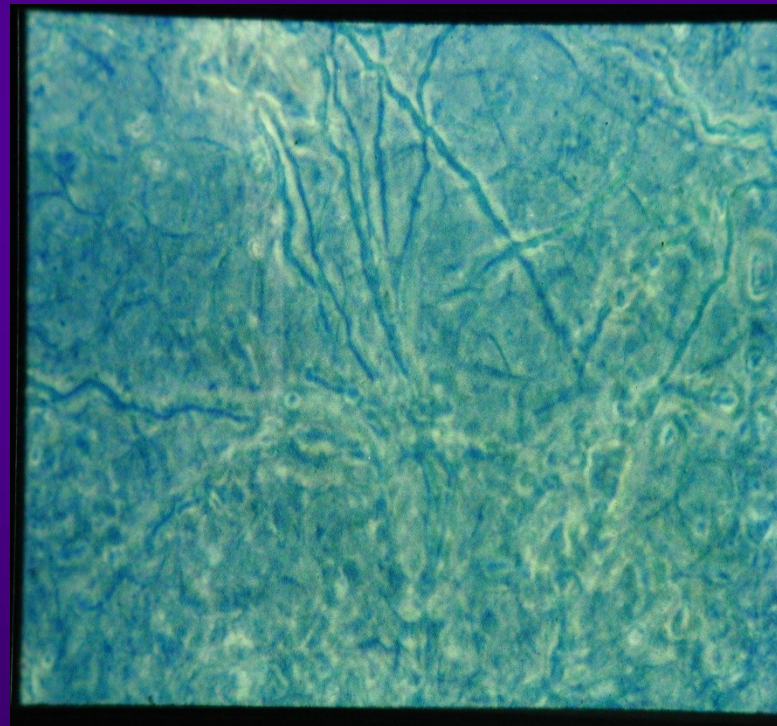
2) mikroskopické vyšetření

- louhový preparát

(10-30% KOH, 30min.-3h)

- možno obarvit

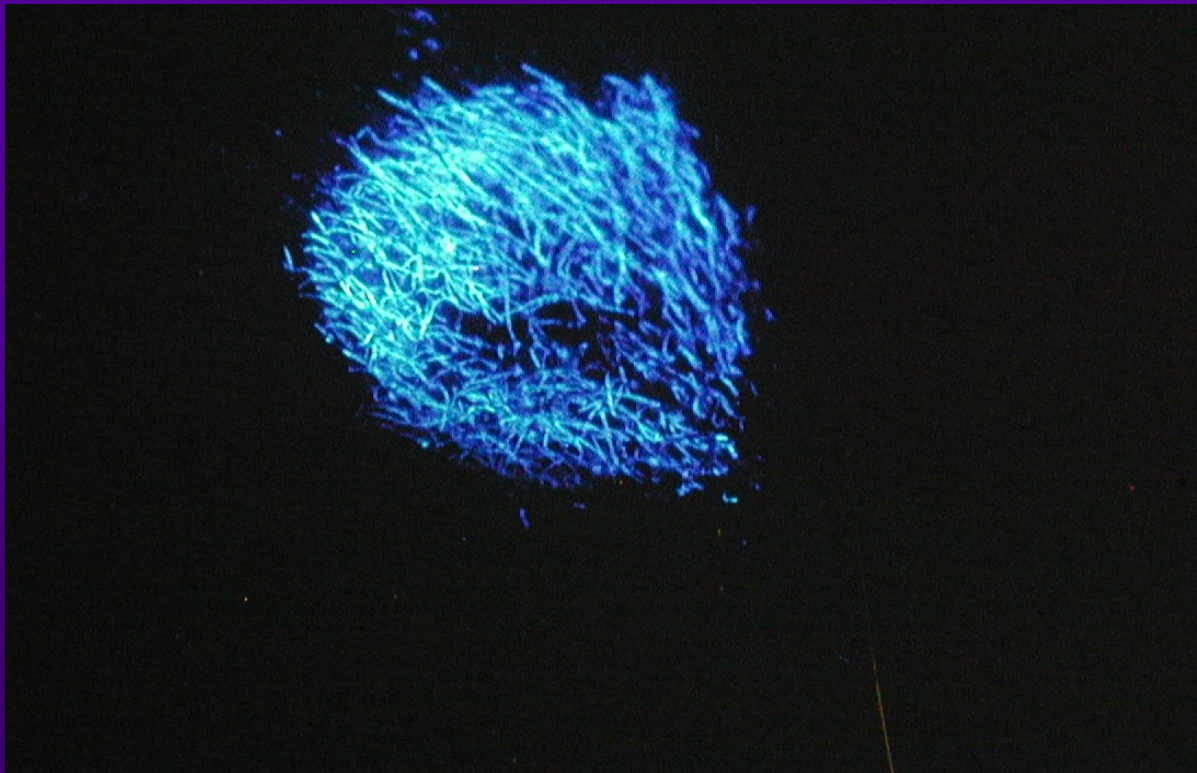
Parkerovým inkoustem





Vyšetřování kožních mykóz

3) fluorescenční mikroskopie
s blankoforem, váže se na chitin





Vyšetřování kožních mykóz

4) Woodova lampa (vysokotlaká rtuťová výbojka s filtrem z oxidu niklu, který propouští UV A o 320-400 nm)

vyšetření v UV světle → fluorescence

Pityriasis versicolor: zlatožlutě

Mikrosporie: zeleně

Favus: šedobíle



Vyšetřování kožních mykóz

5) kultivace – naočkovat na Sabouraudův
agar

odečty: 3-5 dní kvasinky (při 37 st C)

2t rychle rostoucí - E. floccosum

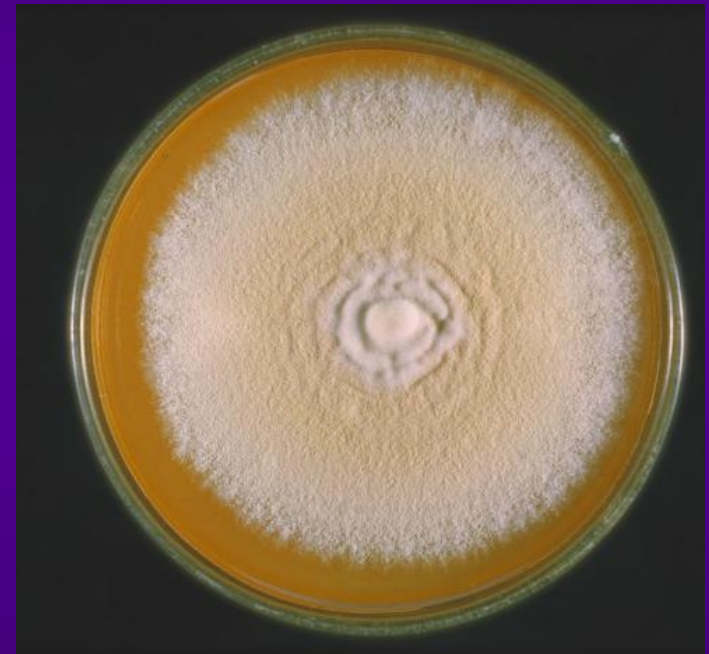3t T.rubrum

4t pomalu rostoucí - T.verucosum

teprve po 6t lze uzavřít jako negativní

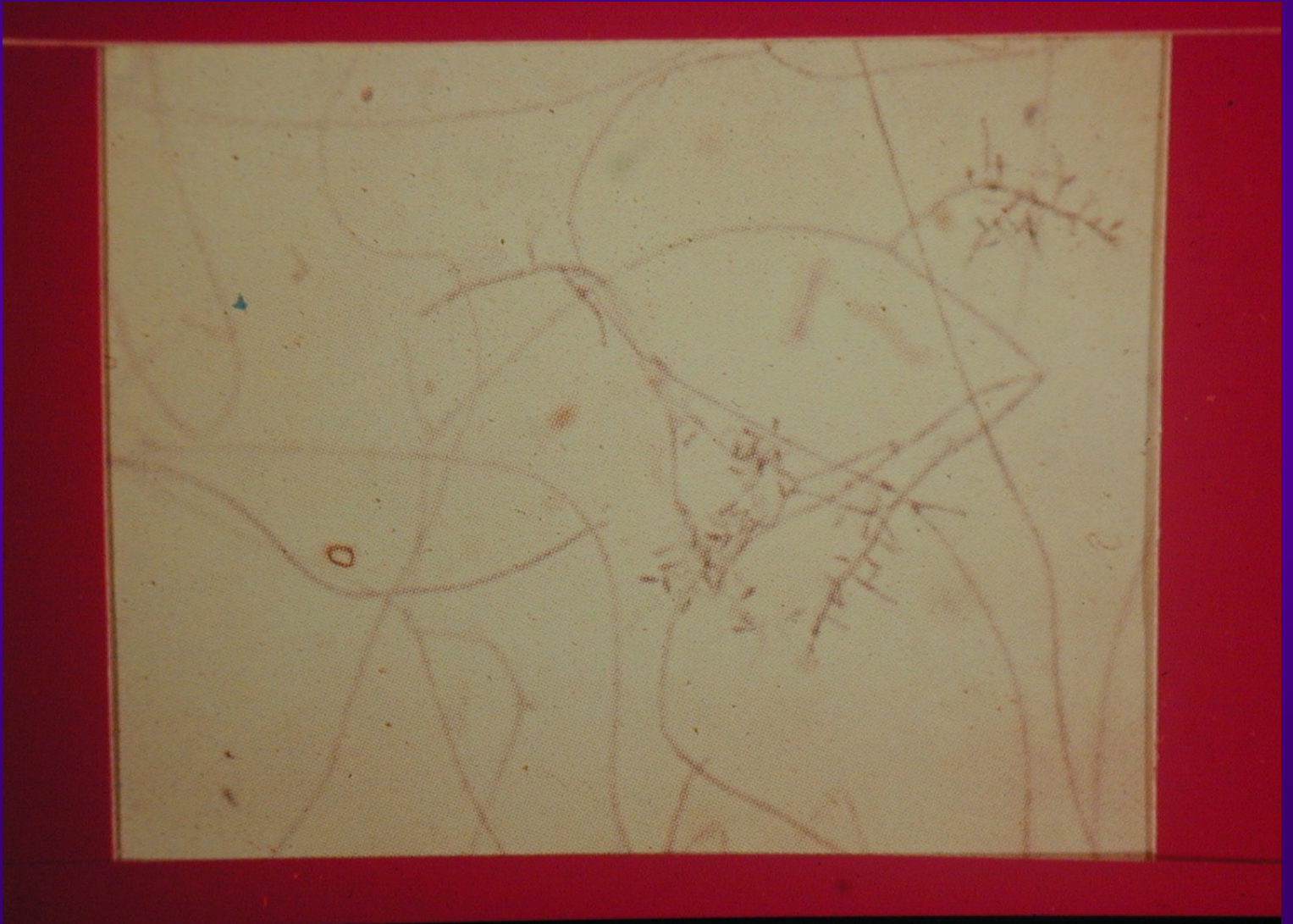
Vyšetřování kožních mykóz

- ◆ hodnocení kolonií podle makromorfologie
- ◆ zhotovení mikrokultury
- ◆ fyziologické testy
 - ureázový test aj.
 - zymogramy, auxanogramy...



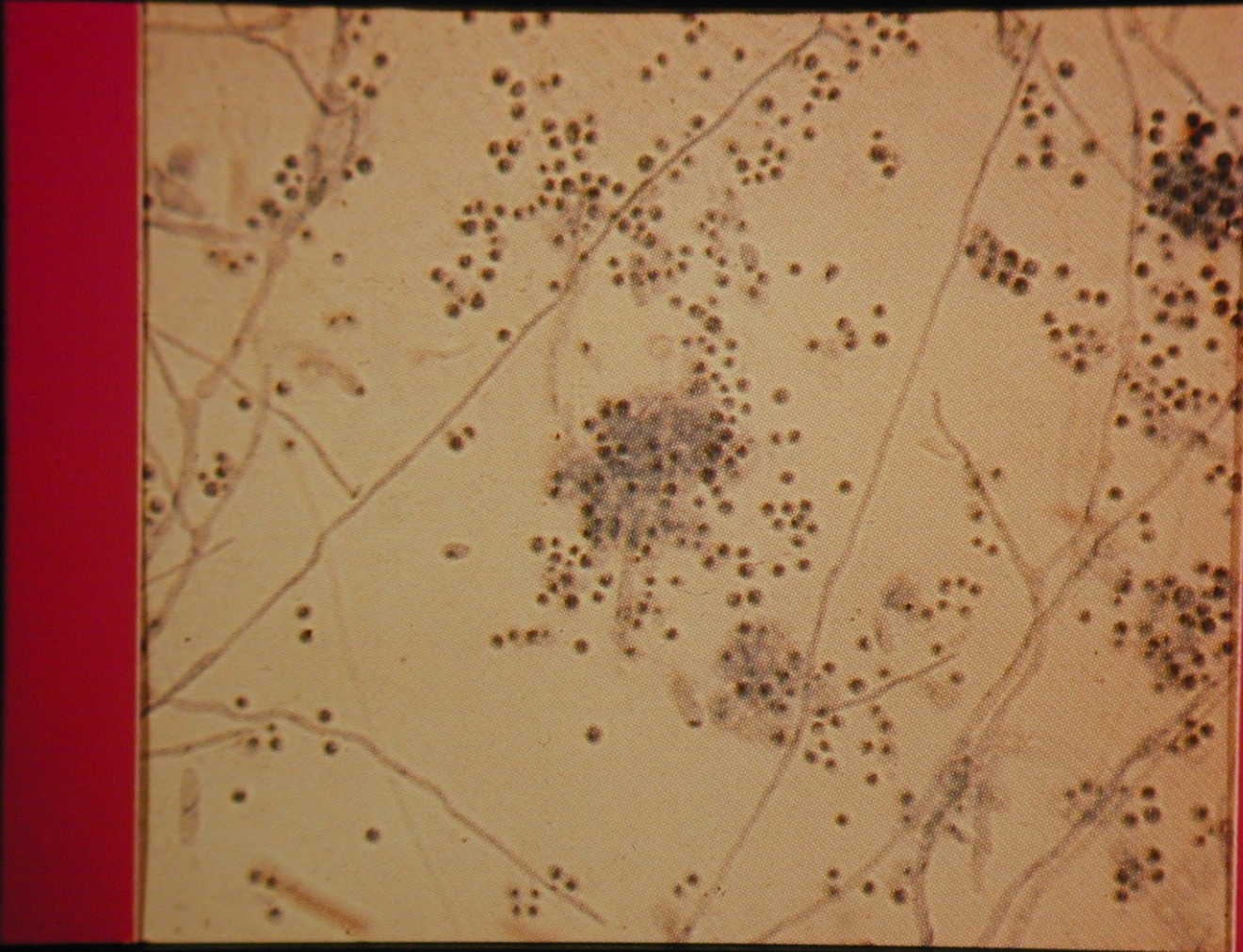


T. rubrum



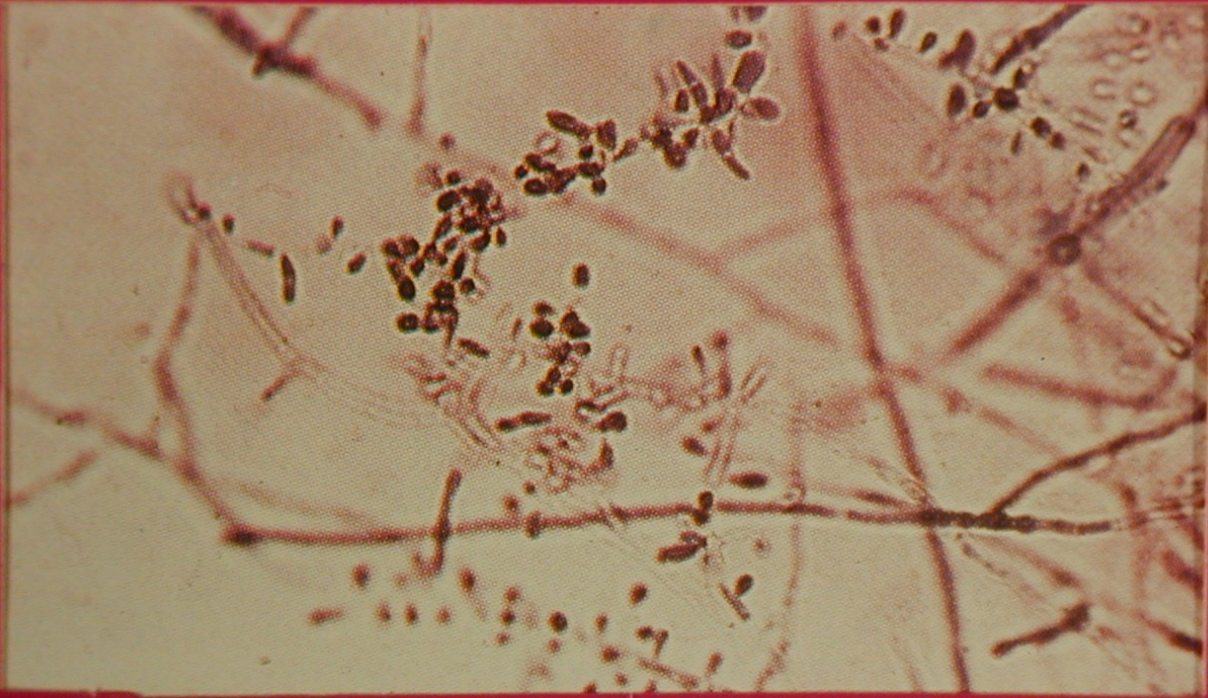


T. mentagrophytes



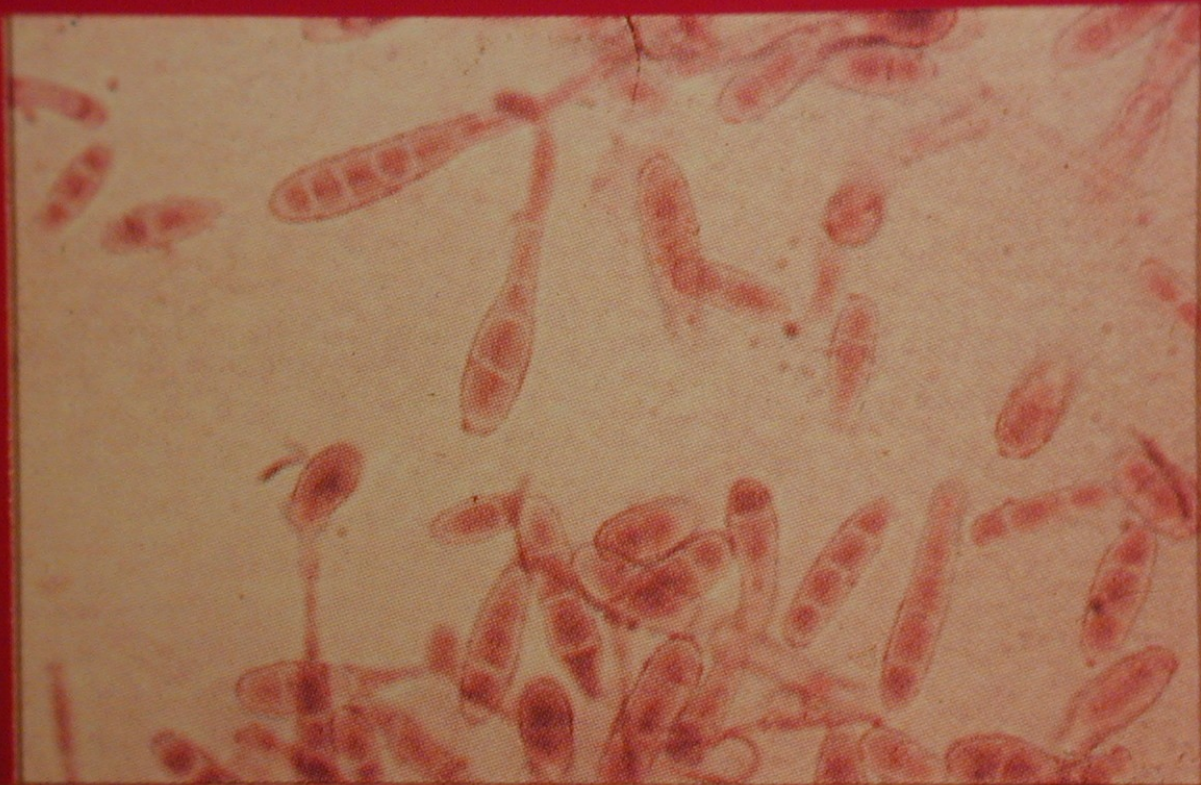

T. tonsurans



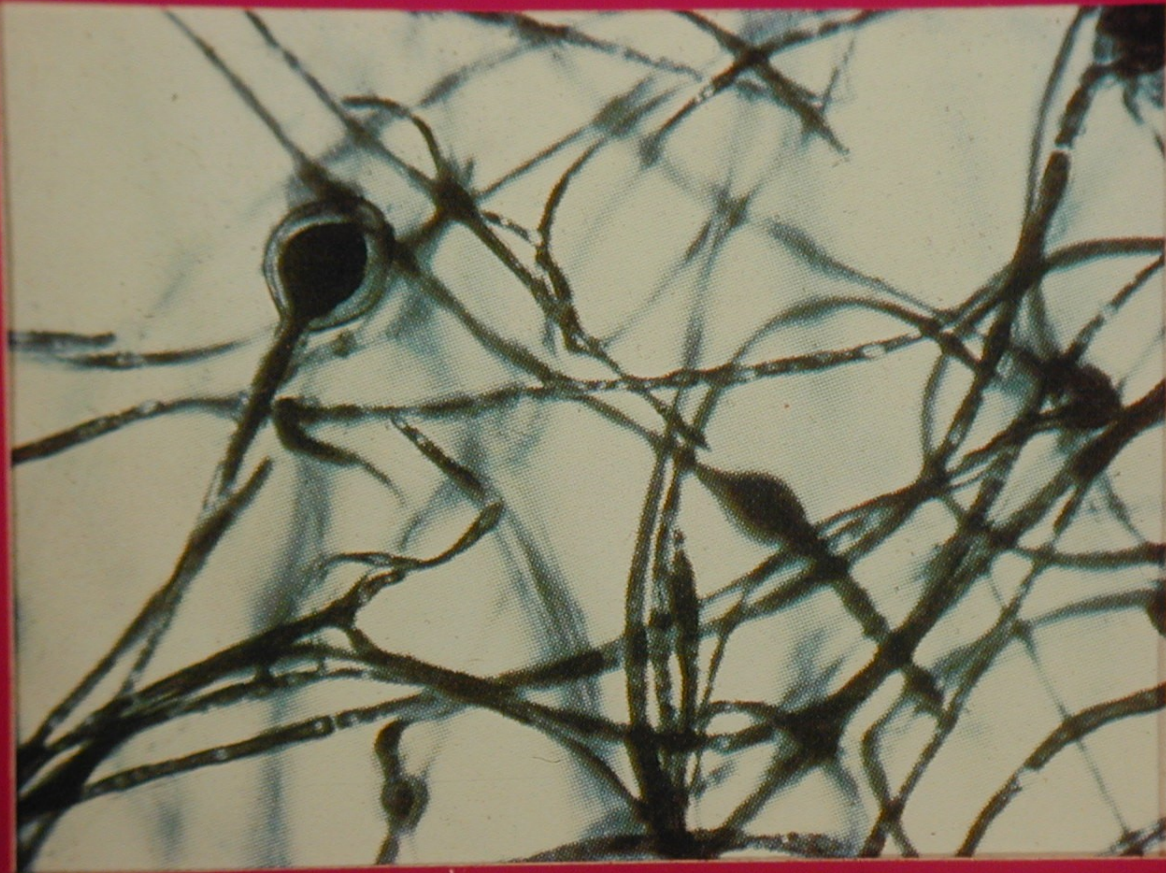


Epidermophyton floccosum



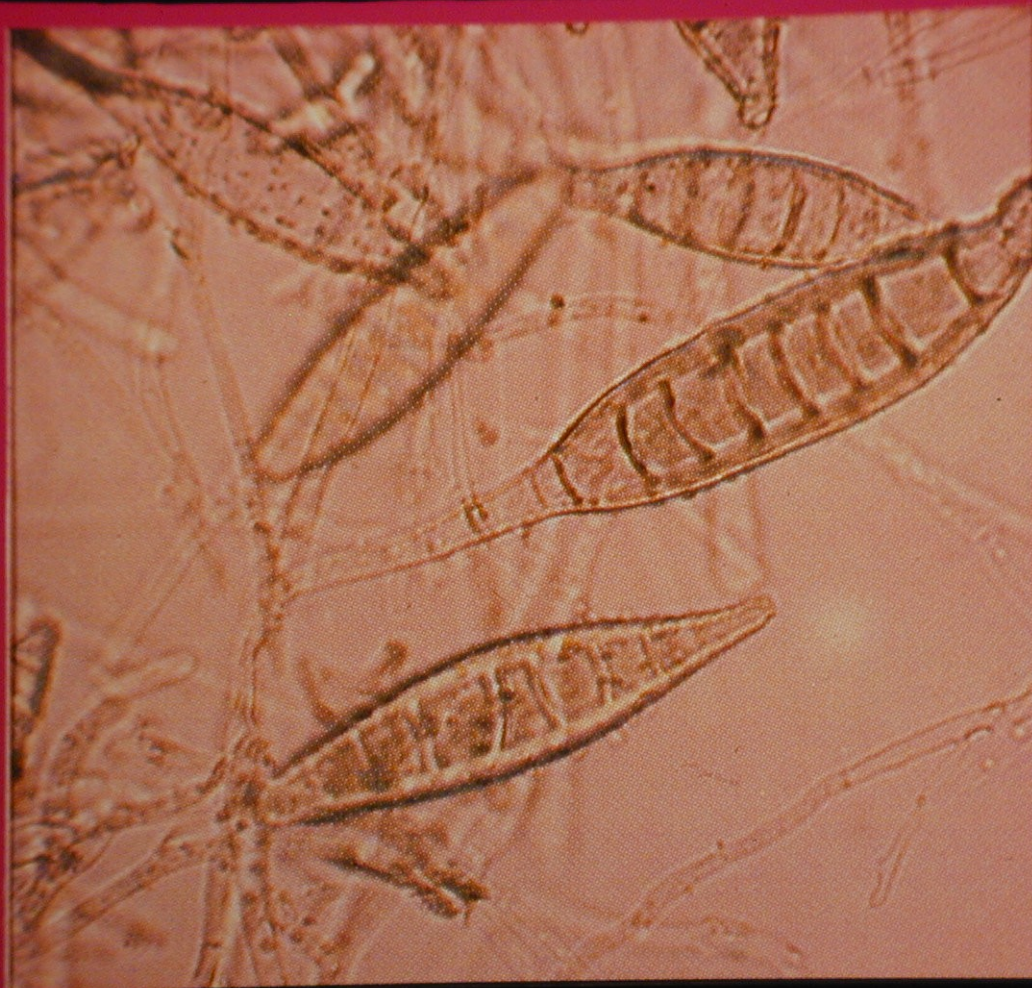


M. audouinii



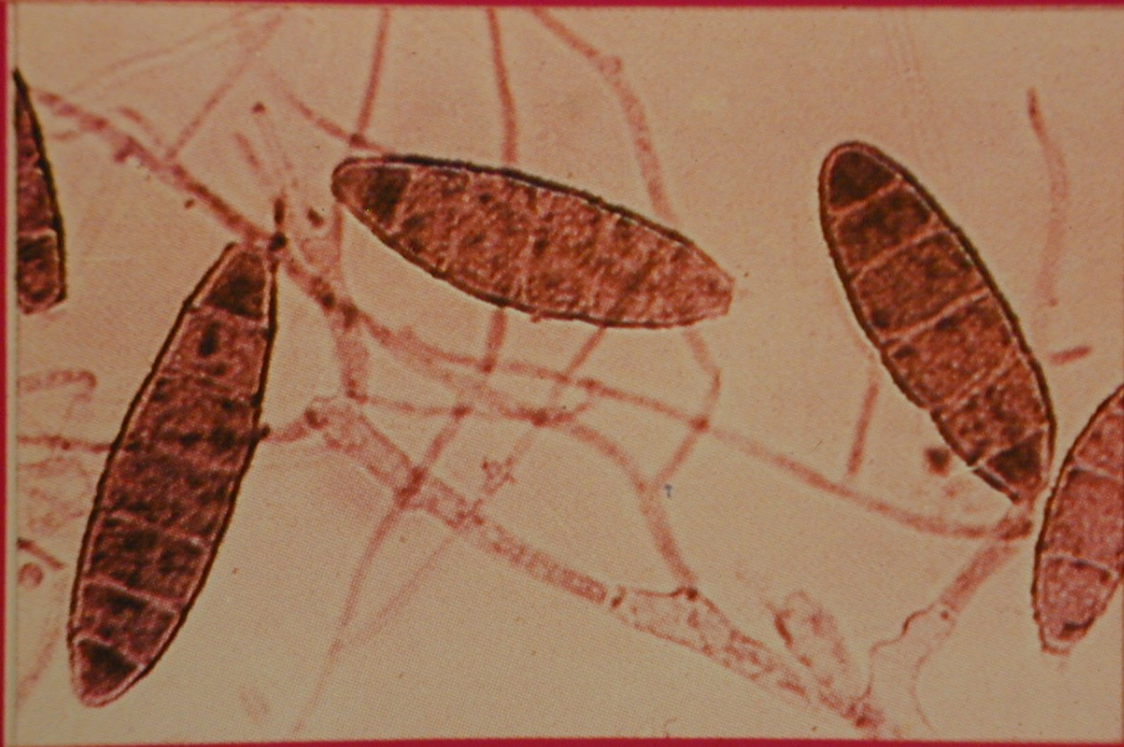


Microsporium canis





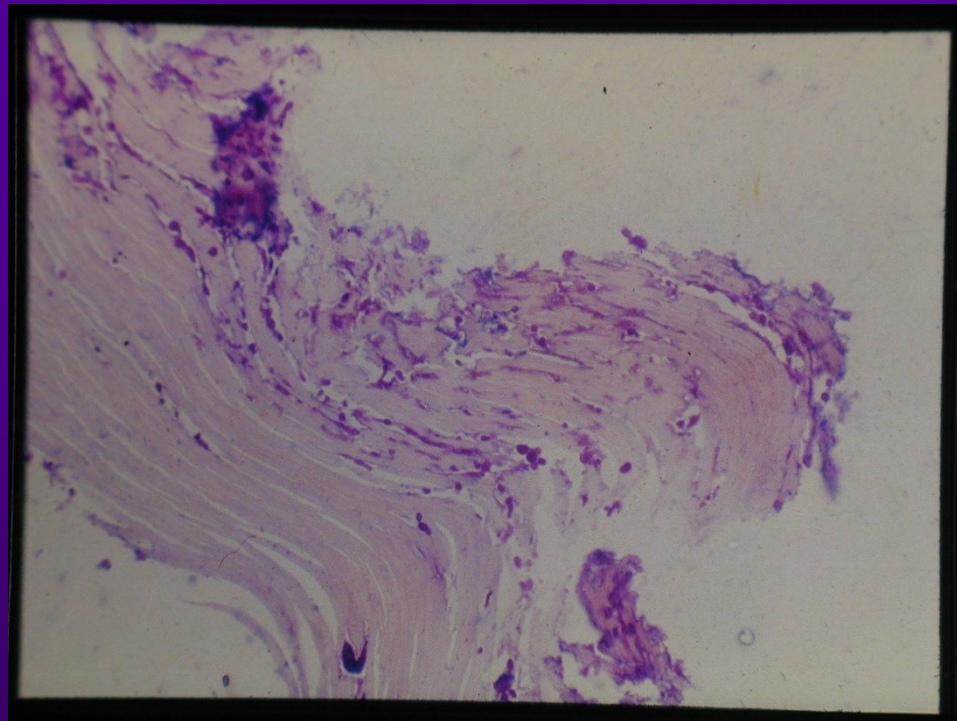
Microsporium Gypseum





Vyšetřování kožních mykóz

- ◆ 5) histologické vyšetření s barvením na plísně PAS (periodic acid Schiff)





Antimykotická terapie

◆ Antimykotika

- 1) **polyenová** – nejstarší, toxická, fungicidní,
vazba na ergosterol /bb membrány/ -
tvorba pórů, únik K, poškození
- 2) **azolová** – fungistatické, inhibice cytochromu P450
/blokáda tvorby ergosterolu/ - změna
propustnosti membrány a inhibice replikace
- 3) **alylaminová** – fungicidní, inhibice skvalenepoxidázy
vede k deficitu ergosterolu a akumulaci
skvalenu
- 4) **ostatní – cyklopirox** – inhibice transportu klíčových
látek uvnitř plísni



Antimykotická terapie

celková th – indikace


- ◆ systémové mykózy
- ◆ kožní hluboké mykózy
- ◆ chronické rezistentní povrchové m.
- ◆ rozsáhlá onychomykóza
- ◆ hluboká forma tinea capitis



Antimykotická terapie

parenterální:

- 1) Amphotericin B (Amphocil)
systémové a hluboké mykózy
intravenozní apl., závažné NÚ
- 2) Vorikonazol (VFEND)
- 3) Posakonazol (Nofaxil, Posatex)
- 4) Kaspofungin (Candidas)



Antimykotická terapie

perorální:

5) fluconazol vag. kandidózy

6) ketokonazol kandidy, dermatofyta,
malassezie - pityrospora

7) itrakonazol kandidy, dermatofyta.,
malassezie- pityrospora

onychomykoza: pulzní th 3m/5m

8) terbinafin

onychomykoza: 6t/3m



Antimykotická terapie

lokální terapie

ekonazol - Pevaryl crm

ketokonazol - Nizoral crm

clotrimazol - Canesten crm

oxikonazol - Myfungar crm.

terbinafin - Lamisil crm

cyklopiroxolamin - Batrafen crm, sol.