

# **Vrozené vývojové vady (VVV) pohlavního systému**

- 1. PORUCHY PODMÍNĚNÉ GENETICKY NEBO HORMONÁLNĚ (projeví se jako poruchy celkové)**
- 2. PORUCHY RŮSTOVÉ, POLOHOVÉ A ROZŠTĚPOVÉ (projeví se místně)**

# **1. PORUCHY PODMÍNĚNÉ GENETICKY A HORMONÁLNĚ (projeví se jako poruchy celkové)**

- **ageneze gonád**
- **dysgeneze (hypoplasie) gonád:**
  - Turnerův syndrom (45/X0)
  - Klinefelterův syndrom (47/XXY)
- **hermafroditismus verus**
- **pseudohermafroditismus**
  - masculinus
  - femininus

# Ageneze gonád

- genotyp: normální (46,XX nebo 46,XY)
- mechanismus vzniku: gonocyty se nedostanou do pohlavní řasy a gonády se nezaloží
- vývodné cesty a zevní genitál: ženské (*vliv E matky a placenty + nedostatek T*)
- genitál se nevyvíjí – *infantilní (vlivem nedostatku hormonů dívky nemenstruují)*
- th: hormonální substituce (*od puberty*)

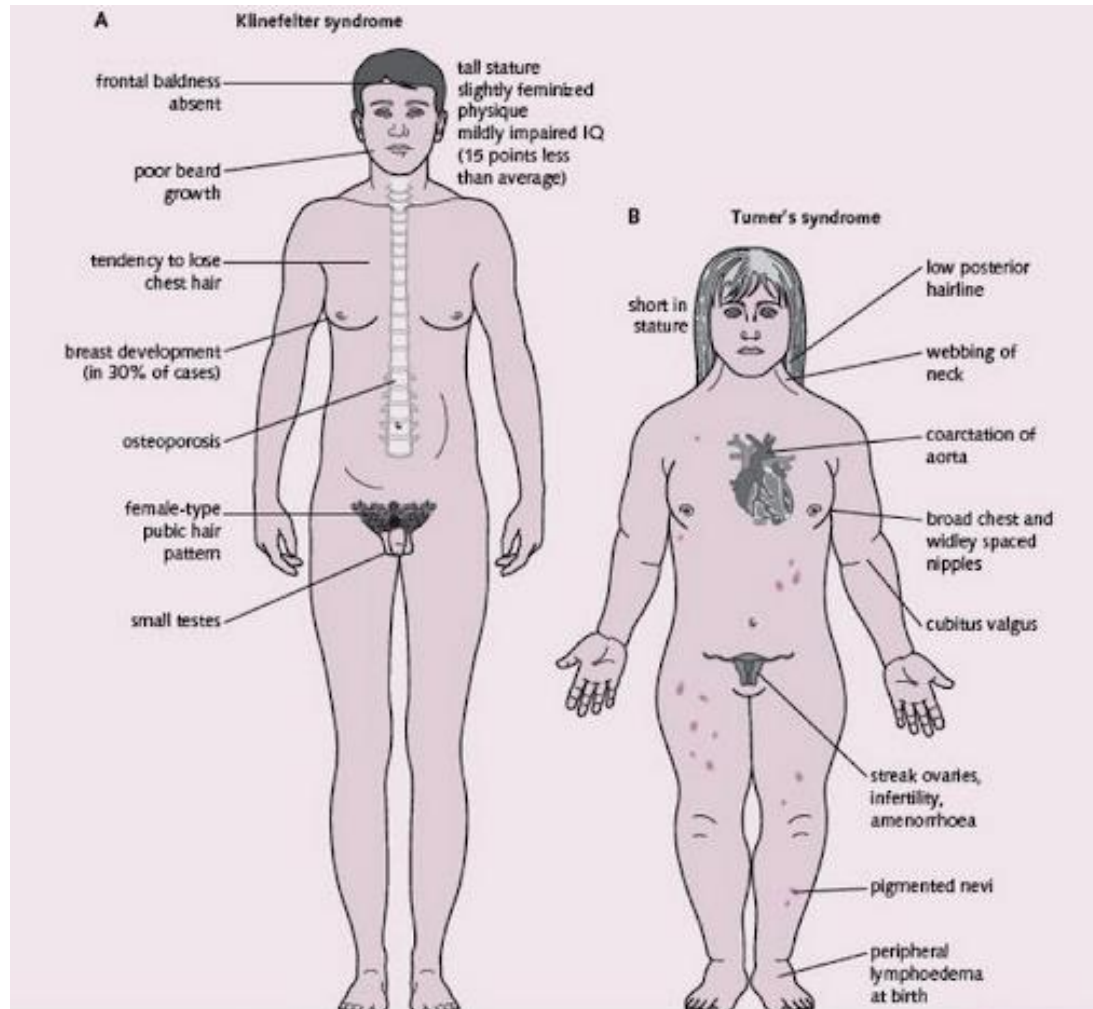
# Dysgeneze (hypoplasie) gonád

## Klinefelterův sy

## Turnerův sy

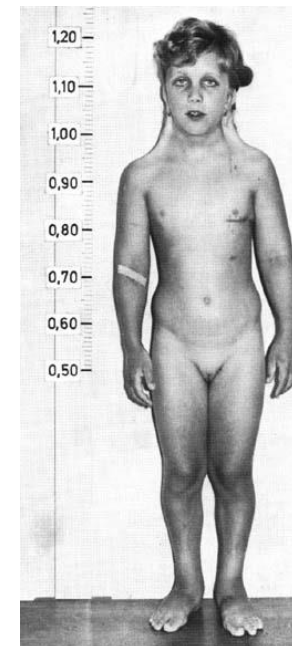
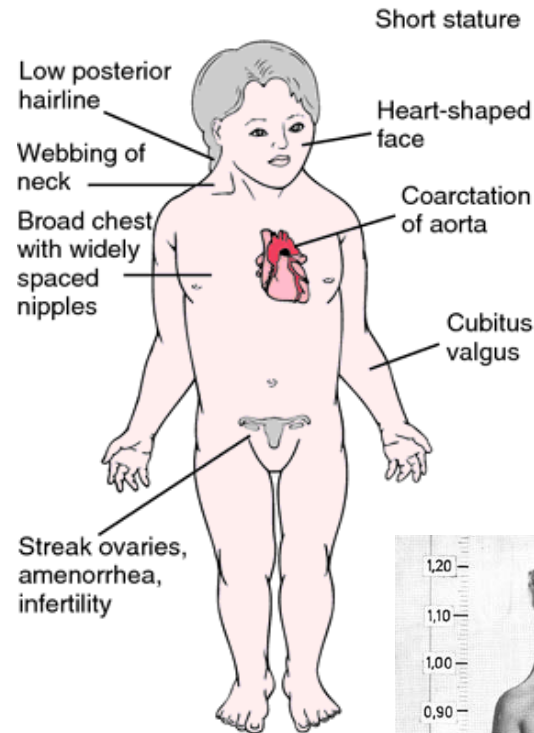
testikulární

ovariální



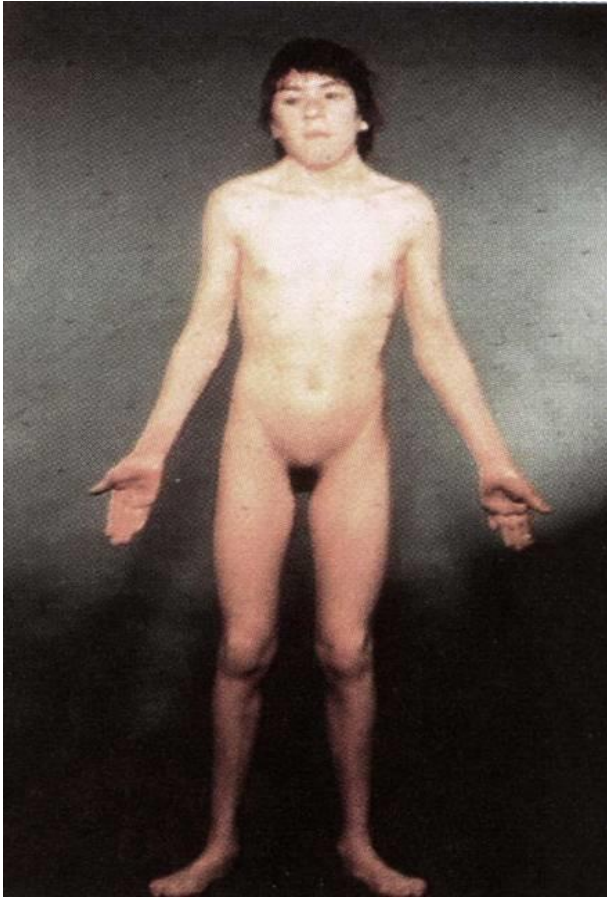# Turnerův syndrom

- genotyp: **45,X0** (*gamety 23,X + 22,0*)
- fenotyp: **ženský**
- gonády: **ovaria** hypoplastická, bez folikulů a oocytů (*neploдность*), vazivová přeměna gonád
- vývodné cesty a zevní genitál: **ženské**, infantilní (*nedostatečný vliv hormonů v pubertě*)
- vznik: neoddělením pohlavních chromosomů během meiózy
- četnost: 1 : 4 000
- th: horm. subst. (*po dokončení růstu s RH*)

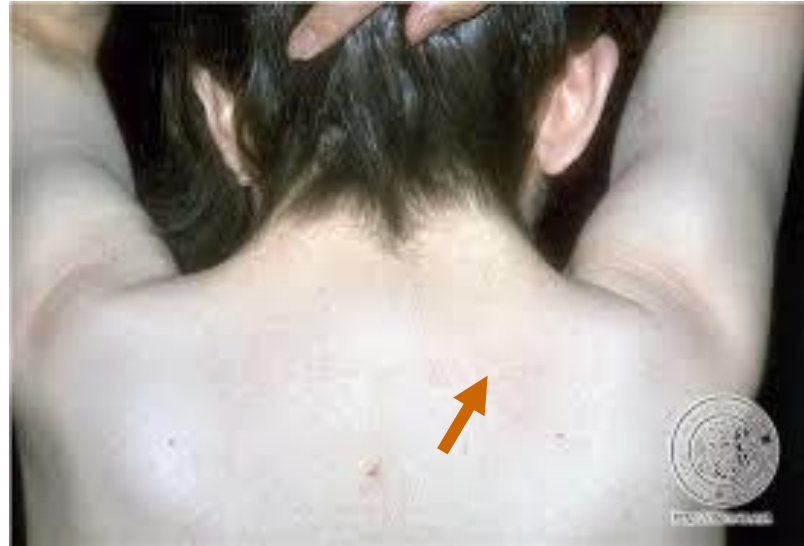

# Turnerův syndrom

malá postava,  
chybějící pubertální vývoj,  
kožní řasa na krku (*pterygium coli*)  
široký hrudník, vzdálené bradavky  
dorzálně snížená vlasová hranice



dívka - 15 let, výška 150 cm



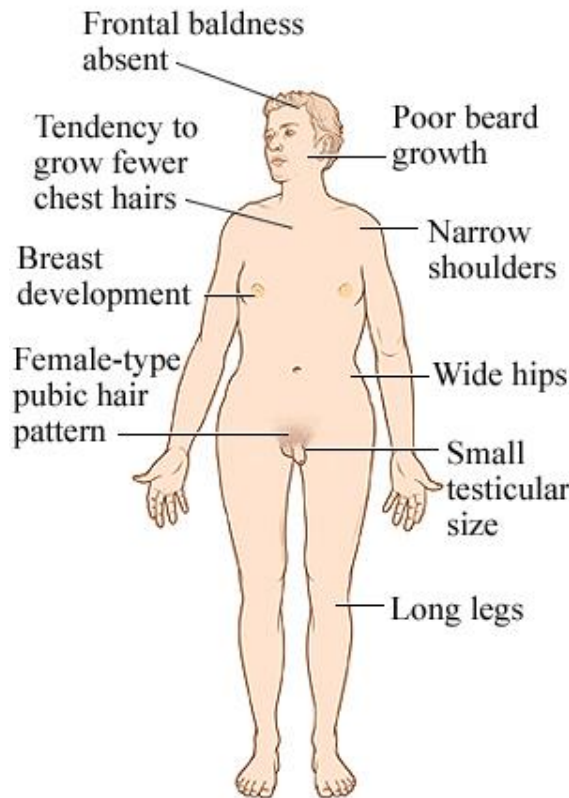
# Klinefelterův syndrom

gamety 24,XX + 23,Y

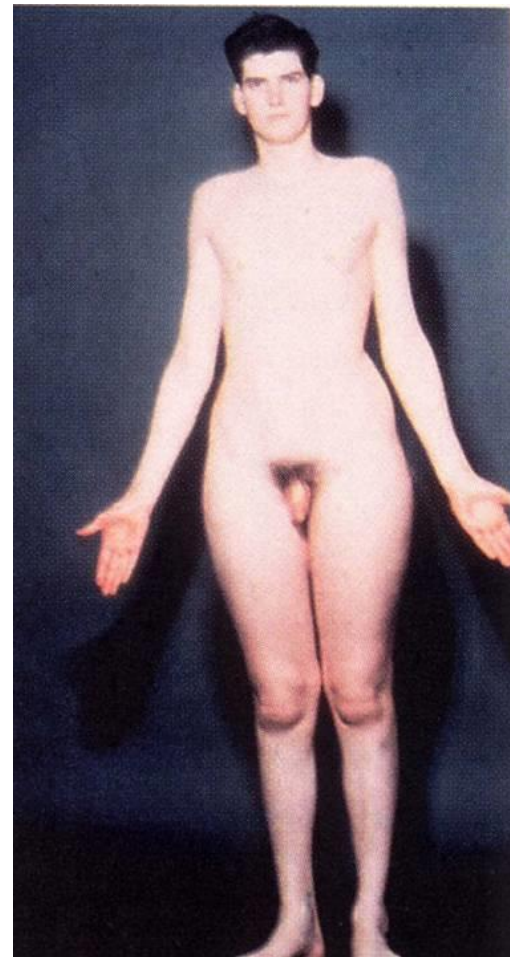24,XX + 24,XY

23,X + 24, XY

- genotyp: **47,XXY** nebo **48,XXXYY**
- fenotyp: **mužský** až eunuchoidní
- gonády: **testis** se známkami atrofie - hyalinizace až fibróza zárodečného epitelu, degenerace Leydig.bb
- vývodné cesty a zevní genitál: **mužské**, infantilní (*nedostatek T*)
- vznik: neoddělením pohlavních chromosomů
- četnost: 1: 500 -1 000



© Healthwise, Incorporated



muž 19 let, výška 180 cm

# Hermafroditismus

(intersexualita)

Diskrepance mezi morfologií gonád a vzhledem zevních genitálií, habitus neodpovídá typu gonády:

- hermafroditismus verus
- pseudohermafroditismus
  - masculinus
  - femininus



dítě Bohů (Hermes a Afrodita)

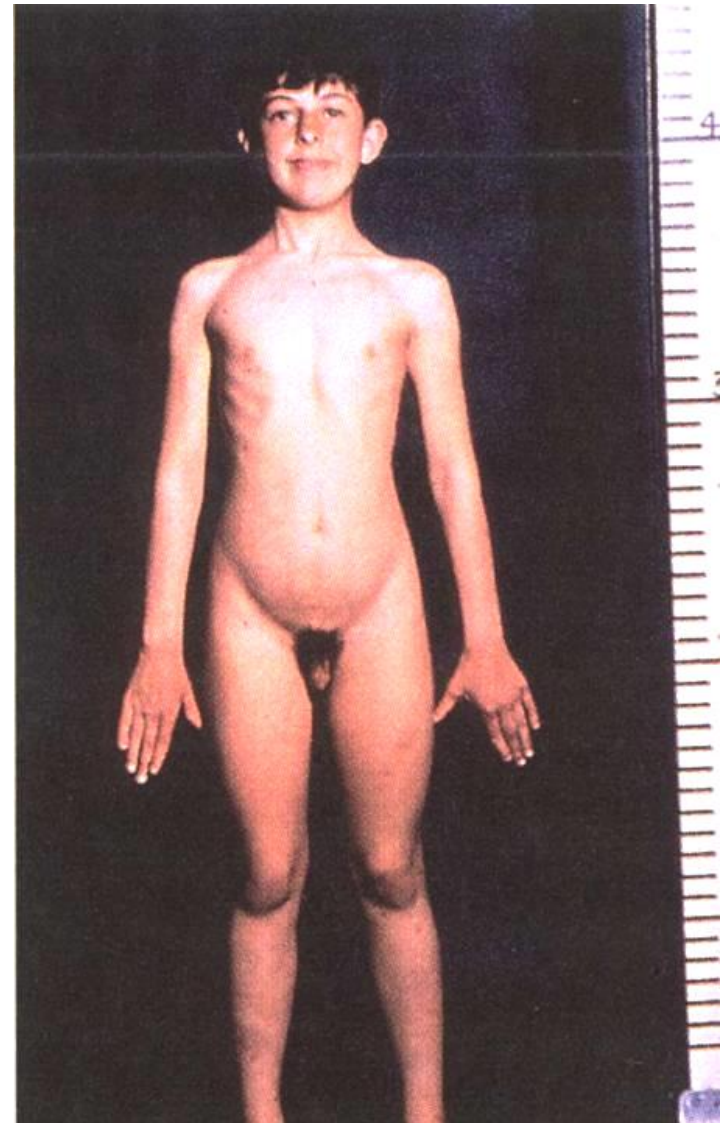

# Hermafroditismus verus

- **velmi vzácný**, podmíněn geneticky (*chromosomová mozaika*)
- genotyp: **45,X/46,XY** (70 %)  
**45,Y/46,XX** (20 %)  
**47,XXY/46,XX** (10 %)
- fenotyp: „*téměř normální žena – téměř normální muž*“
- gonády: buď **ovotestis** na jedné nebo obou stranách, nebo **ovarium** na jedné a **testis** na druhé straně
- vznik: nerozdělením nebo ztrátou pohlavních chromosomů při mitóze zygoty

# Pseudohermafroditismus **femininus**

- genotyp: **46, XX**
- gonády: **ovaria** (zakrnělá)
- vývodné cesty pohlavní: deriváty **Müllerova** vývodu (zůstanou zakrnělé), Wolffův vývod zaniká (chybí T a AMH)
- zevní genitál: **mužský** typ – hypertrofický clitoris (hypospadický penis), částečná fúze labia majora (imituje skrotum), perzistující malý sinus urogenitalis
- vznik: nadbytek **androgenů** z důvodu
  - zvýšený příjem matkou mezi 8. – 12. týdnem, nebo tumor v kůře nadledviny
  - **vrozený adrenogenitální syndrom**
  - porucha syntézy glukokortikoidů v kůře nadledvin plodu

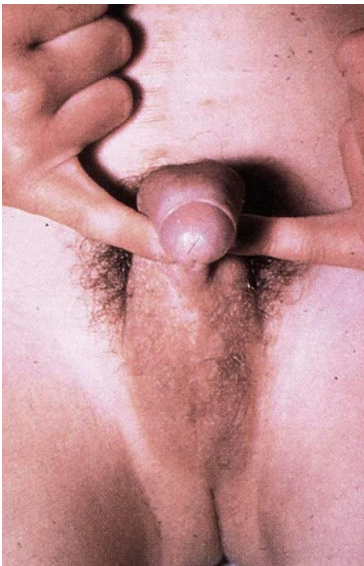
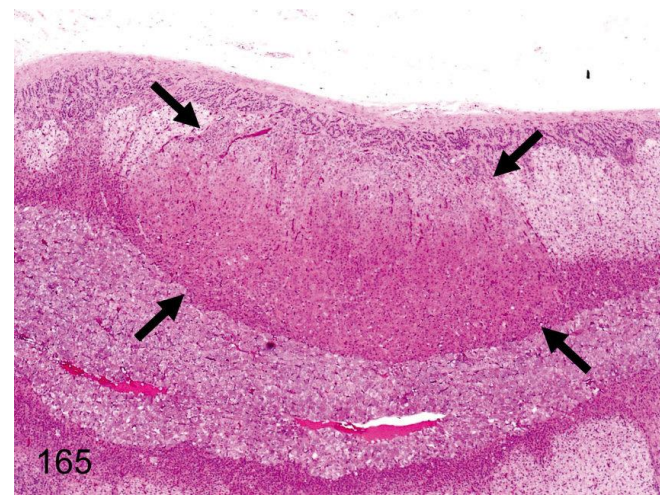
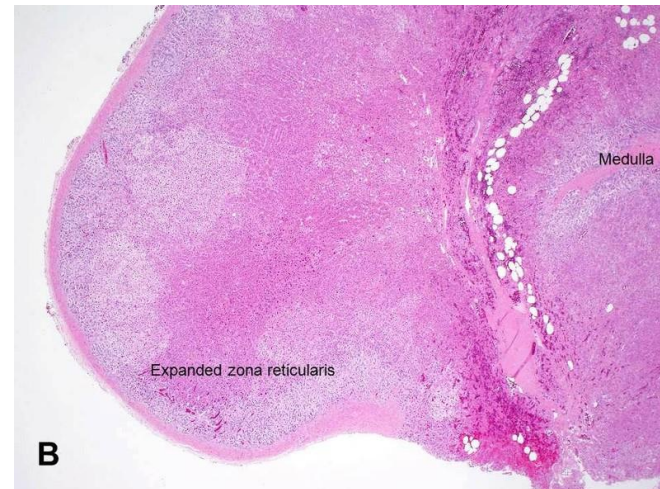*dívka, 12 let,  
ovarium, virilizace zevního genitálu*

# Pseudohermafroditismus **femininus**

- **vrozený adrenogenitální syndrom** (skupina **Ar** onemocnění)
  - např. deficit 21-hydroxylázy (95%), 11-beta-hydroxylázy, porucha biosyntézy GK, stimulace ACTH, nadprodukcí i androgenů

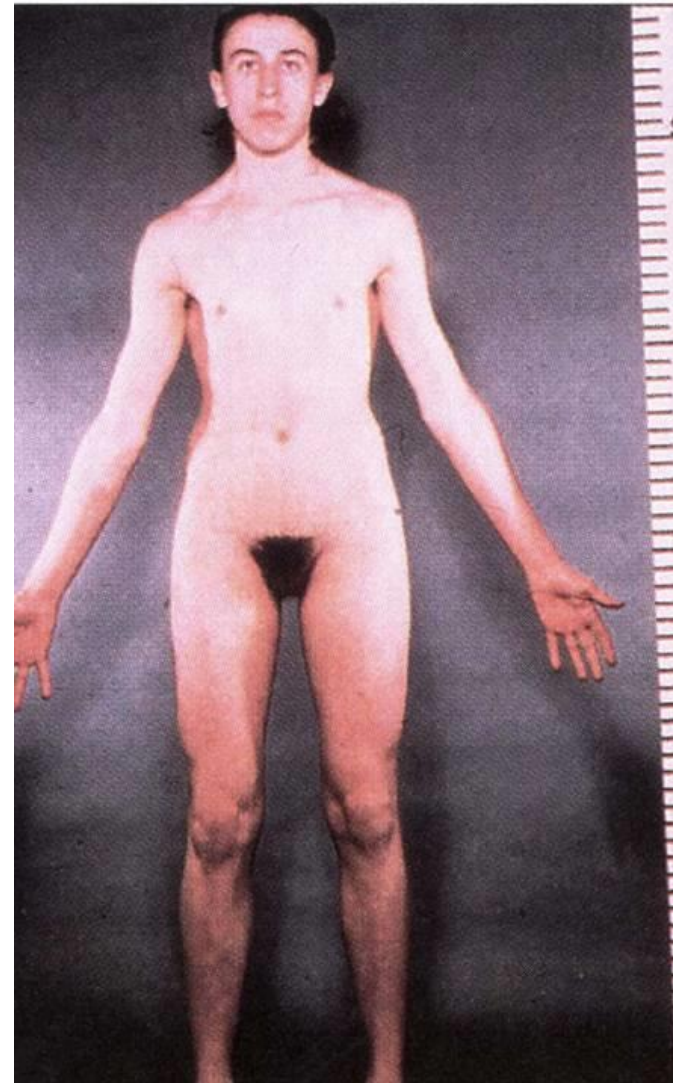
adrenální  
hyperplazie



hypertrofie clitoris  
fúze *labia maiora*

# Pseudohermafroditismus **masculus**

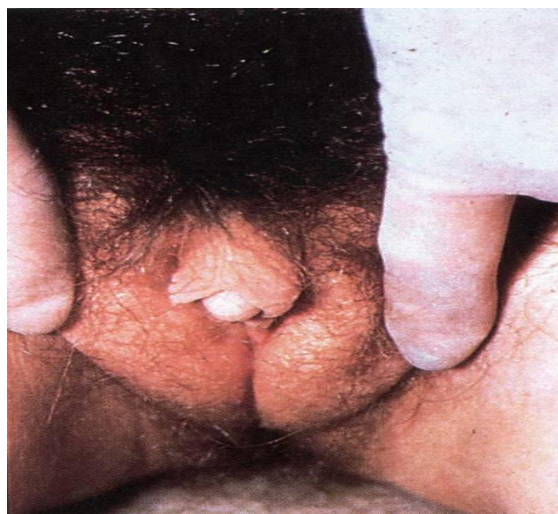- genotyp: **46, XY**
- gonády: **varlata** zakrnělá, v inguinálním kanálu,
- vývodné cesty: chybí nebo zakrnělé (rudimentární vagina)
- zevní genitál: **ženský** typ, mléčná žláza ženského typu  
*krajní varianta: syndrom testikulární feminizace* (syndrom androgenové rezistence)
- vznik: **porucha tvorby testosteronu** nebo **necitlivost cílových buněk** (chybění receptorů) → zanikají Wolffovy vývody, pokud varlata tvoří AMH, zanikají i vývody Müllerovy



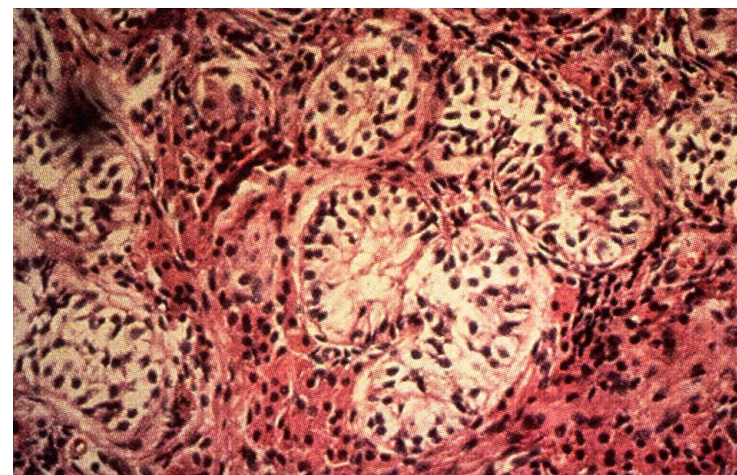
chlapec, 17 let

# Pseudohermafroditismus **masculus**

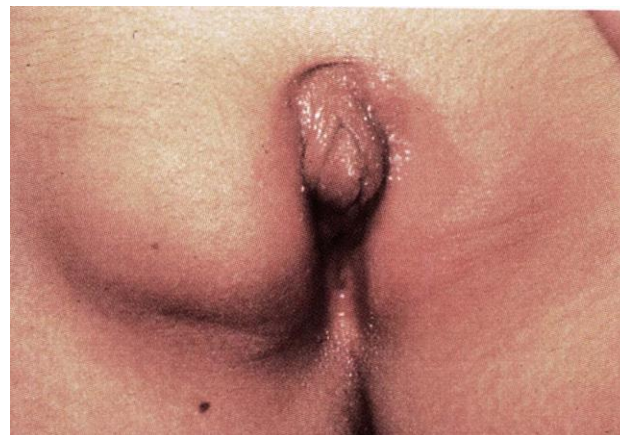- **syndrom testikulární feminizace**
  - kryptorchismus, rozštěp skrota, perineální ústí urethry



*malý penis,  
rozštěp skrota  
obsahujícího testis*



biopsie  
varlete



## **2. PORUCHY RŮSTOVÉ, POLOHOVÉ A ROZŠTĚPOVÉ (projeví se místně)**

- poruchy **varlete**
- poruchy **penisu** (spojeny s poruchou močové trubice a močového měchýře)
- poruchy **ovaria**
- poruchy **dělohy a pochvy**

# Testis - kryptorchismus (*retentio testis*)

zadržení varlete uni- či bilaterálně v dráze sestupu

- břišní dutině (*retentio testis abdominalis*) nebo v tříselném kanálu (*retentio testis inguinalis*)

- příčina: nižší hladiny androgenů v kritickém období sestupu
- četnost: 3-5% donošených novorozenců (u nedonošených 20-30%)
- **retraktilní** varle – zvýšená aktivita *m. cremaster* – vytahování varlete ze skrota
- **skluzné** varle (lze je stáhnout do skrota, ale vrací se zpět)
- th: kolem 15. měsíce – hormonální nebo chirurgická (neřešený: neplodnost nebo nádor. onemocnění testis)

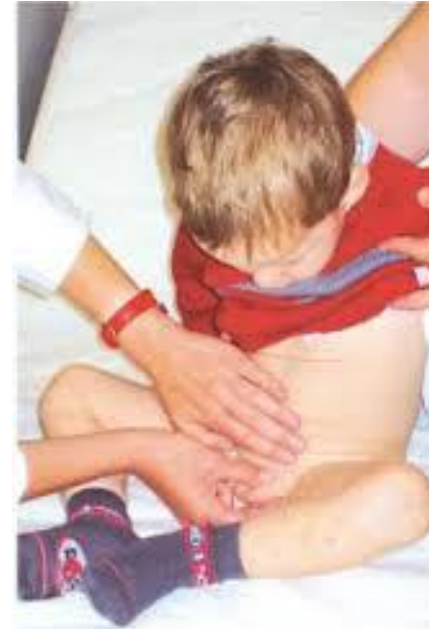
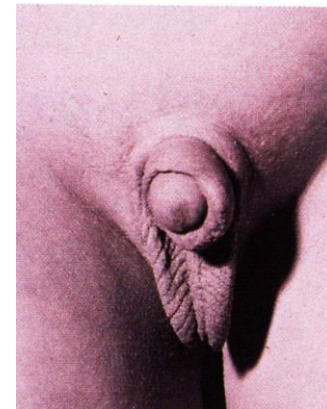
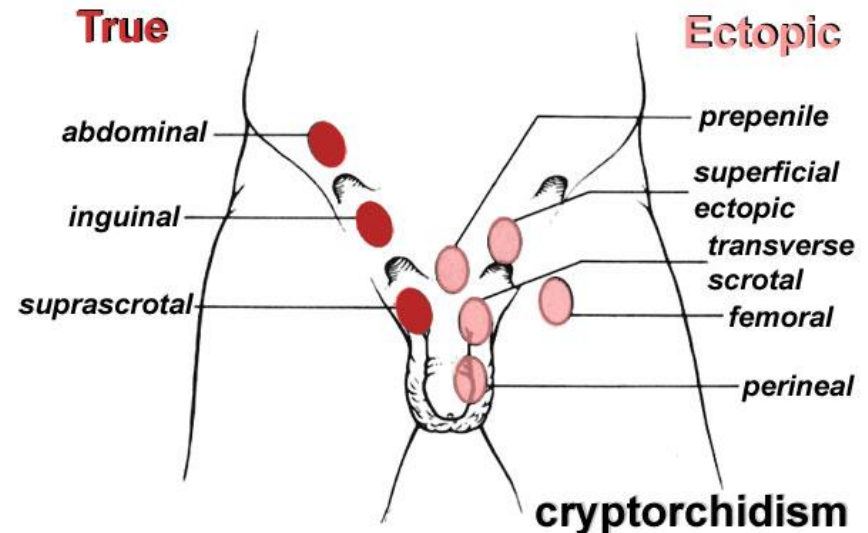
Abb.: Untersuchungstechnik beim Hodenhochstand



# Testis

**heterotopie** (ektopie, maldescensus)

- varle sestoupí, ale na nesprávné místo (perineum, vnitřní strana stehna, mons pubis)
- příčina: chybný úpon gubernacula



**torze** (torsio testis) – otočení kolem podélné osy

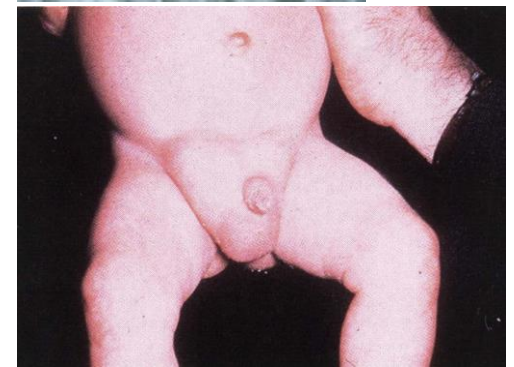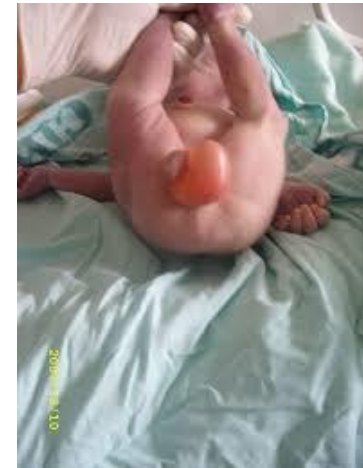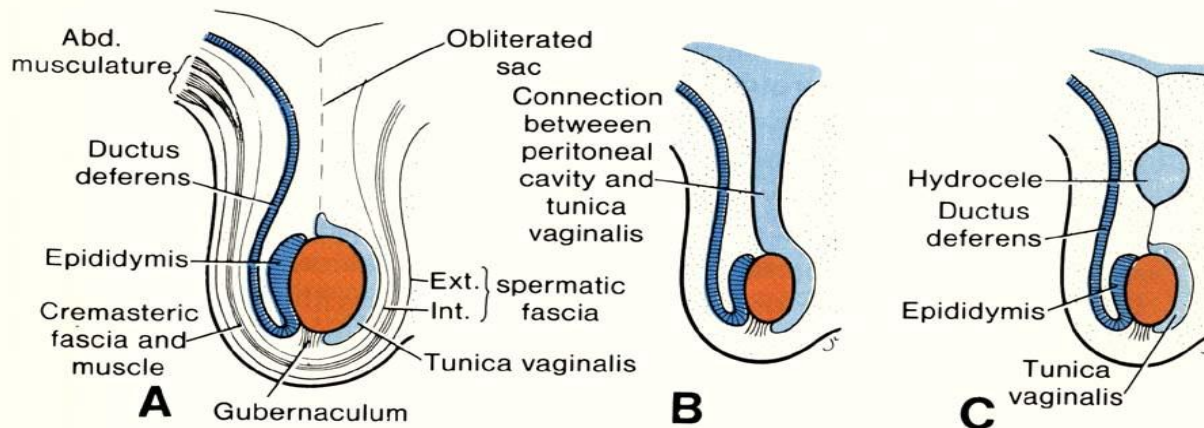
- příčina: **dlouhé** a **tenké mesorchium** (rotace  $\geq 180^\circ$ : zaškrčení cév)
- polární inverze – otočení kolem příčné osy



# Testis - hydrokéla testis

nahromadění tekutiny v *cavum serosum scroti* (*tunica vaginalis testis*) - *processus vaginalis testis* spojen s peritoneální dutinou

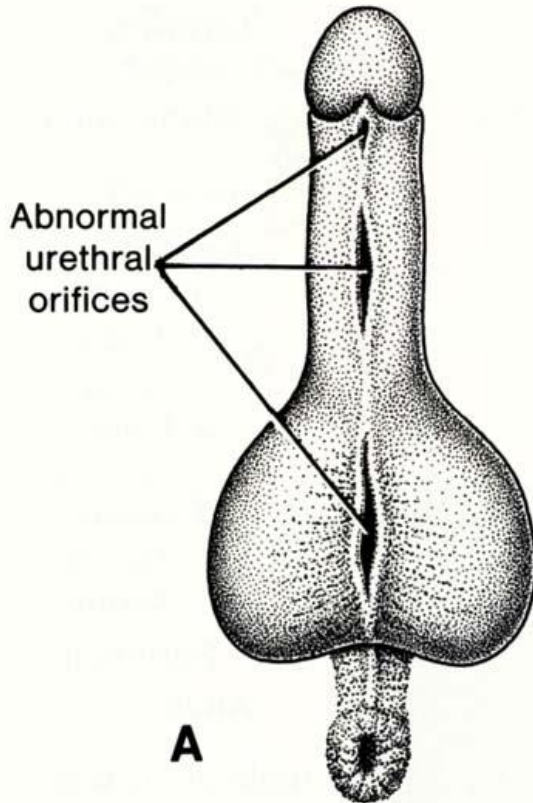
- **hydrokéla funiculi spermatici** (cysta) – část *processus vaginalis* oddělena od *cavum serosum scroti* i peritoneální dutiny
- **hernia inguinalis** (částečná, úplná)



vrozená oboustranná  
inguinální hernie

# Penis

**HYPOSPADIE**  
na uretrální straně



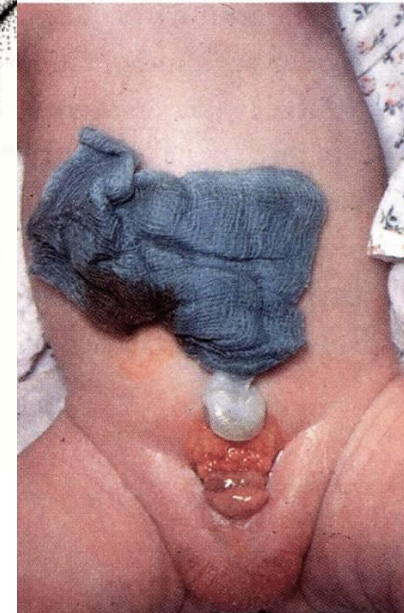**EPISPADIE**  
na dorsum penis  
+ extrophia vesicae urinariae

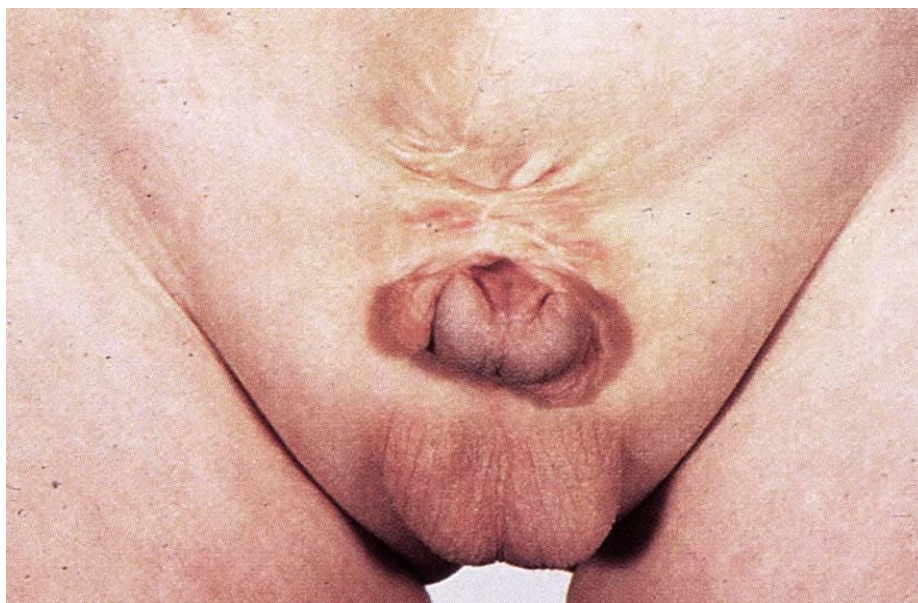Mucosa of the urinary bladder

Ureteric opening

Urethra

**B**





těžká penilní epispadie (po operativní úpravě *extrophia vesicae urinariae*)

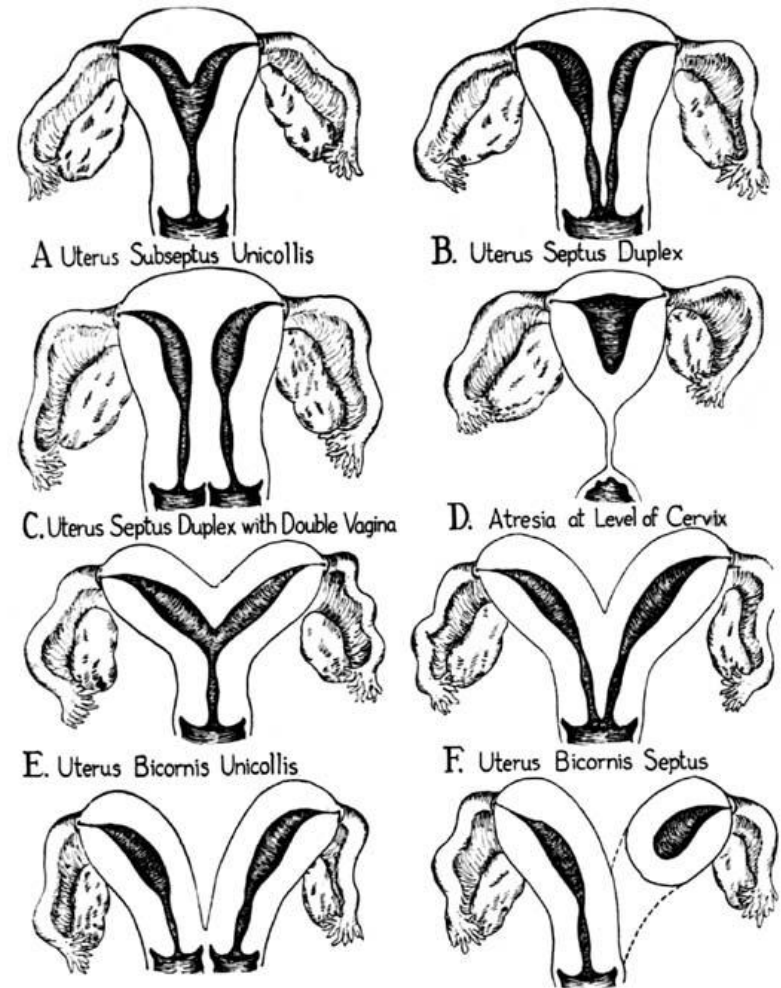
# Ovarium

- **retentio ovarii** – nedokončení sestupu
- **heterotopia ovarii** – chybné uložení (inguinální kanál, *labia maiora*)

# Děloha a pochva

nesplynutí v celém rozsahu nebo jen částečné splynutí Müllerových vývodů, asymetrický vývoj M. vývodů

- perzistence srostlé stěny Müllerových vývodů:
  - *uterus septus*
  - *uterus subseptus*
  - *uterus bicollis* (přepážka jen v oblasti krčku)
- ageneze nebo hypoplasie jednoho Müllerova vývodu:
  - *uterus unicornis*
  - *uterus bicornis cum cornu rudimentario*



# Pochva

**Ageneze pochvy** – nezaložení vaginální ploténky (sdruženo s agenezí dělohy)

- četnost: 1: 4 000

**Atresie pochvy** (imperforatio vaginae) – nevytvoří se lumen vaginy

**Hymen imperforatus** – nebezpečí hydrokolpos, hydrometrokolpos (hromadění tekutiny, později krve v pochvě i děloze)

