

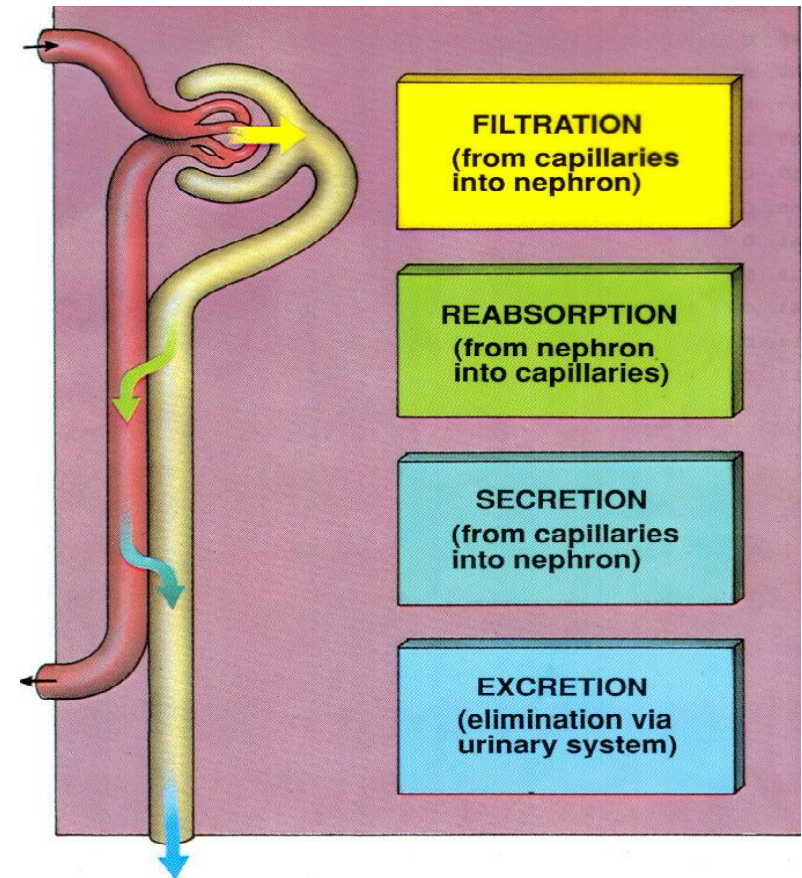
# Močový systém

Aleš Hampl

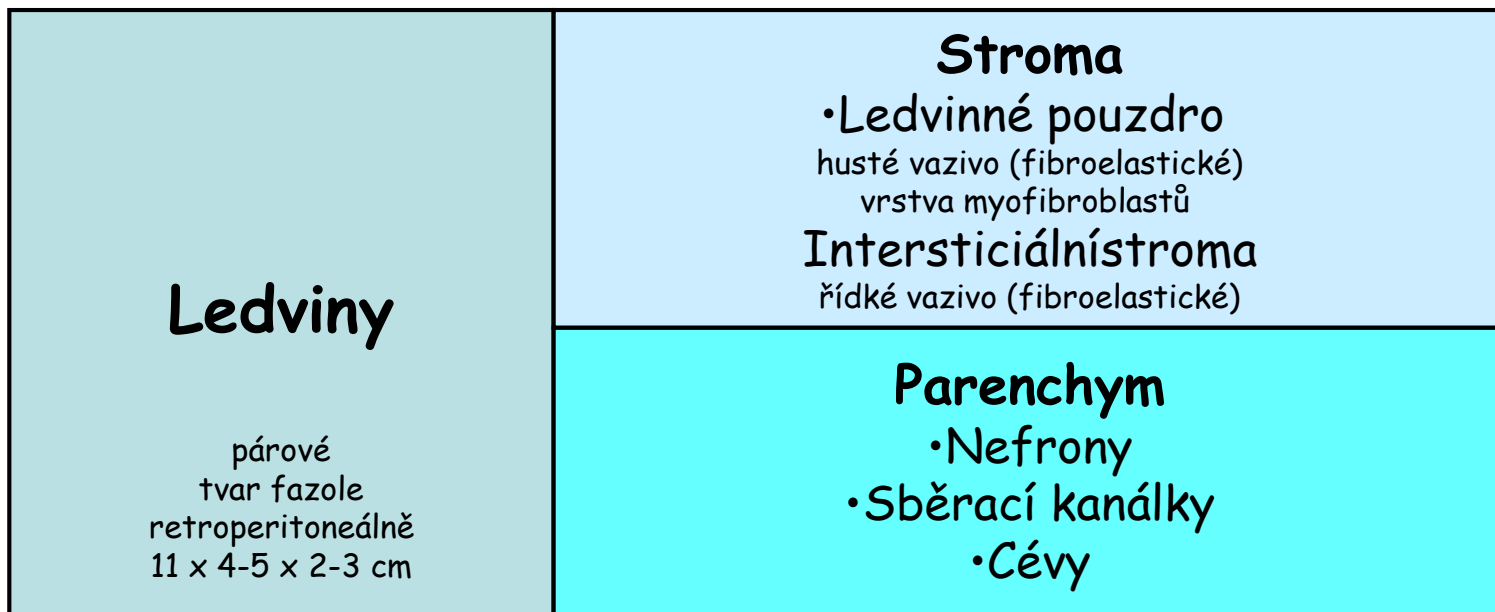
Říjen 2021

# Funkce močového systému

- 1. Regulace objemu a tlaku krve
- 2. Regulace koncentrace sodíkových, draslíkových, chloridových a dalších iontů v krevní plazmě
- 3. Stabilizace pH krve
- 4. Zadržení živin
- 5. Detoxifikace (spolu s játry)



# Součásti močového systému



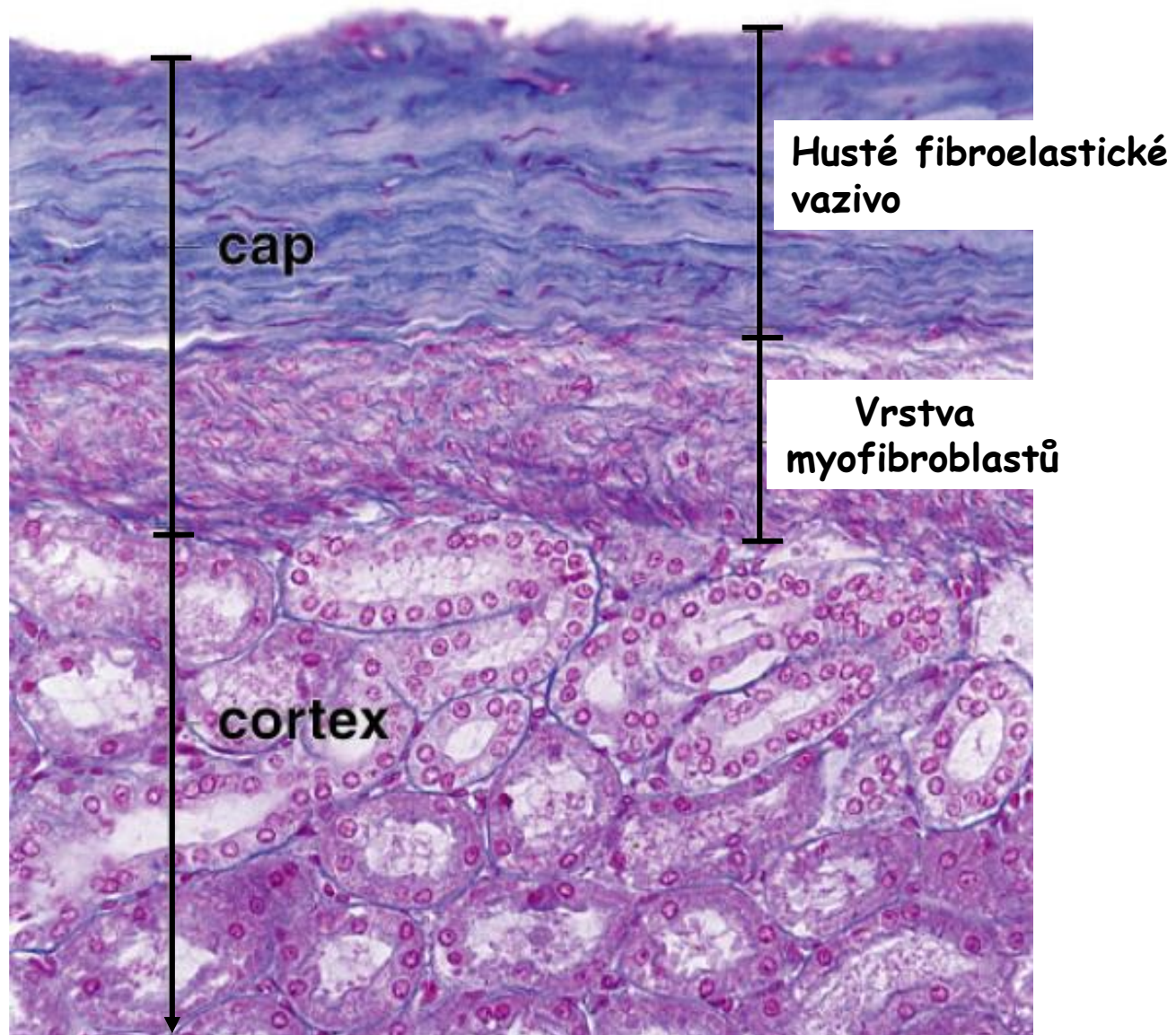
**Močovody**

**Močový měchýř**

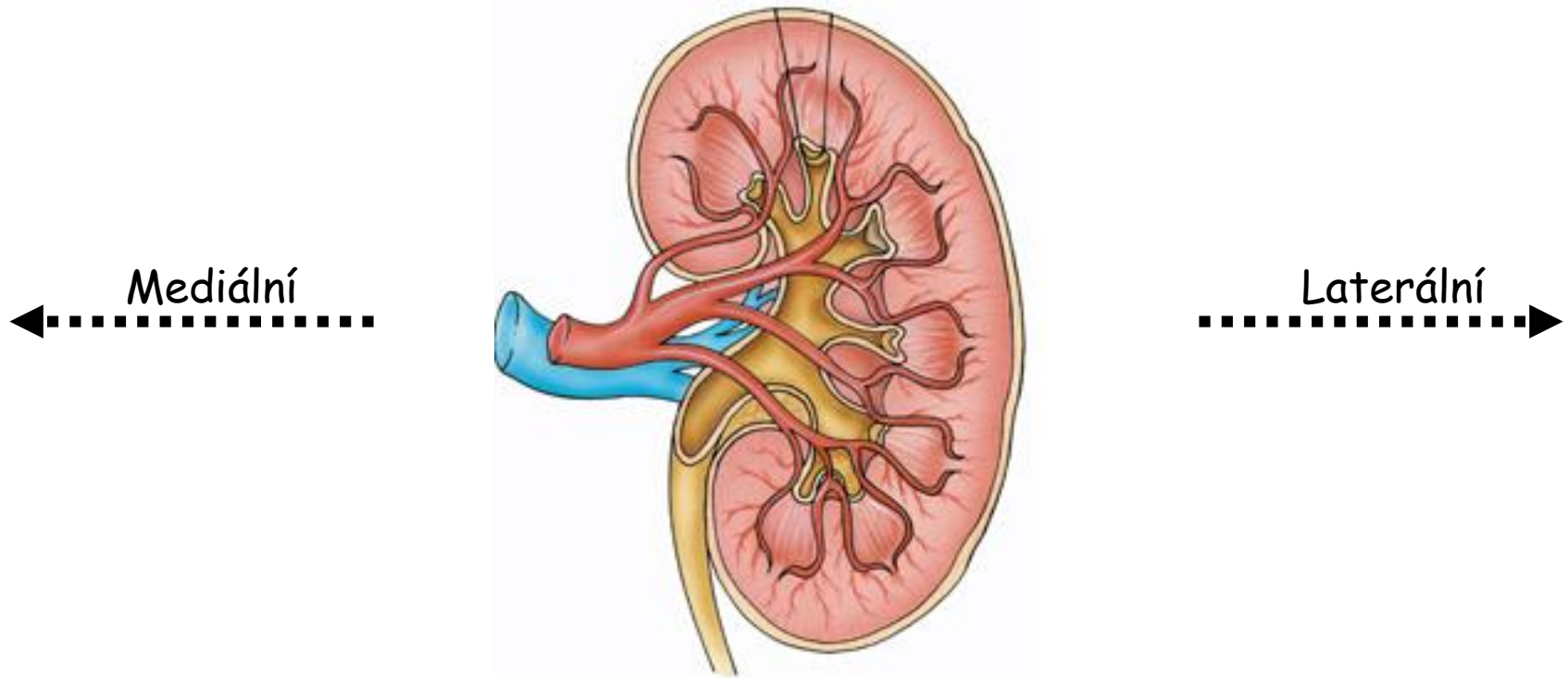
**Močová trubice**

**Vývodné cesty**

# Ledvinné pouzdro



# Celková organizace ledviny



**Hilus** - portál pro cévy, nervy a močovod

**Ledvinný sinus** - hlouběji od hilu

**Ledvinná pánvička** - expanze močovodu, navazují kalichy a kalíšky

**Parenchym ledviny** - dřeň + kůra

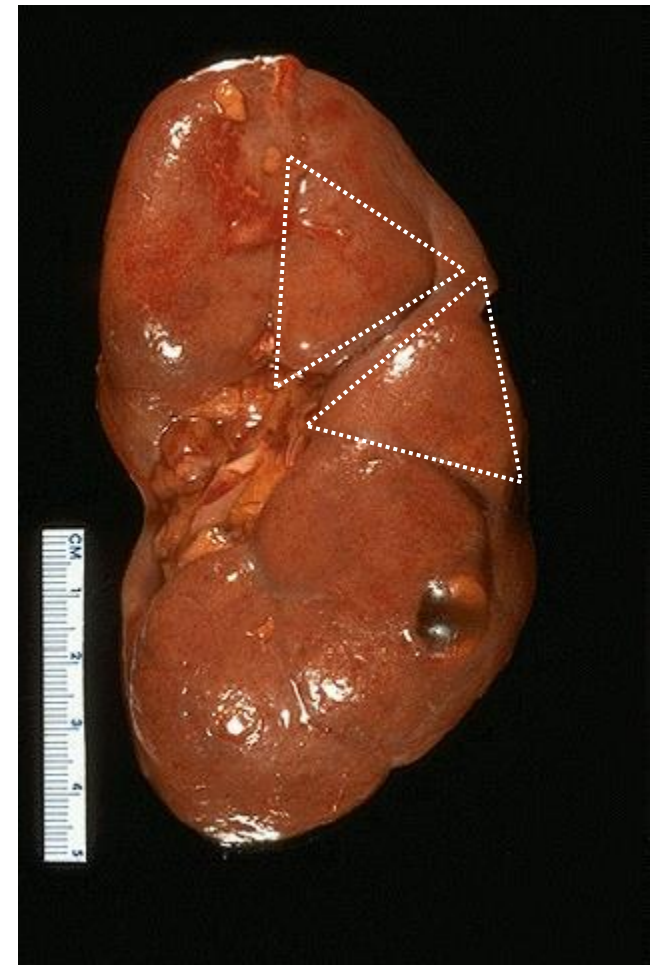
- **Kůra** (subst. cort.)
- **Dřeň** (subst. med.)

Lalok

## Lobulární struktura ledviny

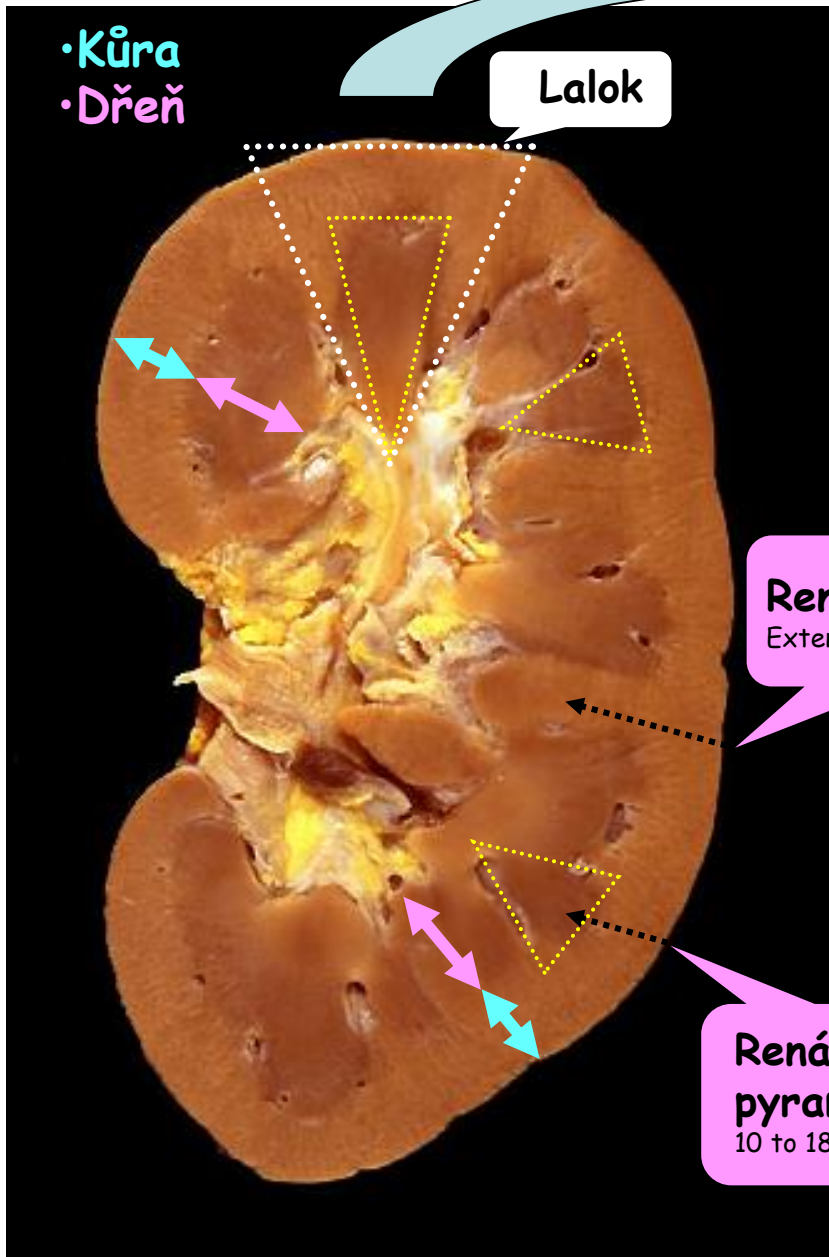
**Renální sloupec (Bertini)**  
 Extenze kůry do dřene

**Renální pyramida**  
 10 to 18 v ledvině



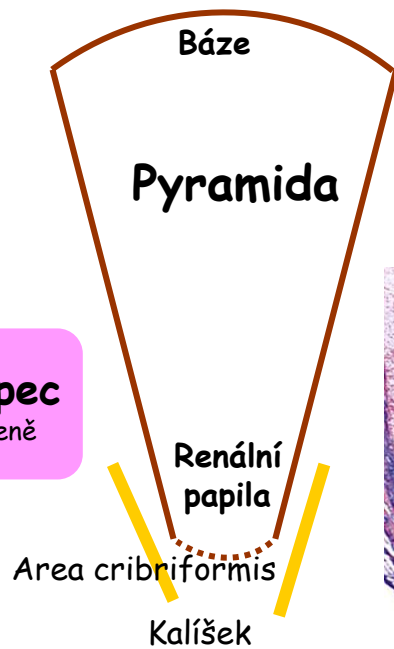
• Kůra  
• Dřeň

Lalok

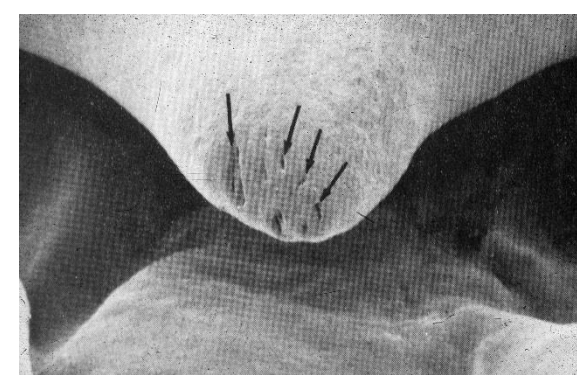
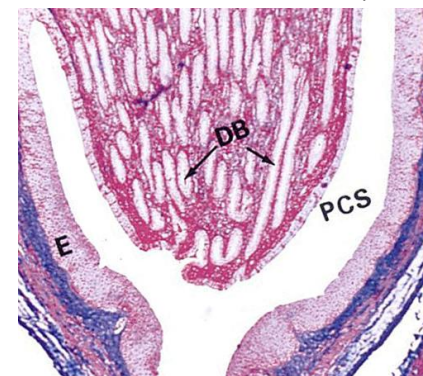


**Renální sloupec**  
Extenze kůry do dřenež

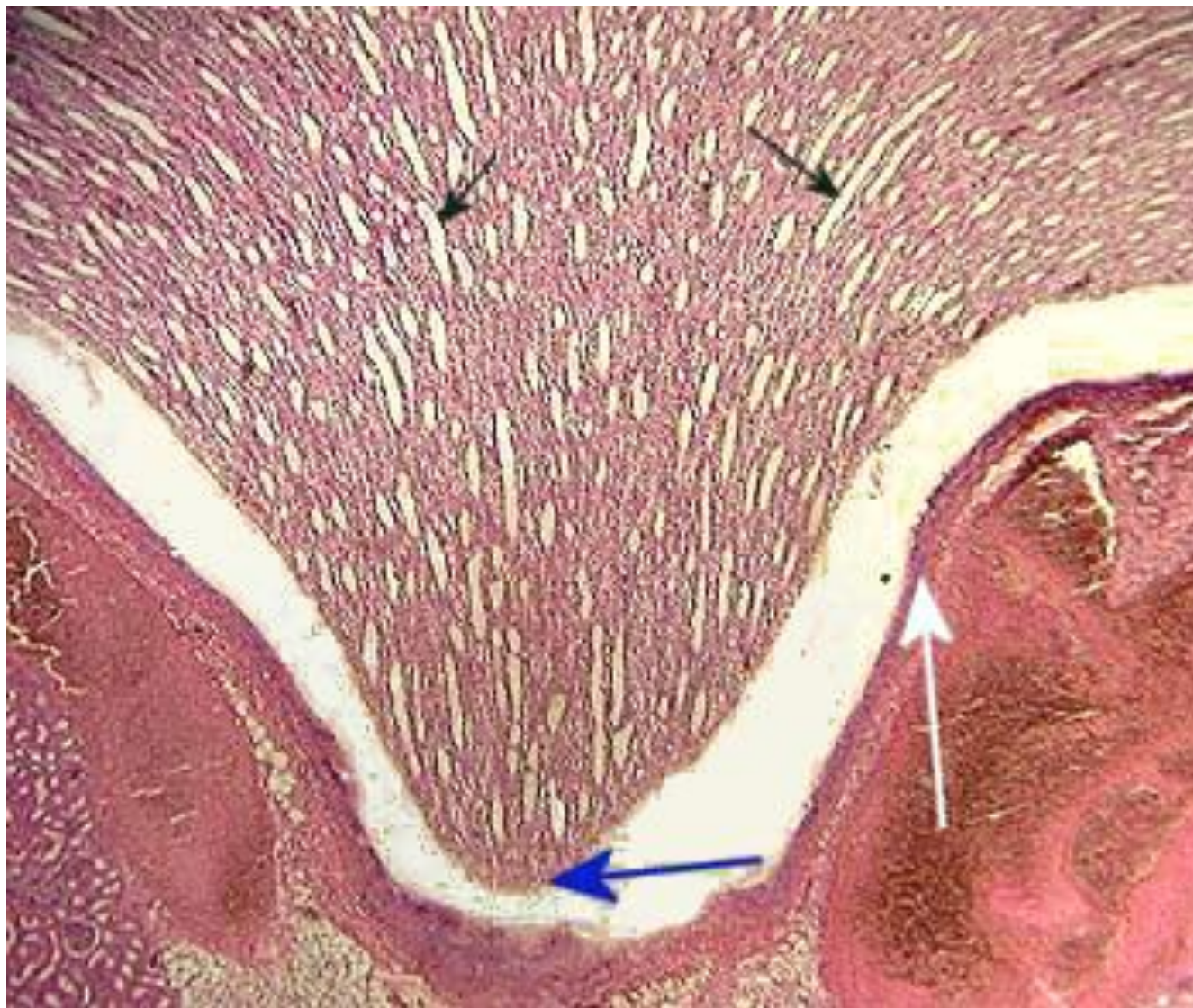
**Renální pyramida**  
10 to 18 v ledvině



Belliniho kanálky



# Dřeň ledviny

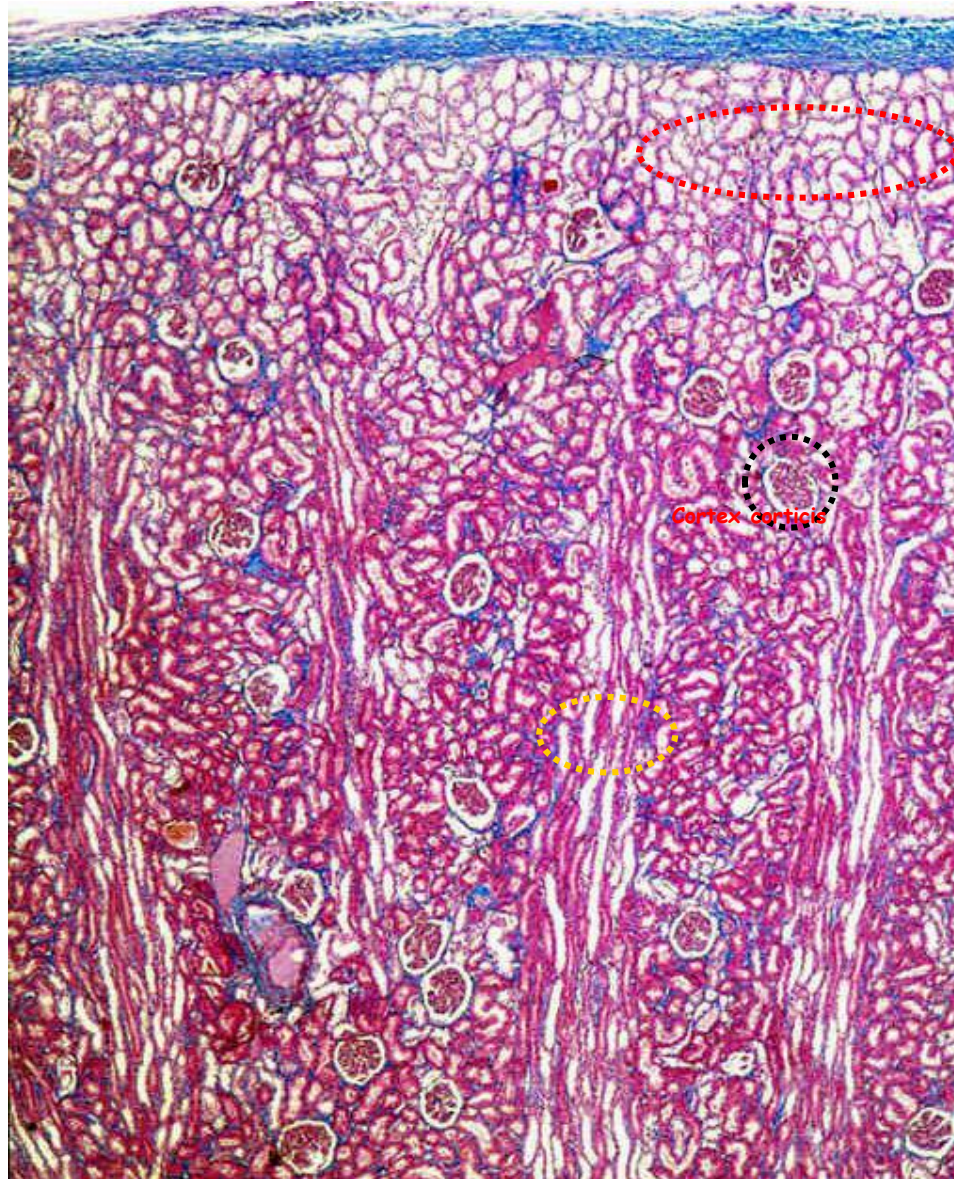




# Kůra ledviny

Cortex  
corticis

Pars radiata  
corticis

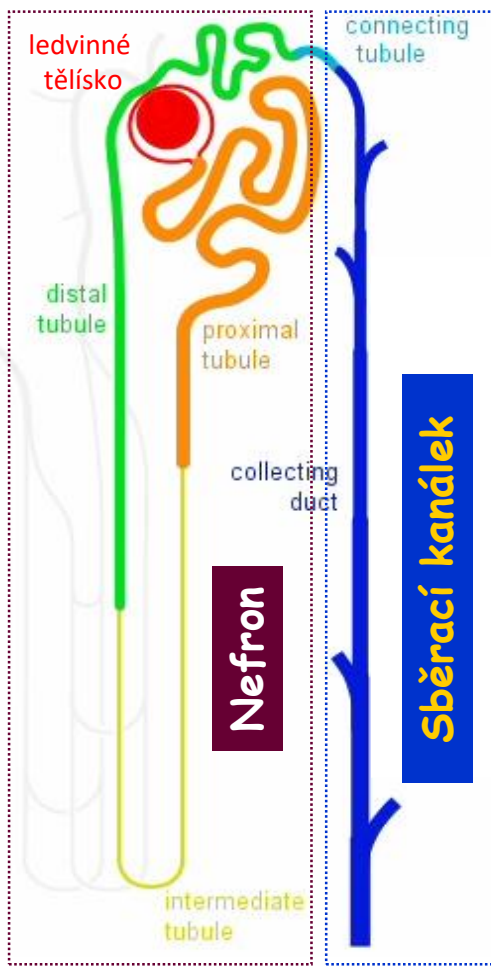


**Korový labyrint**  
(stočené části kanálků)

**Ledvinná tělíska**  
Corpusculi renis

**Dřeňové paprsky**  
**Striae medullares corticis**  
(pokračování sběracích  
kanálků ze dřeně )

# Močotvorná složka = Funkční jednotka



Kůra

Dřeň

Ductus papillares Bellini

Area cribriformis  
**Kalíšek**

1 to 1,4 milionů  
nefronů  
v jedné ledvině

**Nefrony X Sběrací kanálky**  
Odlišný vývojový základ

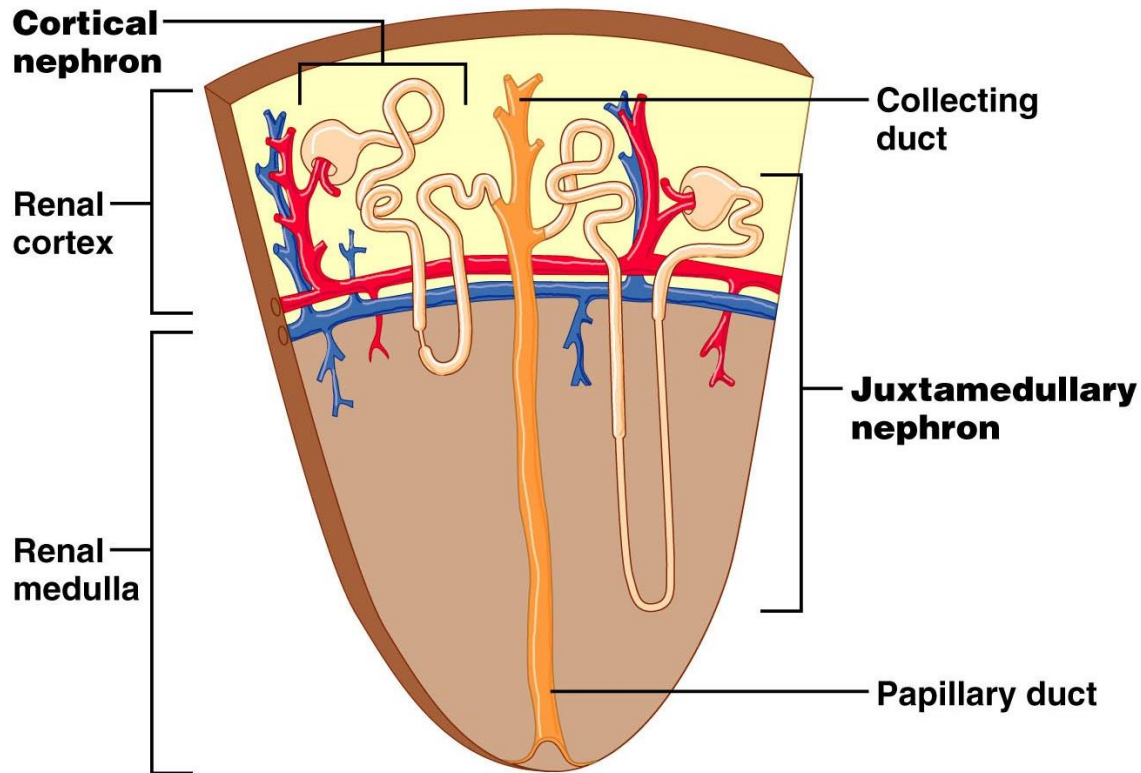
# Nefron

**Korové nefrony**

85% of nefronů

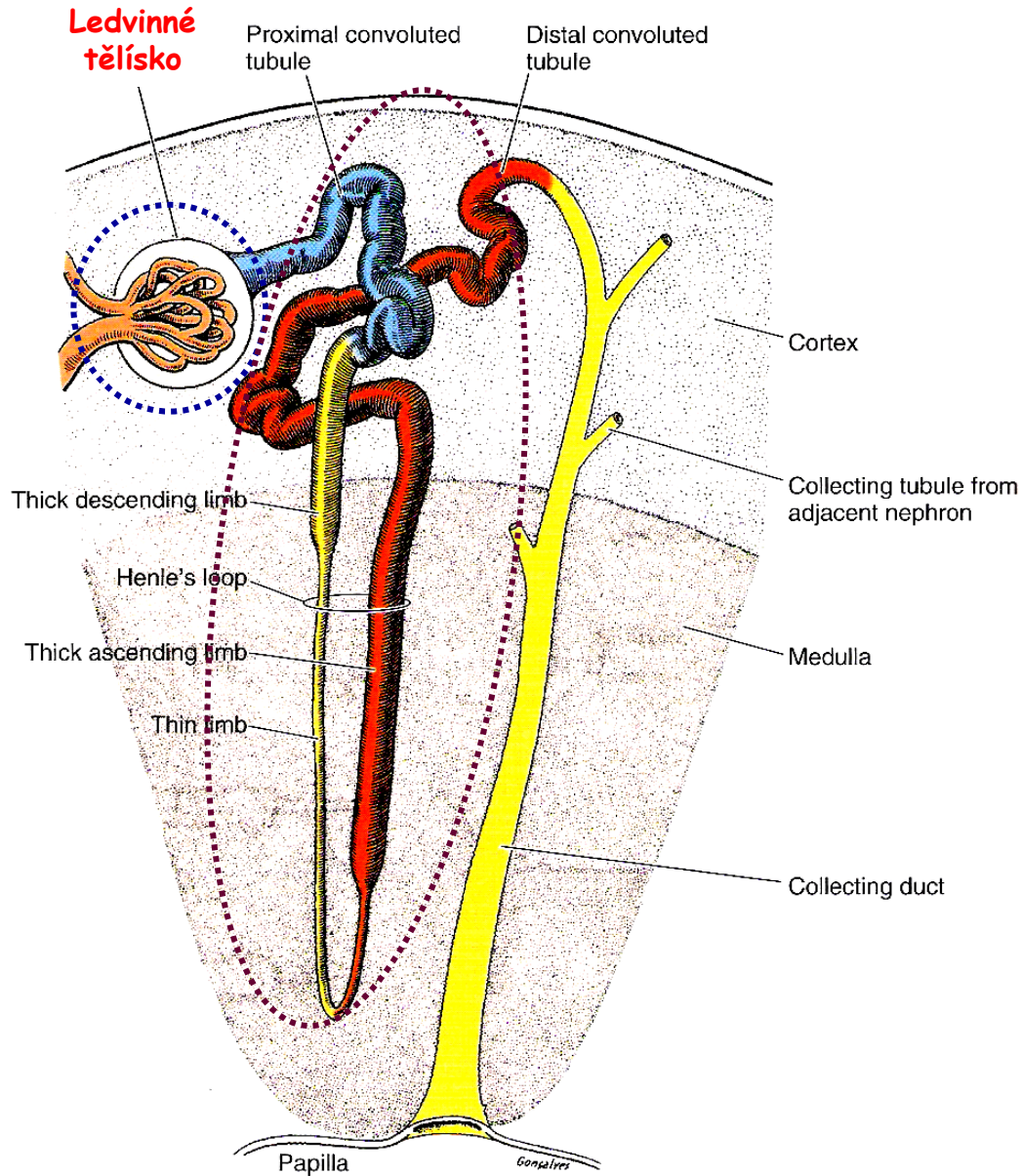
**Juxtamedulární nefrony**

15% of nefronů



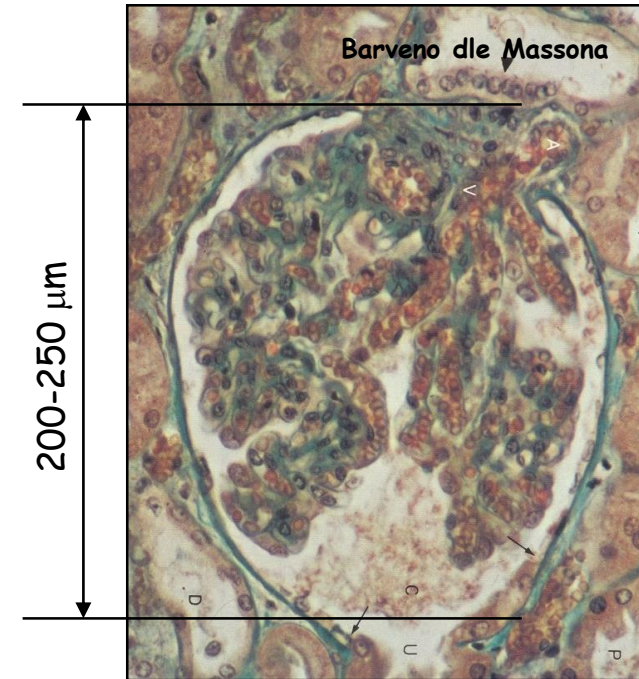
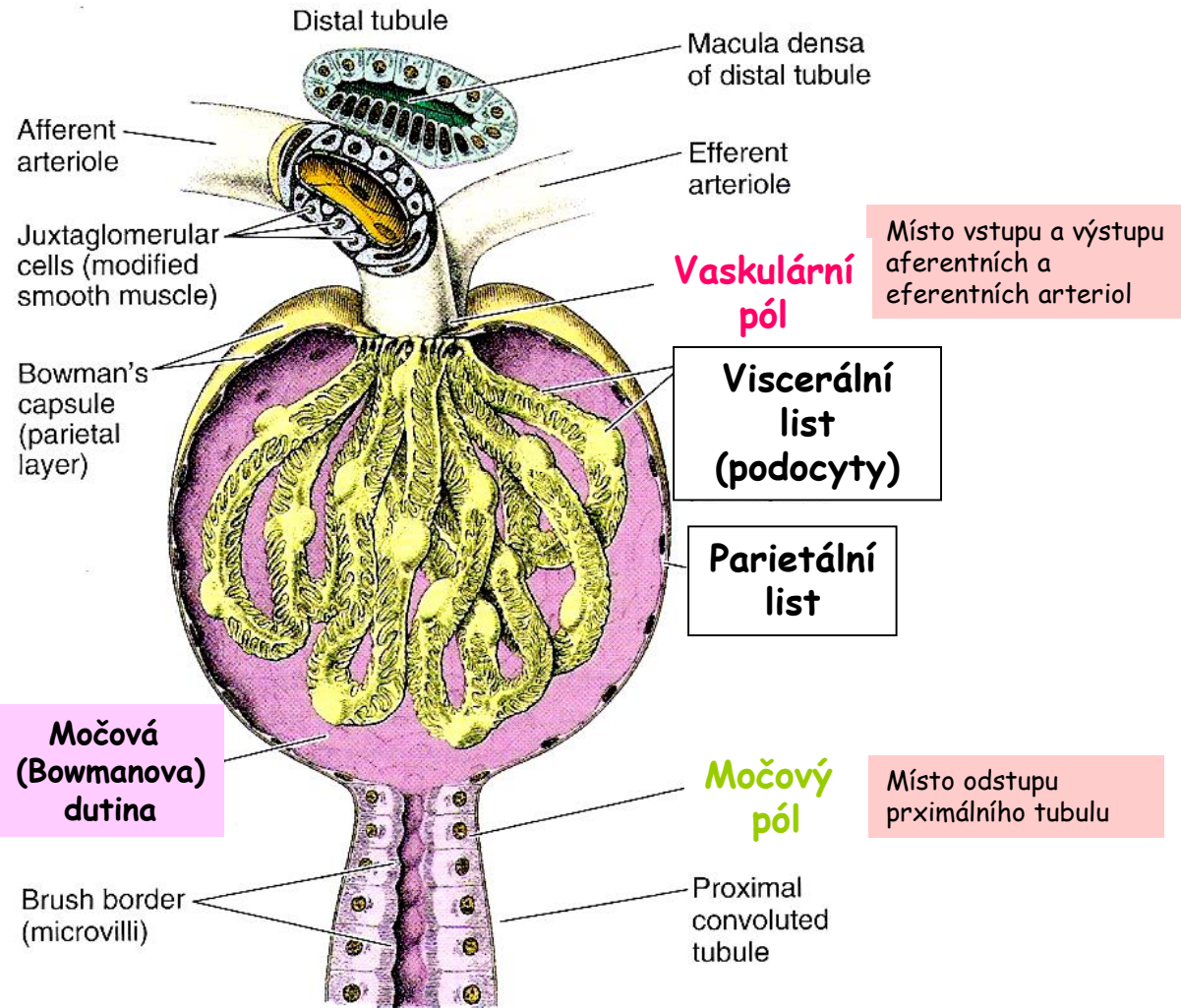
Asi 40 mm dlouhé

# Nefron - Ledvinné tělísko (corpusculum renis)

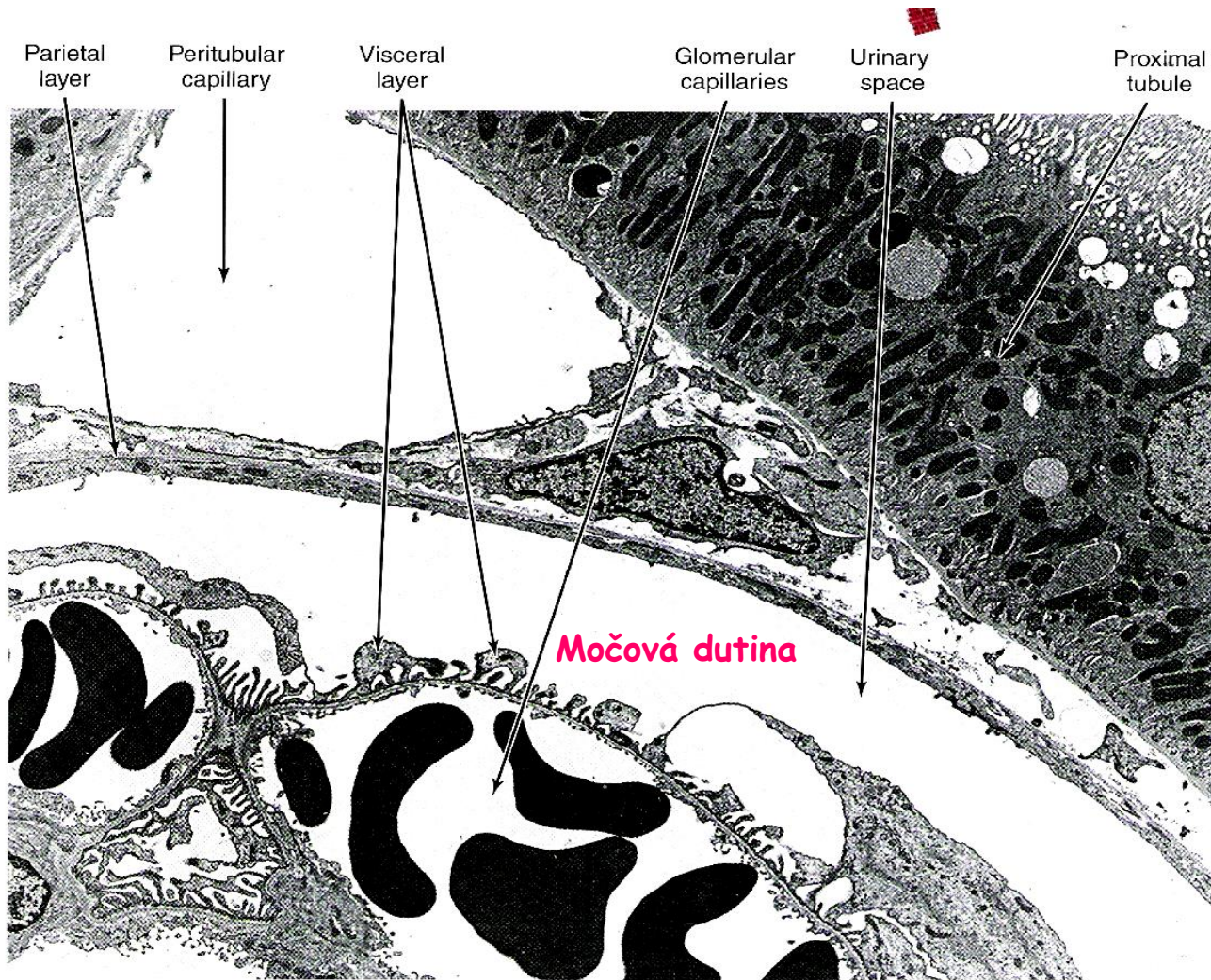


# Nefron - Ledvinné tělíčko 1

**Glomerulus** - klubíčko anastomózujících kapilár  
**Bowmanovo pouzdro (capsula glomeruli)**

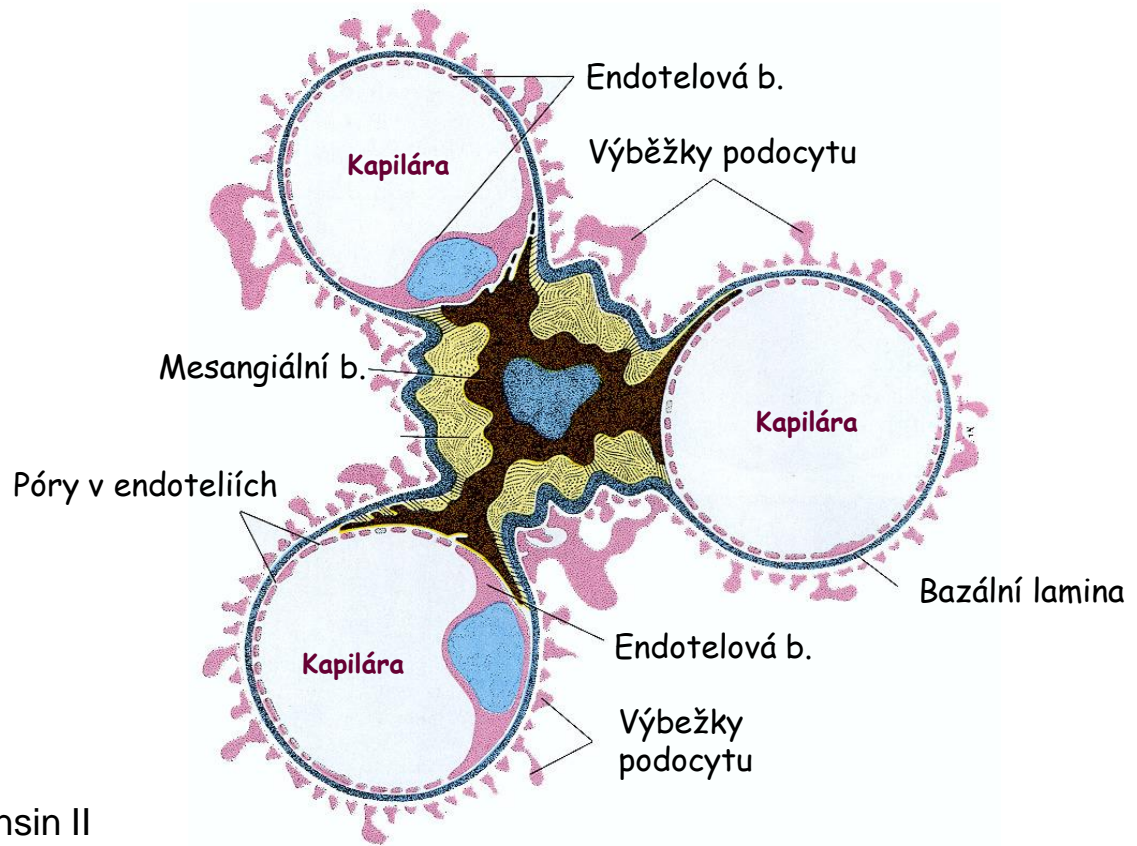
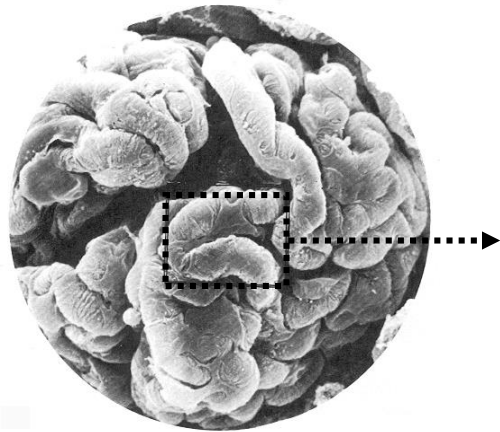
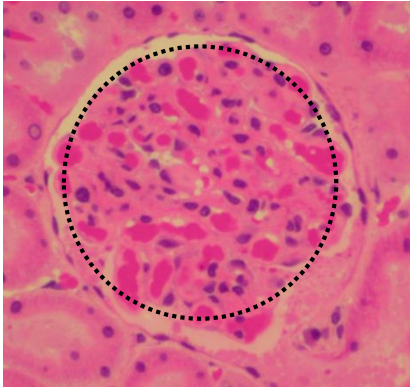


# Nefron - Ledvinné tělíčko 2



# Nefron - Glomerulus 1

Endotelie + Bazální membrána + Podocyty + Mesangiální buňky

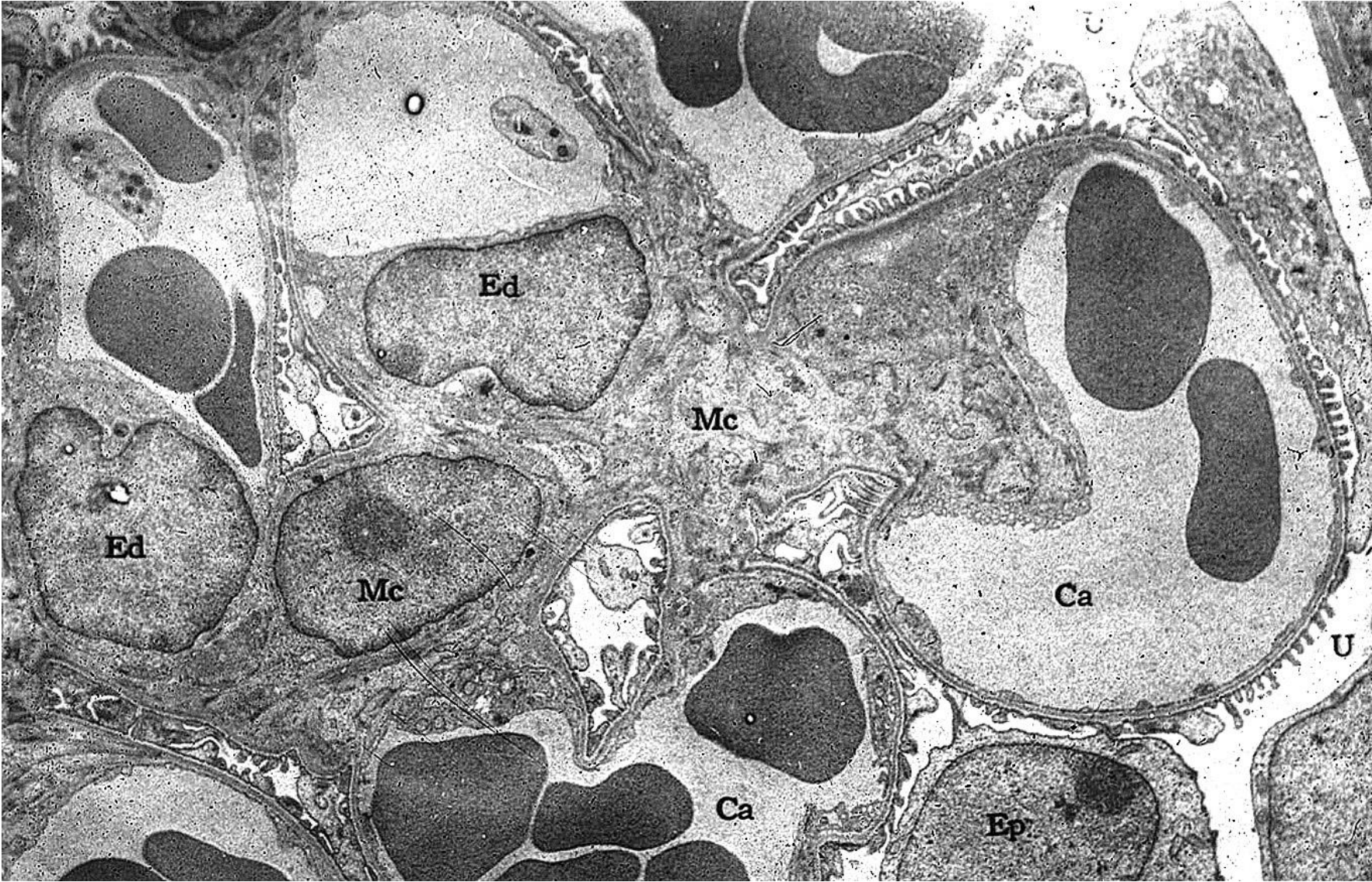


## Mesangiální buňky

- Kontraktilní – receptory pro angiotensin II
- Mechanická podpora
- Fagocytóza
- Produkce chemických mediátorů (cytokiny, prostaglandiny, ...)

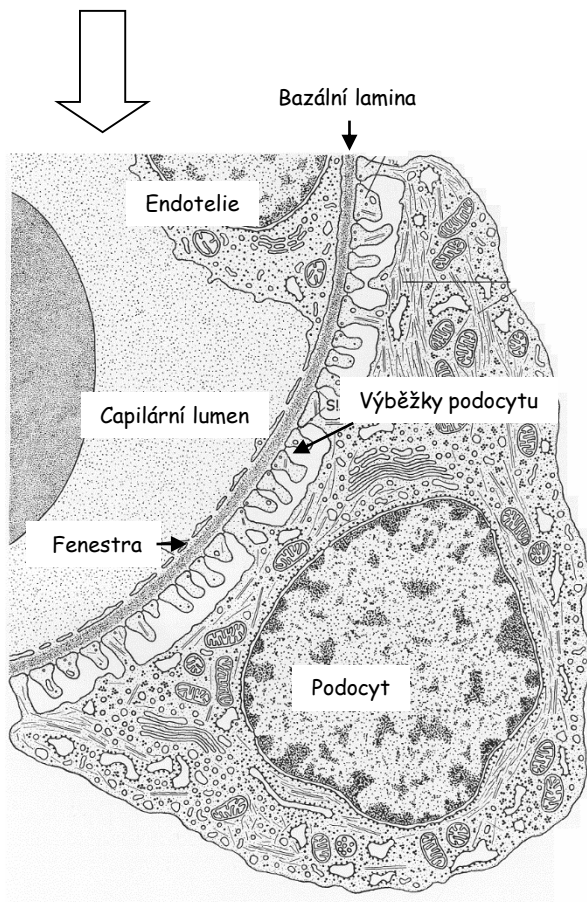
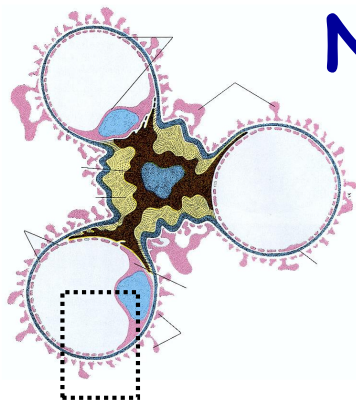
*Lamina Rara* - contain fibronectin (bind them to cells) - **physical barrier**  
*Lamina Densa* - meshwork of Type IV collagen and laminin in a matrix contg (-) charged heparan sulfate that restricts passage of cationic molecules - **charge barrier**

# Nefron - Glomerulus 2



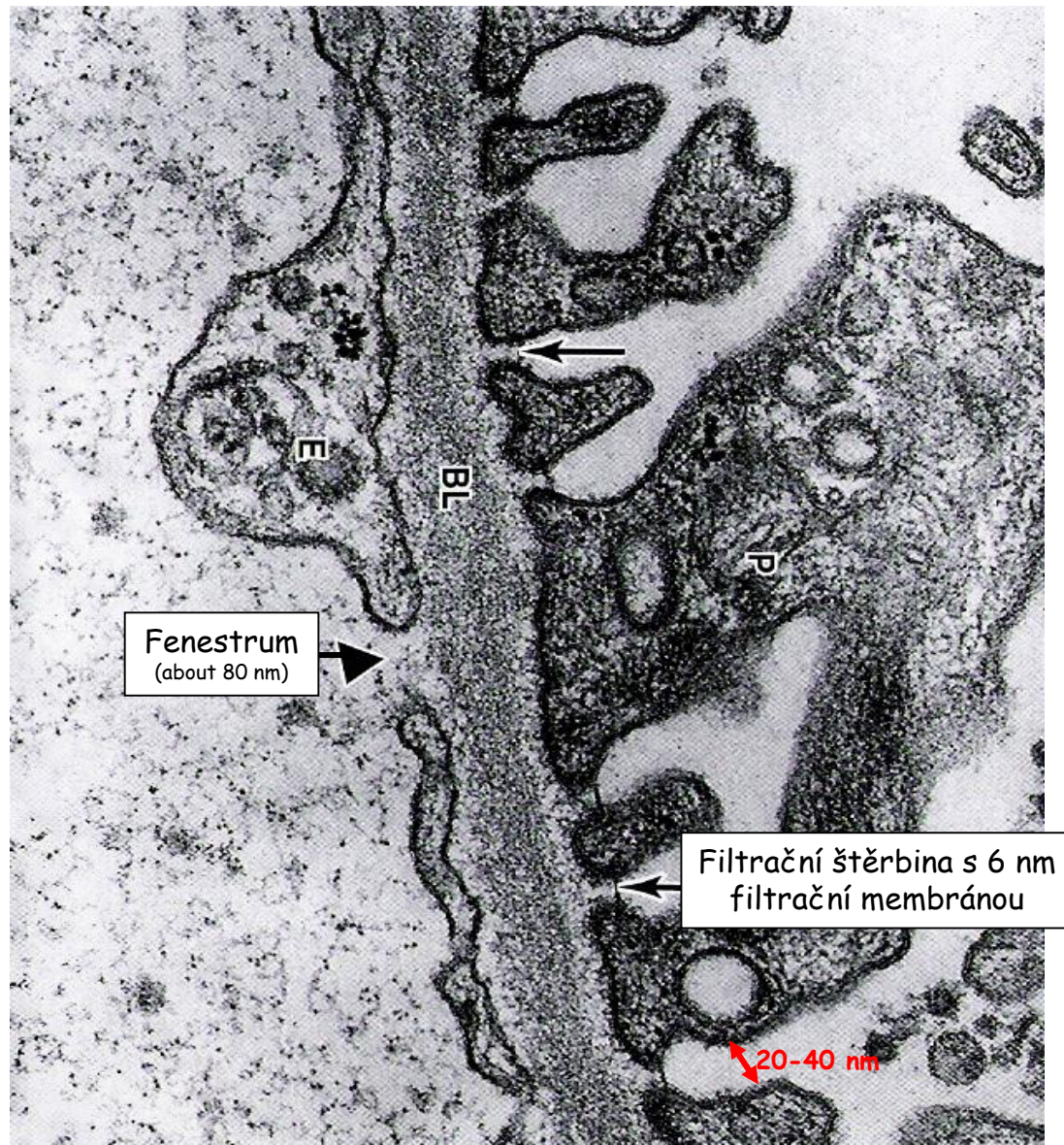


# Nefron - Glomerulus 3




Fenestra: 70 - 90 nm

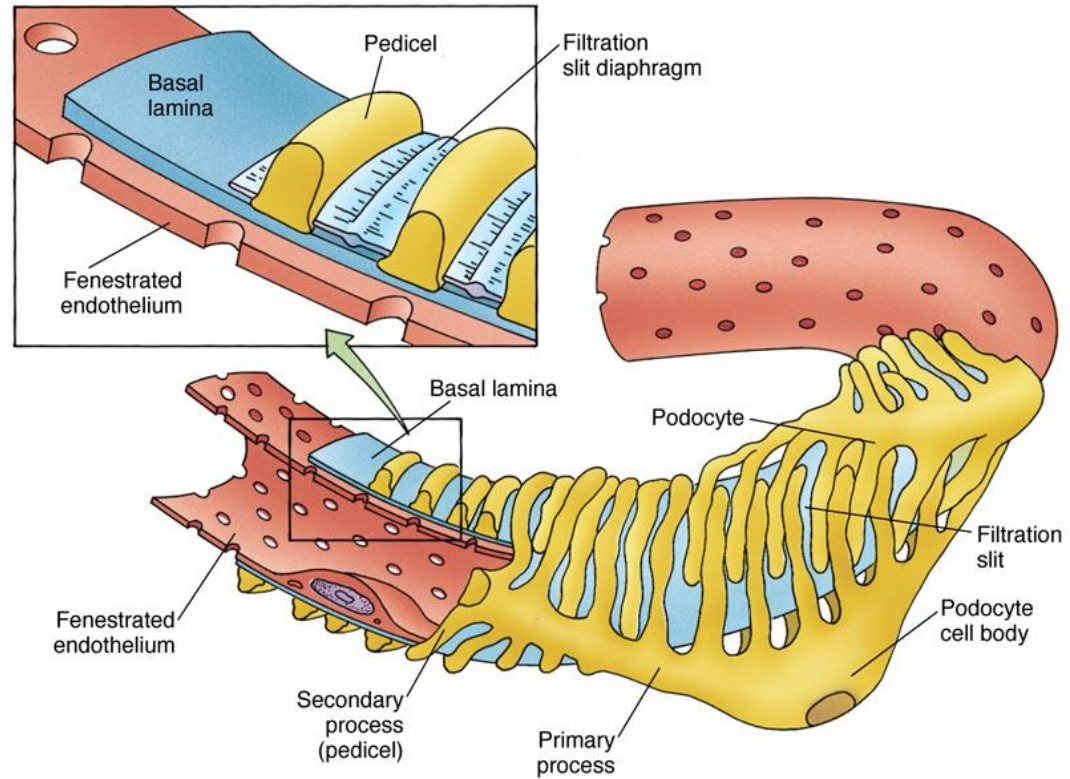
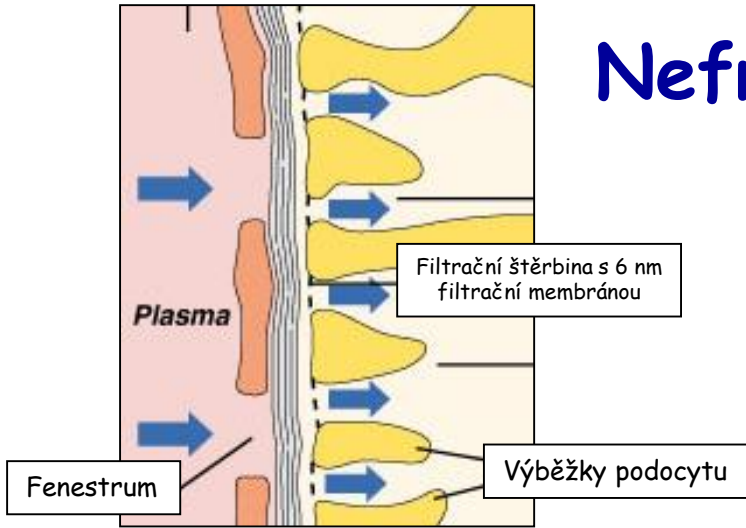
Lamina rara externa  
Lamina densa  
Lamina rara interna



# Nefron - Glomerulus - Podocyt 1

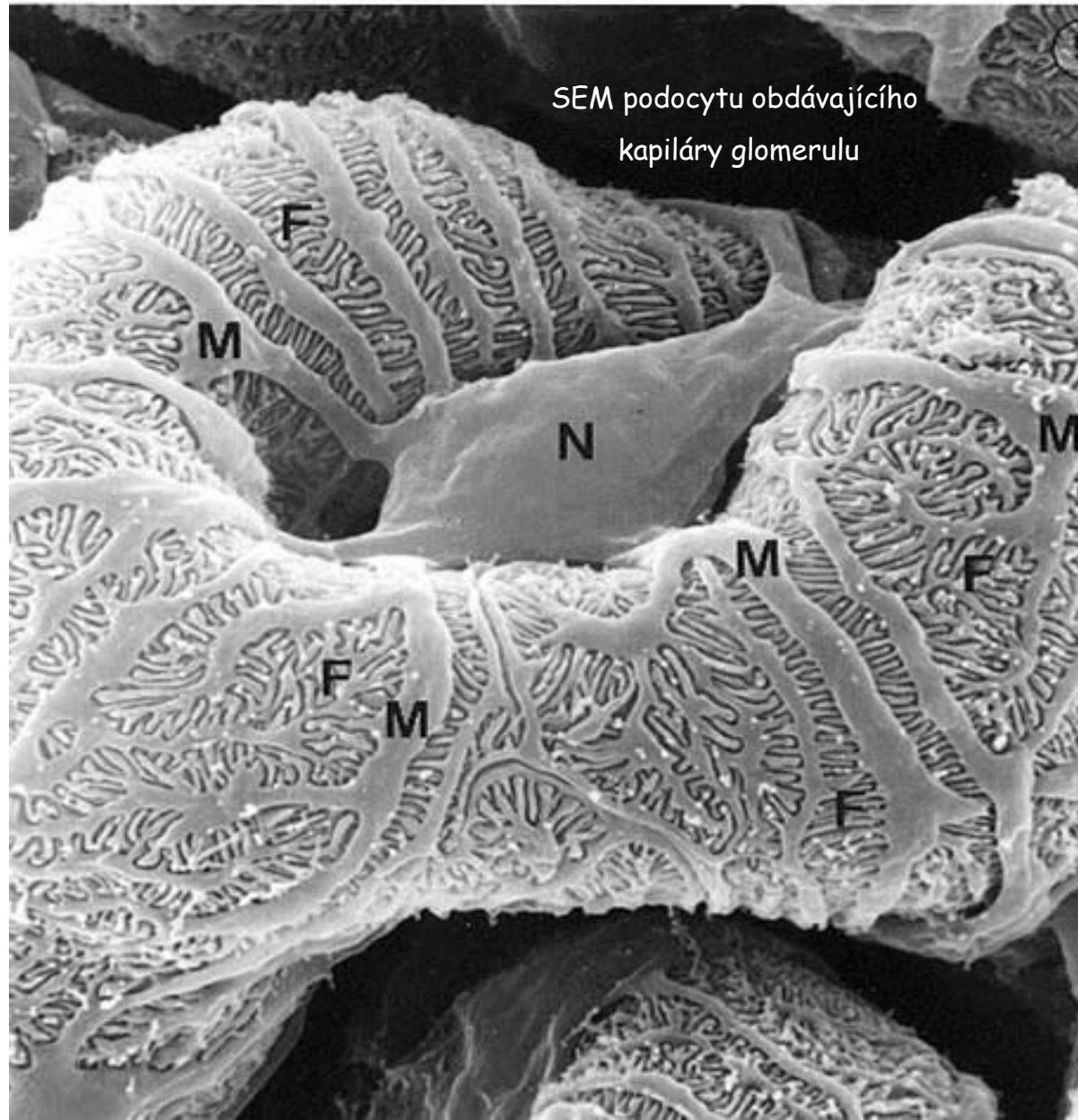


# Nefron - Glomerulus - Podocyt 2



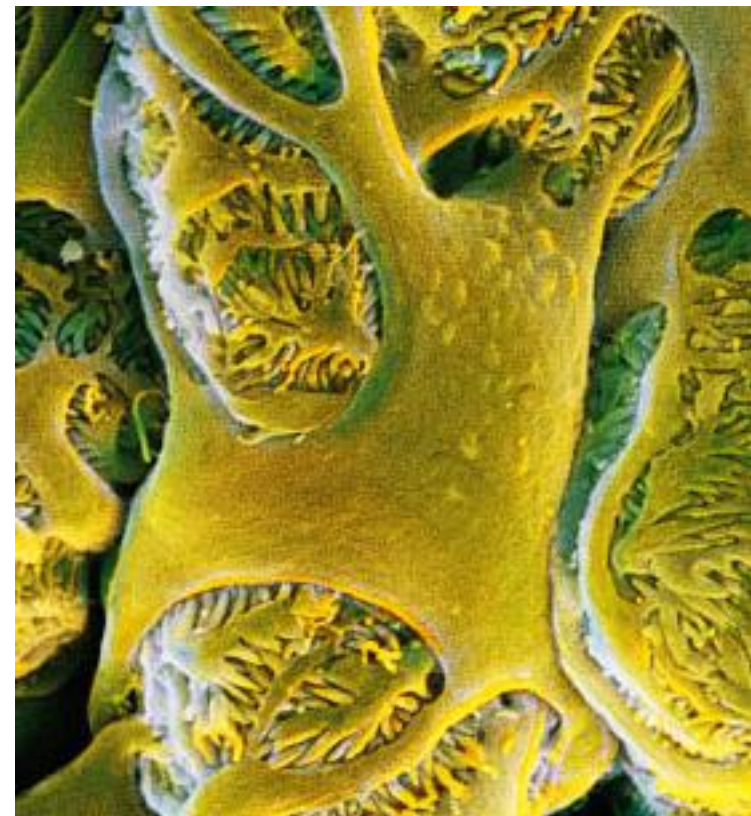
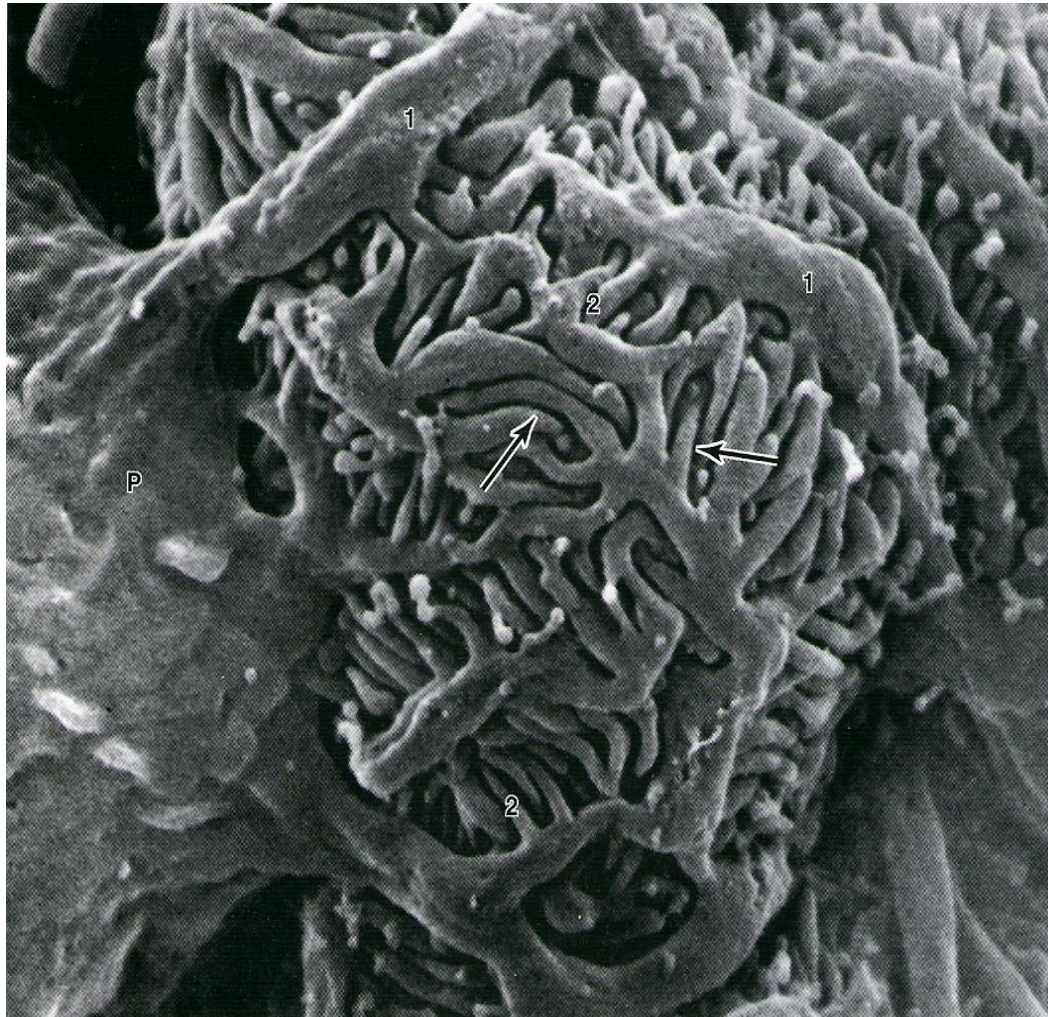Primární výběžky  
X  
Sekundární výběžky

# Nefron - Glomerulus - Podocyt 3

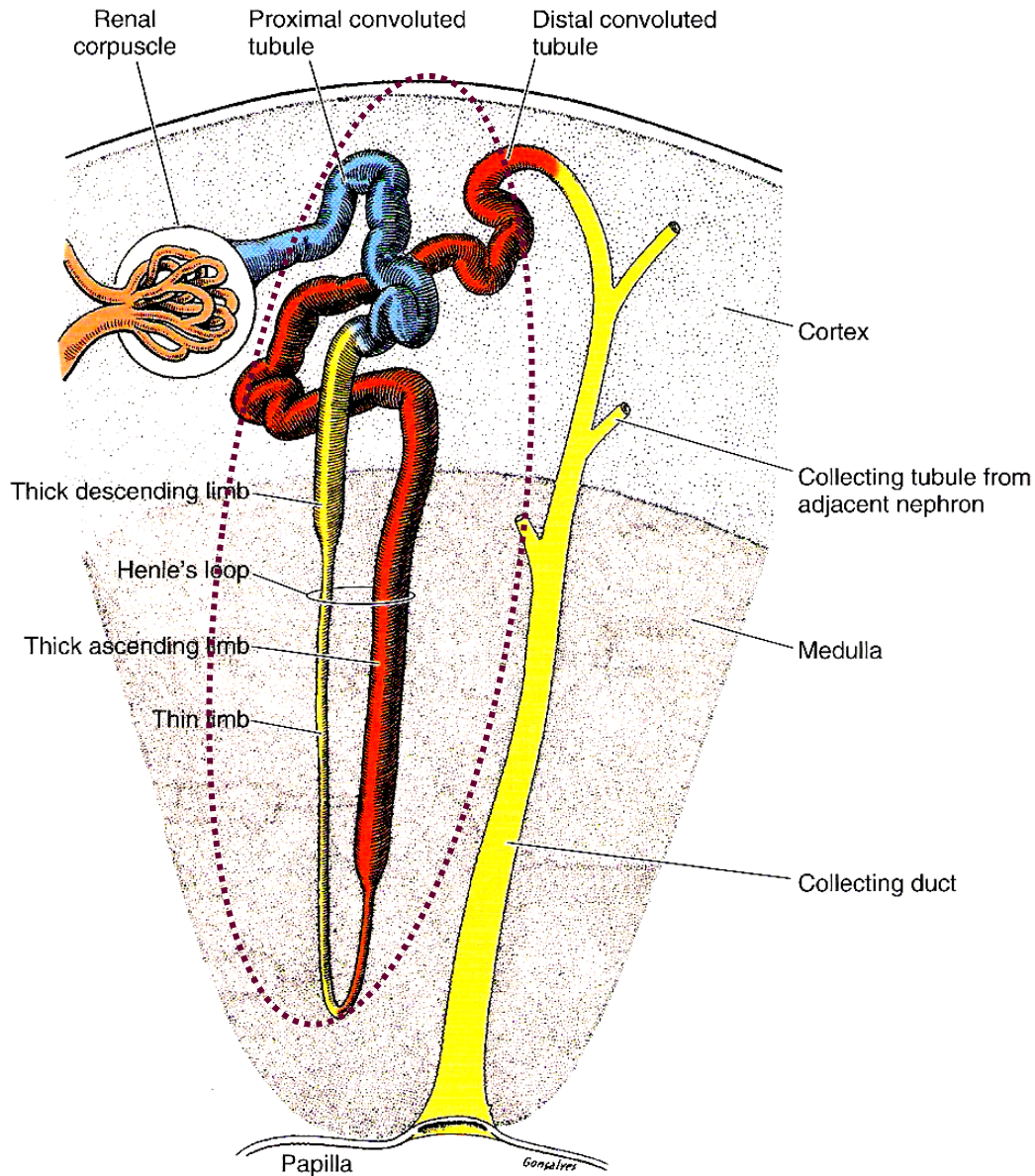


# Nefron - Glomerulus - Podocyt 4

Vzhled „chobotnice“



# Nefron - Tubulární část 1



## Proximální tubulus

- Pars convoluta
- Pars recta

## Henleova klička

(ansa nephroni)

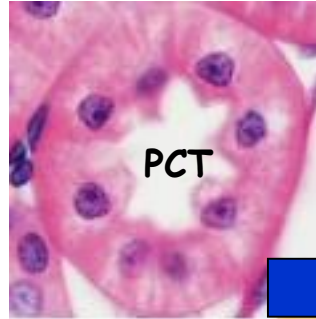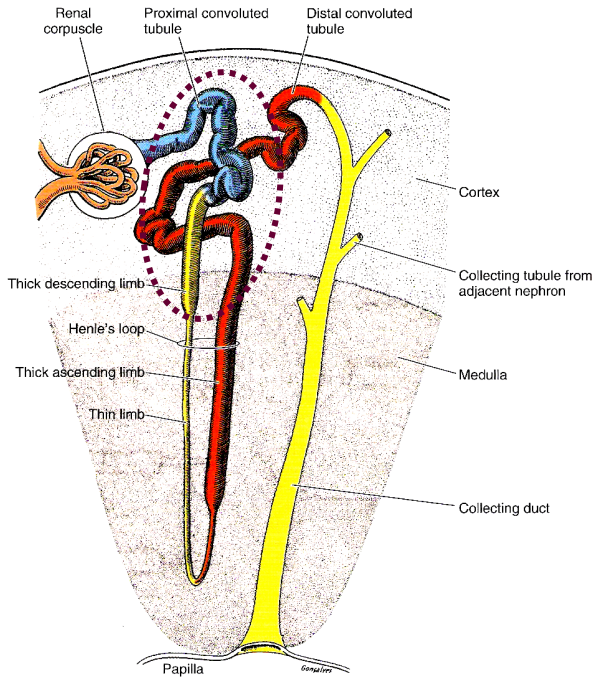
- Tenký segment
- Tlustý segment

## Distální tubulus

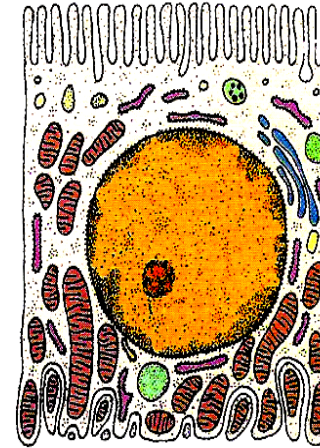- Pars recta
- Pars convoluta

# Nefron - Tubulární část 2

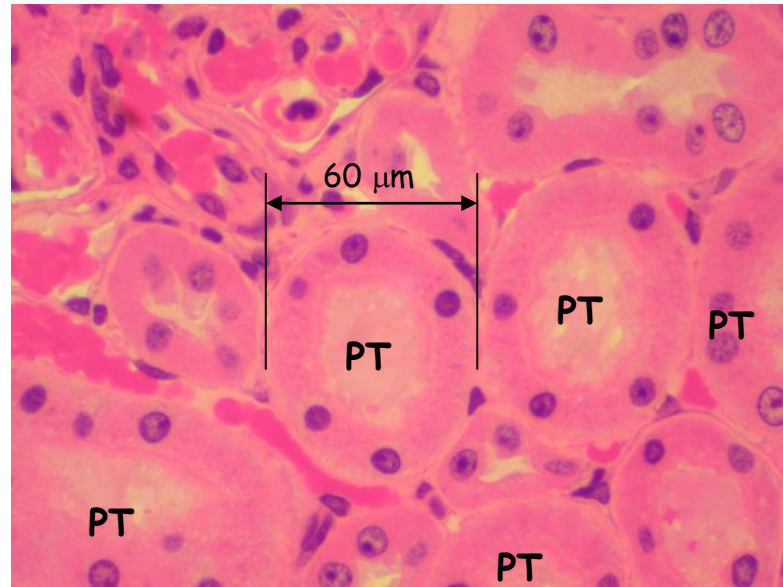
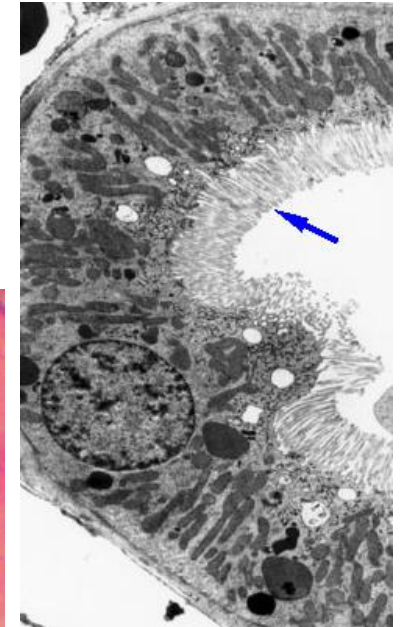
Proximální tubulus - pars convoluta + recta  
= délka asi 14 mm



Bazální labyrint →



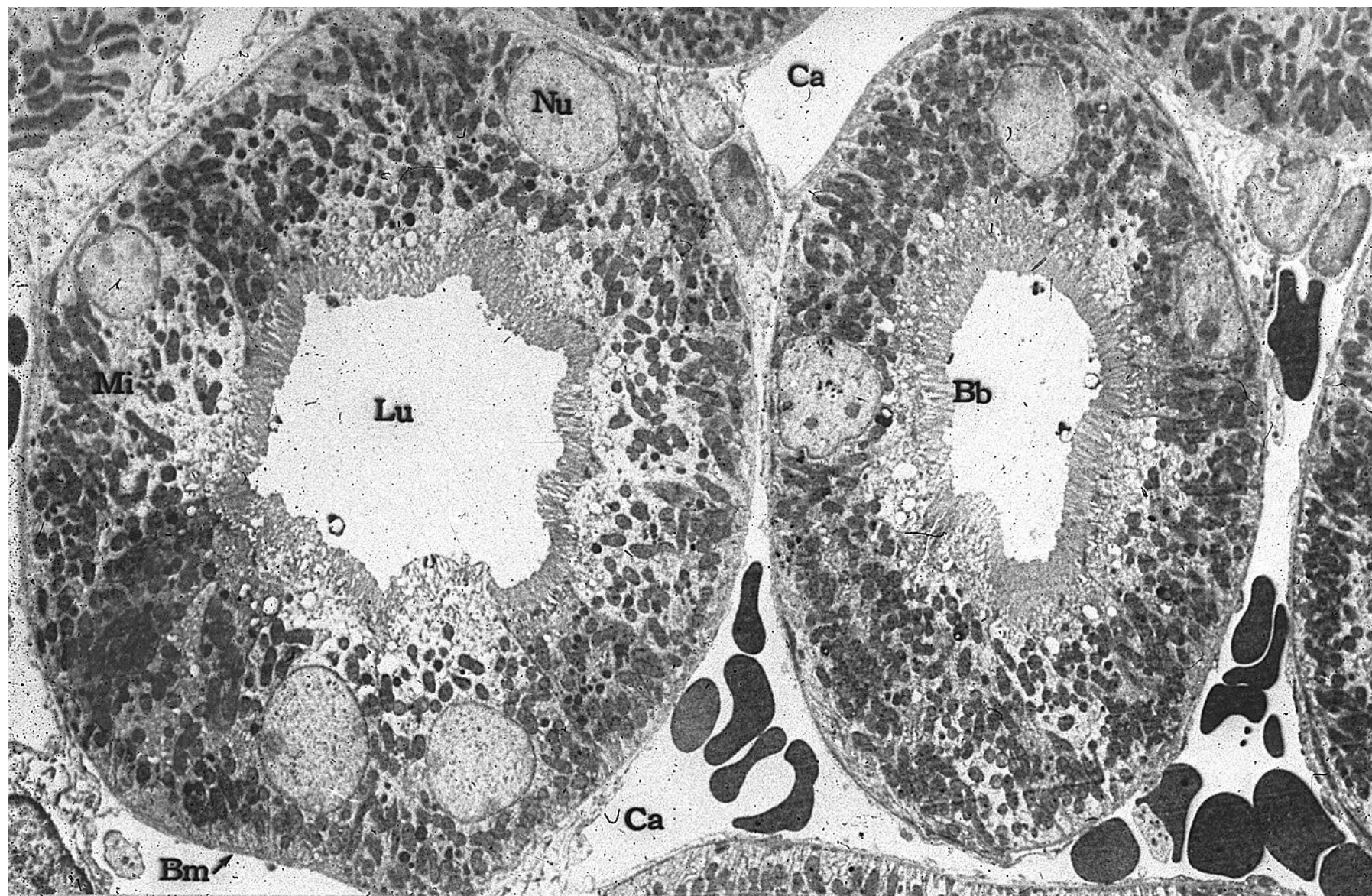
← Kartáčový lem (mikrolky)



## Reabsorpce

$\frac{3}{4}$  Na, K, H<sub>2</sub>O,  
aminokyseliny, proteiny

# Proximální tubulus

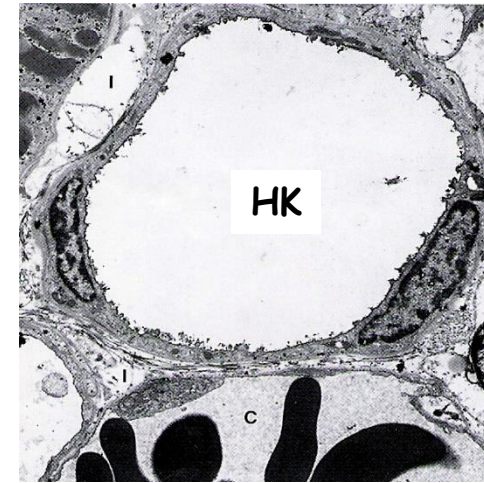
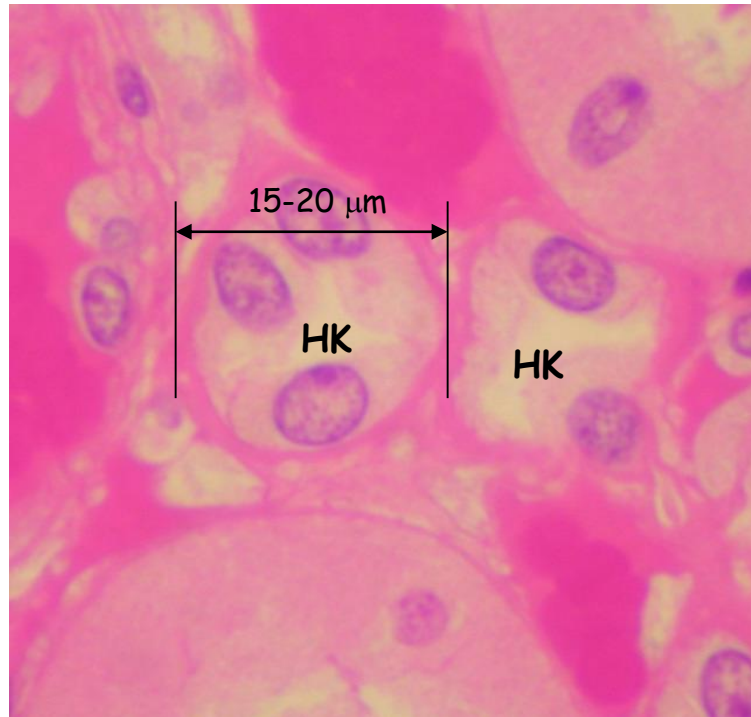
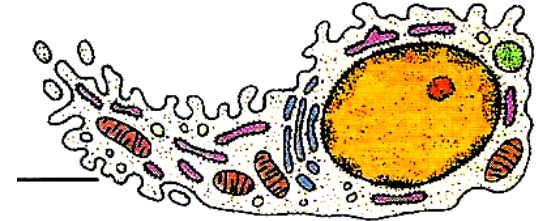
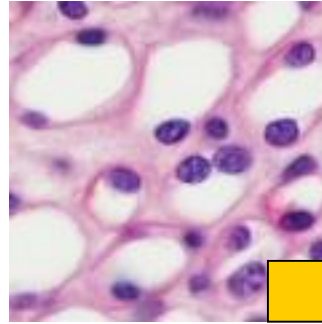
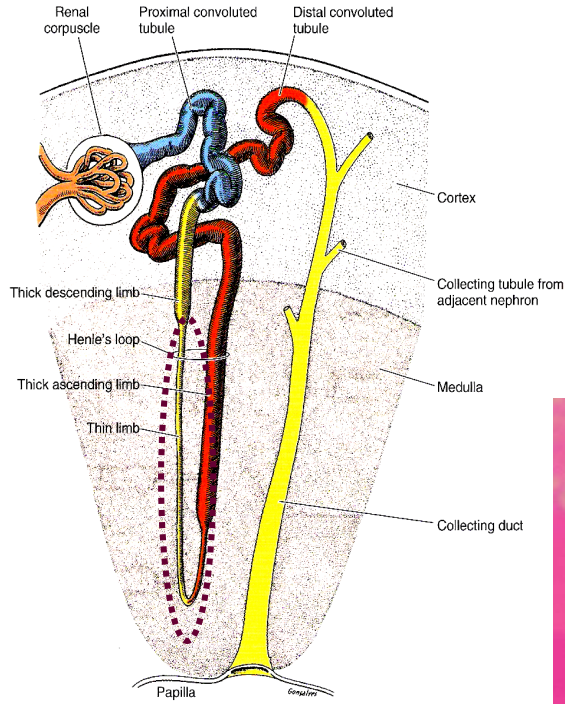




# Nefron - Tubulární část 3

## Henleova klička - Tenký segment

tloušťka asi 15  $\mu\text{m}$

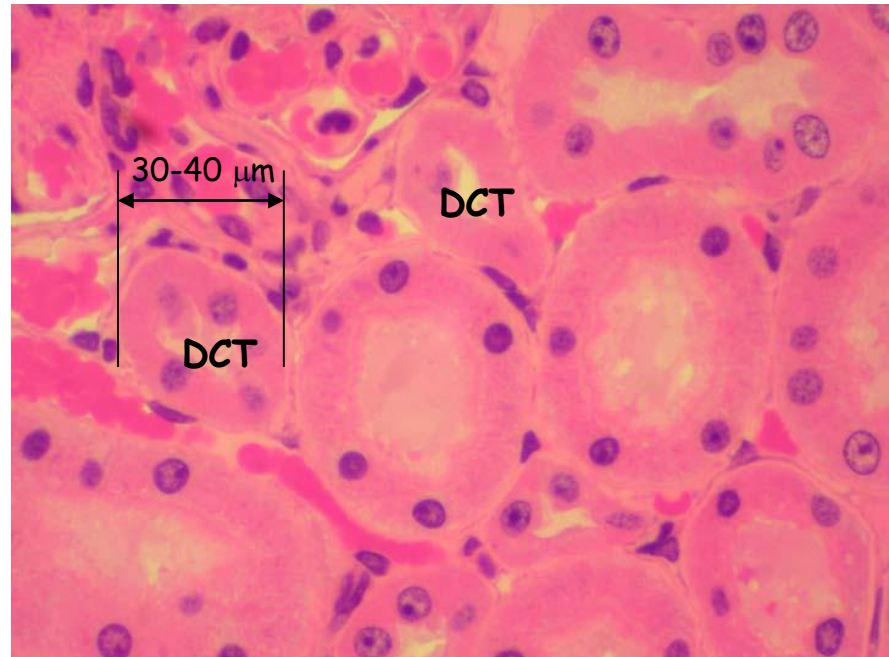
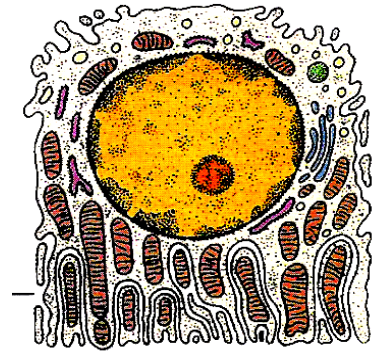
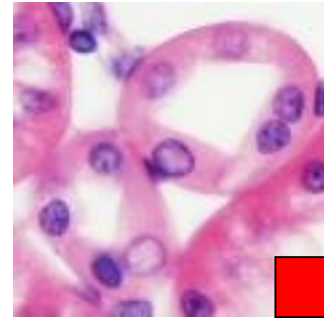
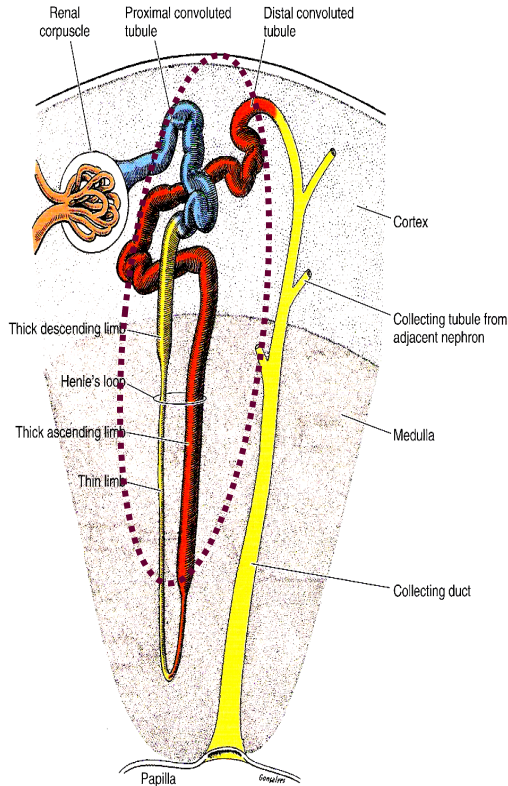


**Reabsorpce**  
 $\text{H}_2\text{O}$

# Nefron - Tubulární část 4

Henleova klička - Tlustý segment + Proximální tubulus - pars convoluta + recta

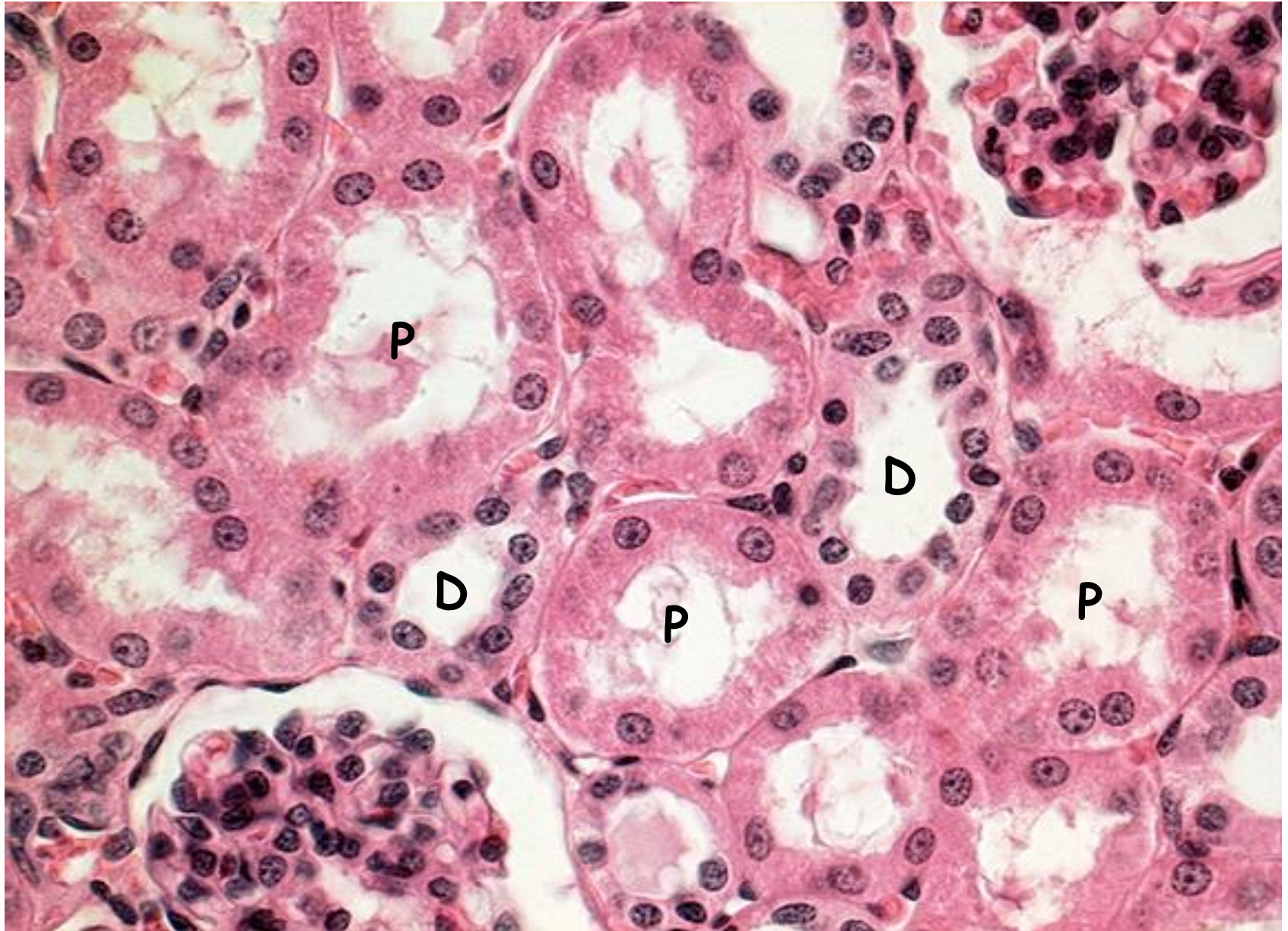
tloušťka asi 30  $\mu\text{m}$



**Reabsorpce**

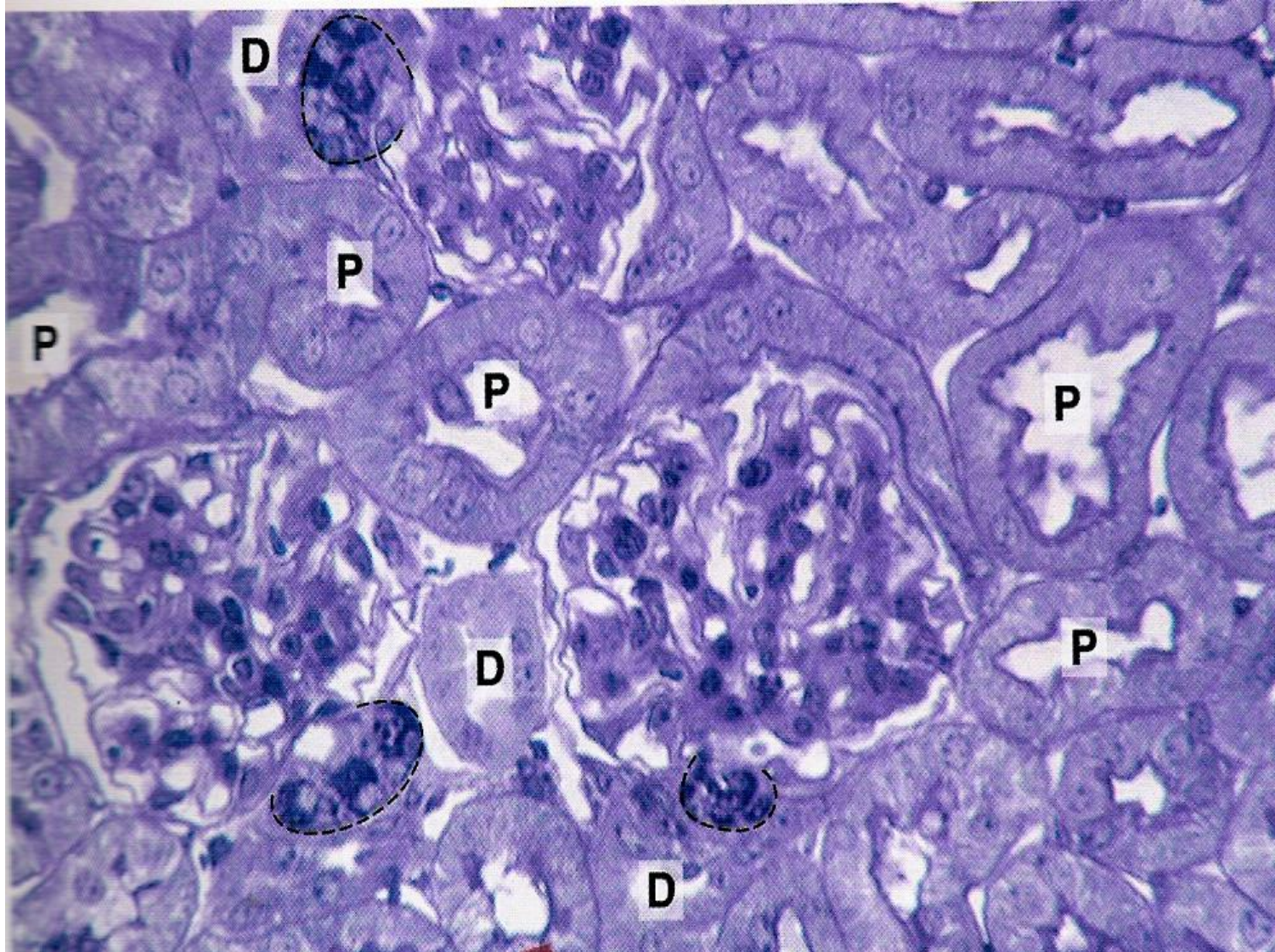
Na, K, Cl

# Proximální a distální tubuly

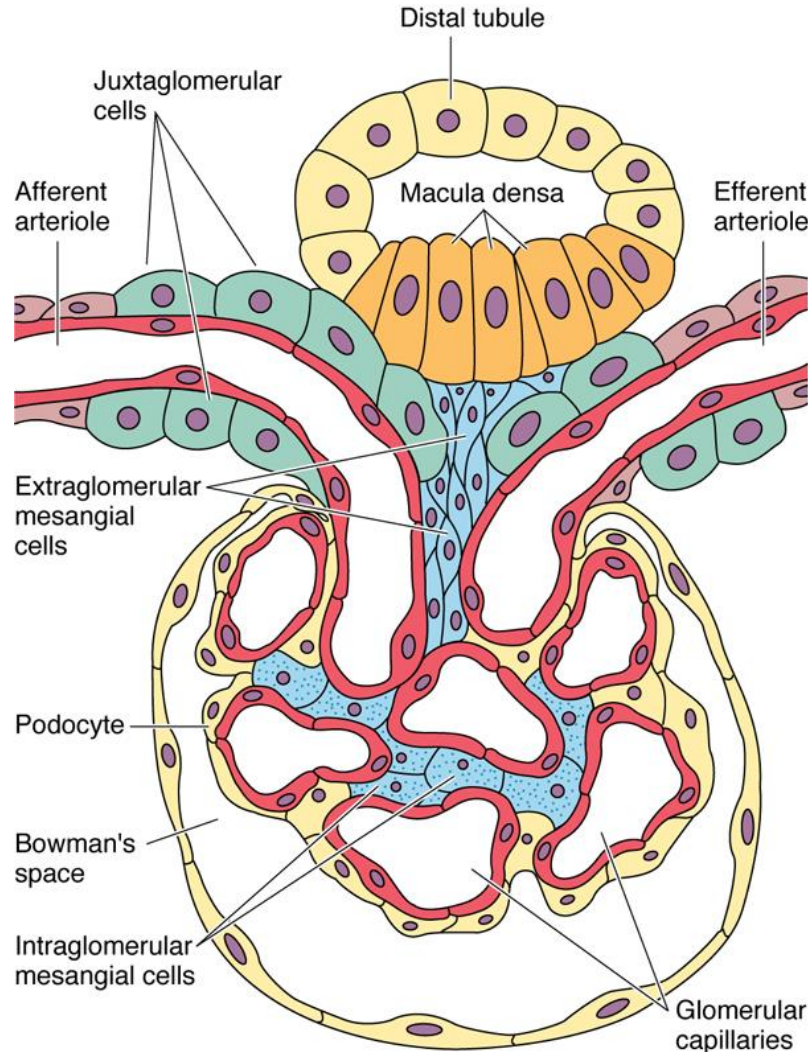


# Kůra

Proximální X Distální tubuly (7:1)



# Nefron - Tubulární část - Juxtaglomerulární aparát 1



## Macula densa

Monitoruje osmotický tlak tekutin v nefronu a vysílá „signály“ k Juxta buňkám

## Juxtaglomerulární buňky

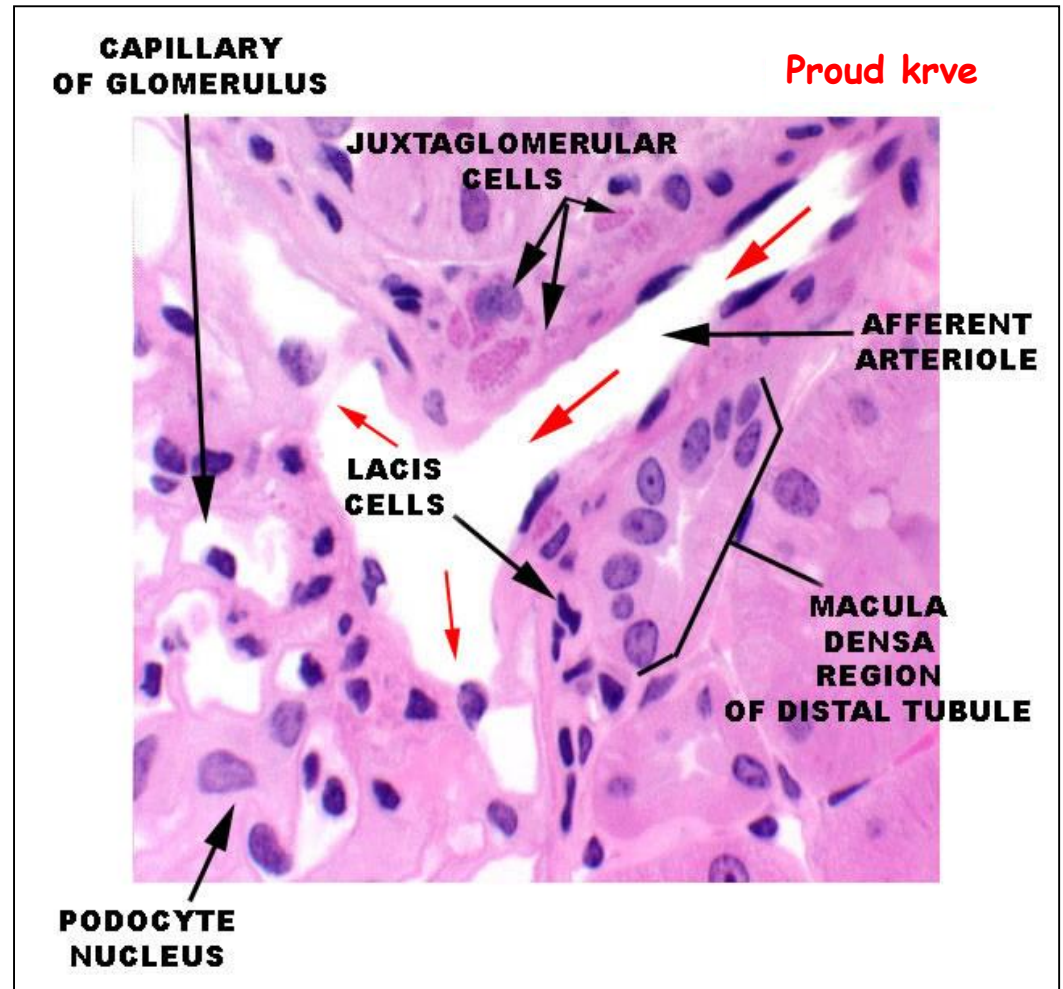
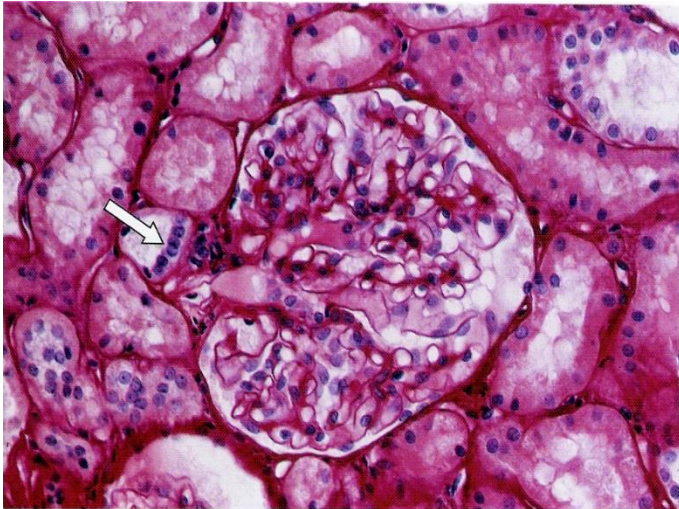
Monitorují krevní tlak v afferentní arteriole a sekretují **renin**. Renin konvertuje angiotensin na ang I, který je dále v plicích měněn na ang II. **Angiotensin II** vyvolává vazokonstrikci a tím zvýšení krevního tlaku.

## Extraglomerulární mesangiální b. (Lacis buňky)

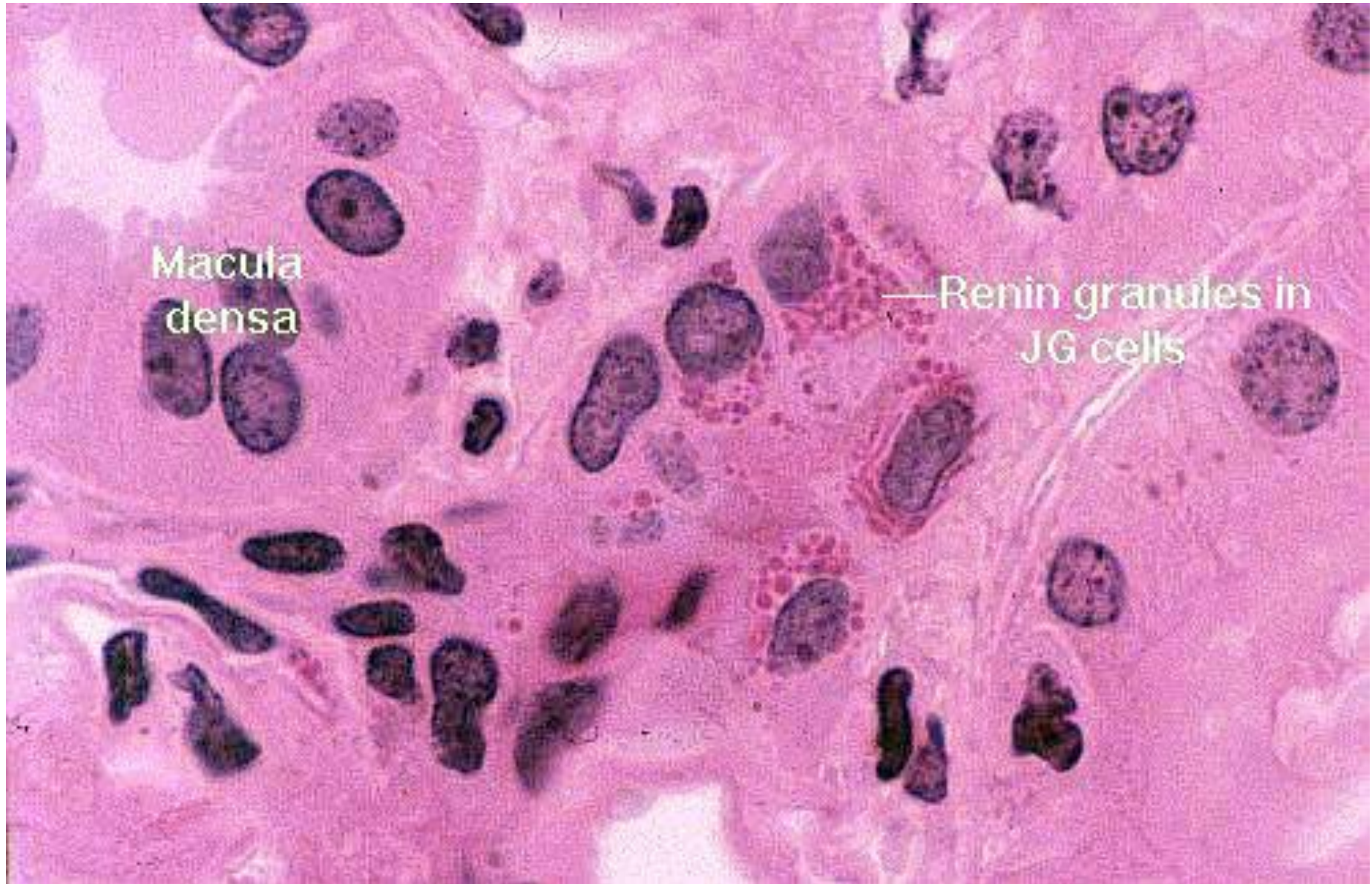
# Nefron - Tubulární část - Juxtaglomerulární aparát 2

## Macula densa

Modifikovaný DT v blízkosti vaskulární pólu



# Juxtaglomerulární buňky

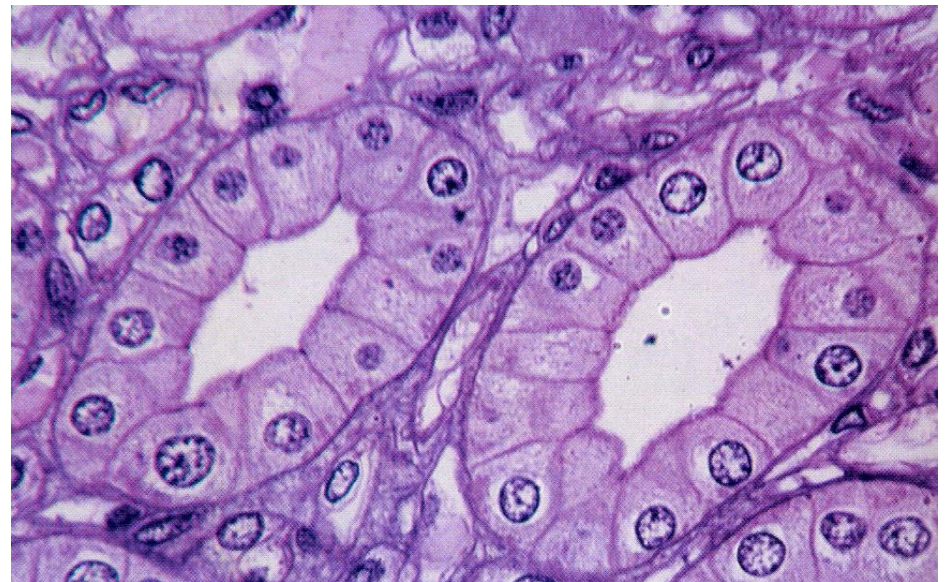
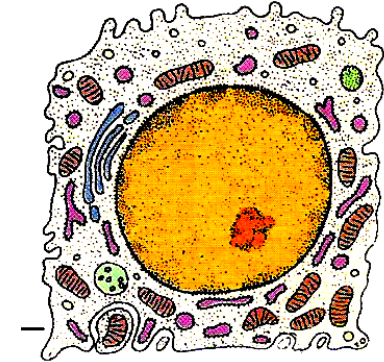
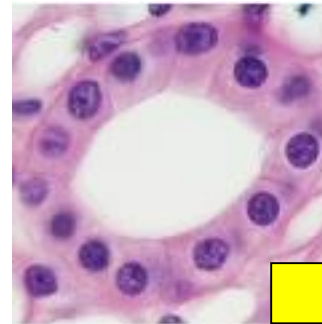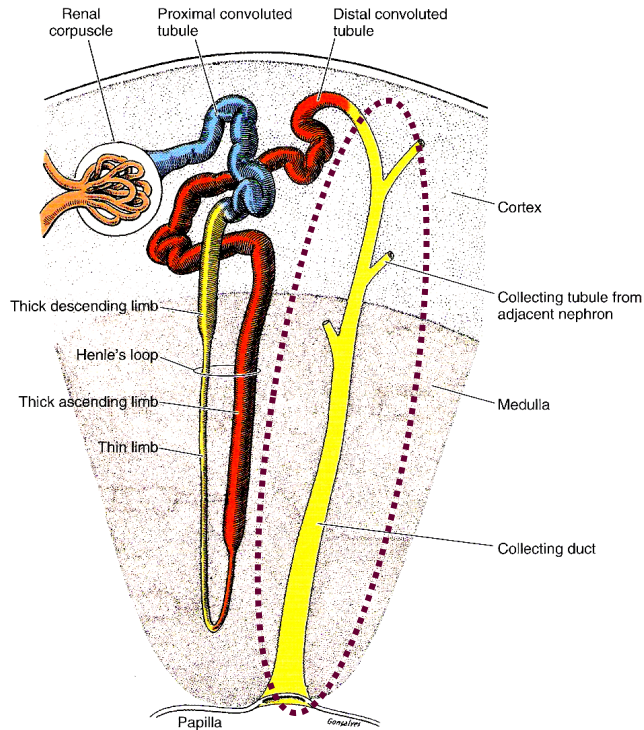


# Sběrací kanálky a vývody

Cortical + Medullary + Papillary = délka celkem asi 20 mm

40  $\mu\text{m}$

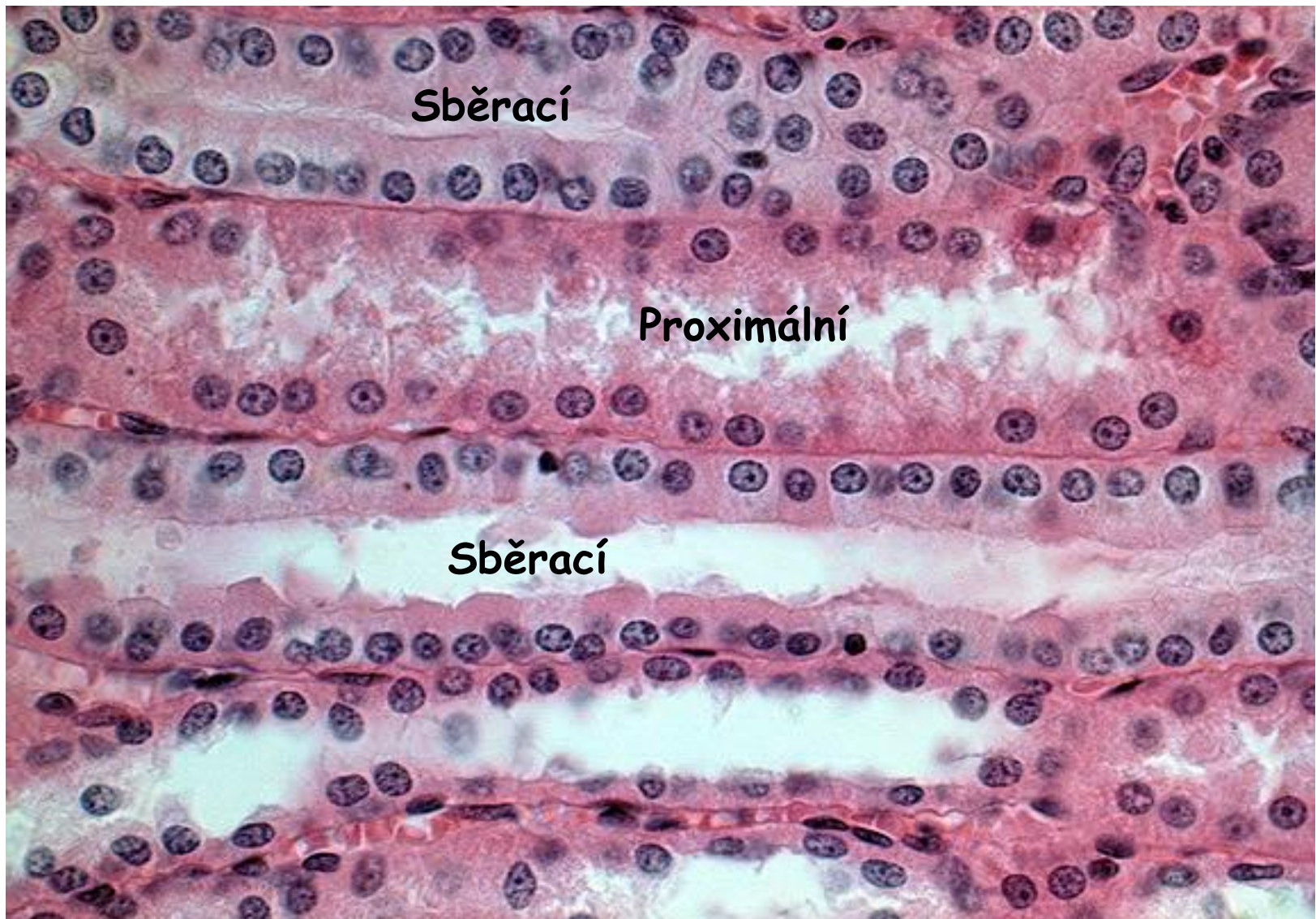
200 - 300  $\mu\text{m}$



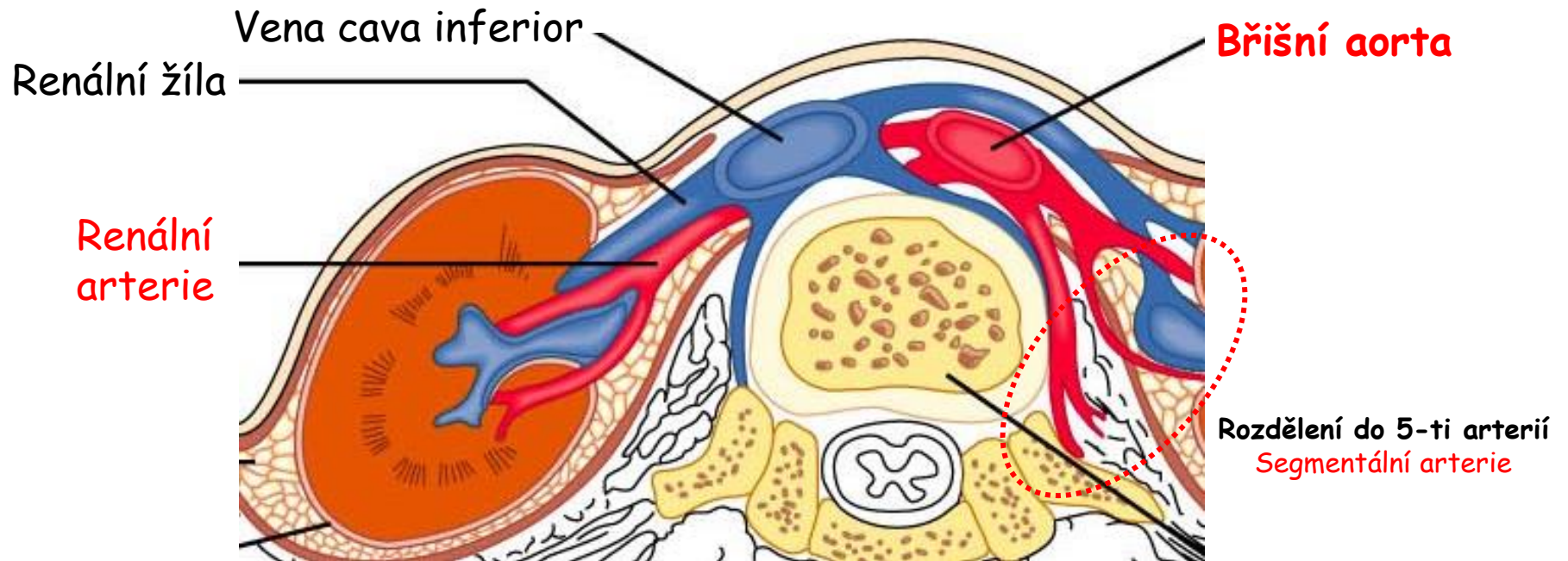
- Brání ztrátám vody
- Reagují na **ADH** (antidiuretický hormon) hypofýzy
- ADH zvyšuje permeabilitu pro vodu a tím její reabsorpci
- Celkový objem moči tak klesá
- Alkohol inhibuje produkci ADH – méně vody je reabsorbováno - dehydratace



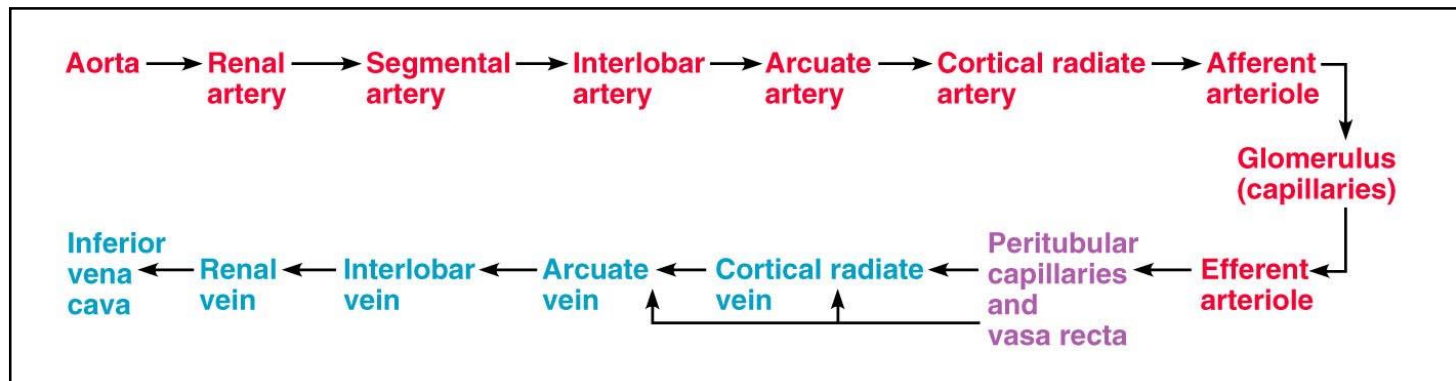
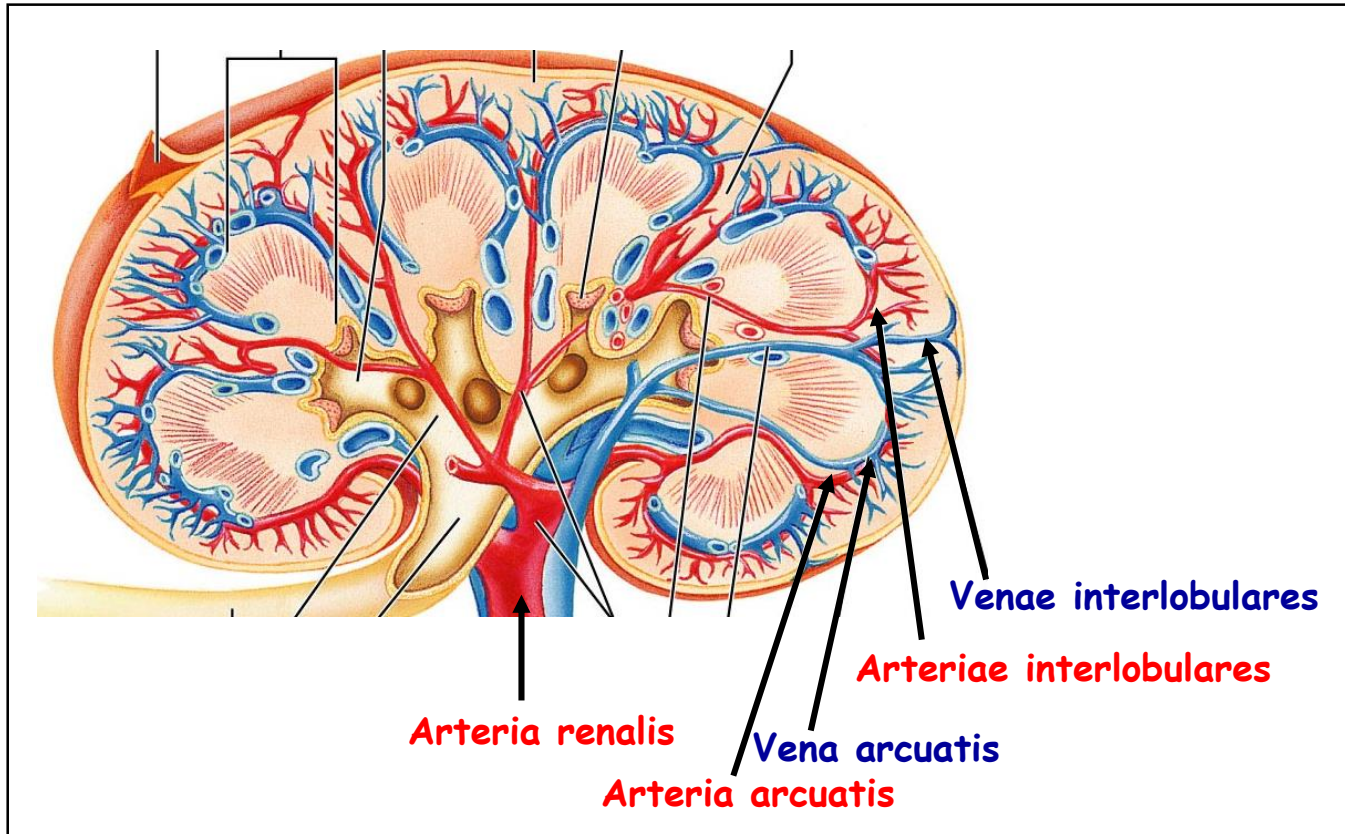
# Podélný řez sběracími a proximálními kanálky



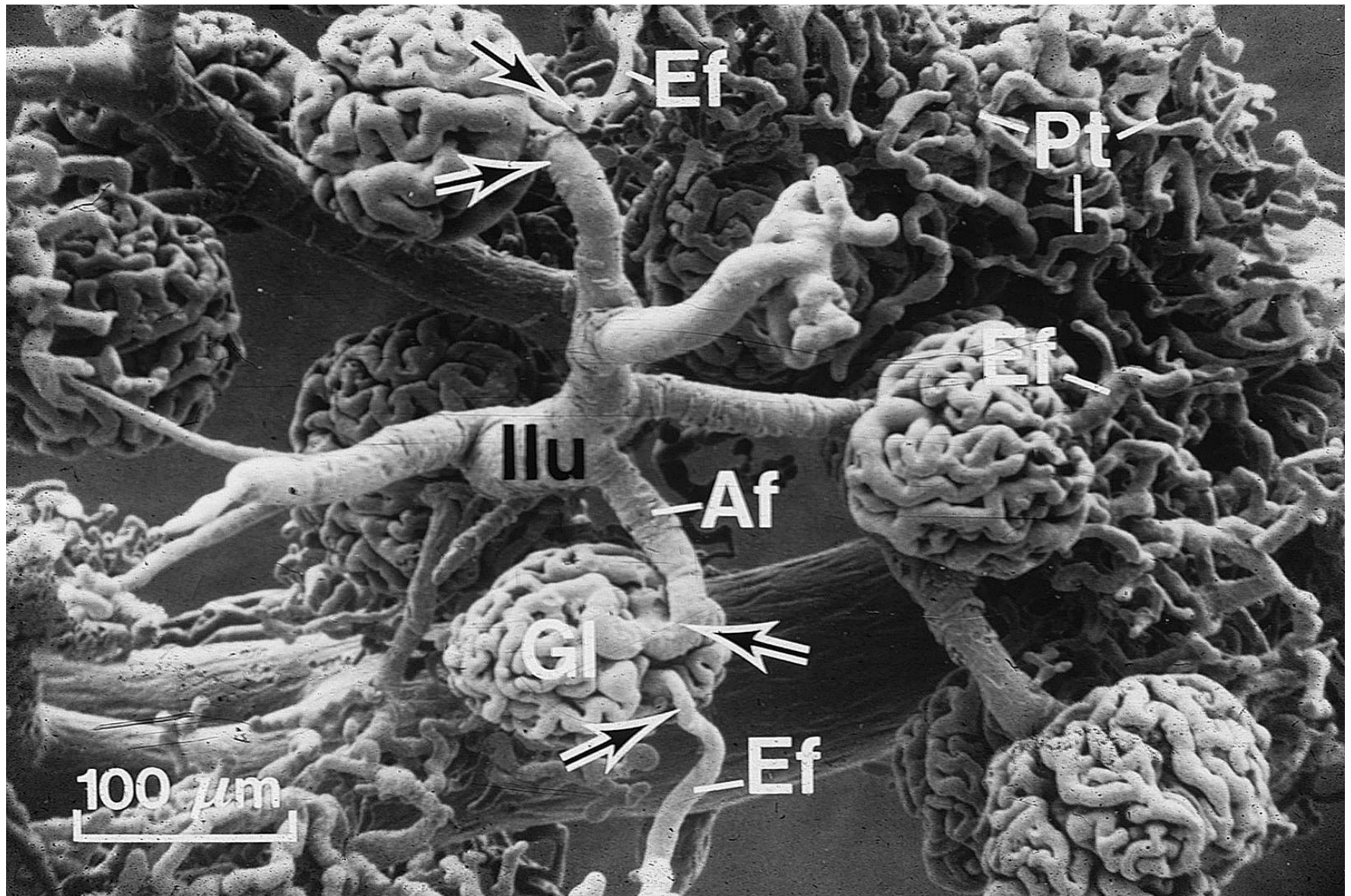
# Krevní oběh ledviny



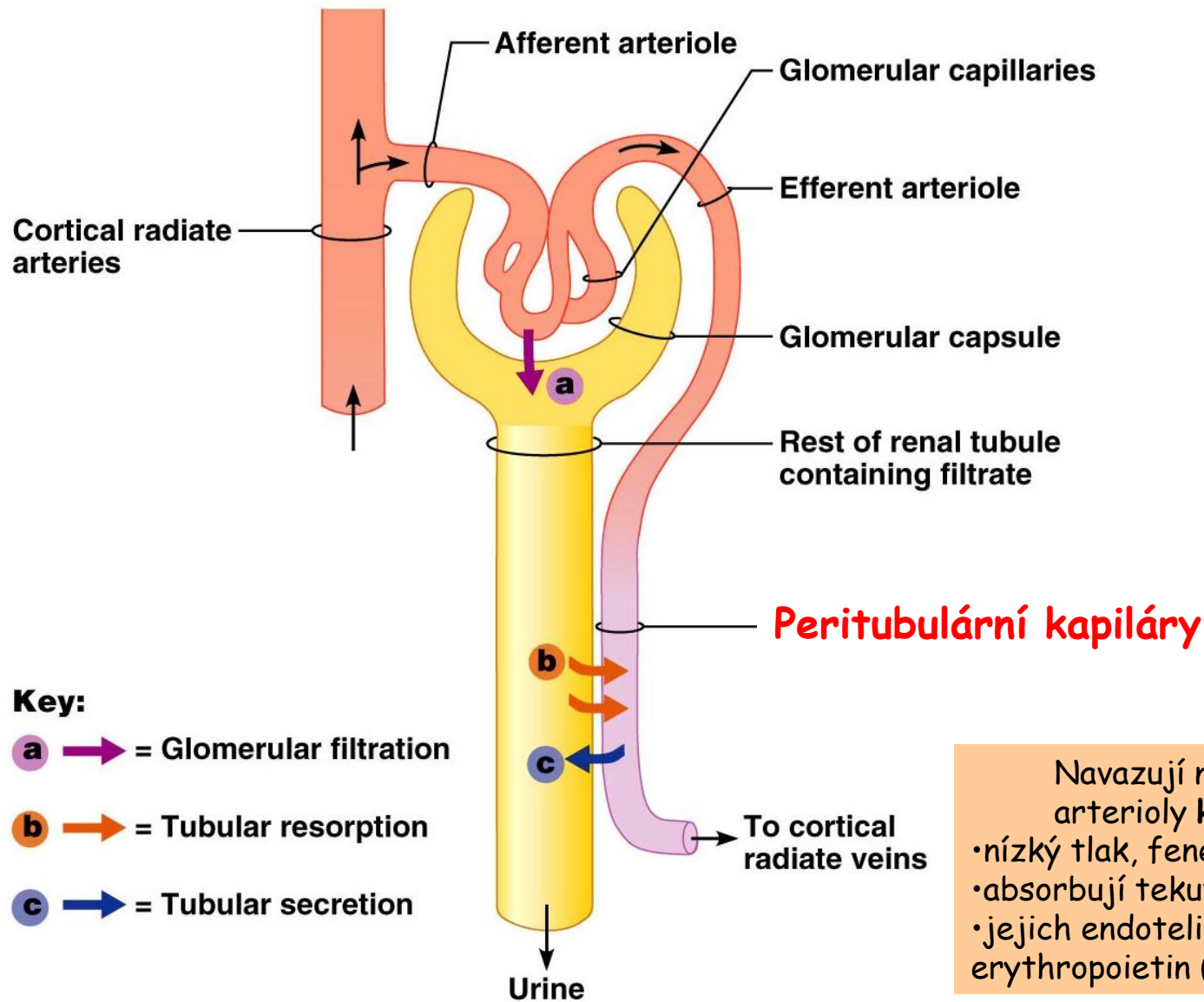
# Krevní oběh ledviny



# Krevní oběh - Aferentní + eferentní arterioly



# Krevní oběh - Peritubulární kapiláry

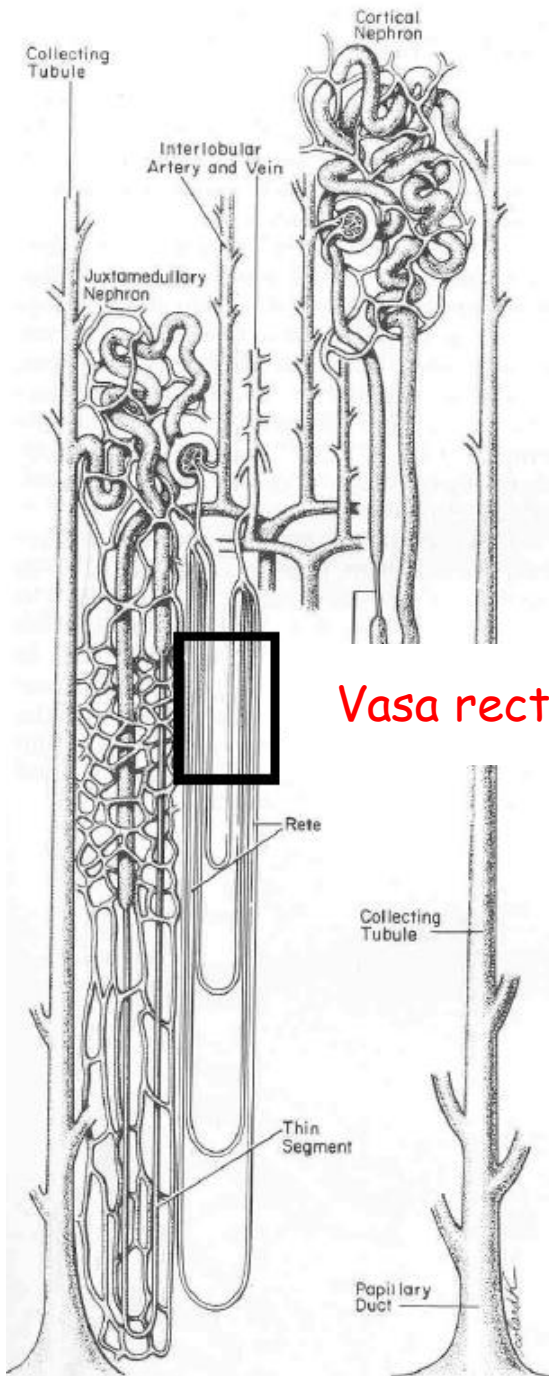


Navazují na eferentní arterioly kortikálních nefronů

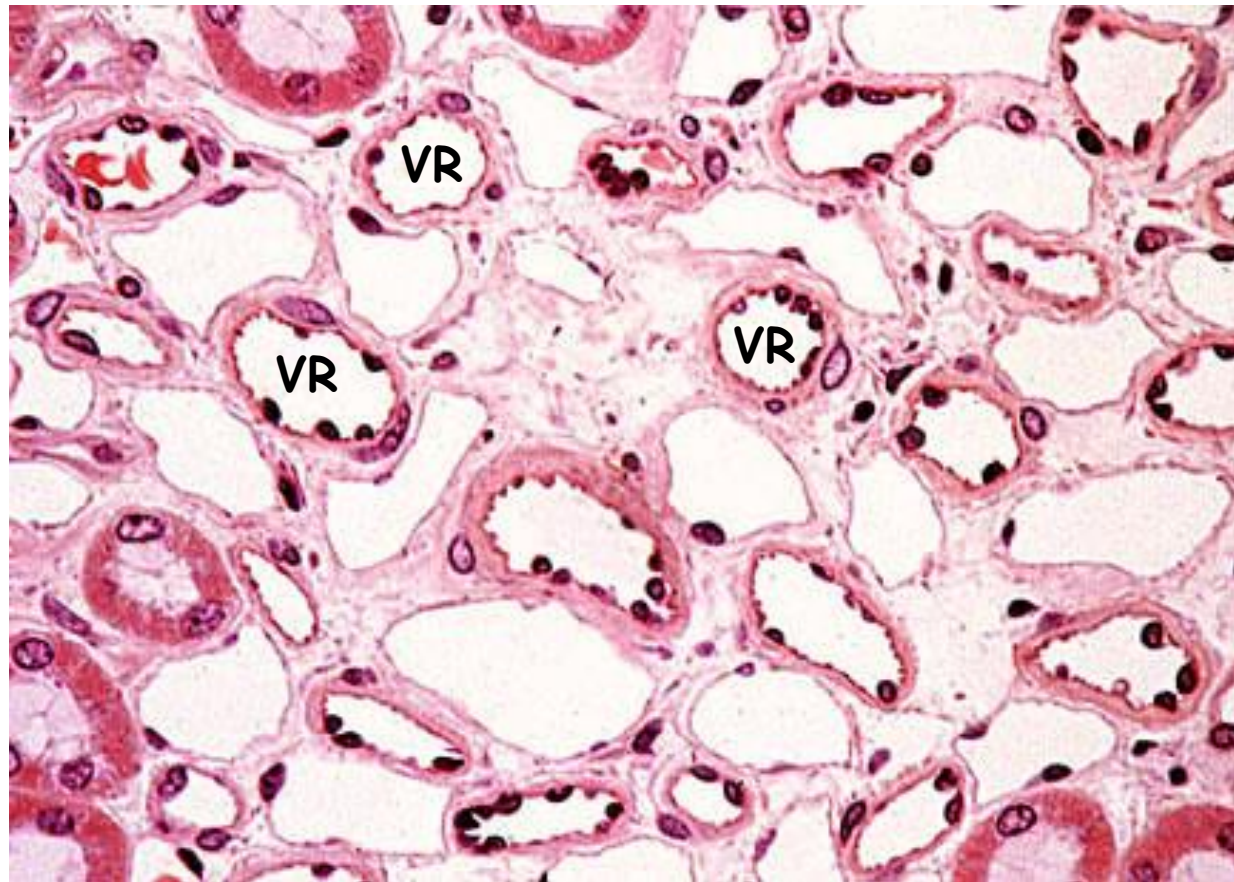
- nízký tlak, fenestrace
- absorbují tekutiny
- jejich endotelie produkuje erythropoietin (?)

# Krevní oběh - *Vasa recta*

- navazují na eferentní arterioly **juxtamedullary nephron**
- tenkostěnné cévy s kličkou
- délka 10-25 mm
- části koncentračního systému ledviny



*Vasa recta*



# Vývodné cesty

- Ledvinné kalichy (malé a velké)
- Ledvinná pánvička
- Močovody
- Močový měchýř
- Močová trubice

## Společná organizace

(kalichy, pánvička, močovody, měchýř)

- **Sliznice (Mucosa)**

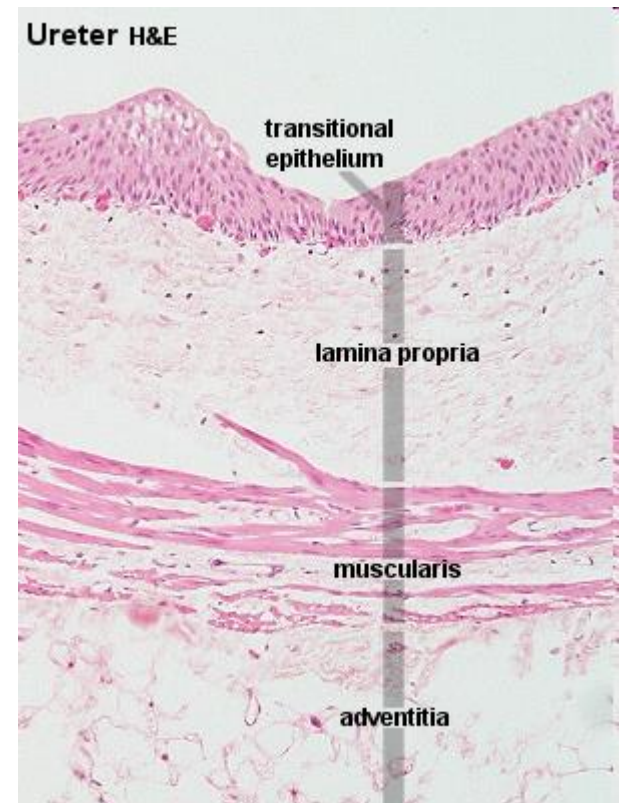
Epitel (přechodní)

Bazální membrána

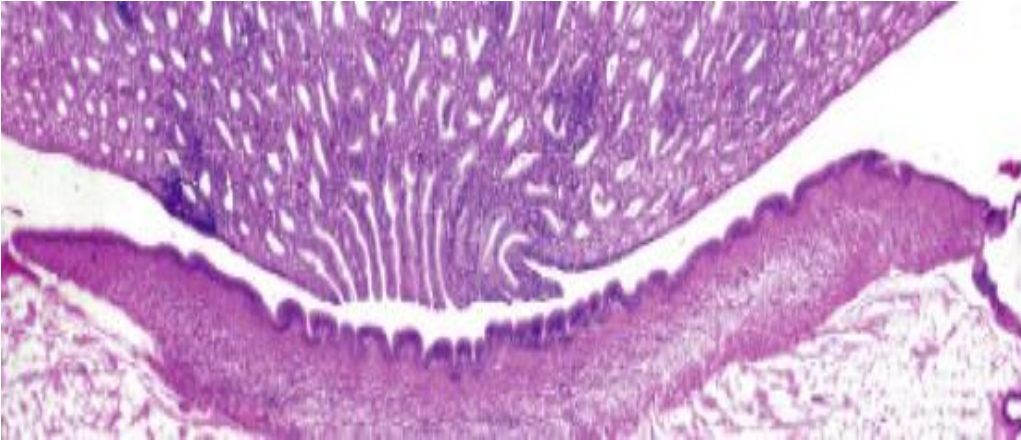
Lamina propria/submucosa

- **Tunica muscularis** (hladká svalovina)

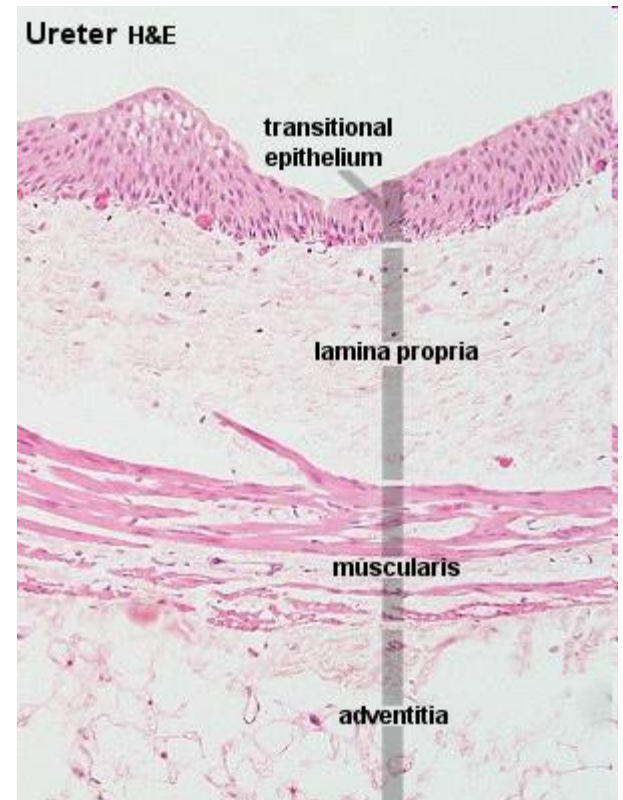
- **Tunica adventitia/serosa**



# Ledvinné kalichy a pánvička



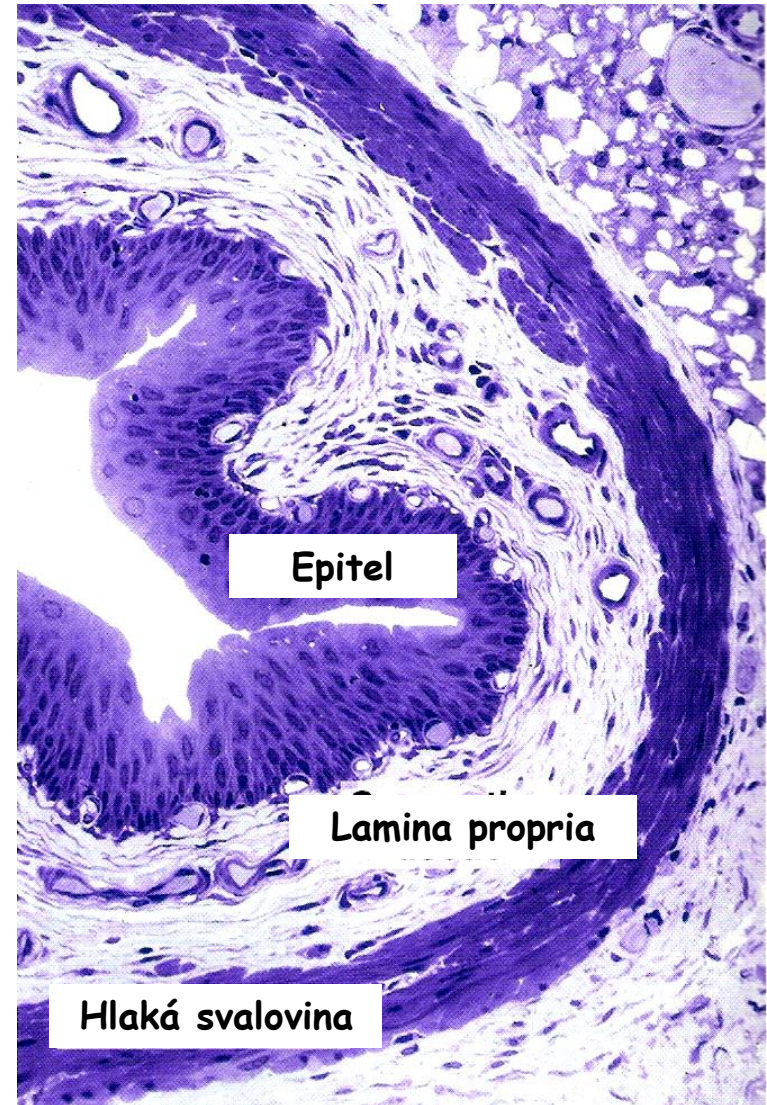
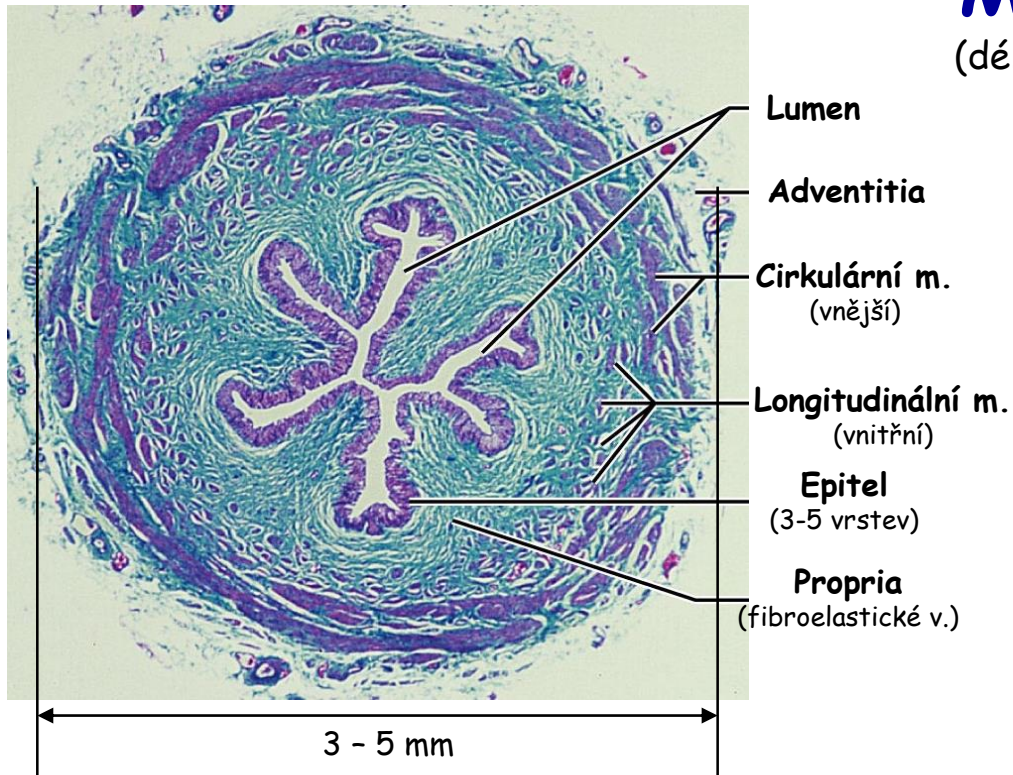
- Minimální lamina propria/submucosa
- Tenká tunica muscularis
- Tunica adventitia - mísí se s tukovou tkání renálního sinu





# Močovody

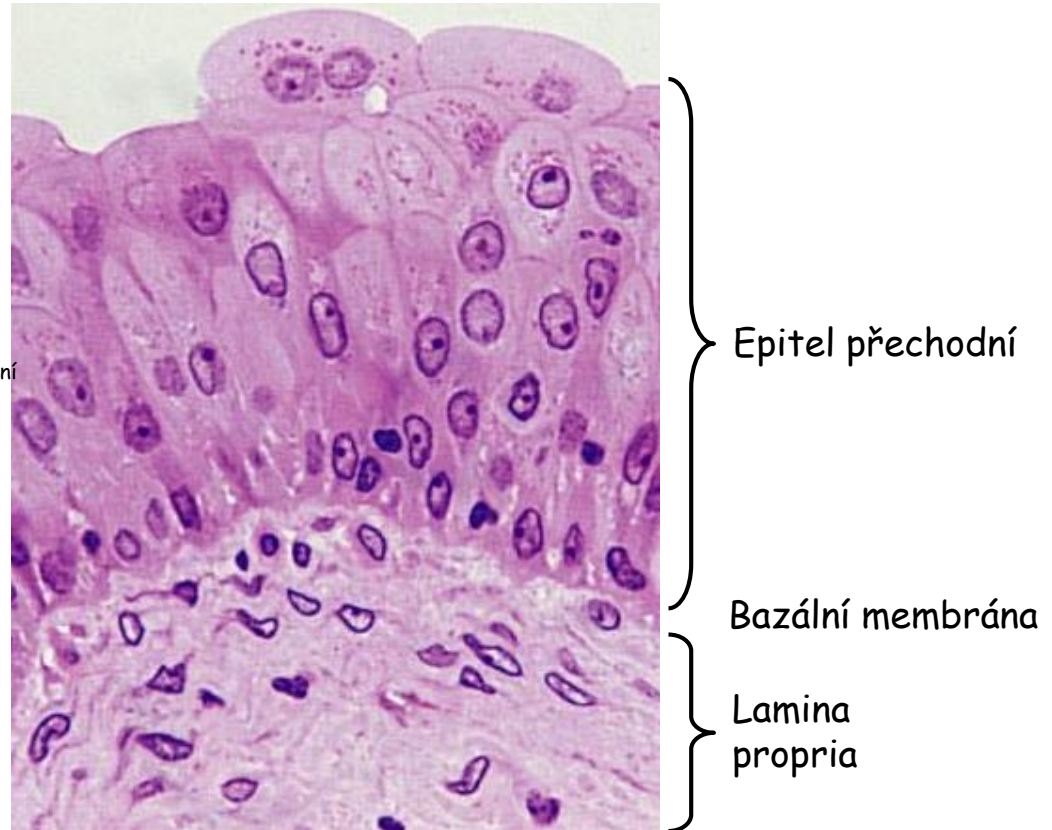
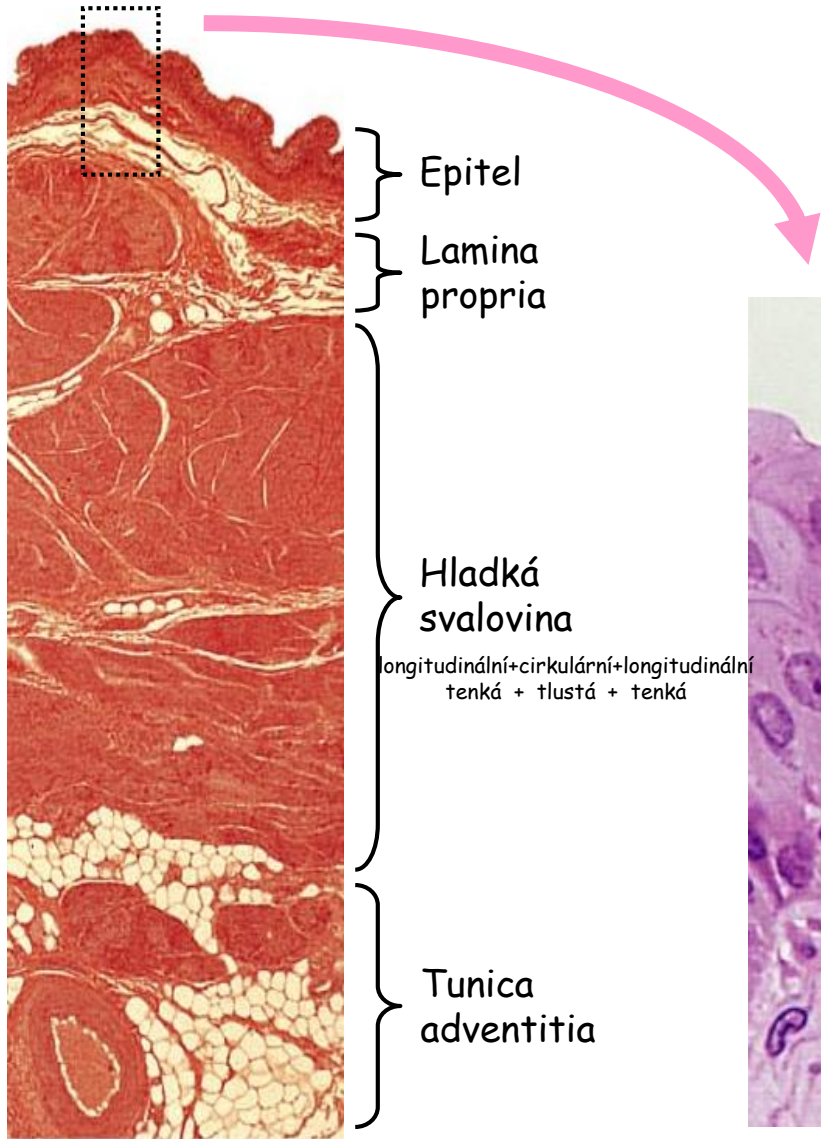
(délka asi 25-30 cm)



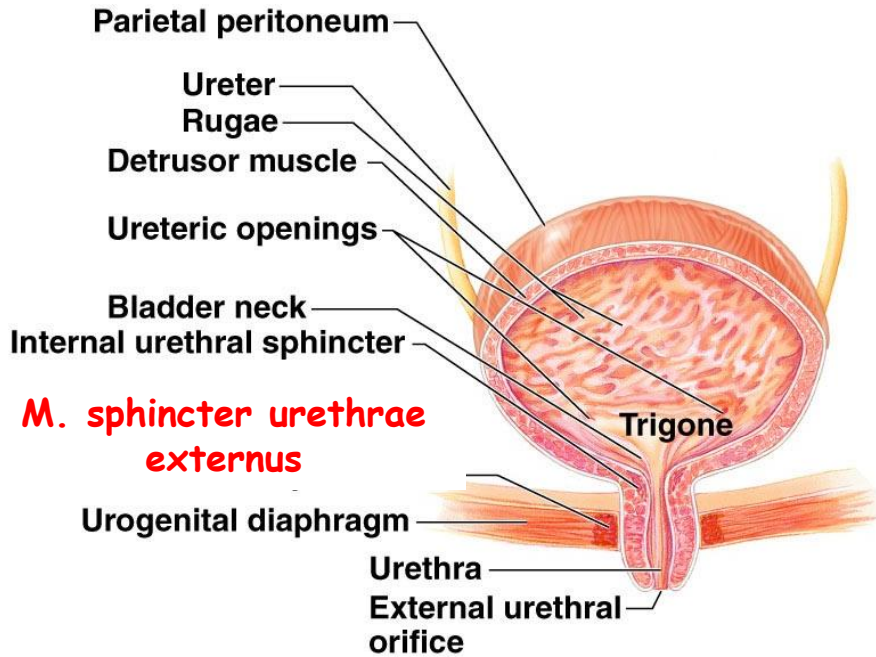
- Moč z pánvičky do měchýře
- Stěny jako pánvička
- Stěna se ztlusťuje směrem k měchýři
- Peristaltika

# Močový měchýř

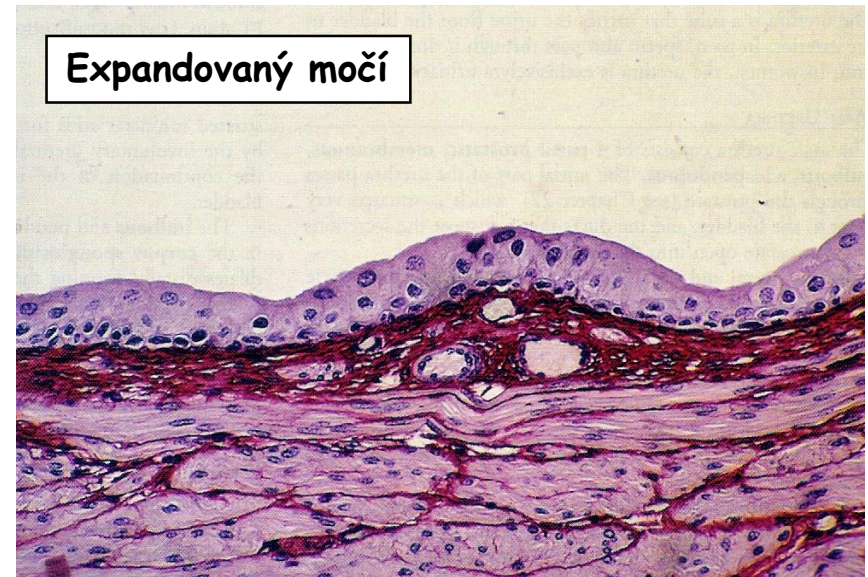
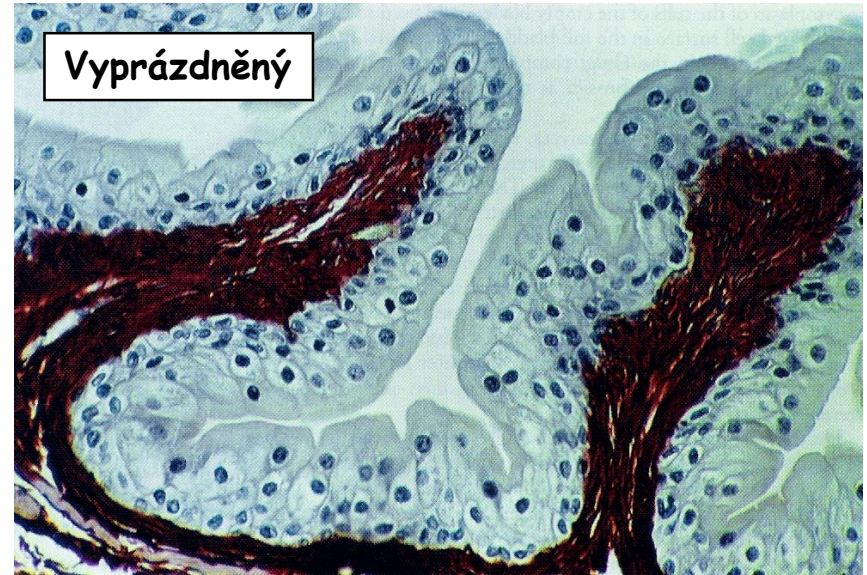Silná tunica muscularis - při orificium urethrae int. → **m. sphincter vesicae**.



# Močový měchýř

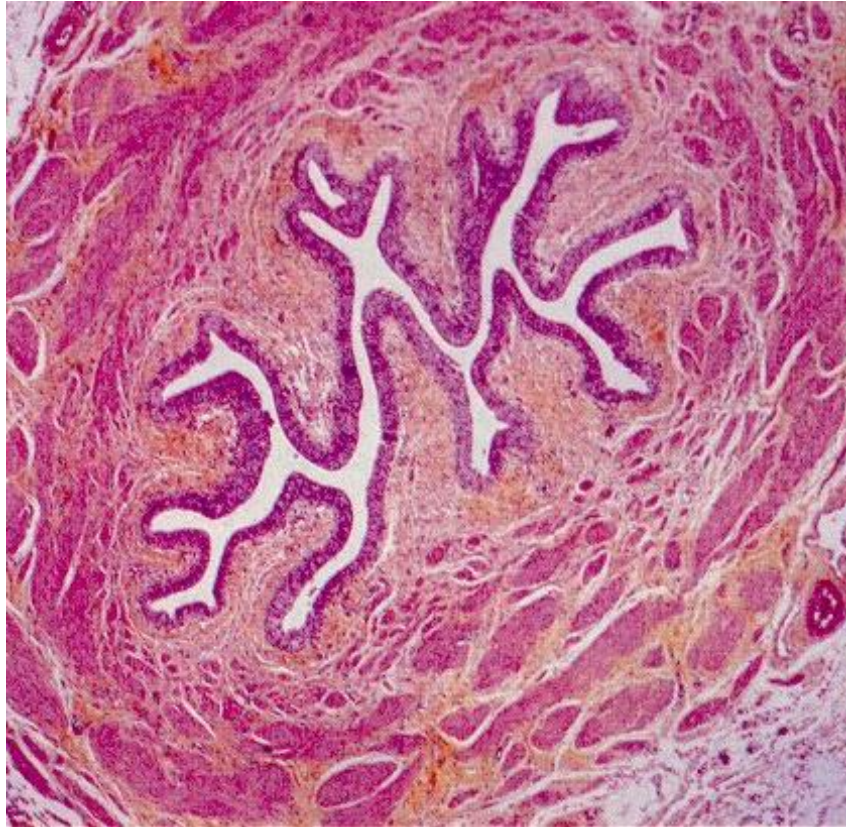


(b)



# Ženská močová trubice

(délka 4-5 cm)



Přechodní epitel

- Přechodní + vrstevnatý dlaždicový ep.
- Zřasená mucosa (fibroelastická propria)
- Dvouvrstvá tun. muscularis
- Littreovy žlázy

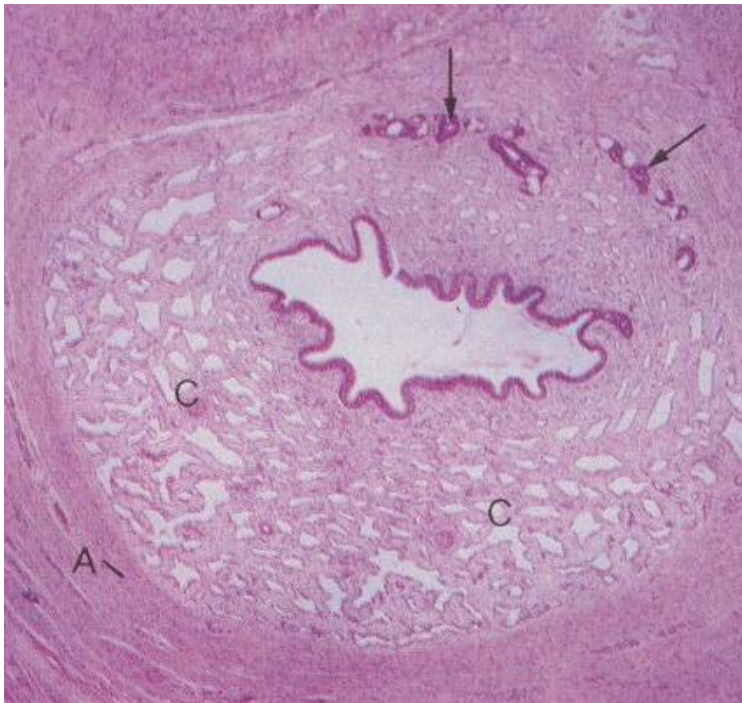
# Mužská močová trubice

(délka 15-20 cm)

**Pars prostatica** - přechodní ep., vývody prostaty

**Pars diaphragmatica** - vrstevnatý cylindrický ep., M. sphincter urethrae externus

**Pars cavernosa et bulbaris** - víceřadý cylindrický + vrstevnantý dlaždicový ep.

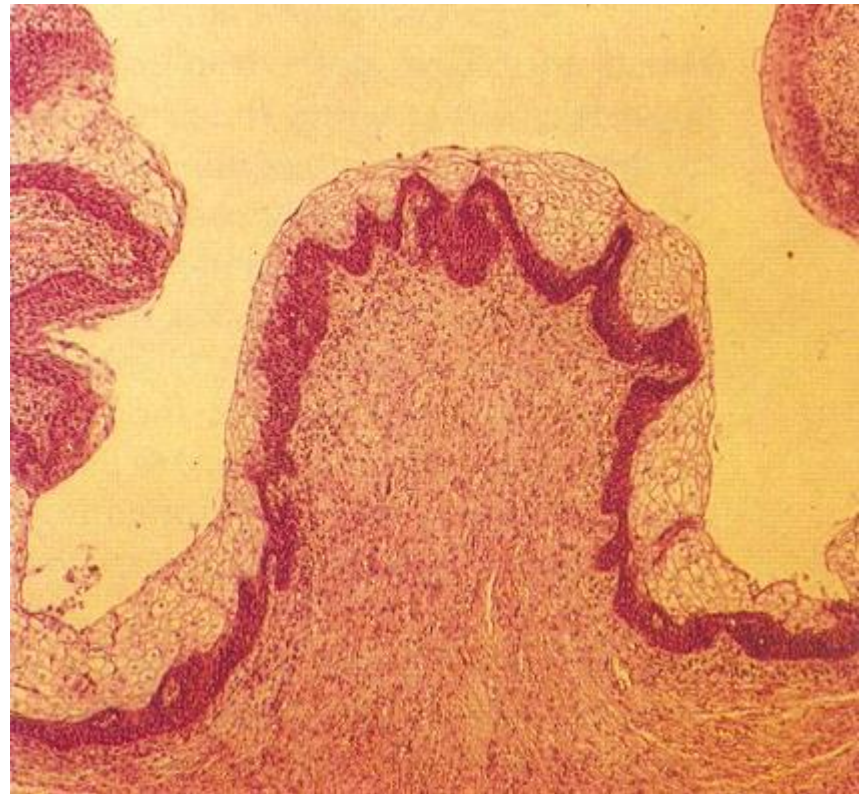

Spongy - penile

A - Tunica albuginea

C - Corpus spongiosum (topořivé)

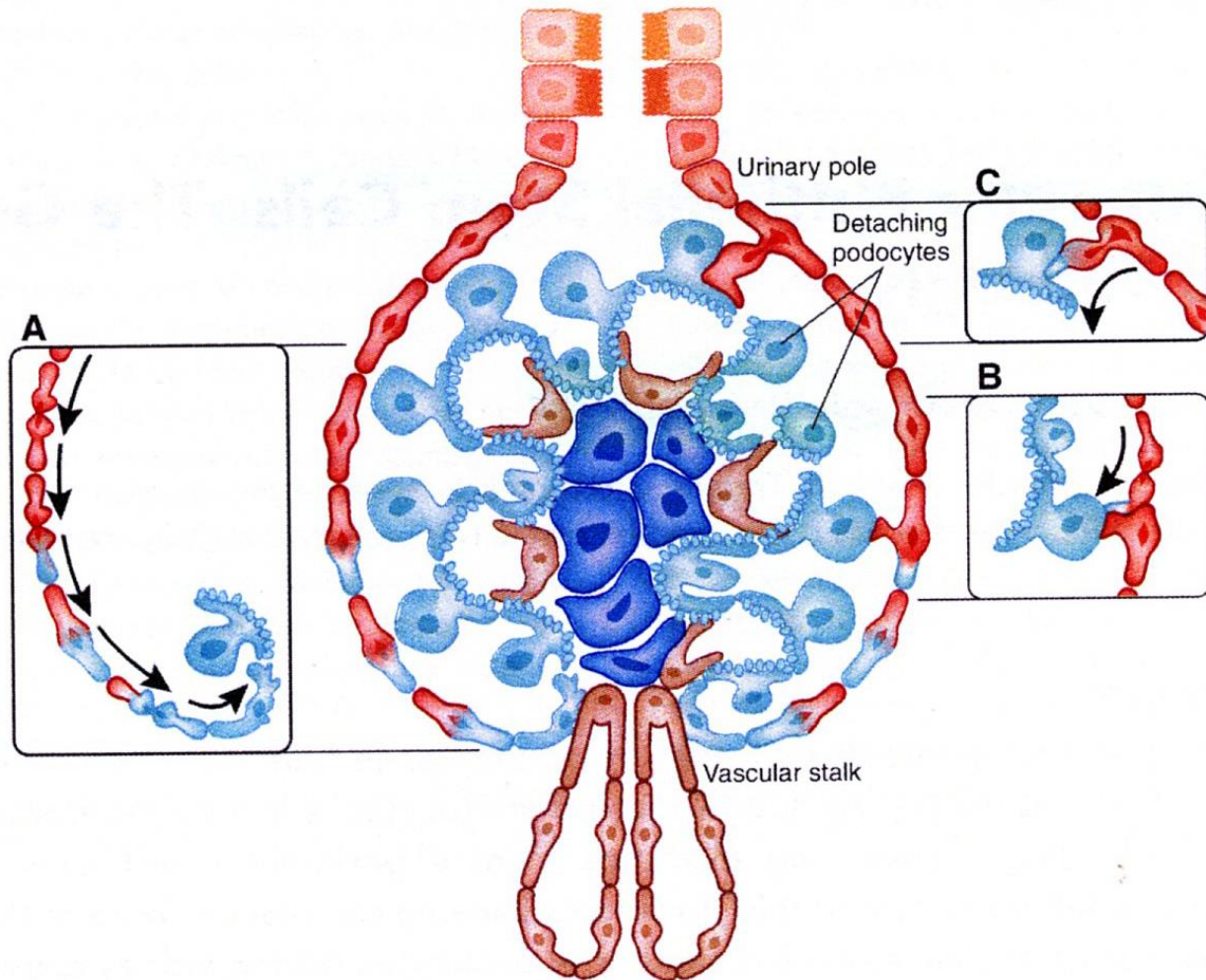
Šipky - Littreovy žlázy



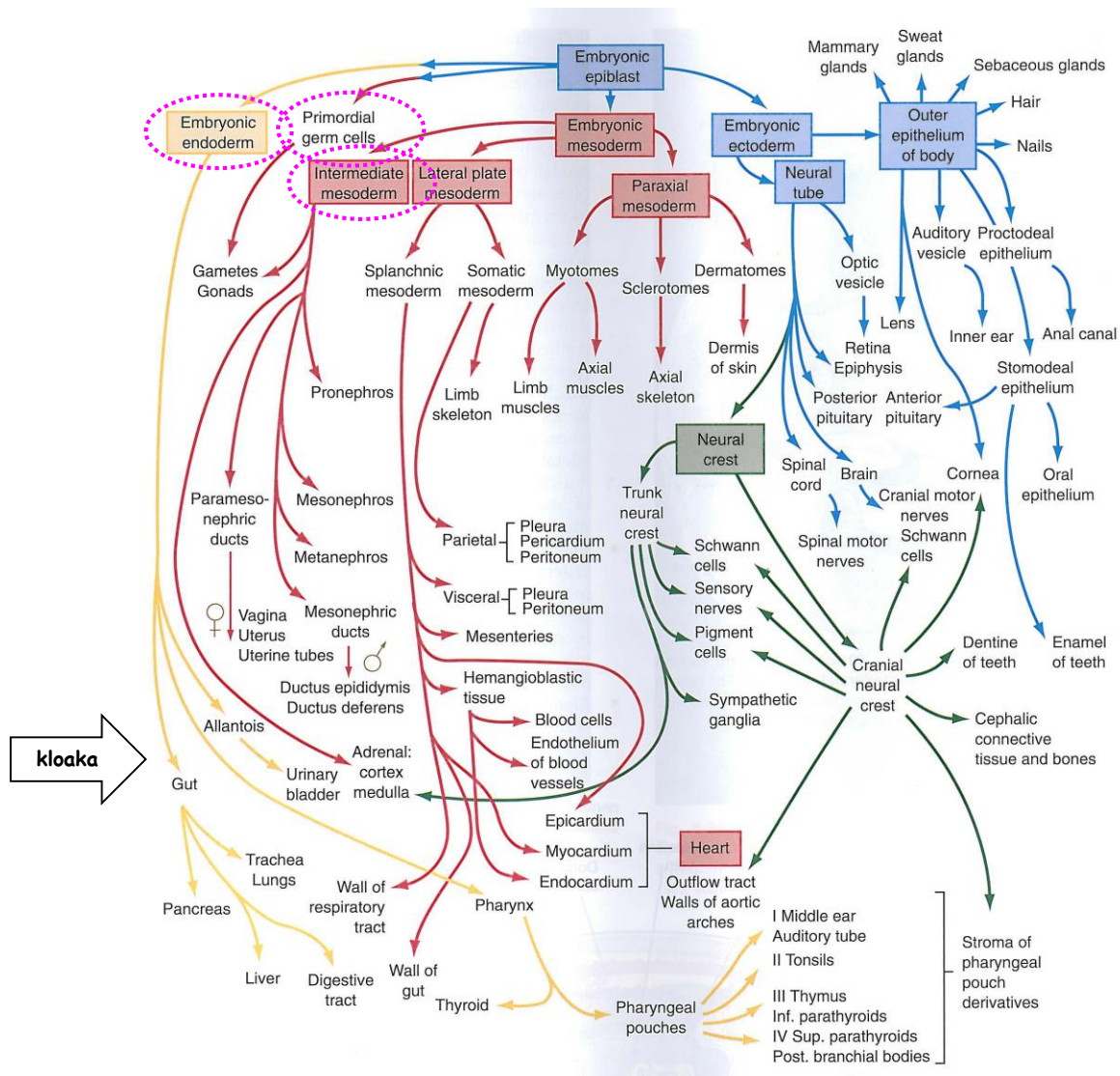
Fossa navicularis

Vrstevnatý dlaždicový epitel

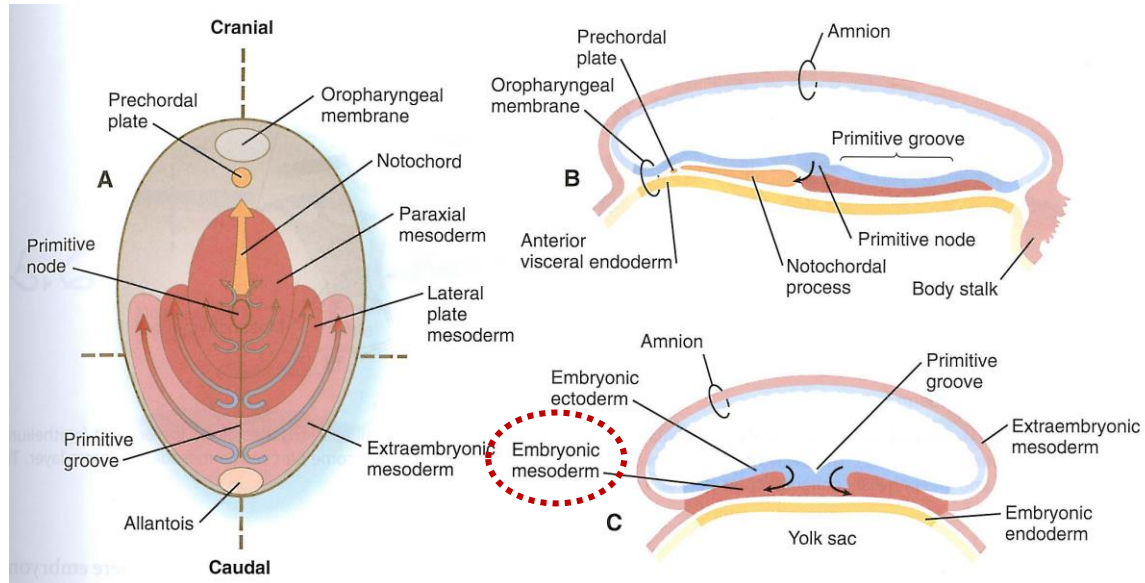
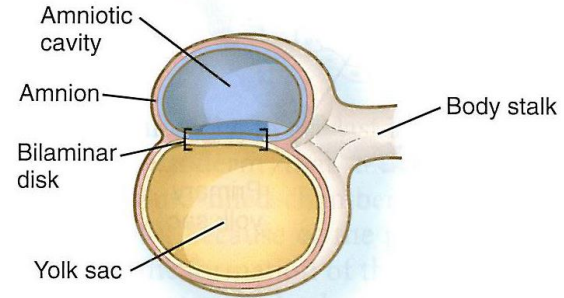
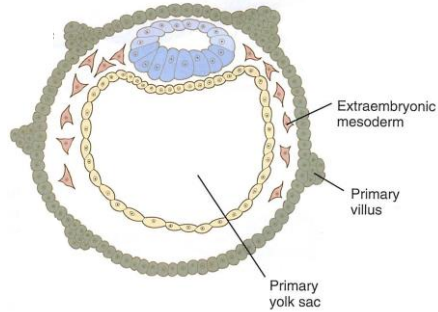
# Dialýza x Transplantace ledviny x Regenerace ?



# Močopohlavní systém - Celkový obraz

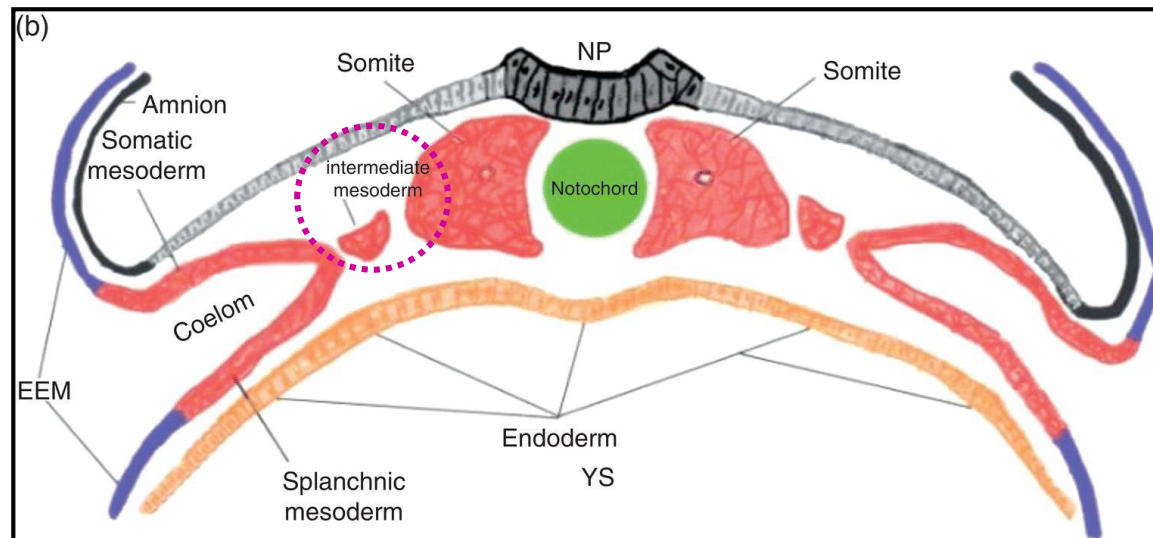
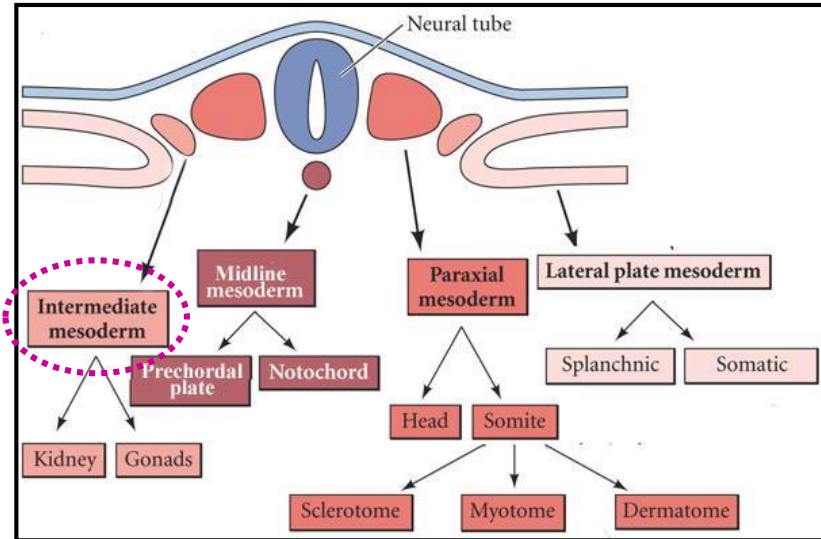
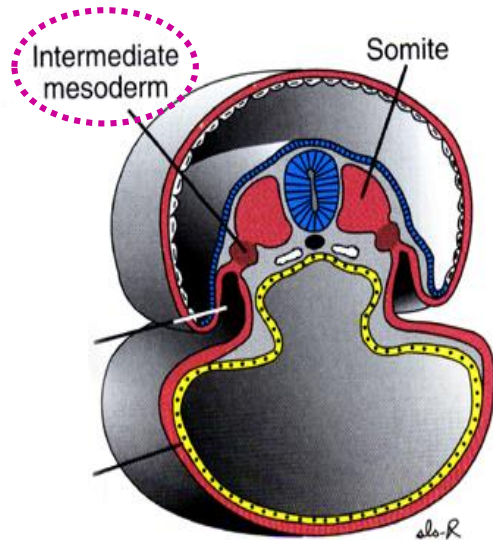


# Močopohlavní systém - Připomenutí





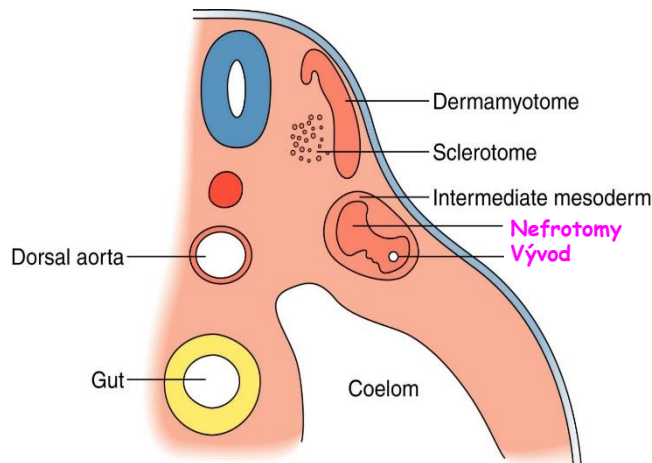
# Močopohlavní systém - Intermediární mesoderm



# Močopohlavní systém - Časné formy ledvin- Pronephros

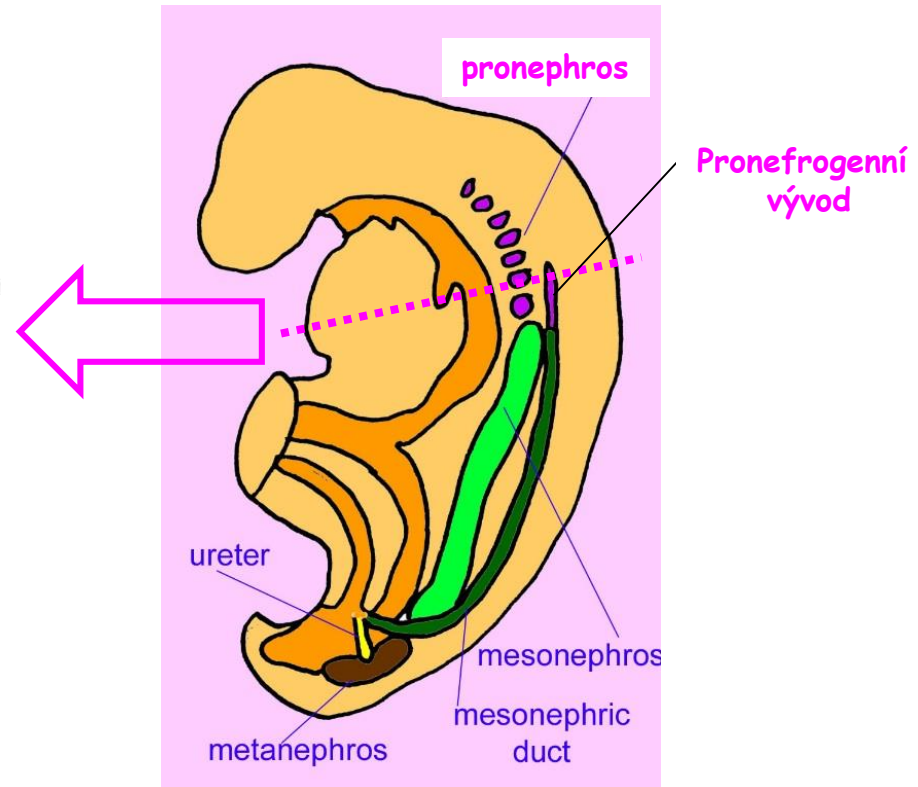
Rekapitulace tří evolučních stádií vývoje ledvin v kraniokaudální sekvenci:

- pronephros
- mesonephros
- metanephros



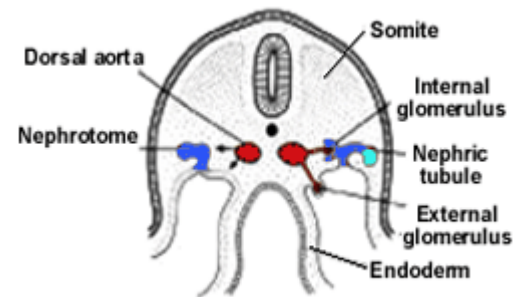
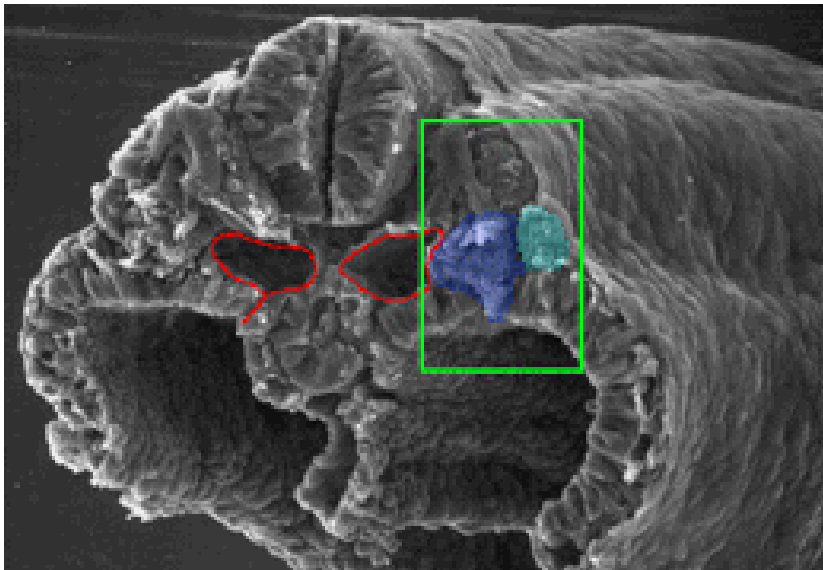
## Nefrotomy

- ve dne 22 v cervikální oblasti nefrogenní lišty
- skupiny 7 až 10-ti epiteliálních buněk
- napojeny na **pronefrogenní vývod**
- nefunkční
- mizí do 28. dne



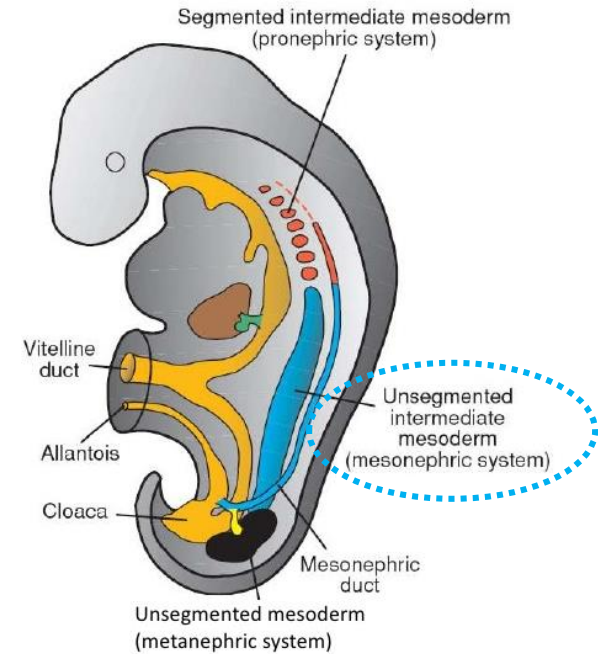
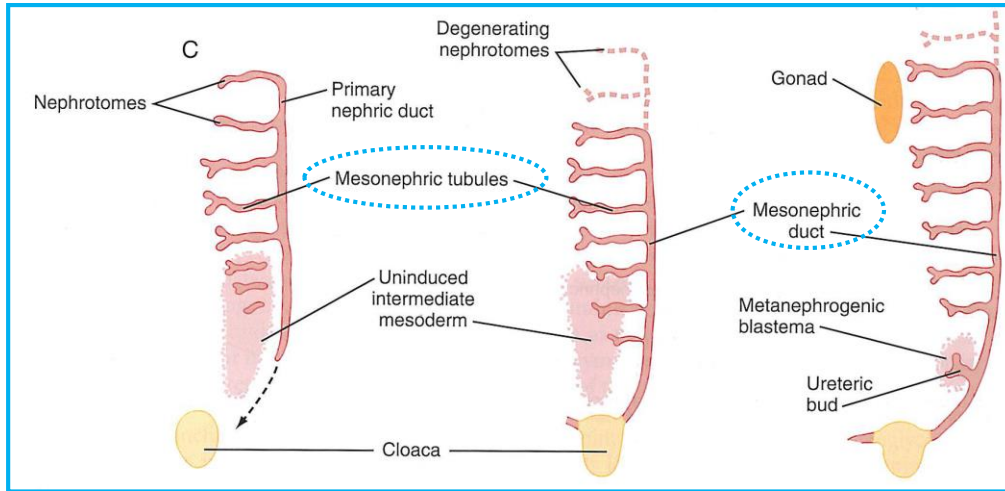
# Močopohlavní systém - Časné formy ledvin- Pronephros

Myš D9 - ekvivalent D27 člověka



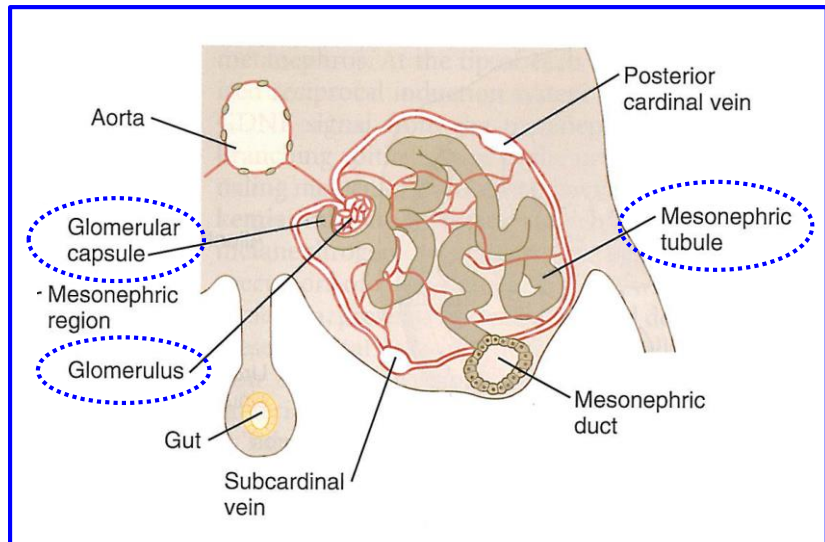
The lumen of each **nephrotome** opens into the **pronephric duct** as well as into the body cavity. Glomeruli form as small vessels extend from the **dorsal aortae**.

# Močopohlavní systém - Časné formy ledvin- Mesonephros

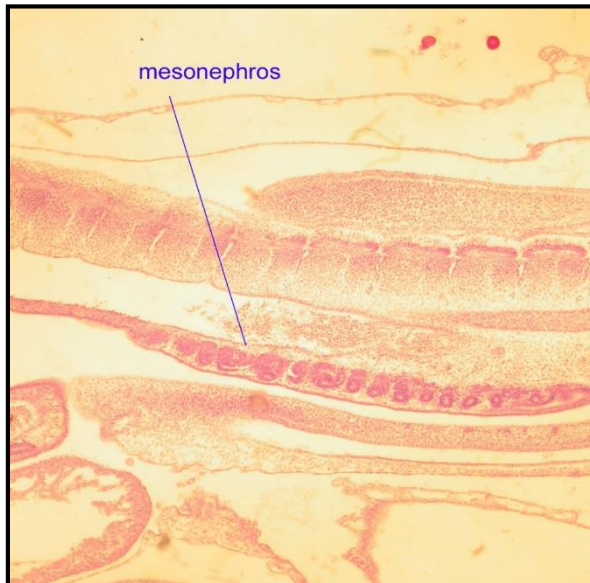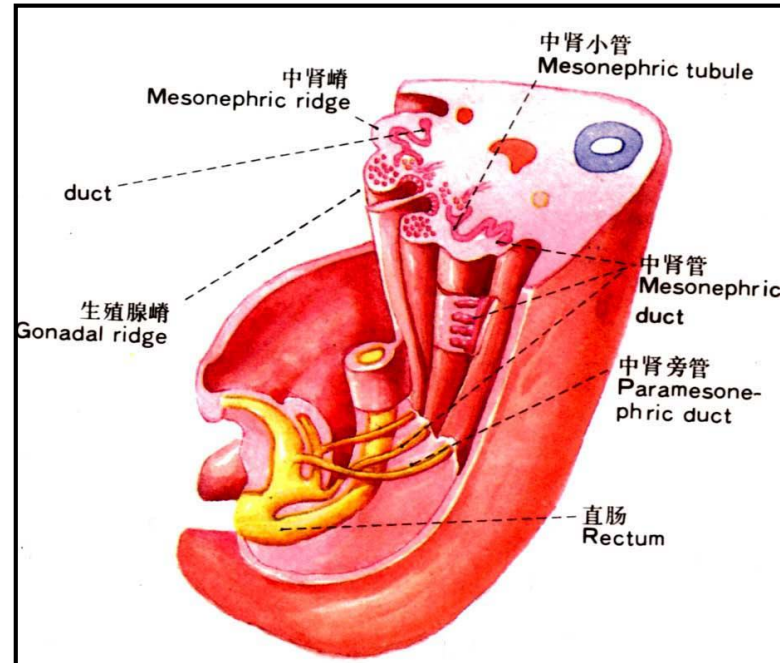
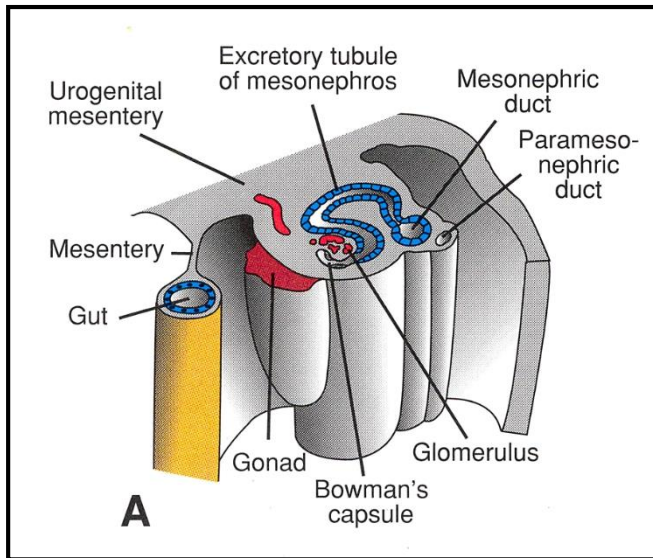


## Mesonephros

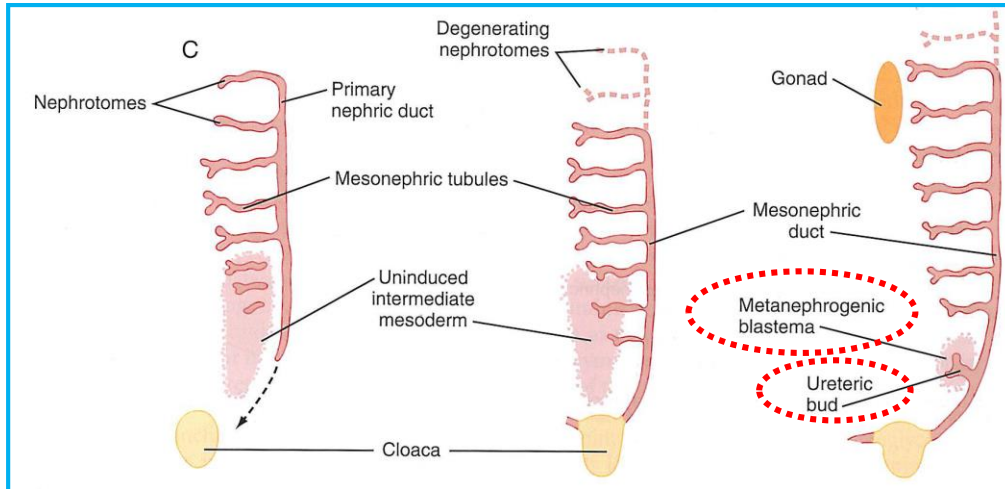
- kaudální pokračování **nefrogenní lišty**
- thorakolumbární oblast
- nesegmentovaný intermediární mesoderm
- **Ductus mesonephricus** (párový) - **Wolfův kanálek**
- **exkreční kanálky** - individuálně do D. mesonephricus
- 36 to 40 tubulů na každé straně
- Filtrační funkce - **mesonephrická jednotka** →
- mesonephros is most prominent when metanephros start to shape
- then they disappear fast
- D. mesonephrici přetrvávají u samců



# Močopohlavní systém - Mesonephros - Další pohled



# Močopohlavní systém - Definitivní ledviny - Metanephros



Vyvíjí se od pátého týdne

Ureterový pupen

+

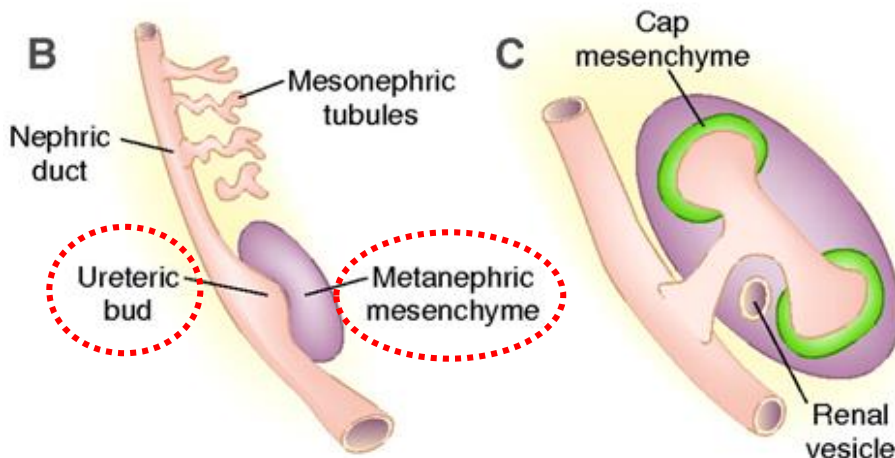
Metanephrogenní blastém  
(mezenchym)

Větvení

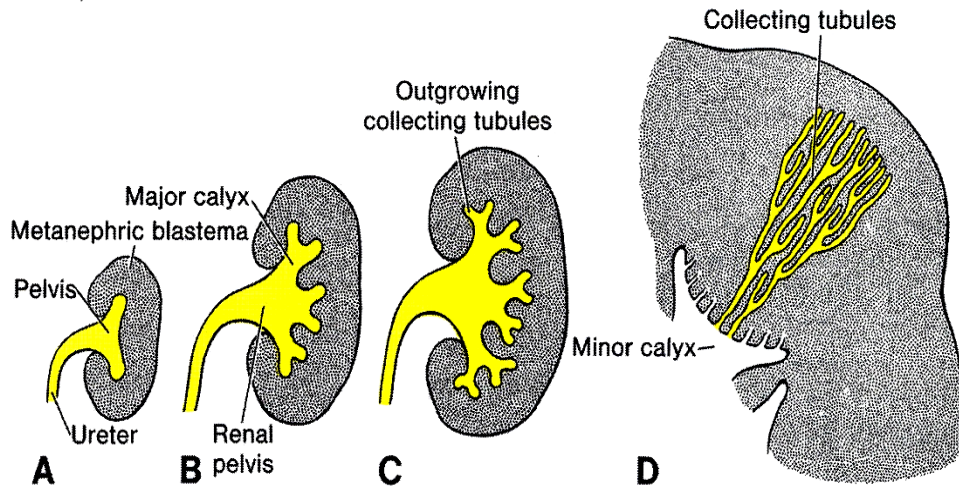
a

prodlužování

14 to 15 x



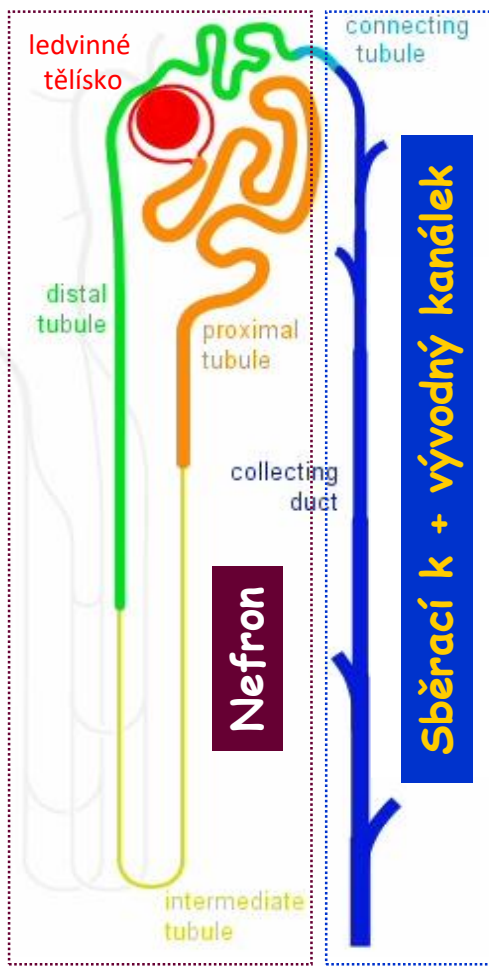
# Močopohlavní systém - Definitivní ledviny - Metanephros



Opakované větvení ureterového pupenu:

- ureter
- pánvička
- kalichy a kalíšky
- sběrací a vývodné kanálky (1 až 3 miliony)

# Močotvorná složka = Funkční jednotka



Kůra

Dřeň

Ductus papillares Bellini

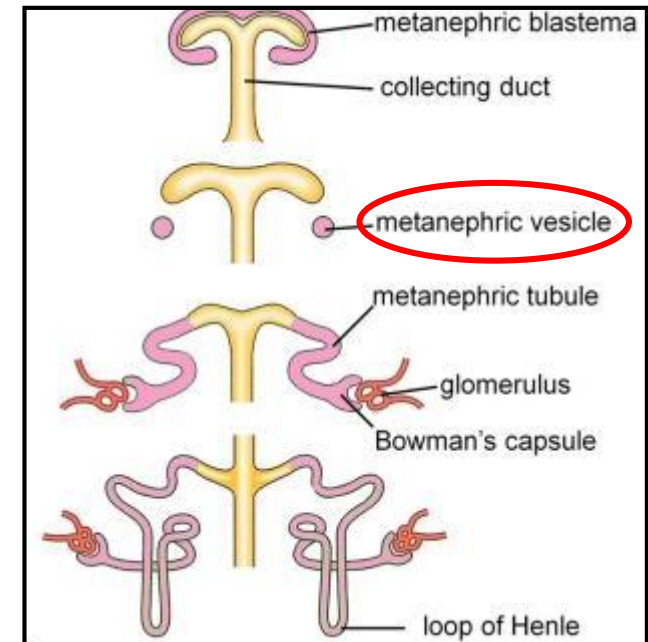
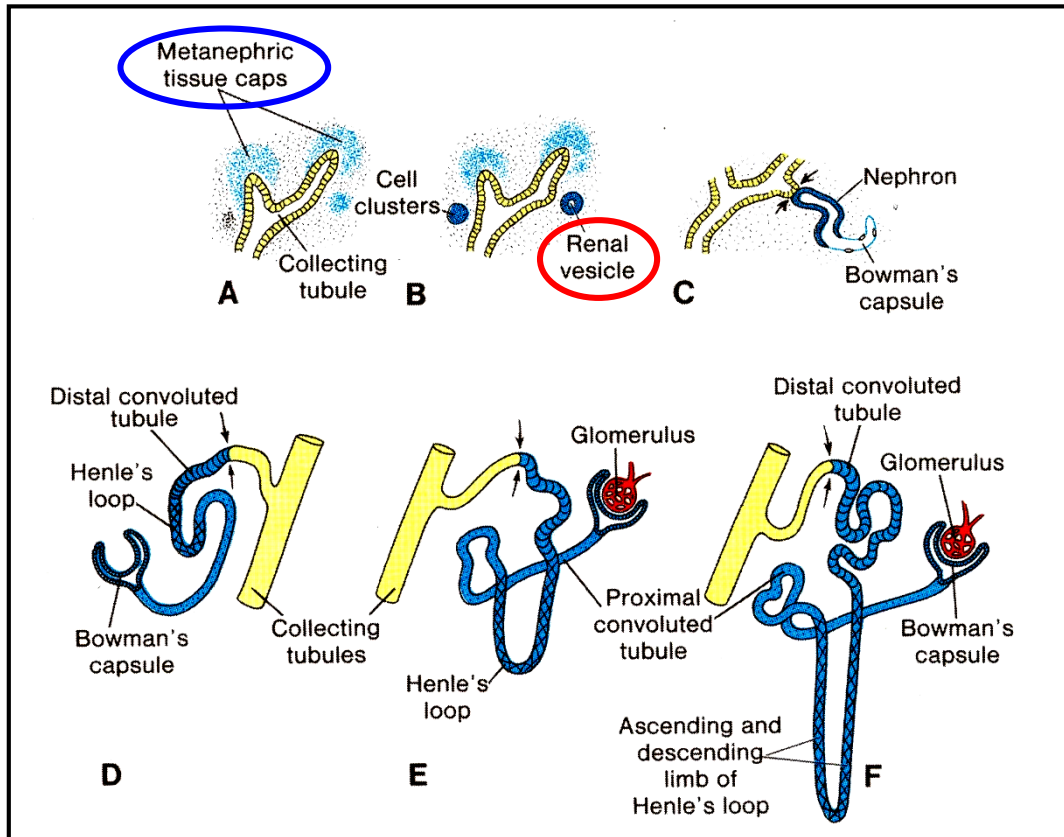
**Area cribriformis**  
**Kalíšek**

**Nefrony X Sběrací k. + vývodný kanálek**  
Odlišný vývojový základ

1 to 1,4 milionů  
nefronů  
v jedné ledvěně

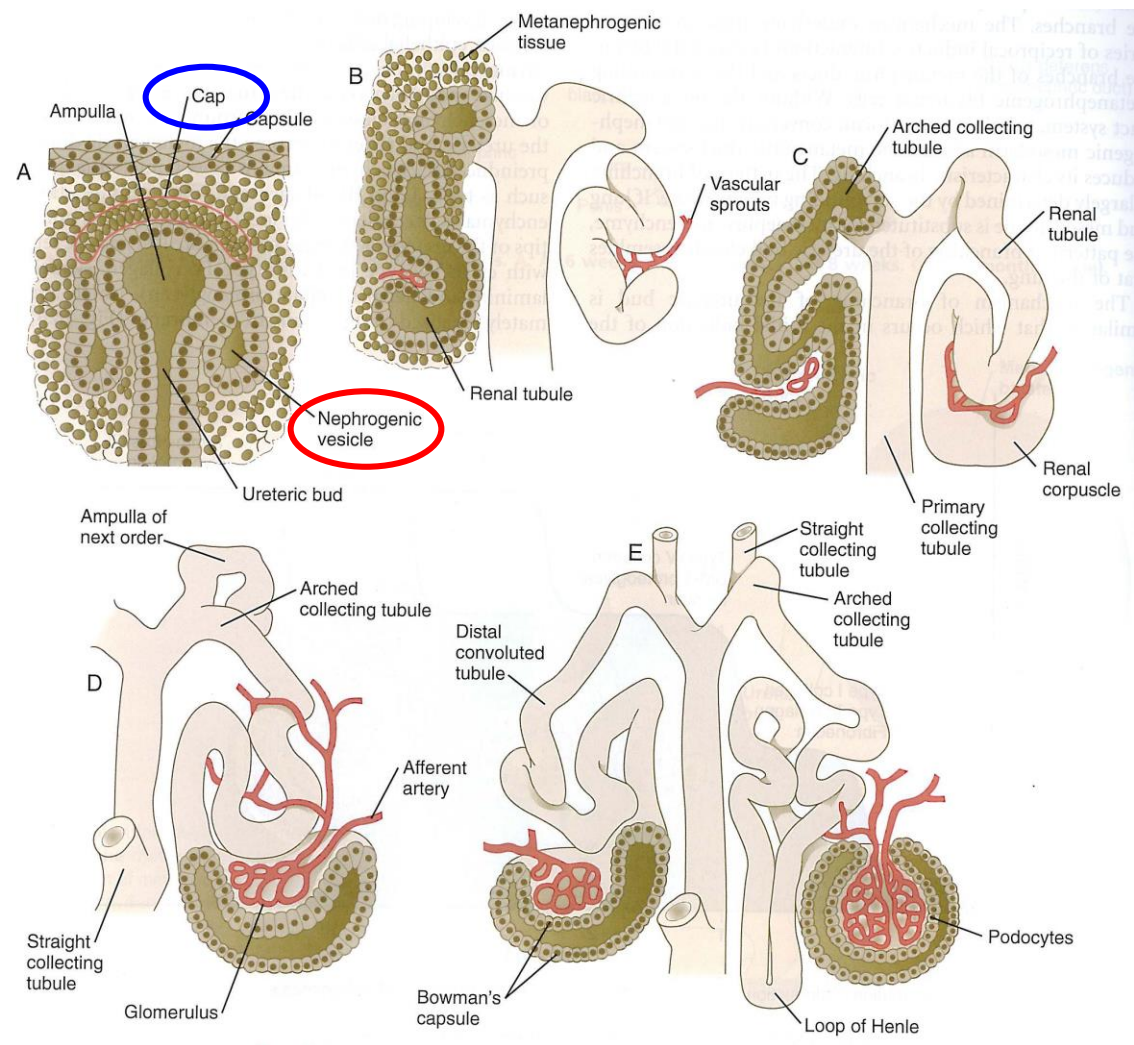


# Močopohlavní systém - Metanephros - Nefrony

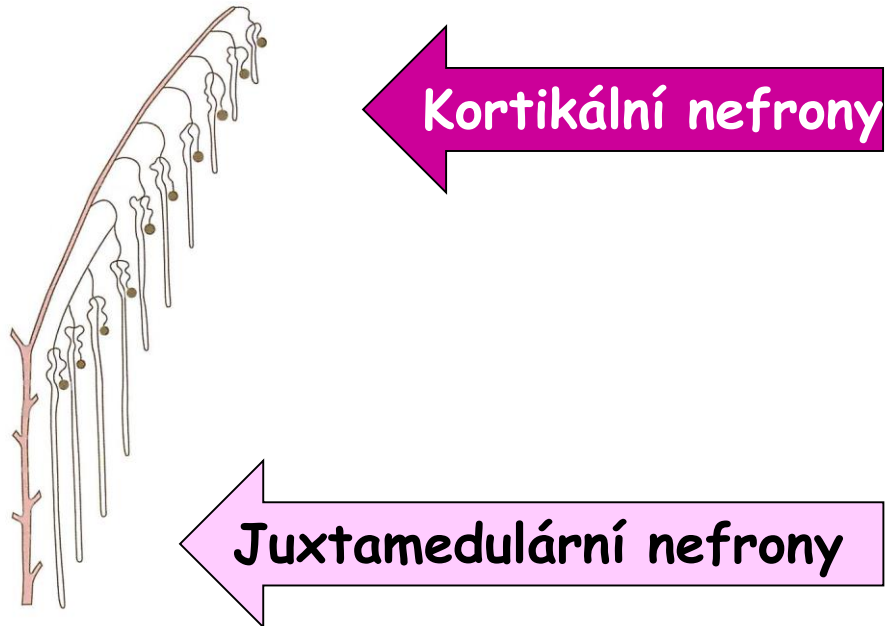

- zakončení ureterových pupenů (sběrací kanálky) - „čepičky“ kondenzovaného mezenchymu
- část čepičky se diferencuje do **nephrogenního váčku**
- váčky se prodlužují
- váčky se na jedné straně otevírají do sběracích kanálků
- váčky se prodlužují a polarizují - **lumen and bazální lamina**
- do oblasti vrůstají prekursori endotelií - **glomerulus**
- endotelie se spojující s větvením dorzální aorty - **glomerulární cirkulace**
- moč se začíná tvořit v týdnu 10

# Močopohlavní systém - Metanephros - Nefrony

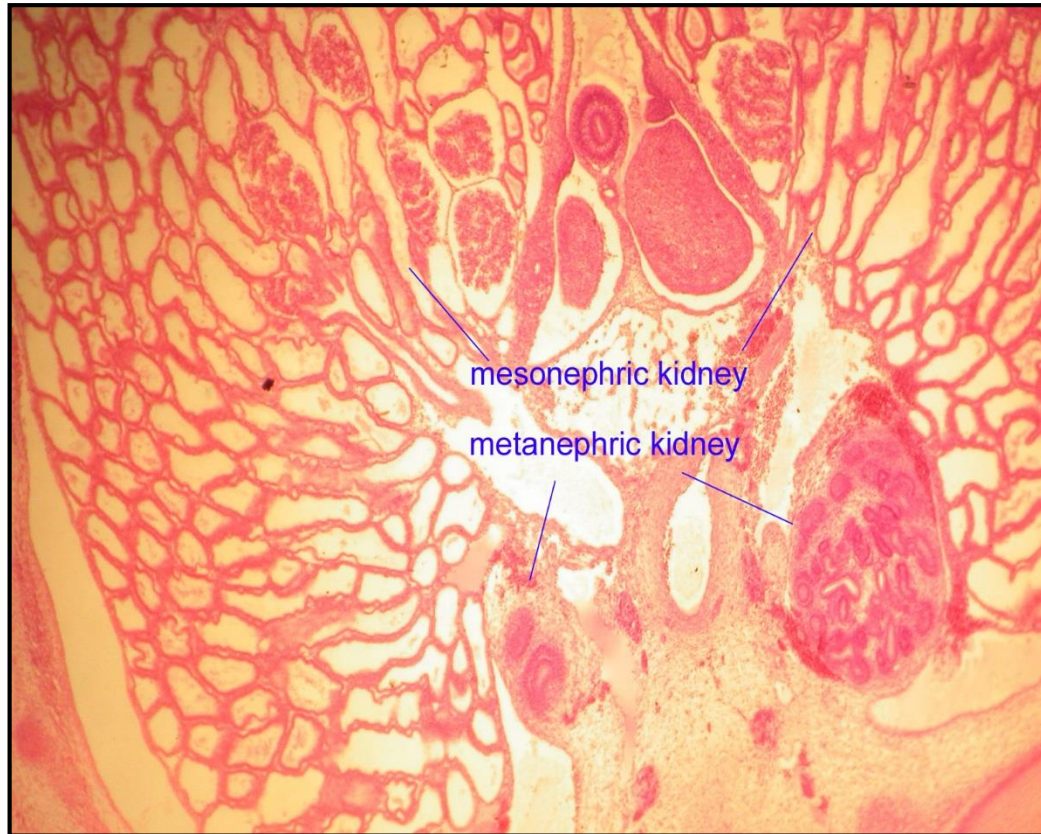

# Močopohlavní systém - Metanephros - Nefrony



- asi 15 po sobě následujících populací nefronů směřujících periferně
- nejperifernější nefrony jsou méně zralé

# Močopohlavní systém - Definitivní ledviny - Metanephros

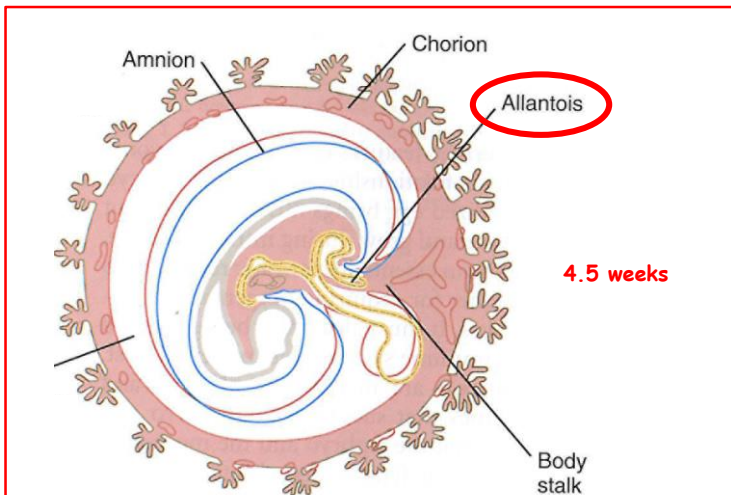


# Močový systém - Měchýř

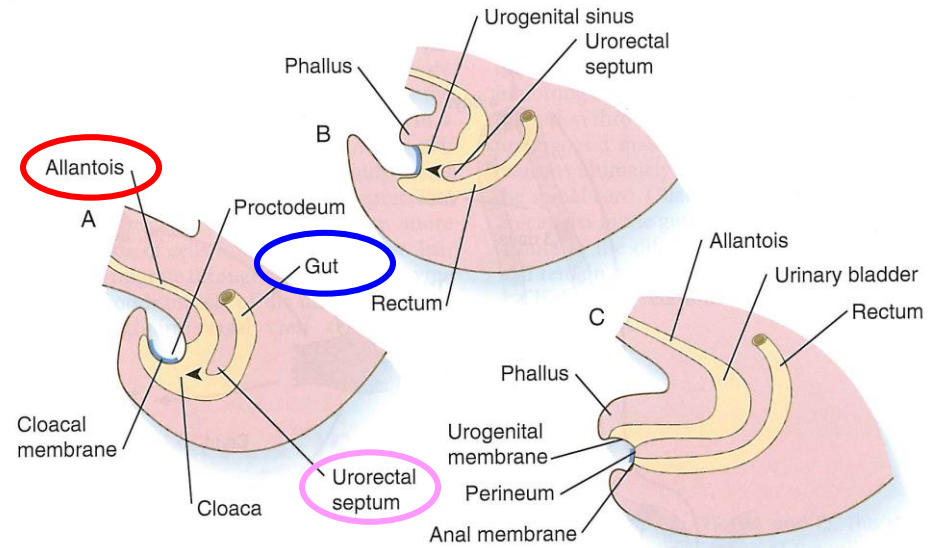
Kloaka

=

Terminální část **zadního střeva** + **allantois**



- ventral outpocketing of the hindgut
- sac-like structure (respiration)
- in umbilical cord
- proximal part - **URACHUS** - continuous with bladder
- URACHUS - transform to **Lig. umbilicale medianum**



5 weeks

6 weeks

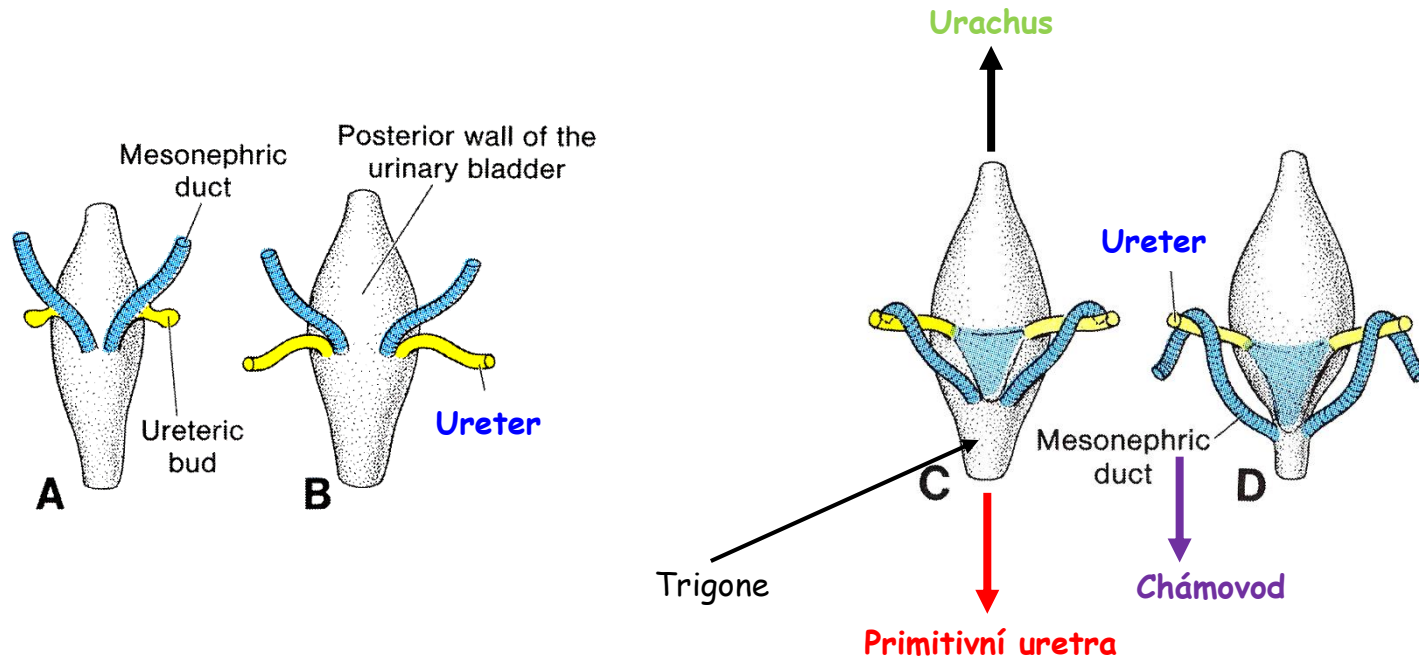
8 weeks

Kloaka

Simus urogenitalis	Membr. urogenitalis
Septum urogenitale	Perineum
Canalis analis	Membrana analis

# Močový systém - Měchýř + Uretery + Uretra

## Zadní pohled

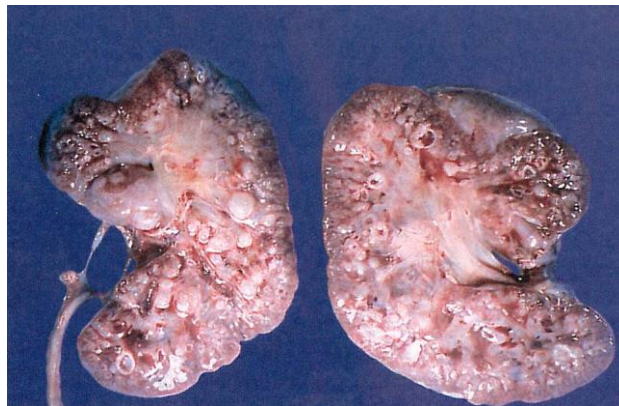
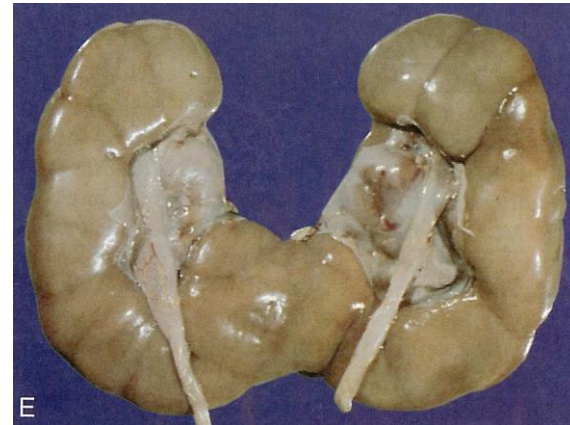
- alantois se rozšiřuje - močový měchýř
- **urachus** - **Lig. umbilicale medianum**
- kaudální části D. mesonephricus se zanořují do stěny měchýře - oddělují se - **uretery** + **chámovody**

# Močový systém - **Vrozené anomálie**

1. Ageneze
2. Duplikace
3. Anomálie tvaru
4. Abnormální pozice
5. Vrozená polycystická ledvina

Podkovovitá ledvina



**Děkuji za pozornost !**

Dotazy a komentáře na:  
[ahampl@med.muni.cz](mailto:ahampl@med.muni.cz)