



Interní propedeutika

V. Vyšetření břicha

MUDr. Yvona Pospíšilová, IHOK FN Brno a LF MU

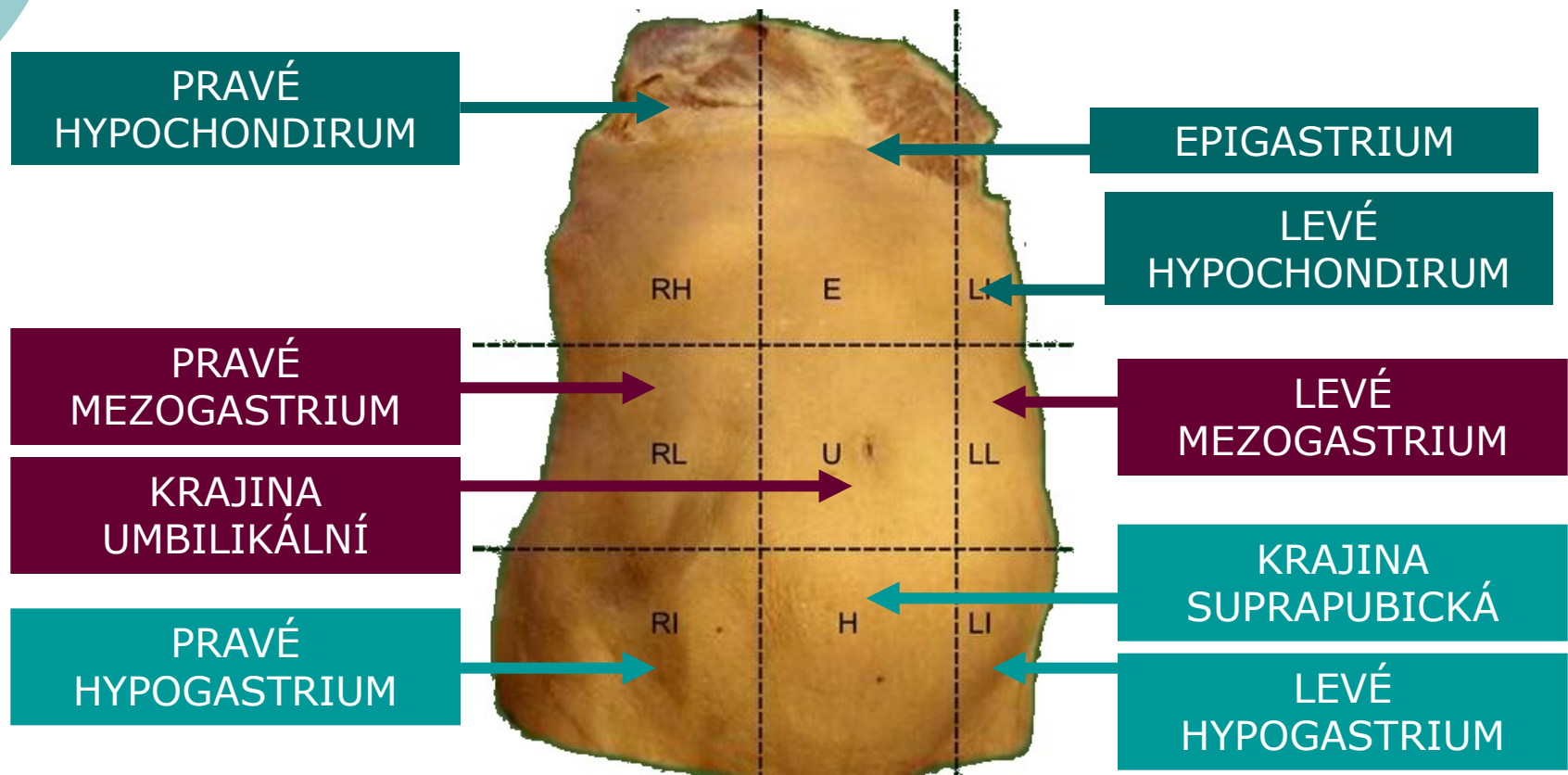
Chorobopis

- **Anamnéza**
- **Status praesens**
 - Základní objektivní nálezy
 - Celkové zhodnocení
 - Hlava
 - Krk
 - Hrudník
 - Plíce
 - Srdce
 - **Břicho**
 - Páteř
 - Končetiny
 - Neurologie
- **Pracovní diagnóza**
- **Laboratorní vyšetření**
- **Pomocná vyšetření**
- **Léčba**

Vyšetření břicha – orientace na bříše

- Rozdělení pomocí topograf. čar

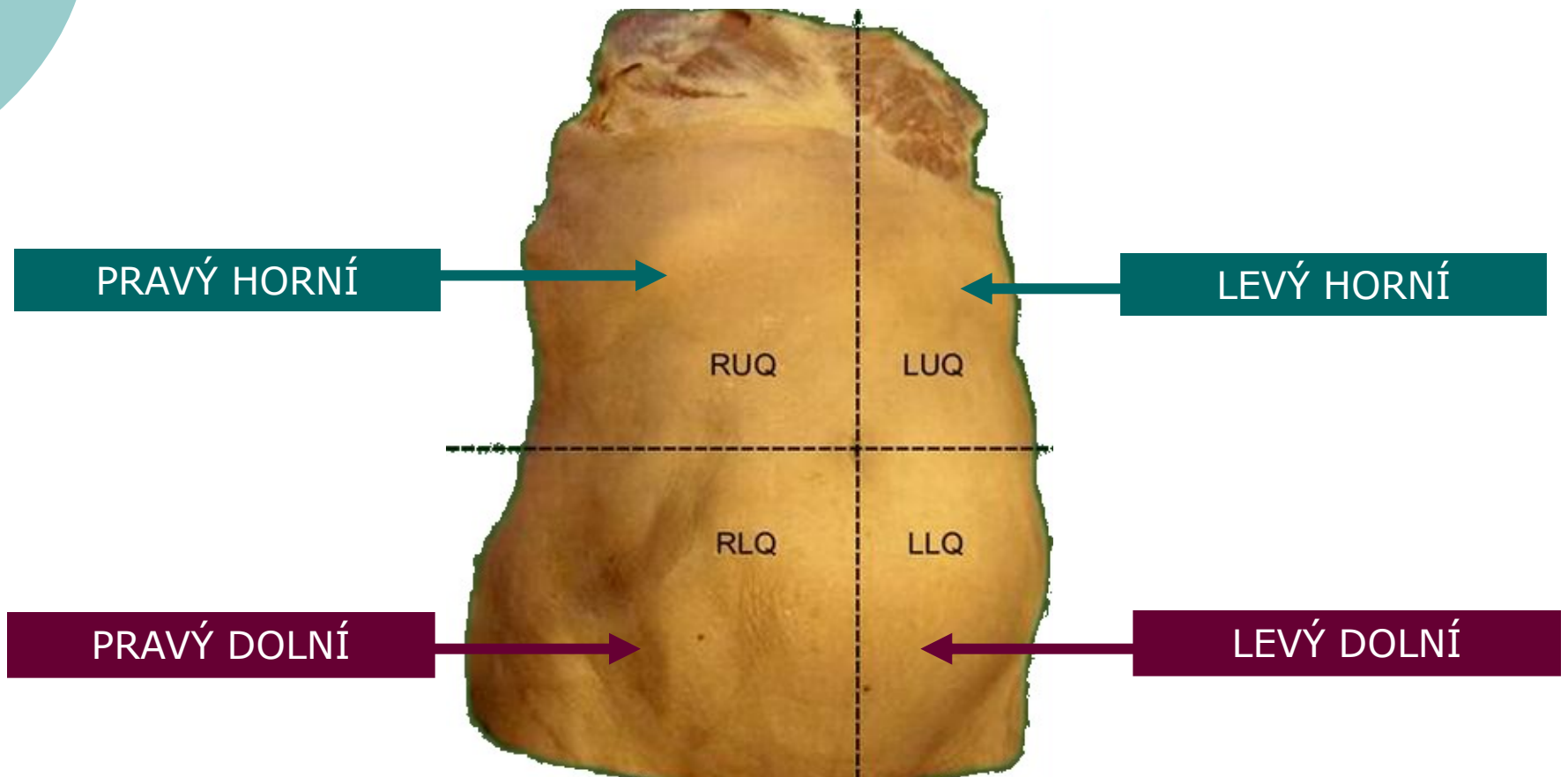
9 OBLASTÍ (KRAJIN)



Vyšetření břicha – orientace na bříše

- Rozdělení do kvadrantů

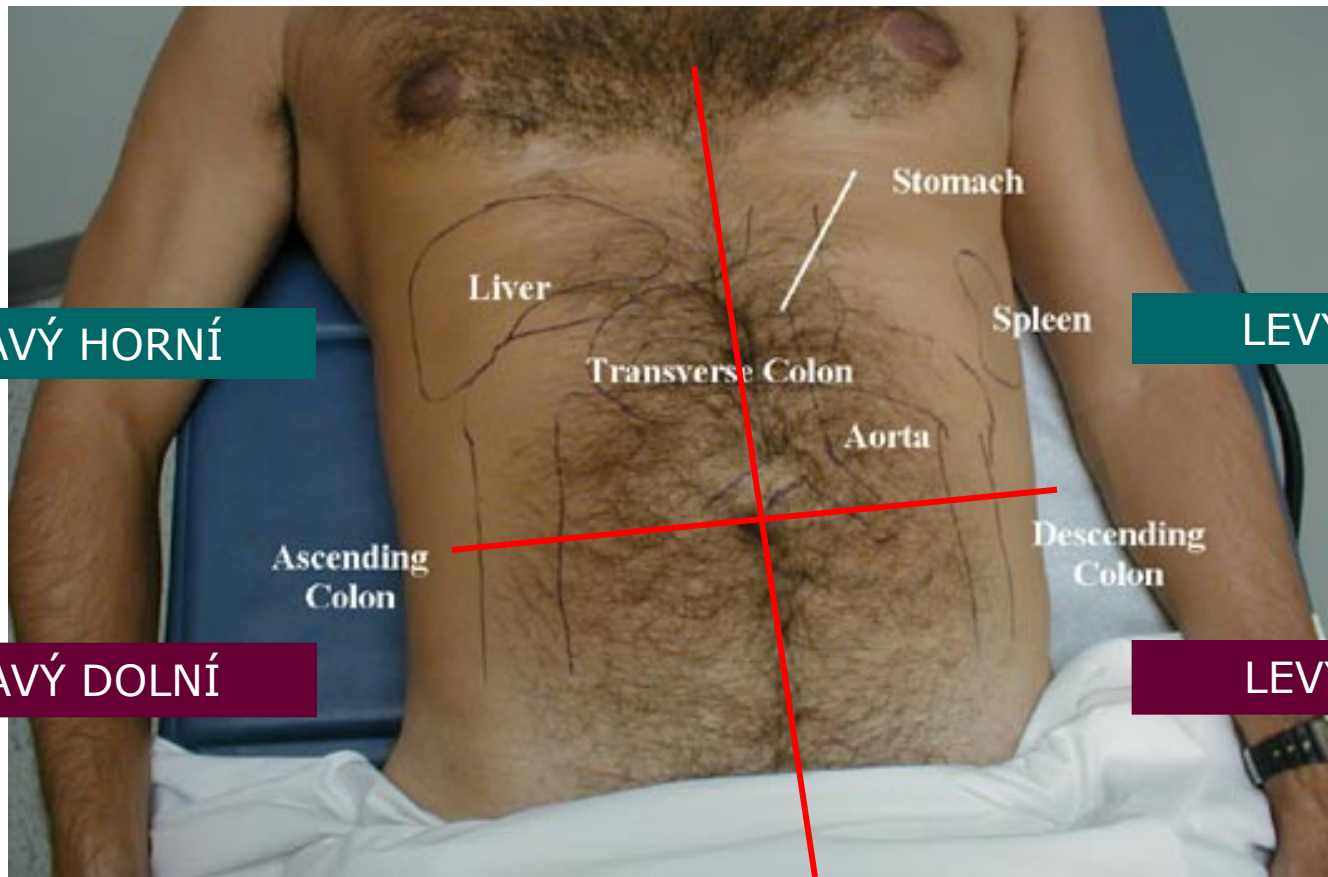
4 KVADRANTY



Vyšetření břicha – orientace na bříše

- Rozdělení do kvadrantů

4 KVADRANTY

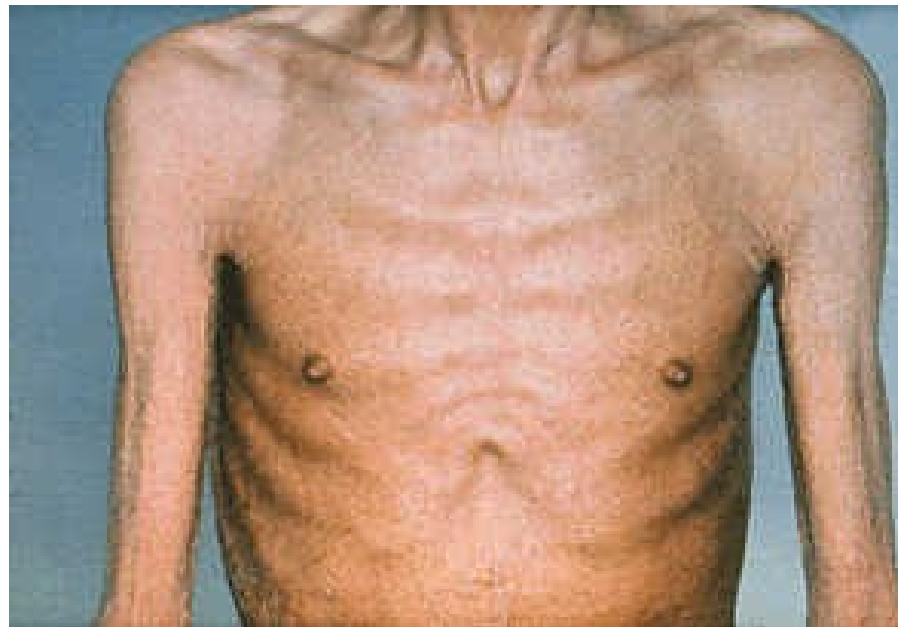

Vyšetření břicha - POHLED

- Celkové vyšetření – příznaky on. břicha
 - **VZHLED**
 - Kachexie – nádory GIT
 - Objemné břicho + astenický trup a končetiny – ascites při jaterní cirhóze
 - **POLOHA**
 - Nehybný pac. – peritonitida
 - Neklidný pac, měnící polohu – abdominální kolika
 - „na všech čtyřech“ – pankreatitida, Ca pankreatu
 - **KŮŽE**
 - Ikterus – hepatální a posthepatální ikterus
 - Pavoučkovité névy – jaterní cirhóza (rozsah=aktivita postižení)

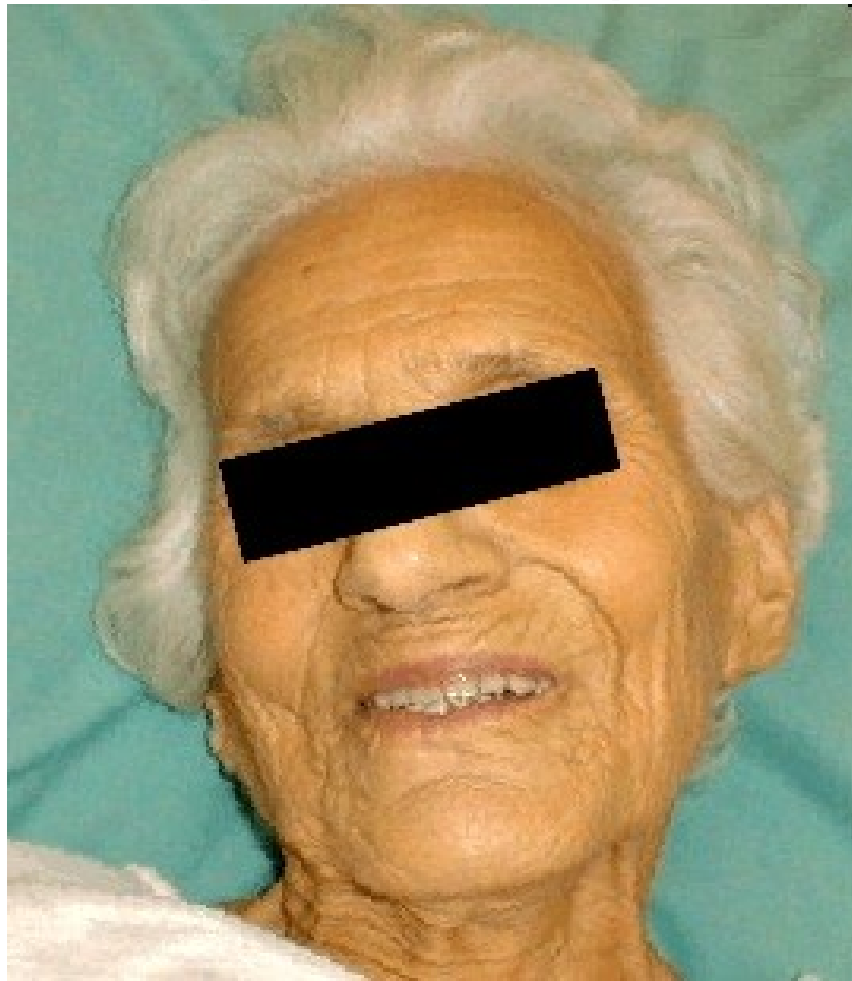Vyšetření břicha - POHLED

- Celkové vyšetření – příznaky on. břicha



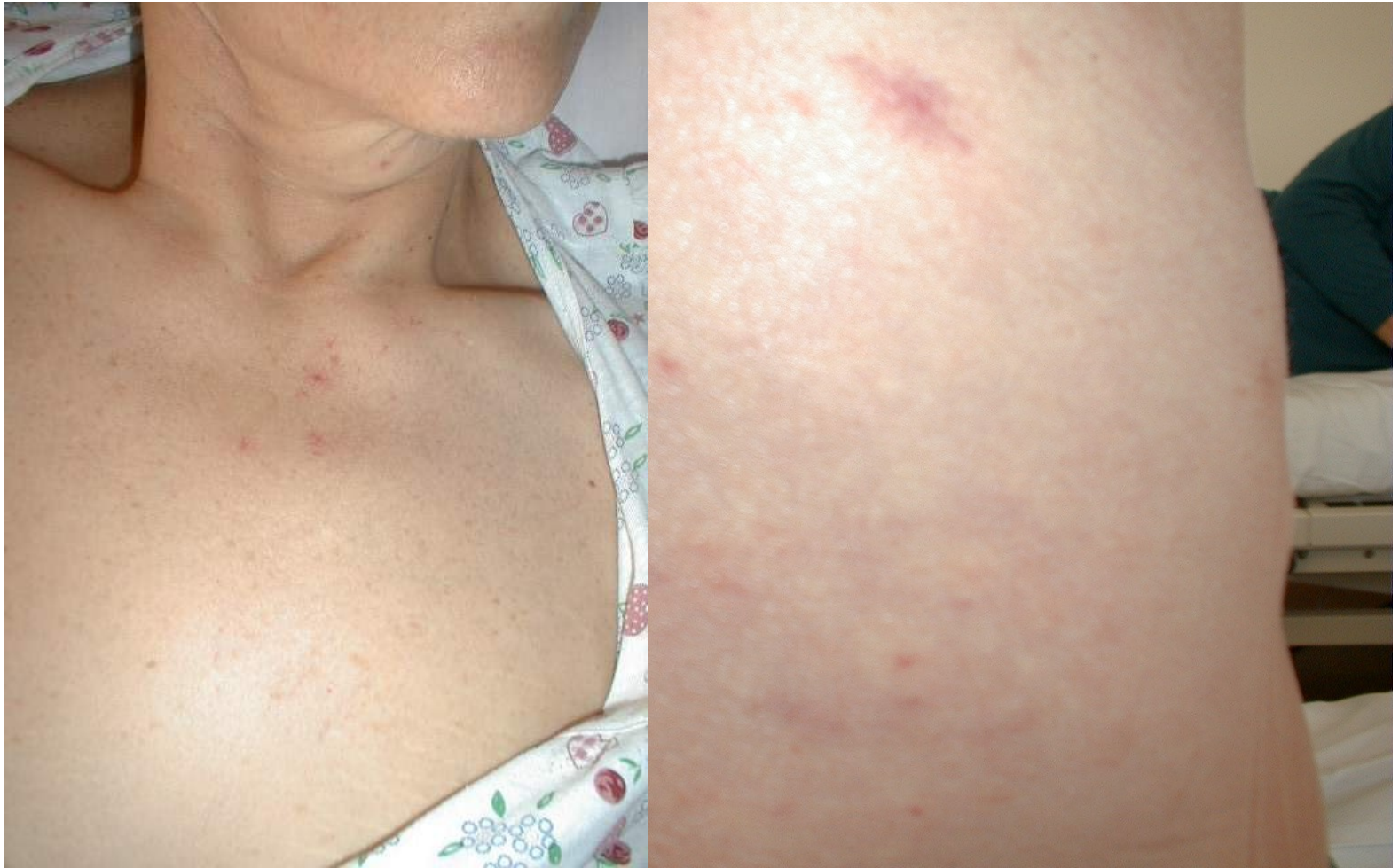Vyšetření břicha - POHLED

- Celkové vyšetření – příznaky on. břicha



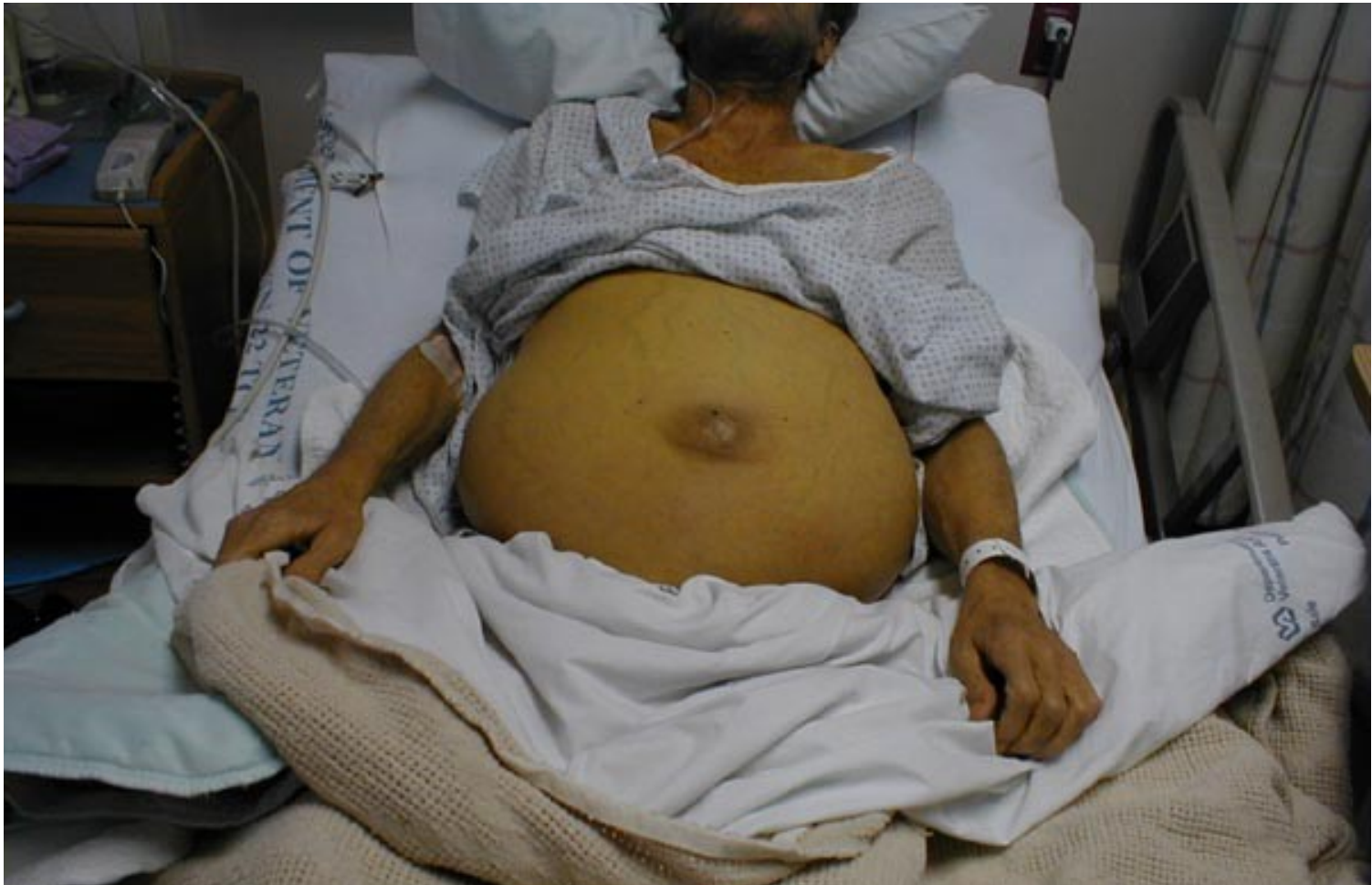Vyšetření břicha - POHLED

- Celkové vyšetření – příznaky on. břicha



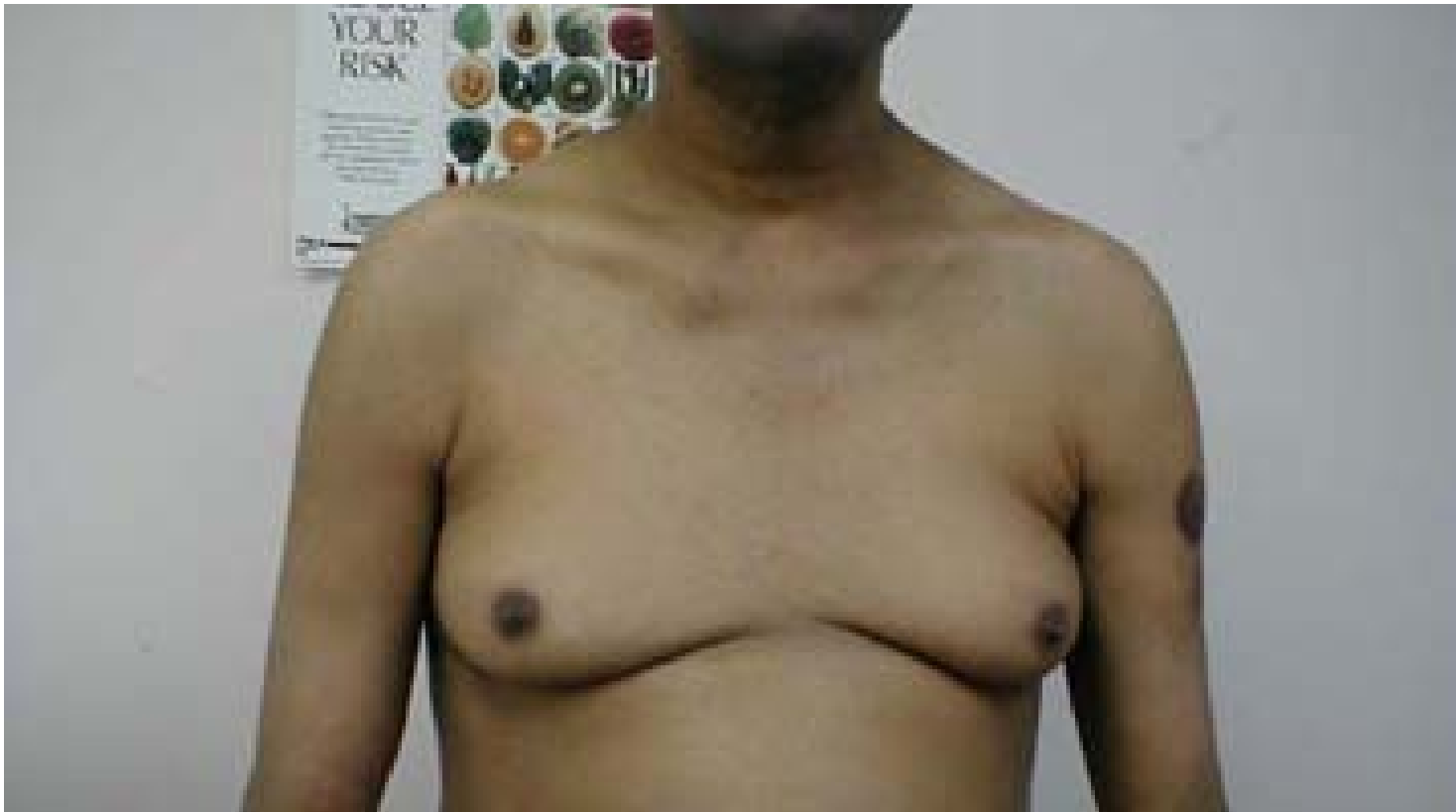Vyšetření břicha - POHLED

- Celkové vyšetření – příznaky on. břicha



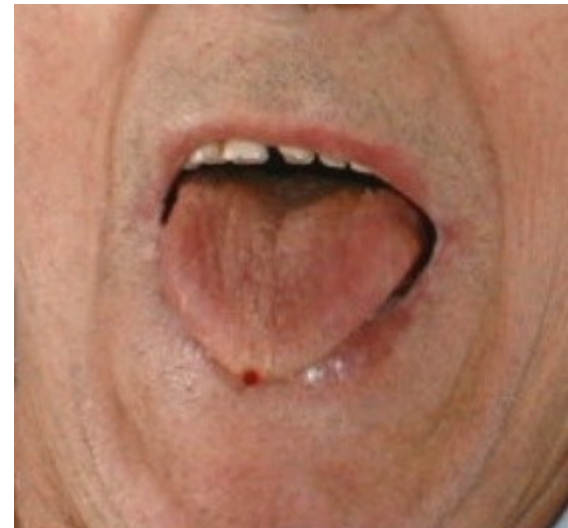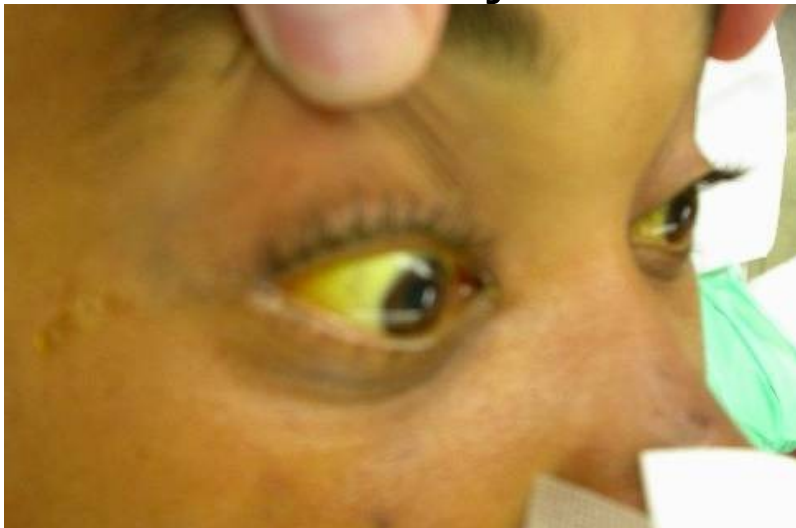Vyšetření břicha - POHLED

- Celkové vyšetření – příznaky on. břicha



Vyšetření břicha - POHLED

- Vyšetření ostatních lokalit pohledem – příznaky on. břicha
 - HLAVA
 - Žluté skléry – ikterus
 - Rty, jazyk oschlé – dehydratace
 - Foetor ex ore – hepaticus (myšina)
– jaterní selhání



Vyšetření břicha - POHLED

- Vyšetření břicha pohledem
 - Úroveň stěny břišní
 - Symetričnost stěny břišní
 - Dechová vlna
 - Kůže stěny břišní

NORMÁLNÍ NÁLEZ

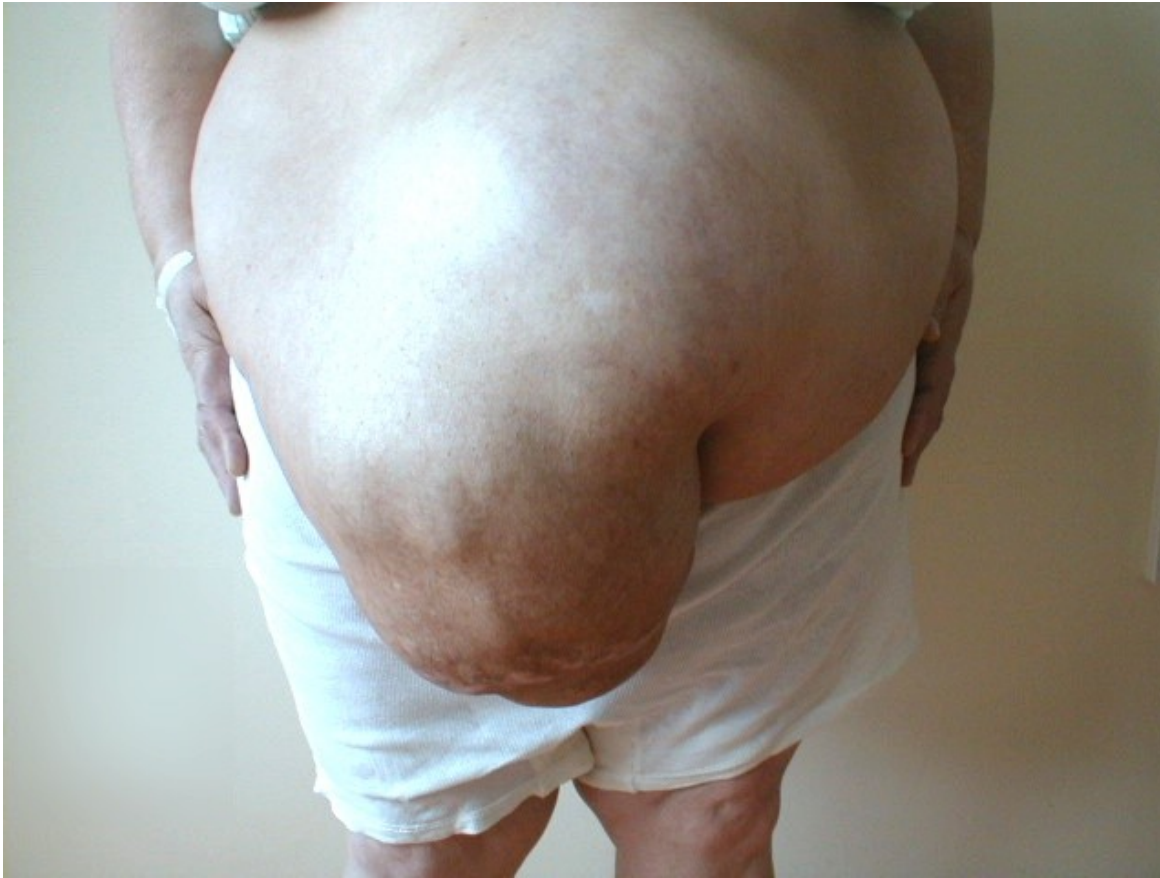Břišní stěny v úrovni hrudníku (v nivau), symetrického tvaru, pupek je vtažený, dechová vlna postupuje oboustranně do třísel

Vyšetření břicha - POHLED

- Vyšetření břicha pohledem
 - Symetričnost stěny břišní
 - Symetrická – norma
 - Asymetrie
 - Kýly
 - Zvětšení orgánů (hepatomegalie, splenomegalie, zvětšení žlučníku)
 - Nádory
 - Aneurysma aorty

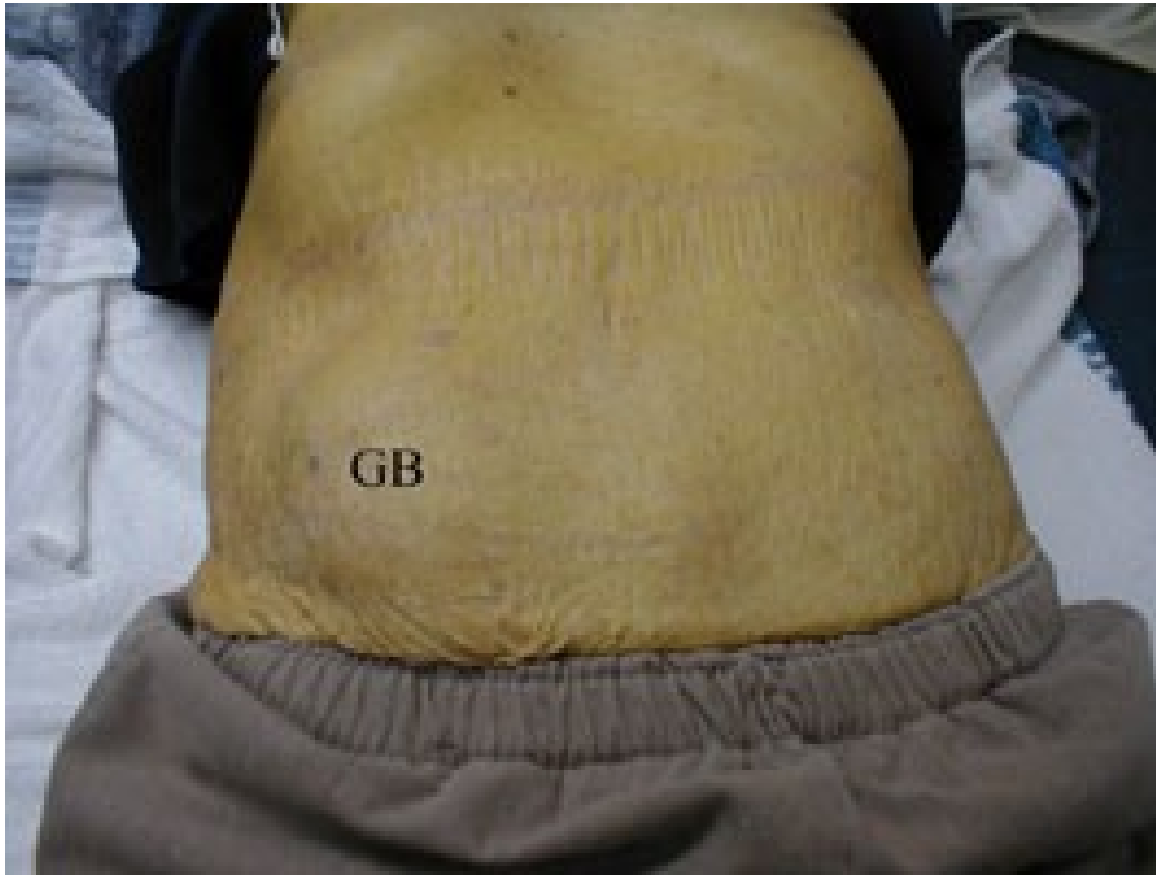Vyšetření břicha - POHLED

- Vyšetření břicha pohledem
 - Symetričnost stěny břišní



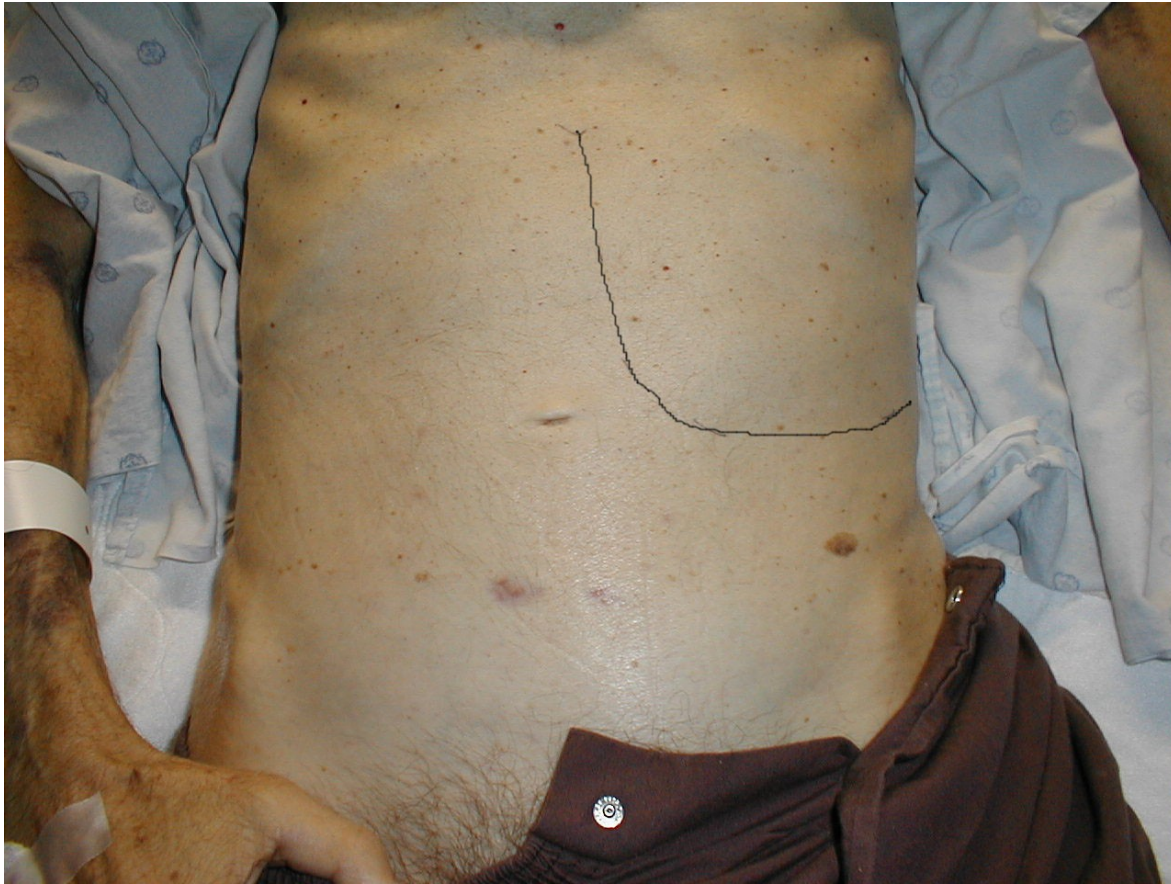
Vyšetření břicha - POHLED

- Vyšetření břicha pohledem
 - Symetričnost stěny břišní



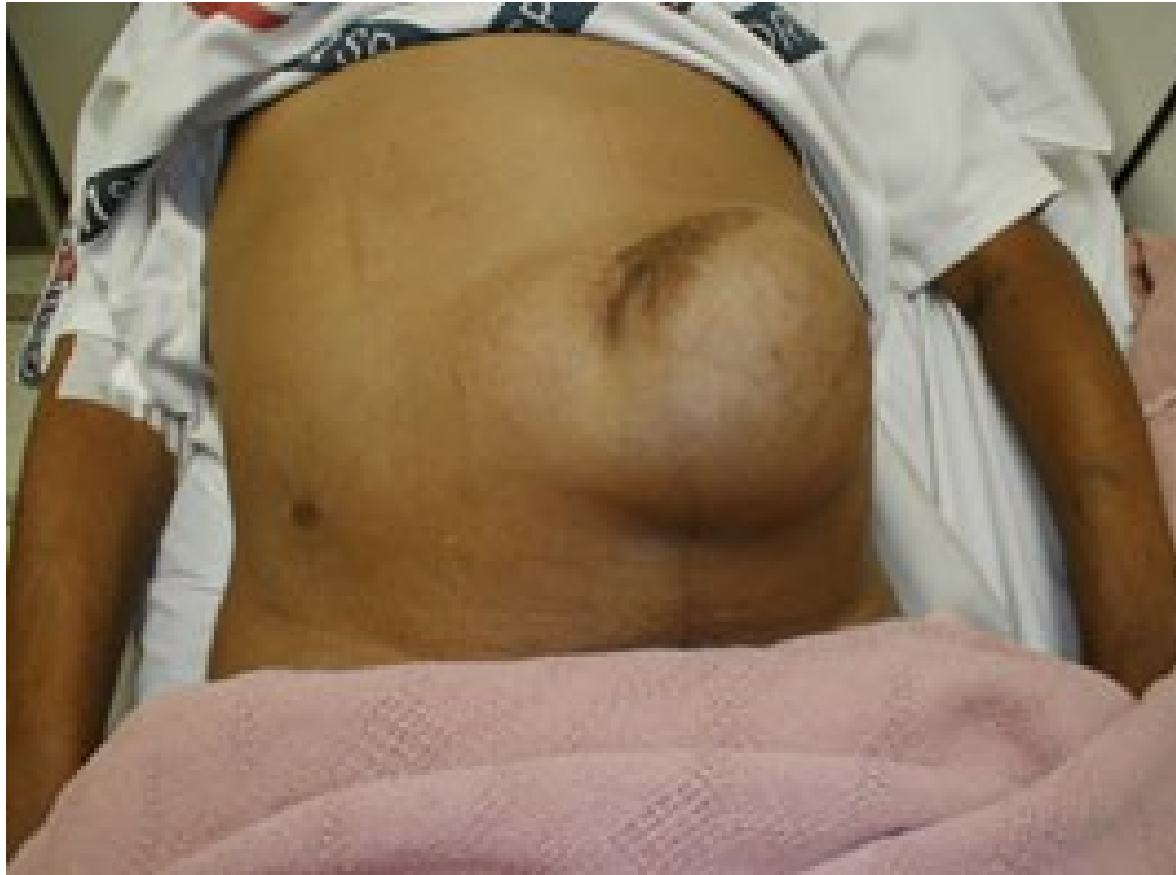Vyšetření břicha - POHLED

- Vyšetření břicha pohledem
 - Symetričnost stěny břišní



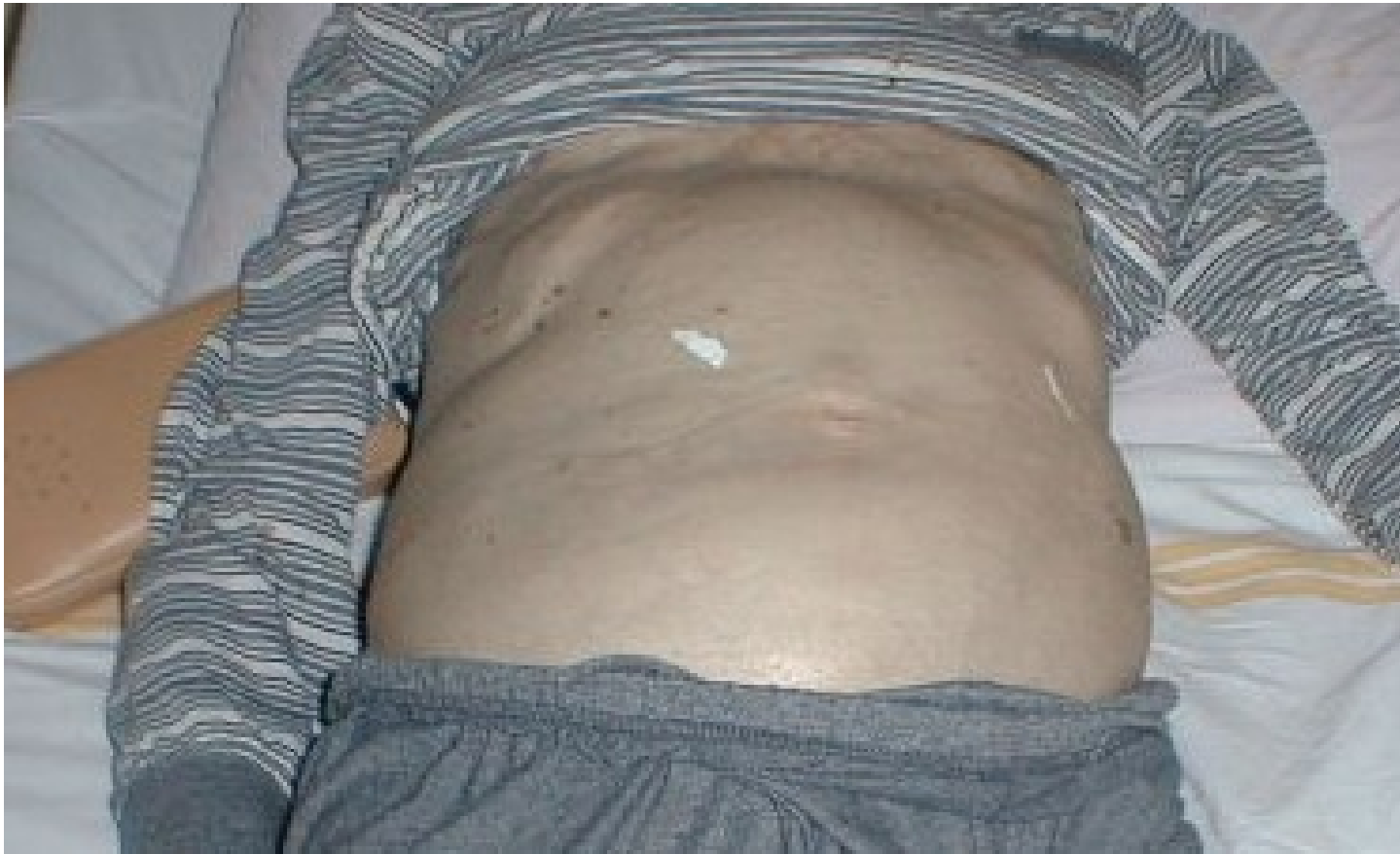Vyšetření břicha - POHLED

- Vyšetření břicha pohledem
 - Symetričnost stěny břišní



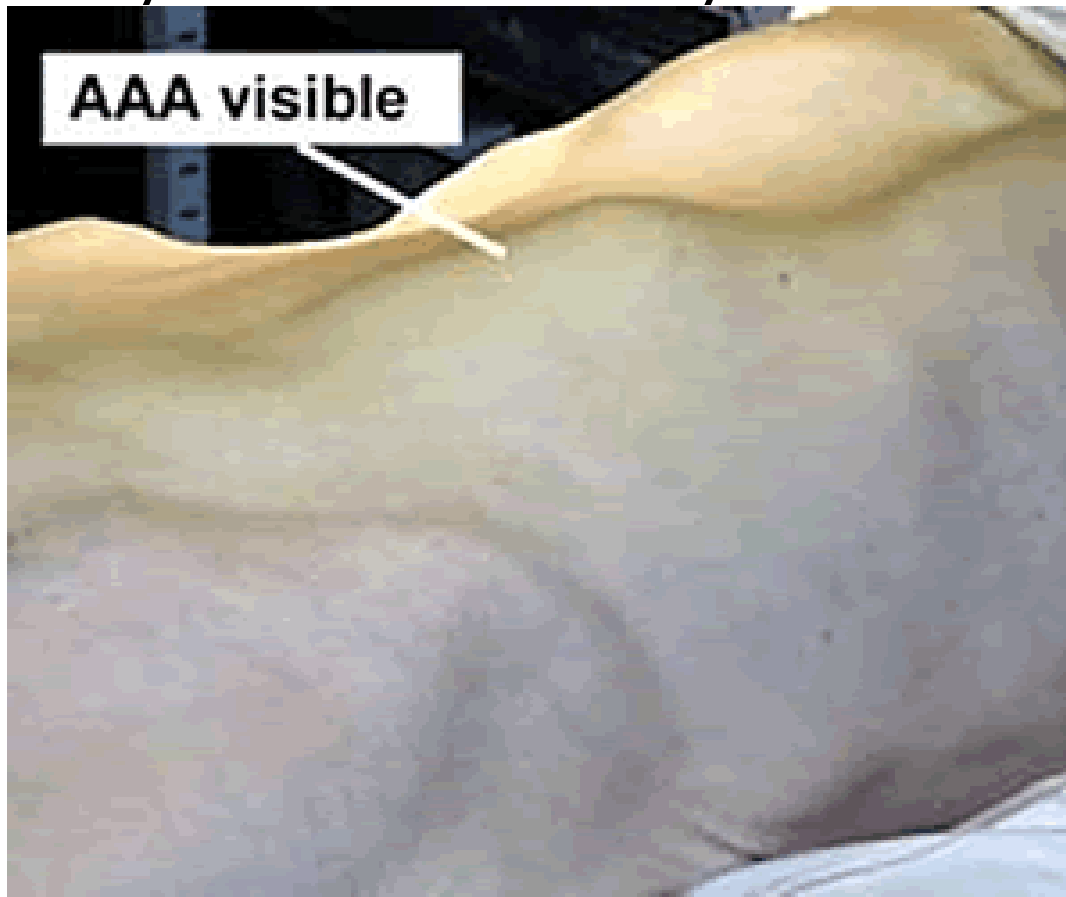
Vyšetření břicha - POHLED

- Vyšetření břicha pohledem
 - Symetričnost stěny břišní



Vyšetření břicha - POHLED

- Vyšetření břicha pohledem
 - Symetričnost stěny břišní



Vyšetření břicha - POHLED

- Vyšetření břicha pohledem
 - **Dechová vlna**
 - Postupují symetricky do stran – norma
 - Lokalizované nepostupování – lokalizovaná peritonitida
 - Difúzně nepostupují – “prkenné břicho” – difúzní peritonitida

Vyšetření břicha - POHLED

- Vyšetření břicha pohledem
 - Kůže
 - Barva
 - Žlutá – ikterus
 - Fialová periumbilikálně – Cullenovo znamení
 - Těžká ak. Pankreatitida – šíření retroperitoneálního hematomu
 - Modrá – hematomy
 - Krvácivý stav
 - S.c. aplikace léků

Vyšetření břicha - POHLED

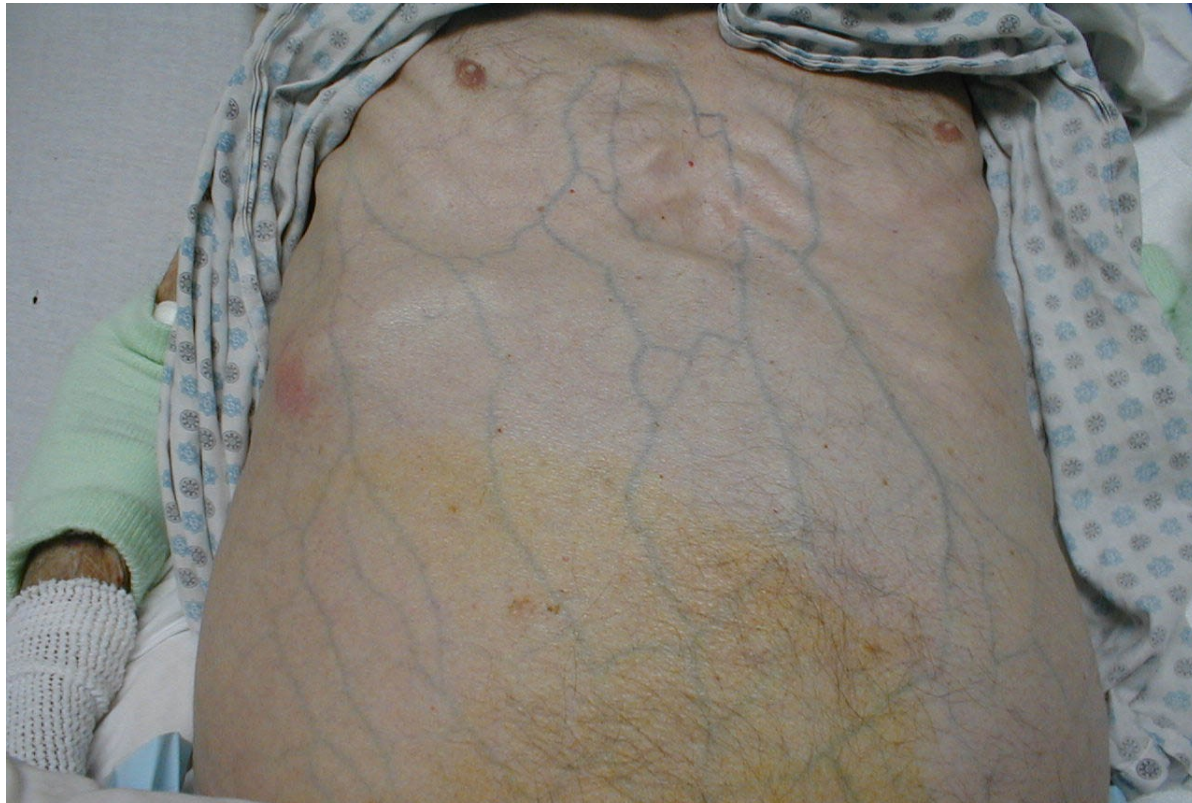- Vyšetření břicha pohledem
 - Kůže
 - Strie
 - Perleťové – rychlé rozepětí břišní stěny
 - Ascites
 - Obezita
 - Gravidita
 - Modrofialové
 - Cushingův sy.

Vyšetření břicha - POHLED

- Vyšetření břicha pohledem
 - Kůže
 - Žilní kresba
 - „**Caput medusae**“ – žíly radiálně se sbíhající k pupku nebo jdoucí v laterální části břicha
 - Portální hypertenze

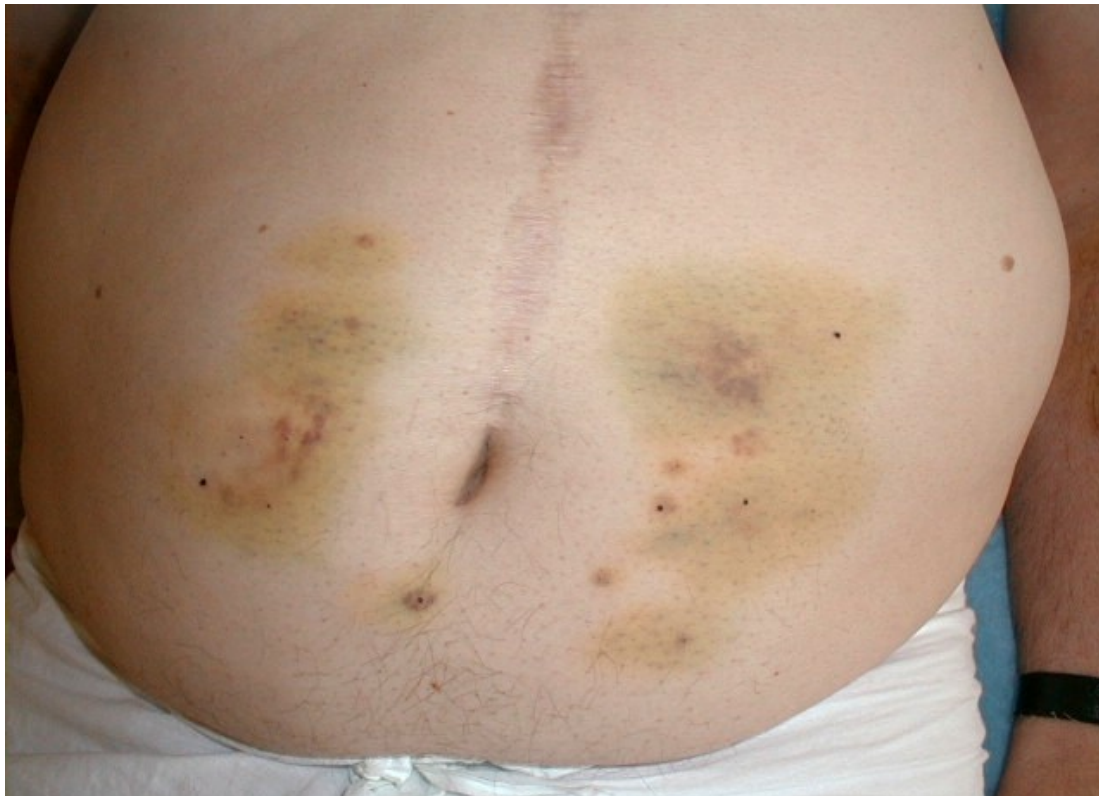Vyšetření břicha - POHLED

- Vyšetření břicha pohledem
 - Kůže
 - Žilní kresba



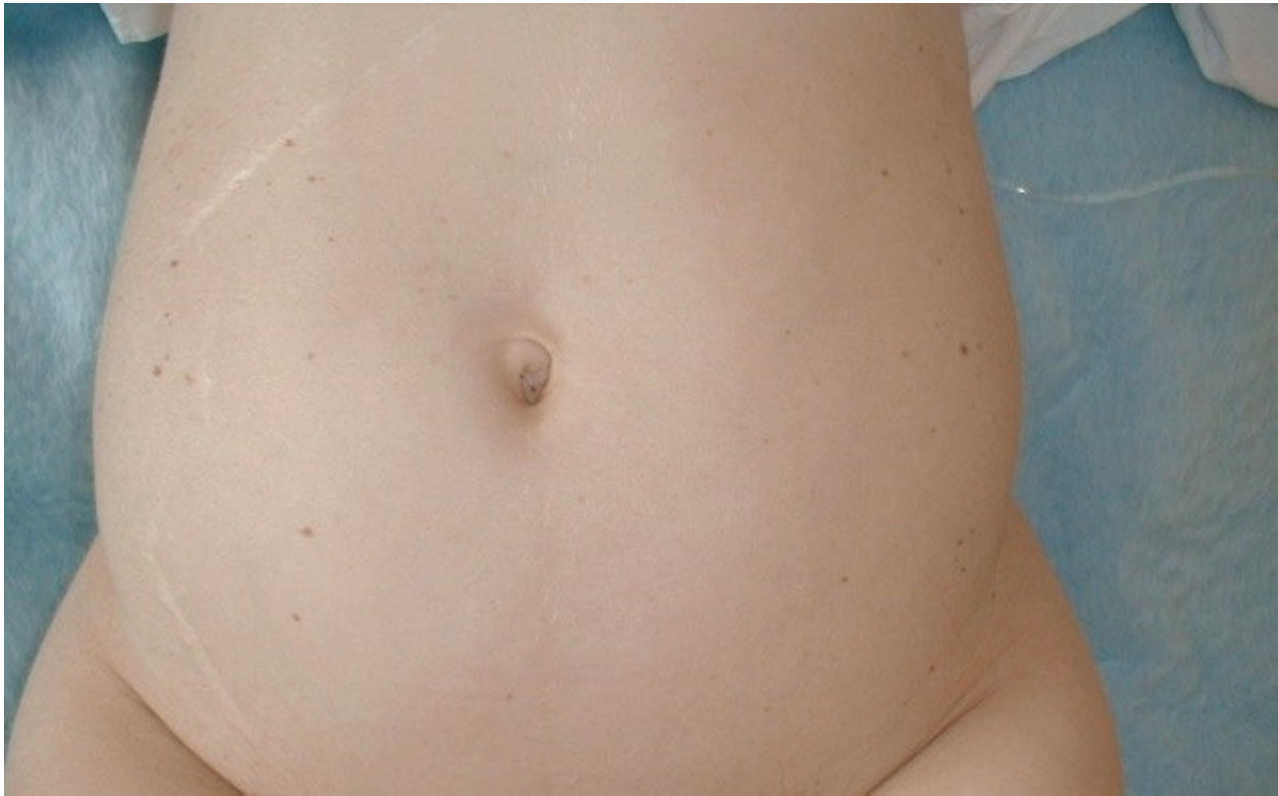Vyšetření břicha - POHLED

- Vyšetření břicha pohledem
 - Kůže
 - Pooperační jizvy



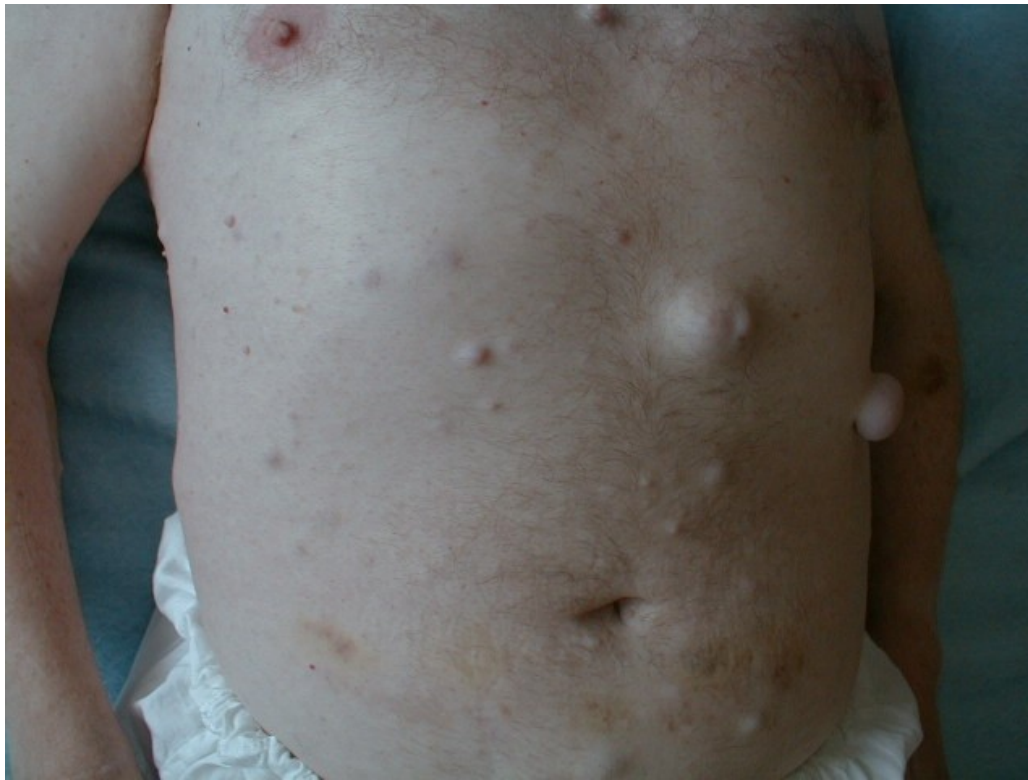Vyšetření břicha - POHLED

- Vyšetření břicha pohledem
 - Kůže
 - Pooperační jizvy



Vyšetření břicha - POHLED

- Vyšetření břicha pohledem
 - Kůže
 - Kožní nádory (benigni, maligní)



Vyšetření břicha - POKLEP

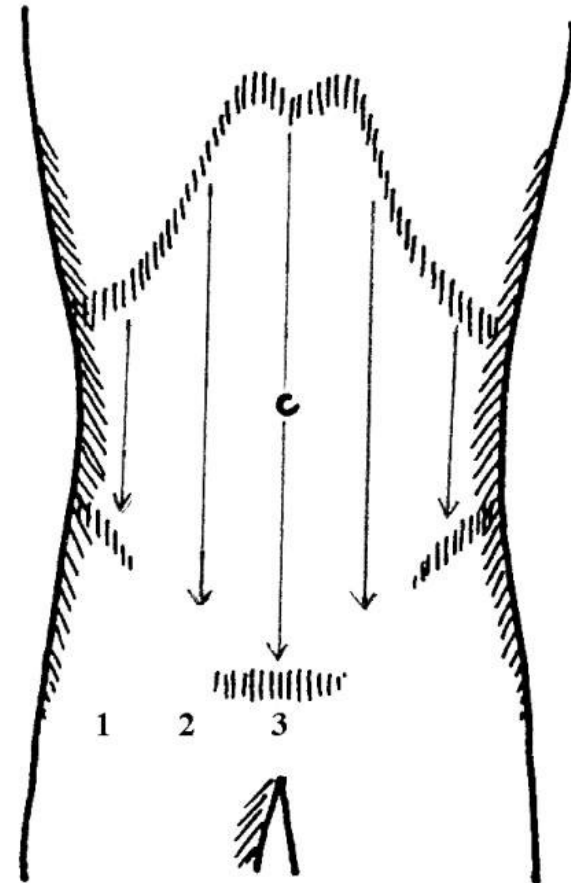
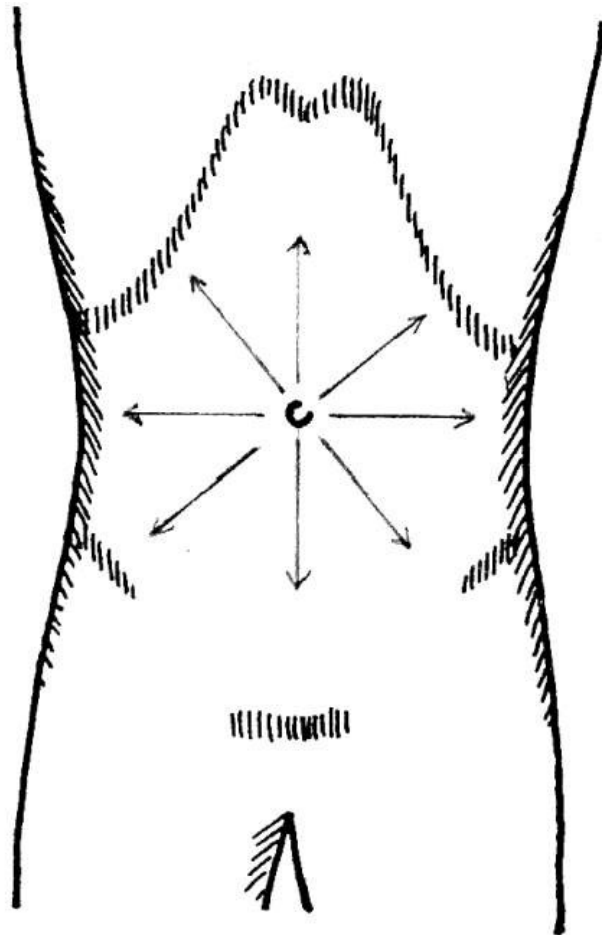
- Vyšetření břicha poklepem
 - Bolestivost
 - Obsah břišní dutiny
 - Velikost orgánů

NORMÁLNÍ NÁLEZ

Břišní stěna nebolestivá, poklep diferencovaně bubínkový (poklep má různou výšku dle velikosti plynové náplně)

Vyšetření břicha - POKLEP

- Vyšetření břicha poklepem - postup



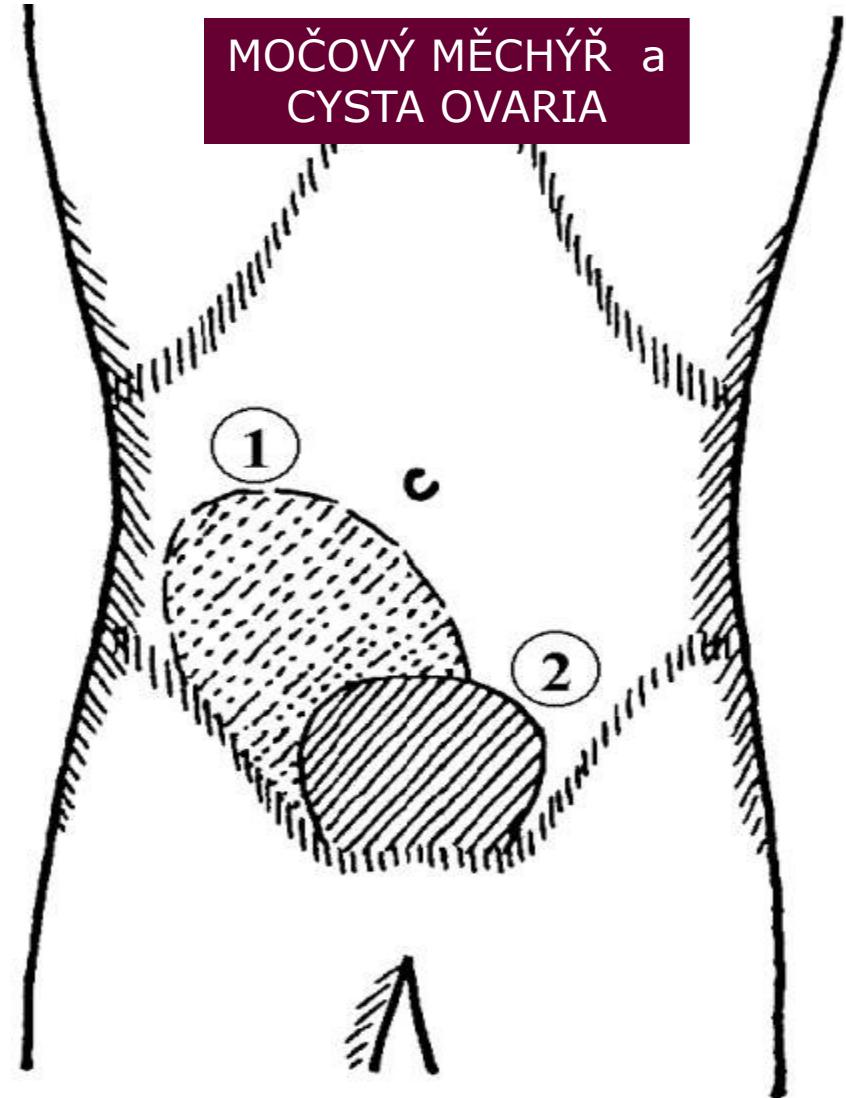
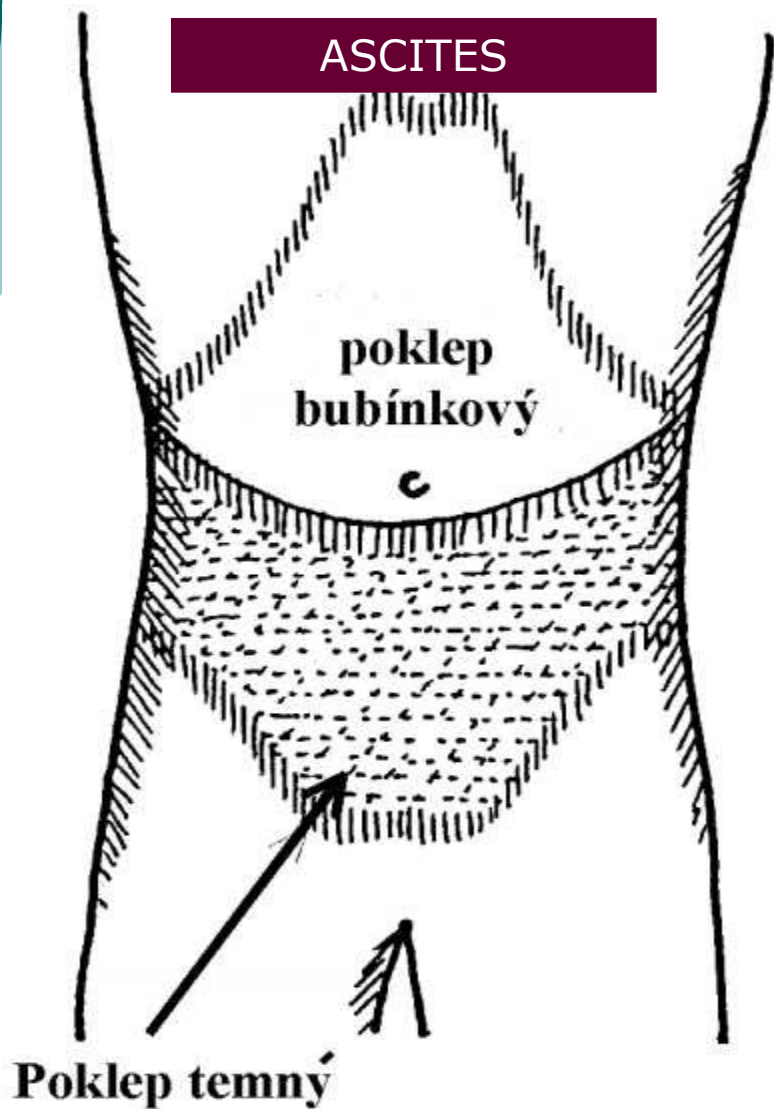
Vyšetření břicha - POKLEPEM

- Vyšetření břicha poklepem
 - **Bolestivost**
 - Nebolestivý poklep – norma
 - Bolestivý poklep – „Plenisův příznak“
 - Peritonitida

Vyšetření břicha - POKLEPEM

- Vyšetření břicha poklepem
 - **Obsah břišní dutiny**
 - **Diferencovaně bubínkový poklep** – norma
 - Bubínkový poklep – zvýšený obsah plynu:
 - V trávicí trubici – ileus
 - V dutině břišní – pneumoperitoneum (perforace trávicí trubice)

Vyšetření břicha - POKLEPEM



Vyšetření břicha - POHMAT

- Vyšetření břicha pohmatem
 - **Povrchová palpace**
 - Břišní stěna – napětí, bolestivost, povrchové rezistence
 - **Hluboká palpace**
 - Nitrobřišní orgány a útvary - bolestivost, lokalizace, velikost, pulsace

NORMÁLNÍ NÁLEZ

Břišní stěna pevná, hladká, poddajná a nebolestivá
Palpačně dostupné orgány přiměřeně veliké a nebolestivé.
Patologické rezistence nejsou přítomny

Vyšetření břicha - POHMAT

- Vyšetření břicha pohmatem
 - Povrchová palpace – břišní stěna
 - Napjatá, bolestivá
 - Difúzně – „defense musculair“ – difúzní peritonitida
 - Lokalizovaně – ohraničená peritonitida
 - Prosáklá
 - Anasarka
 - Vyklenutá
 - Volná hernie – nebolestivost, reponovatelnost, zvětšování při zatlačení
 - Fixovaná hernie – bolestivost, nereponovatelnost, stabilní nález při zatlačení

Vyšetření břicha - POHMAT

- Vyšetření břicha pohmatem
 - **Hluboká palpance** – orgány, útvary v DB
 - Velikost
 - Povrch
 - Konzistence
 - Citlivost

Vyšetření břicha - POSLECHEM

- Vyšetření břicha poslechem
 - Peristaltika
 - Šplíchoty
 - Cévní šelest

NORMÁLNÍ NÁLEZ

Peristaltické fenomény – nepravidelné cca 15*minutu

Vyšetření břicha - POSLECHEM

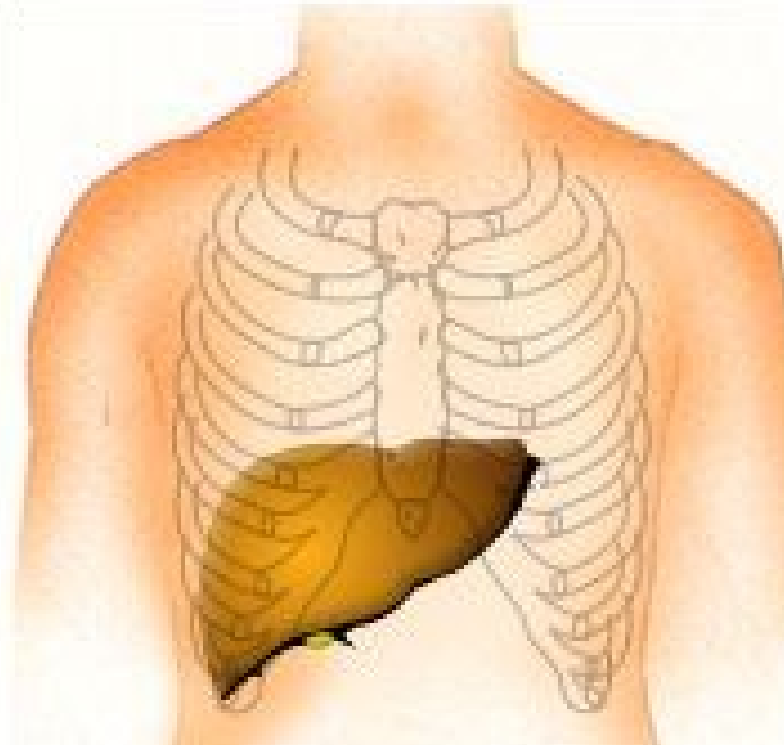
- Vyšetření břicha poslechem
 - Peristaltika
 - Obleněná – paralytický ileus (až „mrtvolné ticho“)
 - Zrychlená – průjem, colon irritabile, obstrukční ileus
 - Šplíchoty
 - Nad rozepjatým orgánem při poklepu na stěnu břišní – gastroparéza, megacolon
 - Cévní šelest
 - Stenoza abdomin aorty, ren. arterií

Vyšetření břicha - ORGÁNY

- Vyšetření jednotlivých orgánů
 - Játra
 - Žlučník
 - Slezina
 - Ledviny

Vyšetření břicha – JÁTRA

- Pohled
- Poklep
- Pohmat
- (poslech)



NORMÁLNÍ NÁLEZ

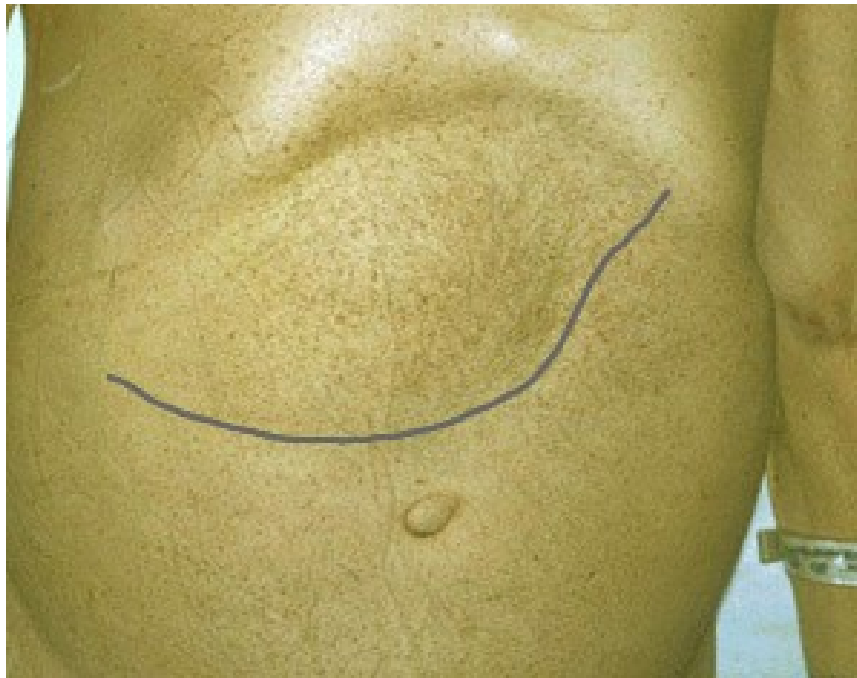Játra jsou ze $\frac{3}{4}$ uložena v P brániční klenbě

Dolní okraj probíhá šikmo ve směru spojnice 9. žebra vpravo a 8. žebra vlevo

Vyšetření břicha – JÁTRA

○ Pohled

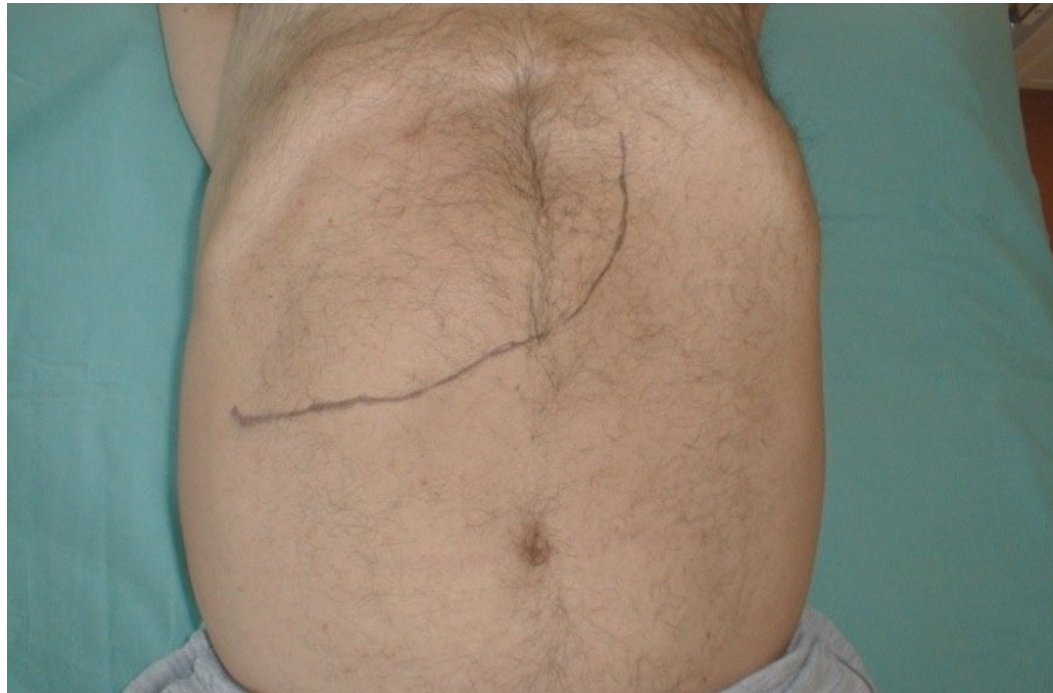- Nejsou viditelná – norma
- Viditelné vyklenutí v P podžebří - hepatomegalie



Vyšetření břicha – JÁTRA

○ Pohled

- Nejsou viditelná – norma
- Viditelné vyklenutí v P podžebří - hepatomegalie



Vyšetření břicha – JÁTRA

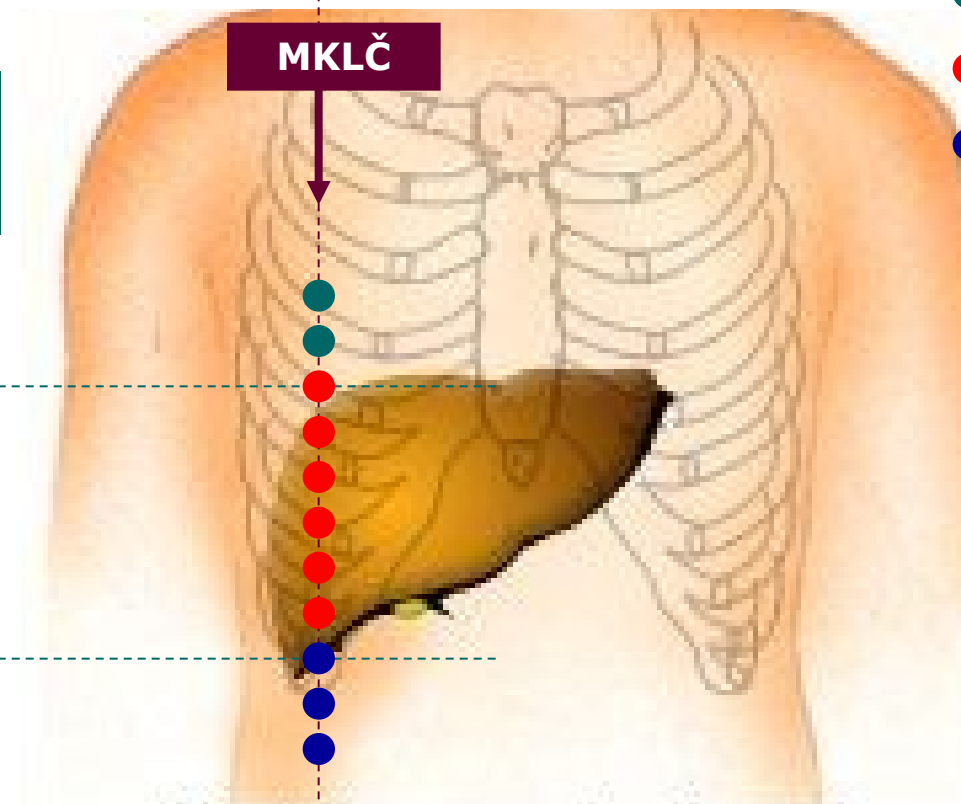
- Poklep – určení velikosti
 - Důležité především pro určení jater malých – nepřesahující oblouk

NORMÁLNÍ NÁLEZ

8-12 cm

6. mezižebří

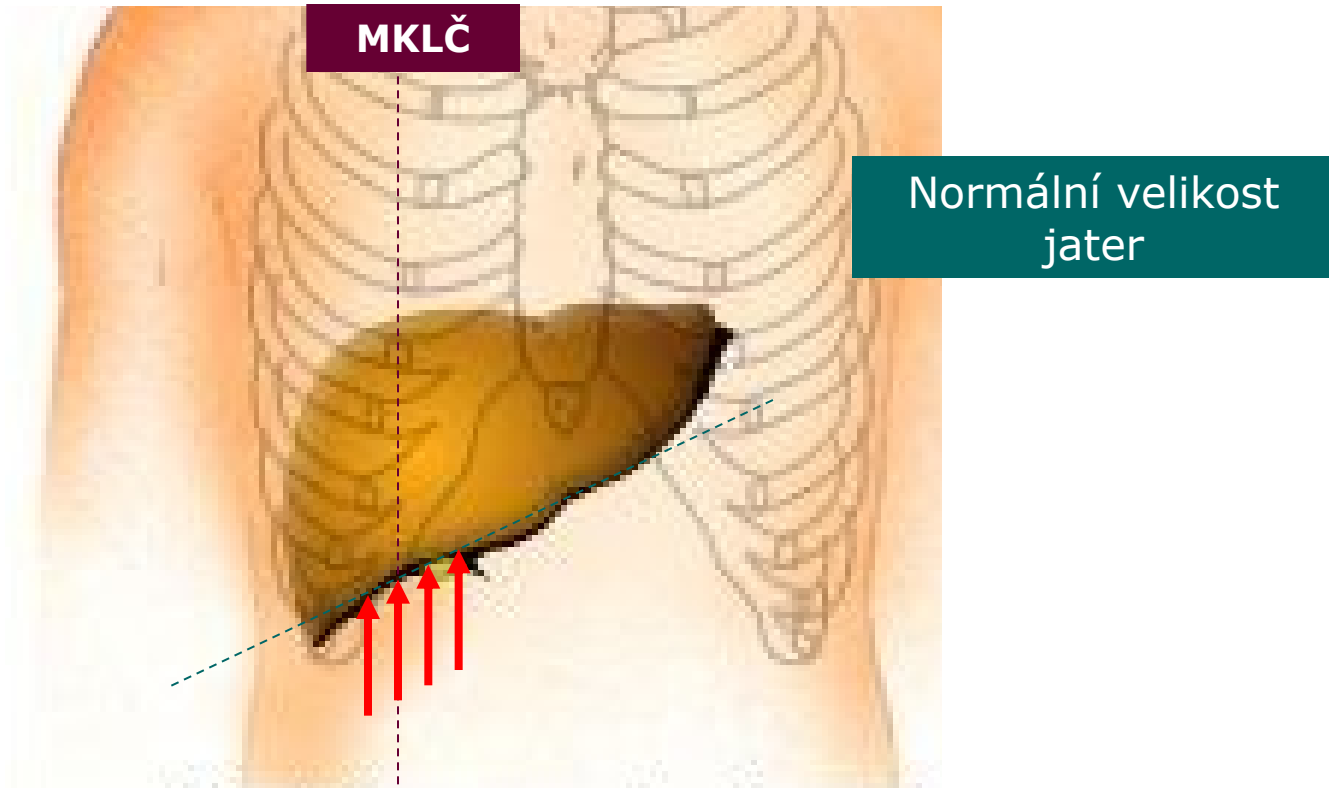
Okraj ž. oblouku



- Plný jasný
- Temný
- Dif. bubínkový

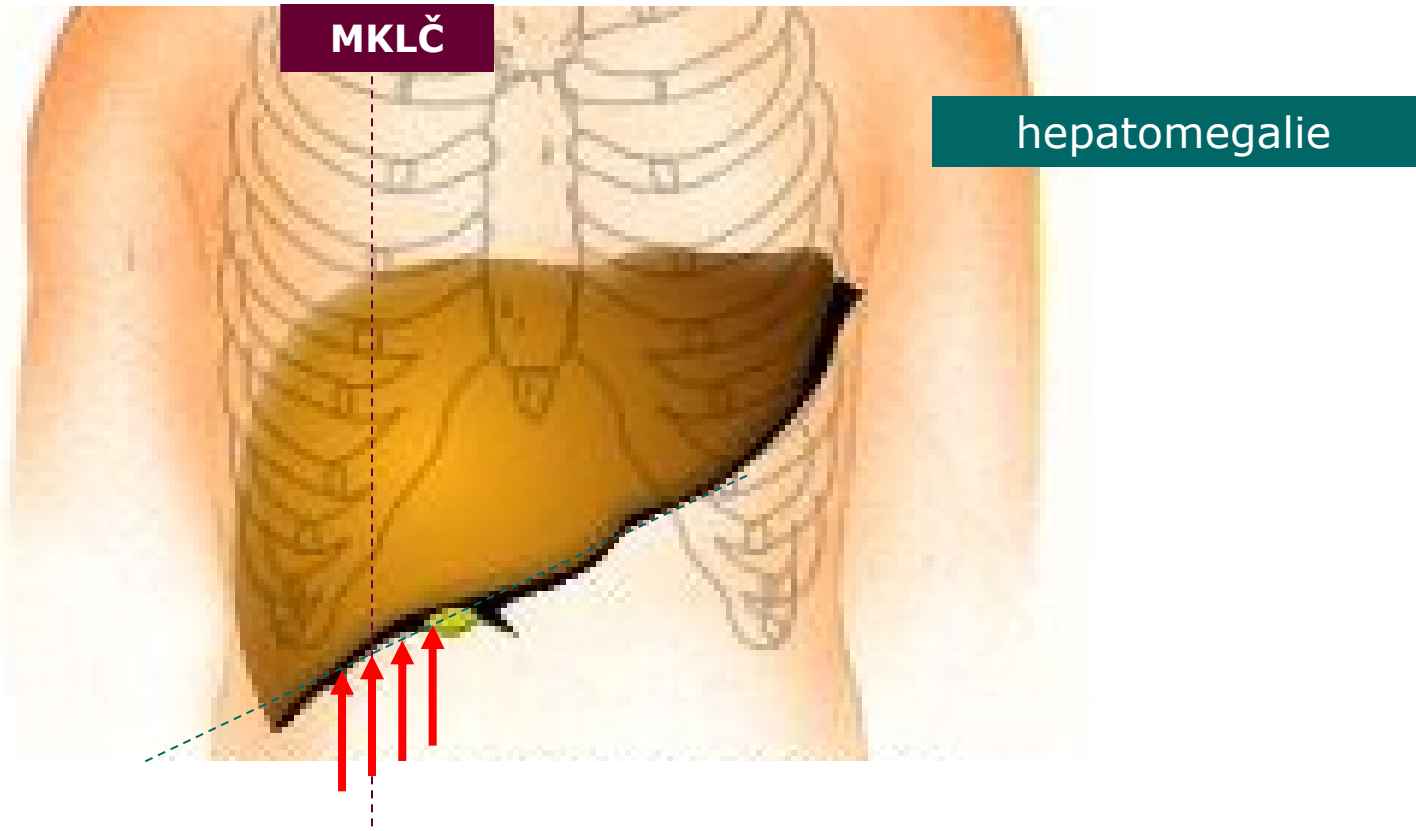
Vyšetření břicha – JÁTRA

- Pohmat
 - Postup



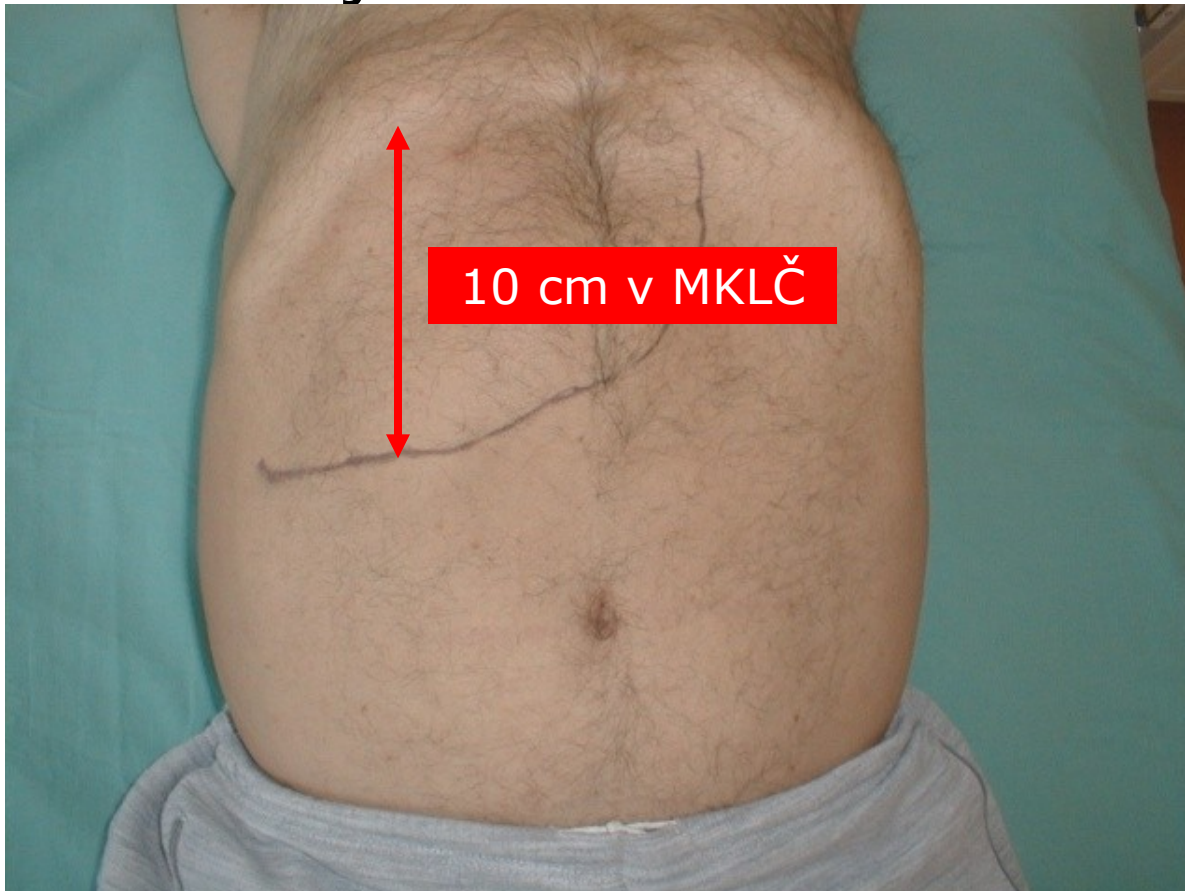
Vyšetření břicha – JÁTRA

- Pohmat
 - Postup



Vyšetření břicha – JÁTRA

- Pohmat
 - Velikost jater



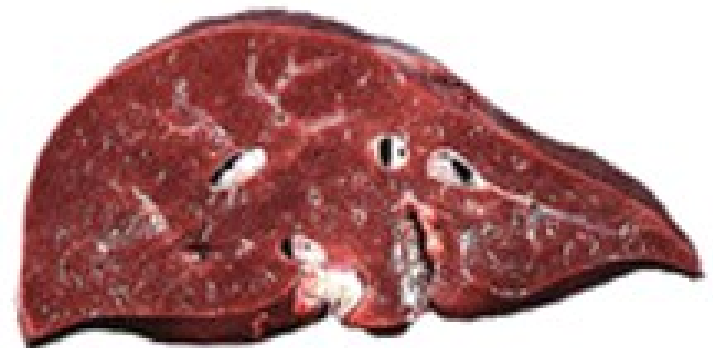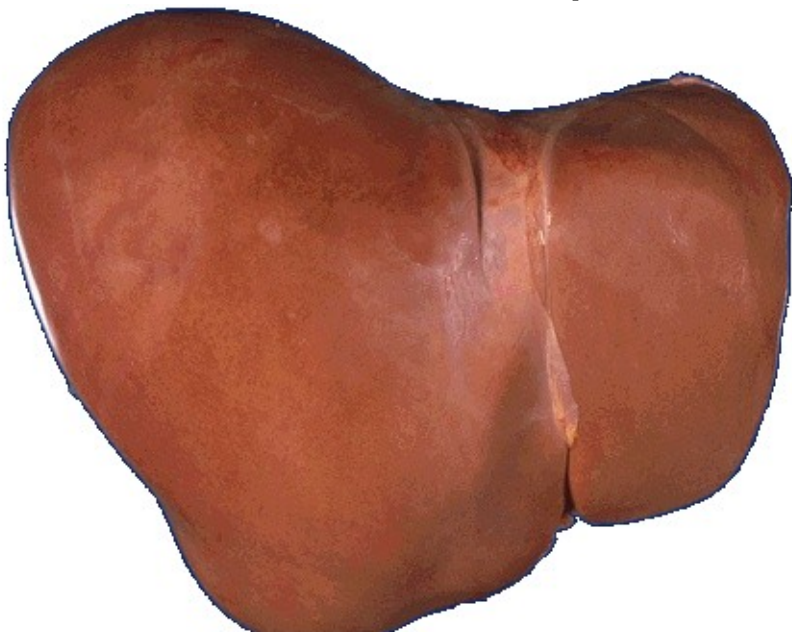
norma
olik cm -

Vyšetření břicha – JÁTRA

- Pohmat

- Charakter okraje

- Ostrý – norma
 - Zaoblený – městnání, hepatitida
 - Nerovný – metastázy, prim Ca jater



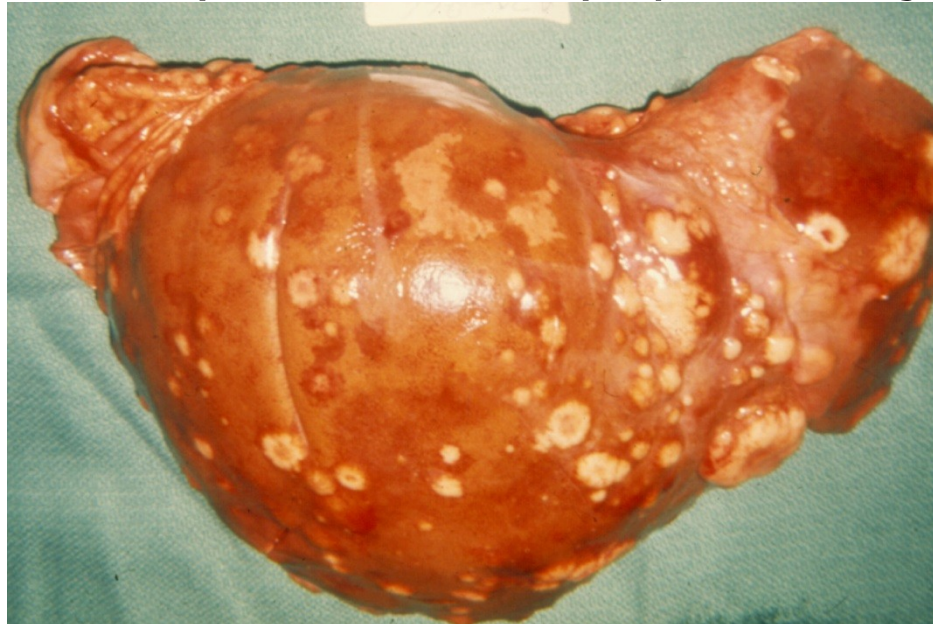Normal Liver

Vyšetření břicha – JÁTRA

- Pohmat

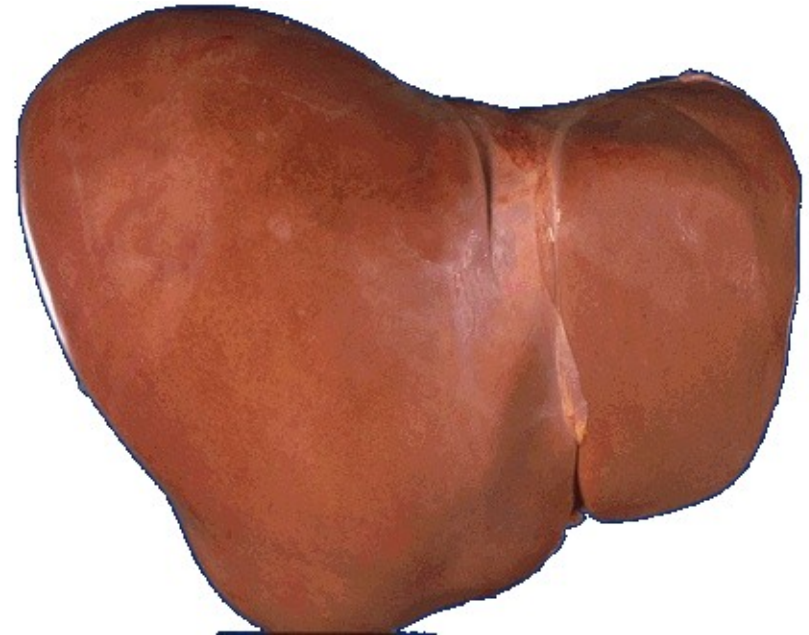
- Charakter okraje

- Ostrý – norma
 - Zaoblený – městnání, hepatitida
 - Nerovný – metastázy, prim Ca jater



Vyšetření břicha – JÁTRA

- Pohmat
 - Povrch jater
 - Hladký – norma
 - Nerovný
 - metastázy, prim Ca jater
 - cirhóza



Vyšetření břicha – JÁTRA

○ Pohmat

● Konzistence

- I. Stupeň – měkká - norma
- II. Stupeň – elastická
 - městnání
- III. stupeň – nepružná, tvrdá
 - Cirhóza
- IV. Kamenná játra
 - Ca jater, meta do jater

Vyšetření břicha – JÁTRA

○ Pohmat

● Citlivost

○ Nebolestivá

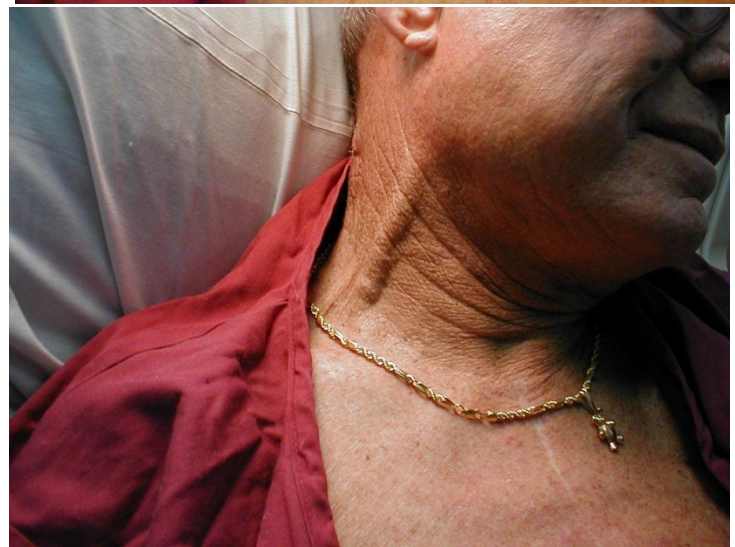
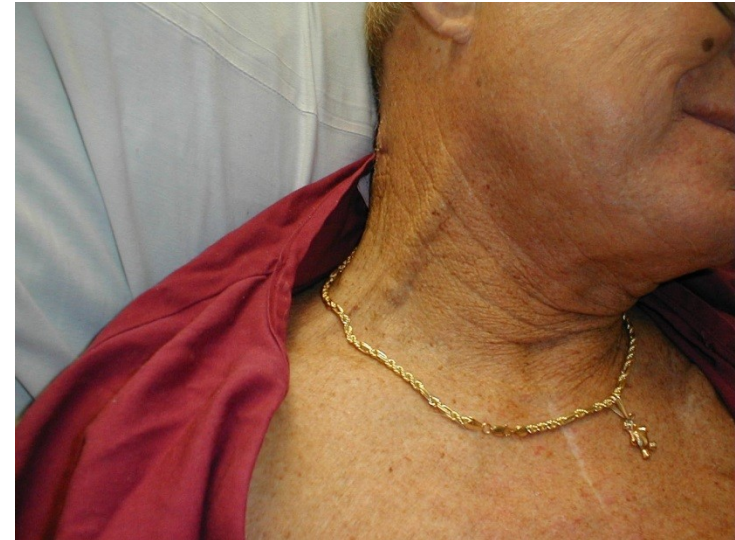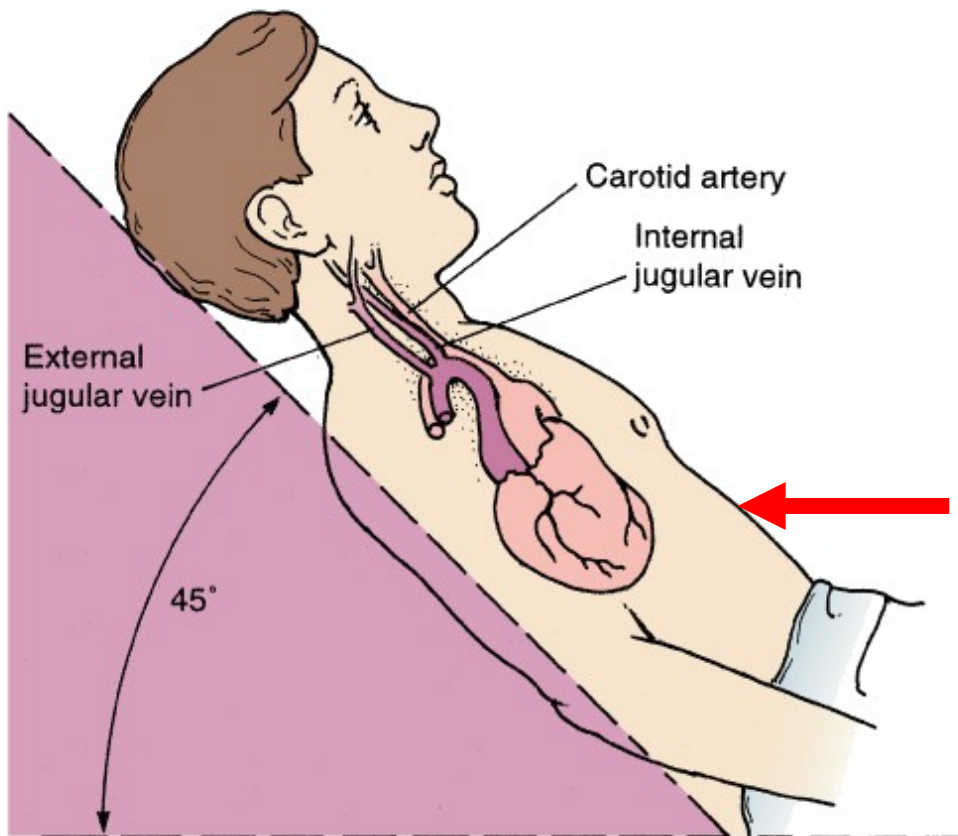
- Cirhóza
- Ca jater, meta do jater

○ Bolestivá

- Městnání
- Zánět

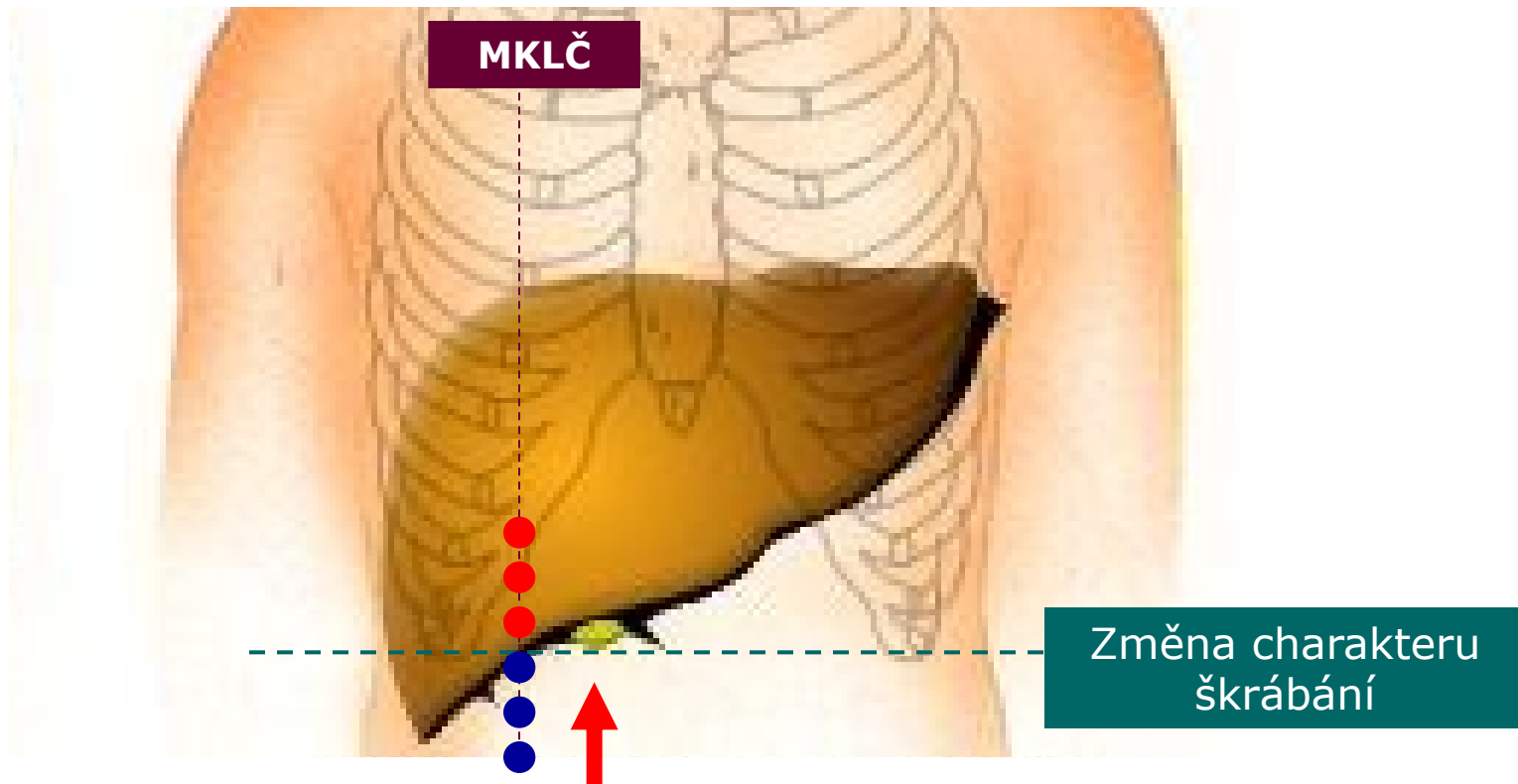
Vyšetření břicha – JÁTRA

- Pohmat
 - Hepatojugulární reflux



Vyšetření břicha – JÁTRA

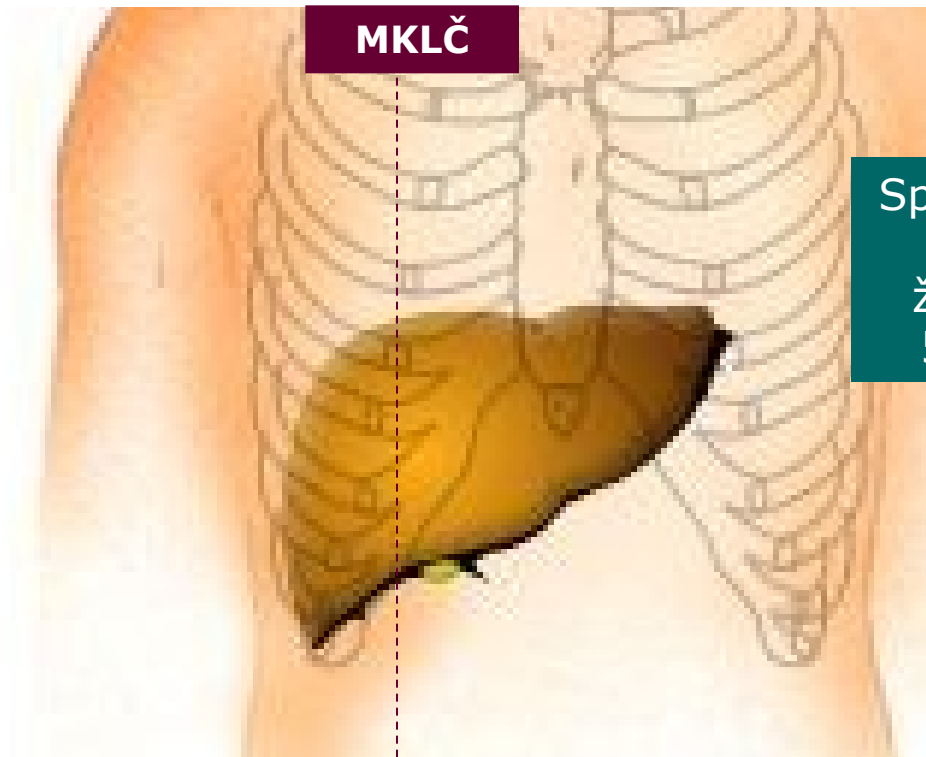
- Poslech
 - Pomoc při určení dolního okraje jater



Vyšetření břicha – ŽLUČNÍK

○ Pohled

- Není viditelný – norma
- Viditelný – hydrops



Spojnice zevního okraje
P m.rectus abd. A
žebního oblouku =
5cm od střední čáry

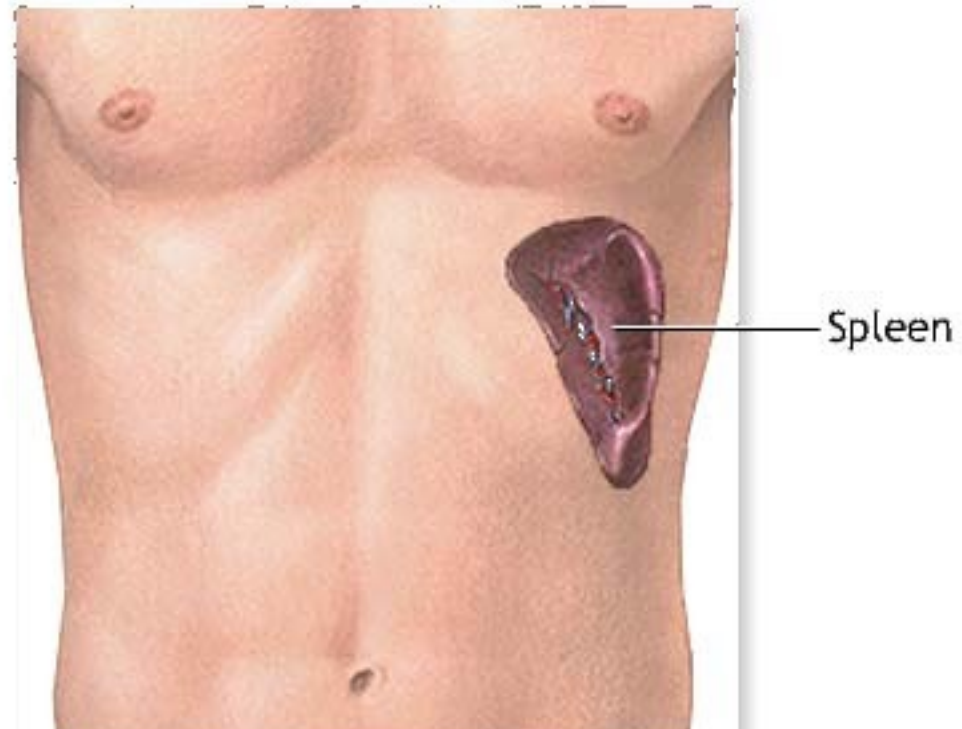
Vyšetření břicha – ŽLUČNÍK

- Pohmat

- **Murphyho příznak** – zánět žlučníku
 - Palpace v místě žlučníku
 - Při nádechu silná bolest

Vyšetření břicha – SLEZINA

- Pohled
- Pohmat
- (poslech)
- (poklep)



NORMÁLNÍ NÁLEZ

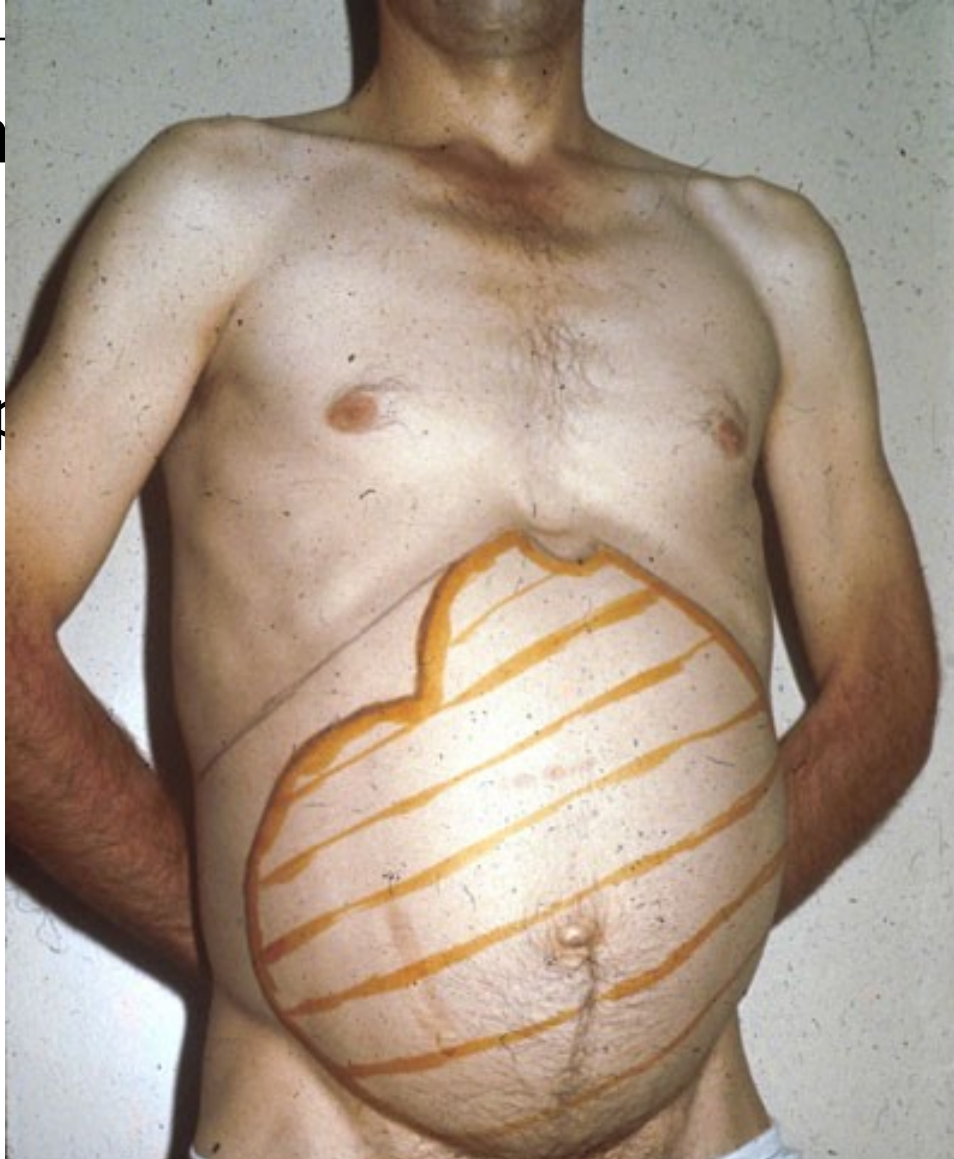Slezina je uložena v L brániční klenbě

Podélná osa = 10 cm a sleduje průběh 10. žebra

Šířka = 8 cm a v ploše mezi 9 – 11. žebrem

Vyšetření břicha – SLEZINA

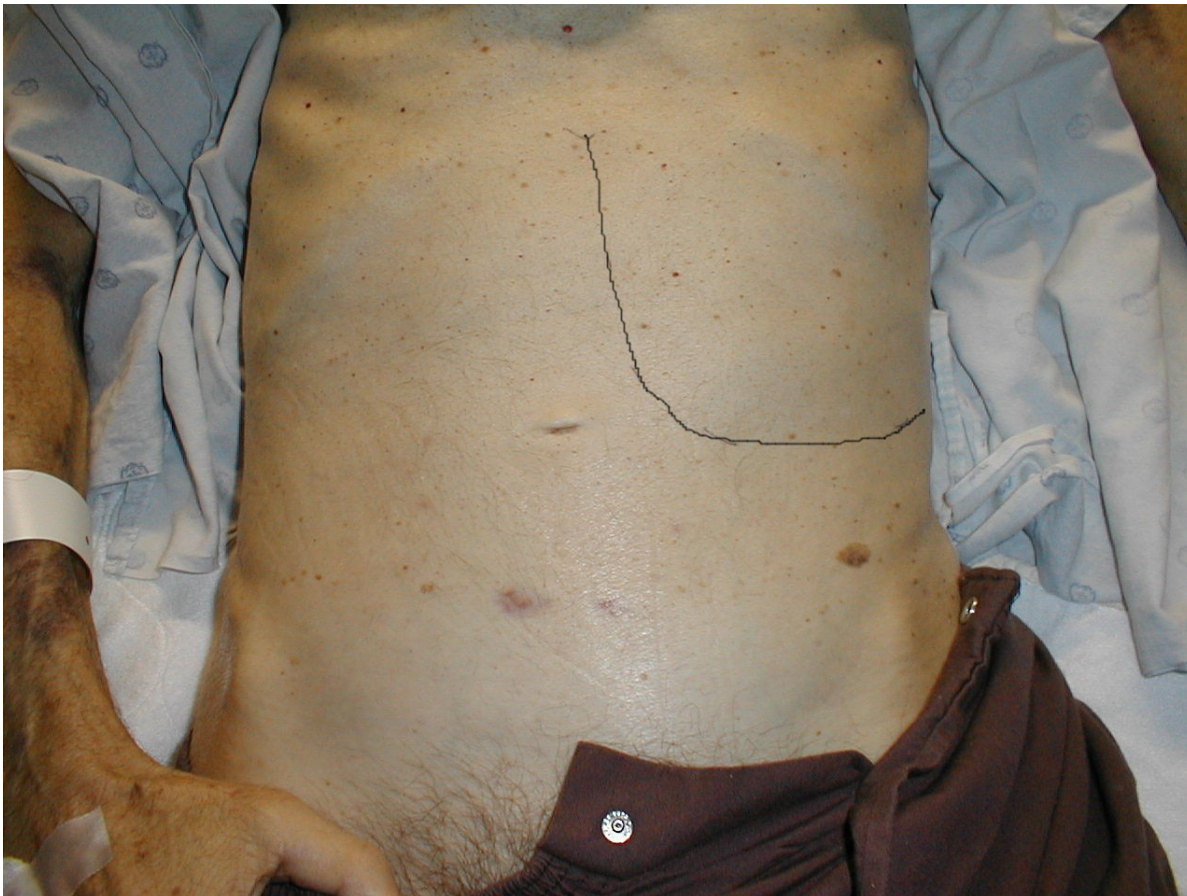
- Poh
- N
- V
- sp



ří -

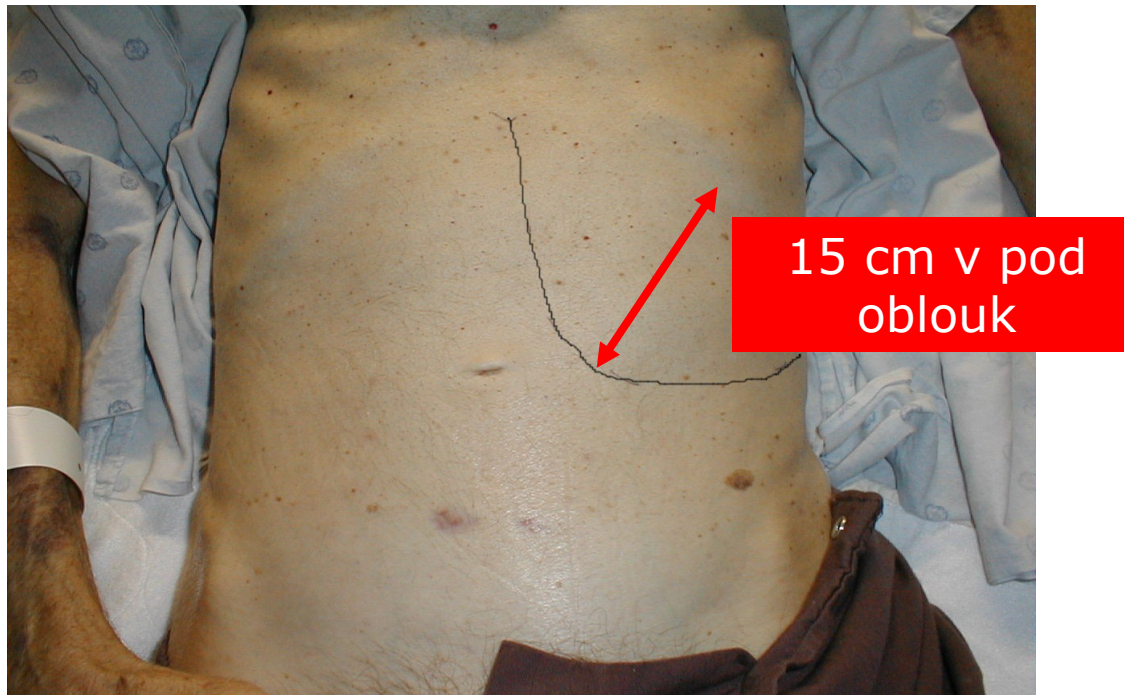
Vyšetření břicha – SLEZINA

- Pohled

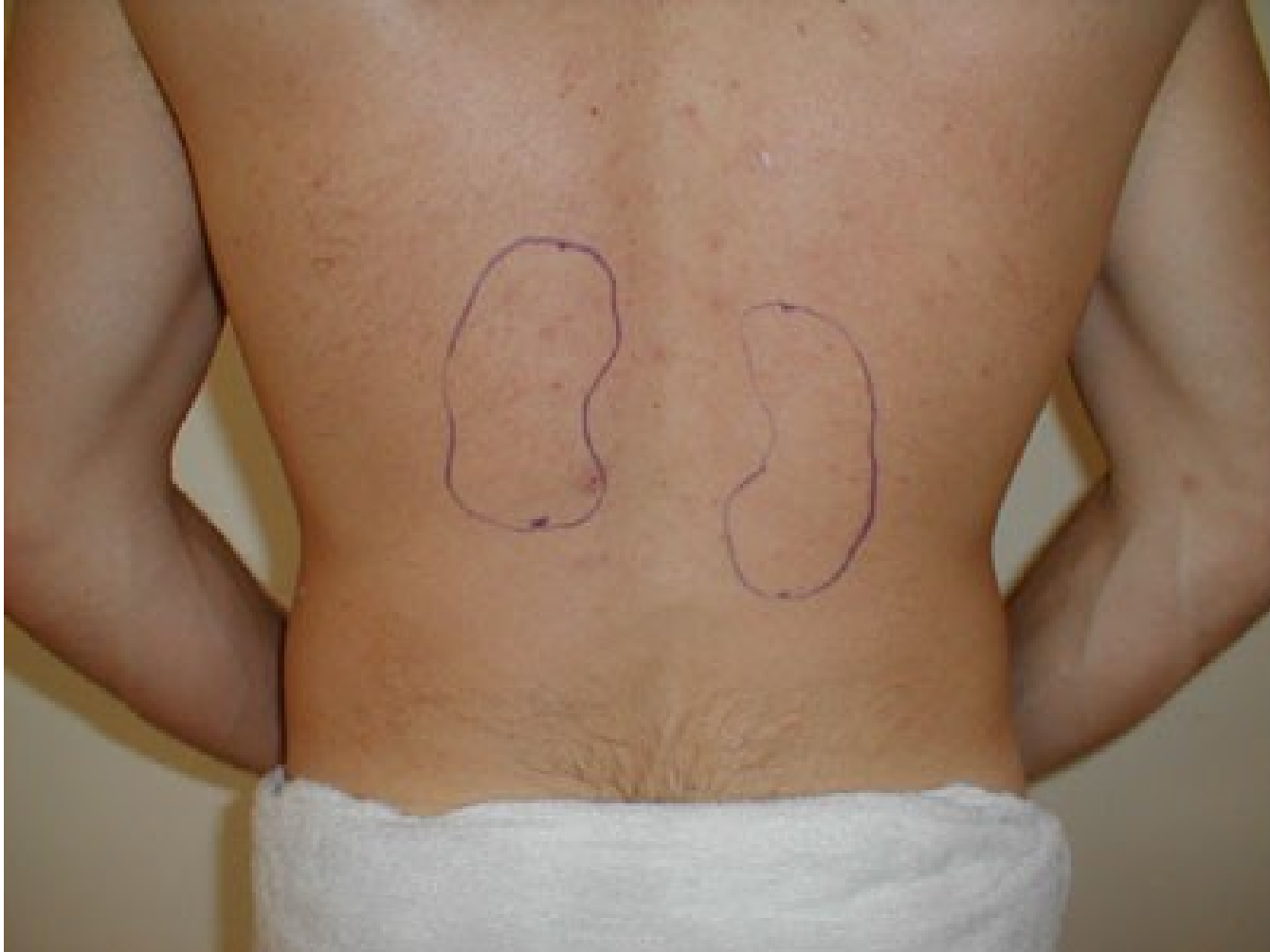

Vyšetření břicha – SLEZINA

- Pohmat
 - Nehmatná – norma
 - Hmatná – **o kolik cm** přesah - splenomegalie



Vyšetření břicha – LEDVINY

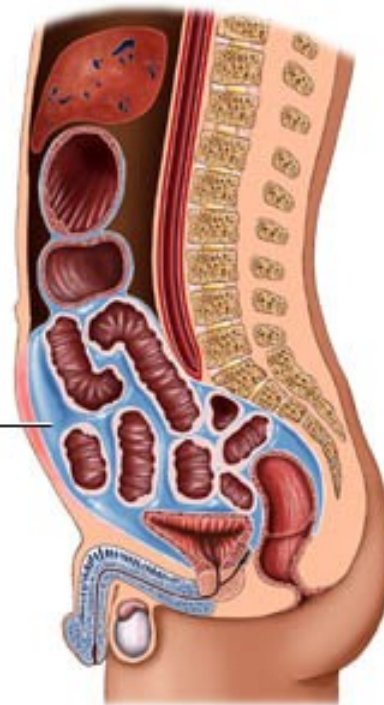


y,

Vyšetření břicha – ASCITES

- Přítomnost volné tekutiny v dutině břišní
- Fyzikálním vyš. průkazný až při větším množství (1-2 litry)

Increased amount of fluid
between abdominal structures

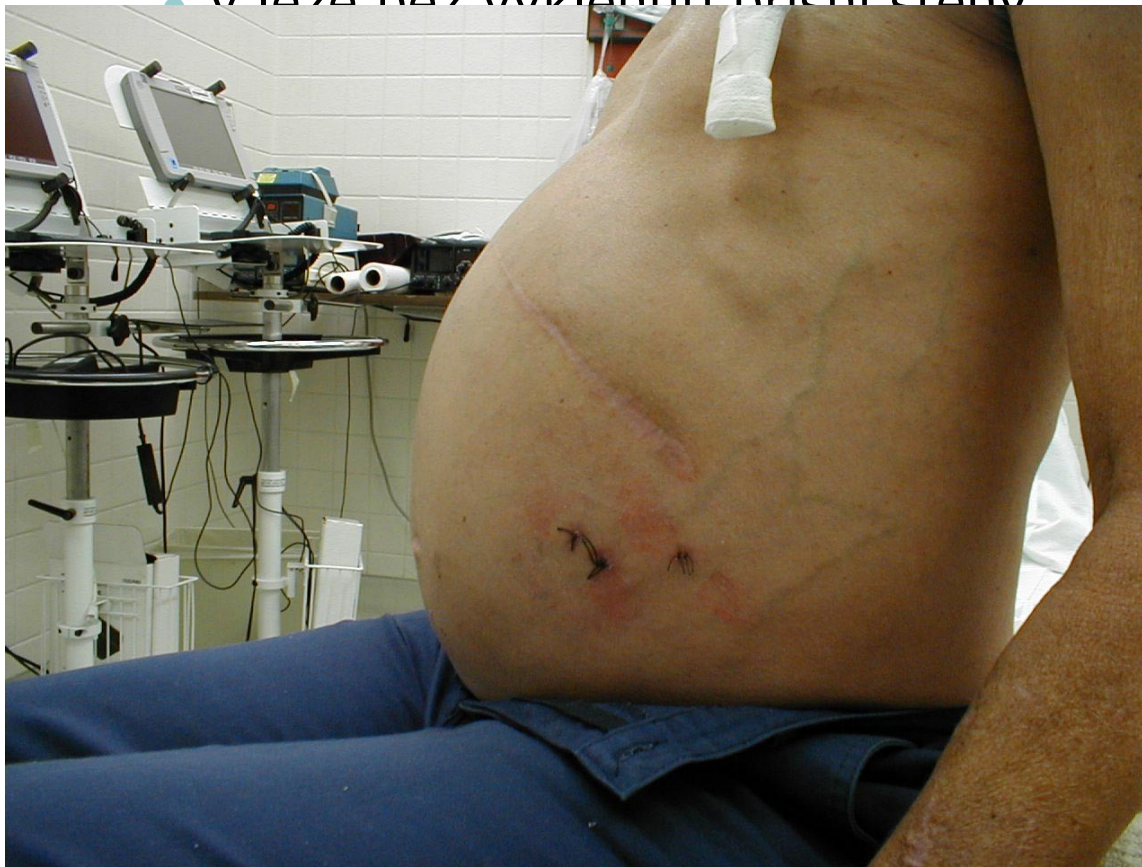

Vyšetření břicha – ASCITES

- Pohled

- Malý ascites

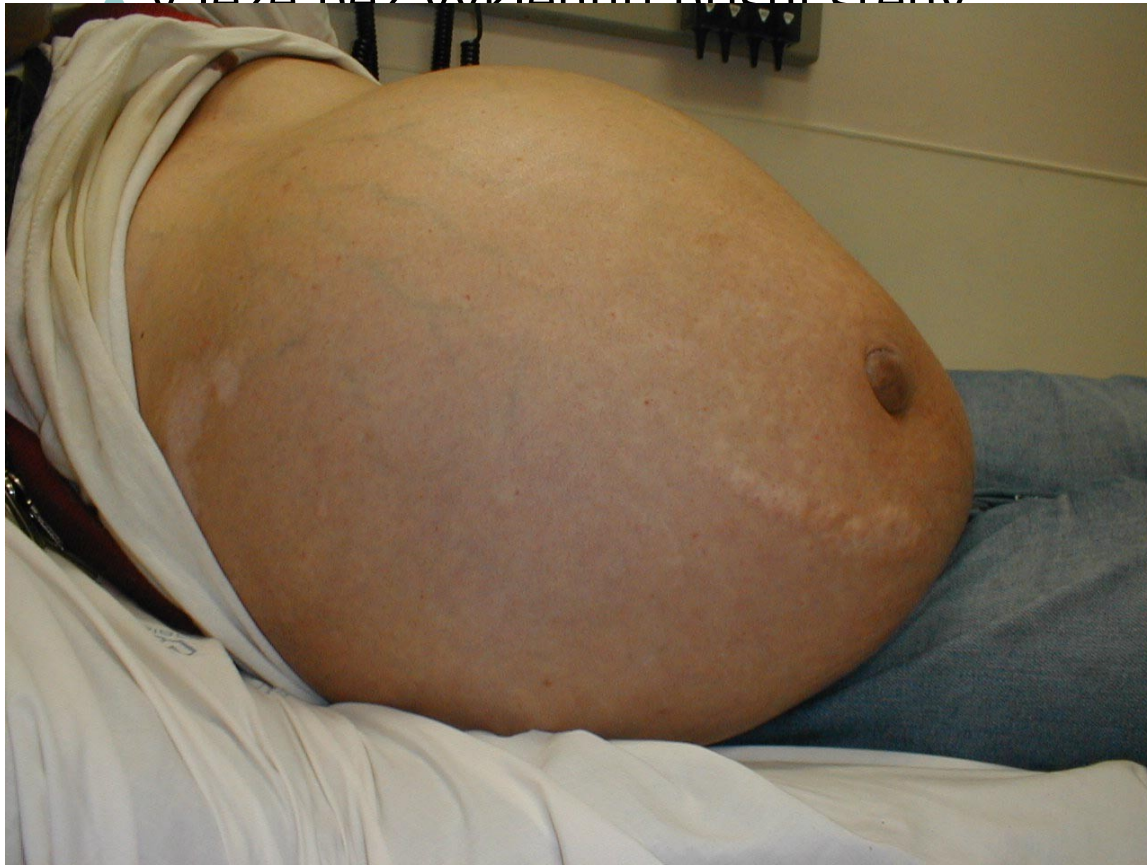- v leže bez vyklenutí břišní stěny



atá, everze

Vyšetření břicha – ASCITES

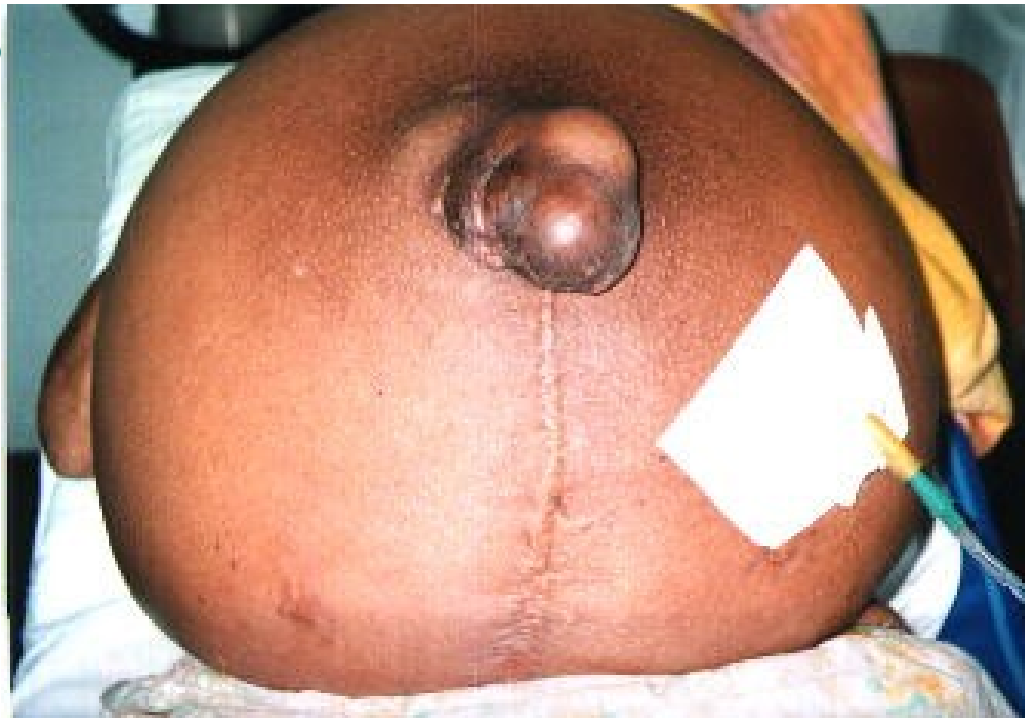- Pohled
 - Malý ascites
 - v leže bez vyklenutí břišní stěny



, everze

Vyšetření břicha – ASCITES

- Pohled
 - Malý ascites
 - v leže bez vyklenutí břišní stěny
 - Ve stoje – vyklenutí podbříšku

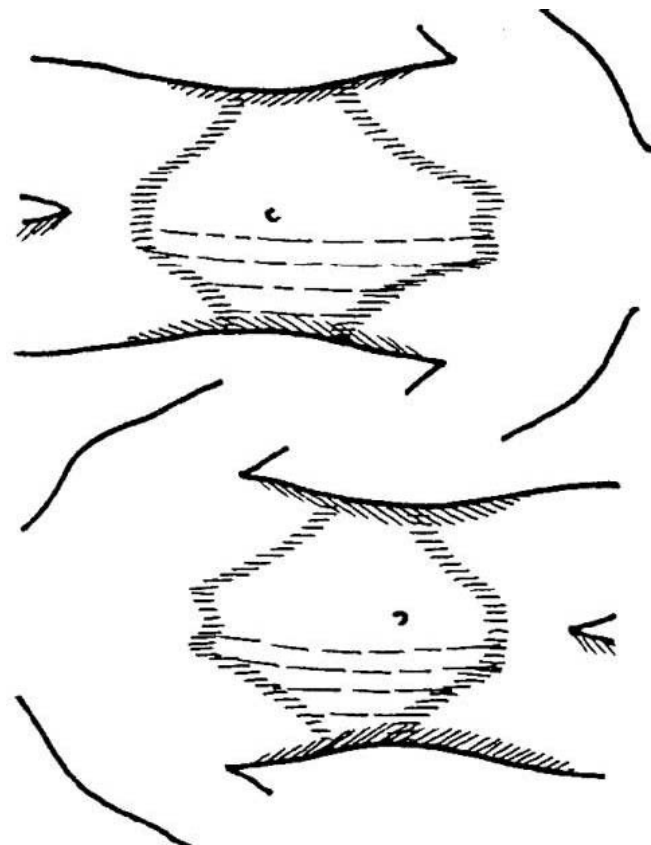
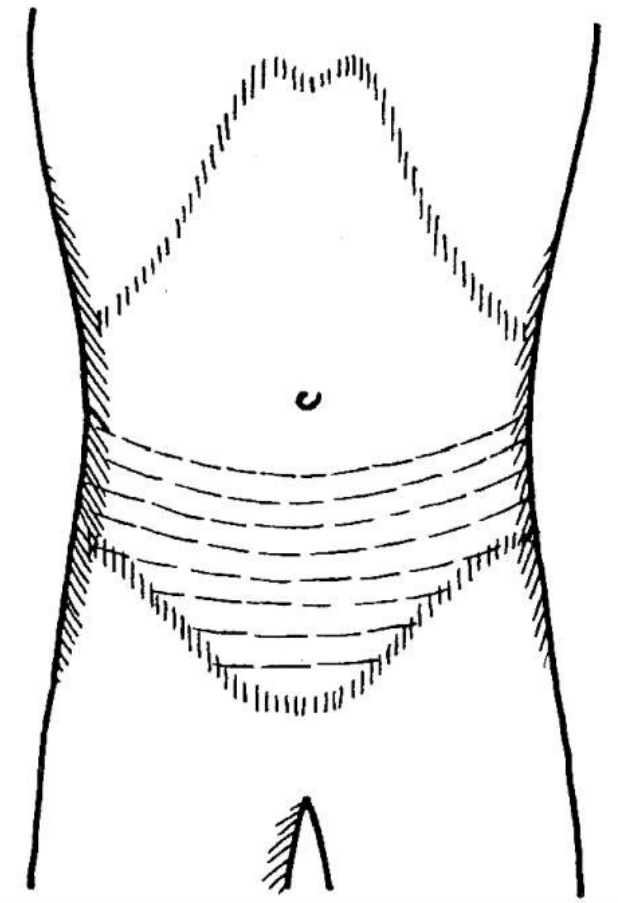


atá, everze

Vyšetření břicha – ASCITES

- Poklep
 - Malý ascites
 - Ve stoje – hranice kraniálně konkávní
 - Poloha na P boku → na L boku – změna hranice pokleповého ztemnění
 - Poloha na zádech → na boku – změna hranice pokleповého ztemnění

Vyšetření břicha – ASCITES



Vyšetření břicha – ASCITES

- Poklep
 - Velký ascites
 - Undulace – náraz vlny

