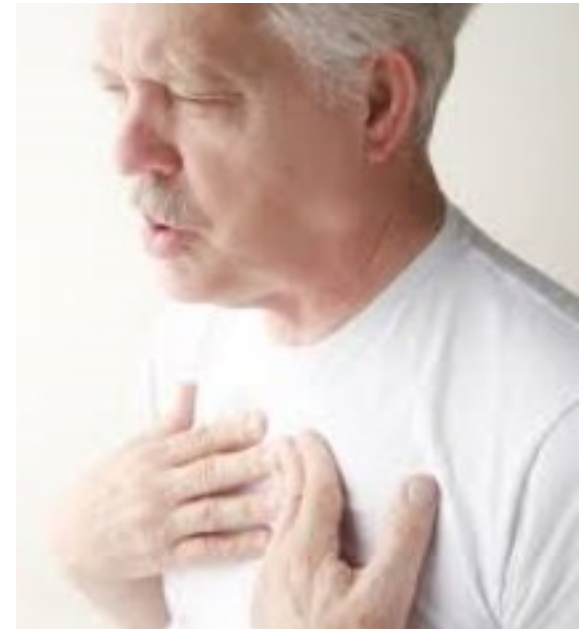


Diferenciální diagnostika dušnosti








Dušnost

- subjektivní nedostatek vzduchu, obvykle se zvýšeným dechovým úsilím
- objektivně obtížné
- i několikrát zvýšená plicní ventilace nemusí být dušností!!
- usilovná práce dých. svalů, zatahování jugulárních a supraklavikulárních jamek
- u zdravého pocit nedostatku vzduchu při zvýšené svalové práci
- hypoxie nepoměr mezi nabídkou a potřebou O₂ pro tkáň, nutná pro zachování aerobního metabolismu

Dušnost

- fr 12-16/min
- dušnost automat. neznamená RI (ventilace je nedostatečná, změna parc. tlaků krev. plynů ($\text{PaCO}_2 > 6 \text{ kPa}$, $\text{PaO}_2 < 9 \text{ kPa}$)
- tachypnoe/bradypnoe**
- ortopnoe** – klid. dušnost, nemožnost dýchat v horiz. poloze (pl. edém) městnání krve v pl. řečišti před selháv. komorou
- astma cardiale** – noční paroxysm. dušnost, vlhké fen. chrůpky, cval
- astma mixtum** – suché fen. pískoty, vrzoty při kard. selhávání
- hyperpnoe** – prohloubené dýchání se zvětšením minut. pl. objemu (acidoza, febrilie)
- asfyxie** – urgentní stav, komb. život ohrožující hypoxie s hyperkapnií bez možnosti kompenzace (edém HDC, aspirace cizího tělesa)
- apnoe** – dočasná zástava dechu (ischemie, poškození CNS)

Tabulka 3. Patologické vzorce dýchání (volně podle (16))

Typ dýchání	Dechový vzorec	Příčina
Normální dýchání		fyziologická ventilace
Kussmaulovo dýchání		respirační kompenzace metabolické acidózy, dekompenzovaný diabetes mellitus, urémie
Biotovo dýchání		porucha dechového centra CNS, meningitis, encefalitis, otrava alkaloidy
Cheyne-Stokesovo dýchání		poškození dechového centra v prodloužené míše, intoxikace CO, morfinem, vzestup nitrolebního tlaku
Apneustické dýchání		léze dorzolaterální části středního a dolního pontu

Patofyziologie

- dech. centrum - mozk. kmen, dochází k integraci aff. signálů z periferie z mechanoreceptorů a chemoreceptorů, a následně se zde generují eff. signály, které ovlivňují dýchání
- **chemoreceptory** citlivé ke změně chem. slož. krve (pH, PaCO₂, PaO₂) - na ventr. povrchu prodlouž. míchy, v karot. tepnách a aortě. Vysílají impulzy stimulující resp. centrum prostřednictvím sinokarotického, glossofaryngeálního a bloudivého nervu.
- **mechanoreceptory** reagují na změnu napětí v plicích a v DC cestou n. vagus a n. phrenicus
- **proprioceptory, svalová vřetenka nebo šlachová tělíska** - informaci o napětí v DC
- **když eff. signály nevedou k dostatečné alveol. ventilaci = pocit dušnosti**

Plicní edém

- filtrace tekutiny z kapilár do pl. interstic. prostoru a do alveolů při porušené Starlingově rovnováze - **zvýšený intrakapilární tlak** tlačí tekutinu ven z cévy do interstic. prostoru plic/**onkotický tlak plasmy** drží tekutinu intravaskulárně
- pokud dojde k poruše ustálené rovnováhy, je tekutina filtrována do interstic. prostoru plic a při narušení mezibun. spojení epitelu vystílejícího pl. alveoly dojde i k filtraci tekutiny až do aleveolů a k těžšímu stupni pl. edému
- **kardiální edém** - v důsledku selhávání LK dochází k zvýšení plicního intravaskulárního tlaku, poruše st. rovnováhy a filtraci tekutiny do intersticiálního prostoru
- **nekardiální edém** -
- *vysokohorský*, při hypoxii způsobené vasokonstrikci dochází k poruše ster. rovnováhy a toku tekutiny do intersticia
- *intoxikaci heroinem* - pl. edém způsobený zvýšením permeability alveolokapilární membrány
- *neurogenní plicní edém* - u chorob CNS, vasokonstrikce při masivní aktivaci sympatiku

Klasifikace dušnosti

dle vzniku

- náhlá – vteřiny – min - edém, aspirace, panická porucha
- akutní – hodiny - dny - astma, infekc DC
- chronická – měsíce – roky - fibróza, CHOPN

dle trvání

- kontinuální
- paroxysmální – záchvatovitá – námahová - klidová

dle příčiny

- vdechová
- výdechová
- smíšená

Dušnost dle příčiny

- **inspirační** - nemoci nosní (polypy), zúžení hltan/hrtan (zánět, nádor, otok, cizí těleso, zvenčí)
- **expirační** - zúžení perif. průdušek, průdušinek, astma bronch, emfyzem, CHOPN (prodlouž. exsp, exs. bronch. pískoty a vrzoty)
- **smíšená**
- ***plicní*** (restrikce dýchací plochy (infiltrace pl. par), pneumotorax, pl. embolie,
- ***kard*** (astma cardiale, ischemie myokardu)
- ***ostatní*** (ascites, Pickwick, meteorismus, břišní nádory, anemie, dušnost u ledvinové nedostat, neurocirkulační astenie)

Dušnost

Tabulka 2. Dělení dušnosti dle příčiny

Intrathorakální	srdce	srdeční selhání, chlopenní vady, infarkt myokardu, arytmie, patologie perikardu
	bronchy	chronická bronchitida, astma bronchiale
	plicní parenchym	emfyzém, atelaktáza, pneumonie, fibróza
	pleura	pneumo-, hydro-, hemo-, fibrotorax, tumory pohrudnice
	plicní cévy	plicní embolie, plicní infarkt
	hrudník	obezita, kyfoskolióza, trauma
Extrathorakální	porucha transportu O ₂	anemie, otrava CO
	metabolická acidóza	kompenzační hyperventilace např. u dekompenzace diabetes mellitus, urémie
	CNS	encefalitida, tumor, CMP
	neuromuskulární	syndrom Guillain-Barré, paréza nervus phrenicus, amyotrofická laterální skleróza
	neorganické příčiny	psychogenní hyperventilace, hysterie, strach

Obstrukce dých. cest

- **Extratorakální** - nejčas. aspirace, alergický edém glottis, u dětí epiglottis
- dušnost, stridor, retrakce suprakl. jamek v insp.
- **Intratorakální**
- *akutní* (ak. bronchitis, astma bronchiale, pneumotorax, fluidotorax)
- *chronická* (chron. bronchitis, CHOPN, bronchiektasie) - interm. ak. exacerbace
(mukopur. sputum, kašel, suché fenomény)

NYHA

- u kard. dušnosti koreluje tíže onemocnění s tíží dušností (NYHA)
- 1. dušnost při velké námaze
- 2. při střední námaze (schody)
- 3. při menší námaze
- 4. klidová dušnost

Dg

- **správně odebraná anamnéza!!!** - nástup příznaků, délka trvání, průvodní symptomy (febrilie, kašel, závislost na námaze, bolesti na hrudi)
- **klinické vyšetření** - zásadní pohled + poslech. dechová frekvence, ortopnoe, kašel, náplň jugul. žil, otoky DKK - anasarka, celkový stav pacienta
- **poslechové (poklep) nálezy** - nepřízvučné (srdeční selhání), přízvučné chrůpky, vlhké chropy (pneumonie), oslabené až vymizelé dýchání (PNO, fluidothorax) pískoty, vrzoty (CHOPN, astma) trubicové dýchání /pneumonie/

Dg

- EKG - tachykardie, arytmie, přetížení PK-, Q ve III, S v I, RBBB - plicní embolie
- RTG S+P (zadopřední + event. boční) - pneumonie, PNO, fluidothorax, srdeční selhání
- laboratoř - KO (anémie) základní biochemické vyšetření - rozšiřujeme o NT-BNP, ev. troponin, koagulace – D-dimery, venozní astrop
- vyšetření arteriálních krevních plynů
- doplňující vyšetření :**
- echokardiografie – cor pulmonale, kinetika, EF LK, perikard. výpotek, chlopenní vady

Dg

- **spirometrické vyšetření** – typ ventilační poruchy, BSK test, bronchodilat. test
- CT, ev. HRCT plic - interst. plic procesy, tu
- CT angiografie a. pulmonalis, event. ventilačně perfúzní scan
- MR srdce – kardiomyopatie
- zátěžová vyšetření, spiroergometrie, zátěžové echo, scinti myokardu

Terapie

- oxygenoterapie (zvýšení obsahu kyslíku ve vdechované směsi, zvýšení nabídky kyslíku tkáním)
- z dlouhodobého hlediska při vyšším průtoku kyslíku může oxygenoterapie u pacientů s chron. resp. insuficiencí, u nichž je hypoxemie jediným stimulem dechového centra, přestavovat riziko retence CO₂ rozvojem hyperkapnického komatu (PaCO₂ ≥ 13 kPa)
- DDOT - využívající koncentrátory kyslíku s nízkým průtokem 1–2 l/min
- neinvazivní ventilace (podmínkou je spolupráce / dostatečná dech. aktivita), při neklidu pacienta,
- vznik sval. únavy a nedostatečné oxygenaci (dech. frekv. > 35/min, PaO₂ < 9 kPa při FiO₂ 0,40, PaCO₂ > 7,5 kPa) orotracheální intubace s plnou ventilací

Terapie

- kardialní: diuretika (furosemid), nitráty (ke snížení preloadu), katecholaminy (dobutamin, noradrenalin) ke zvýšení srdečního výdeje
- dekompenzovaná hypertenze antihypertenziva (Tensiomin, nitráty)
- při tachyarytmii (digoxin, amiodaron)
- morfin zvyšuje toleranci k pCO₂ a tlumí sympatikus
- AKS (koronární revaskularizace),
- PE AK, akutní cor pulmonale fibrinolytika
- plicní postižení - bronchodilatancia (aminophyllin), β 2 sympatomimetika (fenoterol, salbutamol), anticholinergika (ipratropium bromid) glukokortikoidy (inhalační nebo systemové) exacerbace stavu na podkladě infektu ATB
- tumory (chemo, radioterapie nebo chirurgie)
- fluido/pneumotorax - hrudní drenáž
- psychogenni (anxiolytika a antidepresiva)

Kazuistika

- pacient r. 1957 přichází na NUP bez doporučení pro asi týden progredující námahovou dušnost, zastavuje se po několika metrech, bez stenokardií, febrilie 0, kašel 0, další potíže nemá.
- doposud bez významnějších komorbidit, jen léčba hypertenze
- vstupně hraniční saturace O₂ 94%, EKG bez zn. AKS, mírná sinusová tachykardie kolem 100/min
- v klinickém obraze: dýchání alveolární, čisté, AS regulární, dýchání alv. b. v. f, bez otoků DKK, bez zn. TEN
- laboratorně KO v normě, základní biochemie v normě, mírná elevace troponinu na 20 ng/l (hranice do 14)
- pozitivní D-dimery 3.7ug/ml - norma do 0.5

Kazuistika

- RTG hrudníku mírná hyperémie, srdeční stín štíhlý
- CT angiografie a. pulmonalis potvrzena bilaterální plicní embolie segmentárně a subsegmentárně s dilatací pravostranných srdečních oddílů
- LMWH dle váhy pacienta sc. a 12h.
- UZ žil DKK - bez zn. pro DVT
- echokg hraniční PK, bez PH, EF LK 69%

Kazuistika

- z dalšího došetření indikována: spiroergometrie a ventilačně perfuzní scan na KNM k odlišení chronické embolizace / akutní (pac. udává na cílený dotaz občasné bolesti na hrudi s námahovou dušností)
- v rámci paraneo screeningu doplněny Tu markery, nadhraniční PSA - k urologickému došetření, UZ břicha negativní, stolice na okultní krvácení.

Děkuji za pozornost!

