

Břišní chirurgie

- Obecně se zabývá poměrně širokou problematikou v oblasti břicha, resp. trávicího traktu

Accessory Digestive Organs

**Gastrointestinal Tract
(Digestive Organs)**

- Parotid salivary gland
- Teeth
- Tongue
- Sublingual salivary gland
- Submandibular salivary gland

- Oral cavity
- Pharynx

Esophagus

Liver

Stomach

- Gallbladder
- Pancreas

Duodenum

Transverse colon

Ascending colon

Descending colon

Small intestine

Cecum

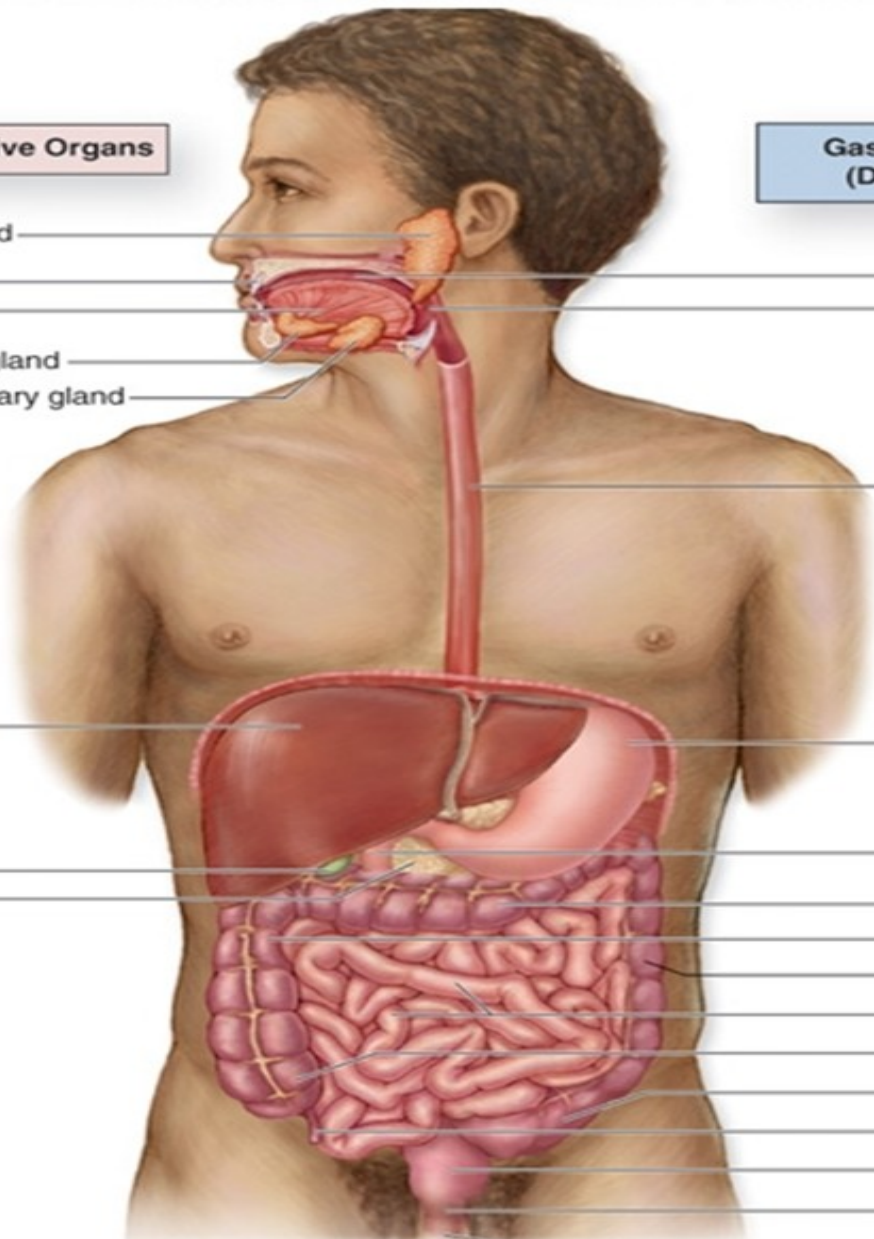
Sigmoid colon

Appendix

Rectum

Anal canal

Anus



Kde tedy začít?

	zánět	tumor	trauma	Morfologie/Fyz iologie
jícen	GERD	SpinoCa		Atrezie
žaludek	Vředy	AdenoCa		Hiatové hernie
střevo	Crhn, UC	Adeno Ca		Divertikly, maldigesce/ma laborpce
konečník	UC, hlízy	Adeno/Spino		haemorrhoidy
Žlučové cesty	cholecystitis	cholangioCa		lithiasa
játra	Hepatitis, absces	Meta, hepatocelulární		cysty
slinivka	pancreatitis	AdenoCa		p. divisum
slezina	absces	Hemalologie	Dvoudobá rpt	
Břišní stěna			Tupá/ostrá/....	kýly

Diagnostika

- Anamnéza
- Klinika
- Laboratorní metody
- Radiodiagnostika (sono, RTG, CT, NMR, PET)
- Endoskopické metody
- Funkční vyšetření (manometrie, pH metrie...)

Terapie

- Konzervativní
- Miniinvazivní (endoskopie, angiografie/embolisace, ...)
- Operační

Kurativní X Paliativní

Choroby jícnu

Refluxní nemoc jícnu (GERD): zánět...přerůstání epitelu...Barretův jícen(prekanceróza)

Divertikly (výchlipky) jícnu

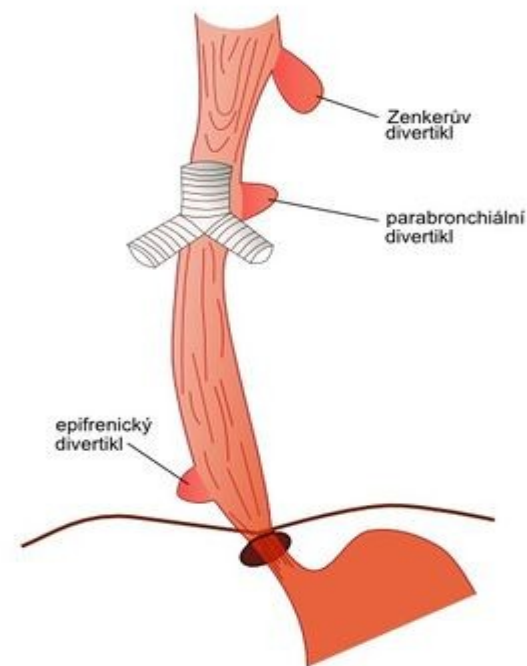
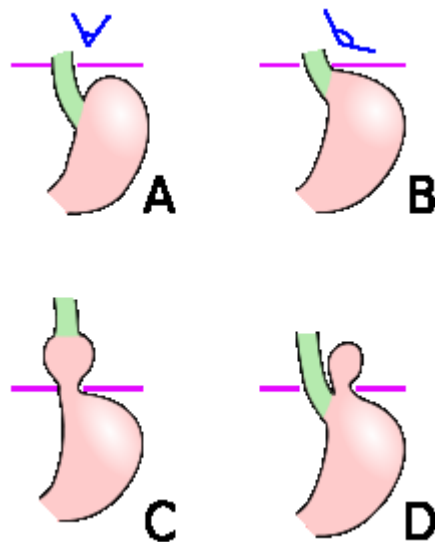
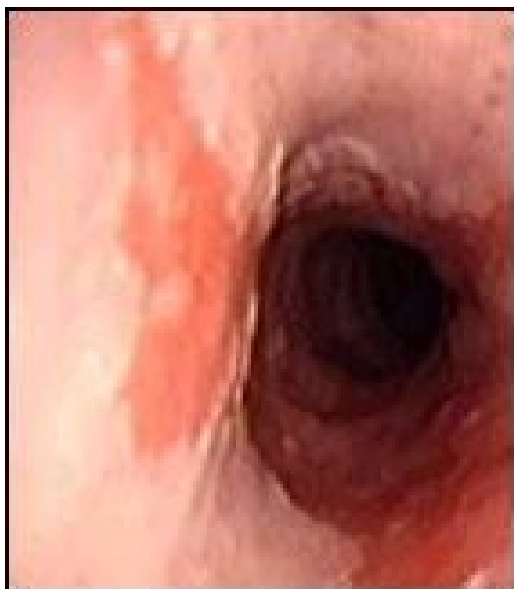- * **pravý** (tvořen všemi vrstvami stěny) x **nepravý** (sliznice a submukosa vychlipující se skrze svalovinu)
- * **trakční** (vznikající zevním tahem) x **pulsní** (vznikající zvýšením intraluminálního tlaku)
- * **dle lokalizace:** faryngoesofageální x parabronchiální x epifrenický

Achalázie: porucha motility...vážne potrava...dilatace jícnu

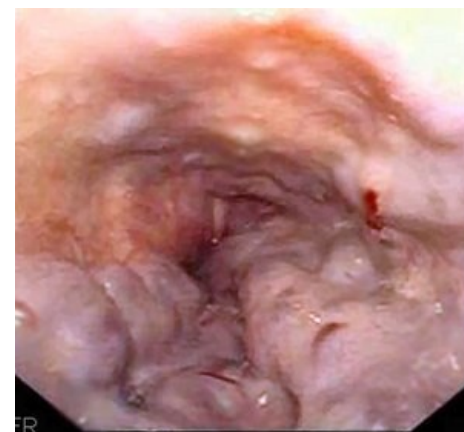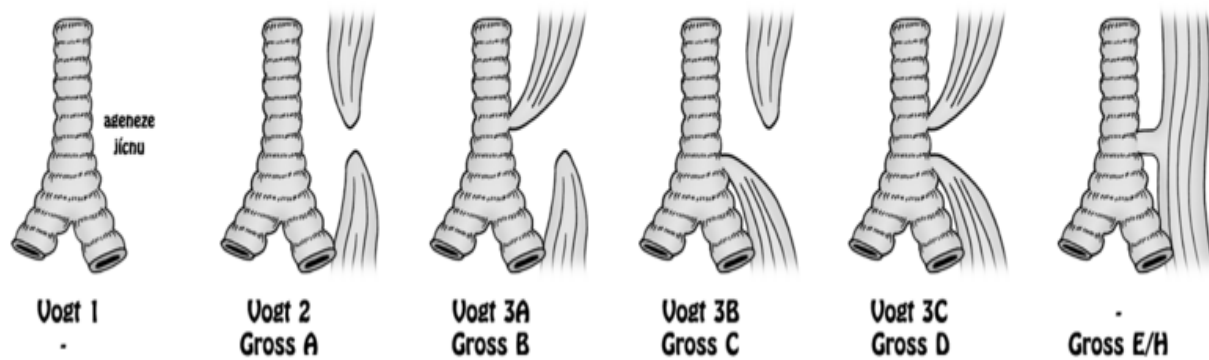
Atrezie: vrozená neprůchodnost (embryonální porucha)

Varixy (žilní městky jícnu): u portální hypertenze

Brániční kýly: skluzná x paraesofageální, Hissův úhel



UROZENÉ ATRÉZIE/PÍŠTĚLE JÍCNU - KLASIFIKACE



Nádory jícnu

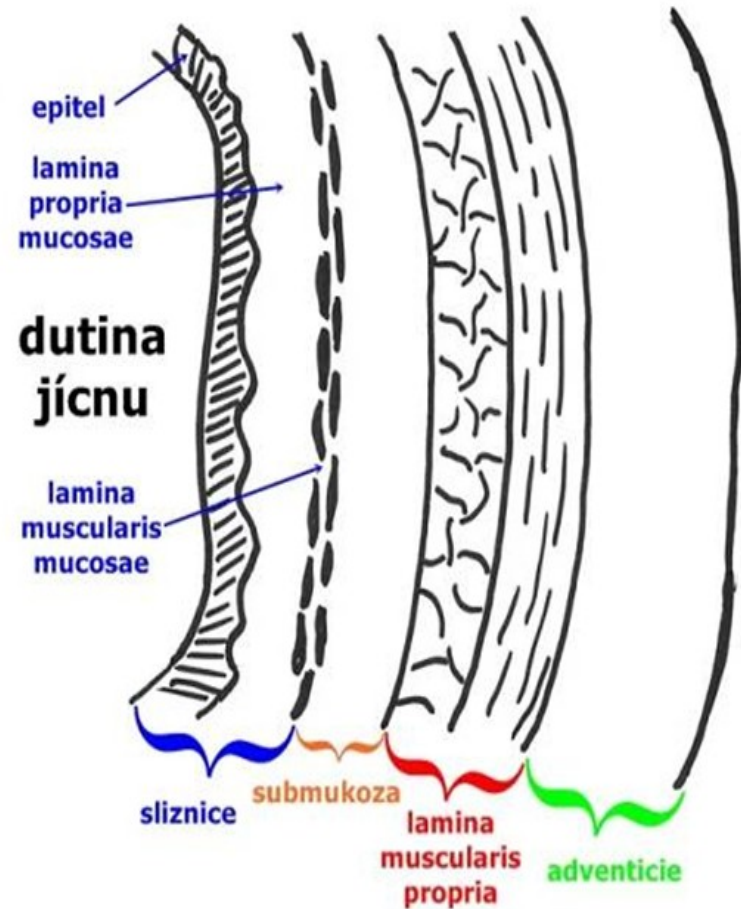
- **Benigní:** nevyskytují se
- **Maligní:** nejčastěji v G-E přechodu

Spinocelulární
AdenoCa

Projevy: porucha pasáže, krvácení

Dg: gastroskopie, biopsie

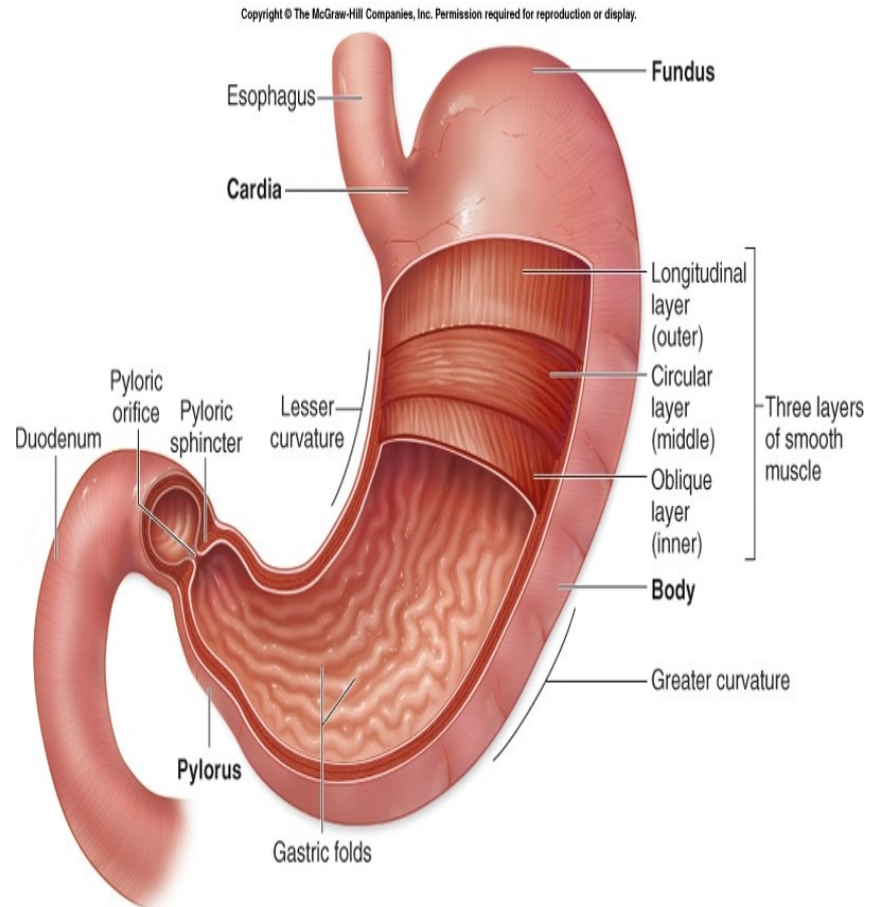
Th: často paliativní (stenty)



Žaludek

Specifické prostředí HCl

- **vřed (ulcus)** – slizniční defekt, přesahující do submukózy i hlouběji
- **eroze** – slizniční defekt omezený na mukózu (neproniká skrze muscularis interna do submukózy).
- **Porucha rovnováhy vede k onemocnění/potížím**
- **Agresivní** – HCl, [pepsin](#), [NSA](#), [alkohol](#), [kouření](#), káva, kořeněná jídla, infekce [Helicobacter pylori](#)
- **Protektivní** – hlen, [prostaglandiny](#), sekrece HCO_3 , potrava.

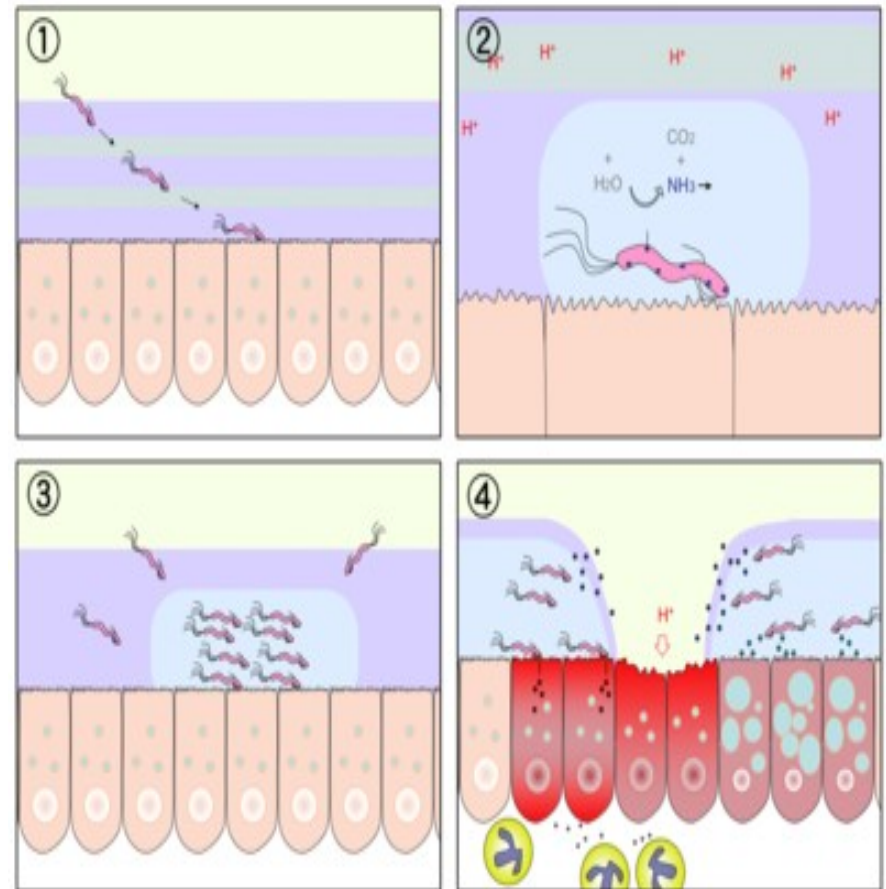


(a)

- **Žaludeční vřed** - bolesti (viscerálního charakteru) v epigastriu po jídle ([antacida](#) nepřinášejí většinou úlevu)
- nechutenství, pocit plnosti, pálení žáhy, občasné zvracení s příměsí žluči – nemocní ze strachu raději hladoví,
- postihuje starší jedince,
- **Duodenální vřed** - bolesti v epigastriu na lačno (často budí nemocného v noci – noční hladové bolesti)
- jídlo a antacida přinášejí úlevu
- typický sezónní výskyt s exacerbací na jaře a na podzim (trvání 1–2 týdny)
- postihuje mladší jedince.

VCHGD

- Diagnostika: endoskopické metody, průkaz H. pylori
- Terapie: v první řadě konzervativní (eradikace H. Pylori, H2 blokátory, blokátory PP)
- Chirurgická terapie: dnes pouze řešení komplikací (akutní krvácení/perforace, chronická stenosa)

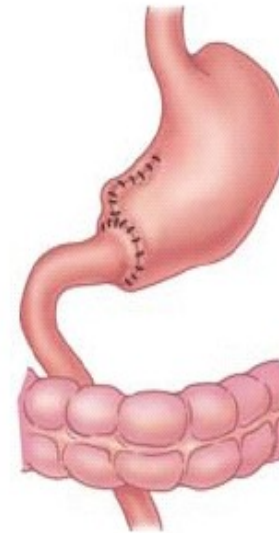


Nádory žaludku

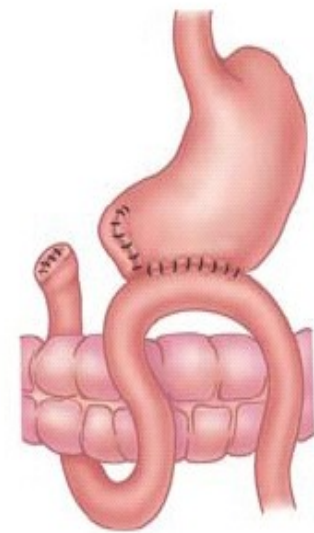
- Benigní: polypy
- Maligní: AdenoCa

- V ČR na ústupu
- Dominuje v Asii (Japonsko)
 - příkládá se jiným dietním zvyklostem

CAVE: často dlouho klinicky němý!



Billroth I



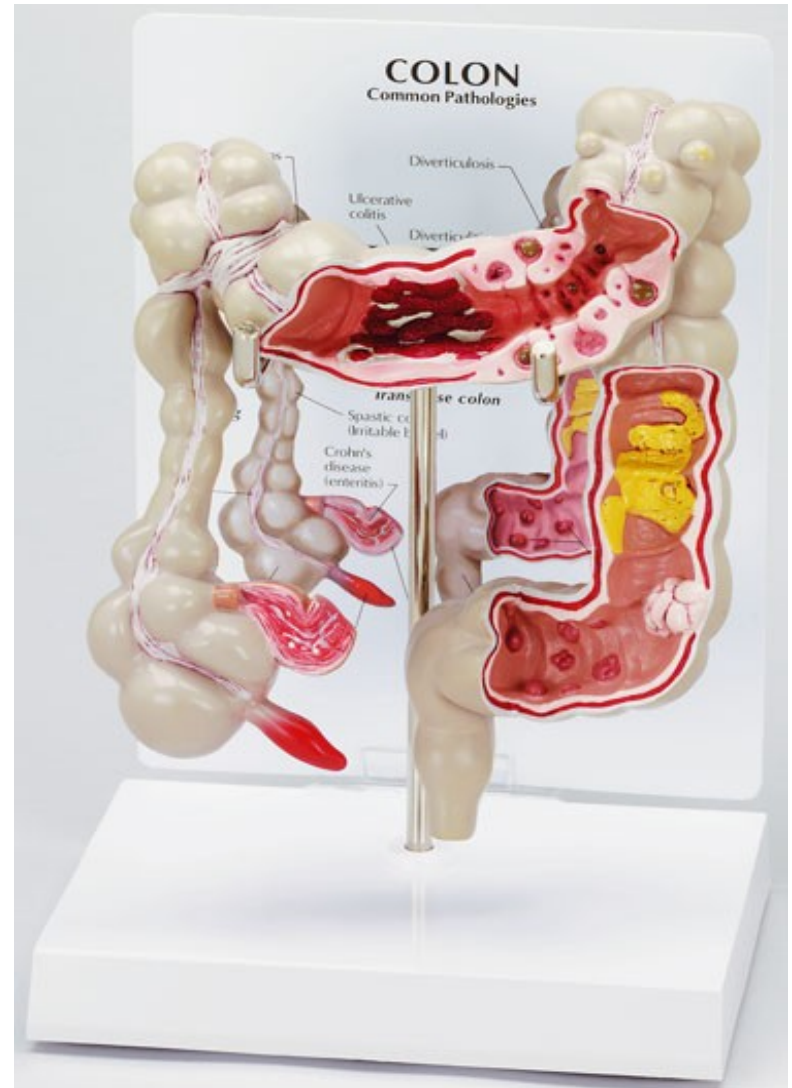
Billroth II

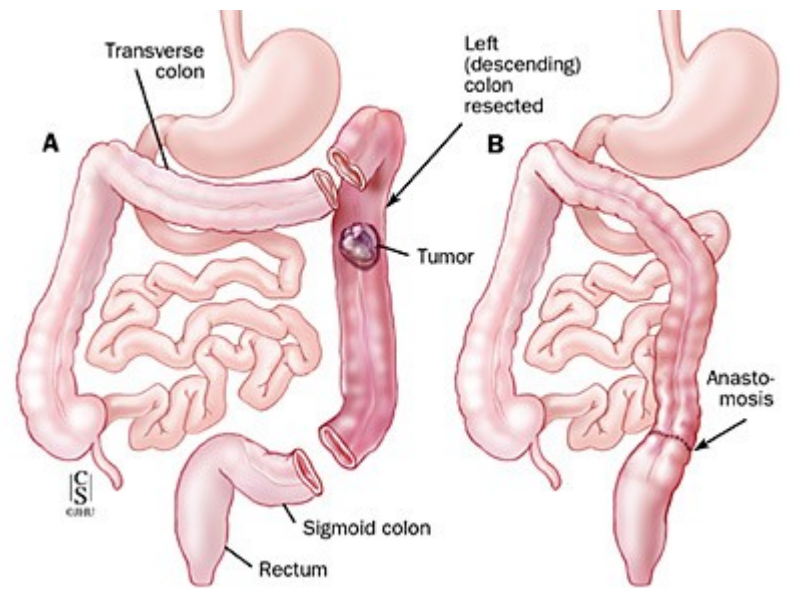
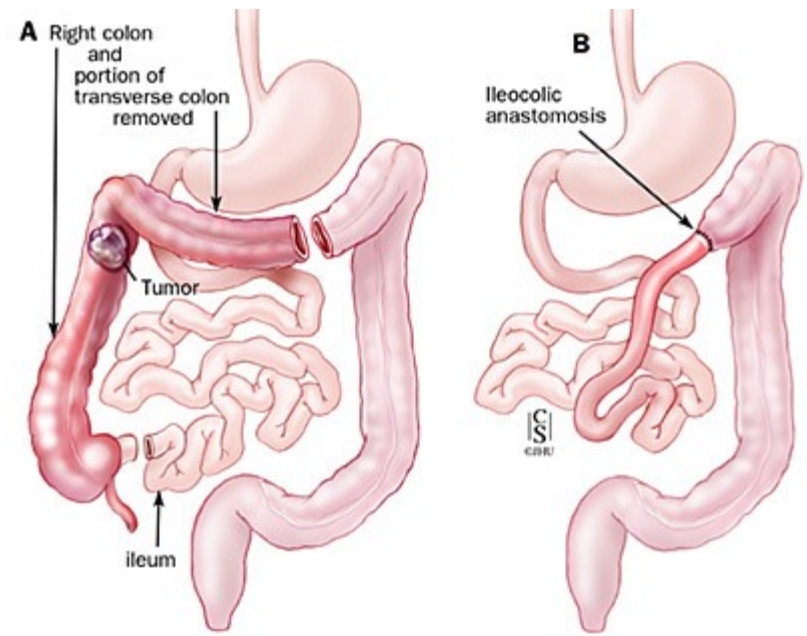
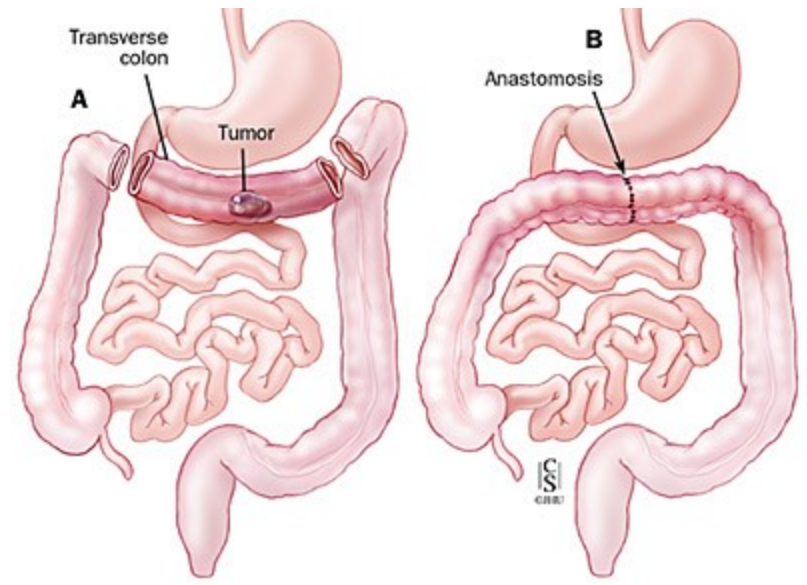
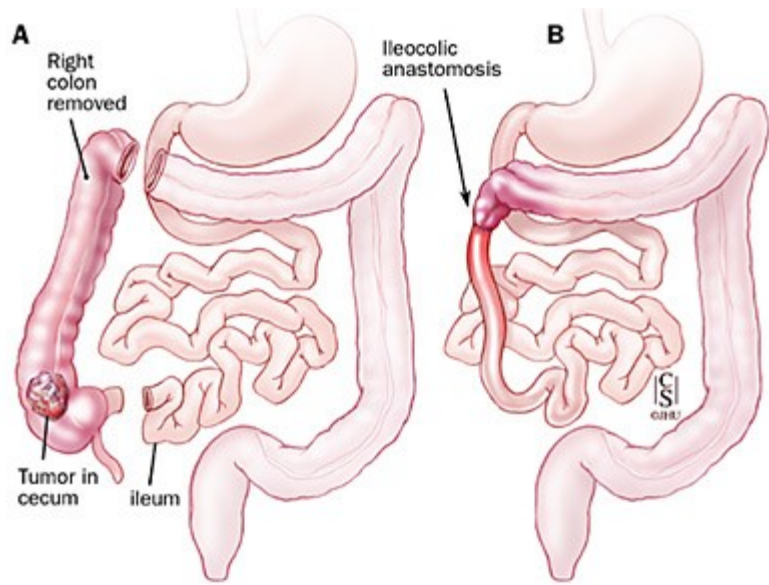
Tenké střevo

- Vrozené: Meckelův divertikl, malrotace, atrezie, Gasserův divertikl (nepravý)
- Malabsorbční sy.: Celiakie
- Maldigesce (původ ne přímo ve střevě)
- M. Crohn (IBD): systémové onemocnění, které se nejčastěji projevuje v oblasti trávicího traktu, první ataka pod obrazem appendicitidy
- Nádory
 - Benigní (polypy)
 - Maligní (vzácné)
 - Karcinoid: nádor vycházející z buněk DNES (difuzní neuroendokrinní systém), dříve nazýván APUD-systém (amine precursors uptake and decarboxylation system). Jde o relativně vzácný nádor, jeho incidence však stoupá.

Tlusté střevo

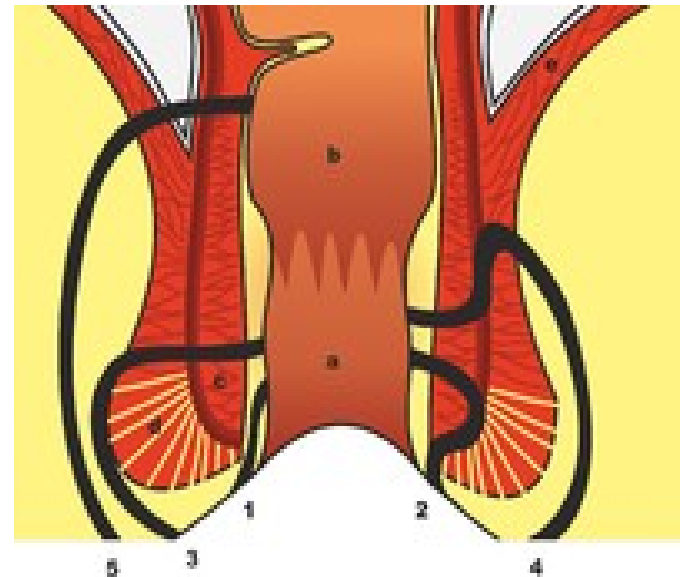
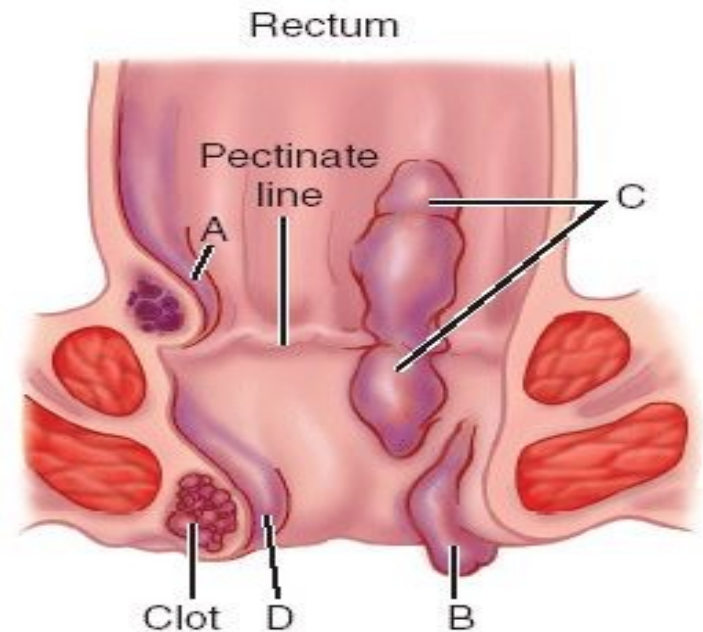
- Divertikly - riziko především pro zánět a možnost perforace, krvácení
- Ulcerózní kolitida (IBD) - chronické onemocnění střevní sliznice. Je to onemocnění, které začíná obvykle postižením konečníku a omezuje se na tlusté střevo
 - Může být mimostřevní postižení
- Nádory
 - Benigní (polypy/adenomy)
 - Familiární polyposa (prekanceróza)
 - Maligní (AdenoCa)





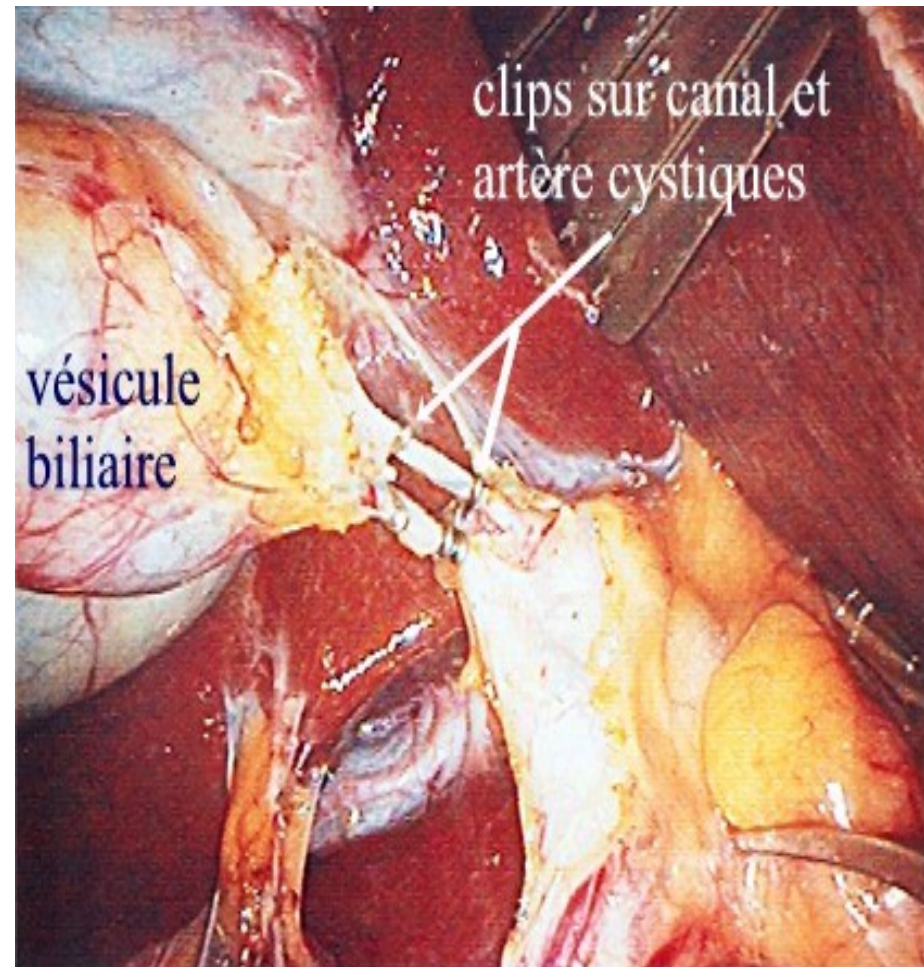
Anus

- Atrezie, stenosa anu
- Haemorrhoidy
- Poruchy svěračů (↑↓)
- Fissura ani
- Fistula ↔ Absces
- Condylomata
- Nádory
 - Benigní
 - Maligní (Spinocelularní karcinom)



Žlučové cesty

- Atrezie
- Stenosisy
- Záněty
- Lithiasa: bezpříznaková u cca 60% populace
- Nádory: cholangioCa
- Ikterus ≠ nemoc = příznak



Játra

- Zánět (alkohol, viry)



- Steatosa

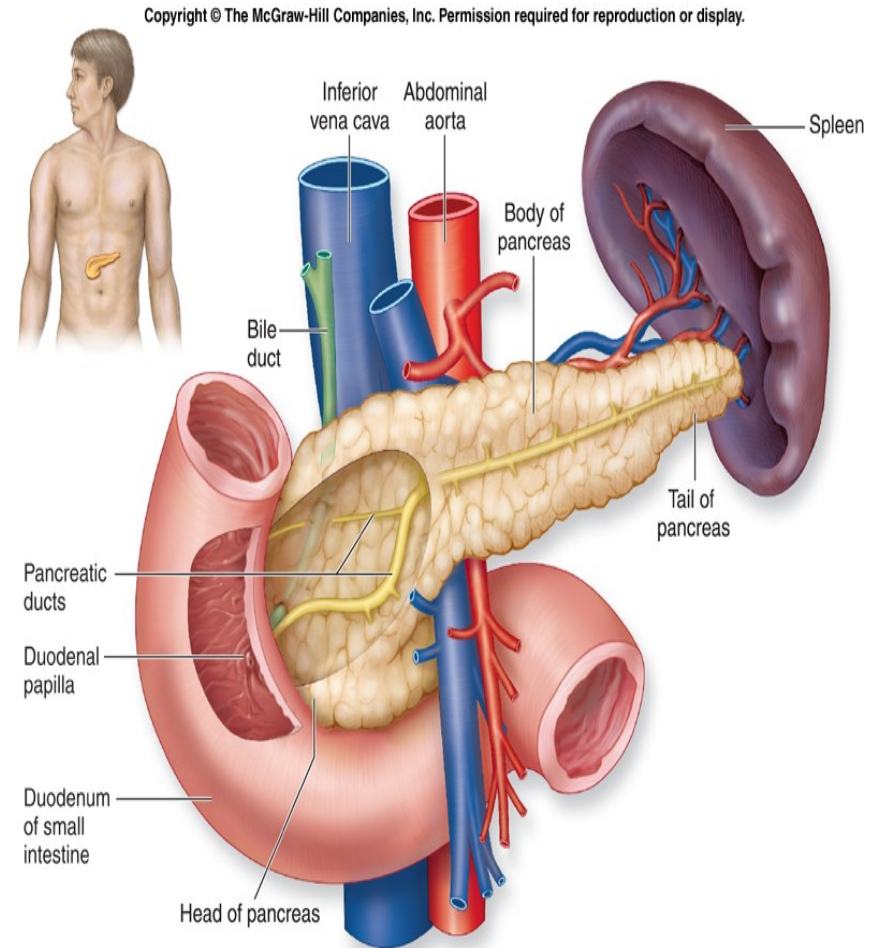


- Cirhosa

- Cysty
- Parazitární postižení
- Absces (spíše u imunokompromitovaných)
- Hemangiomy
- Malignity
 - Hepatocelulární Ca
 - Metastázy (častěji)

Pankreas


- Poruchy exokrinní funkce
- Poruchy endokrinní funkce
- Vrozené: pankreas divisum
- Záněť
 - akutní ↔ chronický
- Nádor
 - Adeno Ca
 - Endokrinní nádory
 - Např: Inzulinom

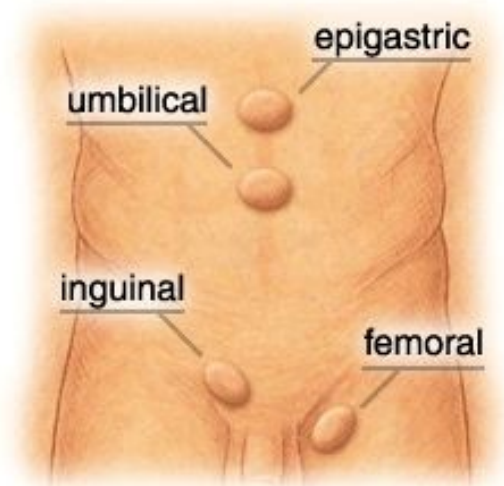
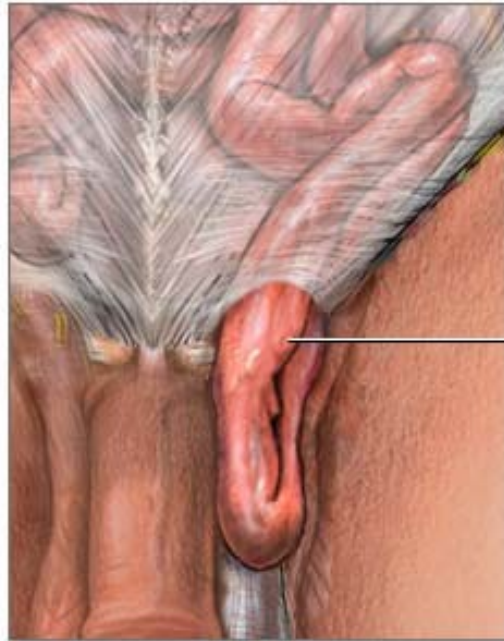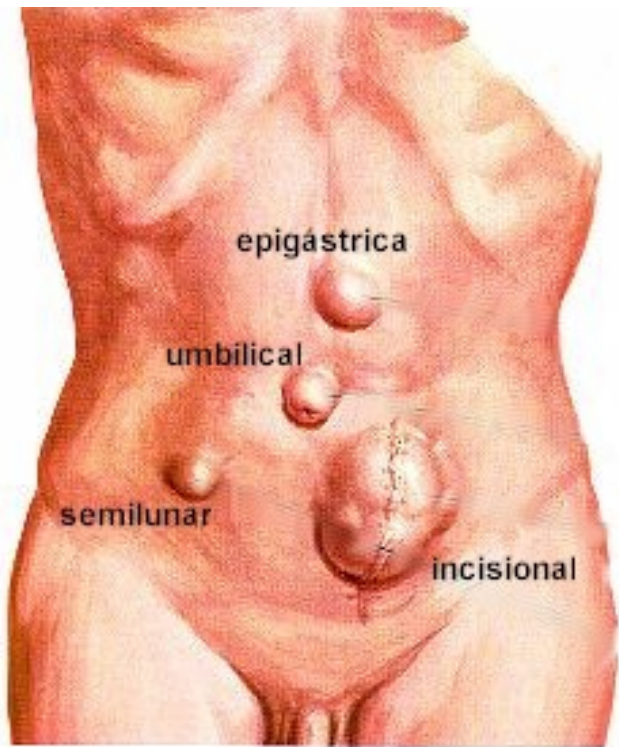


Slezina

- Renkulisace sleziny
- Absces sleziny
- Hematologická onemocnění
- Trauma!!!
 - Dvoudobá ruptura
- OPSI
 - **overwhelming post-splenectomy infection**
 - typically characterized by either [meningitis](#) or [sepsis](#), and are caused by [encapsulated organisms](#) including [Streptococcus pneumoniae](#).

Břišní stěna

- Rozštěpy u dětí
- Kýly u dospělých 
- Záněty omezeně/vzácně
- Poranění
 - Ostrá x tupá
 - Penetrující x Ne-...
- Pravá x nepravá
- Vrozená x získaná
- Zevní x vnitřní
- Vzácné x běžné



RHB v chirurgii

- Význam: nedílná součást léčby!!!
 - prevence TEN/dekubitů/bronchopneumonie
 - obnova/zachování funkce
 - adaptace na změnu stavu/schopností/možností
- Léčebná tělesná výchova:
 - mobilizace s ohledem na rány, stav po OP
 - mobilizace s minimalizací bolestivosti
 - dechová rehabilitace

Fyzikální léčba (fyzioterapie)

- zmírňuje nebo odstraňuje bolest

elektroléčba – el. proud způsobuje dráždění svalové tkáně, nervů

- využívá se tepelný účinek

SS proud – dráždí nerv při ochrnutí

- je to proud galvanický (má malou intenzitu)

- zvyšuje metabolismus tkání, snižuje otoky, zmírňuje bolest

střídavý proud – je faradický (má malou frekvenci)

diatermie – k prohřívání tkání, má vysokou frekvenci

DD proud (diadinamic) – stejnosměrný proud, zmírňuje bolest

UZ – vysokofrekvenční záření, uvolňování srůstů, svalových napětí, snižuje bolest

záření – UV (horské slunce) – zlepšuje prokrvení, tvorba vit D, celkové posílení organismu, kožní onemocnění – lupénka

- infračervené záření (solux) – zlepšuje prokrvení, napětí svalového tonu

teplo – rozšíření cév, lepší prokrvení, zvýšení metabolismu, podpora růstu buněk, uvolňuje svalový spasmus

chlad – zúžení cév, snížení prokrvení, snižuje metabolismus

vodoléčba – účinek na celý organismus, tepelná, chemická a mechanická složka

- sprchy, stříky, otěry, obklady

mechanoterapie – přímý tah a tlak

masáž, akupunktura