

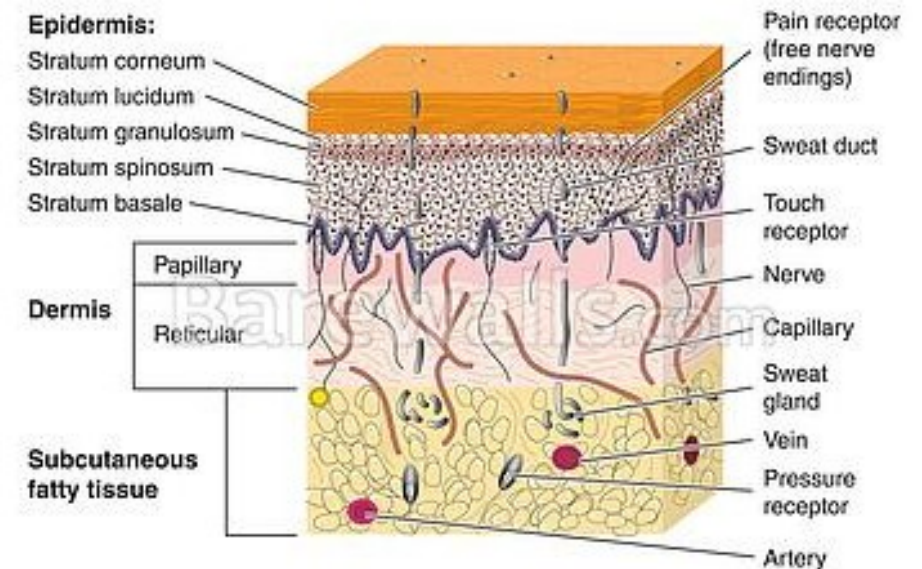
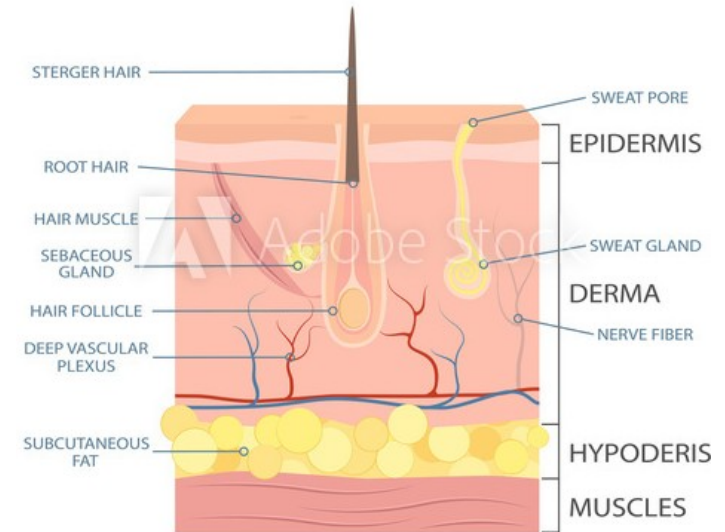
Rány, hojení ran, komplikace,

Klinika úrazové chirurgie FN Brno

Kožní kryt

- Kůže - největší orgán lidského těla
 - Epidermis
 - Dermis
 - podkoží
-
- Mechanická a antibakteriální bariery
 - Termoregulace
 - Senzitivní vnímání
 - Estetika

THE STRUCTURE OF THE SKIN

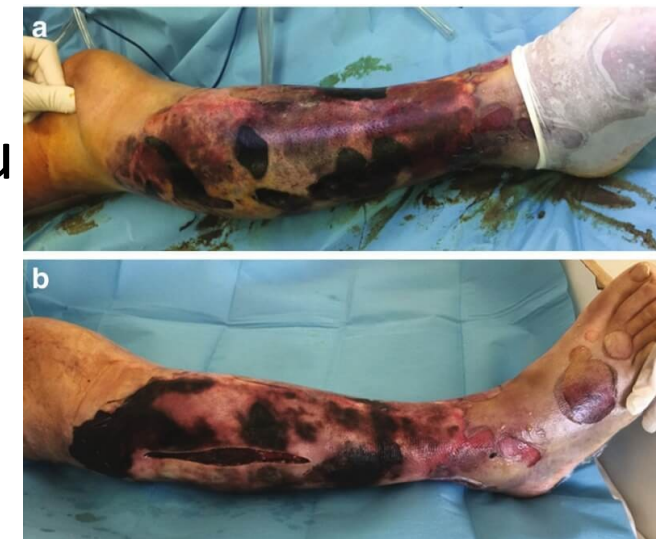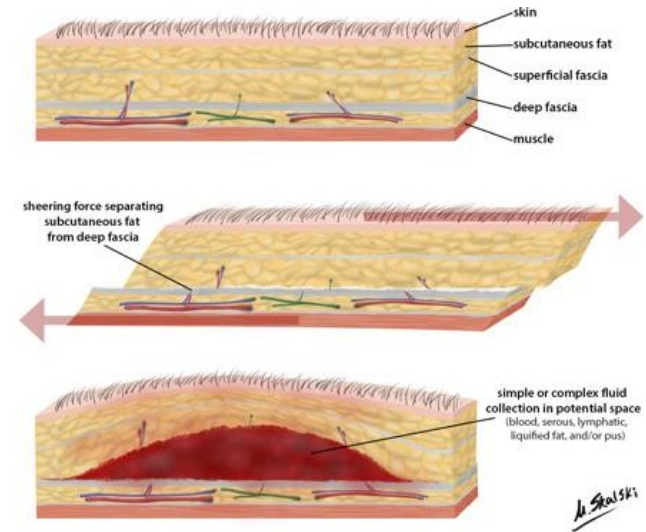

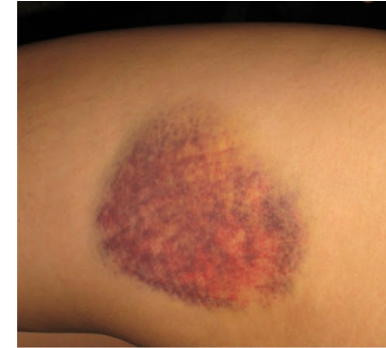
Rána

- Rána - vulnus – porušení celistvosti kůže (a podkožní tkáně) nebo sliznice (a podslizničního vaziva), eventuální poranění hlubokých struktur
- Rána zavřená x otevřená
- Dělení z mnoha hledisek
- Rána jednoduchá (povrchová) – poraněné povrchové vrstvy
- Rána složitá (hluboká) – komplikována poraněním hlubokých struktur, tkání a orgánů
- Rána penetrující - pronikající do tělních dutin

Zavřené rány

- Intaktní kožní kryt, poškozené hlubší tkáně
- Kontuze, hematom, decollement, crush injury
- Kontuze – zhmoždění – způsobeny tupým úderem, poškození, měkkých tkání pod kůží, hematomy
- Decollemetn- odtržení kůže a podkoží od fascie a svalu
- Crush injury - drtivé poranění – extrémní tupé násilí, kontuze kůže, měkkých tkání, zlomeniny, crush syndrom



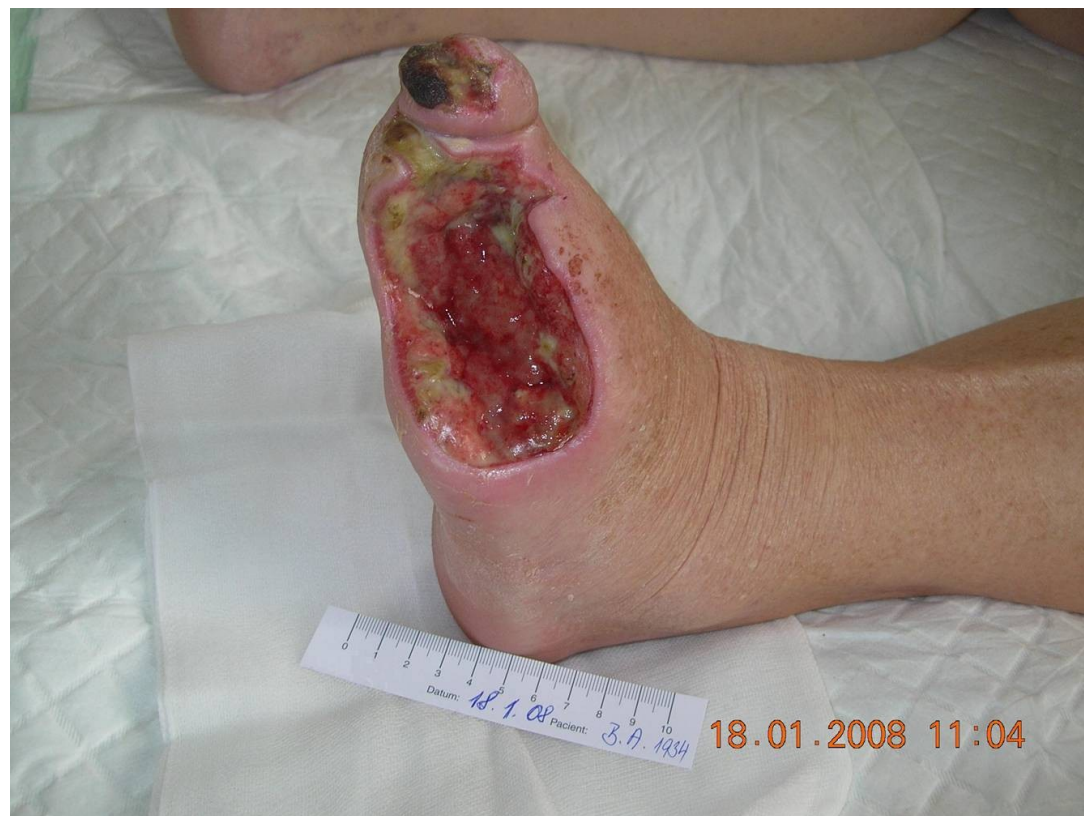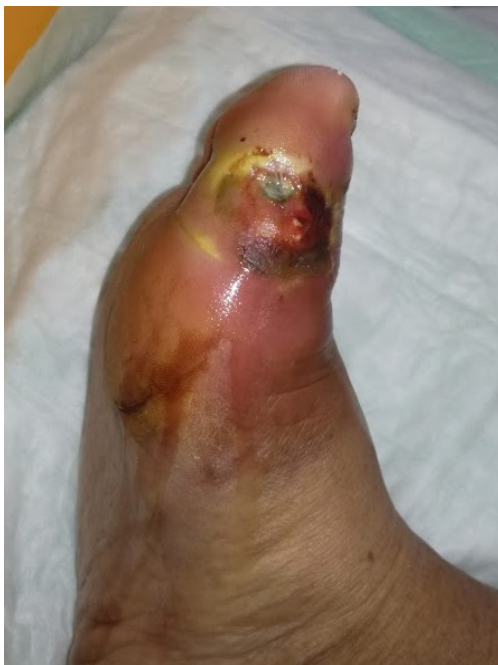Otevřené rány

porušení kožní bariéry a hlubších tkání

6 základních kožních ran

- Rána diabetická - při DM neuropatii
- Rána venózní - ze zvýšeného žilního tlaku
- Rána arteriální – z ischemie
- Rána tlaková - z imobility
- Rána chirurgická - operační
- Rána traumatická - způsobená vnějšími silami působícími na tkáň organismu (mechanické, termické trauma)

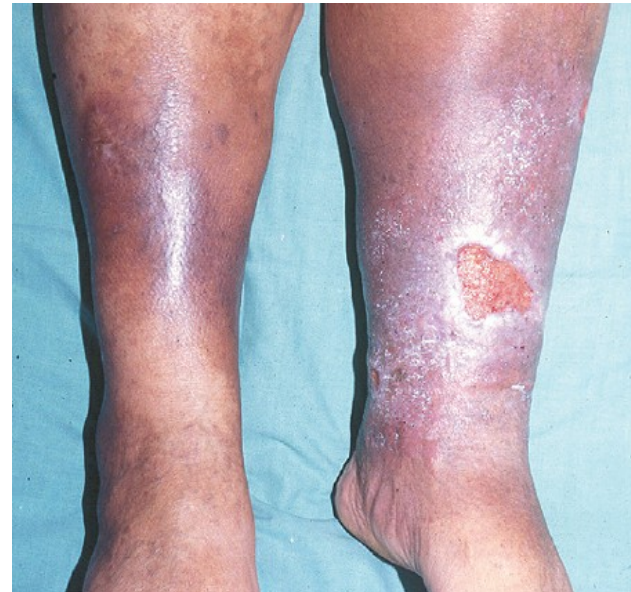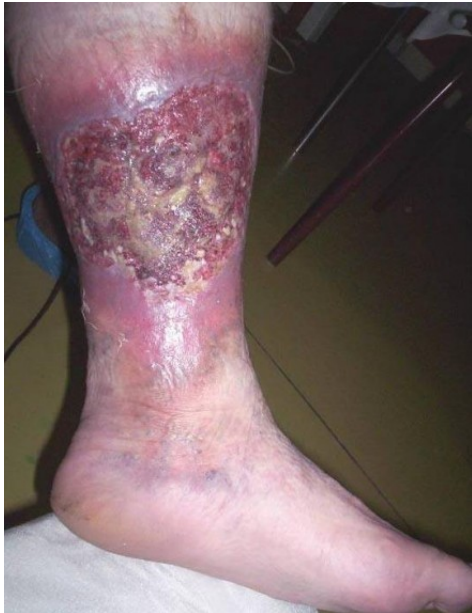- Diabetická rána



- Diabetická mikroangiopatie - ischemie
- horší hojení ran, vyšší riziko infekce

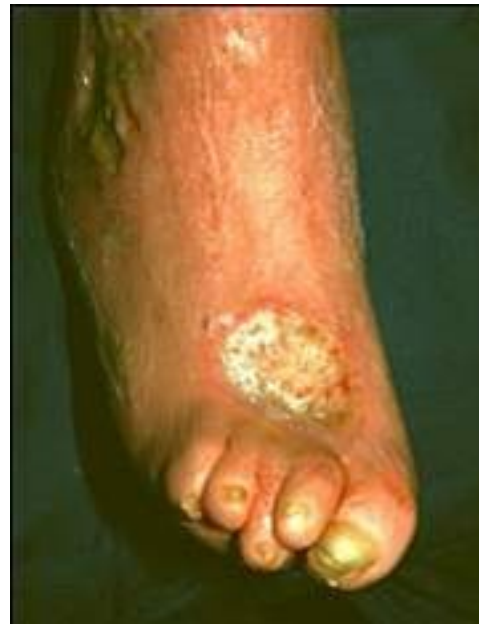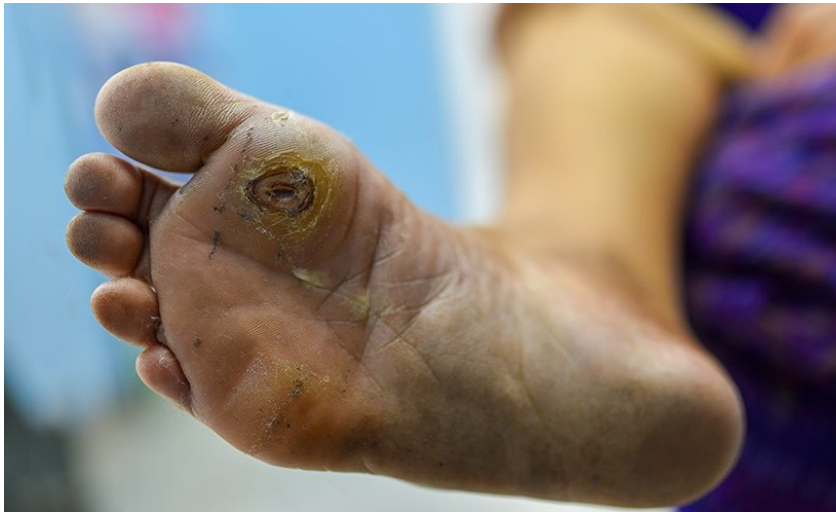- Diabetický neuropatie
- Senzorická – vede ke změnám vnímání – cítění kůže – otlak, poranění
- Motorická – vede k atrofii svalů na noze (deformace)
- Autonomní – vede ke ztrátě teplotní regulace a poruchám pocení a funkce žláz (suchá popraskaná kůže)

- **Venózní rána** – bércový vřed
- Příčina vzniku – venózní insuficience
- Tvoří 80% všech vředů dolních končetin, nepravidelné okraje
- Trvale vysoký tlak je způsoben selháním svalů jako hnacího čerpadla, překážkami v žilním řečišti a ochablými žilními chlopněmi

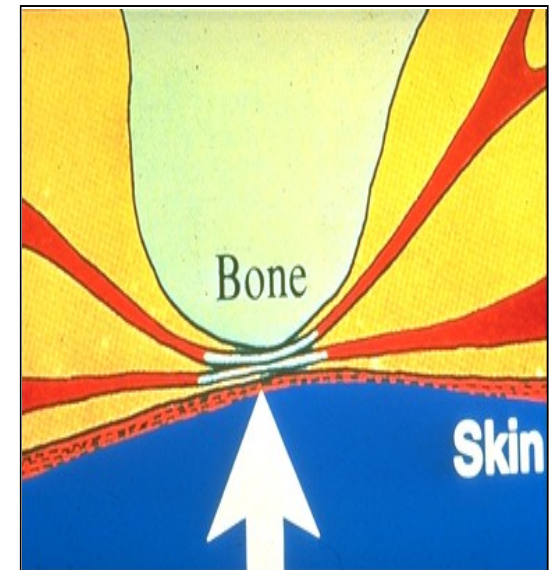
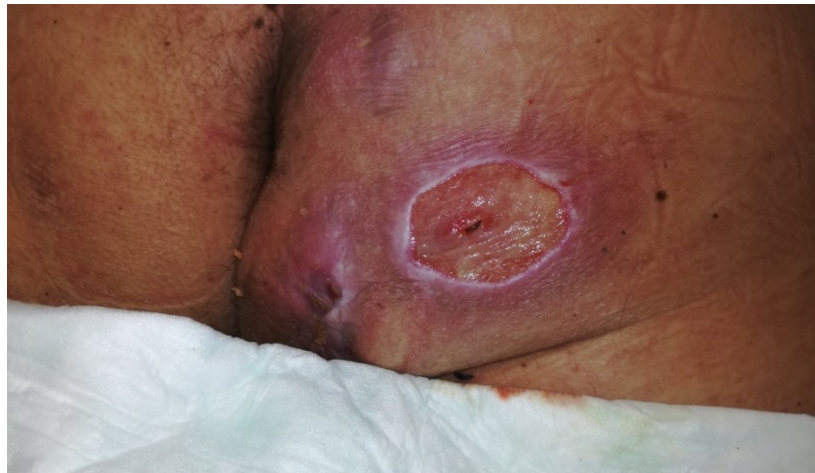
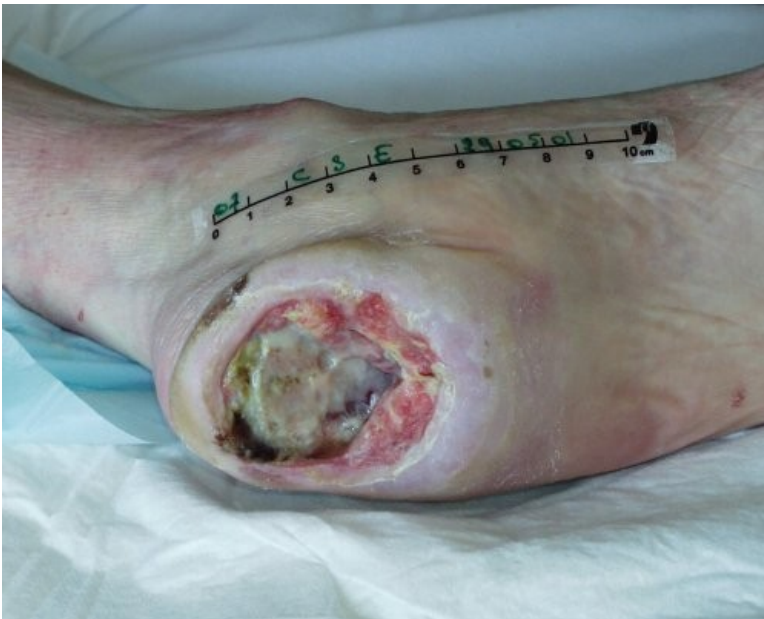
- **Arteriální rána**

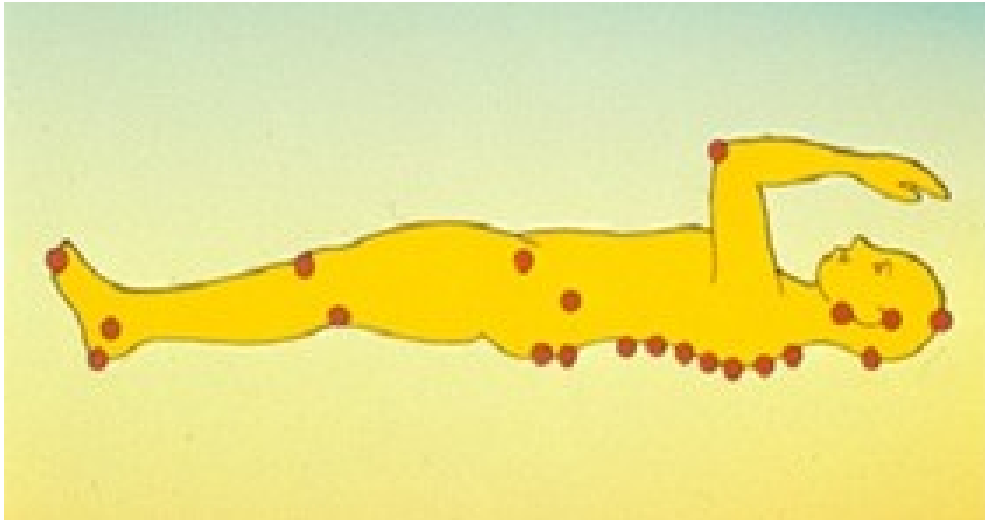
- ischemie dolních končetin v důsledku onemocnění arterií
- Rána vypadá jako vyražená „strojní děrovačkou“
- Často se nachází na prstech nohou nebo patách, v oblastech, které jsou vystaveny tření nebo tlaku



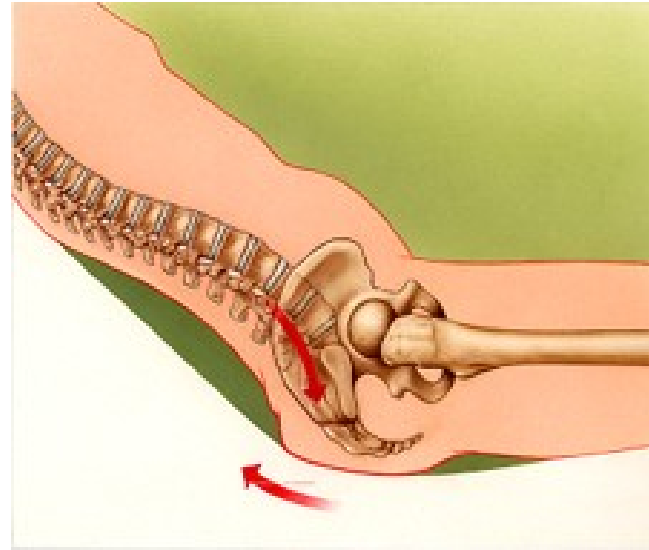
- **Rána tlaková – decubitus**
- Lokalizovaná oblast nekrotické tkáně, vzniká v důsledku setrvalého stlačení měkkých tkání



- Predilekční místa

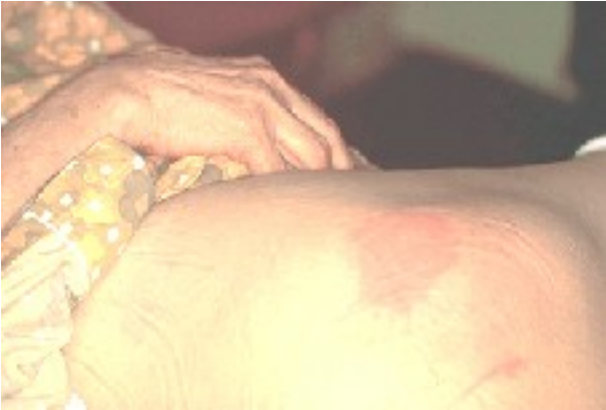

- Nůžkový efekt
- Oddělení kůže od ostatních tkání
- Podminování podtunelování

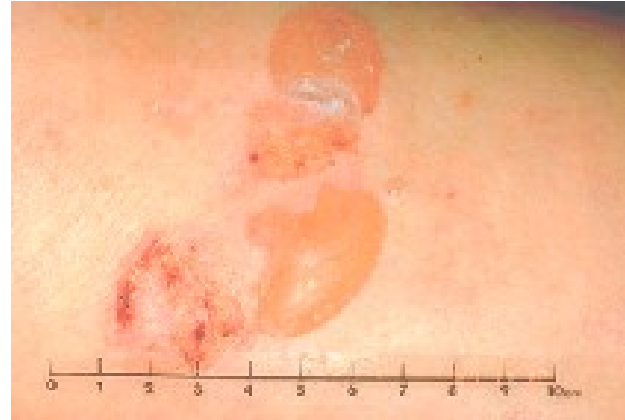


Stupně proleženin

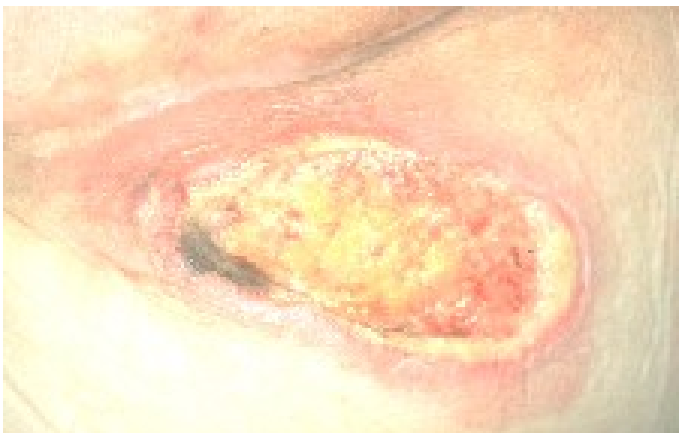- Stupeň I



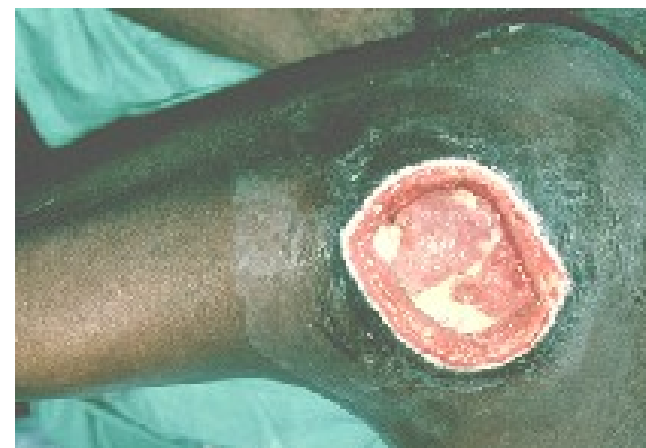- Stupeň II



- Stupeň III



- Stupeň IV



Časové hledisko

Vznik a doba trvání

- **Akutní rána** - ve zdravé tkáni – zhojení do 6 týdnů
- Čerstvá rána do 6-8 hodin od vzniku
- Zastaralá – inveterovaná – nad 6-8 hodin

- **Chronická rána** – přes adekvátní léčbu, ve změněné tkáni – trvání hojení nad 6 týdnů

Podle hloubky poranění

- Odřenina – excoriatio – poškození kožního krytu.
- Povrchová – poškození epidermis – zčervenání
- Hluboká – obnažení povrchové dermis – kapilární krvácení – červenohnědá krusta – zaschlá krev tkáňovým mokem

- Povrchová rána – kůže a podkoží
- Hluboká rána – poranění fascie a hlubších struktur
- Penetrující rána

podle bakteriální kontaminace

I. – čisté rány - aseptické

- plánované operace, neinfikovaných míst, bez otevření dutého orgánu
- Potenciální hrozba kontaminace rány kožní mikroflórou
- Chirurgické incize – op. kýly, prsu

II. - čisté kontaminované rány

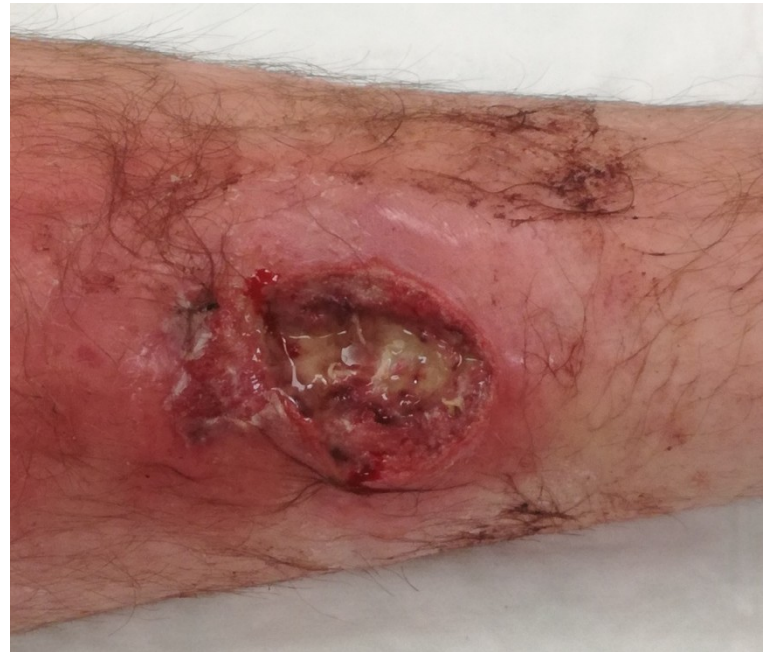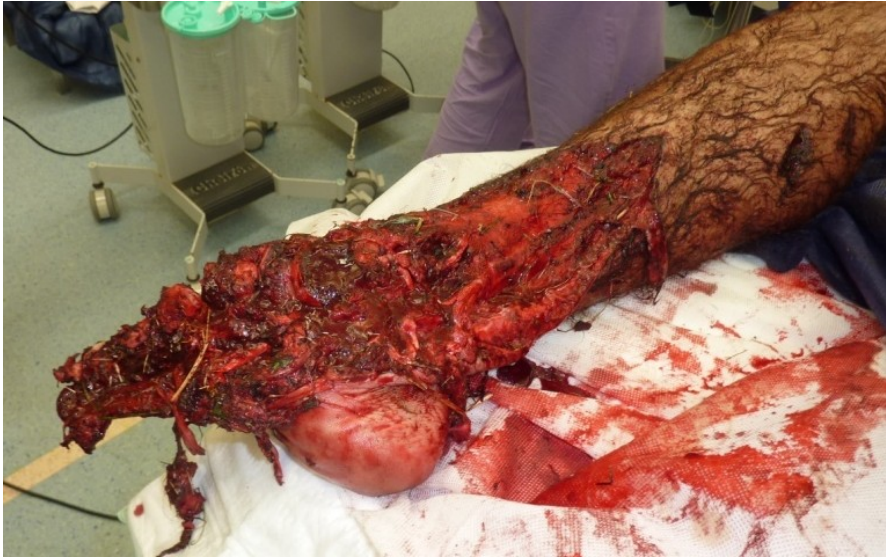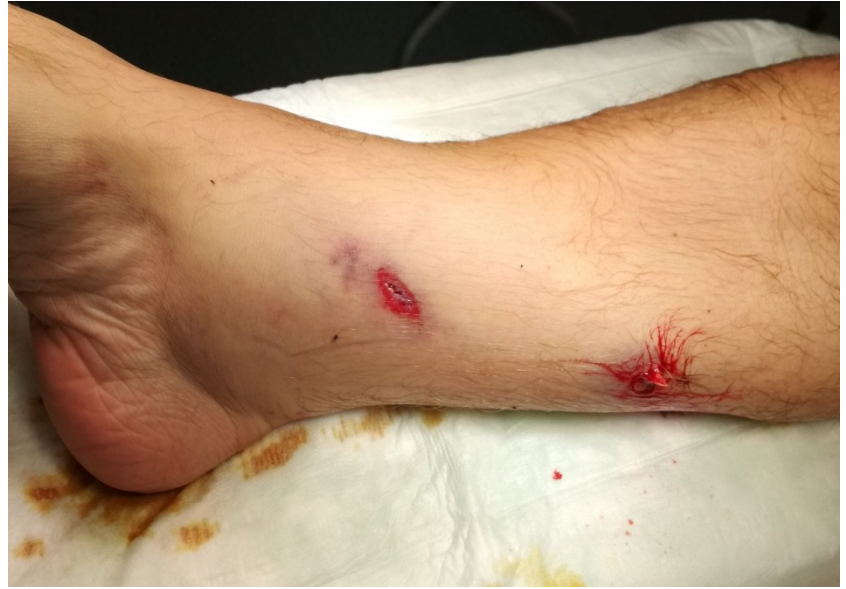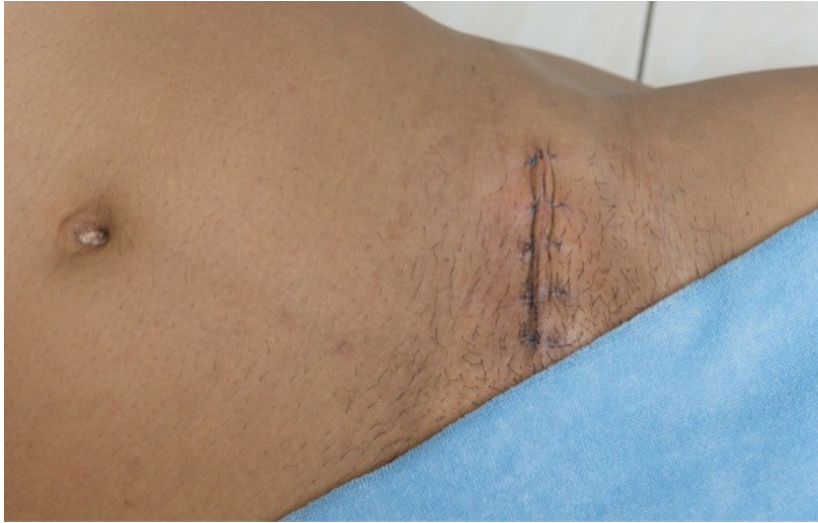- plánovaná operativa s otevřením dutého orgánu s bakteriálním osídlení
- Každá traumatická rána – potenciálně kontaminovaná
- elektivní biliární, kolorektální chirurgie
- proběhla předoperační příprava, minimální kontaminace rány obsahem

III. - kontaminované rány

- masivní kontaminace rány – endogenní
 - exogenní - znečištění traumatické rány
- neplánovaná operace střeva bez přípravy, časná perforace, porušení sterility

IV. - znečištěné a infikované rány

- Makroskopicky patrná zánět – hnisavé kolekce, fibrinové pablány, nekrotické tkáně, makroskopické znečištění
- pozdní perforace, úrazové rány ošetřené dlouho od úrazu
- Toxicky kontaminovaná

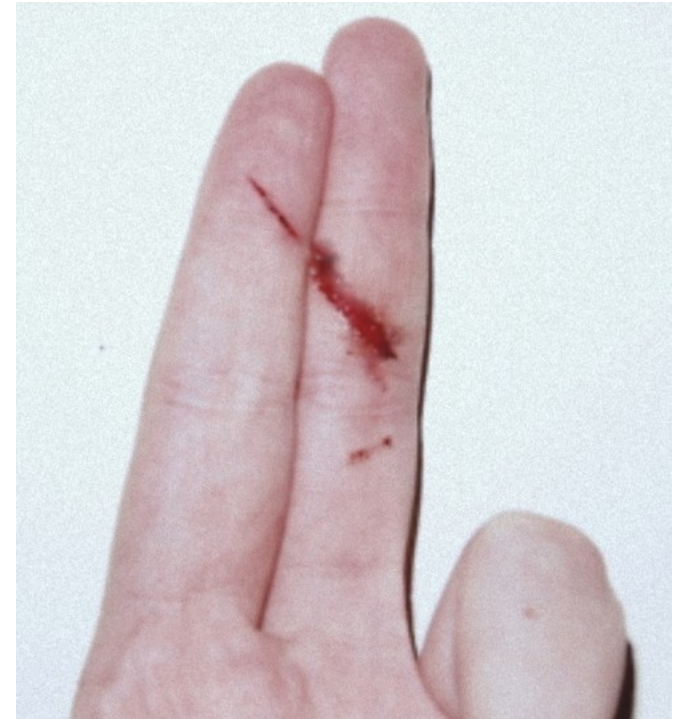
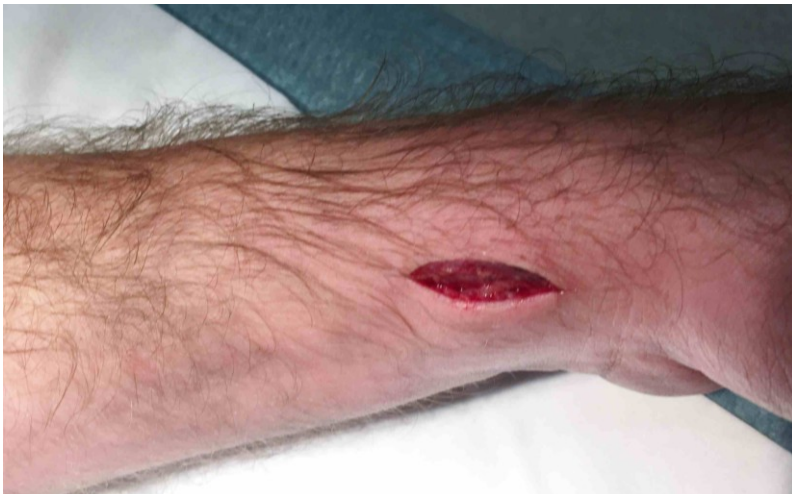
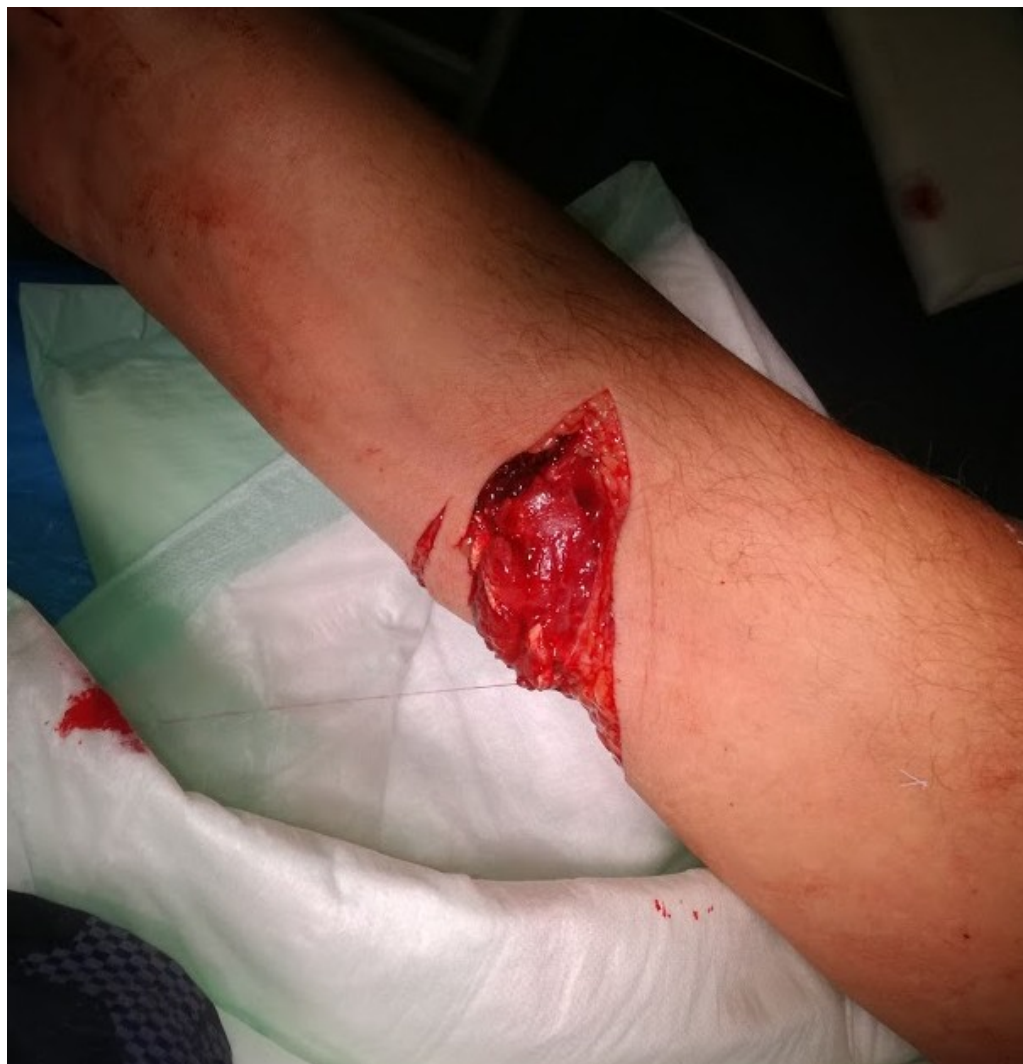Podle způsobu vzniku

- Vulnus scissum – řezná
- Vulnus sectum – sečná
- Vulnus punctum - bodná
- Vulnus lacerum - tržná rána
- Vulnus contuso-lacerum – rána tržnězhmožděná
- Vulnus morsum – kusná rána
- Vulnus scopetarium
- Combustio / congelatio – popáleniny, omrzliny

Vulnus scissum

- Tahem ostrého předmětu, okraje,
- Přímočarý řez různé hloubky, rána s ostrými úhly,
- Větší krvácení - poranění cév,
- Bolestivá - přímé poranění nervových zakončení
- Primární sutura – nekomplikované hojení





Vulnus sectum

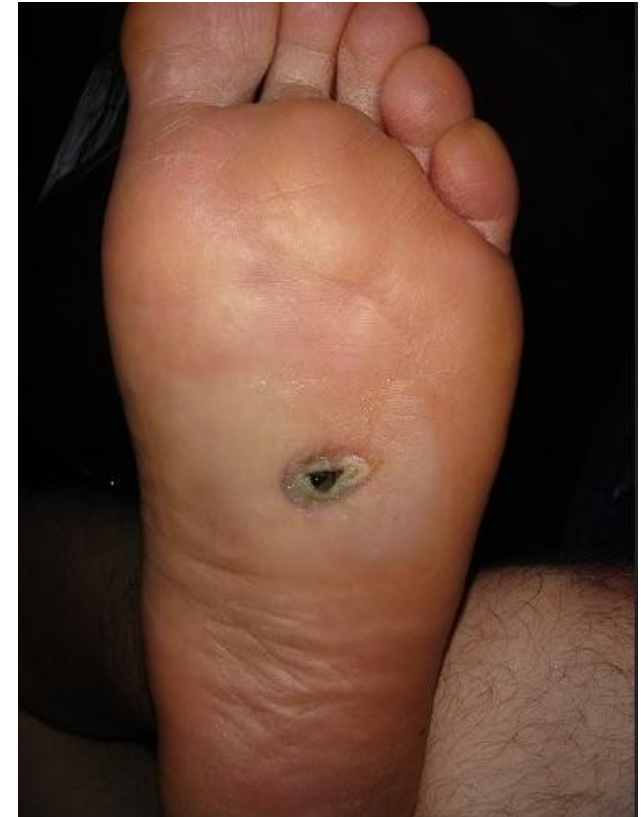- Dopad ostrého předmětu, pád na ostrou hranu
- Poranění hlubších vrstev
- Hladké okraje rány, ostrý úhel
- Stejná hloubka poranění
- Končetinová poranění



Vulnus punctum

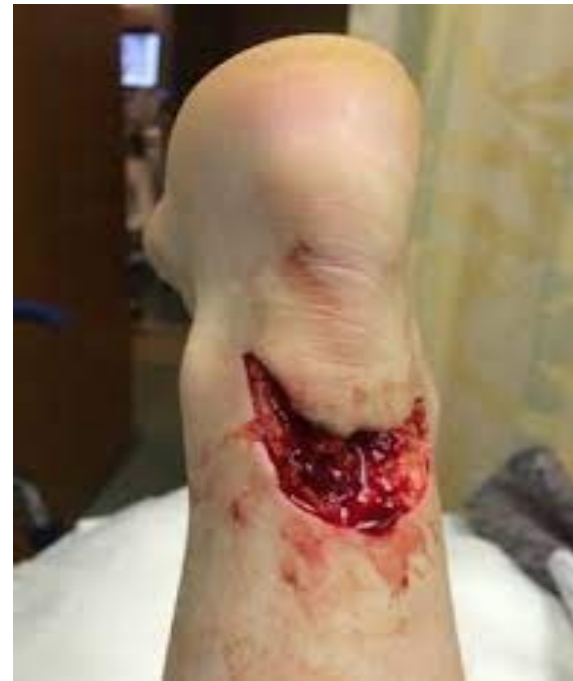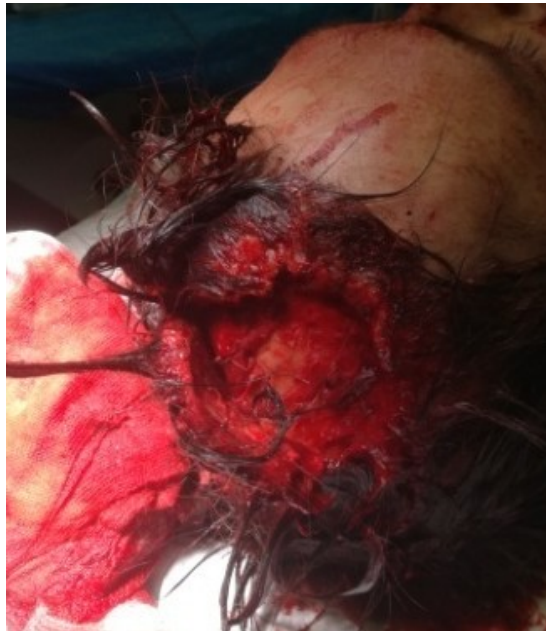- Způsobená proniknutím, ostrého předmětu
- Vstup - vbod, bodná kanál, event. výbod
- Zasahuje různě hluboko - riziko poranění hlubokých struktur, penetrace
- Riziko krvácení
- Riziko tetanu

- Nejčastěji poranění nohy



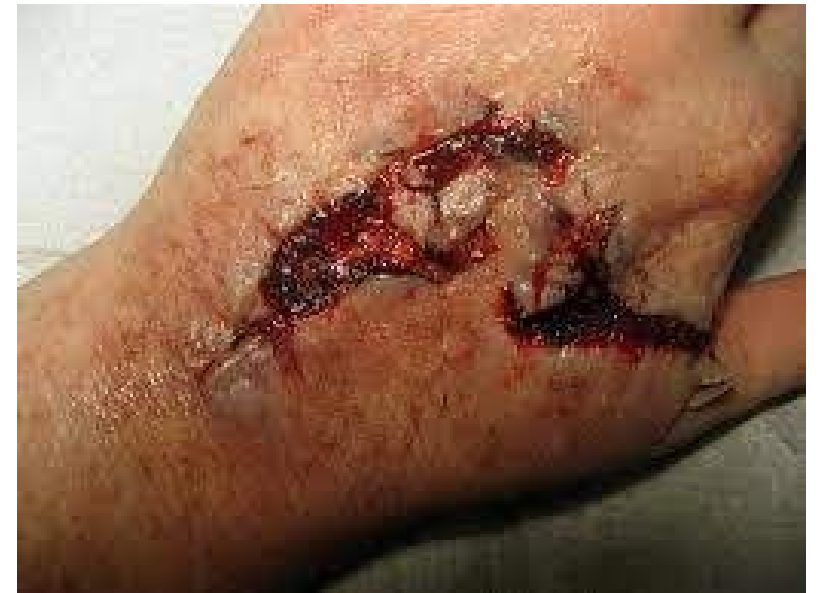Vulnus lacerum

- Působení tahových sil na kůži, nerovné cípaté okraje, rané choboty, nepravidelný tvar rány
- Menší krvácení
- Může být ztrátová



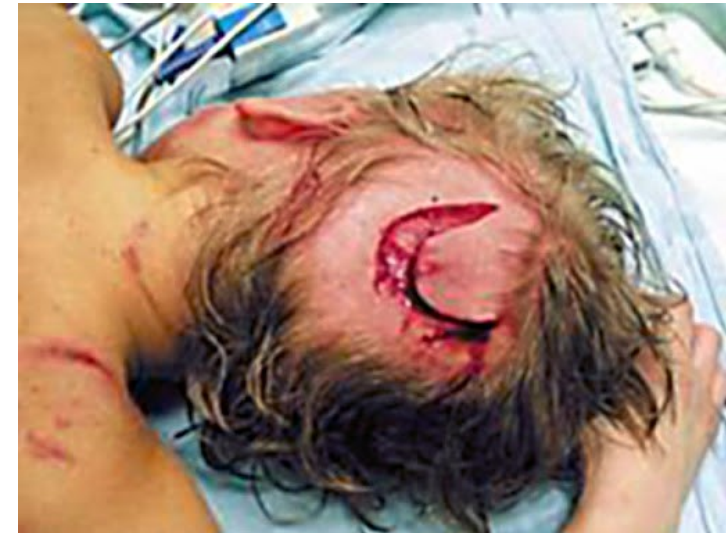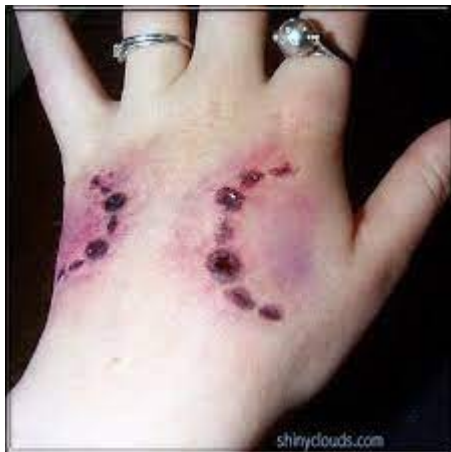Vulnus contuso-lacerum

- Nepravidelné rozeklané okraje, rané choboty,
- Působení tupé síly / tupého předmětu,
- Zhmožděné okraje rány - hojení per secundam pro postupnou nekrózu kožních okrajů
- Na spodině rány neporušené vazivové můstky
- Hematomy okolních měkkých tkání
- Nejčastější typ rány

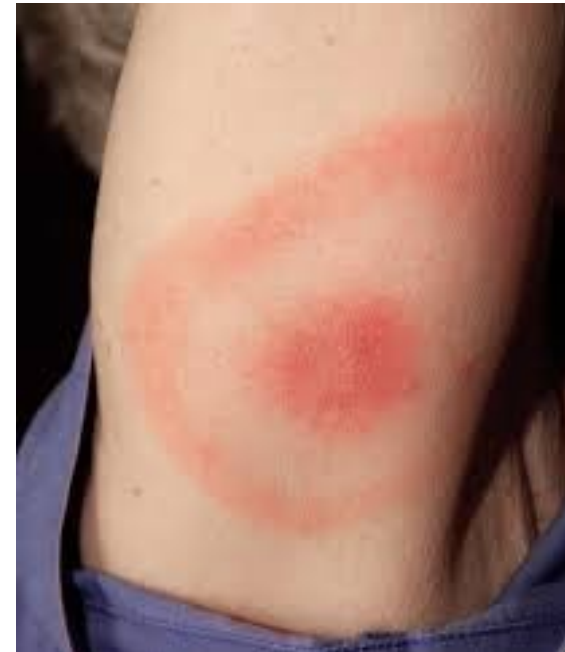
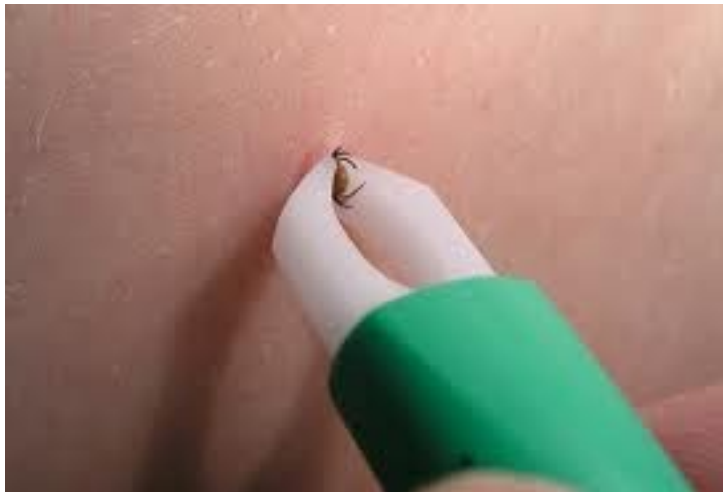
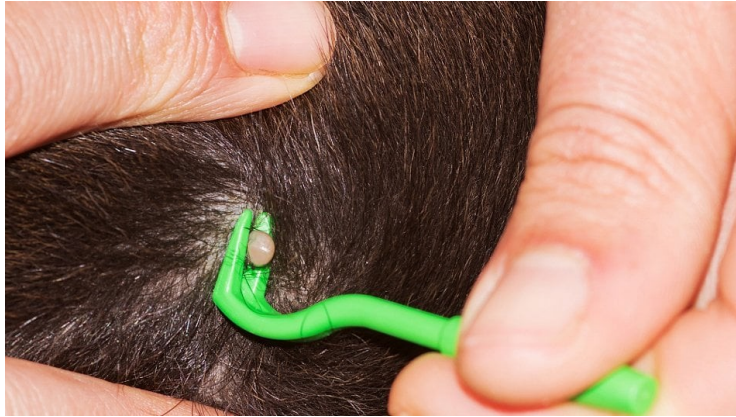Vulnus morsum

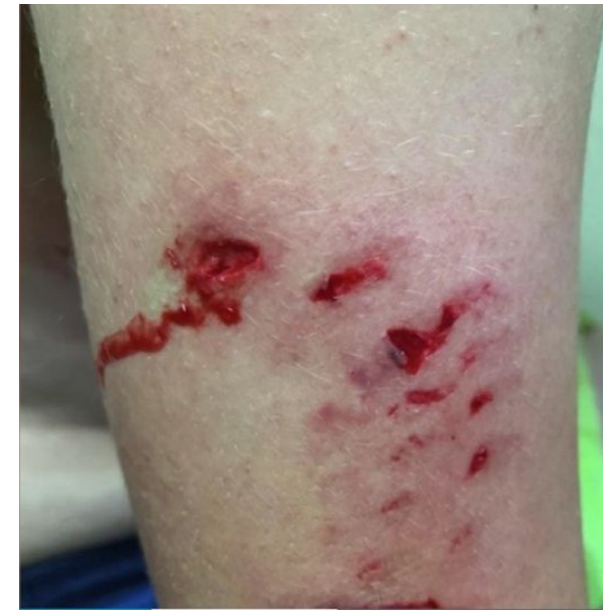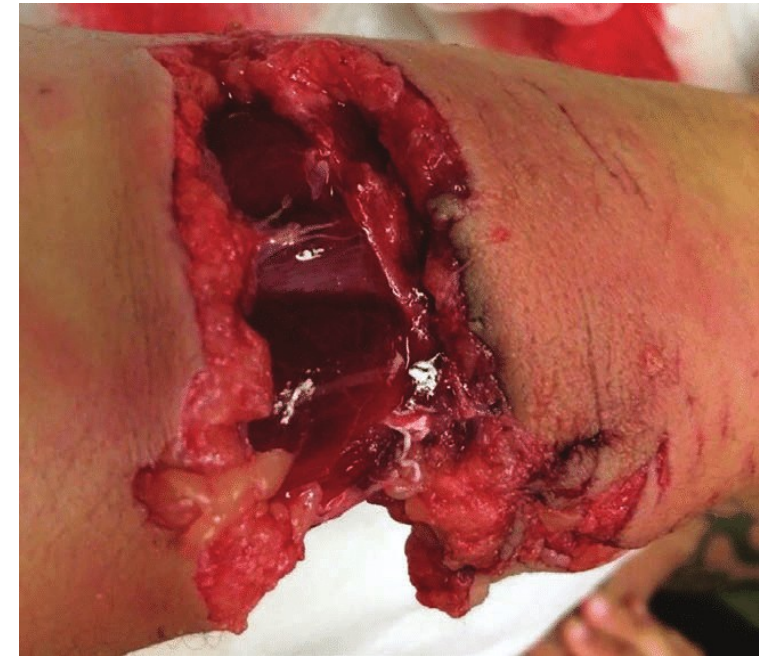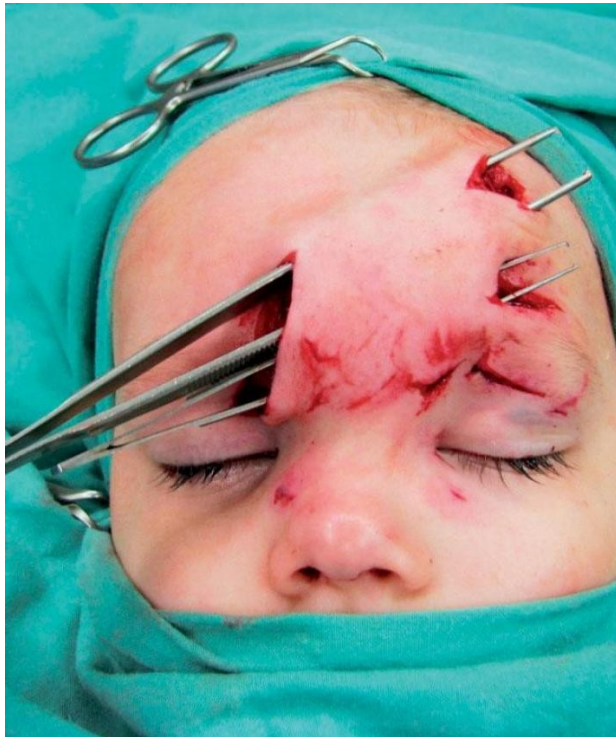- Různá rozsah rány – od odřenin, tržných, tržně zhmožděných ran po amputace
- Pokousání zvířetem, člověkem,
- Primárně infikované
- Rány toxické (had, štír, pavouk)



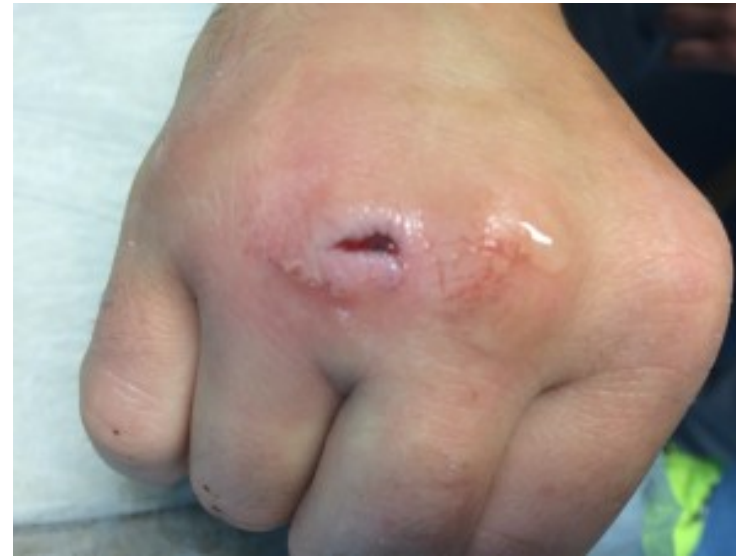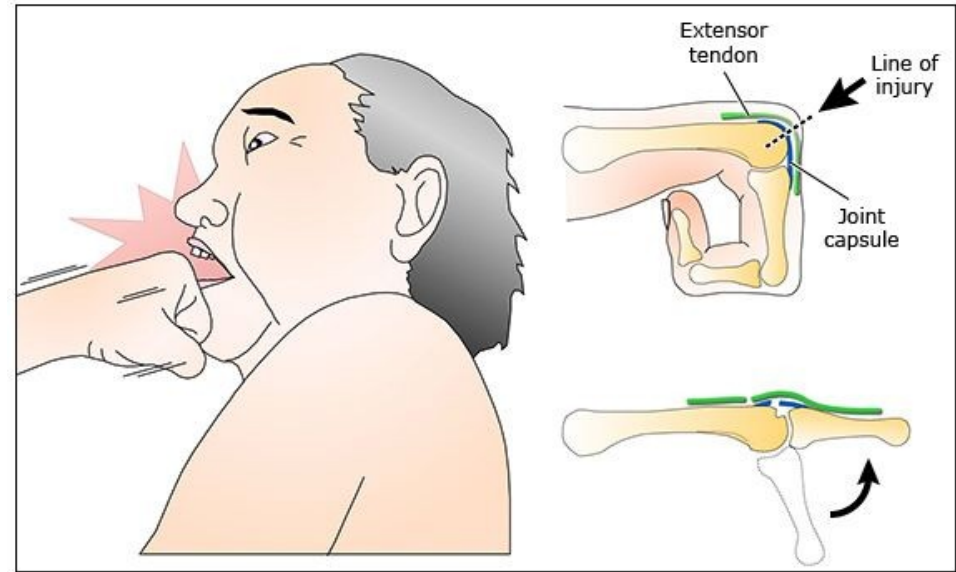
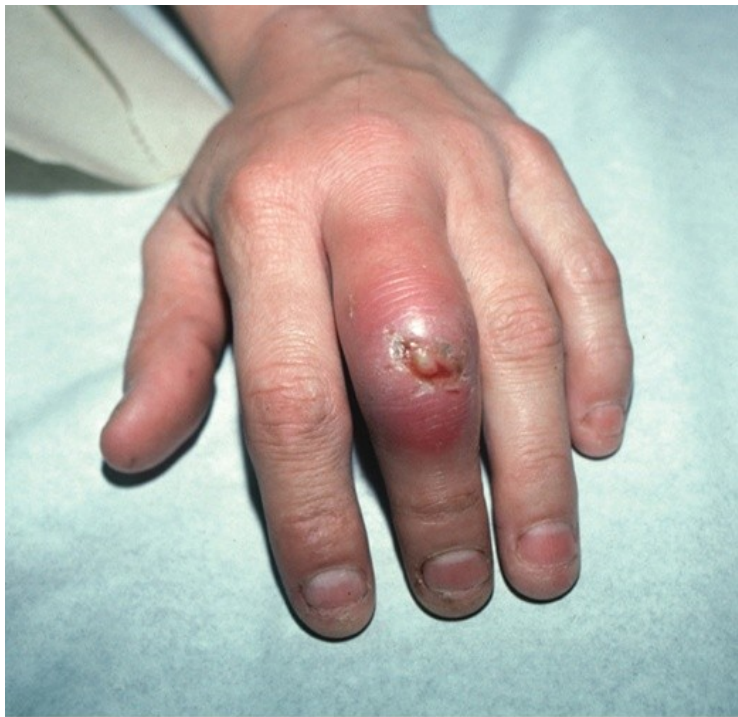- Vulnus morsum insectibus



- Vulnera morsa (zvíře, člověk)

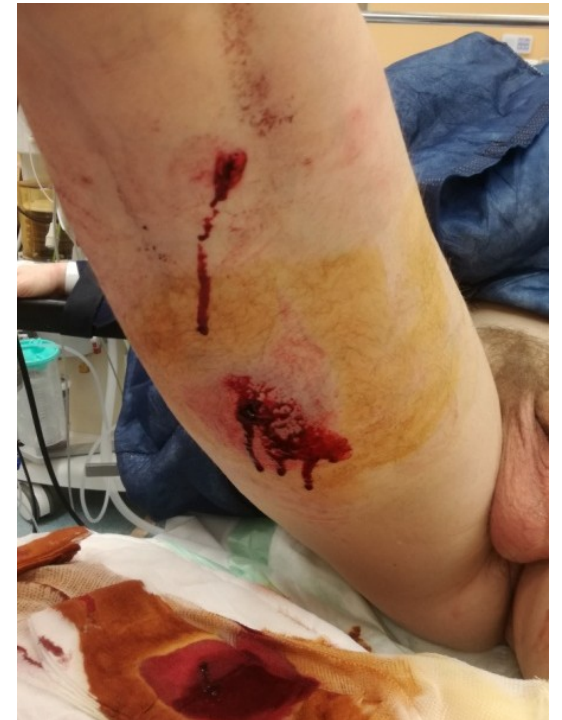
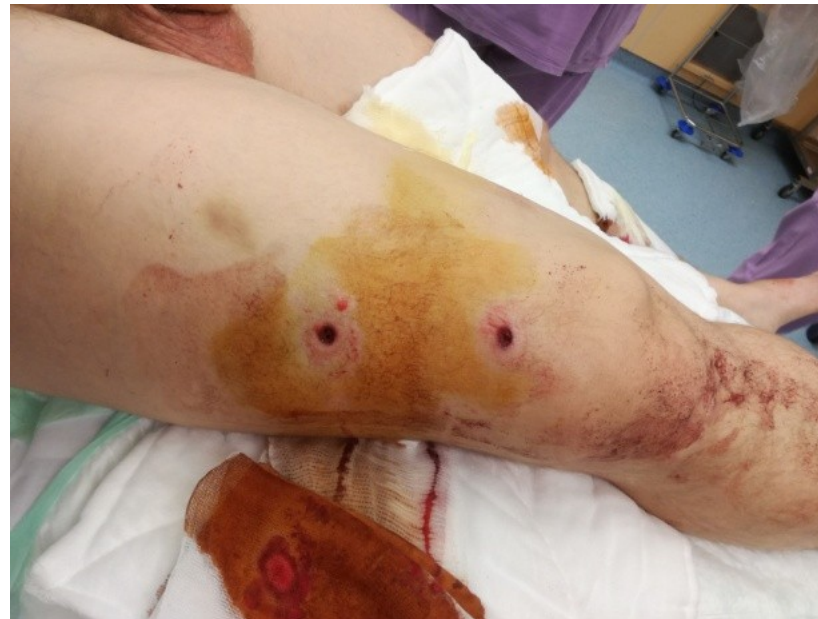
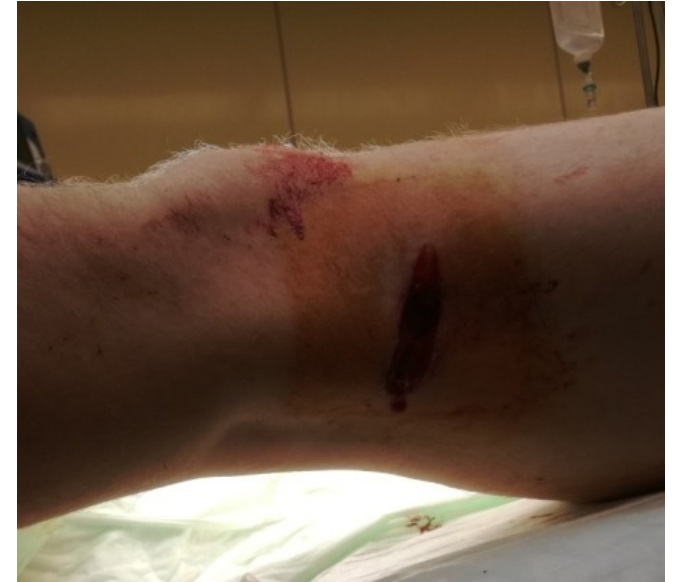- Poranění skusem
- Poranění zavřené pěsti



Vulnus sclopetarium

- Projektilové a střepinové
 - Postřel
 - Zástřel
 - Průstřel
-
- Nízkoenergetické
 - Vysokoenergetické



Classification of gunshot according to velocity



low velocity

- (< 350 m/s)



Intermediate velocity

- (350–600 m/s)

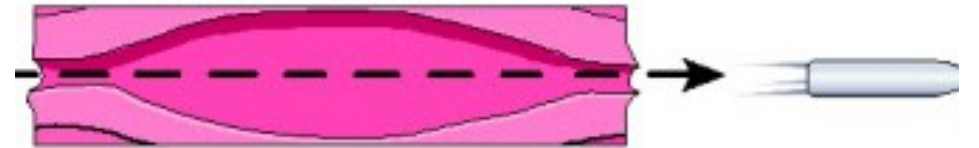


high velocity

- (> 600 m/s)

$$KE = 1/2 MV^2$$

Full Metal Jacket (High Speed)



Hunting Rifle (High Speed)

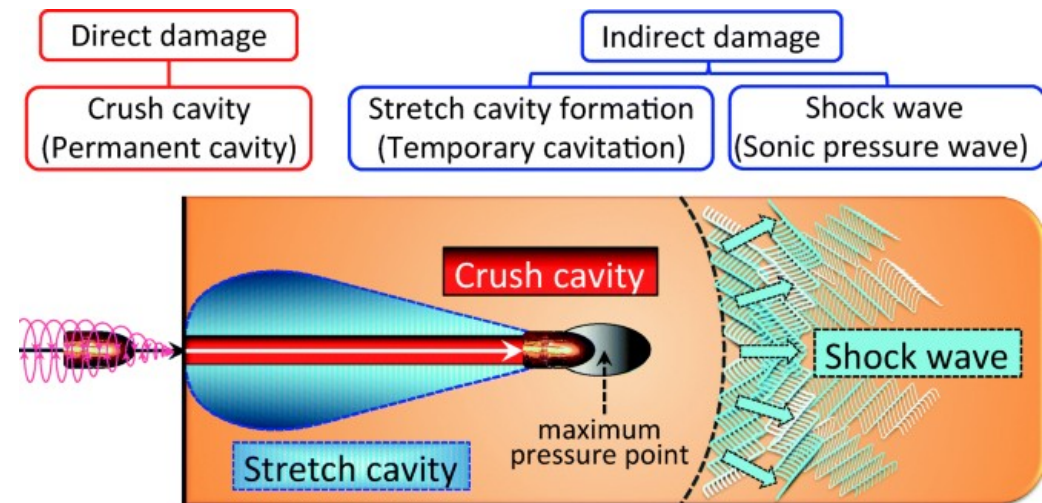
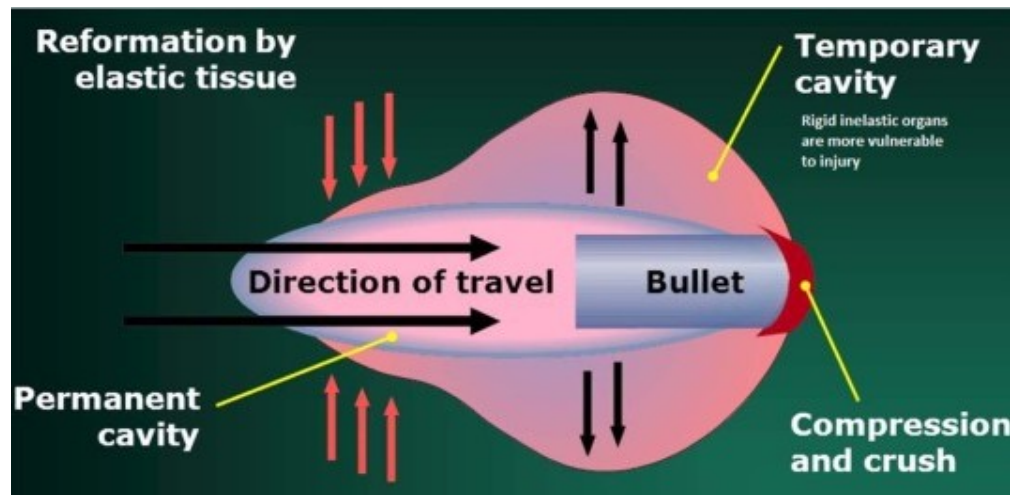


HandGun (Low Speed)

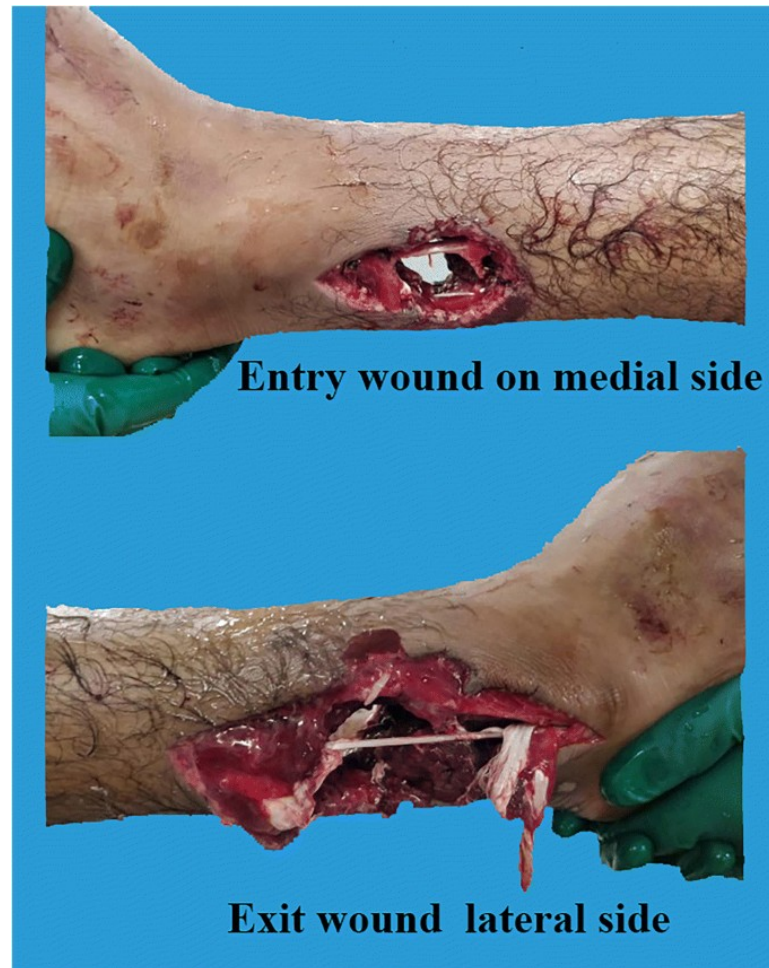
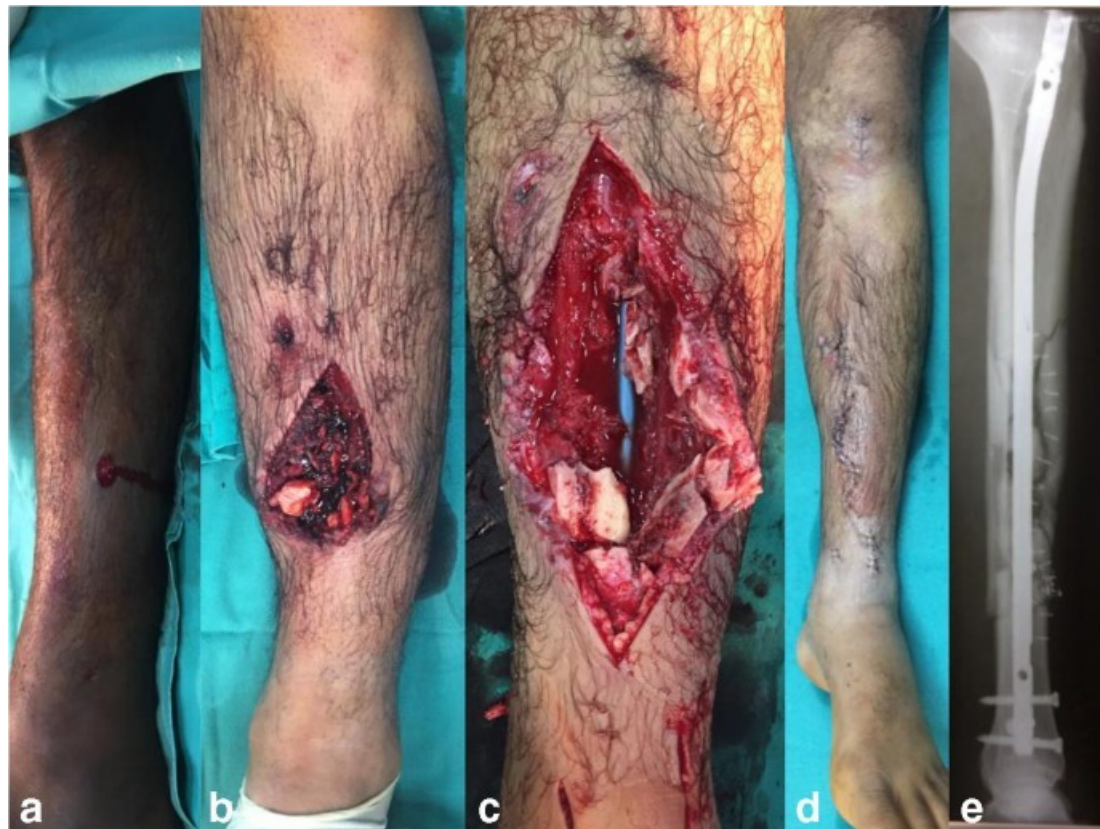
[/shs.vestport.k12.ct.us/forensics/07-inju](http://shs.vestport.k12.ct.us/forensics/07-inju)

- Vlastní střelný kanál – nekrotická tkáň, koagula, znečištění, - prach, oblečení, mikrobiální kontaminace
- Zóna bezprostřední nekrózy - okolí střelného kanálu - kontuzní, ischemická, prokrváčená tkáň, podléhá časně nekróze
- Zóna molekulárního otřesu – kinetika střely – hematomy, trombóza kapilár, nervová poškození, zlomeniny, traumatický otok,

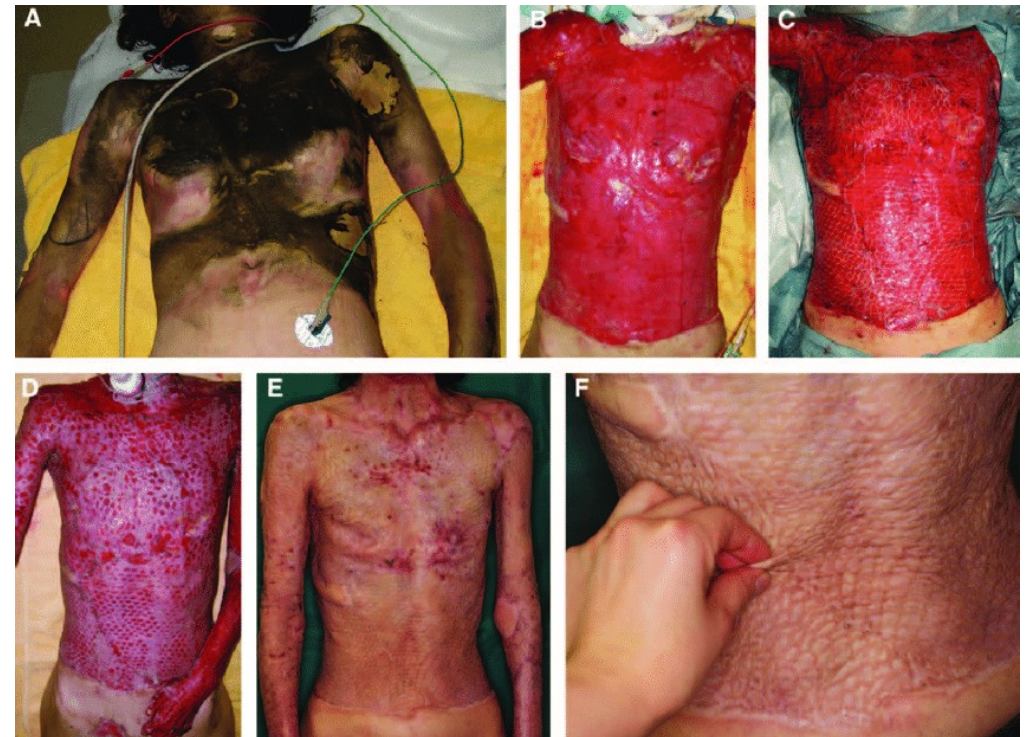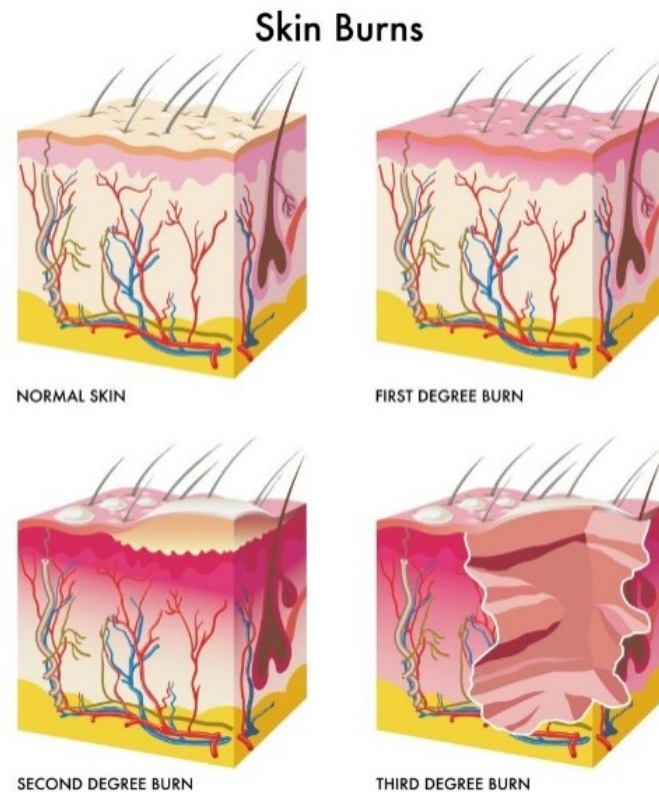


- Střelná poranění



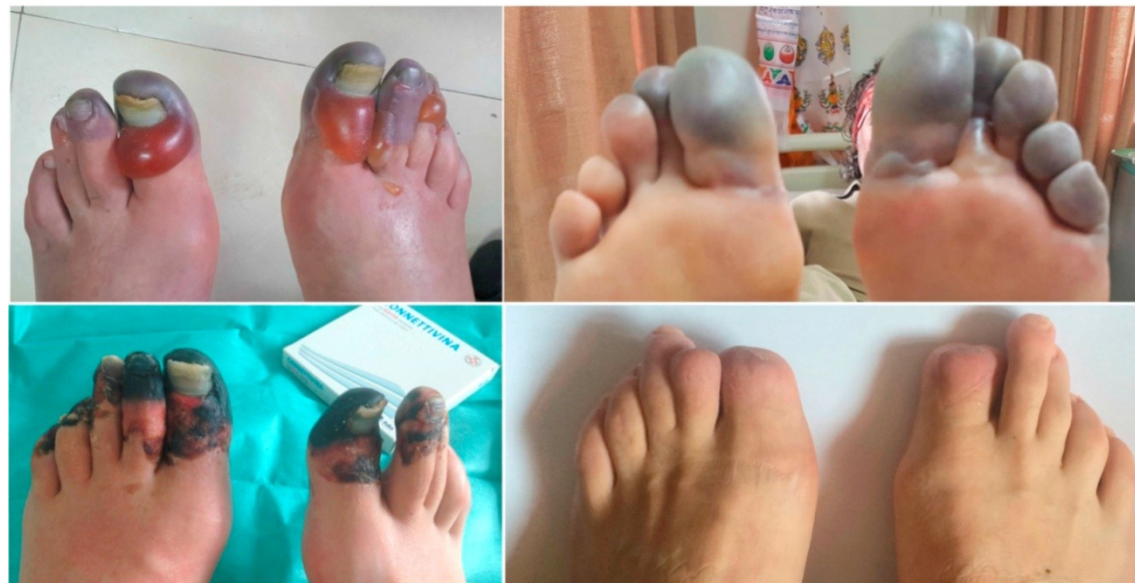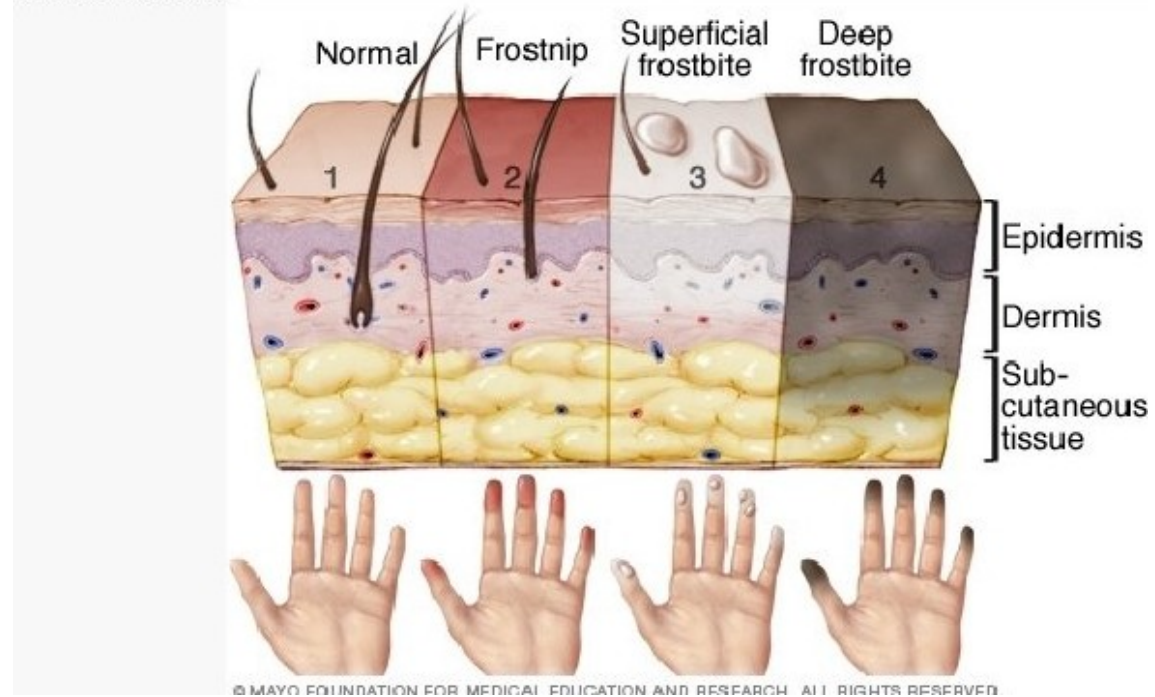
Combustio/congelatio/causoma popáleniny/omrzliny

- Poranění kožního krytu působením nadprahové / podprahové tepelné energie
- Chemických látek – kyseliny, louhy, oxidační činidla
- Radiace



frostbite

- Omrzliny



- **Korozivní poranění – poleptání**
- Žíravé látky (kyseliny, louhy, peroxidy, zpuchýřující látky)
- Kolikvační x suchá nekróza

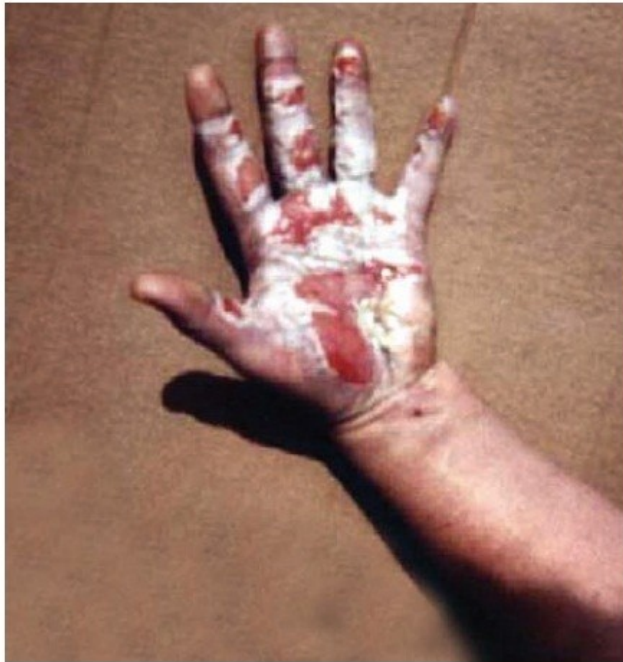
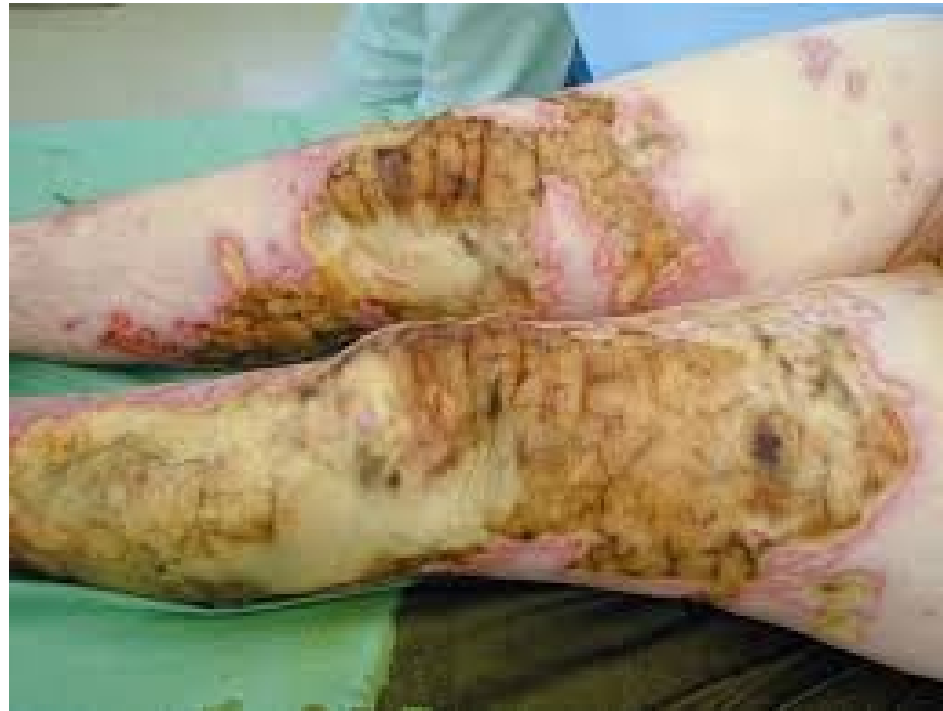
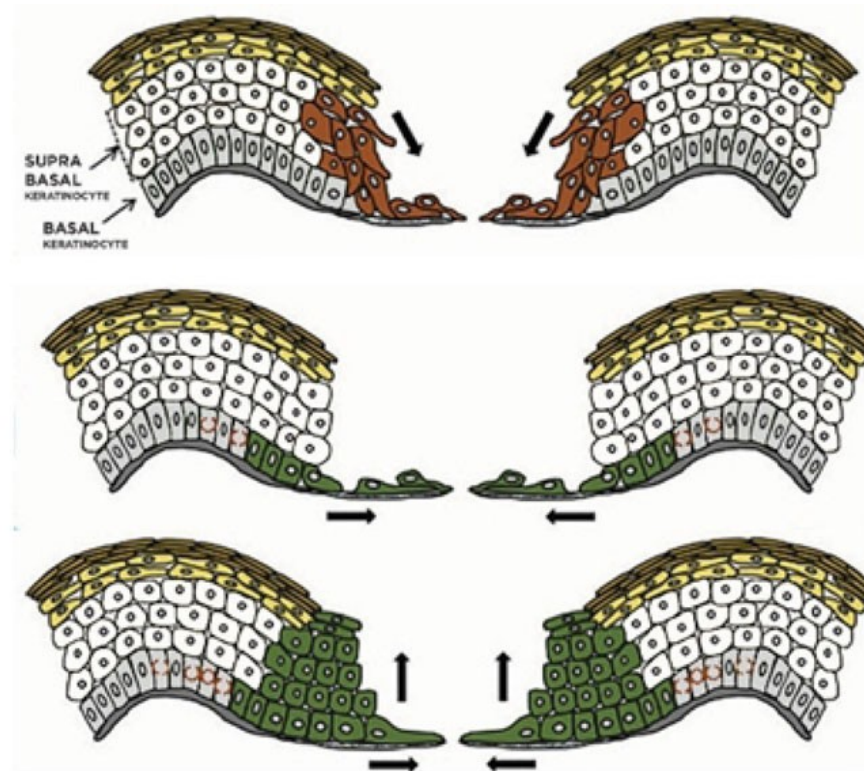
Fig 5.8: Hydrofluoric acid burn



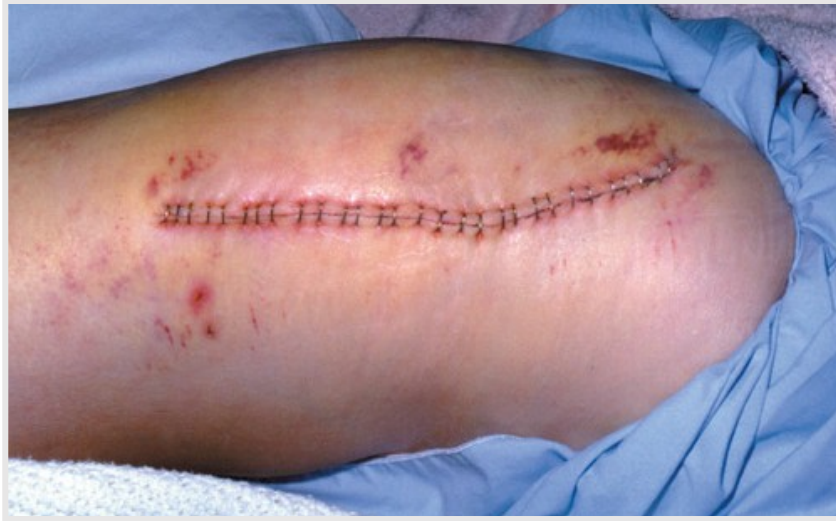Hojení rány

- Hojení - proces náhrady poškozených buněk a mezibuněčné hmoty
- Regenerace – morfologicky a funkčně rovnocenná tkáň (kost, epitel)
- Reparace – náhrada funkčně a morfologicky méněcennou tkání – tvorba jizvy – kůže
- Hojení epitelizací, primární a sekundární hojení
- Lokální a celkové faktory

- **Epitelizace** – hojení exkoriací přerůstem epitelu z okolních kožních okrajů

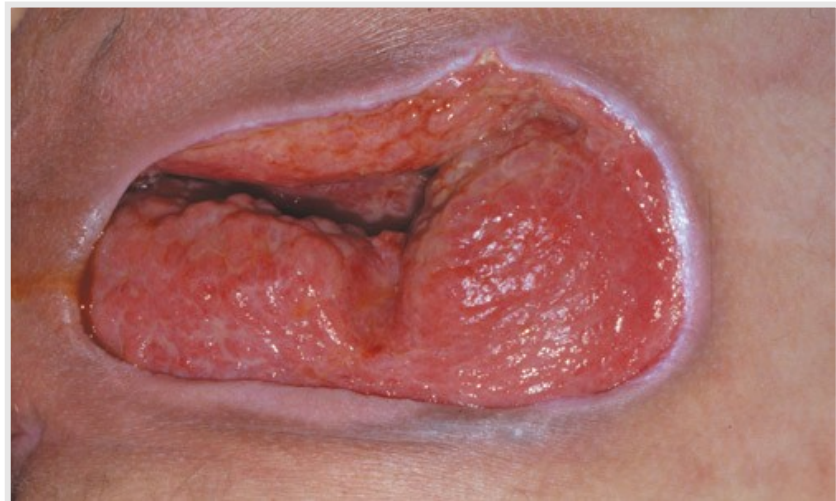

- Hojení rány v celé tloušťce – epidermis, dermis, hluboké struktury
- **Primární hojení**
 - Sanatio per primam intentionem
 - Chirurgické rány s adaptovanými okraji, rány čisté, neinfikované
- **Sekundární hojení**
 - Sanatio per secundam intentionem
 - Rány se vzdálenými okraji, rány komplikované rozpadem při infekci



Primární hojení

- Rychlý proces hojení
- Minimální ztráta tkáně, tvorba jizvy
- Zahojeno během 10-14 dní



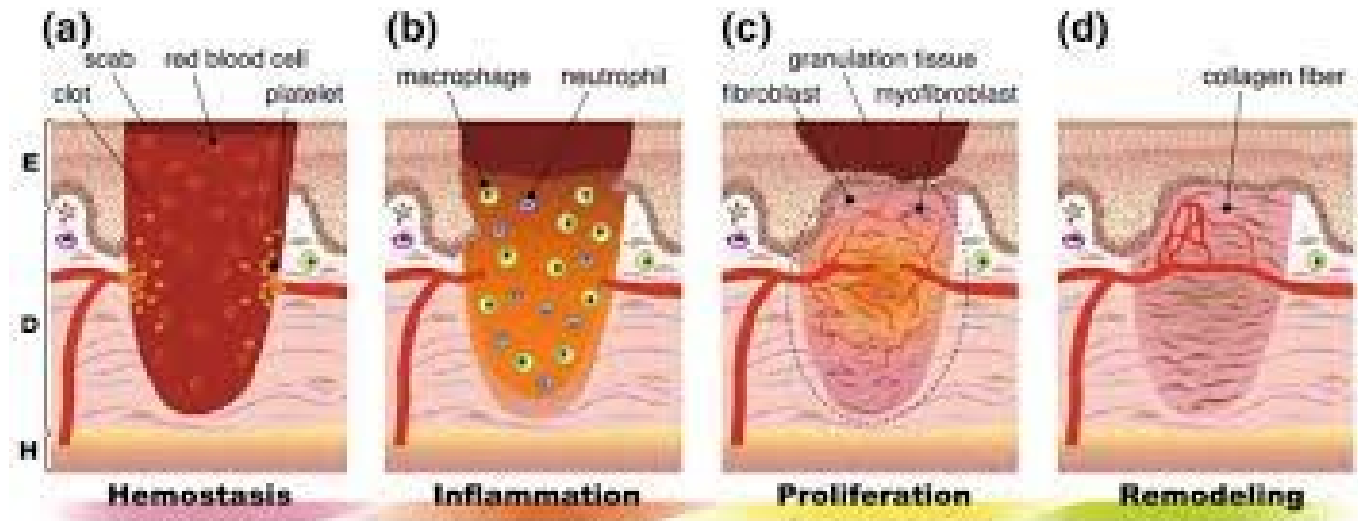
Sekundární hojení

- Rána se ztrátou tkáně
- Delší čas hojení
- Stálé riziko infekce
- Zjizvení

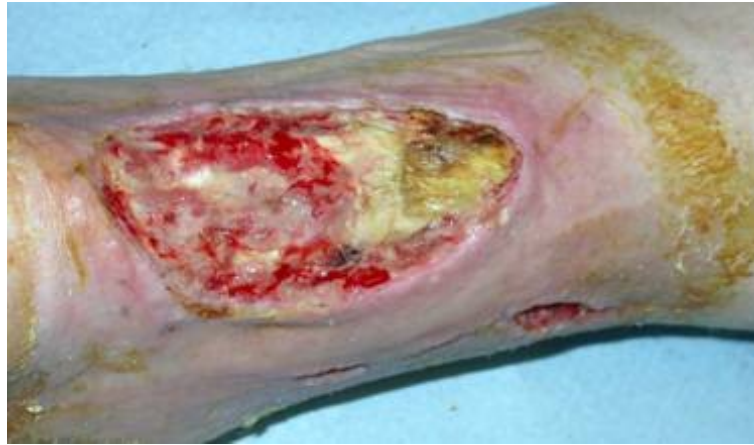Fáze hojení

4 fáze

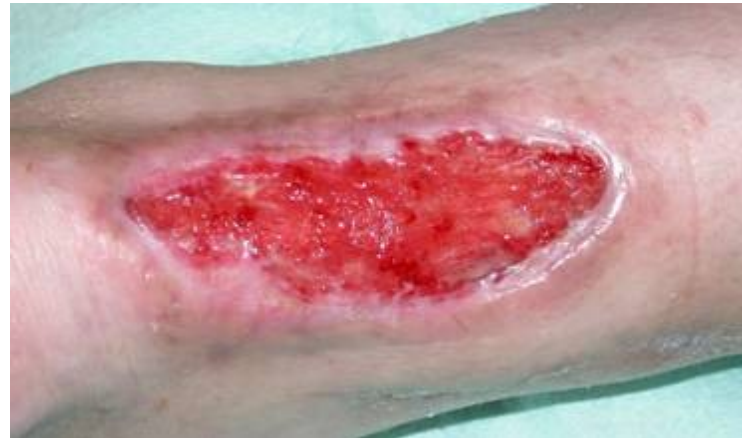- Hemostáza - trombocyty
 - Zánětlivá f.
 - Proliferativní (fibroblastická) f.
 - Remodelační
-
- Navzájem přechází
 - Sekundární hojení více vyjádřené jednotlivé fáze



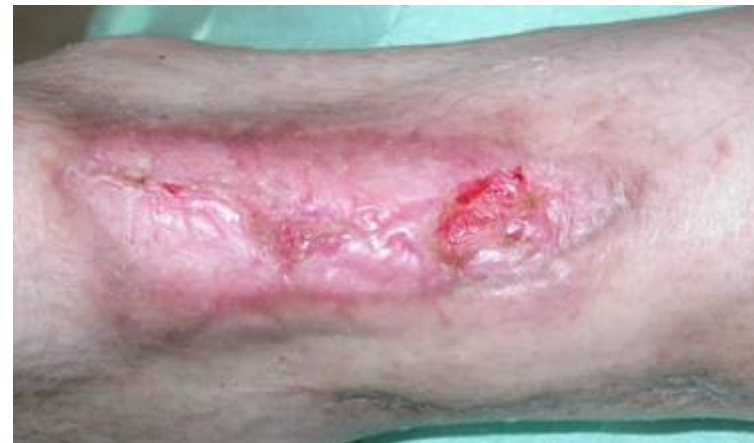- Zánětlivá



- Proliferační

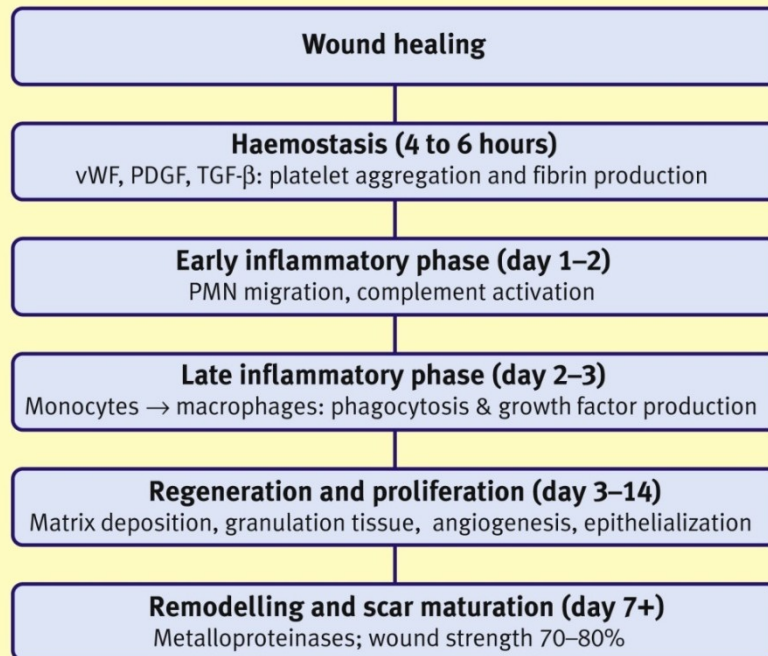


- Remodelační (dozrávání)



- proliferační f. – granulační tkáň – fibroblasty, kolagen č.III, fibronectin, epitelizace z okrajů – 1mm/D, max. dosah 3 cm, kontrakce myofibroblasty – hl. sekundární hojení.
- Remodelace - > 3T, granulační tkáň na vazivo, kolagen III -> kolagen I

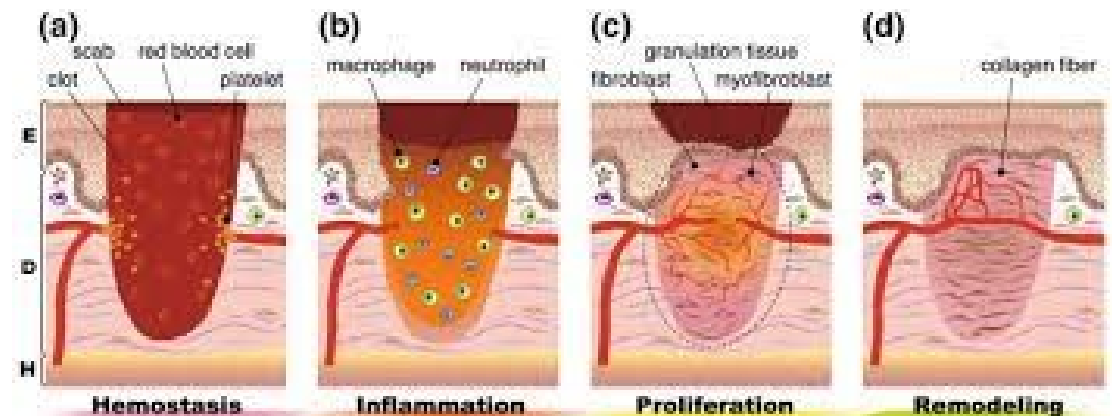
Summary of the phases of wound healing



PDGF, platelet-derived growth factor; PMN, polymorphonuclear leukocyte; TGF, transforming growth factor; vWF, von-Willebrand factor.

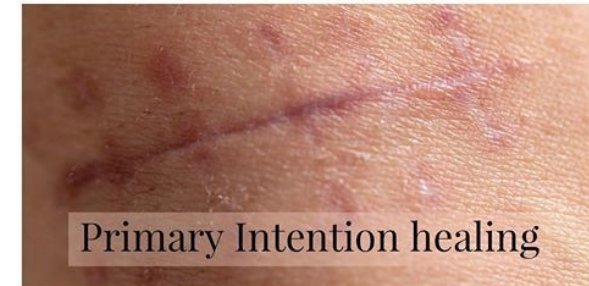
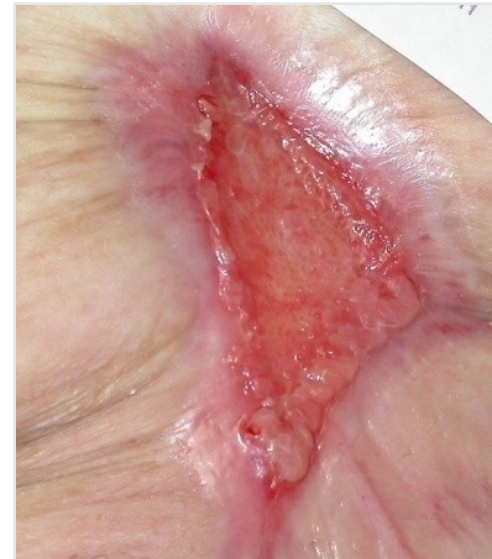
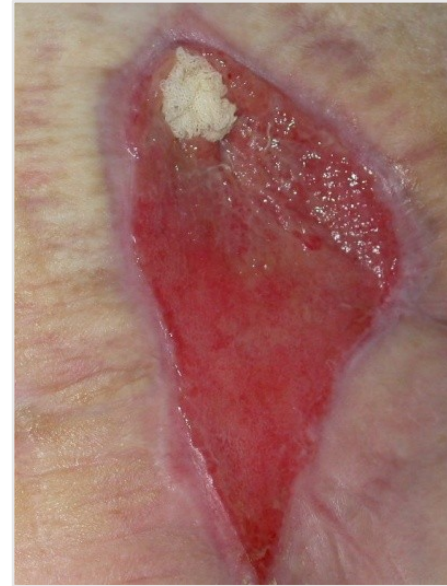Fibroblasty nahradzajú poškodené tkanivo granulačným.

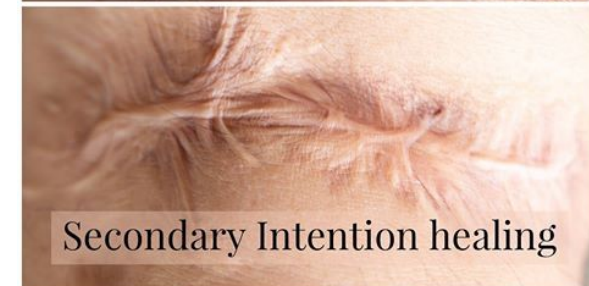


Kontrakce rány

- Myofibroblasty jsou speciálním typem vazivových buněk s vlastnostmi svalových buněk
- Myofibroblasty tlačí okraje rány blíž k sobě aby epitelizace mohla probíhat mnohem rychleji



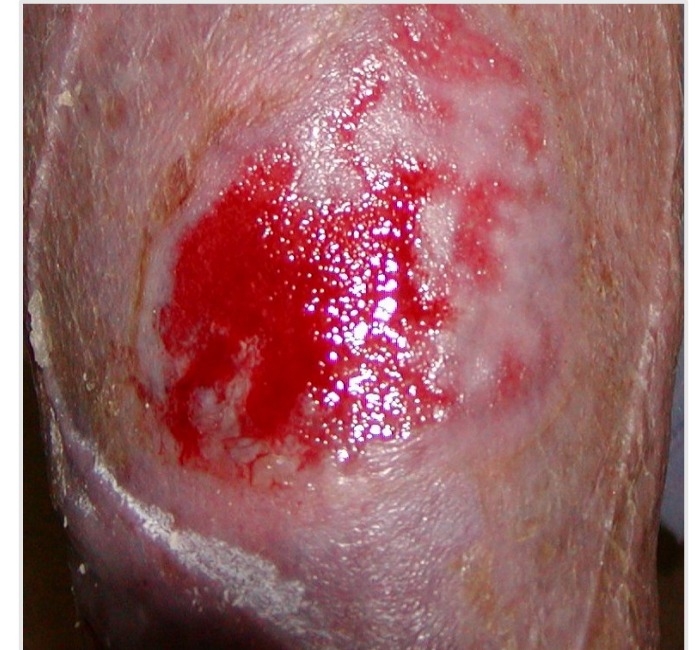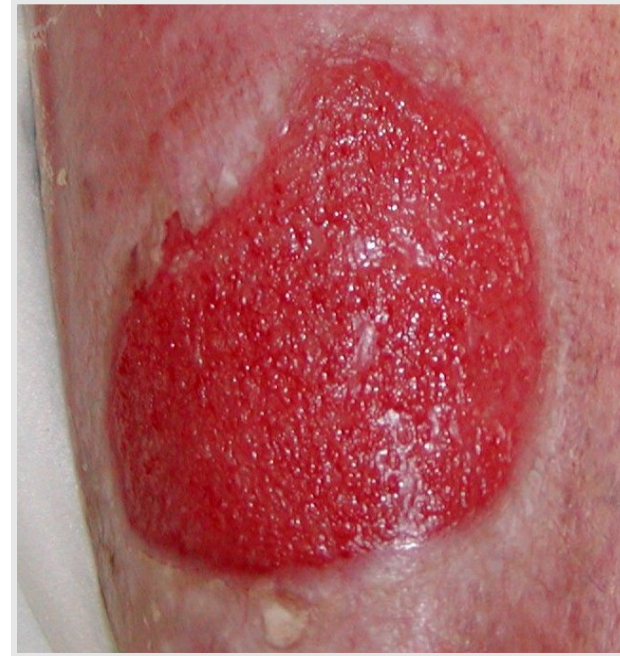Primary Intention healing



Secondary Intention healing

Epitelizace

- Konečná fáze uzavření rány
- U okrajů rány a vlasových folikul se množí keratinocyty
- Buňky migrují přes nově zformovaný granulační povrch



Faktory ovlivňující hojení

1. Celkové:

- Věk
- Stav výživy – bílkoviny, vitamíny
- Přidružená onemocnění – chronická
- Medikace – kortikoidy, cytostatika ...
- Imunosupresivní stavy
- Anemie, leukopenie

1. Lokální:

- Infekce
- Hematom, serom
- Nedostatečná imobilizace
- Špatná operační technika
- Otok a porucha prokrvení
- Dehiscence, ruptura
- Cizí tělesa

NUTRITIONAL SUPPORT FOR WOUND HEALING

INFLAMMATORY PHASE

VITAMIN A | 25000IU per day

Enhances early immune response.

BROMELAIN | 500-1000mg per day

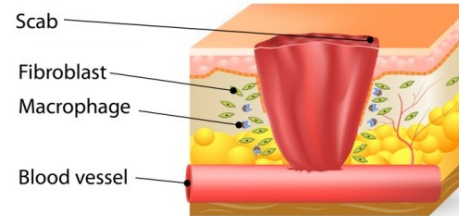
Prevents prolonged inflammatory phase.

PROTEIN | At least 0.8g/kg of body weight

Prevents prolonging inflammatory phase.

VITAMIN C | 1-2g per day

Optimizes immune response.



PROLIFERATIVE PHASE

VITAMIN C | 1-2g per day

Necessary for collagen synthesis.

GLUCOSAMINE | 1500mg per day

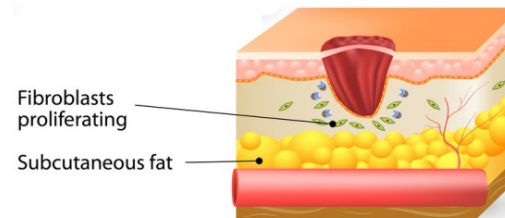
Enhances hyaluronic acid production.

VITAMIN A | 25000IU per day

Supports epithelial cell differentiation.

ZINC | 15-30mg per day

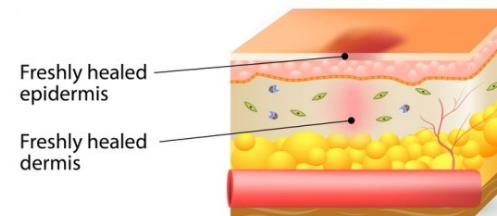
Helps cells proliferate and protein synthesis.



REMODELING PHASE

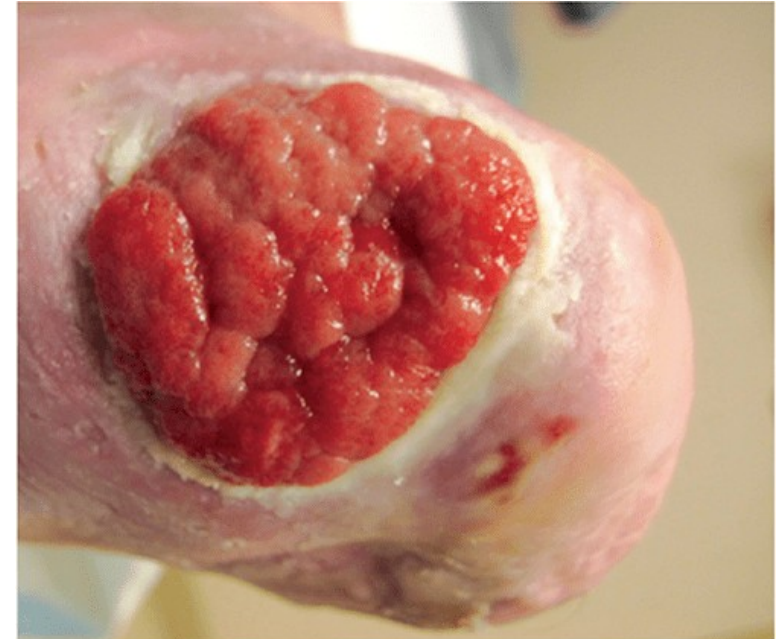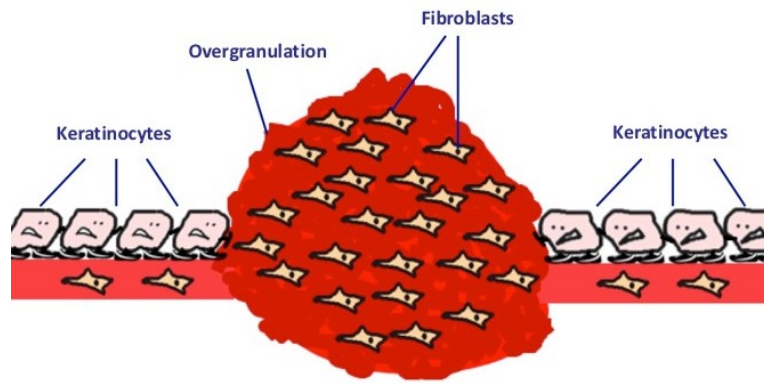
PROTEIN | At least 0.8g/kg of body weight

Inadequate protein intake can prolong inflammation and increase susceptibility to infection.



Poruchy hojení rány

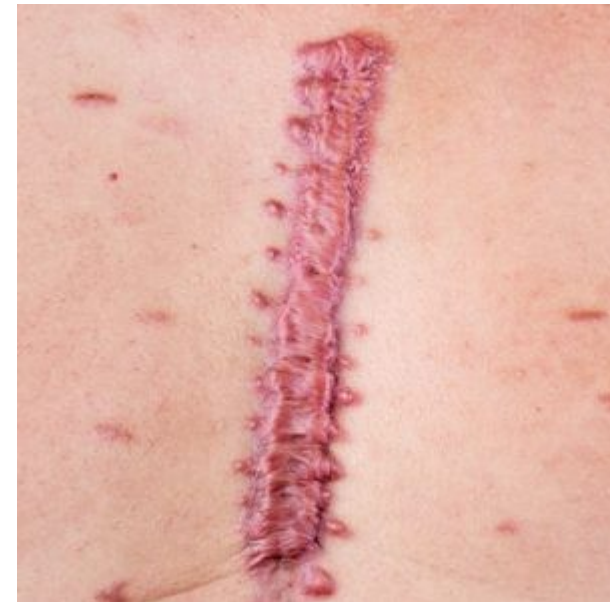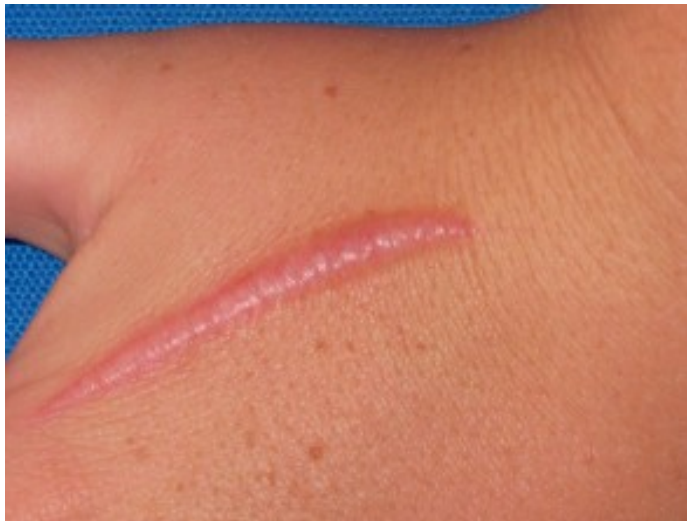- **Hypergranulace – caro luxurians**
- Nadbytečný přerůst křehké granulační tkáně v ráně (reakce na traumatizaci) – vystupuje nad povrch kůže, neumožňuje epitelizaci



Source: Rose L. Hamm: *Text and Atlas of Wound Diagnosis and Treatment*, 2e
Copyright © McGraw-Hill Education. All rights reserved.

- **Hypertrofická jizva**

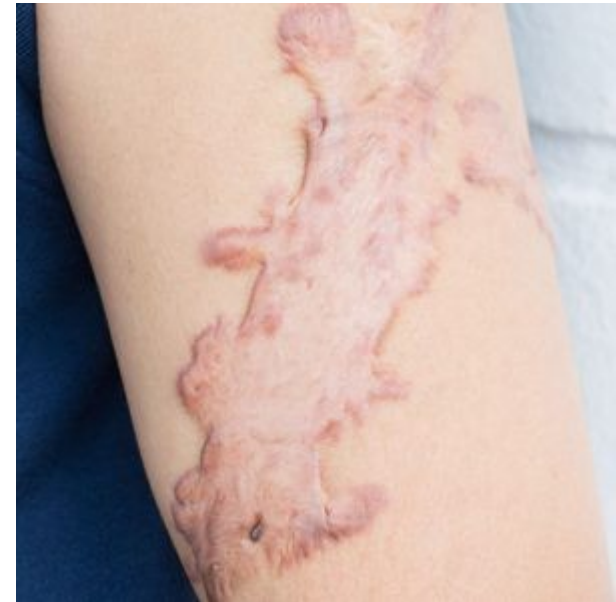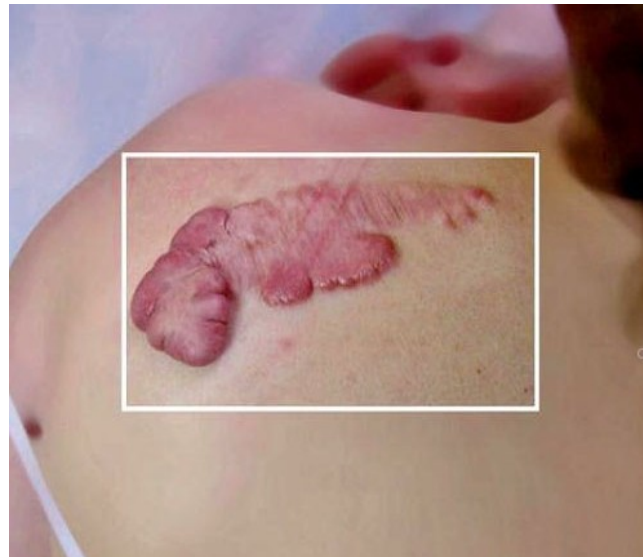- Nadprodukce kolagenu, (rána pod napětím, s infektem, mladí jedinci, popáleniny)
- ohraničená na původní ránu , do cca 4 mm nad povrch okolní kůže, z počátku hyperemická, zarudlá, během několika měsíců až 2 roků v rámci remodelace bledne a zmenšuje se



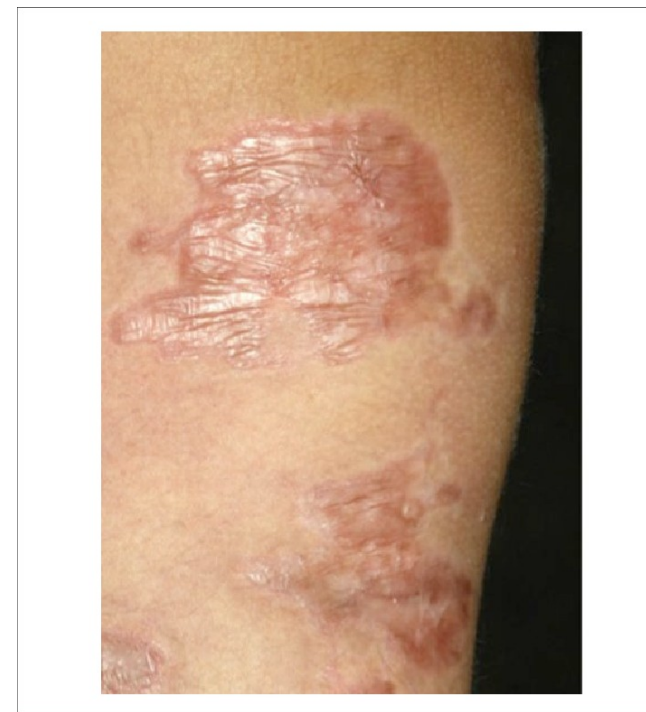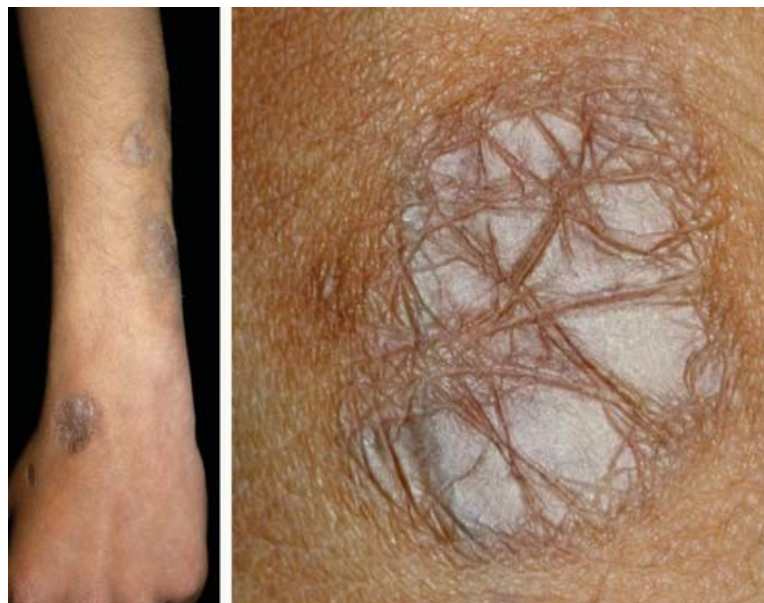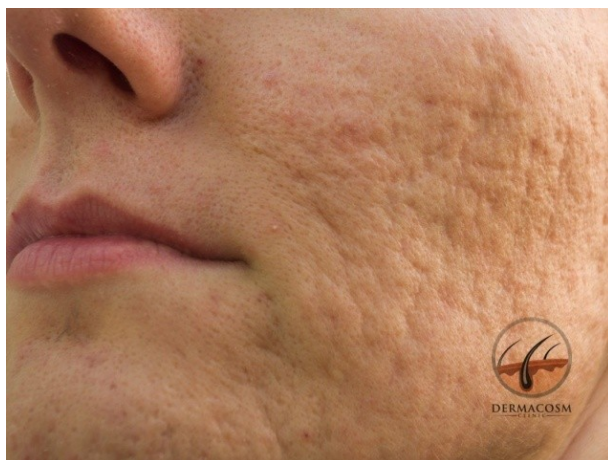- **Keloidní jizva**

- Nadprodukce kolagenu, mimo hranice původní jizvy, nejčastěji mezi 10-30 lety, etnická predispozice – vyšší pigmentace, bolestivé, > 4mm nad povrch, svědivé, různá, často vyšší pigmentace

- Hrudník, ramena



- **Atrofická jizva**
- Nedostatečná produkce granulační tkáně a kolagenu, pod povrchem okolní kůže
- Akné, spalničky, DM



Chirurgické ošetření rány

- Chirurgické ošetření rána – definitivní ošetření
- Vhodné podmínky a vybavení
- Za aseptických kautel

- Šetření rány TRES

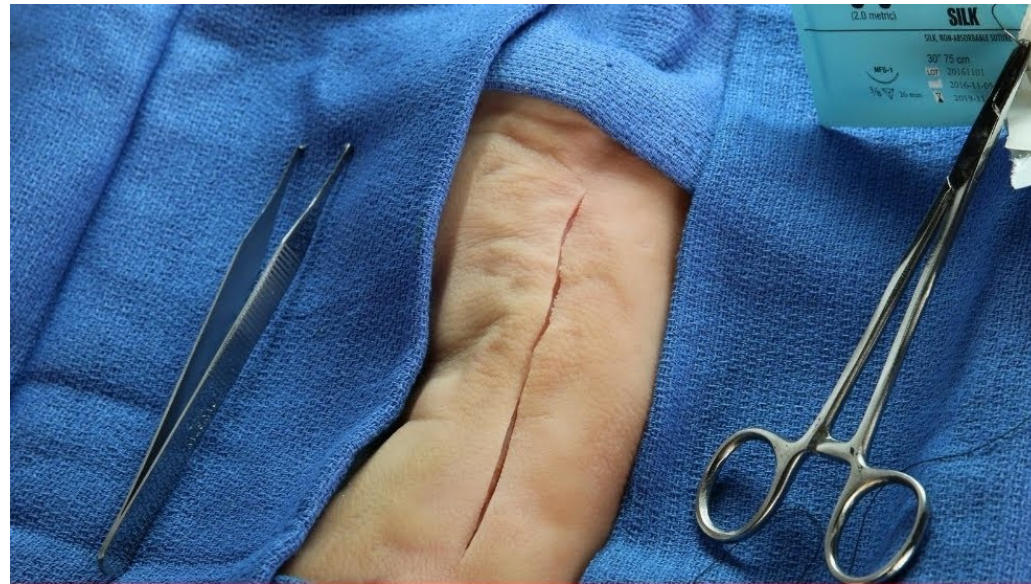
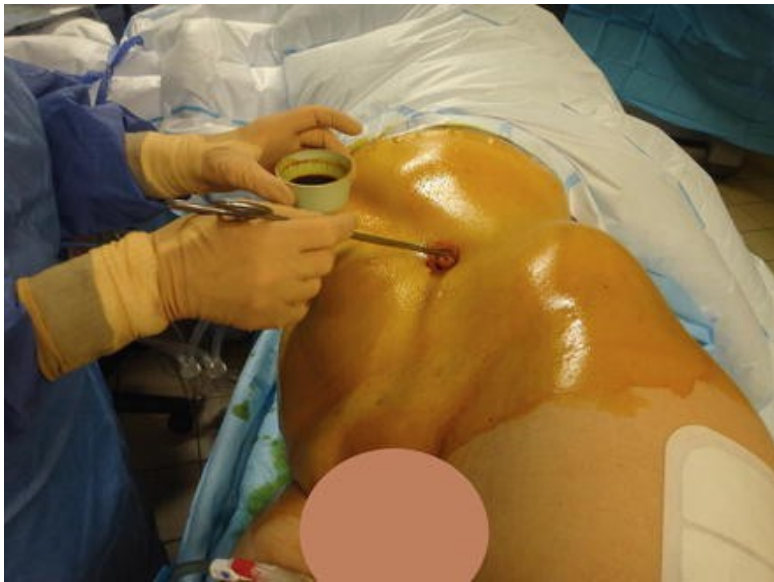- **Toaleta** - vyčištění okolí a rány
- **Revize** - chirurgické zhodnocení rány a stavu tkání a přidružených poranění
- **Excize** - debridement nekrotických, avitálních tkání a cizích těles
- **Sutura** - sešití rány

Chirurgické ošetření rány

- Ambulantní
- Na sále
- Sejmutí dočasného krytí
- Antisepse okolí rány a rány, při větším znečištění - vysprchování, vyčištění sterilním kartáčem
- LA / CA
- Sterilní zarouškování

Chirurgické ošetření rány

- Toaleta rány
- Antiseptise a asepse – rouškování rány



Chirurgické ošetření rány

Revize rány

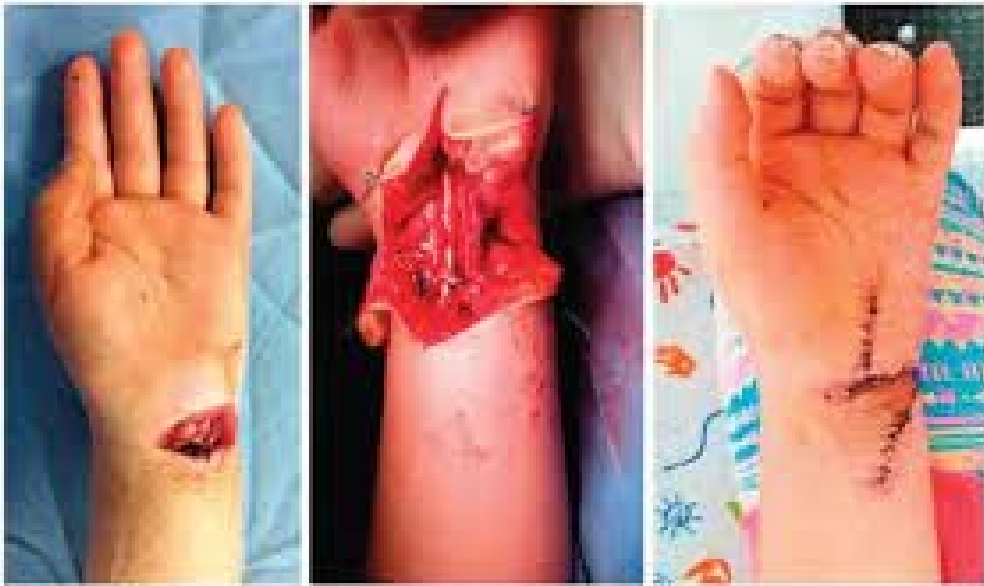- Od povrchu do hloubky
- Okraje, podkoží
- Pátrání po poranění fascie, svalu, NC svazku, poškození kosti, penetrace do dutin

- V případě potřeby rozšíření rány k dostatečné revizi

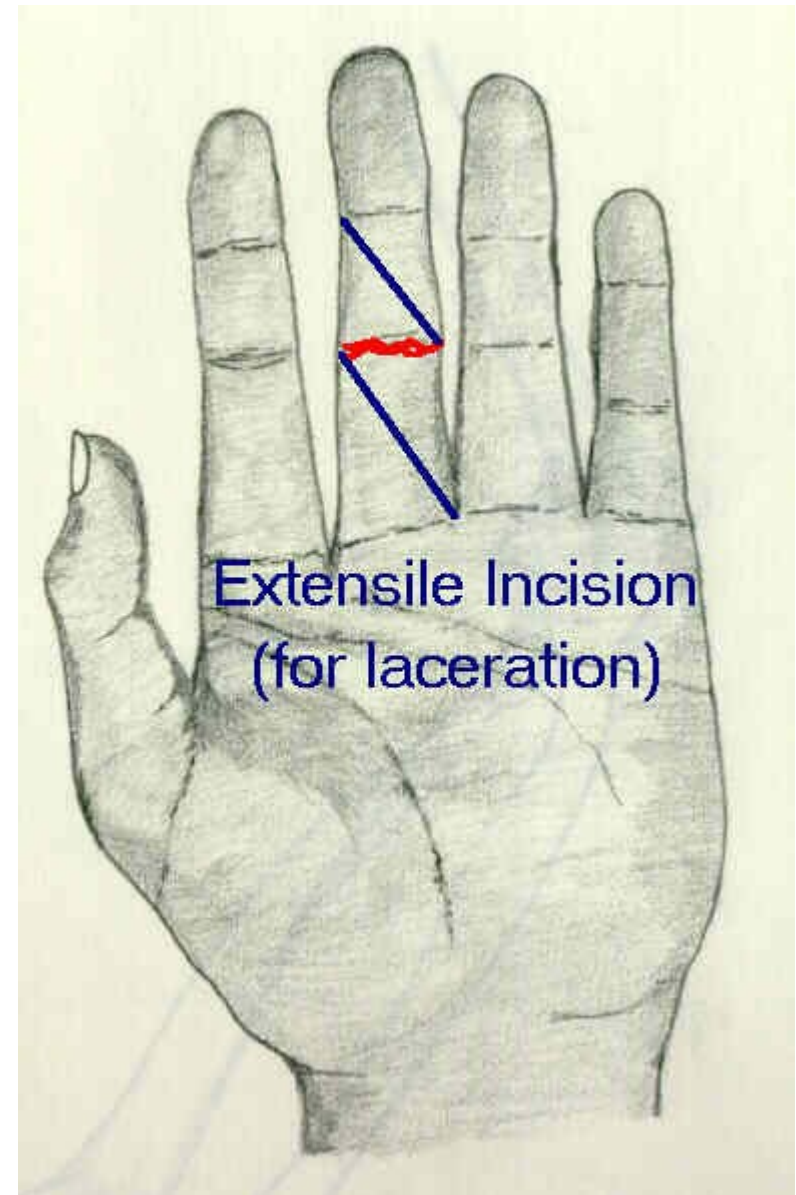
- Ošetření přidružených poranění

Chirurgické ošetření rány

- Rozšíření rány



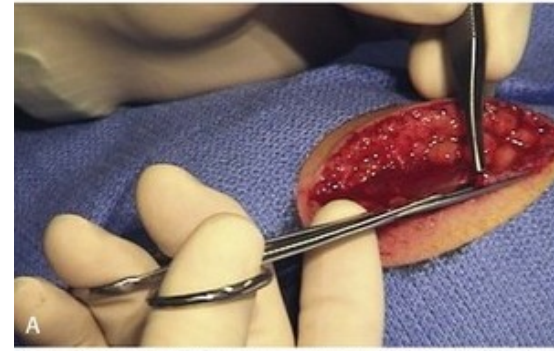Ceferic repair of the artery, nerve and injured flexors. Right clinical result at 15-days.



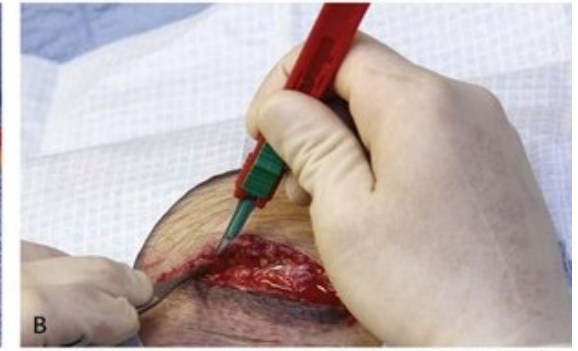Chirurgické ošetření rány

- **Excize rány** – při rozsáhlých kontuzních okrajích, avitálních tkáních, znečištění, zlepšení adaptace kožních okrajů
- Nekrektomie
- Debridement

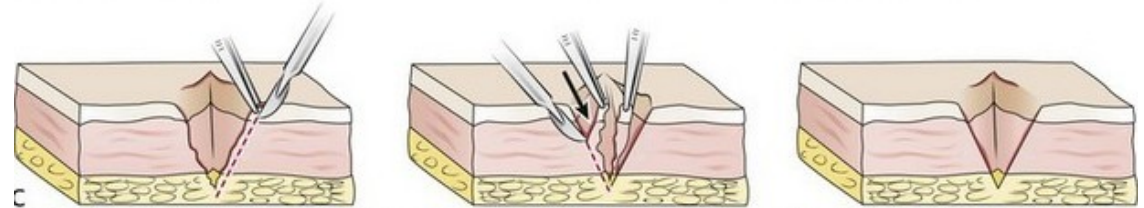
WOUND DÉBRIDEMENT



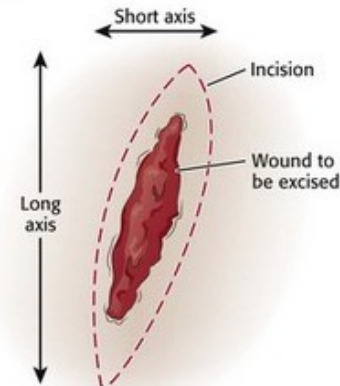
A Sharp débridement is the best way to remove devitalized tissue and create a more cosmetic result. Here, the wound edges are trimmed with iris scissors.



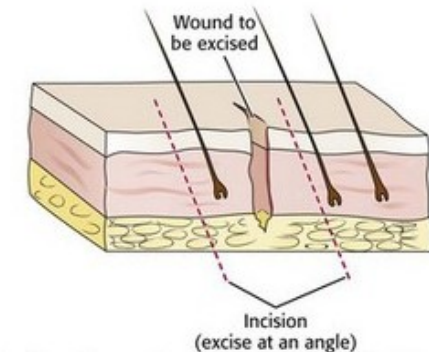
B A scalpel can also be used. Alternatively, the skin is first sharply incised with a scalpel for a clean edge, and then the rest of the subcutaneous tissue is removed with scissors.



C Excision is the most effective type of débridement because it converts a contaminated wound into a clean one. The entire wound may be excised if no important structures (such as tendons or nerves) are present. Grossly contaminated wounds may be excised and sutured primarily.



D The long axis of an excision around a wound should be three to four times as great as the short axis.



E Excision through an eyebrow. Use an angled incision to remove tissue in the eyebrow, thus avoiding further injury to hair follicles.

Chirurgické ošetření rány

- Excize,
- Mechanický debridement

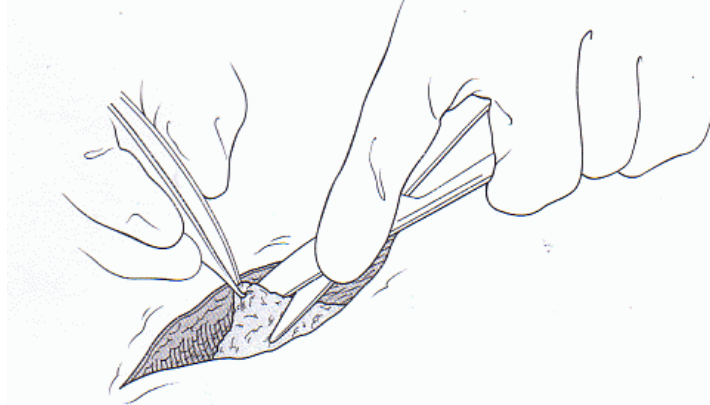


Figure 9-4 Technique to débride deep dermis and superficial fascia (subcutaneous fat).

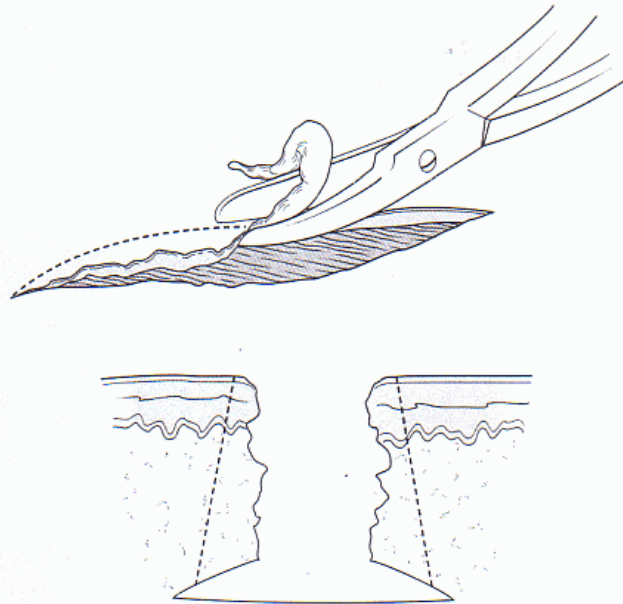
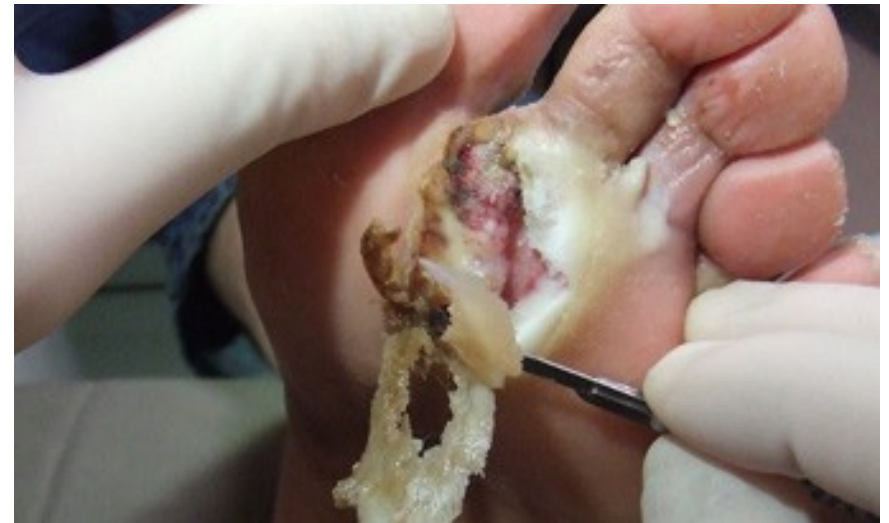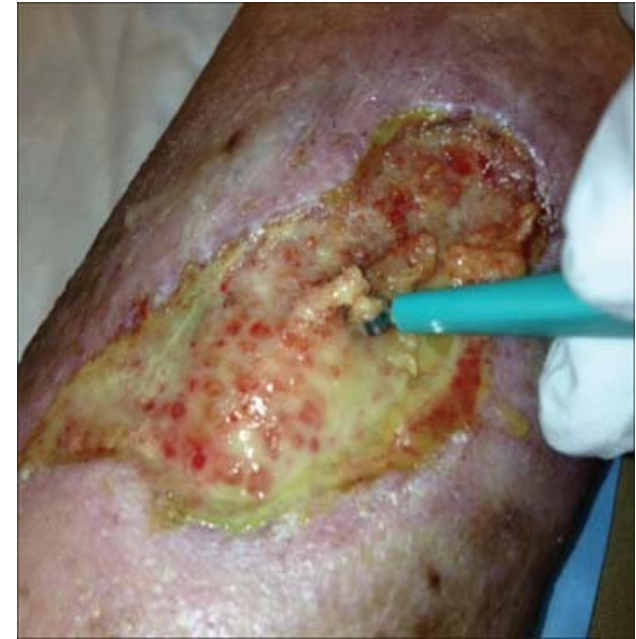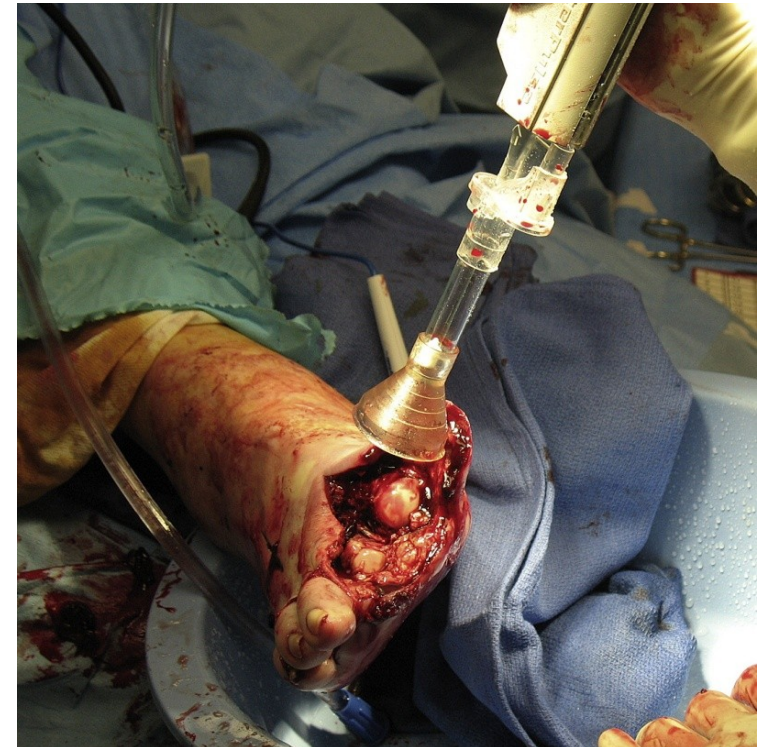
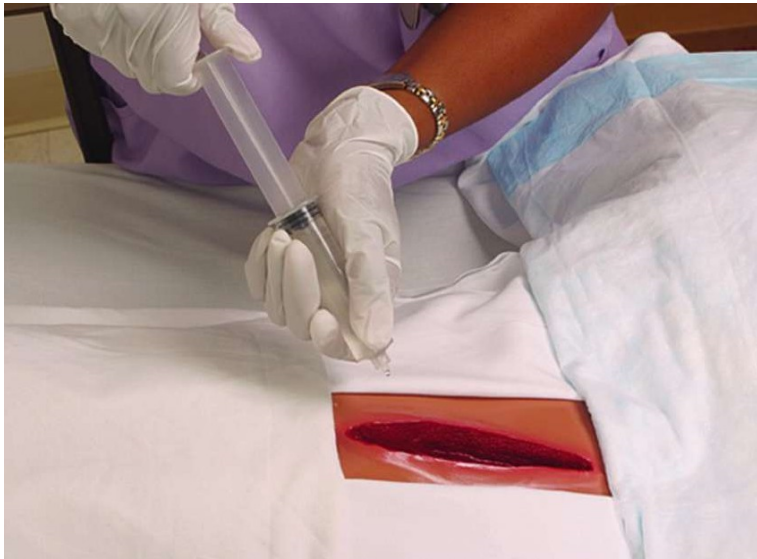


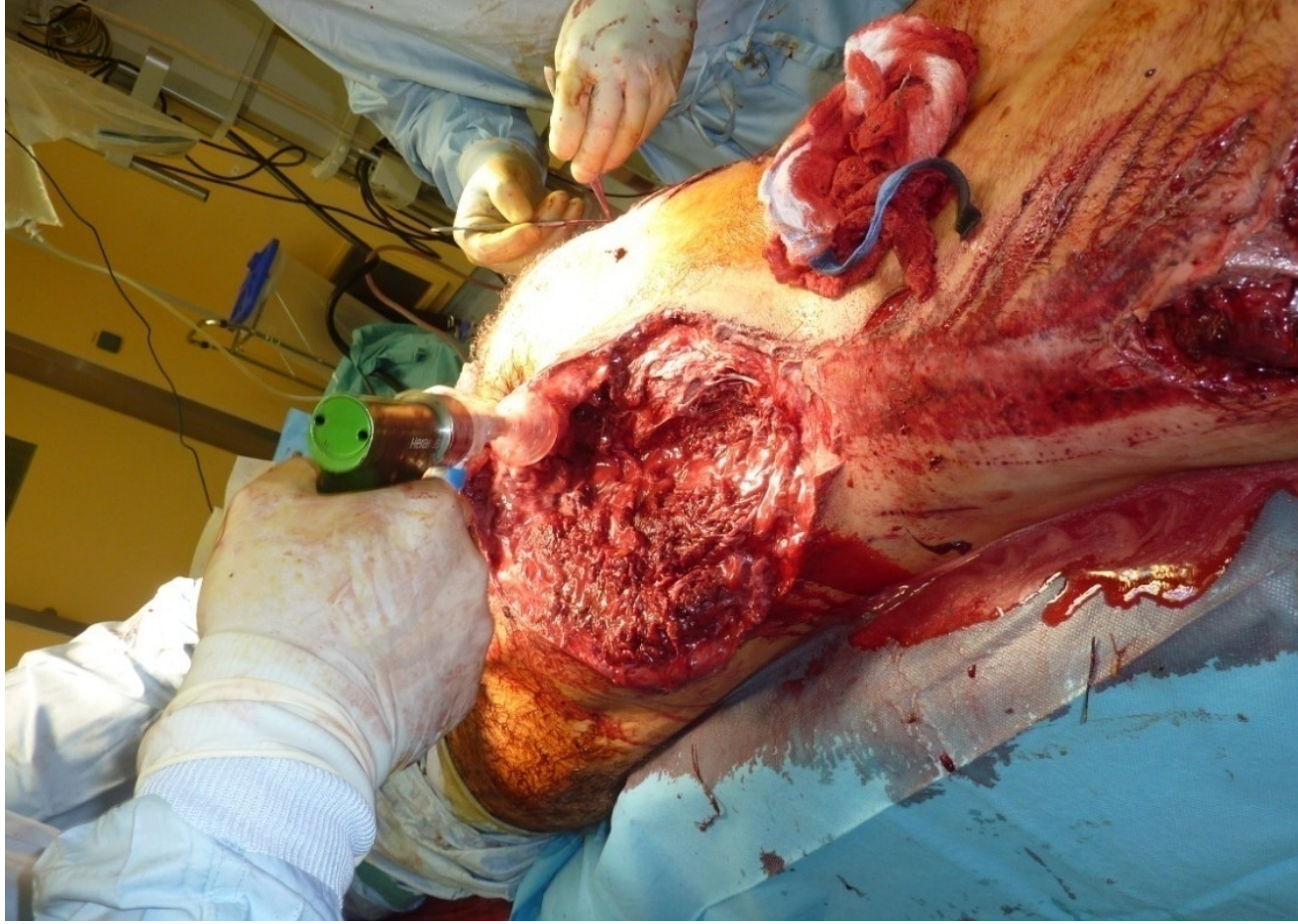Figure 9-5 Technique for excision by careful tissue scissor trimming of devitalized epidermis. Note the angle of excision, which facilitates wound-edge eversion during percutaneous clo-



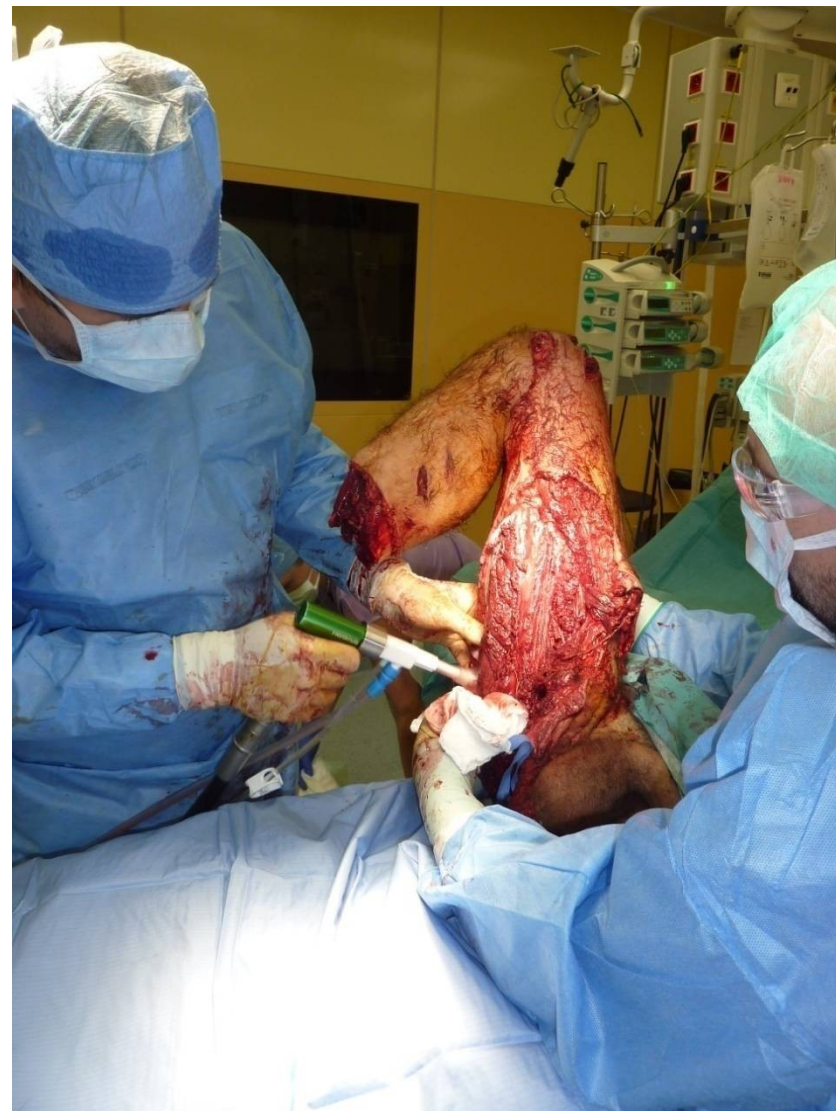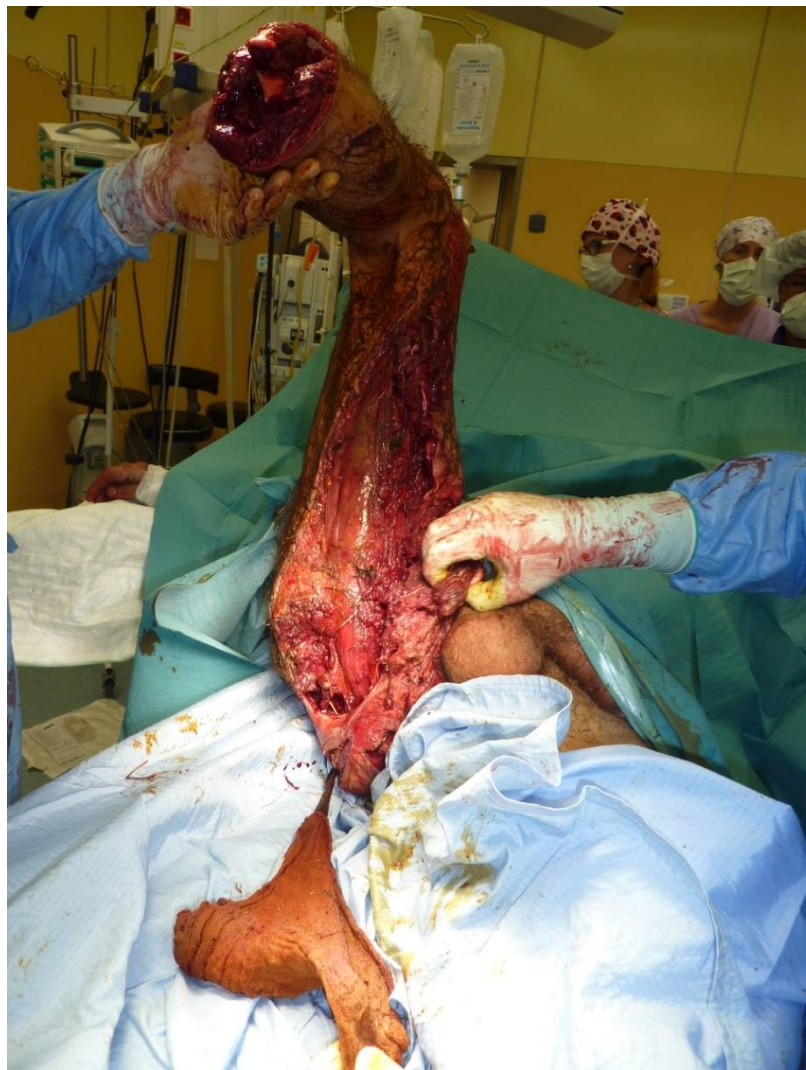Chirurgické ošetření rány

- Irigace rány – výplachy ke zmenšení bakterilální kontaminace
- 50ml á 1cm rány
- FR, Antiseptika - Octenisept, iod-povidon, H₂O₂.....





Chirurgické ošetření rány

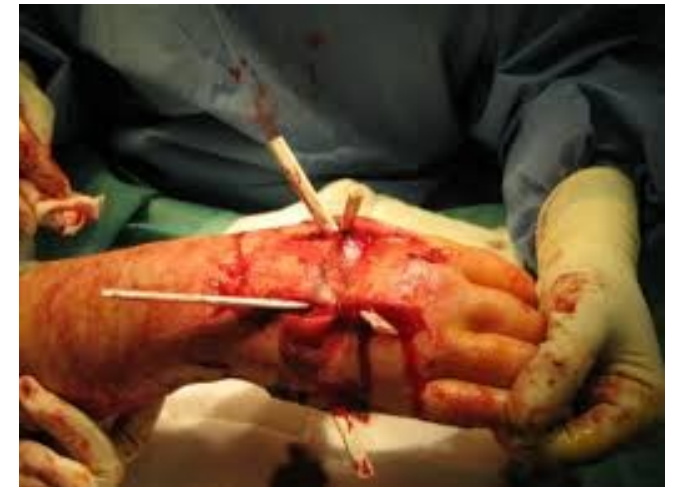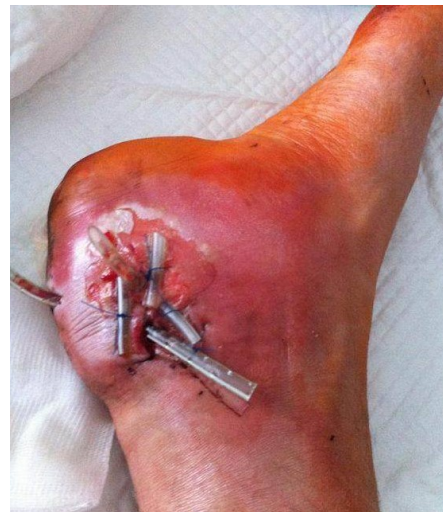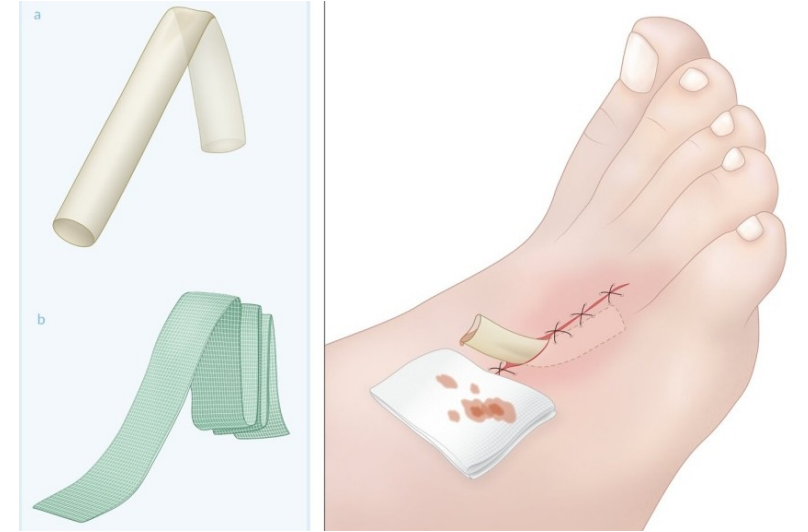


Chirurgické ošetření rány

Drenáž rány :

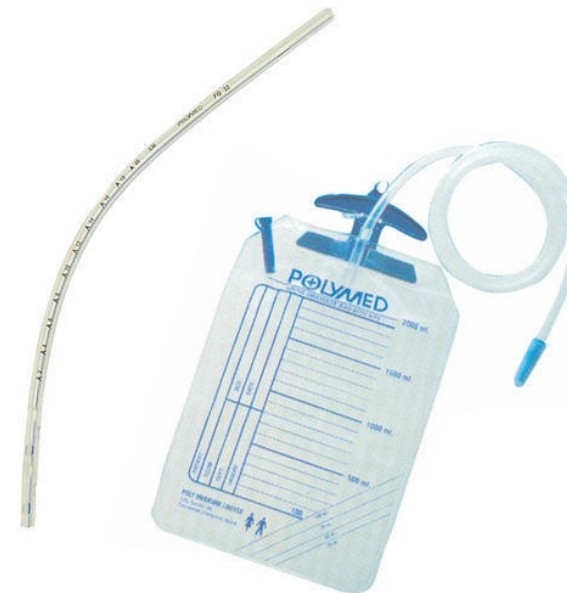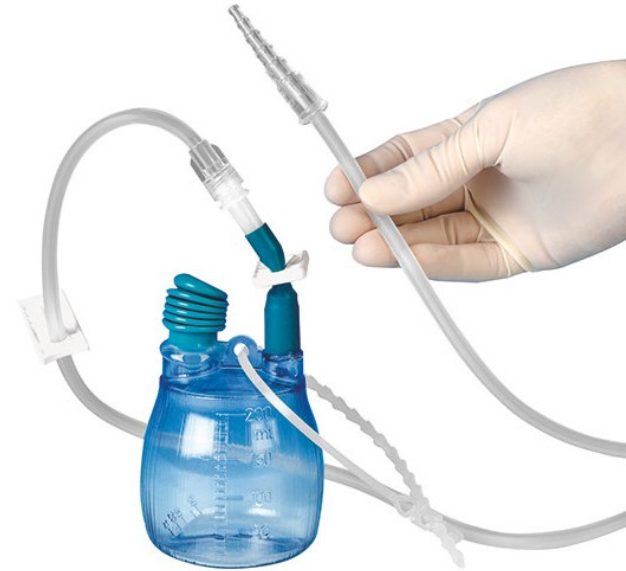- Hluboké rány
- Znečištěné rány
- Difúzně krvácející rány
- Mrtvý prostor

- Kapilární drén
- Korýtkový drén
- Odsavný drén – Redon
- Spádový drén



Chirurgické ošetření rány

- Redonova odsavná drenáž
- Spádová drenáž



Chirurgické ošetření rány

- Kontinuální proplachová laváž

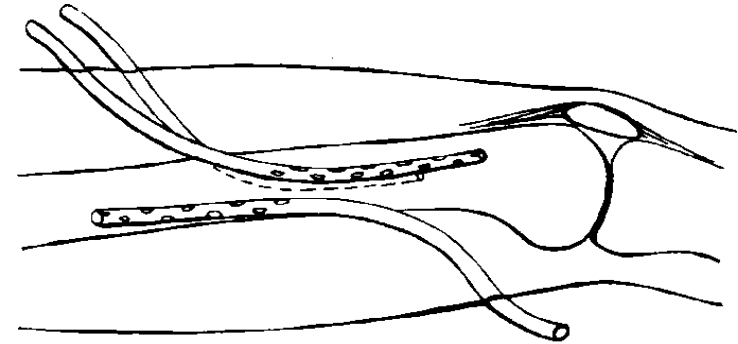
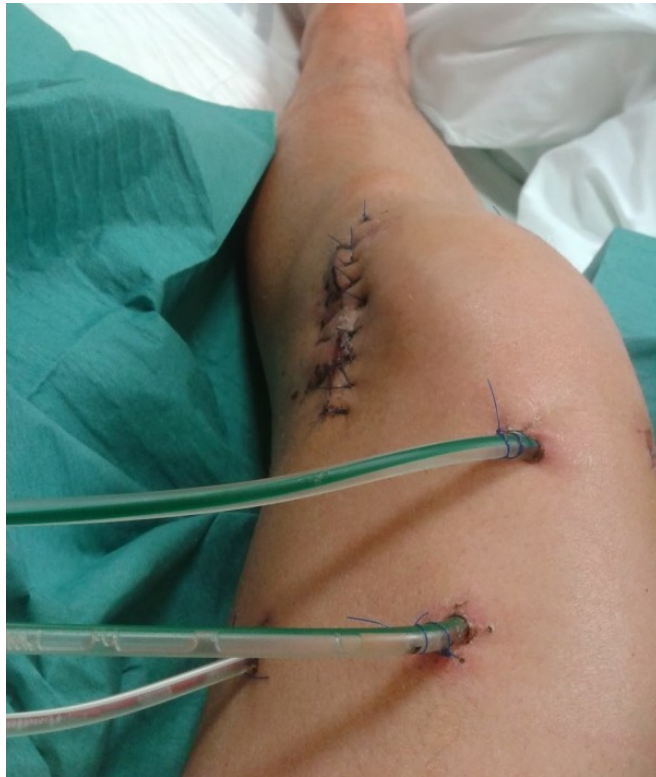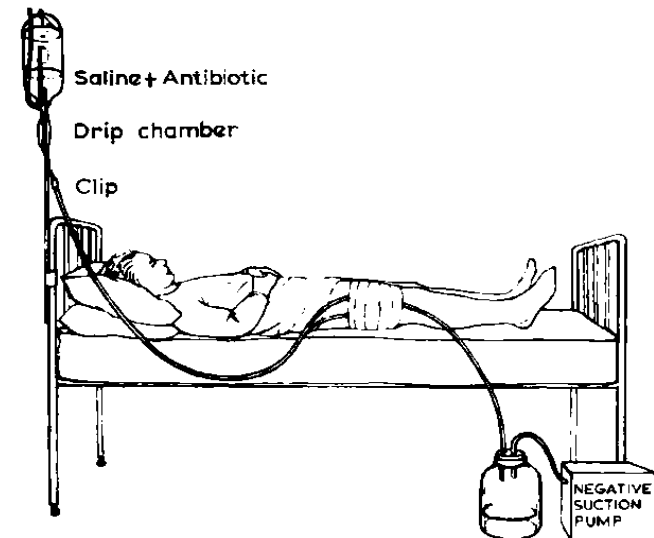


FIG. 1
Shows the positions of the irrigating tubes.



Chirurgické ošetření rány

- **Sutura rány**

- Podle charakteru rány

1. Primární steh:

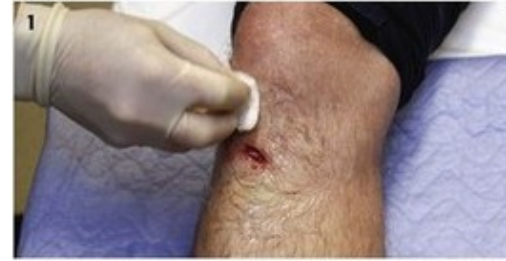- včasný – do 6-8 hodin po úraze
- odložený – 3.-5. den – podezření na kontaminaci/infekci

2. Sekundární steh: po odeznění infekce

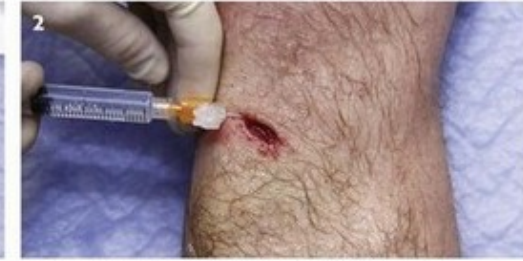- včasný – 10.-14. den
- odložený – po 3 týdnech

Chirurgické ošetření rány

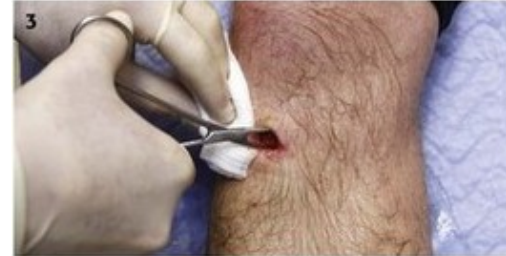GENERAL SUTURING TECHNIQUE



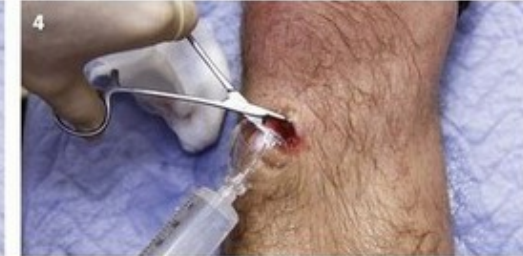1
Cleanse the skin surrounding the wound with an antiseptic such as chlorhexidine or providone-iodine. Avoid introducing antiseptic into the wound because it may be toxic to tissue.



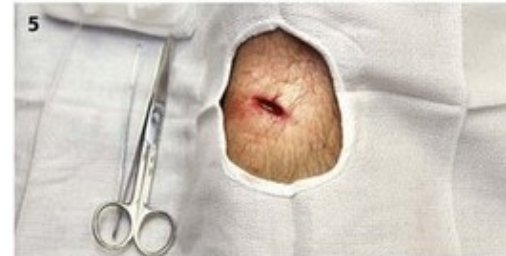2
Anesthetize the wound prior to exploration and irrigation. Introduce the needle through the wound (as opposed to through the epidermis).



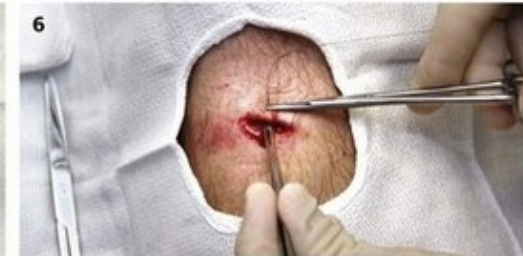3
Explore the wound to exclude the presence of foreign bodies, gross contamination, or injuries to deep structures. Debride grossly contaminated or devitalized tissue.



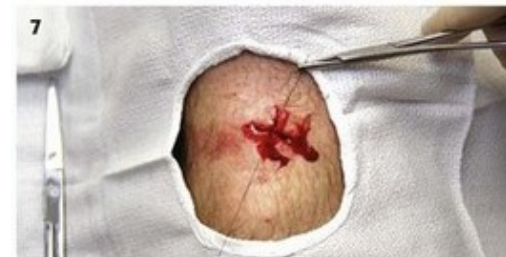4
Irrigate the wound thoroughly until it is visibly clean. Use of a large syringe with a splash guard is ideal. Retract the wound edges with an instrument to facilitate thorough irrigation.



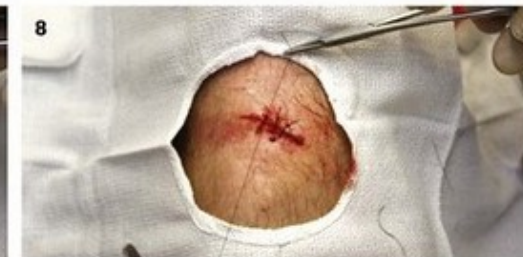5
Apply a sterile drape, gather the instruments, and ensure that the field is appropriately lit.



6
Place the first suture at the center of the wound so that it bisects the laceration into two equal segments.



7
Tie the knot. The first throw should be a double throw (i.e., surgeon's knot) to prevent it from loosening. Place an additional three (single) throws and then cut the sutures while leaving 1- to 2-cm tails.



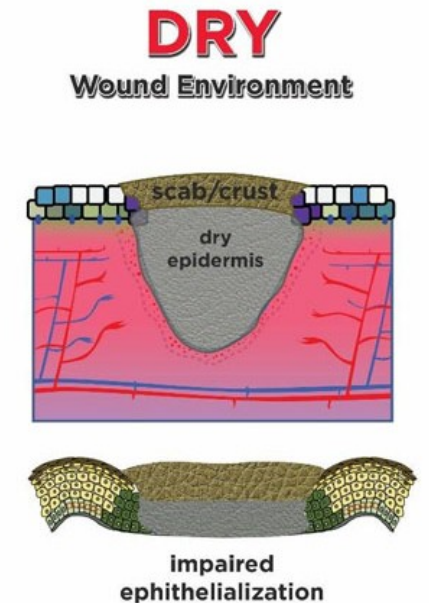
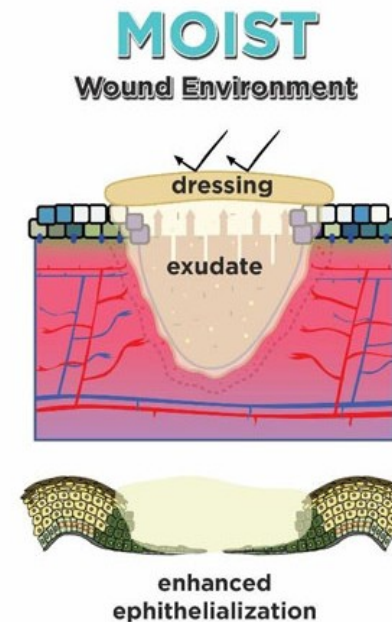
8
Continue to place additional sutures by further bisecting each segment of the laceration. After the last stitch has been placed, cleanse the area and apply an appropriate dressing.

Prevence tetanu

- Přeočkování tetanu - do 60 let á 10-20let
- nad 60 let á 10-15 let
- Úraz < 5 let - bez boostru
> 5 let - 1 dávka
> 10 let, znečištění, > 1 den od úrazu, těžké krvácení – 1 dávka +
250IU Tega IG
nekompletní očkování – 3 dávky 1x Tega
- Tetanus – inkubace 3-21dní, svalové spasmy, (trismus, spasmy krku, břišní stěny...> opistotonus, dech. paralýza)

Nemožnost primárního uzavření rány

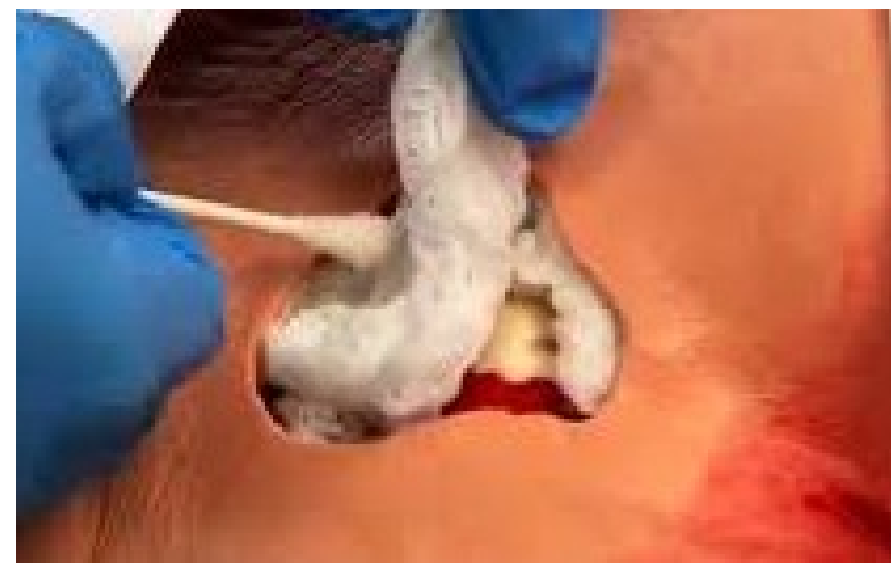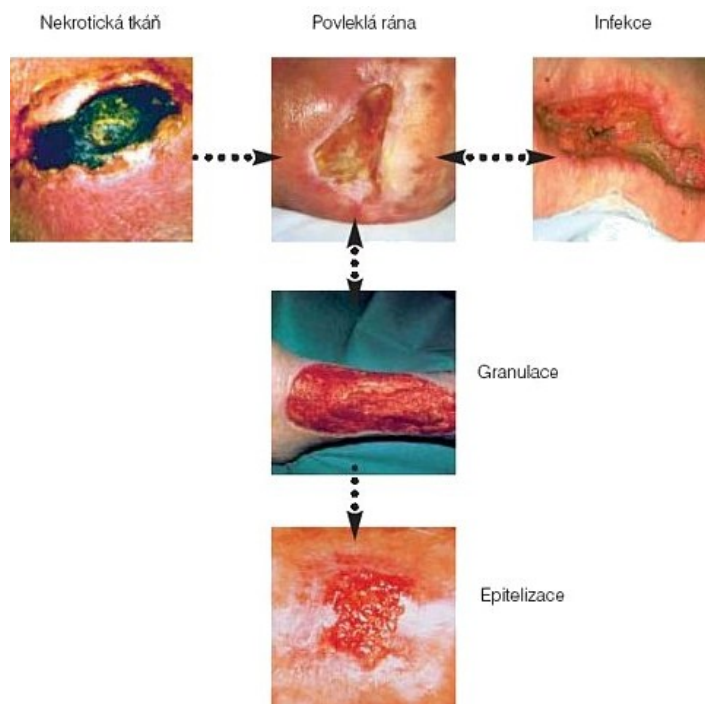
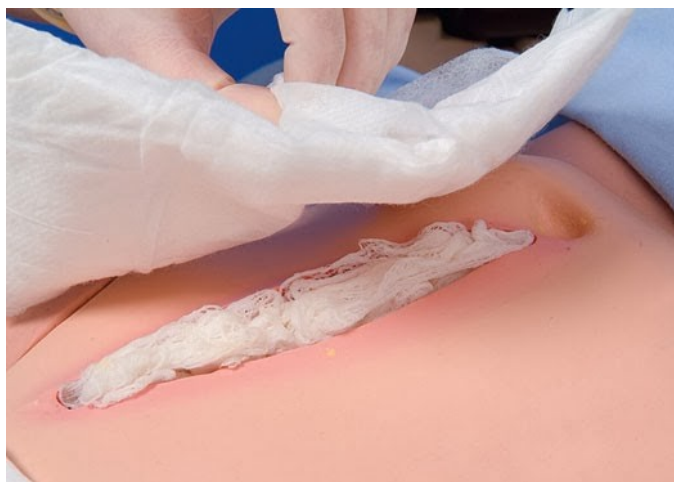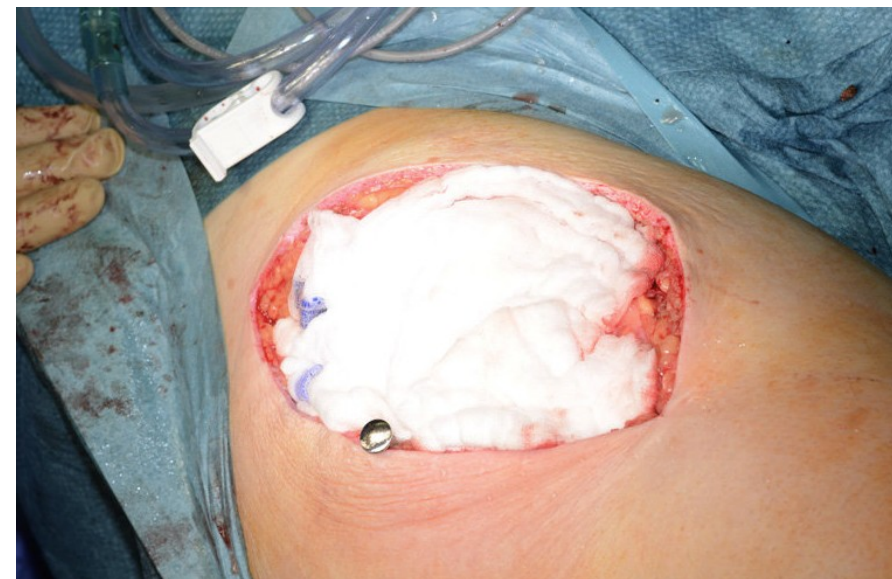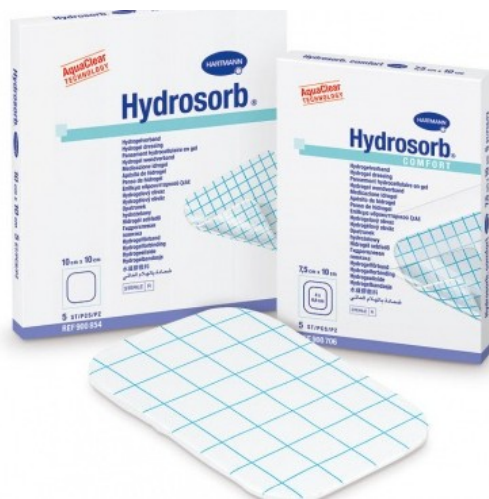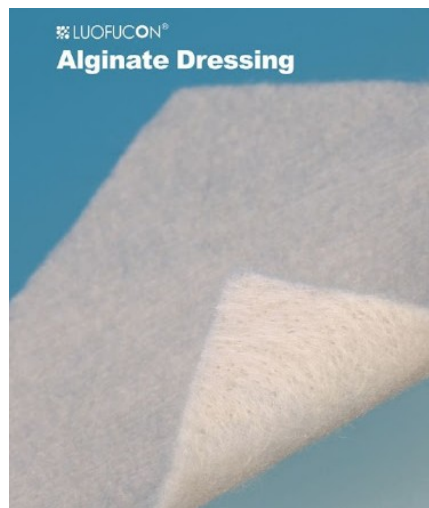
- Kontaminace rány a riziko infekce, infekce
- Ztrátový defekt měkkých tkání
- Otok měkkých tkání, sutura pod přílišným napětím
- Předpoklad sekundárního hojení rány – udržení rány vlhké – vlhké prostředí umožňuje migraci buněk – tvorba granulační tkáně, epitelizaci



Dočasné krytí rány – vlhké hojení

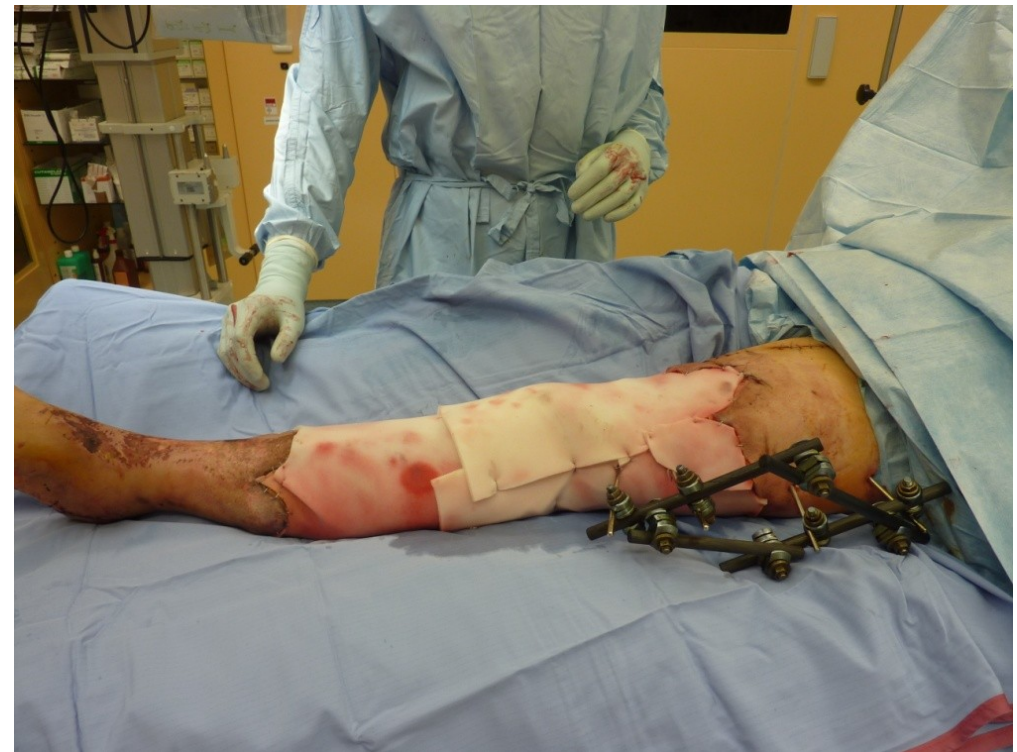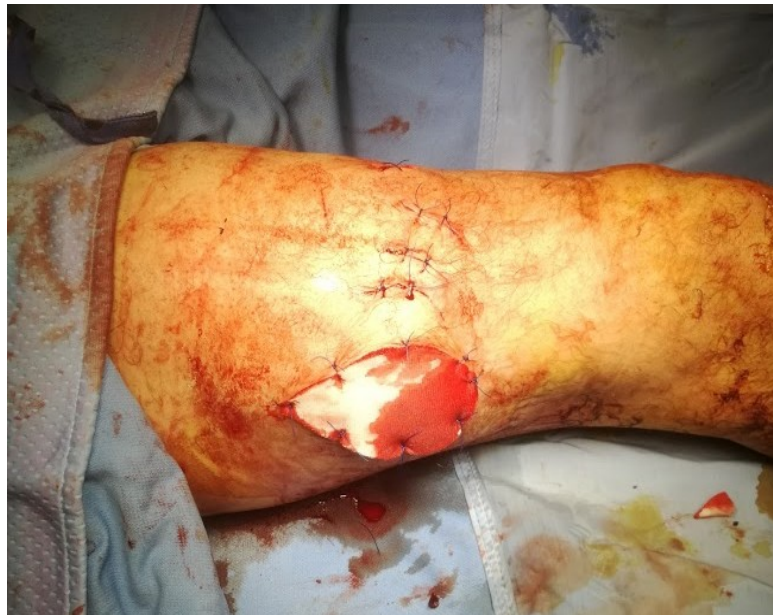- **Otevřené hojení** – přístup kyslíku do rány, vizuální kontrola, lokální antiseptické působení, potřeba vlhkého prostředí
- **Obložky (wet-to-dry)** – obložka / záložka s FR, antiseptikem v ráně + sekundární suché krytí, dle klin stavu výměna 1-3x D
- Prostředky **vlhkého hojení ran** -
 - udržuje konstantní teplotu rány, zachovává výměnu plynů, absorbuje či odvádí exsudát, netraumatizuje ránu při převazech, prodlužuje intervaly mezi převazy
 - Neadherentní krytí, Antiseptická krytí, Hydrokoloidy, Hydrogely, Mokrý terapie, Polyuretany, Algináty

vlhké hojení



Dočasné krytí rány

- Dočasné kožní kryty - PU pěna – COM, Synkryt + sekundární vlhké krytí – zvlhčování

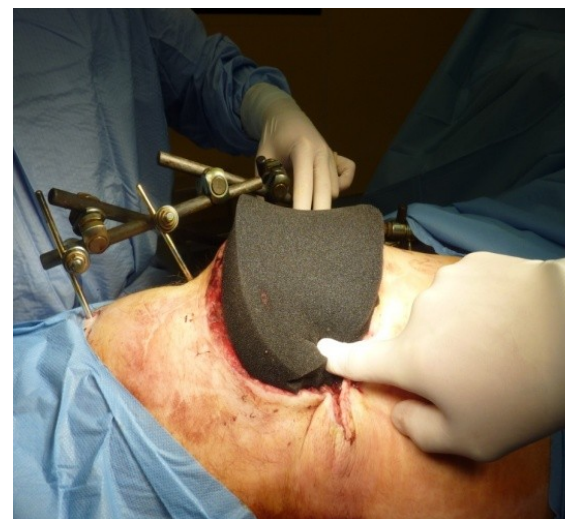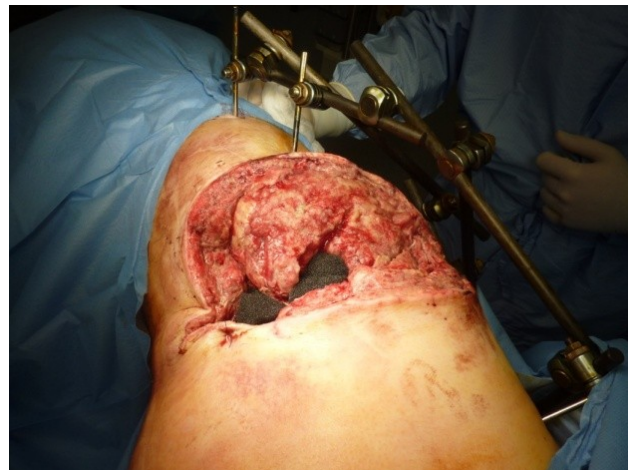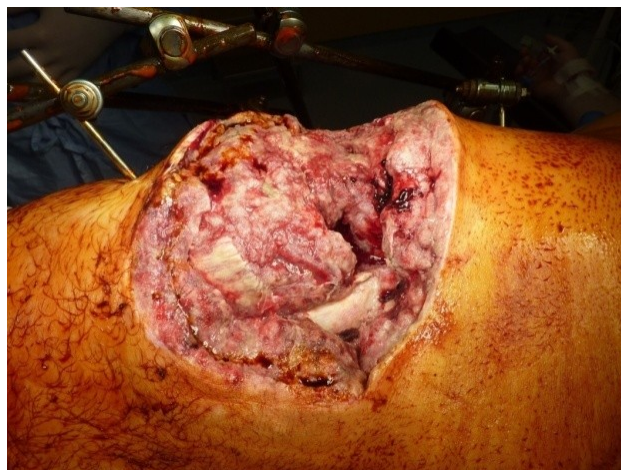
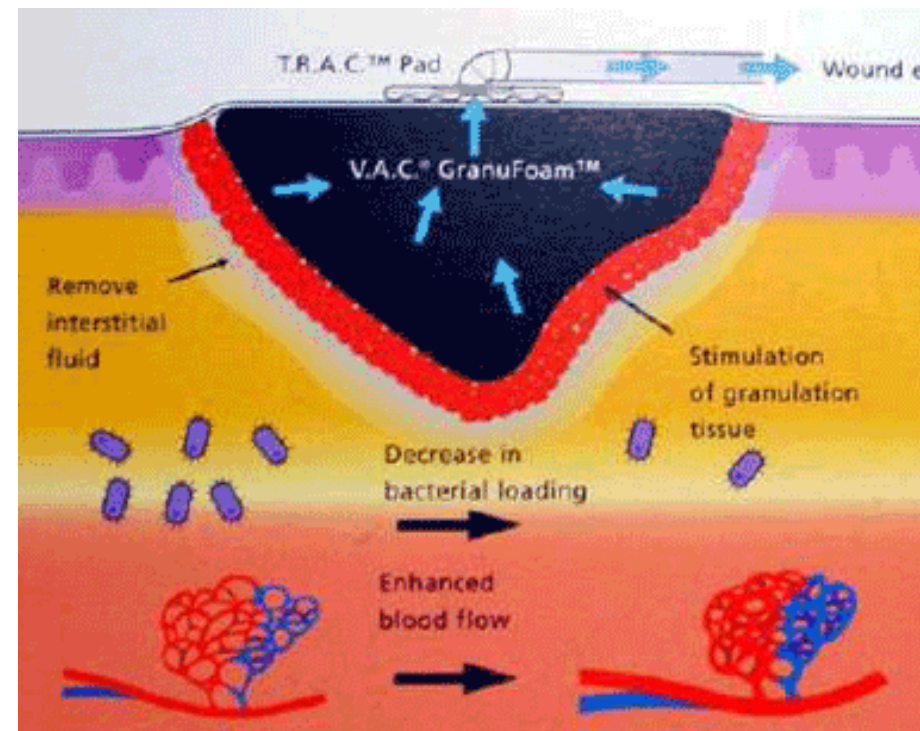


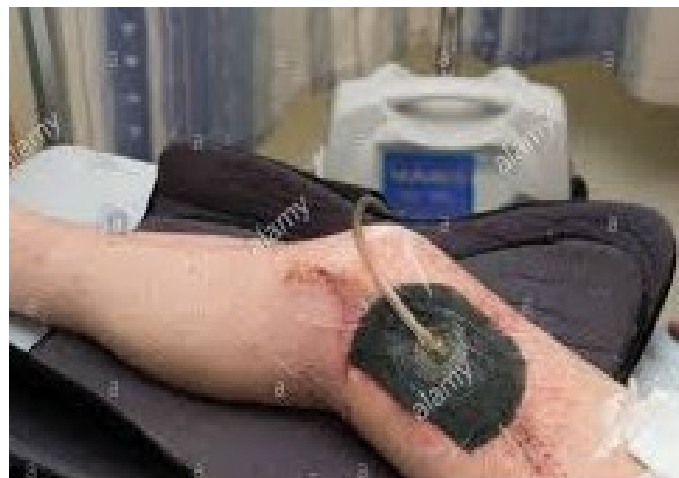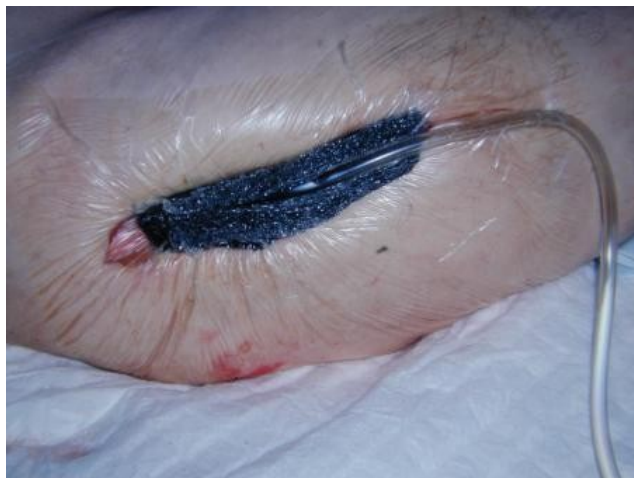Dočasné krytí rány

V.A.C - terapie (NPWT)

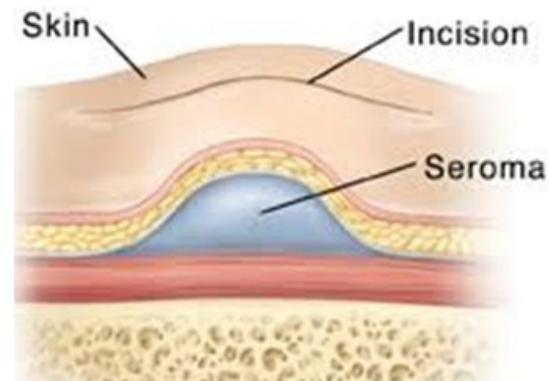
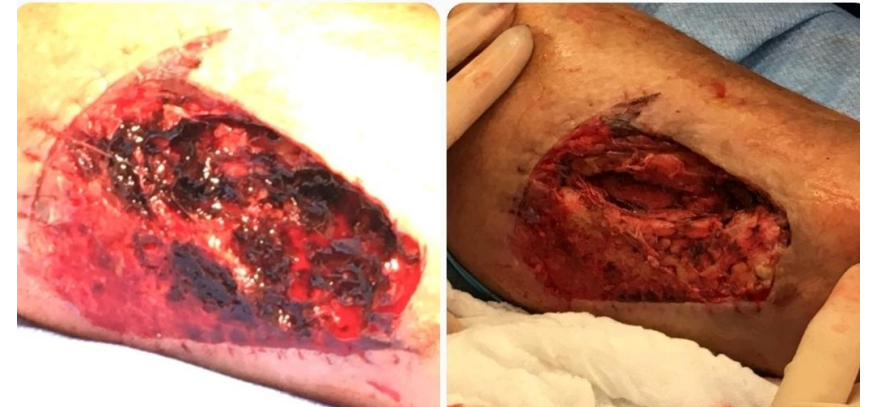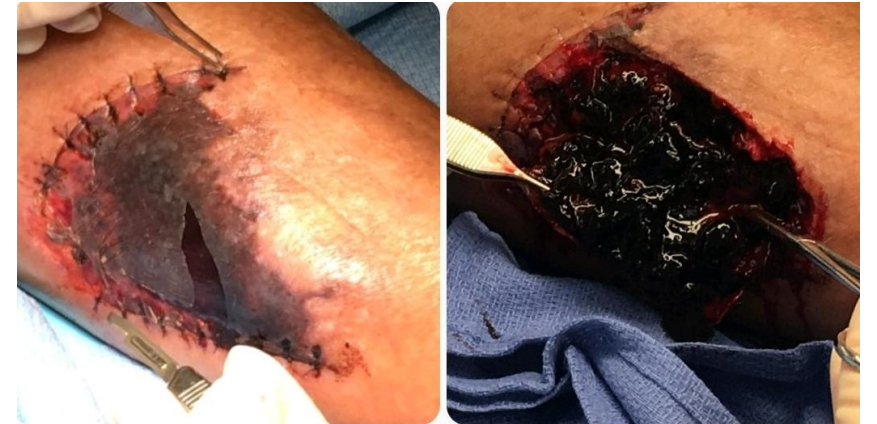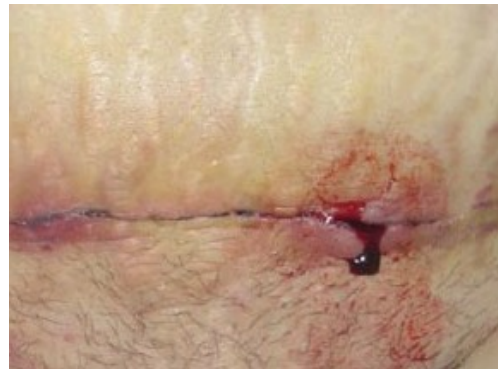- Podtlakový uzávěr rány
 - Otevřené zlomeniny
 - Akutní a chronické rány
 - Infekce měkkých tkání
-
- PU pěna, vzduchotěsná folie, hadice, odsavný systém
 - Rovnoměrné rozložení podtlaku – houby
-
- Odsávání nečistot, sekretu
 - Stimulace granulací, stabilizace rány
 - Prevence sekundární infekce

Dočasné krytí rány - VAC



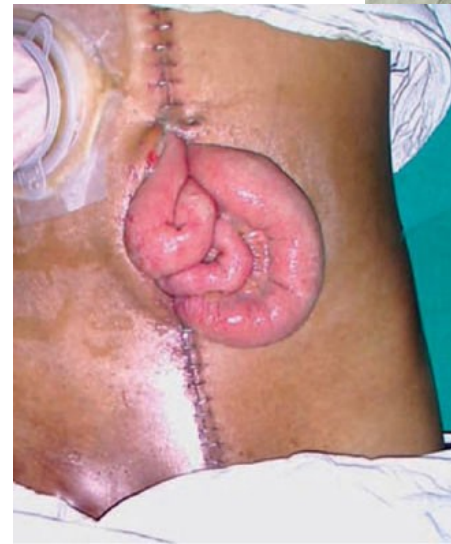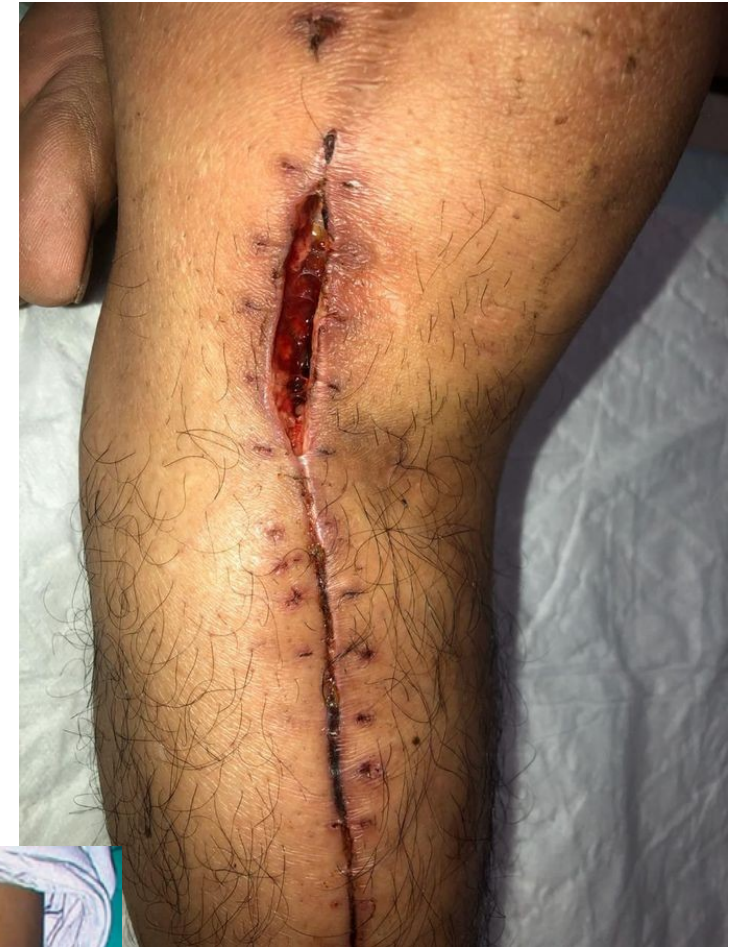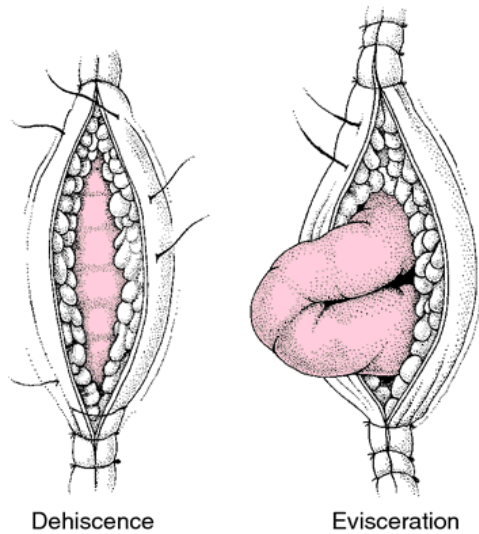
Komplikace hojení rány

- Pokračující krvácení z rány , hematom
- Nedostatečné primární ošetření, nezaložení drenáže do rány, antikoagulancia koagulopatie
- Komprese
- Chirurgická revize
- Serom rány



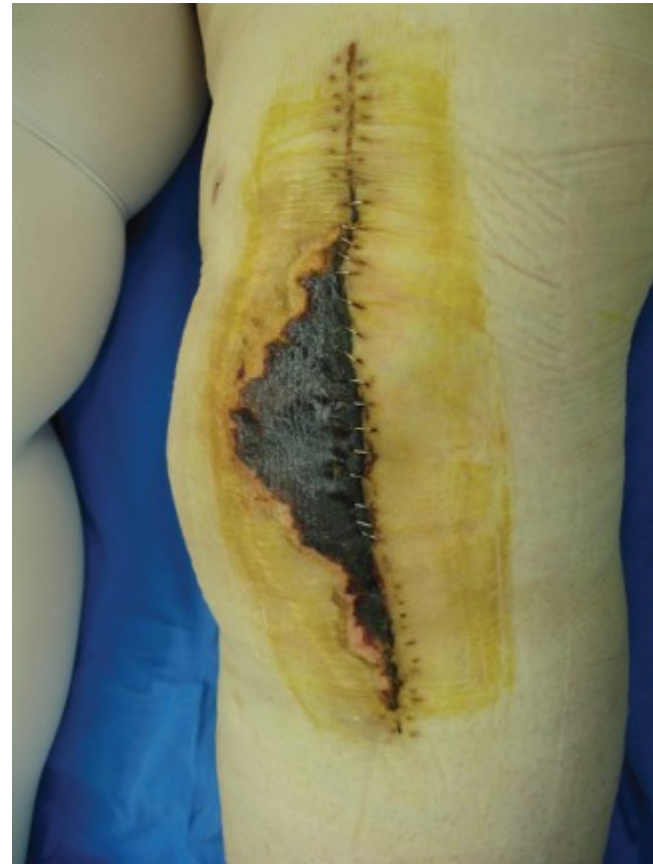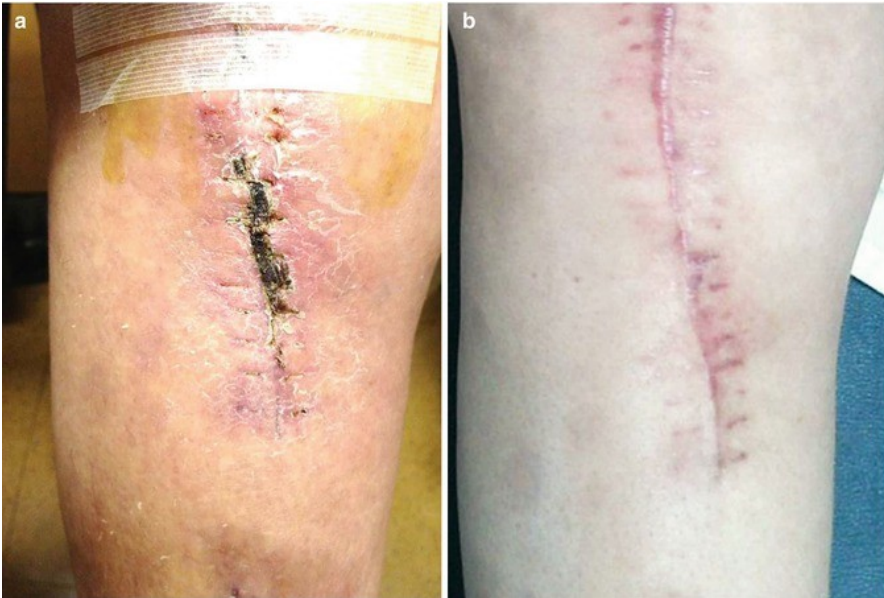Komplikace hojení rány

- Dehiscence rány
- Rozevření rány - uvolnění stehů, prořezání, infekce rány
- eviscerace
- stěry
- Hojení per secundam – vlhké hojení
- Chirurgická revize - resutura, VAC



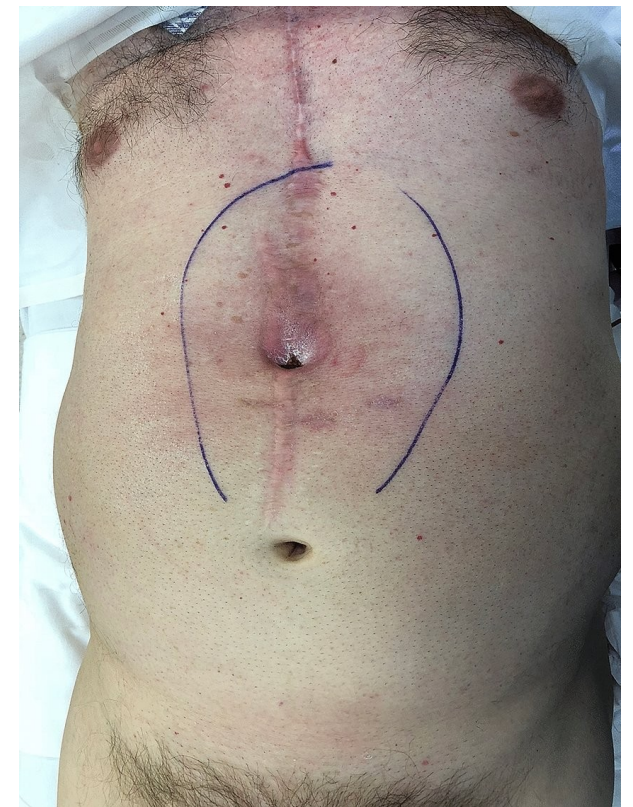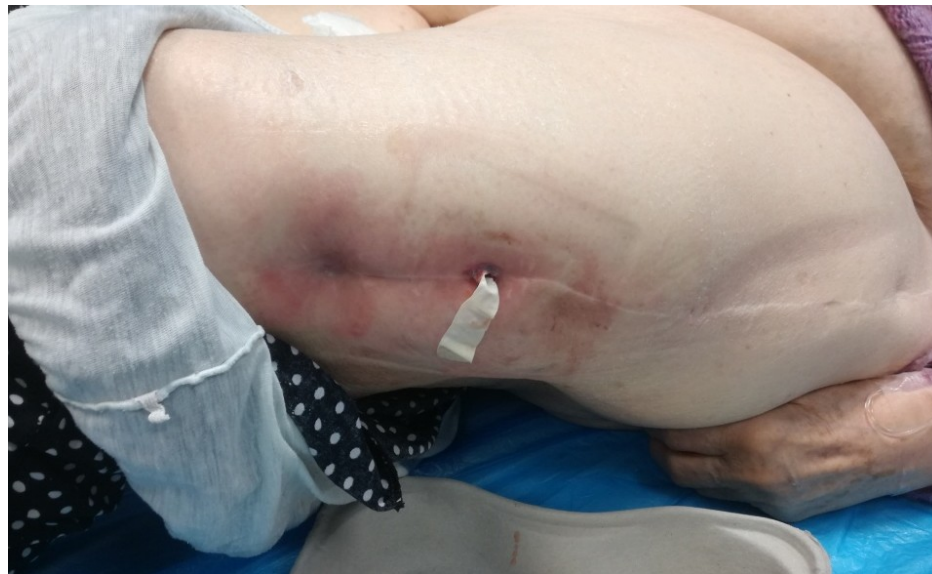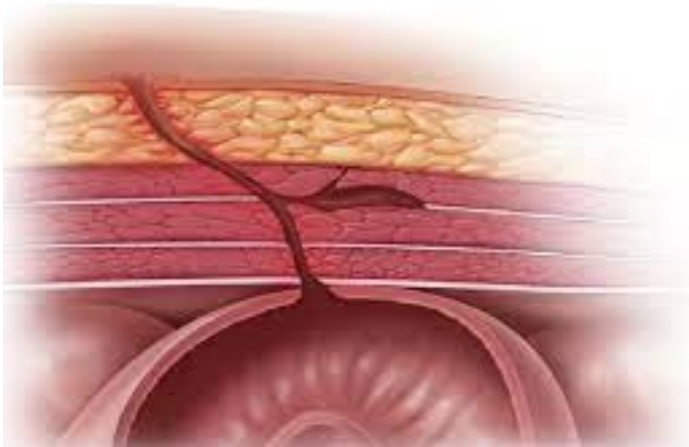
Komplikace hojení rány

- **Nekróza rány**
- Nekróza raných okrajů – tlak sutury, otok, separace kůže od podkoží



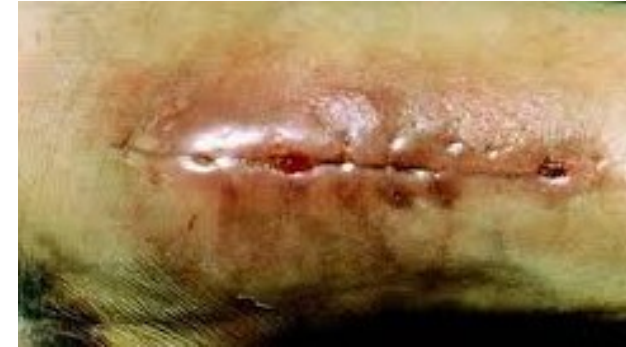Komplikace hojení rány

- **Fistula**
- Komunikace s dutým orgánem, zánětlivým ložiskem, sekvestrem



Komplikace hojení rány

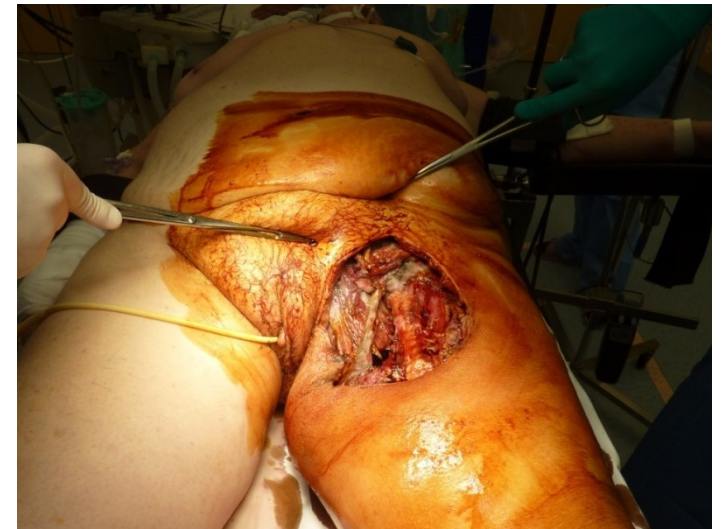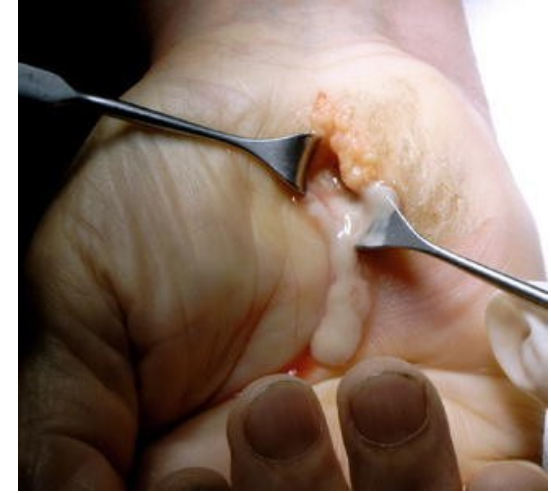- **Infekce rány**
- Komunitní – úrazová
- Nozokomiální
- Nákaza vzniklá v přímé souvislosti s pobytem ve zdravotnickém zařízení, vznik nejdříve za 48-72 hod. od přijetí do ZZ
- **Povrchová x hluboká**
- Celkové projevy – febrilie, schvácenost, lab. odezva
- Lokální projevy – otok, zarudnutí, bolest, sekrece z rány



Komplikace hojení rány

- **Infekce**
- Lokalizovaná na ránu – absces / flegmóna
- Systémová - sepse

- Pyogenní infekce – stafylokoky, streptokoky
- Gramnegativní infekce – E.coli, Klebsiella
- Závažné rané infekce – nekrotizující f
ascitida, klostridiová myonekróza, tetanus



Komplikace hojení rány

- **Infekce**
- Rozpuštění rány
- Stěr na kultivaci
- Obložky

- Chirurgická revize
- Drenáž, laváž, podtlaková terapie
- ATB terapie

