

# Využití G-pruhování chromosomů při analýze konstitučního karyotypu početní VCA

VCA – vrozené chromosomové abnormality



# **Postnatální stanovení karyotypu (ověřujeme přítomnost / nepřítomnost VCA u dětí a dospělých)**

- odběr periferní krve dětí a dospělých



NI  
D

FAKULTNÍ  
NEMOCNICE  
BRNO

# Klinické indikace k postnatálnímu stanovení karyotypu

- **problémy časného růstu a vývoje**  
neprospívání, opoždění vývoje, dysmorfická facies, mnohočetné malformace, malá postava, obojetný genitál, mentální retardace
- **narození mrtvého plodu a úmrtí novorozence**  
výskyt chromosomových abnormalit je vyšší u případů narození mrtvého plodu (téměř 10%) než u živě narozených dětí (asi 0,7%), zvýšený výskyt také u dětí, které umírají v novorozeneckém období (okolo 10%)
- **problémy s fertilitou**  
ženy s amenoreou, infertilní páry, opakované spontánní aborty, partneři před IVF
- **rodinná anamnéza**  
známá nebo suspektní chromosomová abnormalita u příbuzných
- **dárci gamet**



# Prenatální stanovení karyotypu (ověřujeme přítomnost / nepřítomnost VCA u plodu)

## invazivní metody vyšetření karyotypu plodu:

- biopsie choriových klků (CVS) – časná CVS – 11. – 14. t.g.
  - pozdní CVS – II. a III. trimestr
- odběr plodové vody (amniocentéza, AMC) – klasická 16.-20.t.g.
- odběr krve plodu z pupečníku (kordocentéza, CC) – po 20. t.g.



# Klinické indikace k prenatálnímu stanovení karyotypu (VCA)

invazivní metody vyšetření karyotypu plodu – při vyšším riziku narození dítěte s VCA

- patologické hodnoty biochemických markerů (screening I., event. II. trimestru)
- VVV nalezené na UZ
- balancovaná VCA u rodičů
- výskyt VCA v rodině
- předchozí porod dítěte s VCA
- věk matky – 35 let v roce porodu – pouze vyšší věk není indikací k vyšetření
- věk otce – nad 40 let (riziko vyššího výskytu monogenních chorob) - -II-
- součet věku rodičů – nad 70 let - pouze vyšší věk není indikací k vyšetření



# VROZENÉ CHROMOSOMOVÉ ABNORMALITY (VCA)

- významně se podílejí na mnoha případech poruch reprodukce, vrozených malformací, mentálních retardací, vývojových vad
- cytogenetické poruchy jsou přítomny přibližně u **0,6% živě narozených dětí**



# VÝZNAM VYŠETŘENÍ VCA

- objasnit **příčinu** zdravotních potíží pacienta
- stanovit **prognózu** onemocnění, nabídnout pacientovi **možnosti léčby** a péče
- **prevence výskytu** vrozených chromosomových abnormalit v rodině

**VCA zůstávají přítomny v konstitučním karyotypu pacienta po celý život.**



# CHROMOSOMOVÉ ABNORMALITY

- **vrozené chromosomové abnormality (VCA)**

**(vyšetření karyotypu) – početní**

**- strukturní**

prenatální a postnatální stanovení karyotypu



NI  
D

FAKULTNÍ  
NEMOCNICE  
BRNO



# VROZENÉ CHROMOSOMOVÉ ABNORMALITY (VCA)

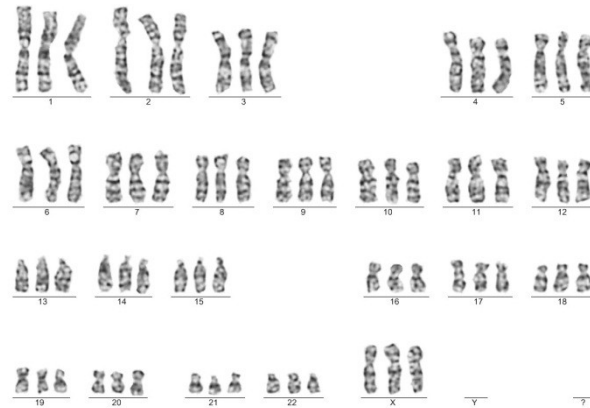
- změny počtu chromosomů

- polyploidie


- změny počtu chromosomových **sad**

- počet chromosomů v jádrech somatických buněk je více než dvojnásobkem haploidního počtu ( $n = 23$ ) (triploidie  $3n = 69$ , tetraploidie  $4n = 92$ )

- většinou pouze u plodů** (samovolné aborty)



69,XXX



92,XXXX



# VROZENÉ CHROMOSOMOVÉ ABNORMALITY (VCA)

- změny počtu chromosomů

- aneuploidie – nejčastější a klinicky velmi významný typ chromosomových poruch
  - **odchyly v počtu jednotlivých chromosomů v karyotypu ( $2n \pm 1$ )**
  - tento stav je v naprosté většině případů spojen s poruchou fyzického nebo mentálního vývoje
    - TRISOMIE (přítomnost nadbytečného chromosomu)
    - MONOSOMIE (chybění chromosomu)



# VROZENÉ CHROMOSOMOVÉ ABNORMALITY (VCA)

## změny počtu chromosomů

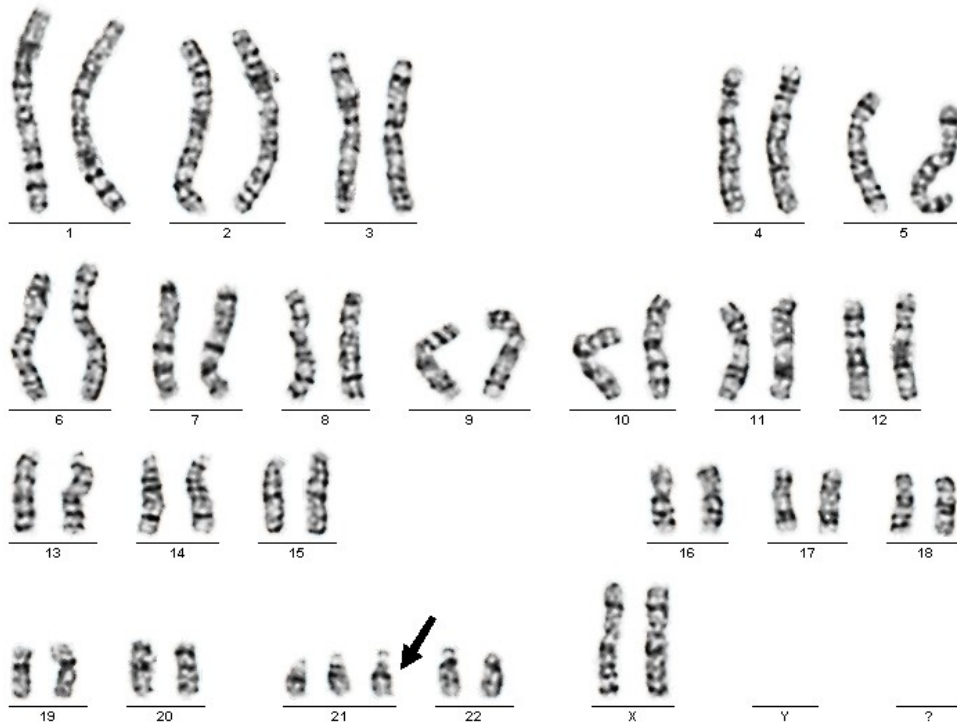
### aneuploidie

- **trisomie** – nejčastější porucha  
(přítomnost **nadbytečného** chromosomu v karyotypu  $2n+1$ )
  - **trisomie autosomů** (trisomie celého chromosomu je jen vzácně slčitelná se životem)
    - **Downův syndrom**  $47,XX,+21$   $47,XY,+21$
    - **Edwardsův syndrom**  $47,XX,+18$   $47,XY,+18$
    - **Patauův syndrom**  $47,XX,+13$   $47,XY,+13$
  - **aneuploidie gonosomů** (fenotypové důsledky jsou méně závažné než u trisomie autosomů)
    - **Klinefelterův syndrom**  $47,XXY$  (muž)
    - XXX syndrom (žena)
    - XYY syndrom (muž)



# VROZENÉ CHROMOSOMOVÉ ABNORMALITY (VCA) aneuploidie autosomů - trisomie

Downův syndrom 47, XX, +21 – volná trisomie



- Mentální retardace
- Dysmorfické rysy
- Hypotonie
- Malá postava
- Brachycephalie
- Srdeční vady.....



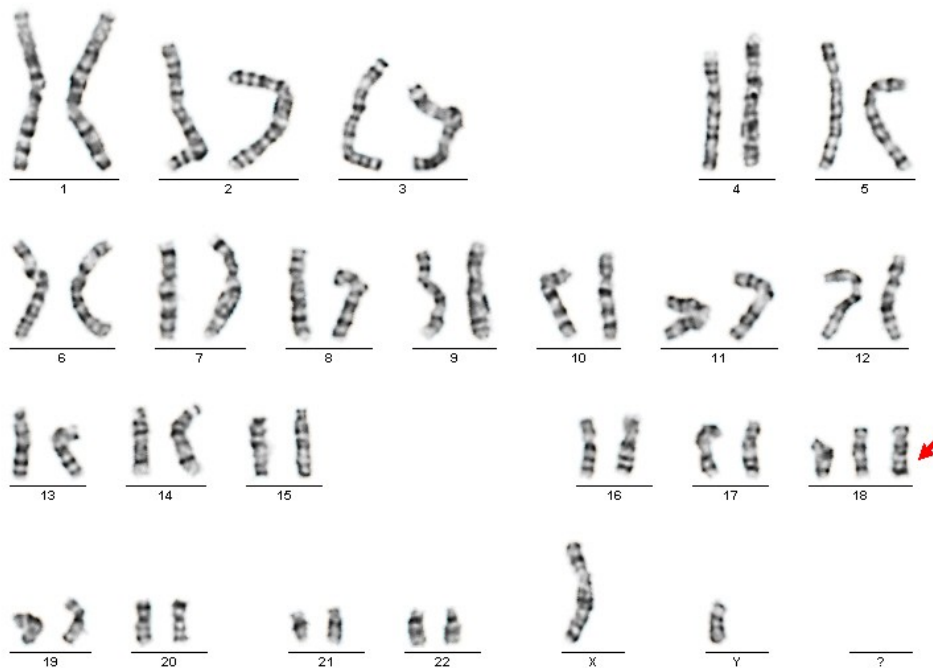NI  
D

FAKULTNÍ  
NEMOCNICE  
BRNO

# VROZENÉ CHROMOSOMOVÉ ABNORMALITY (VCA)

## aneuploidie autosomů - trisomie

### Edwardsův syndrom 47,XY,+18




- Intrauterinní růstová retardace
- Kraniofaciální dysmorfie
- Vady srdce, mozku a dalších orgánů
- Těžká PMR
- Překřížené prsty...



# VROZENÉ CHROMOSOMOVÉ ABNORMMALITY (VCA)

## aneuploidie autosomů - trisomie

### Patauův syndrom 47,XY,+13

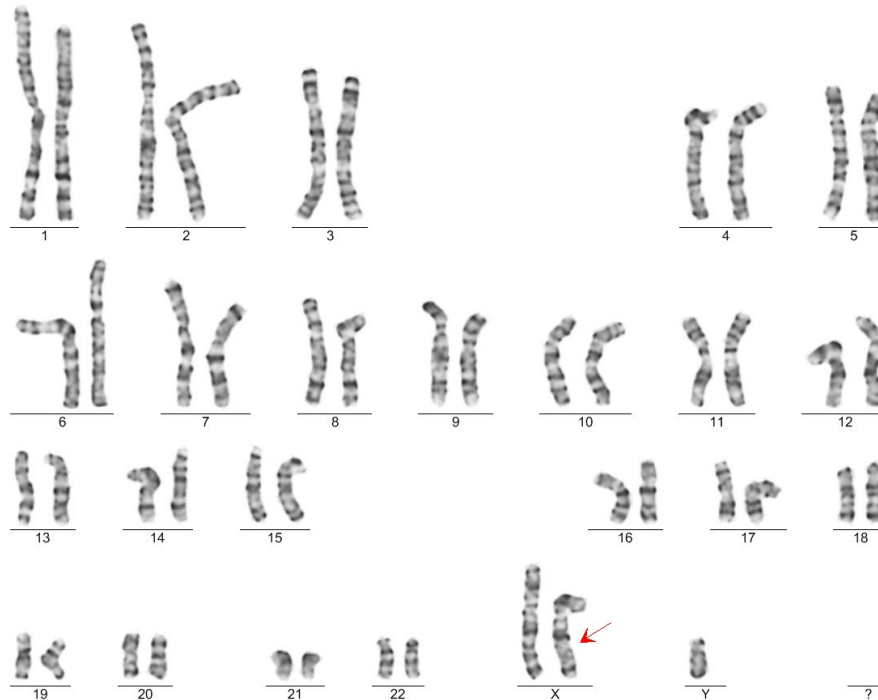


- Mikrocefalie
- Rozštěpové vady
- Srdeční vady
- Holoprosencephalie
- Kviklopie...



# VROZENÉ CHROMOSOMOVÉ ABNORMALITY (VCA) aneuploidie gonosomů

## Klinefelterův syndrom 47,XXY



- Eunuchoidní habitus
- Malý penis, hypoplastická varlata, gynekomastie
- Infertilita, azoospermie



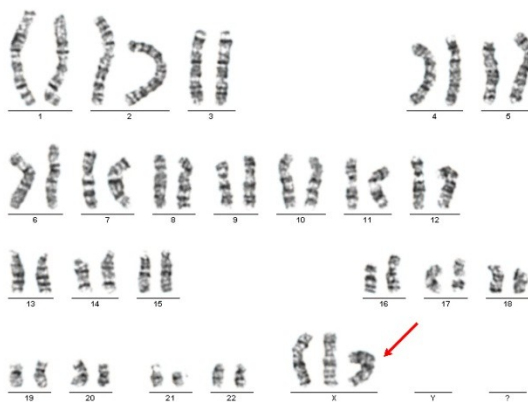NI  
D

FAKULTNÍ  
NEMOCNICE  
BRNO

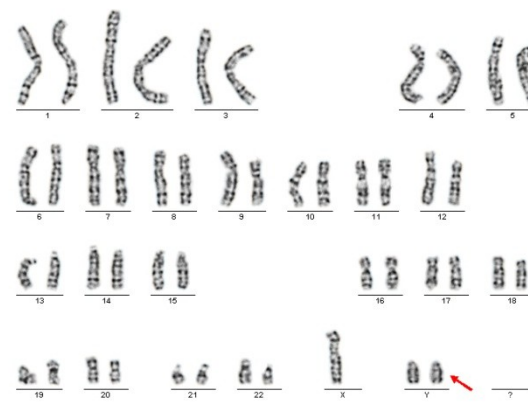
# VROZENÉ CHROMOSOMOVÉ ABNORMALITY (VCA)

aneuploidie gonosomů  
méně časté nálezy

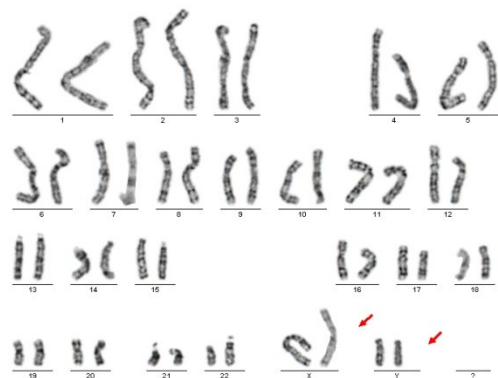47,XXX



47,XYY



48,XXYY



- Bez potíží nebo potíže mírnějšího rázu – poruchy učení.....



NI  
D

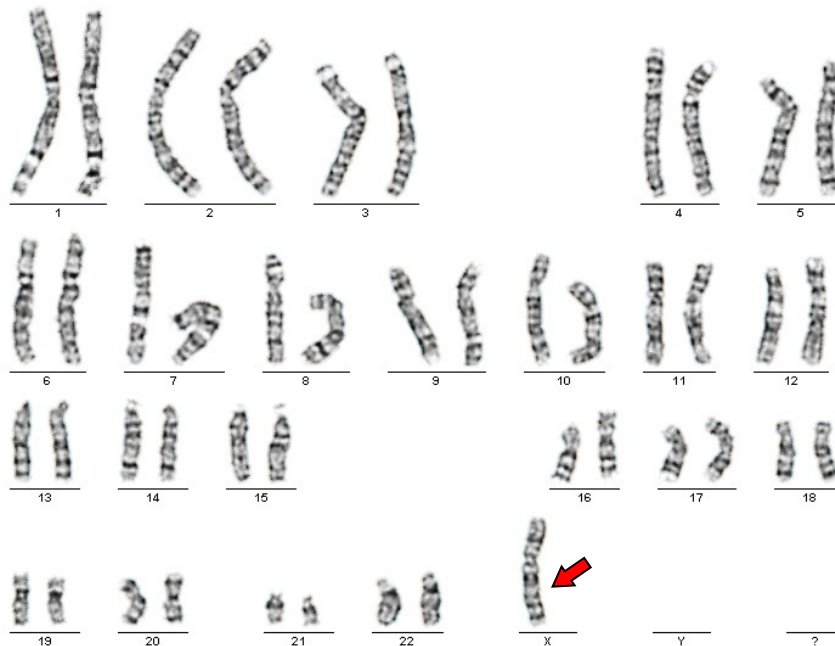
FAKULTNÍ  
NEMOCNICE  
BRNO



# VROZENÉ CHROMOSOMOVÉ ABNORMALITY (VCA)

## aneuploidie - monosomie

- **monosomie** – méně častá porucha (chybění chromosomu v karyotypu  $2n-1$ )
  - **monosomie gonosomu X** - Turnerův syndrom)  
**45,X** (ženský fenotyp), častý výskyt



- Malý vzrůst
- Abnormality skeletu
- Pterygium coli
- Neplodnost...




# VROZENÉ CHROMOSOMOVÉ ABNORMALITY (VCA)


## aneuploidie - monosomie

**monosomie autosomů** – **výjimečně** se vyskytující porucha, slučitelná se životem jen u některých chromosomů a to v **mozaice** o nízkém zastoupení (v těle jedince mohou být přítomny 2 buněčné linie (nebo i více) s různou chromosomovou sestavou, např. linie s normálním karyotypem a linie s monosomií chromosomu č.18)

**45,XX,-18[1]/46,XX,r(18)[29]**



Buněčná linie s monosomií chromosomu 18



Buněčná linie s kruhovým chromosomem 18



# VZNIK POČETNÍCH CHROMOSOMOVÝCH ZMĚN DE NOVO -PORUCHY V MEIÓZE

- aneuploidie jsou nejčastějším mutačním mechanismem našeho druhu
- mechanismů, které podmiňují vznik aneuploidí, bylo odhaleno více, výzkum v této oblasti stále probíhá

# VROZENÉ CHROMOSOMOVÉ ABNORMALITY (VCA) MOZAICISMUS

- má – li osoba chromosomovou abnormalitu, bývá většinou aberace přítomna ve všech jejích buňkách
- mozaicismus = v těle jedince jsou přítomny 2 nebo více linie buněk s odlišnou chromosomovou konstitucí
  - nejčastější je výskyt malé mozaiky gonosomů (pacienti s normálním fenotypem a poruchou plodnosti, možný výskyt i u jedinců bez reprodukčních poruch)  
45,X[2]/47,XXX[1]/46,XX[30] – malá mozaika aneuploidie chromosomu X u žen (aneuploidie gonosomů u mužů), 3- 10%
  - mozaiky větší než 10% s potenciálním klinickým významem, vliv na fenotyp pacienta
  - mozaika autosomů
    - Downův syndrom v mozaice s normálním karyotypem (i malé mozaiky mohou souviset s postižením pacientů)  
47,XY,+21[2]/46,XY[28]
- ve formě mozaiky mohou být přítomny numerické aberace i strukturní přestavby, početní se vyskytují výrazně častěji
- mozaika v cytogenetickém slova smyslu vzniká na úrovni dělení somatických buněk (zygoty, embrya, plodu..) – tedy během procesu **MITÓZY**



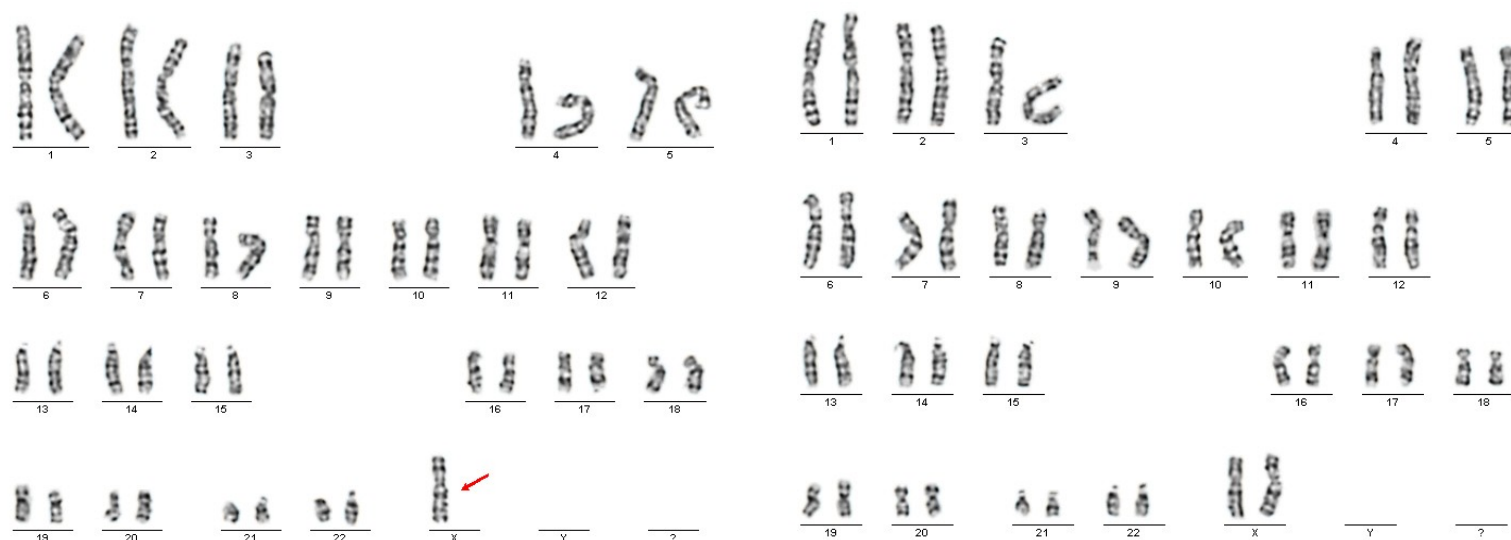# VROZENÉ CHROMOSOMOVÉ ABNORMALITY (VCA)

## MOZAIKA x CHIMÉRA

Mozaika: jedinec nebo tkáň obsahuje 2 nebo více buněčných linií s odlišným karyotypem pocházejících z **jedné zygoty**, které vznikly během mitotickém dělení.

Chiméra: buněčné linie pocházejí z více zygot

# VROZENÉ CHROMOSOMOVÉ ABNORMALITY (VCA) MOZAICISMUS - gonosomy



45,X[2]/46,XX[8]

Karyotyp vyšetřujeme metodou analýzy chromosomů s G – pruhy. Při nálezů alespoň 1 mitózy s abnormálním počtem gonosomů materiál vyšetříme metodou I-FISH (analýza interfázních jader) za použití sond pro gonosomy. Touto metodou stanovíme zastoupení patologické linie v karyotypu vyšetřované tkáně.

**3% = hraniční patologický nález**



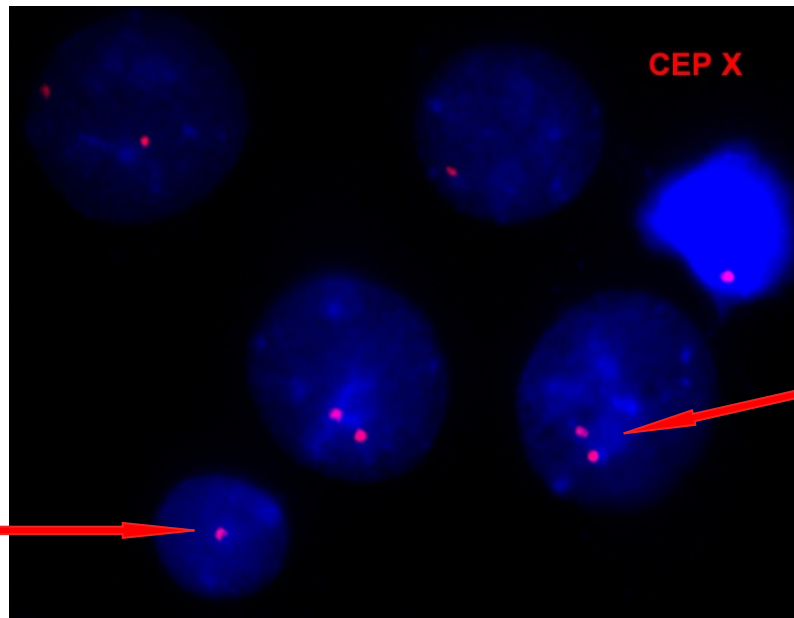
NI  
D

FAKULTNÍ  
NEMOCNICE  
BRNO

# VROZENÉ CHROMOSOMOVÉ ABNORMALITY (VCA) MOZAICISMUS - gonosomy

Při vyšetření použita  
centromerická sonda  
chromosomu X  
(cep X)

1 signál  
(přítomen  
**1 chromosom X**  
(1 centromera)  
v jádře buňky)



2 signály (přítomny  
**2 chromosomy X**  
(2 centromery)  
v jádře T-lymfocytu)

vyšetření % zastoupení jednotlivých linií buněk v periferní krvi  
pacientky metodou FISH z interfázních jader

za patologickou buněčnou linií je považována taková, kterou detekujeme alespoň ve **3% buněk**  
**detekováno 6 buněk s 1 signálem pro chromosom X, 194 buněk se dvěma signály**

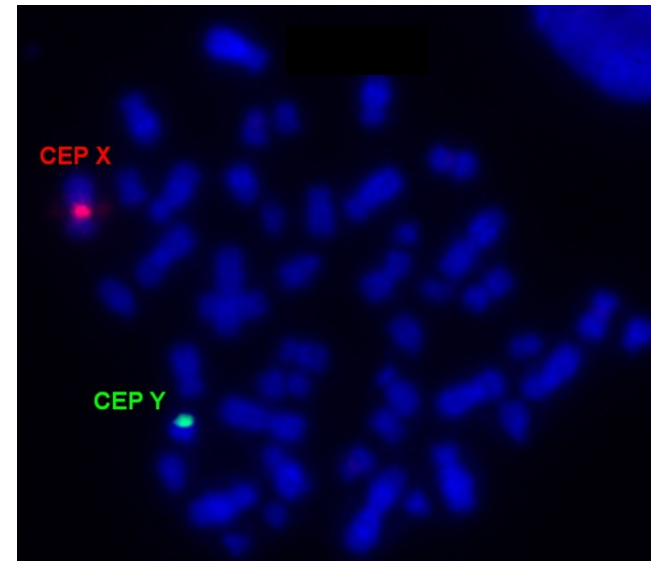
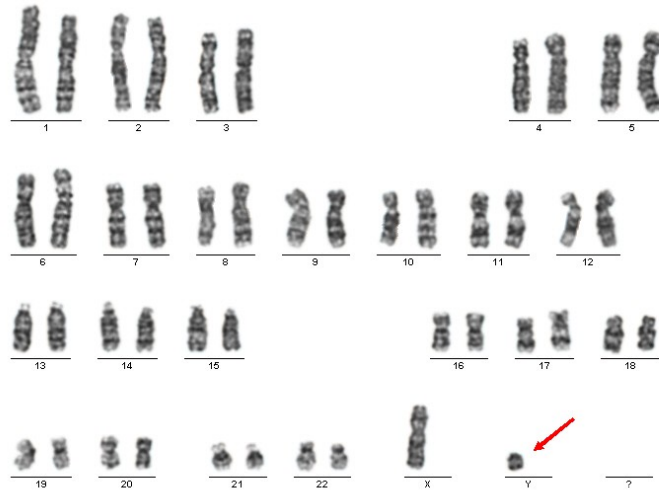


NI  
D

FAKULTNÍ  
NEMOCNICE  
BRNO

# VROZENÉ CHROMOSOMOVÉ ABNORMALITY (VCA)

MOZAICISMUS – kombinace početní a strukturní změny  
12 letý pacient s diagnózou malý vzrůst



buněčná linie 46,X,r(Y)?



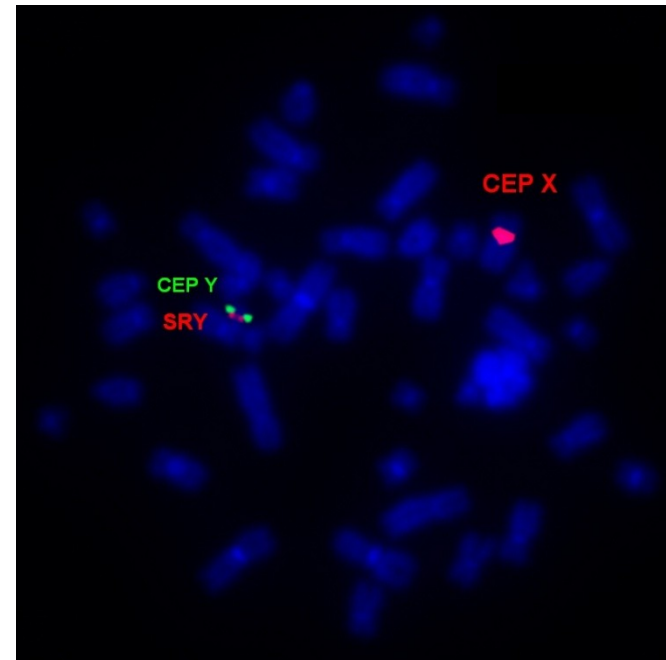
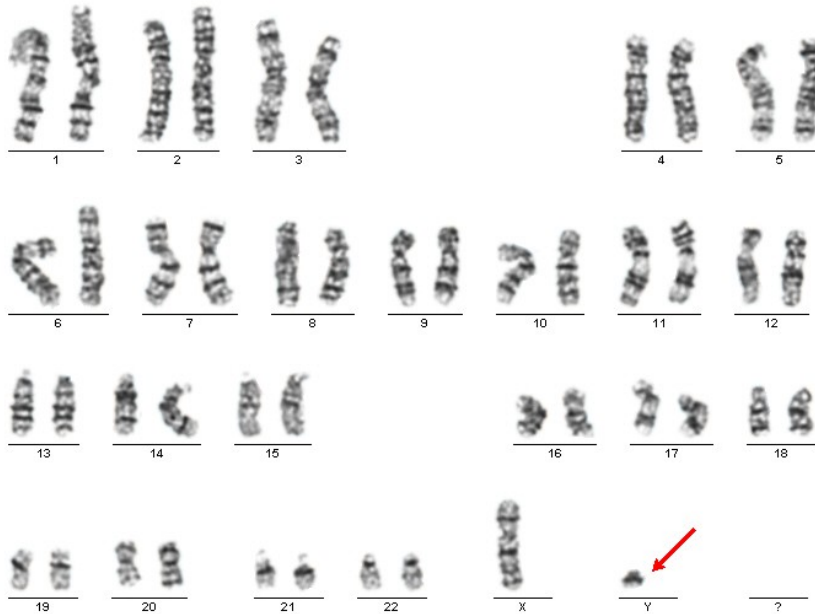NI  
D

FAKULTNÍ  
NEMOCNICE  
BRNO



# VROZENÉ CHROMOSOMOVÉ ABNORMALITY (VCA)

## MOZAICISMUS – kombinace početní a strukturní změny



buněčná linie 46,X,mar(Y)?

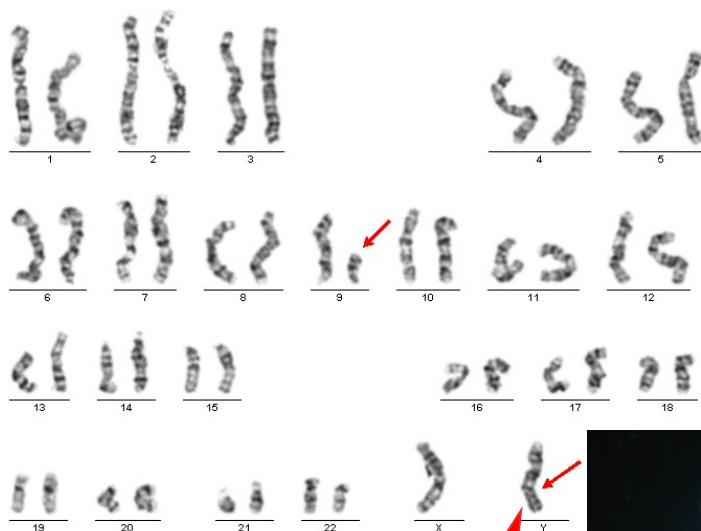


NI  
D

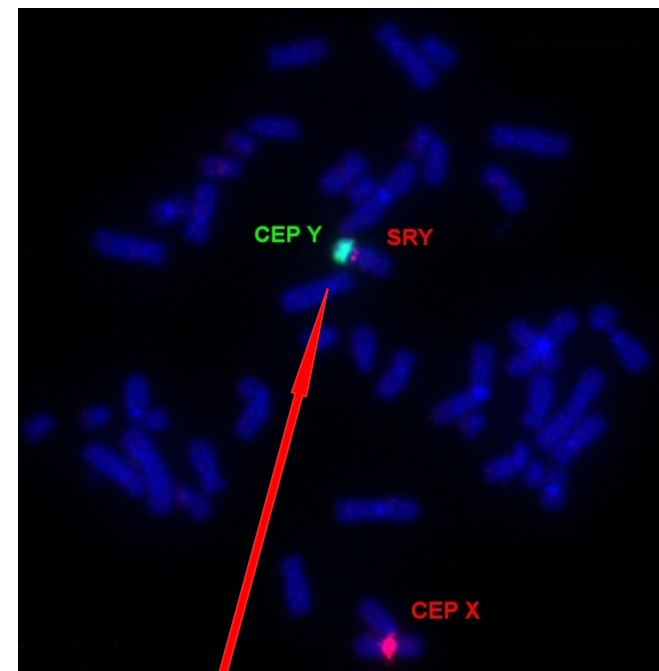
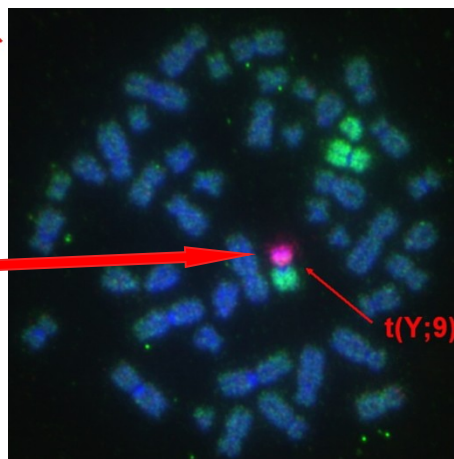
FAKULTNÍ  
NEMOCNICE  
BRNO

# VROZENÉ CHROMOSOMOVÉ ABNORMALITY (VCA)

## MOZAICISMUS – kombinace početní a strukturní změny



buněčná linie 46,X,t(Y;9)(p11?;q12?)



t(Y;?), přítomna oblast SRY  
buněčná linie

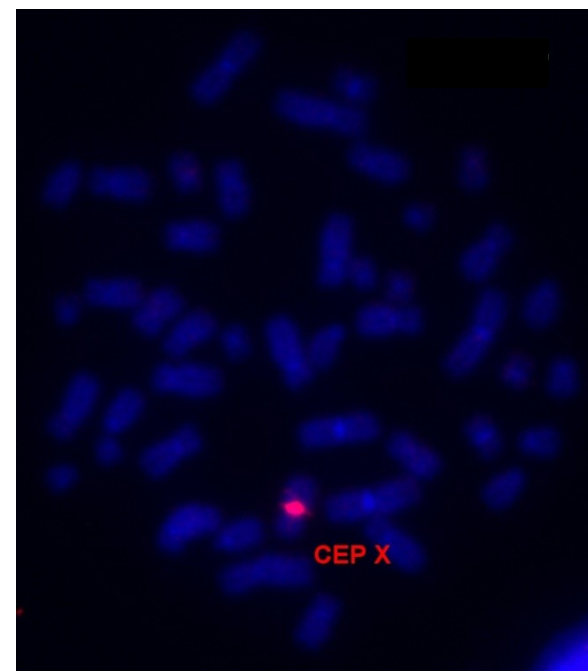
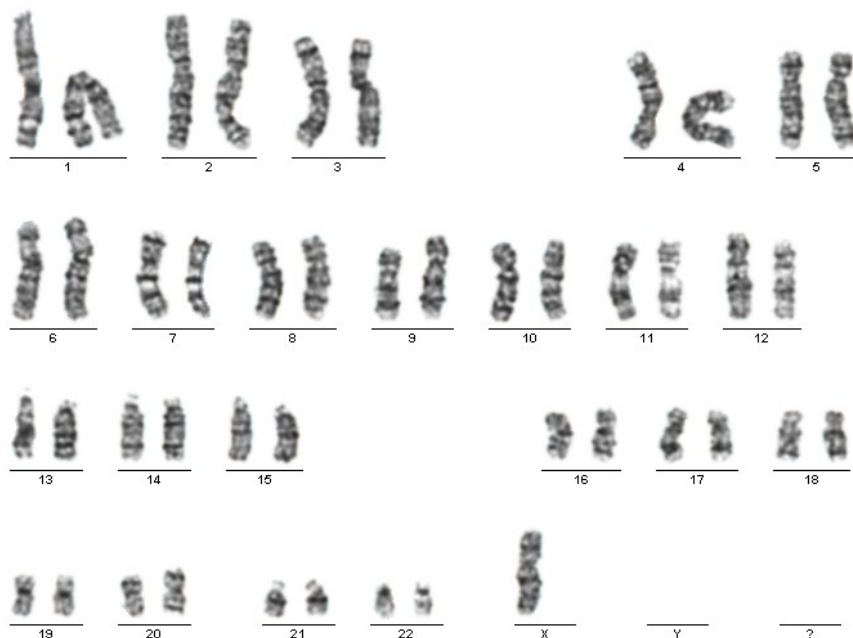


NI  
D

FAKULTNÍ  
NEMOCNICE  
BRNO

# VROZENÉ CHROMOSOMOVÉ ABNORMALITY (VCA)

MOZAICISMUS – kombinace početní a strukturní změny



buněčná linie 45,X



NI  
D

FAKULTNÍ  
NEMOCNICE  
BRNO

# VROZENÉ CHROMOSOMOVÉ ABNORMALITY (VCA) MOZAICISMUS - význam

- je **obtížné posoudit** význam nálezu mozaiky
  - záleží na typu chromosomové abnormality
  - význam má % zastoupení linie s patologickým karyotypem
  - % zastoupení jednotlivých buněčných linií může být v různých tkáních rozdílné (vyšetření z periferní krve, stěru z bukalní sliznice pro ověření a porovnání)



# VROZENÉ CHROMOSOMOVÉ ABNORMALITY (VCA) MOZAICISMUS – prenatální diagnostika

## INVAZIVNÍ METODY PRENATÁLNÍ DIAGNOSTIKY

AMC – odběr plodové vody

analýza buněk plodu

mozaicismus - přítomnost 2 nebo více buněčných linií ve vyšetřované tkáni, které se liší karyotypem - NE VŽDY SE JEDNÁ O PRAVÝ MOZAICISMUS

- přítomnost **pravého mozaicismu** u plodu (v těle plodu jsou přítomny 2 nebo více buněčných linií, jejichž karyotyp je odlišný) např. 47,XX,+21 [10] / 46,XX [20]
- riziko vzniku **pseudomozaiky kultivačního původu** (kultivační artefakt) (např. přítomnost nadbytečného chromosomu nebo strukturní přestavby v 1 mitóze)  
vyloučení kultivačního artefaktu - kultivace 2 paralelních kultur z AMC  
- opakovaný odběr (AMC, CVS)
- riziko **kontaminace mateřskou krví** při odběru - **po kultivaci nemohou** buňky mateřské krve **ovlivnit výsledek karyotypu plodu**, protože buňky mateřské krve se nenakultivují v médiu specifickém pro fibroblasty z kůže a sliznic plodu (amniocyty), (ale mohou **ovlivnit výsledek analýzy metodou PCR** – izolovaná DNA je směsí DNA kožních fibroblastů plodu a krevních buněk matky, proto při tomto typu vyšetření zařazujeme DNA matky jako jeden z kontrolních vzorků)
- riziko **kontaminace mateřskou tkání** při odběru – při používané technice odběru je minimální riziko kontaminace vzorku mateřskou tkání a kultivační médium je specifické pro amniocyty. Riziko, že nakultivujeme spolu s tkání plodu i tkáň matky je minimální.
- paralelně se stanovením karyotypu provádíme vyšetření QF-PCR



NI  
D

FAKULTNÍ  
NEMOCNICE  
BRNO

# VROZENÉ CHROMOSOMOVÉ ABNORMALITY (VCA) MOZAICISMUS – prenatální diagnostika

## INVAZIVNÍ METODY PRENATÁLNÍ DIAGNOSTIKY

**CVS** - biopsie choriových klků (chorionic villi sampling)

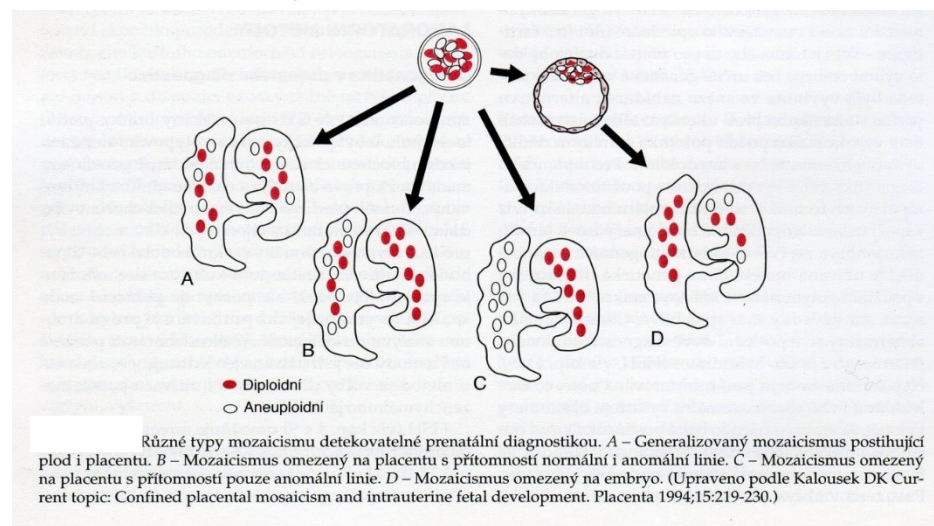
**analýza extraembryonální tkáně (plodový obal chorion)**

- riziko vzniku **pseudomozaiky kultivačního původu hrozí** u dlouhodobě kultivovaných vzorků (za dlouhodobou je považována délka kultivace +/- 10 dnů)
- **v dnešní době paralelně s vyšetřením karyotypu choriových klků vždy provádíme QF-PCR. Při tomto vyšetření srovnáváme výsledky z DNA choriových klků s DNA matky pro odhalení případné kontaminace mateřskou krví či tkání.**
  - při dlouhodobé kultivaci existuje riziko vzniku pseudomozaiky způsobené **kontaminací mateřskou tkání** (pouze u plodů ženského pohlaví, plod má stejné gonosomy jako matka, neodlišíme mitózy od matky a plodu) – prevence – pečlivé oddělení mateřské tkáně před kultivací
  - **kontaminace mateřskou krví pro cytogenetické vyšetření nevadí** (buňky krve se nenakultivují za podmínek kultivace choriových klků); pro molekulárně genetické vyšetření je kontaminace krví matky na závadu – izolujeme DNA současně z krve i klků – směs DNA plodu a matky. )



# VROZENÉ CHROMOSOMOVÉ ABNORMALITY (VCA) MOZAICISMUS – prenatální diagnostika

**pravý mozaicismus** – rozdílný karyotyp u embrya a v extraembryonální tkáni choriových klků  
(kromě toho jak u plodu, tak v klcích, může být karyotyp s pravou mozaikou nebo bez mozaiky)



**placentární mozaicismus – možný zdroj falešně pozitivních výsledků**

- je možný rozdílný nález karyotypu embrya a extraembryonální tkáně
- riziko, že placenta má normální karyotyp a plod trisomii je minimální
- sporné nálezy jsou potvrzovány AMC

Přibližně 2% vyšetření vzorků z CVS přináší nejednoznačný výsledek v důsledku chromosomového mozaicismu (zahrnuje pravý mozaicismus a pseudomozaicismus). V těchto případech je pro potvrzení případné chromosomové aberace doporučeno indikovat AMC.



NI  
D

FAKULTNÍ  
NEMOCNICE  
BRNO

# **VZNIK MOZAIKY (vždy de novo, nedědí se)**



Kontakt pro dotazy: [Navarikova.Marta@fnbrno.cz](mailto:Navarikova.Marta@fnbrno.cz)