

MUNI
MED

FAKULTNÍ
NEMOCNICE
BRNO

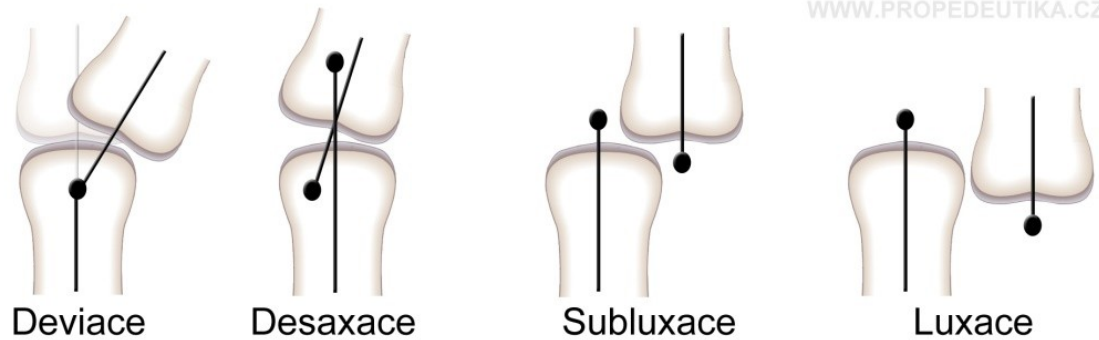
Nemoci pohybového ústrojí

Nemoci pohybového ústrojí

- **zánětlivé** (revmatoidní artritida, spondartritidy, druhotné artritidy, zánětlivá onemocnění pojiva)
- **metabolické** (dna, chondrokalcinóza, ochronóza)
- **degenerativní** (osteoartrózy, spondylartrózy)
- **mimokloubní revmatické syndromy** (entezopatie, bursitidy, tendinitidy, periartritidy, tunelové syndromy)

Vyšetřovací metody

- **anamnéza** (rodinné postižení, sklon k infekcím, psoriáza, konjunktivitidy, iritidy, nemoci ledvin, průjmy, pohlavní choroby, chronické záněty)
- **charakter bolestí** (trvale, občas, vazba na denní dobu, chlad a teplo, námahu, slunění, lokalizace a šíření)
- **lokální nález** - tvar kloubu:



- normální - ušlechtilý
- zduření
- deformace
- deformity - deviace, desaxace, subluxace, luxace

Lokální nález

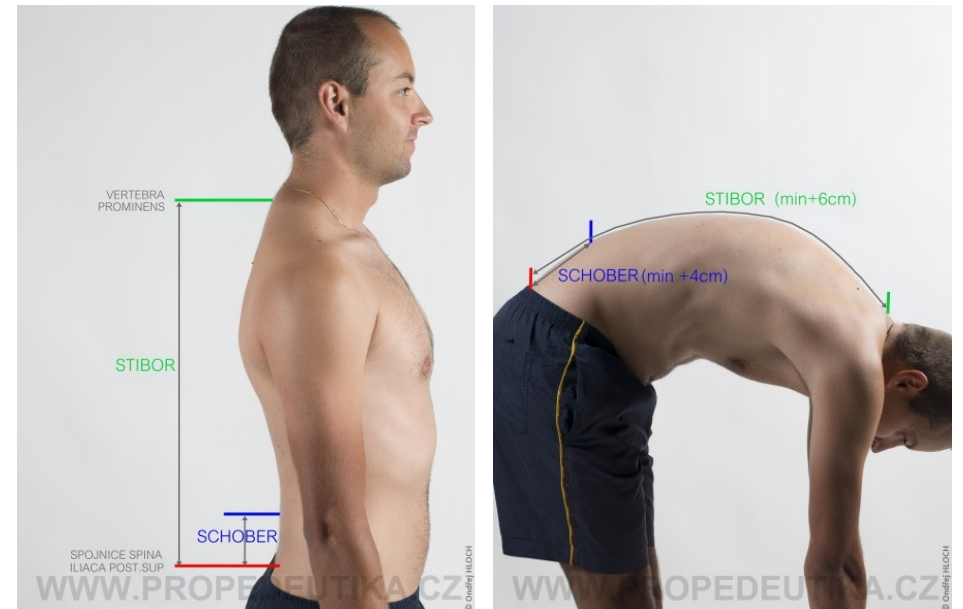
- **teplota kůže nad kloubem**
- **hybnost kloubů** (norma, hypo-hypermobilita, reakce při dotažení)
- **bolestivost** (na dotyk, na tlak, na pohyb)
- **pohmatové fenomény** (praskoty, drásoty, vrzoty)
- **stav okolních tkání** (svaly, burzy, úpony, šlachy, pouzdra)

Hlavní příznaky na páteři I

tvar (skoliózy, kyfózy, napřímení)

hybnost

- **krční** - rotace, předklon, záklon - dotyk temene s rovinou,
- **hrudní** - rotace, rozvíjení při předklonu, nádech, výdech
- **bederní** - **Schoberova distance** - L1 - spina iliaca post. sup. prodloužení o 5 cm při předklonu
- **Stiborova distance** - C7 - spina iliaca post. sup. prodloužení o 10 cm při předklonu
- úklony do stran - prsty po stehně 20 cm
- rotace



Hlavní příznaky na páteři II

- **stav paravertebrálních svalů** - tonus, kontraktury, myogelózy
- **bolestivost** - na poklep, na pohyb, bolestivost SI skloubení
- **neurologické manévry** - Lasséque



Lasegueův příznak

Příznaky na měkkých tkáních

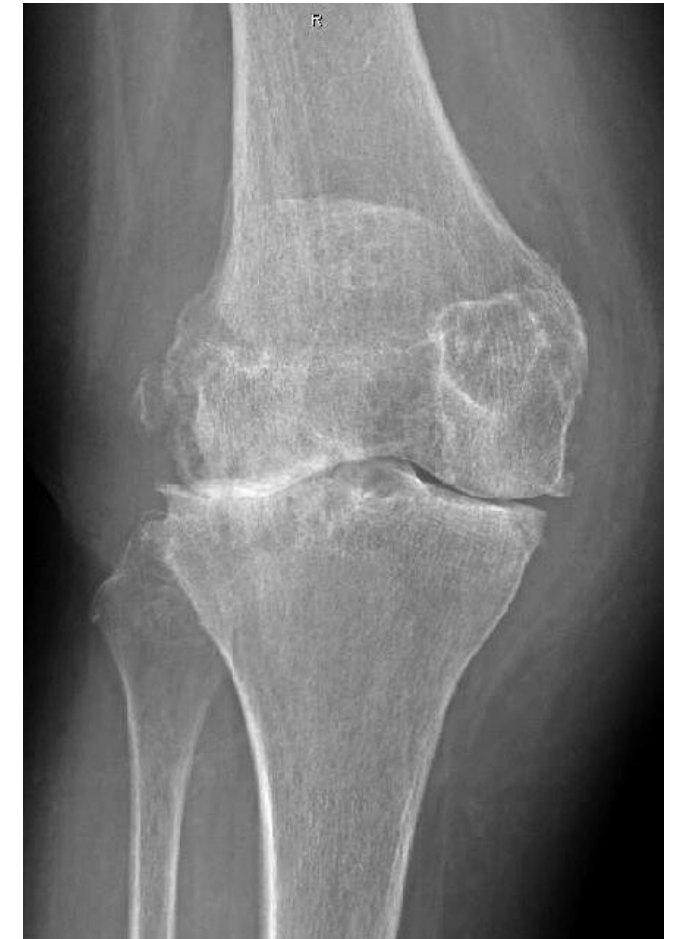- **svalové příznaky** - atrofie, hypertrofie, tonus, bolestivost
- **postižení úponů** - bolestivost pohmatová, pohybová, zduření
- **postižení šlach** - třecí fenomény, bolest, zduření pouzdra

Laboratorní vyšetření

- **zánětlivá aktivita** - FW, CRP, KO + diff, FG, ASLO, PL proti rheumatoidnímu faktoru IgG, IgM
- **imunologie** - ANF, ENA, anti dsDNA, CIK, HLA, hladiny Ig
- **doplňující** - KM, hladiny minerálů, močový nález, funkce ledvin, glykémie, sérologie STD

RTG a specifická vyšetření

- **RTG - kosti** - zachování mineralizace, postavení kostí, konfigurace kloubů
- **chrupavky** - hodnotíme sekundárně podle kloubní štěrbiny
- **kalcifikace** - v úponech šlach
- **specifická vyšetření** - artroskopie, test síly stisku ruky



Rheumatoidní artritida

- **dříve PAP** (progresivní polyartritida)
- **častější u žen**, začátek 4.-5. Decenium
- **autoagresivní charakter** - nadměrná imunitní reakce - tvorba PL proti vlastním Ig, imunokomplexy se usazují v kapilárách - systémové projevy
- **v kloubu** - z pouzdra vyrůstá granulační tkáň - **pannus**, destruuje chrupavku - vazivová přeměna až ankylóza kloubu

Celkové příznaky

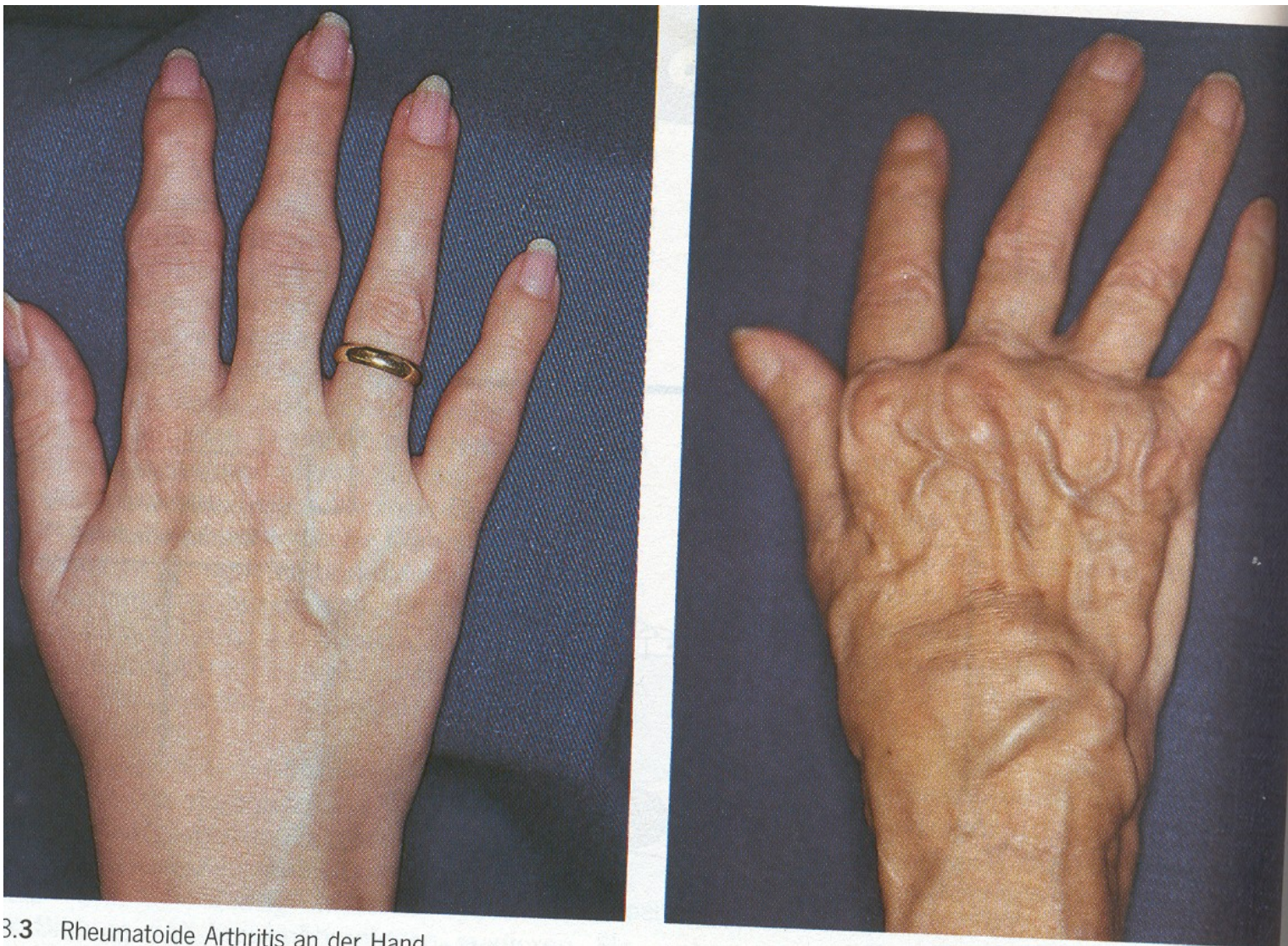- únavnost, nevykonnost
- nechutenství, úbytek hmotnosti
- subfebrilie až horečka v odpoledních hodinách
- depresivní ladění
- reakce na změny počasí

Kloubní příznaky I

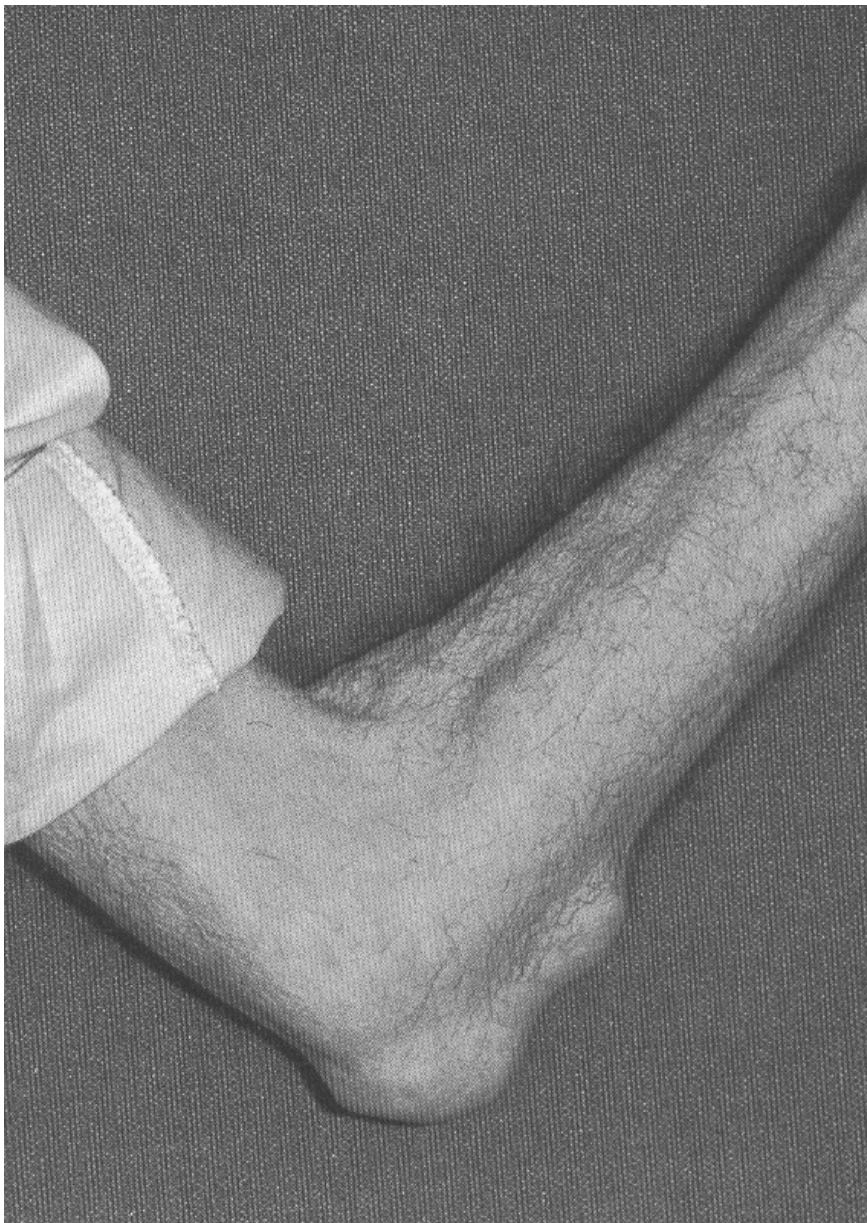- **ranní ztuhlost**
- **bolesti drobných kloubů** (MCF, proximální IF, radiokarpální, kolenní loketní, hlezna, MTF nohou)
- **těstovité zduření kloubů, zrudnění, vyšší teplota**
- **postihuje symetricky**
- **chlad zhoršuje, teplo zlepšuje**

Kloubní příznaky II

- **vývoj svalových atrofií**
- **vývoj deformit** (ulnární deviace, flexní kontraktury, subluxace IF kloubů)
- **vývoj ankylóz**
- **vývoj revmatických uzlů**



3.3 Rheumatoide Arthritis an der Hand



Další příznaky

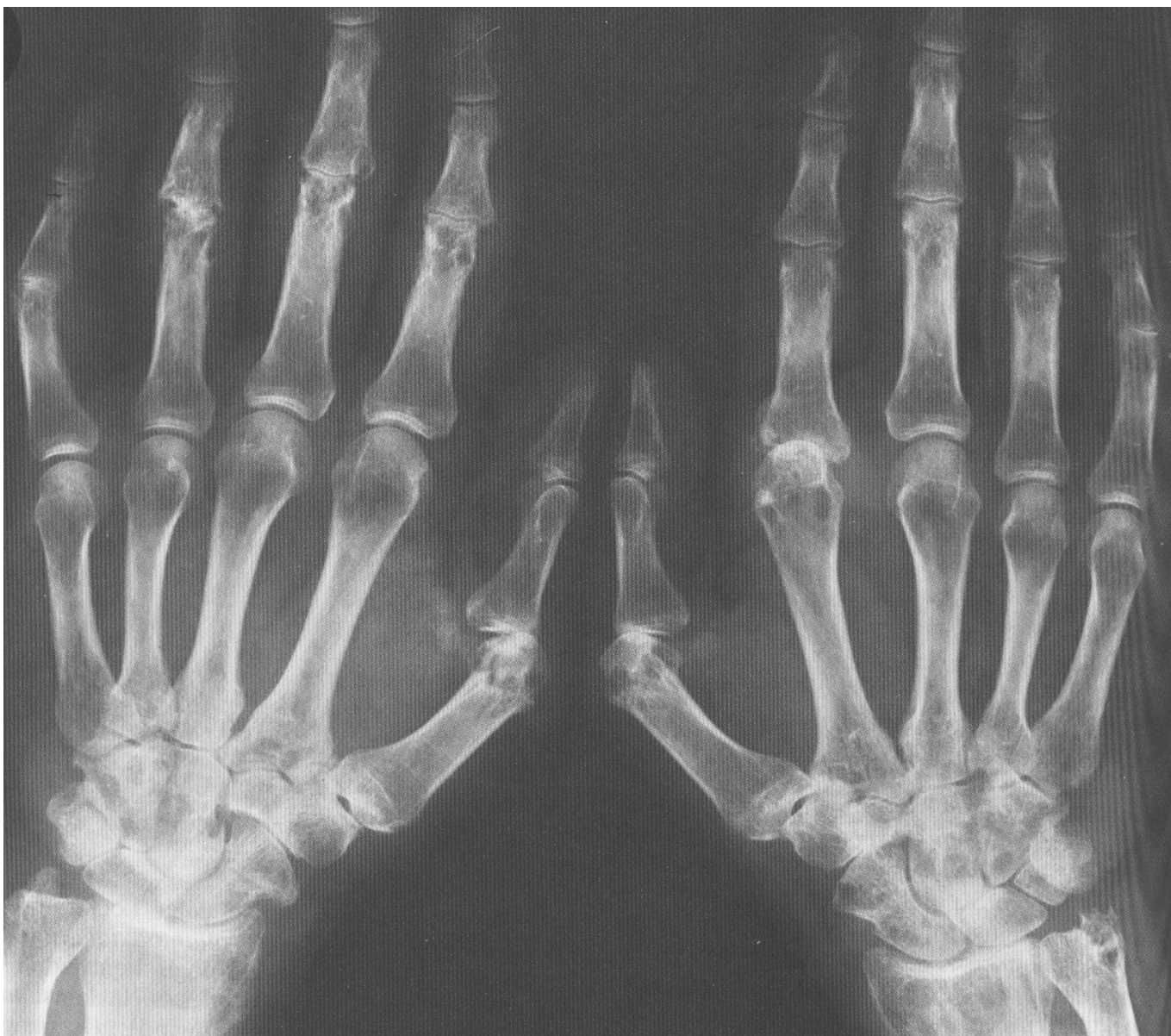- rýhování na nehtech - cerra guttans
- lymfadenopatie
- snížení pH žaludku
- postižení srdce
- fibrózní procesy
- amyloidóza
- chronická pyelonefritida

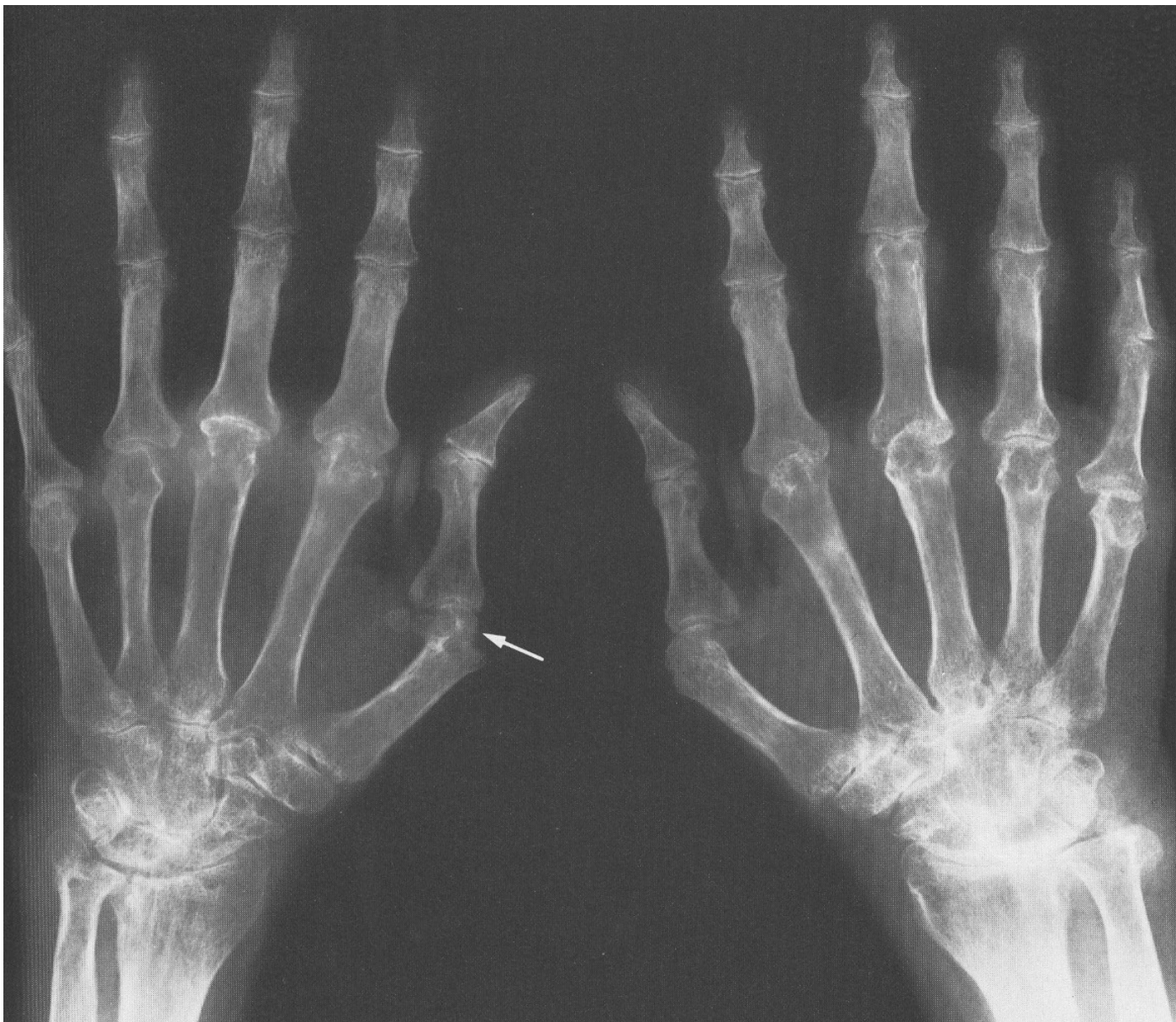RTG a laboratorní nález

- **juxtaartikulární poróza, usurace kloubních ploch**
- **zužování až vymizení kloubních štěrbin**
- **ankylóza kloubu**
- **laboratorně** - FW, CRP, PL proti IgG - rheumatoidní faktor, anémie

Staging

- **časné** - pouze změny v měkkých částech, nejvýše juxtaartikulární poróza
- **mírné** - lehká destrukce ploch
- **těžké** - destrukce chrupavek, usurace, deformity
- **konečné** - ankylózy
- **funkční**
 - plná zdatnost
 - dostatečná
 - omezená
 - nutnost cizí pomoci





Léčba revmatoidní artritidy

➤ **režim** - rehabilitace, neprochlazovat

➤ **medikamenty**

- protizánětlivé, analgetika - ASA, NSAID
- dlouhodobě působící - antimalarika, soli zlata
- steroidy - pulzní, imunosupresiva
- chondroprotektiva (chondrosulfát, glukosaminsulfát)
- salazosulfapyridin

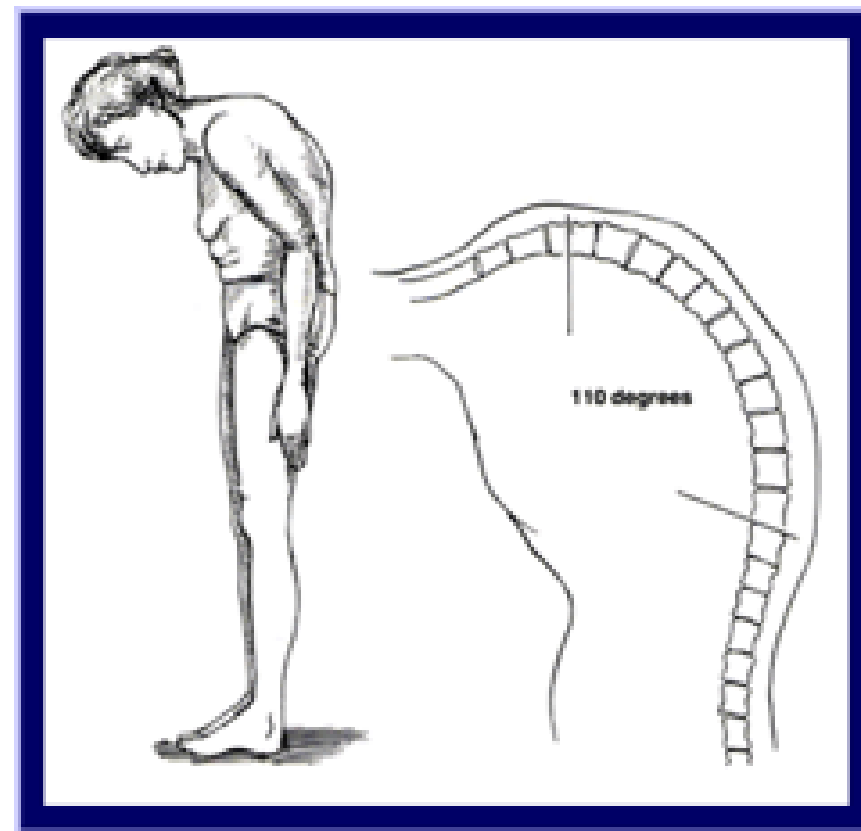
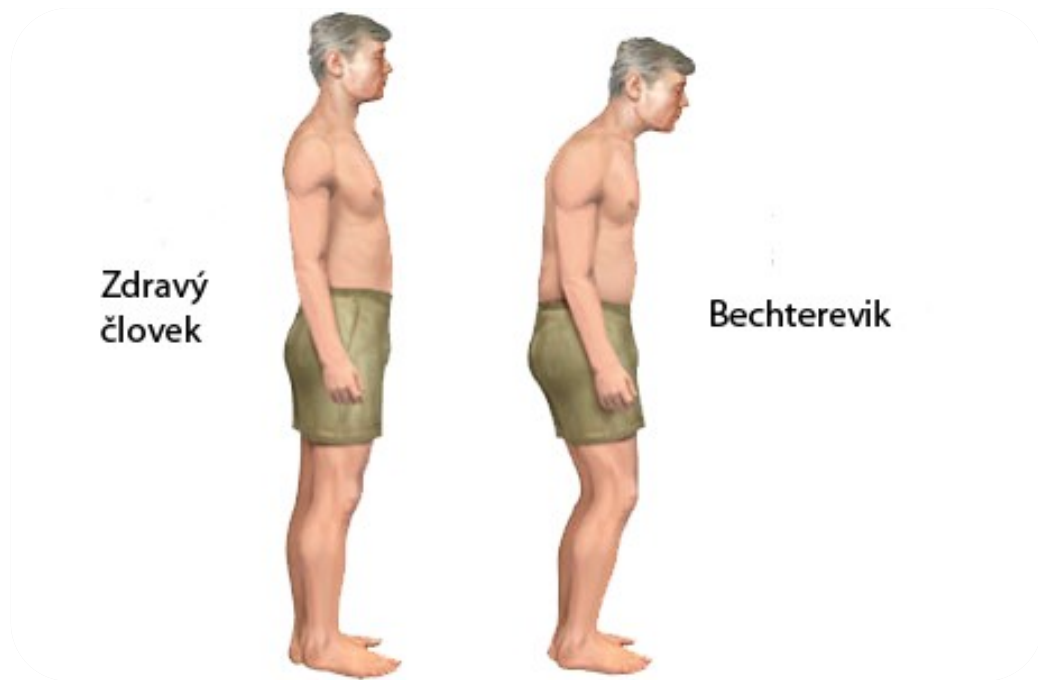
➤ **další postupy** - synovektomie – chirurgická / izotopová, kloubní náhrady

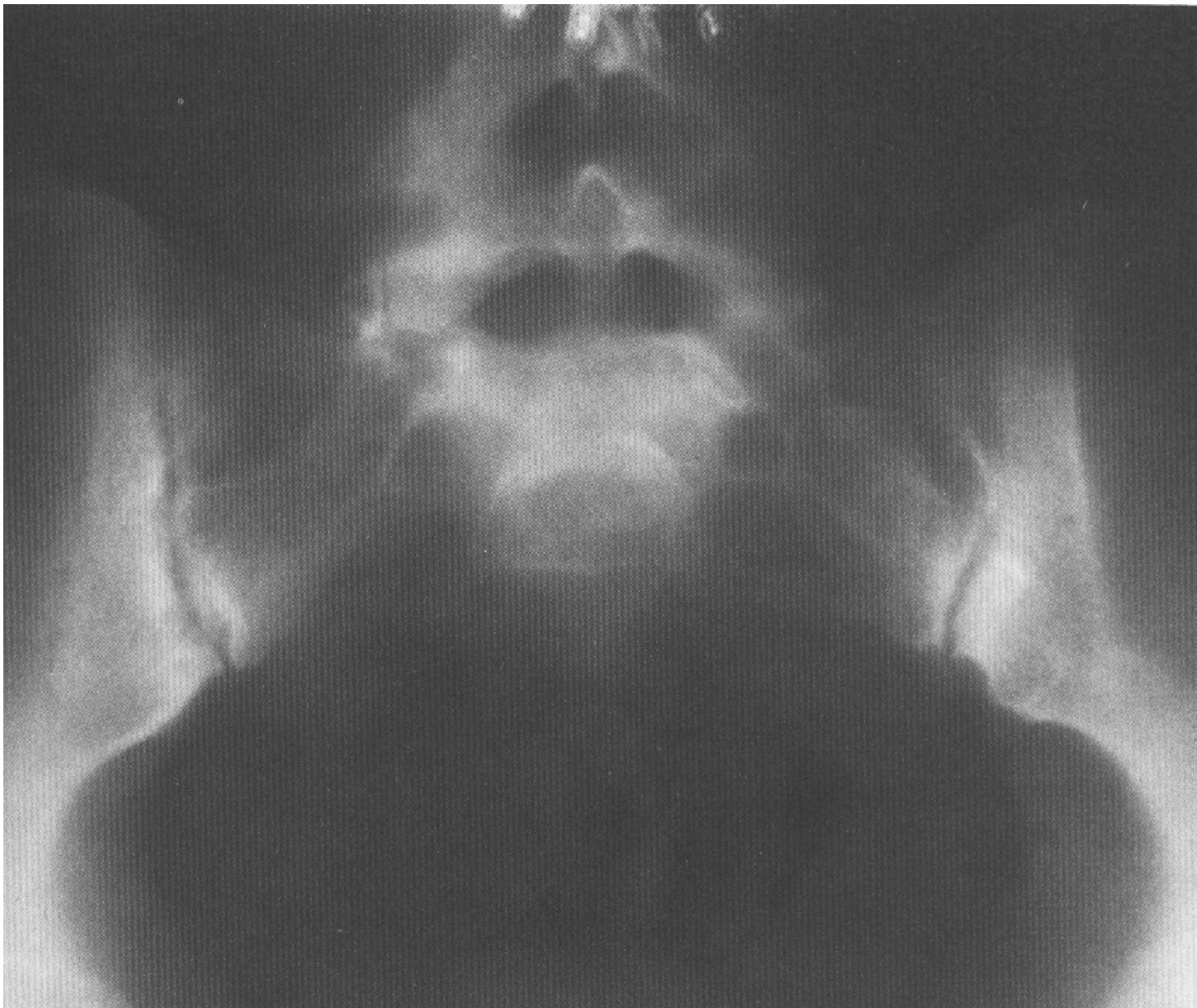Spondartritidy - ankylózuující - Bechtěrevova choroba

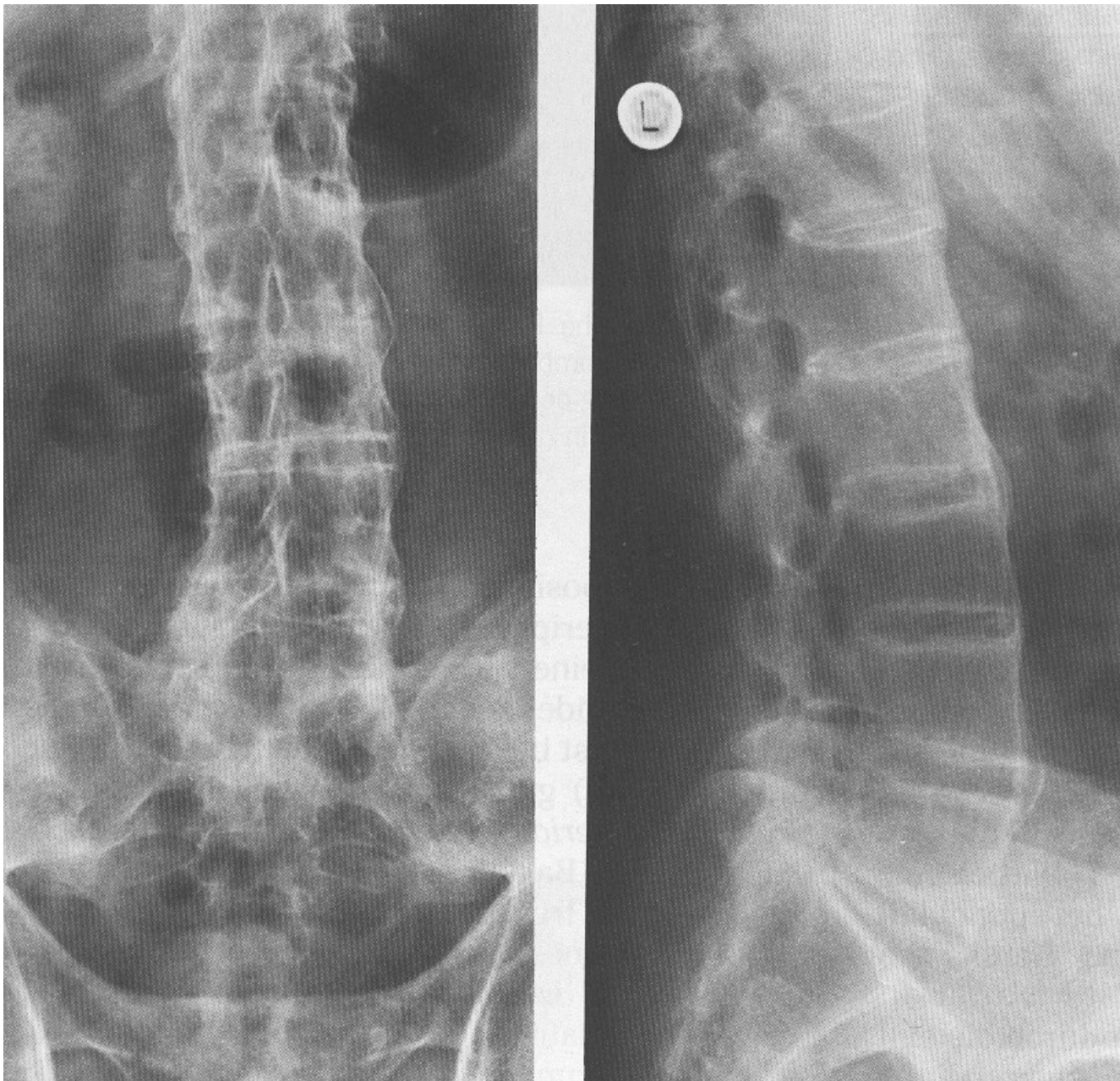
- **systemové onemocnění pojiva** - začíná na SI kloubech, šíří se proximálně po páteři, později i na velké klouby
- **příznaky** - prodromy - bolesti pat, iridocyklitida - předchází i o několik let
 - počátek - bolesti SI
 - při předklonu dvojhrb, nevyplní se sulcus dorsalis, otáčení celým trupem

Laboratorní vyšetření a léčba

- zvýšení **FW, CRP**
- **pozitivita HLA B 27**
- **RTG - rozšíření až zánik SI, syndesmofyty na páteři**, později kalcifikované - bambusová tyč
- **léčba - rehabilitace, NSAID, udržování rovnováhy střevní flóry**







Další artritidy

- **psoriatická** - není symetrická, rozrušuje epifýzy, teleskopické prsty
- **Reiterův syndrom** - uretritida, uveitida, artritida (sekundárně při STD - GO)
- **enterokolitické artritidy** - doprovázejí Crohnovu nemoc a ulcerózní kolitidu - zlepší se po obnově střevní mikroflóry

Sekundární artritidy

- **infekční přímé**
- **infekční nepřímé**
- **toxické a alergické**
- **provázející jiné choroby** - hemofilie, endokrinní, plicní, neurologické
- **traumatické a z fyzikálních příčin**

Infekční přímé

- **přítomnost infekce v kloubu** - zavlečení infekce při invazivních zákrocích
 - vždy nutné chirurgické ošetření, výplachy ATB, rehabilitace
 - chronické záněty vedou ke ztrátě funkce

- **Lymeská borrelióza**
 1. erytema migrans
 2. meningeální a kardiální příznaky
 3. migrující polyartritida

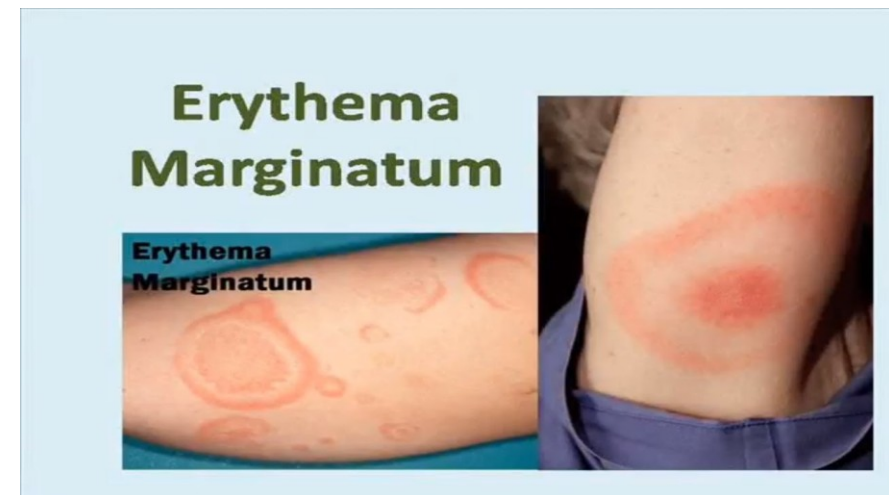Infekční nepřímé I

□ revmatická horečka

- poststreptokoková nákaza - beta-hemolyt streptokok sk. A
- Aschofovy uzlíky
- „klouby líže, do srdce se zakusuje“ - Mi stenóza
- pankarditida - AVB, denivelace ST-T, poruchy rytmu, únavnost
- erytema marginatum
- neurologické příznaky - chorea minor

Infekční nepřímé II

- diagnostika - FW, ASLO, CRP, **betahemolytický streptokok - kultivace**
- léčba revmatické horečky - ASA, NSAID, ATB, dlouhodobé sledování, profylaxe endokarditidy



- **reaktivní artritidy - parainfekční, postinfekční (viry i bakterie)**

MUNI
MED

FAKULTNÍ
NEMOCNICE
BRNO

Zánětlivá onemocnění pojiva

Autoimunitní choroby

- **přítomnost orgánově specifických PL** – thyreogastrická skupina – Hashimotova thyreoiditida, perniciózní anémie
- **přítomnost orgánově nespecifických PL** – systémová onemocnění pojiva – kolagenózy, generalizovaná imunokomplexová vaskulitida
- **společné rysy:**
 - antigenem je vlastní jádro
 - autoagresivní působení PL, T a K ly

Systemová onemocnění pojiva


- chronická autoimunitní onemocnění
- orgánově nespecifické protilátky
- hodně tváří
- postihují různé orgánové systémy
- neznámá etiologie - genetika, zevní prostředí, hormonální vlivy...

Systemový lupus erythematoses

= autoimunitní zánětlivé onemocnění, často charakterizované multiorgánovým postižením které postihuje výrazně častěji ženy v reprodukčním věku

- postihuje difuzně pojivovou tkáň a cévní struktury
- nemoc postihuje ženy a muže v poměru 9:1 v reprodukčním věku (=>hormon. vlivy), počátek hl. ve 3. a 4. deceniu, v 10-15% případech se nemoc vyvine po 50. roce života, asi ve 20% případů se nemoc projeví před 18. rokem života
- etiologie – nejasná, provokující moment viróza, zátěž, přeslunění
- patogeneze
 - typická hyperaktivita B-lymfocytů s **nadprodukcí orgánově nespecifických protilátek**
 - pro dg. jsou nejvýznamější antinukleární protilátky **ANA** a protilátky proti **dsDNA**
 - PL se podílí na tvorbě **imunokomplexů (IK)**
 - zánětlivé orgánové či cévní postižení je pak výsledkem **tkáňové depozice IK**


Systemový lupus erytematodes



- **velmi pestrý klinický obraz**, velký simulátor a mystifikátor
- většinou chronický průběh doprovázený akutními vzplanutími aktivity choroby
- **celkové příznaky** (při počátku onem. a při jeho vzplanutí): horečka, hubnutí, těžký únavový syndrom
- **orgánové příznaky**
 - **kožní a slizniční projevy** – u 80% nemocných, motýlový exantém, fotosenzitivita, diskoidní lupus
 - **postižení muskuloskeletálního systému** - časté, artralgie, myalgie, typicky NEerozivní artritida
 - **kardiovaskulární postižení** – velmi časté, nejčastěji perikarditida, dále arytmie, myokarditida, častý Raynaudův fenomén, riziko rozvoje předčasné aterosklerozy
 - **postižení plic** - nejčastěji pleuritida (bolest při dýchacích pohybech), mohou být i významné pleur. výpotky, vzácněji atypická pneumonie, plicní fibróza
 - **postižení ledvin** – významná manifestace nemoci, při biopsii ledviny je jistý stupeň postižení ledvin téměř u všech s SLE; nefritida, nefrotický syndrom
 - **GI příznaky** – pankreatitida, mesenterická vaskulitida, sterilní peritonitida, autoimunitní lupus. hepatitida, dysfagie
 - **oční projevy** - poměrně časté, postihují víčka, spojivky, bulbus, sítnici i duhovku



SYSTEMIC
LUPUS
ERYTHEMATOSUS



Systemový lupus erythematosus

Systemové projevy:

- Horečka
od subfebrilní až po
intermitující horečku
- Fotosenzitivita

Změny v psychice

- Únava
- Nižší chuť k jídlu

Ústa a nos

- Vředy

Obličej

- Motýlovitý erytém

Svaly

- Bolesti

Pleura

- Zánět (výpotek)

Klouby

- Arthritis

Perikard

- Zánět (výpotek)

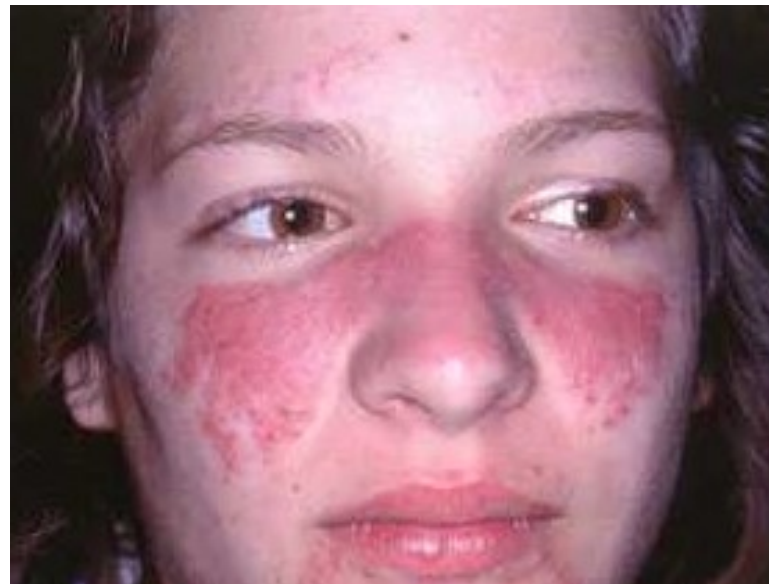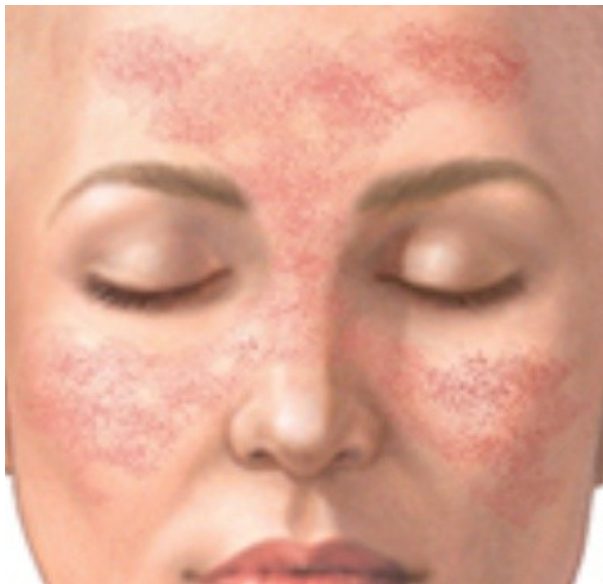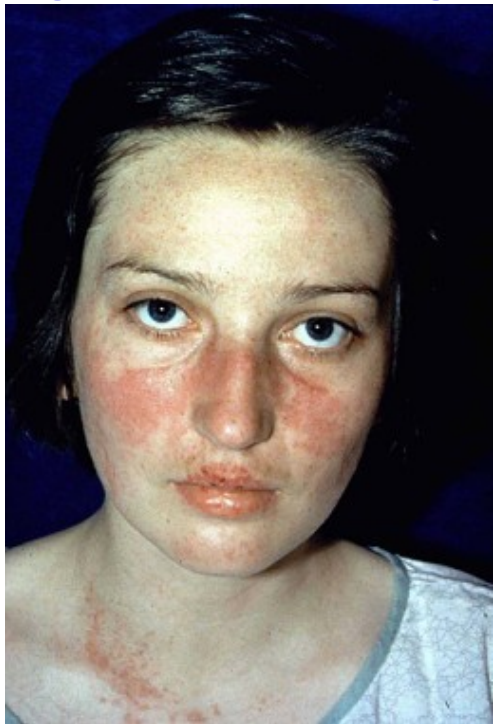Ledviny

- Lupusová glomerulonefritida

Prsty na rukou

- Oslabený oběh

Systemový lupus erythematoses, motýlovitý exantém



Diskoidní lupus



Systemový lupus erythematoses

- laboratorní příznaky – FW, anemie chronických onemocnění

- imunologické projevy – PROTILÁTKY:
 - ANA (více než 95% nemocných)
 - anti-ds DNA (40-90% nemocných)
 - dále ENA (zahrnuje antigeny Ro, La, Sm..) jsou specifické, ale u málo nemocných (30-50%)

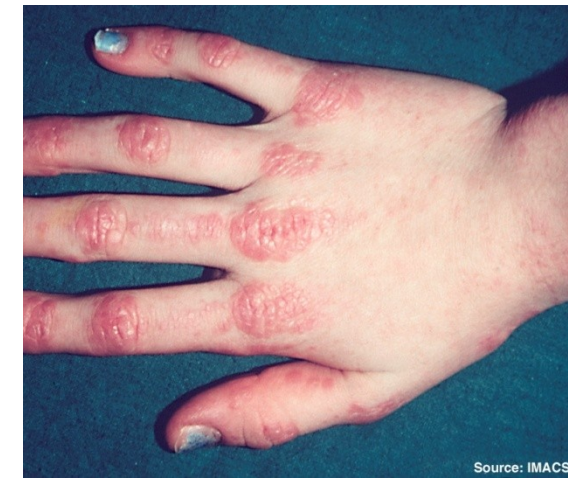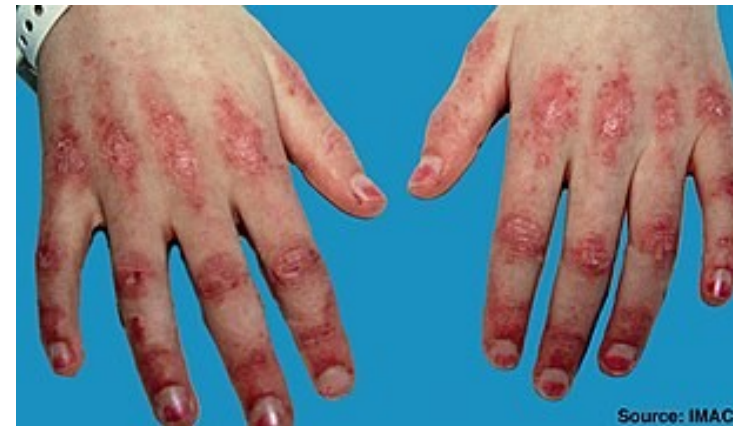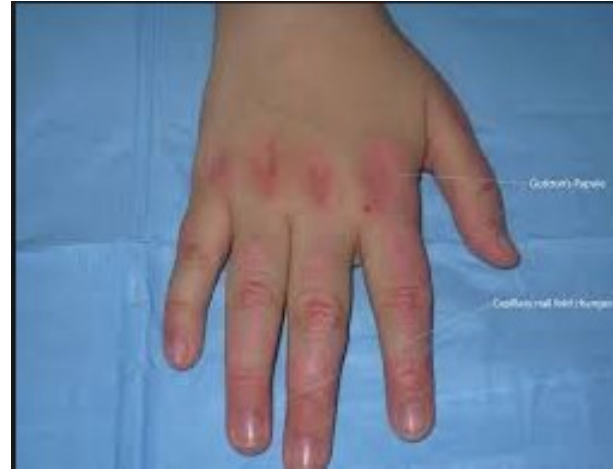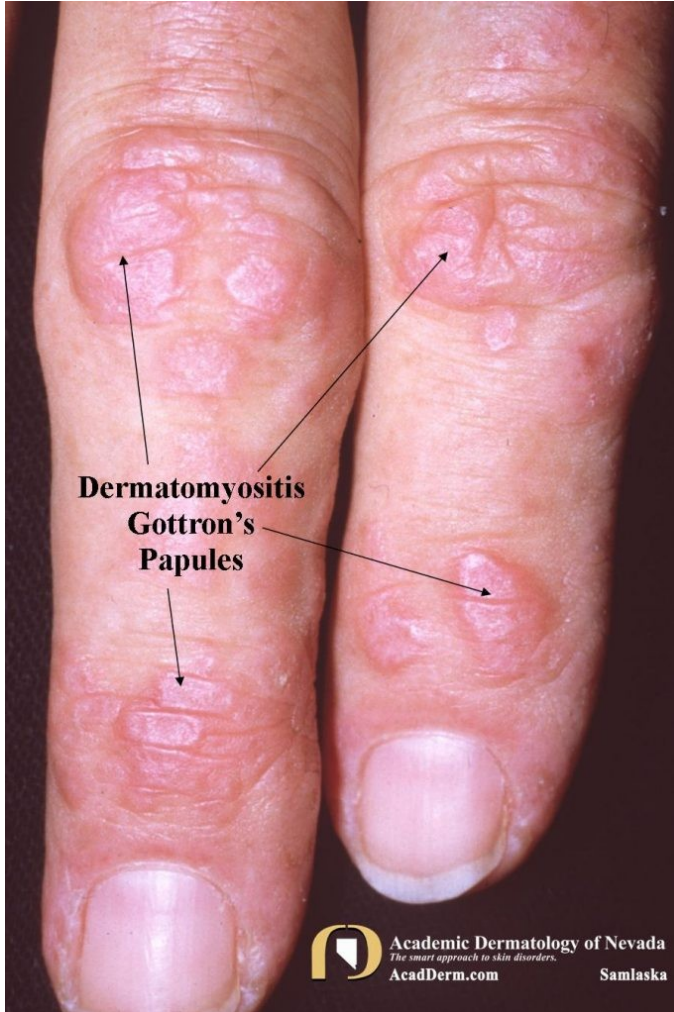
SLE - léčba

- **nesteroidní antiflogistika** – k sympt. potlačení projevů choroby
- **glukokortikoidy**
- **antimalarika**
- **imunosupresiva:** azathioprin, cyklofosfamid, mykofenolát mofetil, cyklosporin A, metotrexát
- **biologická léčba:** rituximab, belimumab
- **intravenózní imunoglobuliny** ve vyjím. stavech (např. refrakterní trombocytopenie, hemolytická anémie, refrakterní lupusová glomerulonefritida)
- **plazmaferéza** u akutních ohrožujících stavů (katastrofický antifosfolipidový syndrom, hemolyticko-uremický syndrom)

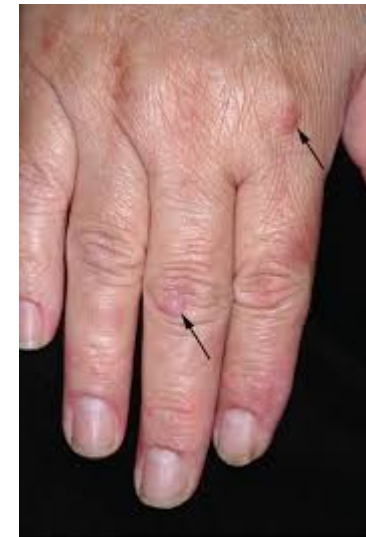Deratomyositida

- postihuje kůži a příčně pruhované svalstvo
- příznaky – hlavně svalová symetrická proximální **SLABOST** (pletence ramenní a pánevní), Gottronovy papuly, heliotropní exantém, prosáknutí okolo orbit, tmavší zbarvení kůže okolo očí, loktů, kolen, podkožní kalcifikace
- laboratorní příznaky – FW, zvýšení JT, CK, LD
- léčba – kortikoidy, fyzikální léčba svalového postižení, imunosupresiva, antimalarika
- POZOR! Až 20% paraneoplázie!

Dermatomyositida



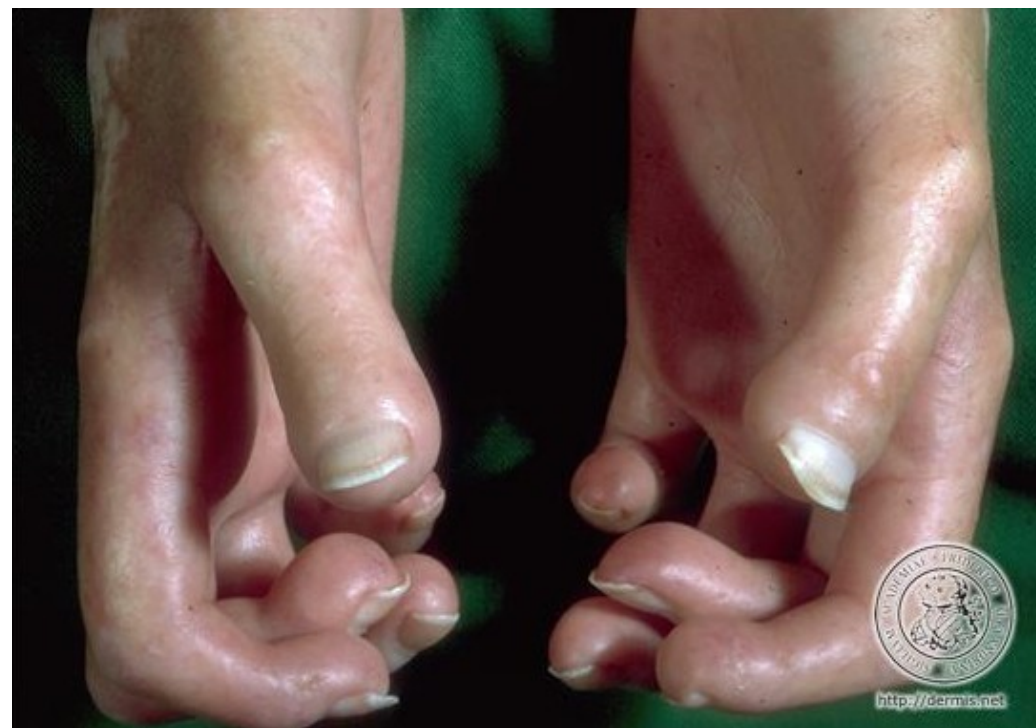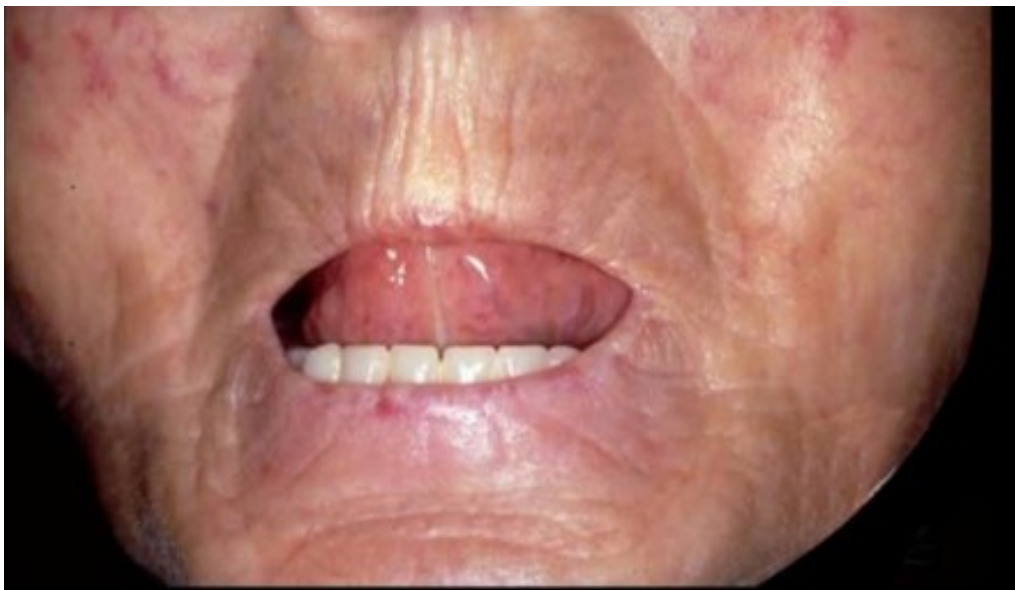Gottronovy papuly - fialové erytematózní skvrny až teleangiektazie nacházející se nad extenzory kloubů, nejčastěji na dorzu ruky



Sklerodermie

- masivní sklerotizace kůže a adnex z degenerace pojivové tkáně, pokračuje fibrózní indurací, postiženy i klouby a svaly
- příznaky – svalové atrofie, únavnost, slabost, artralgie, polykací obtíže, regurgitace, ileus, příznaky kardiovaskulární, ledvinné, plicní
- laboratorně – pozitivní ANF a další, zvýšení hladiny hydroxyprolinu
- léčba – kombinovaná imunosuprese

Sklerodermie



Polyarteriitis nodosa

- vyskytuje se častěji u mužů
- imunokomplexové postižení kapilár – vaskulitida – IK poškozují intimu, nasedá trombóza, do stěny pokračuje degenerace – tvorba aneurysmat
- příznaky – rozmanité podle postiženého orgánu, celkově horečky, malátnost, artralgie, kachektizace

Polyarteriitis nodosa

- laboratorní příznaky – FW, eosinofilie, diagnóza histologická
- léčba – imunosuprese steroidy nebo kombinovaná
- SMÍŠENÁ NEMOC POJIVA - překrývání syndromů

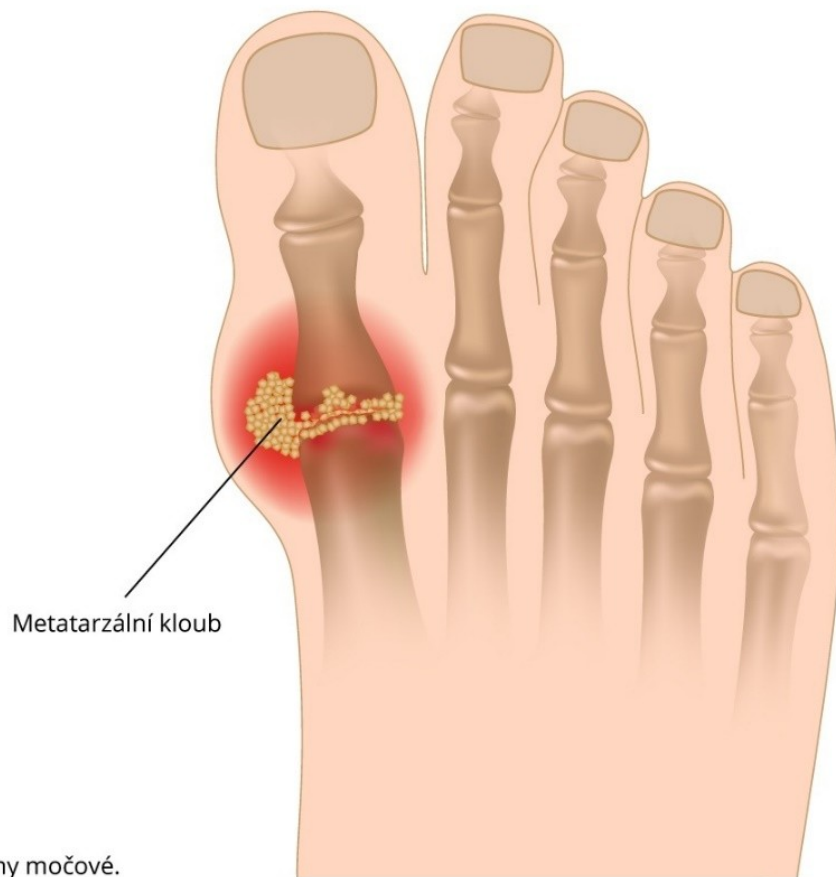
Mikrokrystalické artritidy

- DNA – arthritis urica – zvýšení KM v séru
- primární – zvýšená tvorba nebo snížené vylučování KM
- sekundární – zvýšený rozpad nukleoproteinů, snížené vylučování při RI
- častěji postiženi muži – robustní, ambiciózní, masojídkové

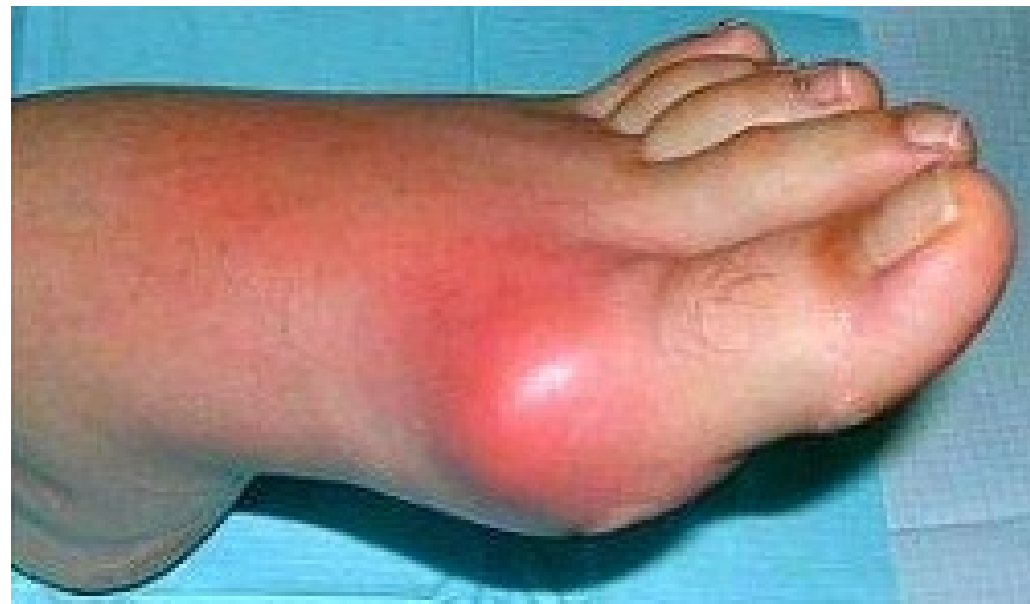DNA

- hypertonicko – metabolický syndrom – (HT, DM, HLP, DNA)
- patogeneze záchvatu – zvýšení hladiny KM, vypadávání krystalů, synoviální membrána drážděna mikrokrystaly, vasodilatace, překrvení, chemotaxe leukocytů, snížení pH, další krystalizace

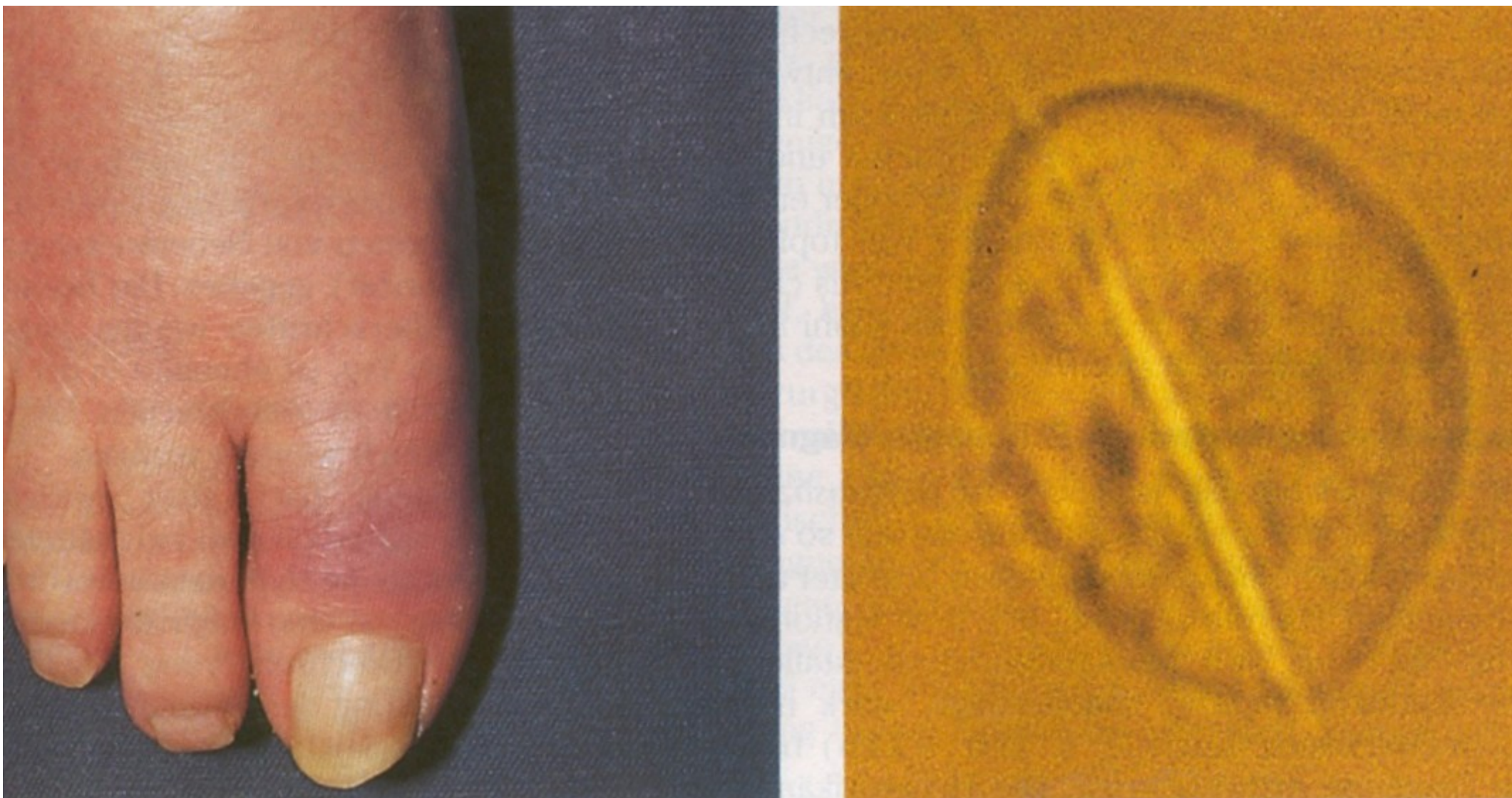Dna – podagra – pakostnice

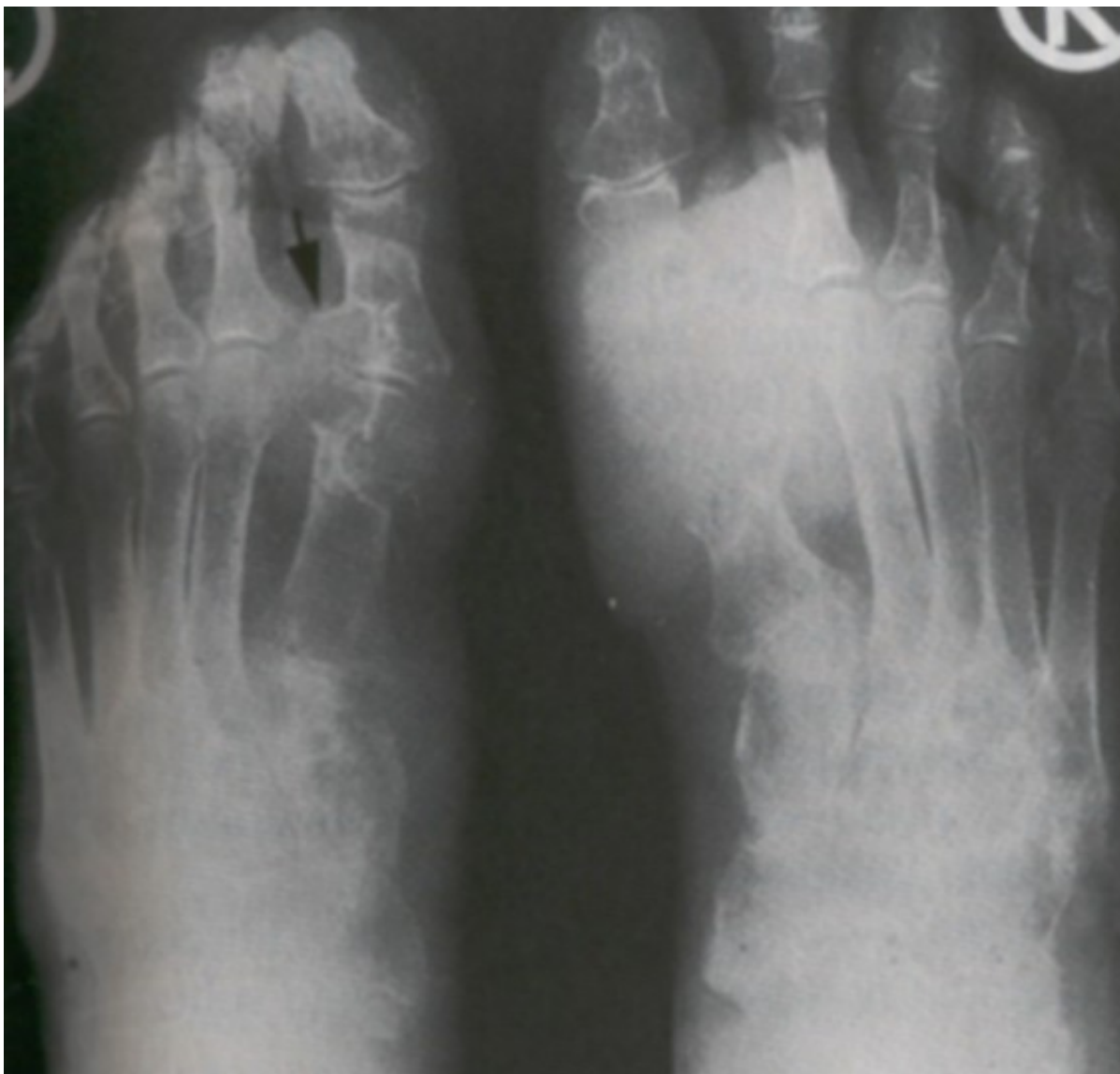

Usazené krystaly kyseliny močové.
Artritida – zánět kloubu.
Kloub bolestivý, oteklý, s dočasnou ztrátou hybnosti.



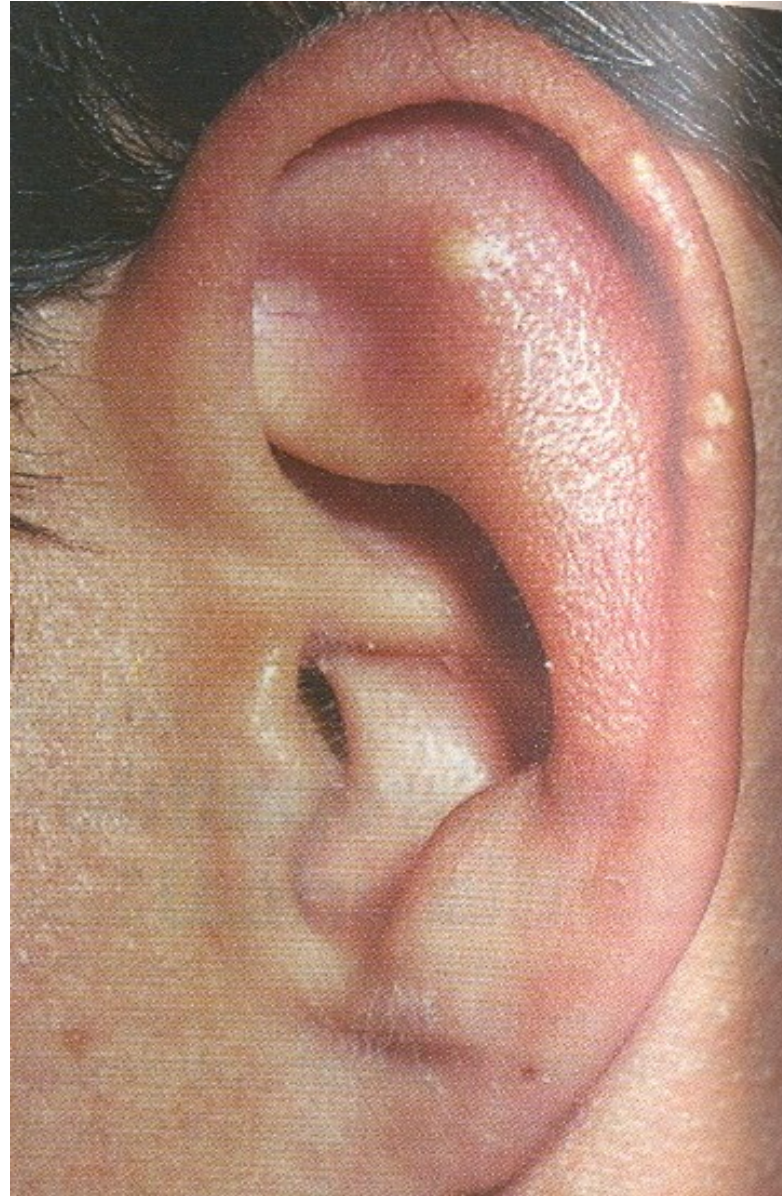symptomy.cz





DNA - příznaky

- **dnavý záchvat** – typicky MTF kloub, začíná nad ránem, obvykle po dietní či režimové chybě, parestázie přecházející v bolest, zčervenání, otok, celkově teploty, podrážděnost, pocit plnosti, nástup do několika hodin do maxima, odeznívá 3-7 dní
- **dnavý tofus** – uložení krystalů KM

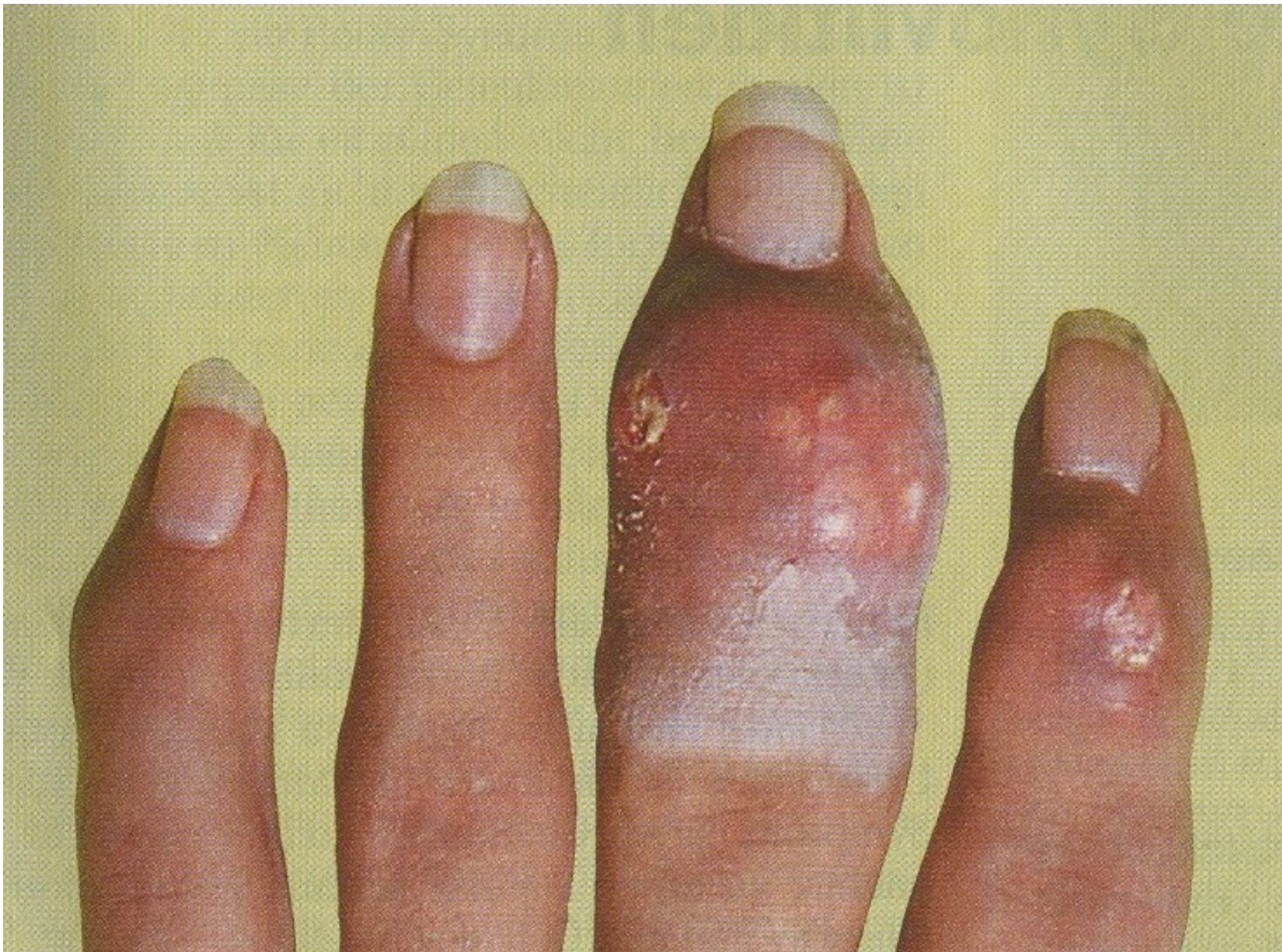

DNA

➤ **chronická - orgánové postižení:**

- dnavá ledvina
- dnavá artritida

➤ **laboratorní příznaky** – zvýšení sérové hladiny KM – u primární nižší u sekundární vyšší, lehce zvýšená FW, punktát z kloubu nebo tofu



DNA - léčba

- **akutní záchvat** – NSAID – indometacin, diclofenac, klid, tekutiny, dříve kolchicin 1 mg po 1 hod do vyvolání průjmu
- **dlouhodobě** - dieta bezpurinová, blokátory xantinoxidázy – allopurinol
- **sekundární dna** – při krevních chorobách, chemoterapii, renální insuficienci

Který je hlavní laboratorní parametr DNY?

- urea
- kreatinin
- kyselina močová
- žádný z výše uvedených

Který je hlavní laboratorní parametr DNY?

- Ⓒ urea
- Ⓒ kreatinin
- Ⓒ **kyselina močová**
- Ⓒ žádný z výše uvedených

Degenerativní onemocnění kloubů

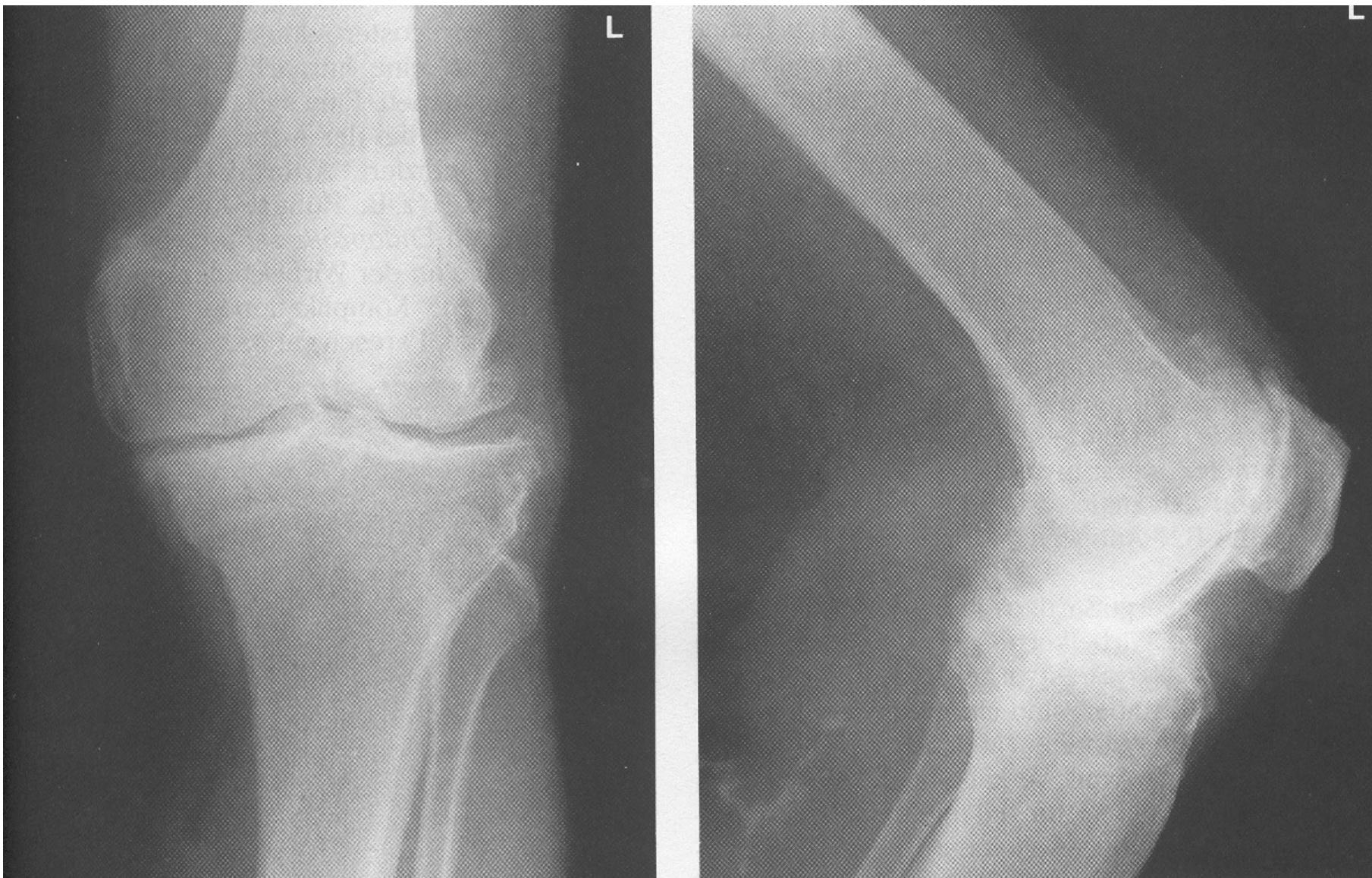- rozvláknění chrupavky, její rozrušení, atrofie
- **příčiny** - stárnutí, kongenitální, traumatické změny, onemocnění kloubů, přetěžování, metabolické vlivy, genetické vlivy
- **příznaky** – startovací bolesti, horší k večeru, bolest v krajích polohách, deformace kloubu, varózní, valgózní postavení, omezení hybnosti až ankylóza
- **dekompensace artrózy** – zánětlivé známky, bolesti spontánní, i v noci

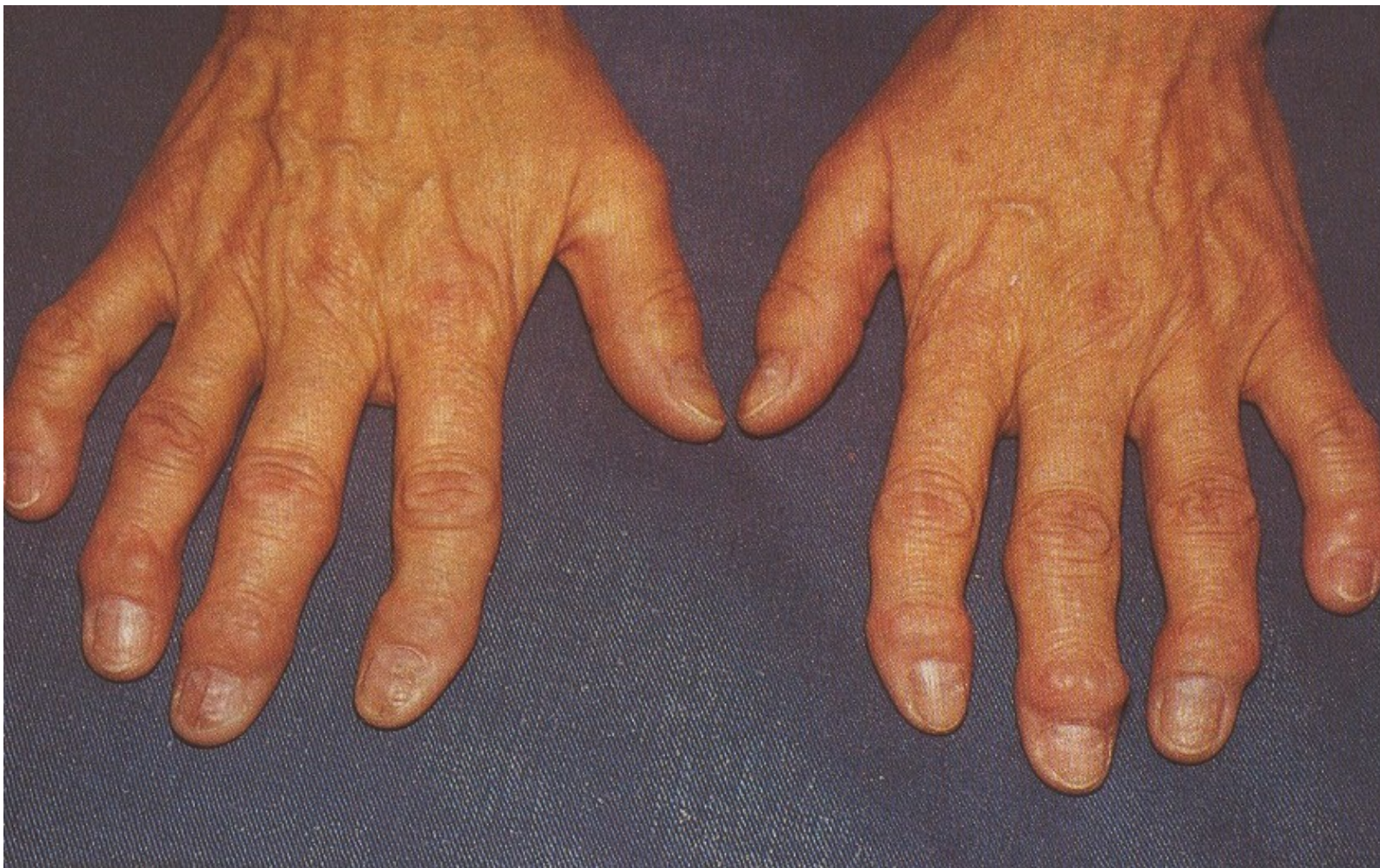Degenerativní nemoci kloubů

- **RTG obraz** – zúžené kloubní štěrbiny – ztenčení chrupavky, osová úchylka, naléhání kostní tkáně – tvorba osteofytů, subchondrální cysty
- **laboratorní obraz** – není zvýšena FW ani jiné parametry

Degenerativní nemoci kloubů

- HKK – Heberdenovy a Bouchardovy uzly, palcová rhizartróza
- **kyčelní klouby** – koxartróza – bolest do inguiny a na vnitřní stranu stehna, zkrácení končetiny, sklon pánve
- **kolenní klouby** – gonartróza – u obézních a u porušené osy, zpočátku bolestivost se schodů a s kopce, postižen i kloub femoropatelní – sed, klek, dřep
- **klouby nohy** – hallux valgus, Chopartův kloub





Bouchardovy uzly

- deformace na PIP
- u osteoartrózy, ale i u revm. artritidy (jako korelát depozit protilátek v synoviální tekutině)

Heberdenovy uzly

- deformace na DIP
- známka osteoartrózy

Degenerativní nemoci kloubů

- **léčba** – odstranit příčiny – Ize-li, rehabilitace, analgetika (ASA, NSAID) – příliš velká analgésie vede k přetěžování kloubu, chondroprotektiva, fyzikální terapie, RTG ozáření, lázeňská léčba, TEP

- **POZOR!** Vedlejší účinky NSAID, volně prodejné!

Které jsou nejméně závažnější vedlejší účinky NSAID?

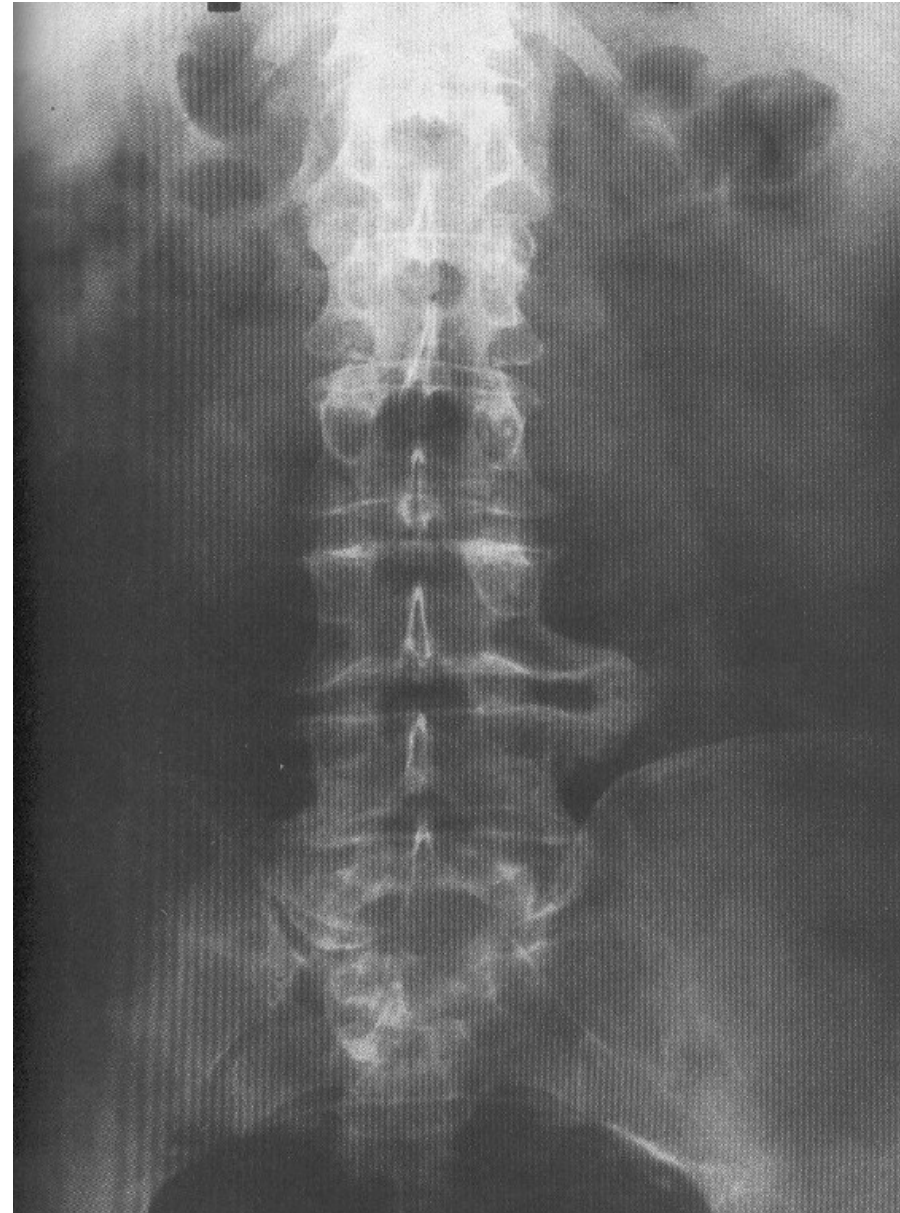- vředová choroba gastroduodena
- selhání ledvin
- zhoršení hypertenze
- srdeční selhání
- všechny možnosti

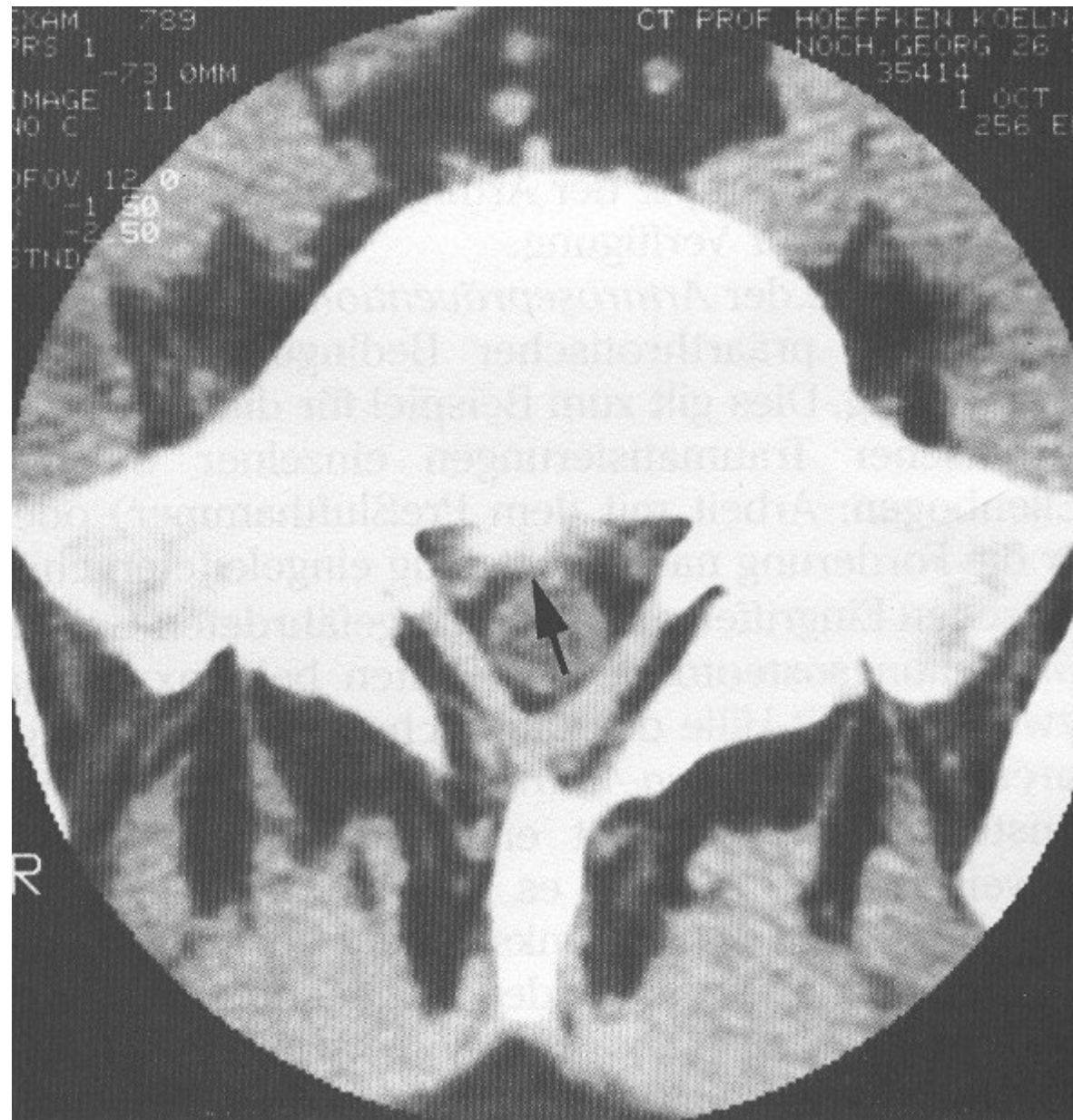
Které jsou nejdůležitější vedlejší účinky NSAID?

- Ⓒ vředová choroba gastroduodena
- Ⓒ selhání ledvin
- Ⓒ zhoršení hypertenze
- Ⓒ srdeční selhání
- Ⓒ **všechny možnosti**

Degenerativní nemoci páteře

- **změny obdobné** – na kloubních chrupavkách obratlů
- **příznaky** – omezení hybnosti, bolestivost, zvýšený tonus až kontraktury paravertebrálního svalstva
- hrozí výhřez intervertebrální ploténky a útlak míchy
- **léčba** – stejně, navíc myorelaxancia





Mimokloubní revmatické syndromy

- **torticollis, lumbago** – svalové bolesti v oblasti krku a bederní krajiny – léčba analgetika, myorelaxancia, vazodilatancia, infiltrace mesocainem
- **entézopatie** – bolesti ve svalových nebo šlachových úponech, vyvolaná pohybem, vznikají jednostranným, velkým přetížením – léčba lokálně mesocain, kenalog, klid, bandáž

Mimokloubní revmatické syndromy

- **ganglion** – výchlípka synoviální výstelky nad radiokarpálním kloubem –
léčba – vypuštění obsahu, chir. odstranění
- **tendinopatie** – záněty šlachových pochev – omezení hybnosti, vrzoty,
léčba klidem, zpevnění, možná opatrná infiltrace kortikoidem

Mimokloubní revmatické syndromy

- **Tietzův syndrom** – bolestivost úponů žeberních chrupavek k hrudní kosti, imituje stenokardie – infiltrace mesocainem, kenalogem, ASA
- **Periartritida** – ramene - bolestivé postižení periartikulárních měkkých tkání při nepoškozeném kloubu – způsobeno mikrotraumaty, fyzikálními vlivy, reflexně – vertebrogenní, pleurální, RTG – negativ, léčba – analgetika, cvičení

Mimokloubní revmatické syndromy

- **tunelové syndromy** – sy karpálního tunelu – stlačení nervově cévního svazku n. medianus (revmatické choroby, myxedém, retence tekutin)
- **příznaky** – parestézie, více v noci, záleží na poloze, kůže dlaně mramorovaná, prodloužení vedení na EMG
- **léčba** – vasodilatace, infiltrace steroidy, operativní řešení

Kasuistika

- ⊙ pacientka 35 let, po návratu z dovolené u moře pocítila bolesti kloubů a svalů, občasné záchvaty zimnice i se vzestupem teploty, cítí se velmi unavená, na obličeji se objevilo červené zbarvení na tvářích
- ⊙ laboratorní vyšetření – vysoká FW 90/110, CRP 80
- ⊙ další vyšetření laboratorní, zobrazovací, bioptické?
- ⊙ diagnóza?

Děkuji za pozornost