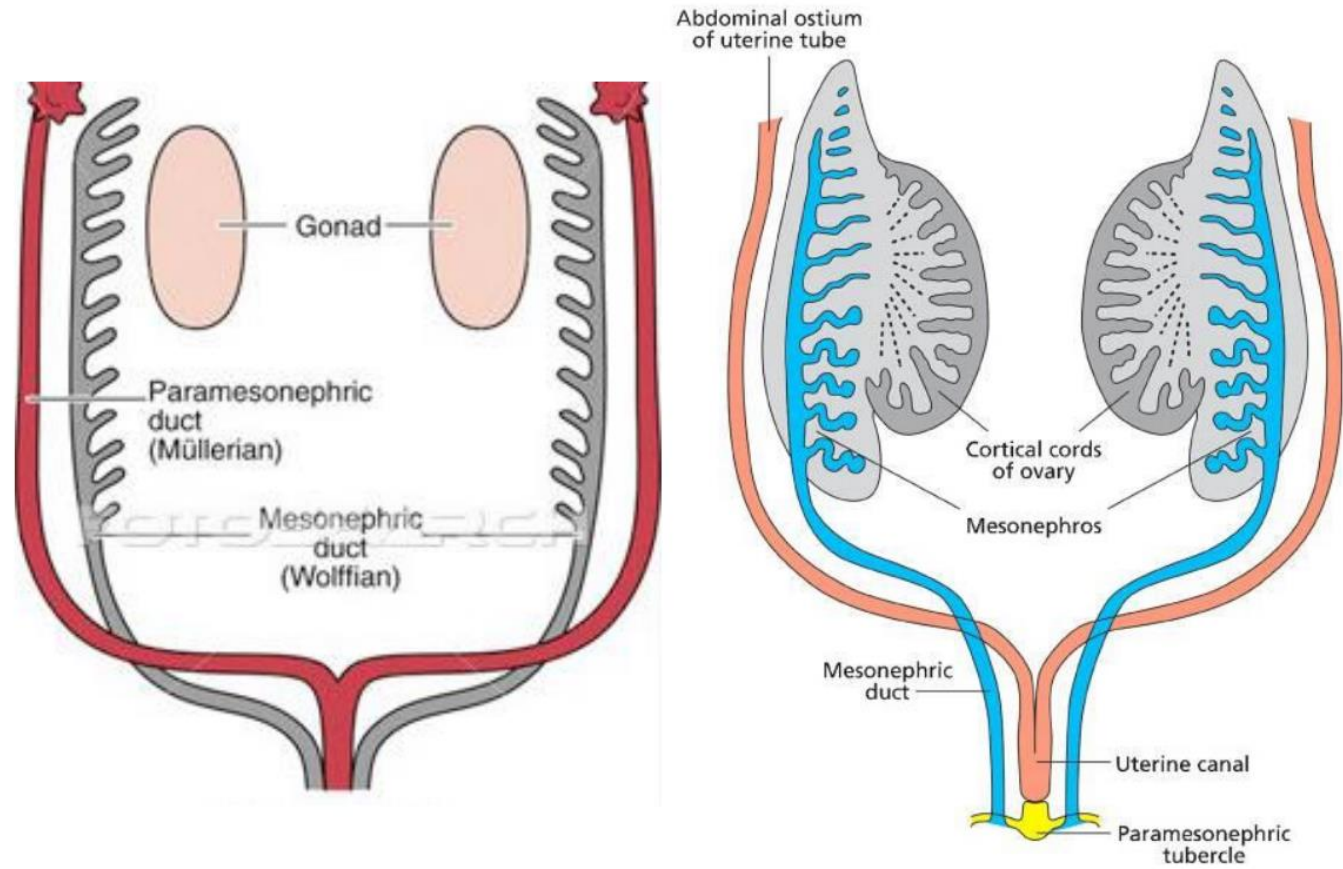


Vrozené vývojové vady rodidel

Předmět BPZG0121 Ošetrovatelská péče v gynekologii I

Embryonální vývoj



I. Ageneze a dysgeneze gonád

Ageneze (aplasie) gonád : velmi vzácná

- úplný nevývin gonád a odvodných pohlavních cest, malformace zevního genitálu
- karyotyp 46 XY
- úplný intersexuální infantilismus

Dysgeneze gonád

Čistá dysgeneze gonád

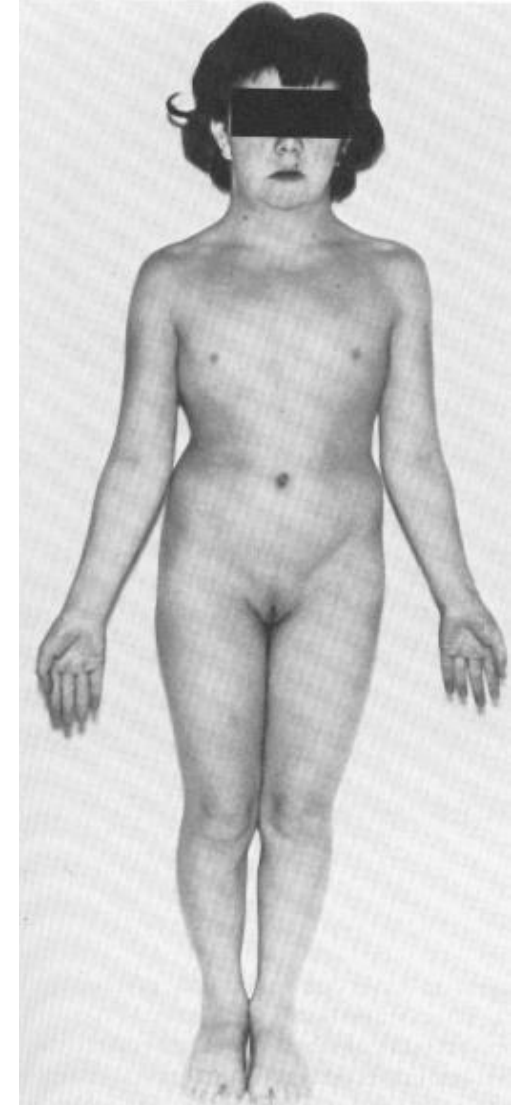
- karyotyp 46 XX, 46 XX / 45 X,
- proužkovité gonády,
- normální somatický vývoj
- porucha sexuálního vývoje v období puberty

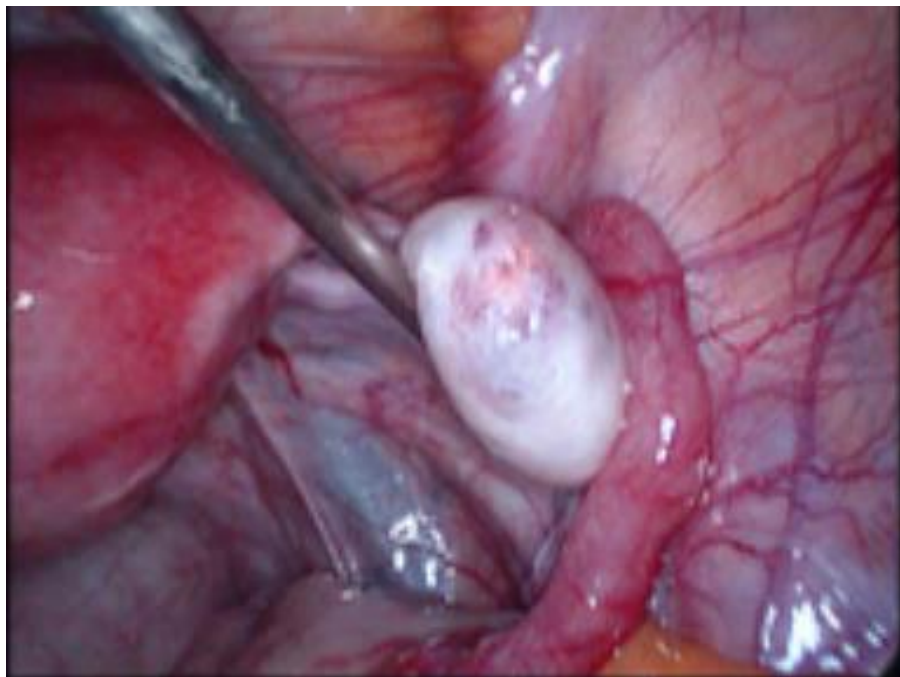
Sweyerův sy

- karyotyp 46 XY
- dysgenetická gonáda = dysgenetické varle retinované v dutině břišní - riziko maligního zvratu - gonády nutno odstranit !!!

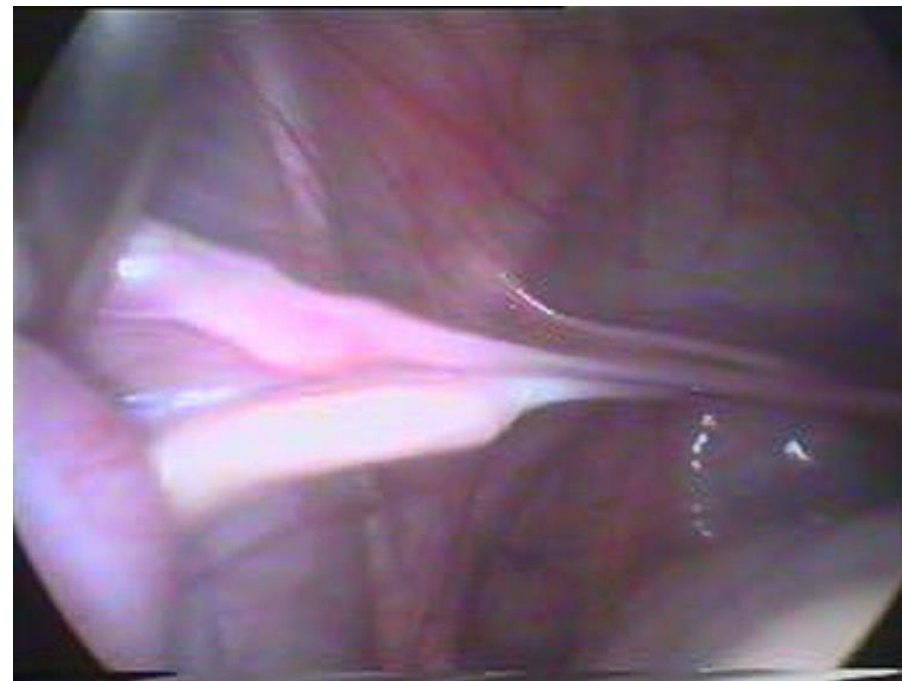Turnerův Šereševského syndrom

- karyotyp 45 X0
- ženský fenotyp, sexuální infantilismus, malý vzrůst (max. 145 cm), pterygium coli, anomální dentice, gotické patro
- genua valga, cubiti valgi,
- syndaktylie prstů, krátké metakarpy, anomálie nehtů
- malformace ledvin, ureterů
- malformace srdce a velkých cév (koarktace aorty),
- inteligence normální nebo lehce snížena





Normální ovarium



Lištovité ovarium –
Turnerův syndrom

Dysgeneze gonád

Turnerův Šereševského syndrom :

Terapie - nutná spolupráce s endokrinology

- sledování kostního věku
- růstový hormon
- hormonální terapie - nejprve estrogeny,
potom gestageny do cyklu

II. Malformace intersexuální

Hermaphroditismus verus

Pseudohermaphroditismus femininus

adrenogenitální syndrom

Pseudohermaphroditismus masculinus

androgenrezistentní - sy testikulární feminizace

androgensenzitivní s dělohou

androgensenzitivní bez dělohy

Hermaphroditismus verus

Jedná se o stav, kdy má jedinec vytvořeny gonády s germinativními složkami varlete i ovária:

- **hermaphroditismus lateralis (alternans)**
na jedné straně je varle, na druhé ovárium
- **hermaphroditismus unilateralis**
na jedné straně je ovotestis nebo oba druhy gonád, na druhé ovárium nebo testes
- **hermaphroditismus bilateralis**
na obou stranách je ovotestis nebo oba druhy gonád

- **Karyotyp:**
 - 46 XX, nebo 46 XX/46XY , nebo 46 XXX/ 46 XY
- **Fenotyp:**
 - závisí na diferenciaci testikulární tkáně
 - genitál nejčastěji obojetný
 - na straně varlete ductus deferens
 - na straně ovária nebo ovotestis děloha napojená na normální nebo rudimentární pochvu
 - pochva vyúsťuje normálně nebo do urogenitálního sinu
- **Volba pohlaví**
 - závisí na vzhledu genitálu
 - vhodnější úprava na pohlaví ženské
 - testes nutno odstranit pro riziko vzniku dysgerminomu !

Pseudohepraphroditismus femininus

- Karyotyp: 46 XX
- Gonády: ovária
- Genitál maskulinizován
- Kongenitální adrenální hyperplasie (CAH)
 - porucha steroidogenese nadledvin při vrozeném deficitu některých enzymů:
 - 21-hydroxylázy, 11–hydroxylázy, 3- dehydrogenázy, 17-hydroxylázy, 20 , 22- desmolázy
 - důsledkem je absence kortikoidů a nadprodukce androgenů

I.stupeň:

pouhá hypertrofie klitoris

II.stupeň:

hypertrofie klitoris, zúžený poševní vchod a hypertrofická lábia

III.stupeň:

zvětšená lábia majora, hypertrofický klitoris, vytvořen urogenitální sinus, do kterého ústí uretra i pochva

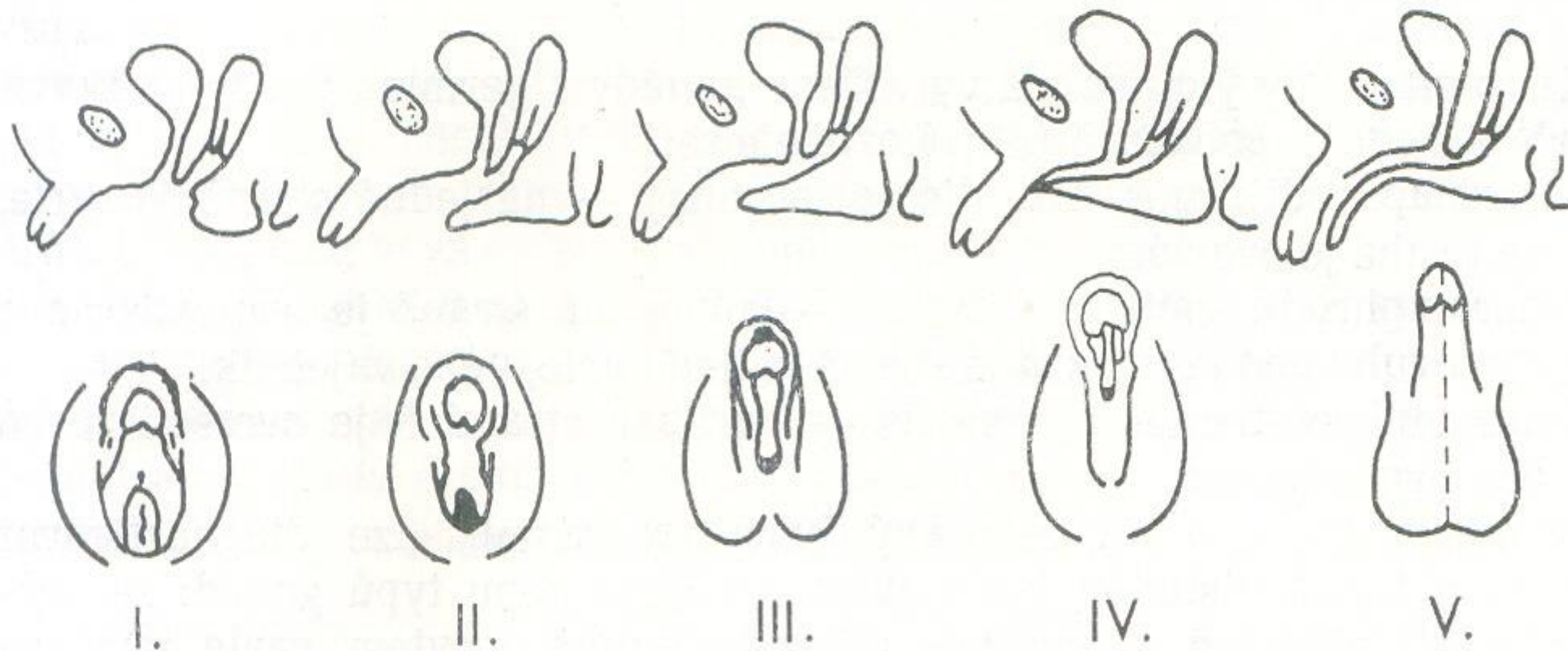
IV.stupeň:

lábia skrotiformní, klitoris má podobu hypospadického penisu, pochva ústí hluboko do urogenitálního sinu

V.stupeň:

podobá se mužskému genitálu při kryptorchismu

Klasifikace CAH dle Pradera



Kongenitální adrenální hyperplasie (CAH)

- Terapie:
 - hormonální + operační.
- Operační úprava
 - závislá na stupni malformace
 - probíhá ve 2 fázích
 - v raném dětství úprava odlišnosti genitálu
 - v dospělosti úprava umožňující pohlavní život ženy

Pseudohermaphroditismus masculinus

- Karyotyp: 46 XY
- Gonády: testes
- Příčina vzniku:
 - necitlivost organizmu na androgeny
 - porucha vývoje varlat

Pseudohermaphroditismus masculinus androgenrezistentní Syndrom testikulární feminizace

- heredita vázaná na X chromozom
- receptor pro androgeny chybí nebo je afunkční
- neuroregulační pohlaví mužské
- gonády mají charakter varlat
- ve fenotypu se uplatní pouze estrogény - sporé pubické i axilární ochlupení, zevní genitál ženský
- v embryonálním období varlata produkují AMH - chybí děloha, vejcovody, pochva je rudimentární

Pseudohermaphroditismus masculinus androgenrezistentní Syndrom testikulární feminizace

- **Terapie:**
 - odstranění gonád
(gonády nutno považovat za dysgenetická varlata s rizikem vzniku dysgerminomu)
 - substituční terapie estrogeny
 - neoplastika pochvy

III. Poruchy vývoje Müllerových vývodů

Gyanatresie

Aplasie derivárů Müllerových vývodů

Duplicity vnitřních rodidel

Kombinované vady

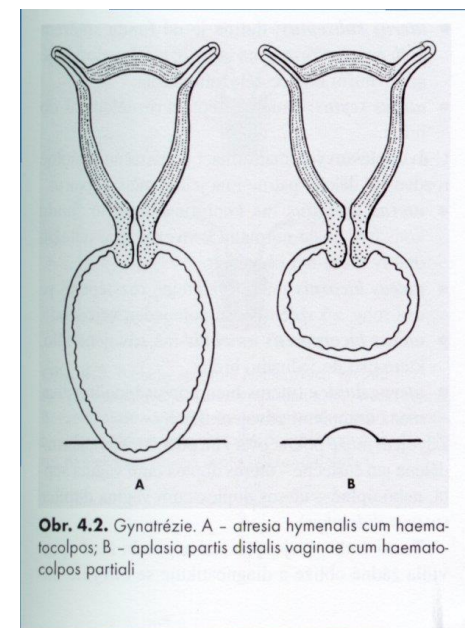
Gynatresie

Atresia hymenalis

- v pubertě
- vznik hematokolpos, hematometry
- dif. dg.: tumory malé pánve,
gravidita

Terapie: discize hymenu ve stádiu hematokolpos

Atresia retrohymenalis



Gynatresie

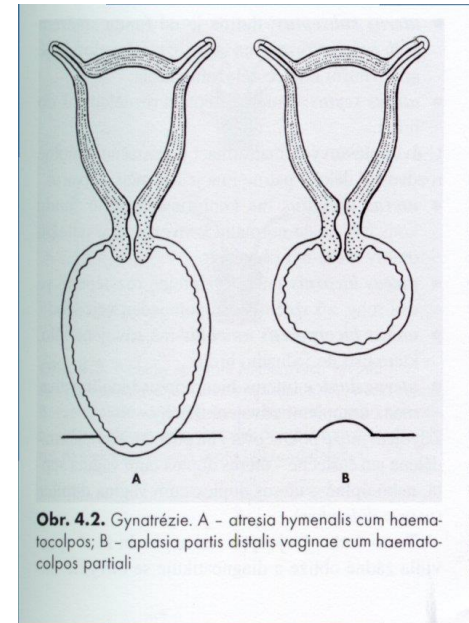
Transverzální septum vaginy

- haematokolpos partialis

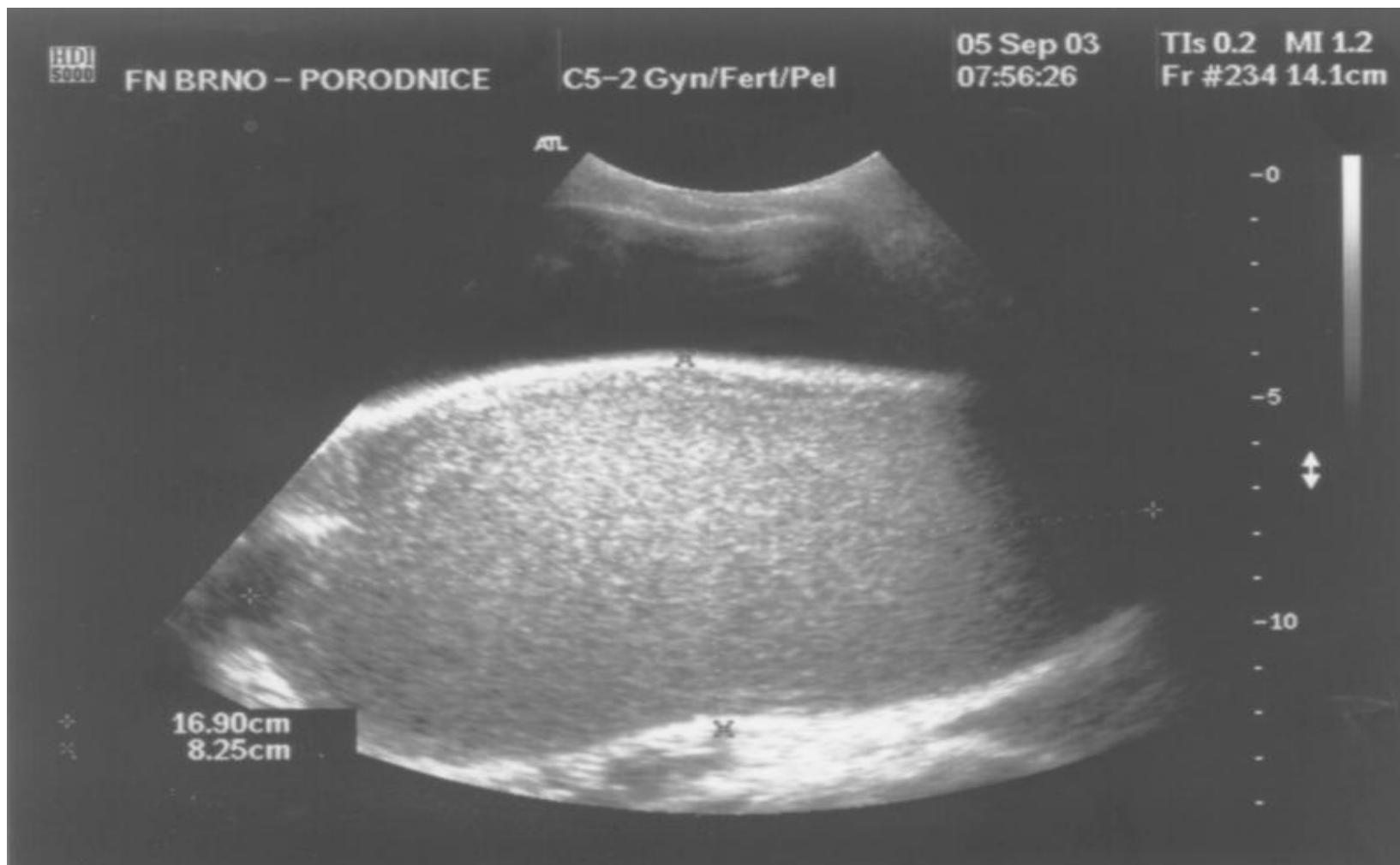Atresia canalis cervicis uteri

- haematometra

Terapie: sondáž a dilatace hrdla



Hematokolpos v UZ obraze



Aplazie derivátů Müllerových vývodů

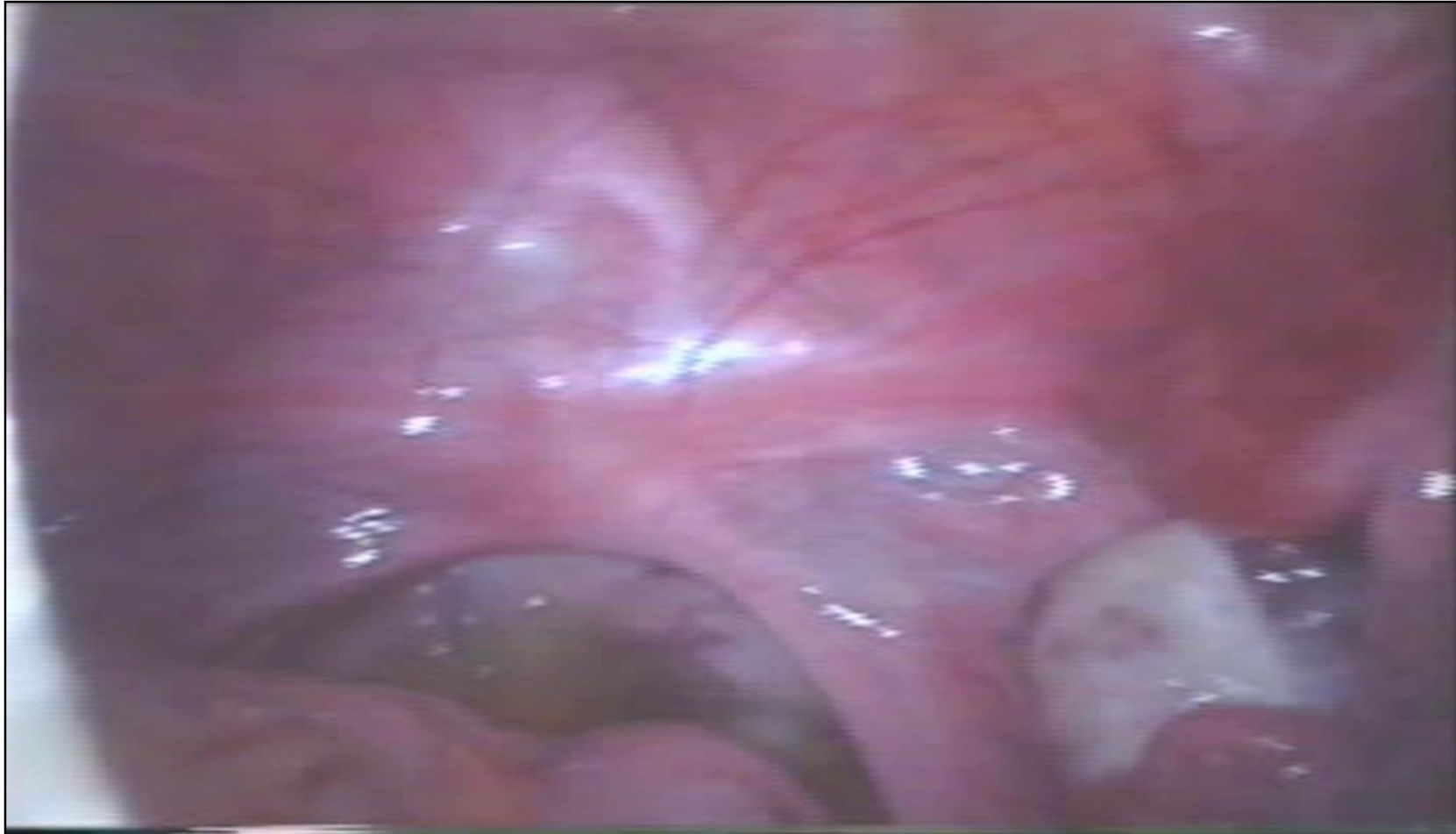
Syndrom **Rokitansky** - Küster – Hauser

- úplná aplazie dělohy a pochvy
- horní části Müllerových vývodů zpravidla vytvořeny

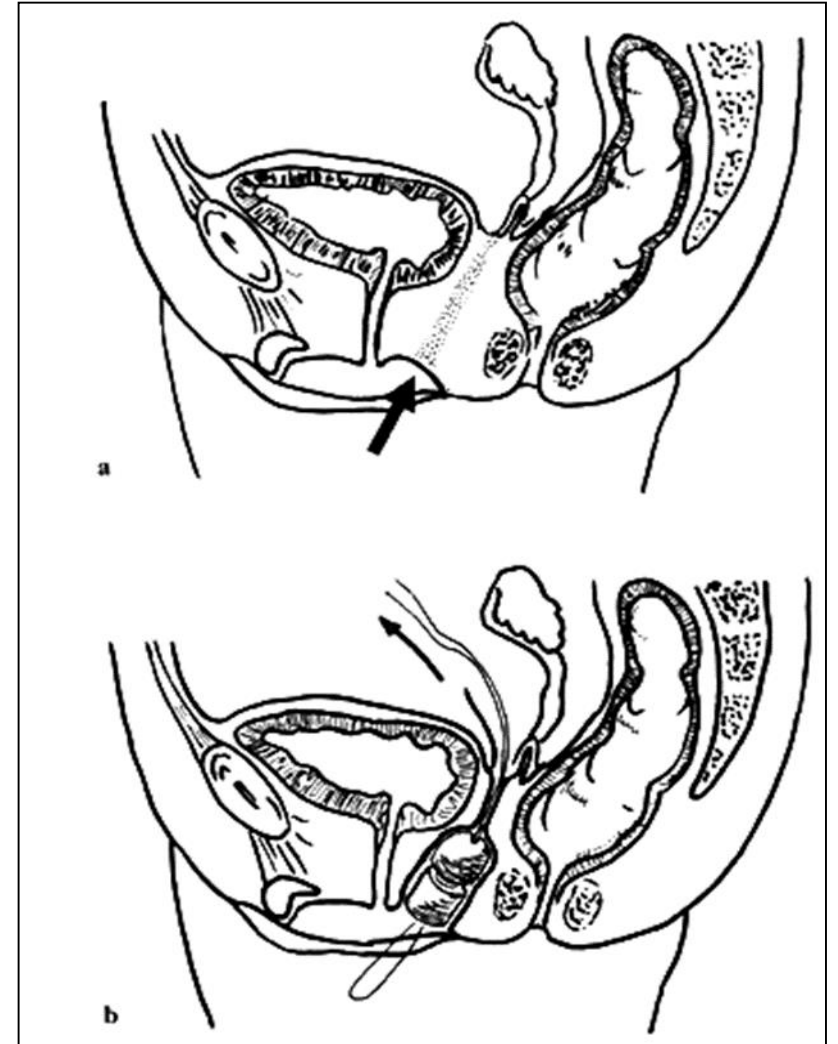
Diagnostika : primární amenorrhoea
normální ženský fenotyp
karyotyp 46 XX

Terapie : dilatační metody
neoplastika pochvy dle Vecchiettiho

Syndrom Küster – Hauser- Rokitansky



- Místo a směr tahu fantomu
- Vytažení vláken před břišní stěnu



Aplazie derivátů Müllerových vývodů

Syndrom Rokitansky - Küster - Hauser

- úplná aplazie dělohy a pochvy
- horní části Müllerových vývodů zpravidla vytvořeny

Diagnostika : primární amenorrhoea
norm. ženský fenotyp
karyotyp 46 XX

Terapie : neoplastika pochvy dle Vecchiettiho

Částečná aplazie pochvy

- většinou distální části z urogenitálního sinu

Terapie: evakuace hematokolpos a kolpostomia

Aplazie pochvy a děložního hrdla

- nejvzácnější a nejzávažnější porucha

Terapie: neoplastika pochvy s pokusem o artef. otevření cystické děložní dutiny, při neúspěchu hysterktomie

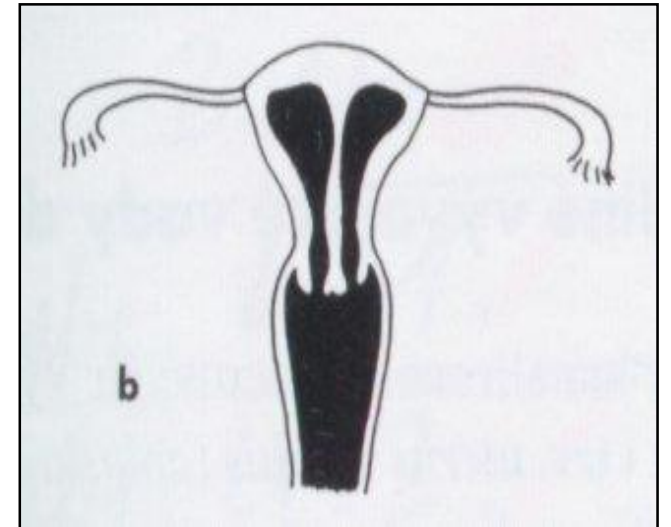
Poruchy splývání

Úplné zdvojení

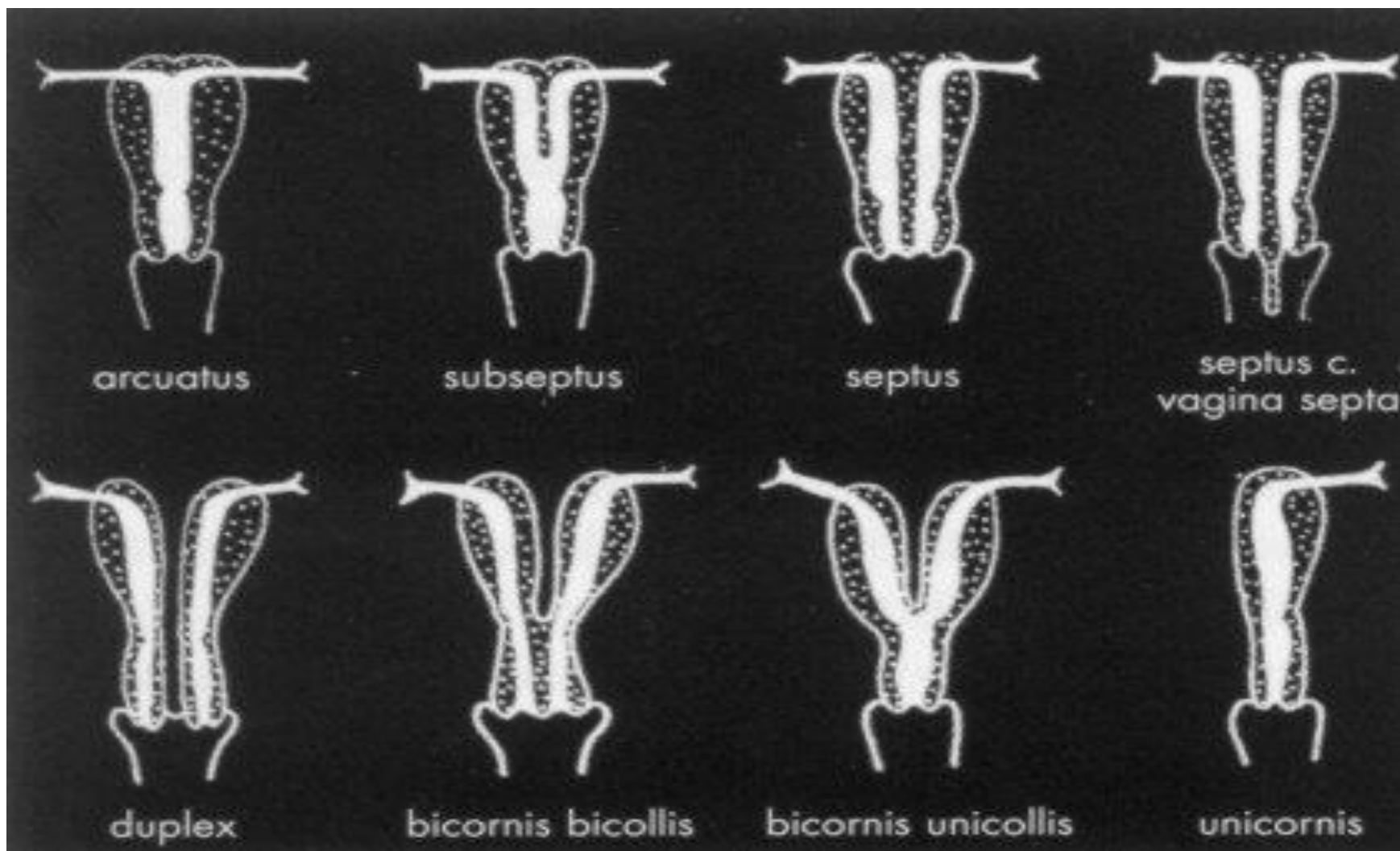
- uterus duplex cum vagina duplice

Parciální duplicity

- uterus subseptus, septus
bicornis, bicorporeus,

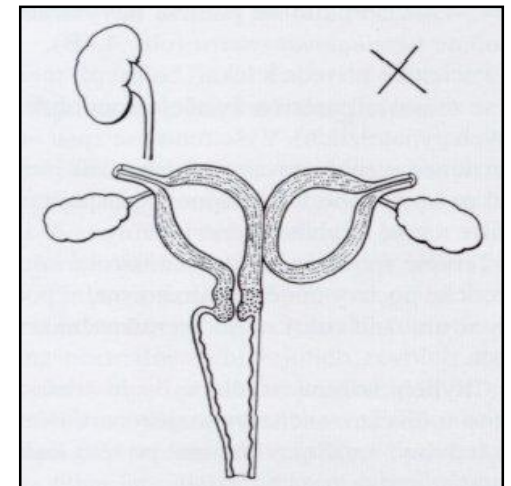
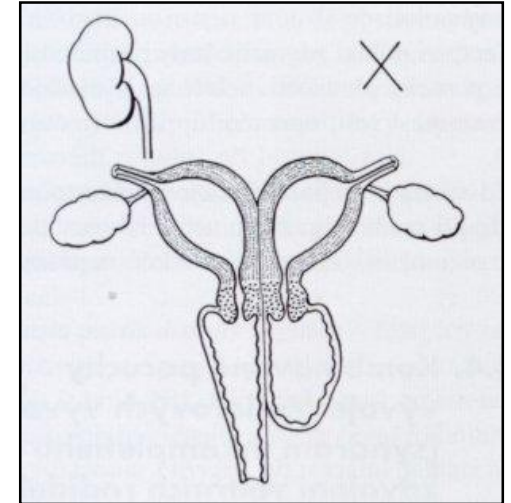


Typy děloh s nedostatečným spojením Müllerových vývodů



Syndrom inkompletního zdvojení

- porucha vývoje Wolfova vývodu – tedy vodící struktury pro vývoj Müllerova vývodu
- jednostranná aplázie ledviny na postižené straně
- atrezie genitálu na postižené straně – atrezie pochvy, atrezie hrdla, rudimentární roh děložní (Vunderlichův syndrom)



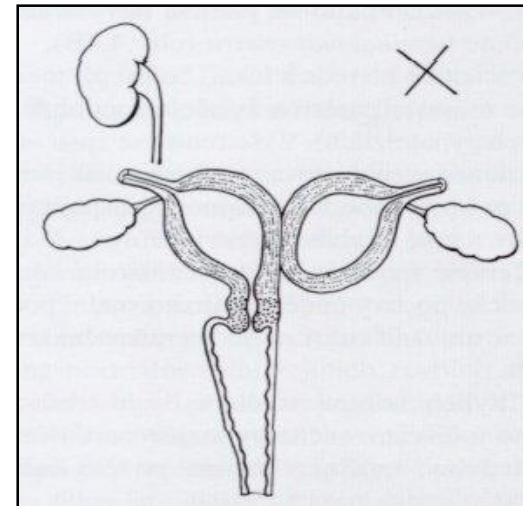
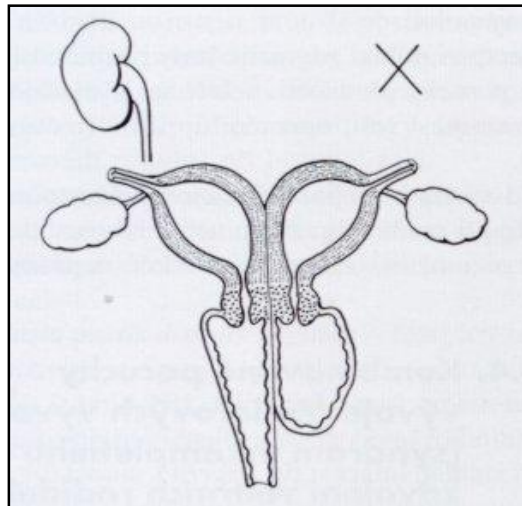
Diagnostika:

- hemihematokolpos až hemihematometra
- UZ, palpační vyšetření, event. DGL

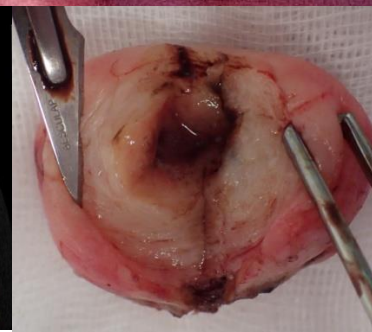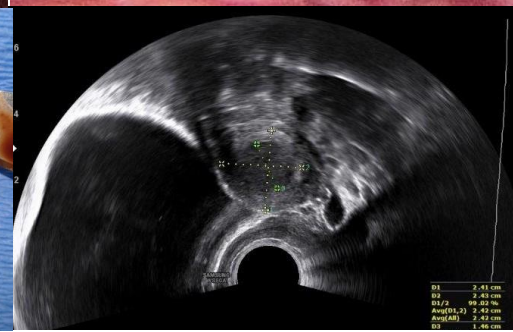
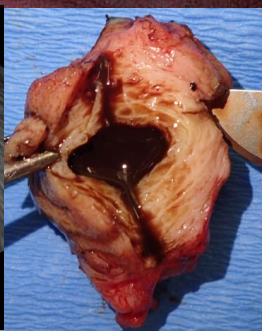
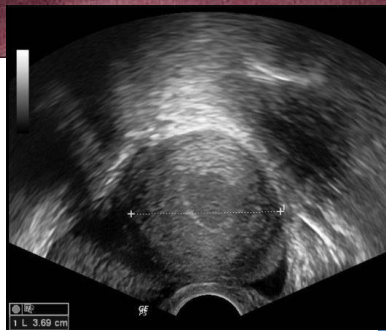
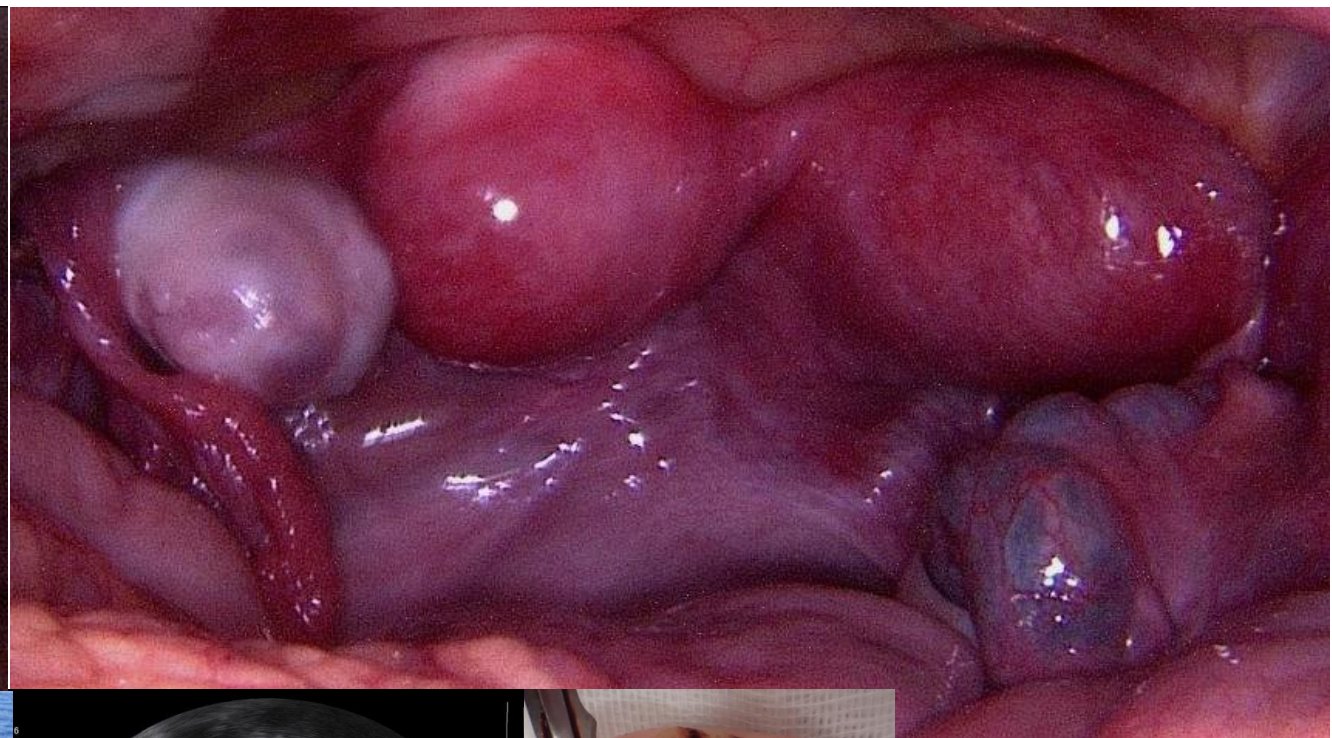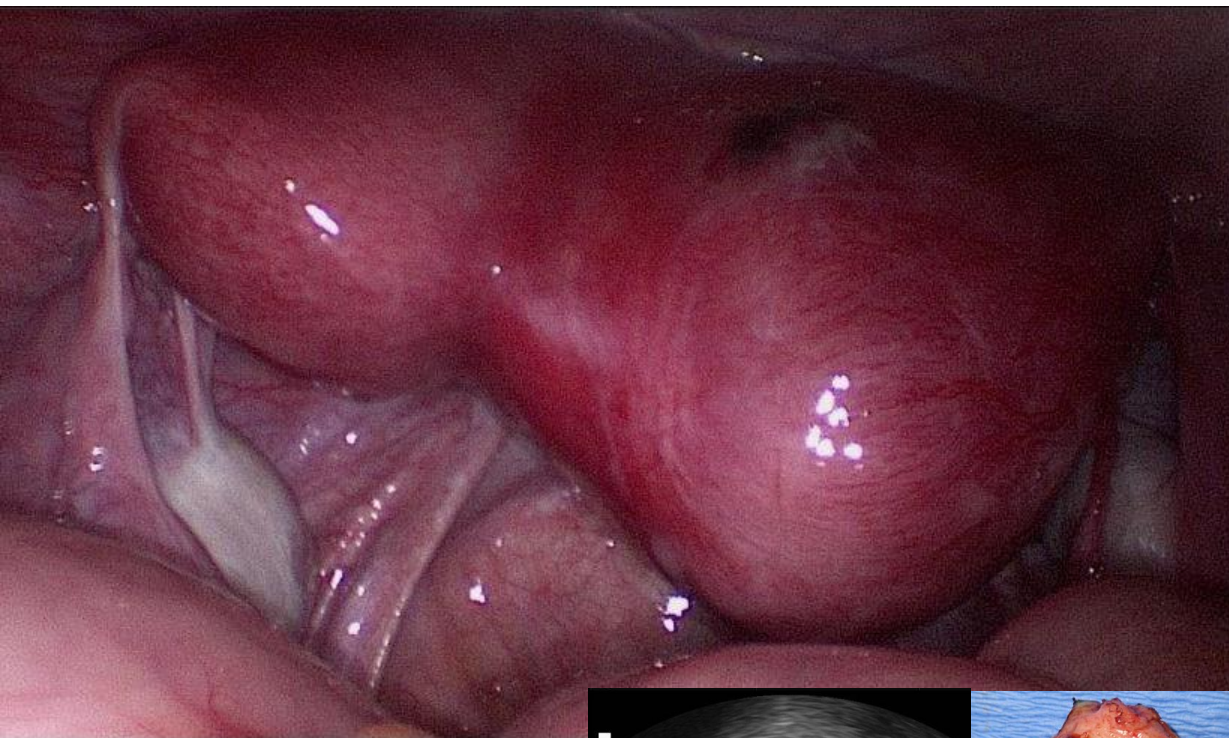
Syndrom inkompletního zdvojení

Terapie:

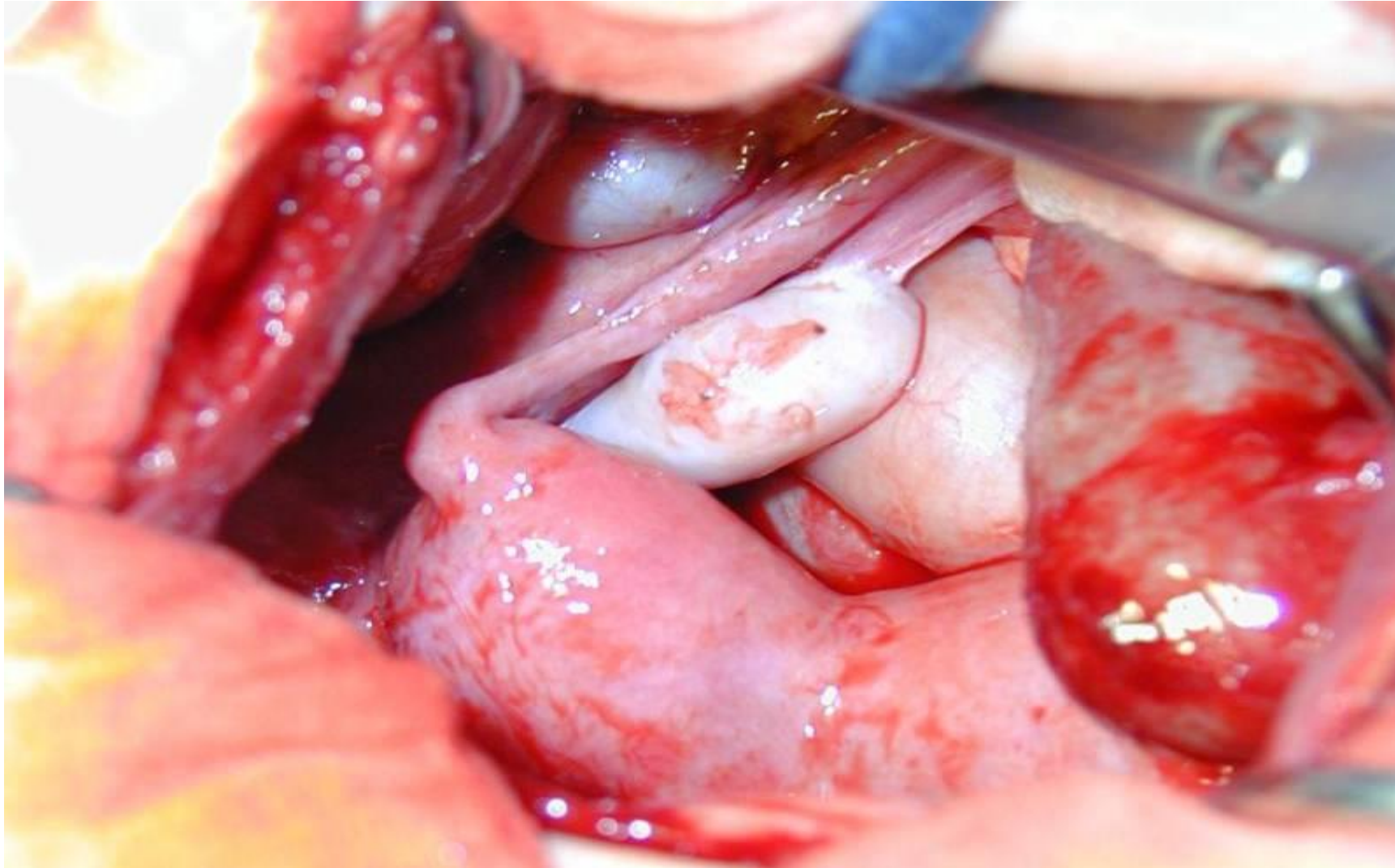
- hemihematokolpos – resekce vaginálního septa a evakuace do nepostižené pochvy, pokusotevření atretického hrdla
- hemihematometra – ev. hemihysterektomie



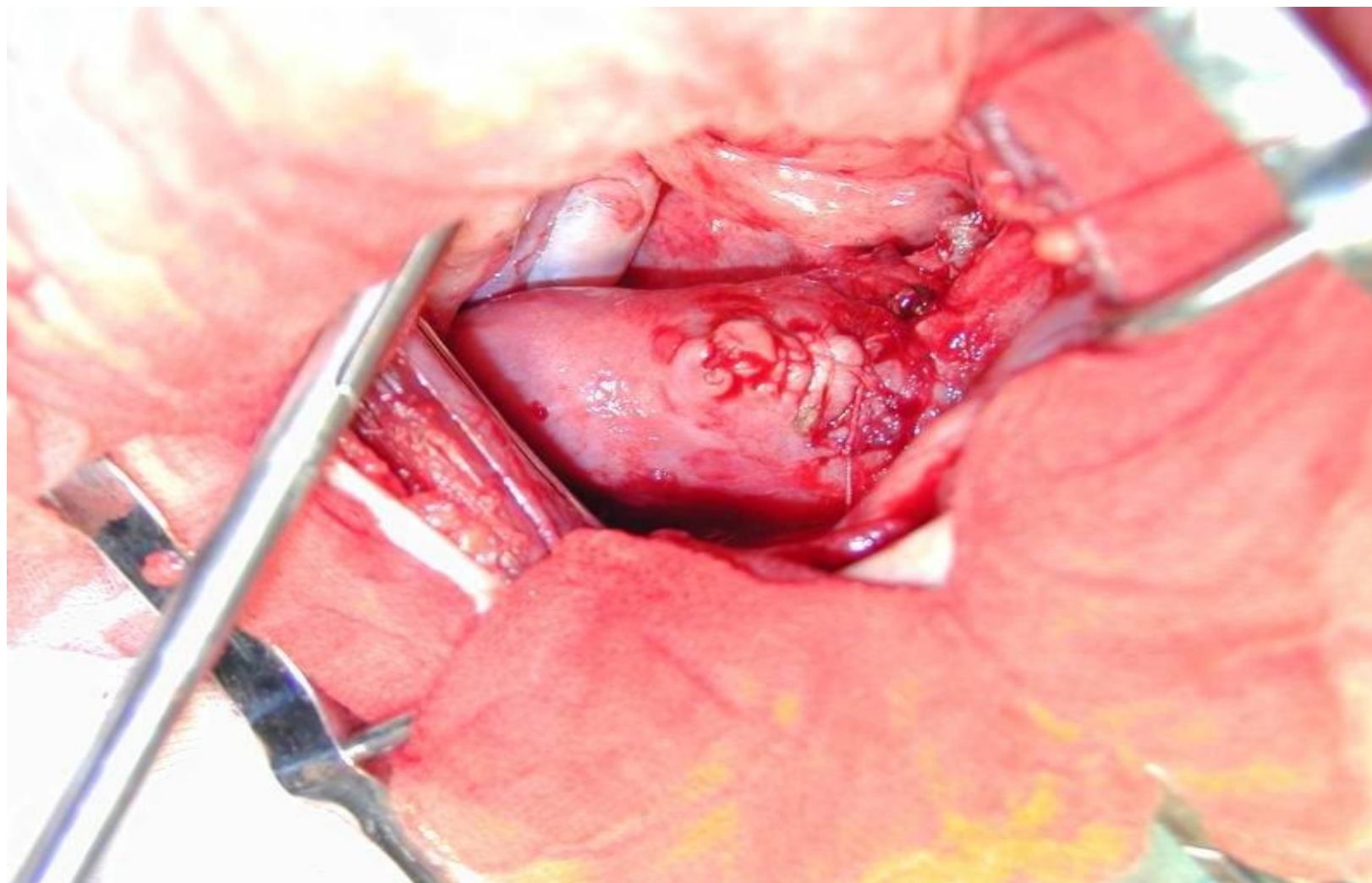
Uterus unicornis cum cornu rudimentario



Syndrom inkompletního zdvojení dělohy a pochvy



Syndrom inkompletního zdvojení dělohy a pochvy



Závěr

Pro pochopení vzniku vrozených vad rodidel je třeba znát jejich embryonální vývoj. Diagnostika a léčba vyžaduje specializovaný přístup.