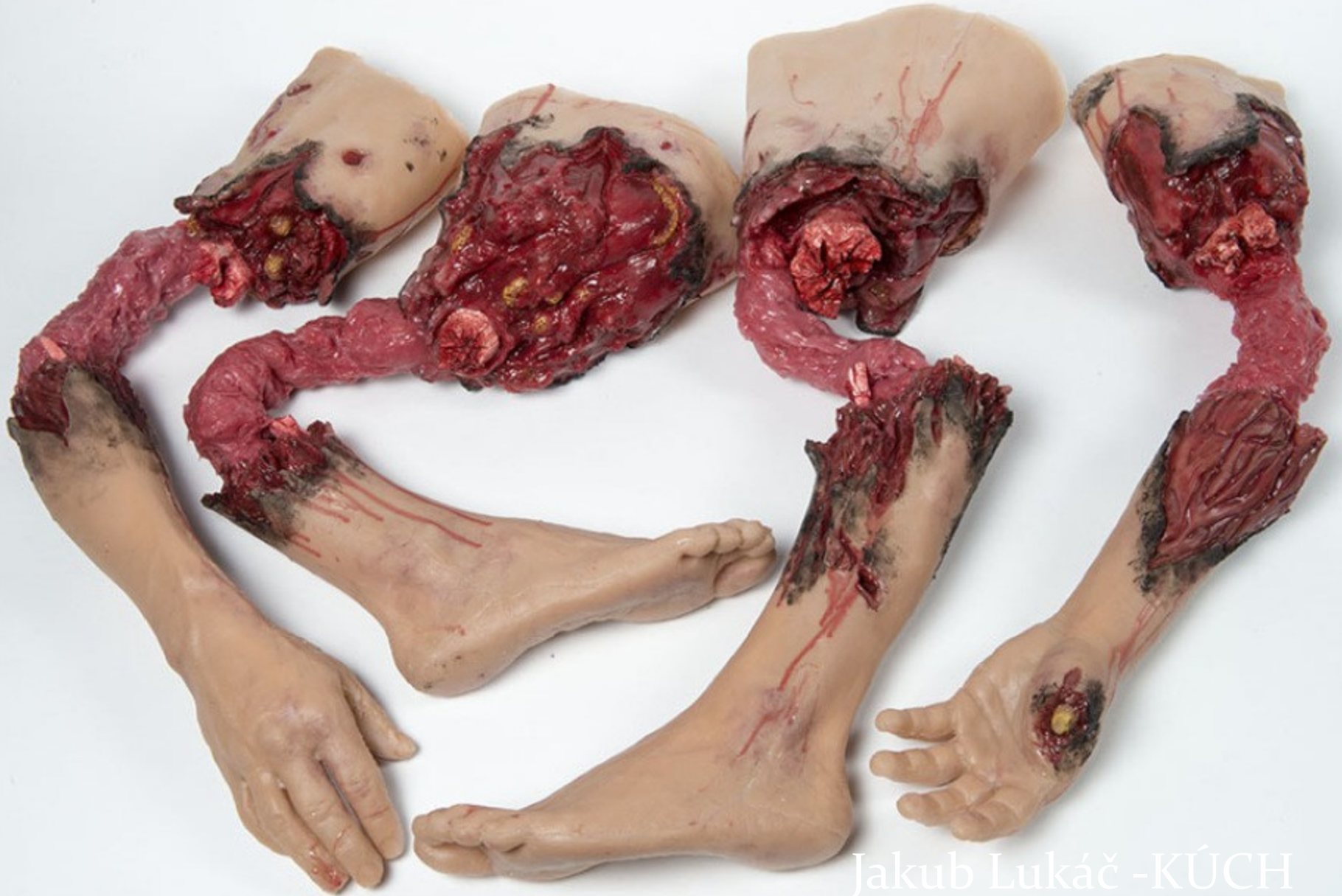

# Anamnéza a vyšetření u úrazů



Jakub Lukáč -KÚCH

# Specifika vyšetření traumatického pacienta

Specifikem odběru anamnézy a vyšetření u chirurgického/trauma pacienta je rychlost, stručnost, důkladnost, rozhodnost a schopnost improvizace.

Odlišnosti ve vyšetření u lehce poraněného, těžce poraněného, nebo u pacienta v bezvědomí.

- Zhodnocení stavu - evaluace pacienta
- Vyloučení nebo potvrzení život ohrožujícího stavu
- Udržování bdělosti
- Nejhorší možný scénář

# Anamnéza

Co je to anamnéza?

z řeckého ἀνά, *aná*, "otevřený", a μνήσις, *mnesis*, „paměť“ – volně přeloženo jako „rozpomínání“



**Anamnéza je soubor informací o pacientově zdravotním stavu.**

Rozdělení: **přímá** / **nepřímá**

# Strukturovaná anamnéza – přítel 😊

Strukturovaný odběr anamnézy - informace o pacientovy. ↓ rizika opomenutí důležité

# Strukturované vyšetření-taky přítel 😊

-taky tak

\*\*\*\*Ve všeobecnosti, skladba vyšetření zůstává stejná, mění se jenom okolnosti a forma vyšetření – pacient na ambulanci, v sanitním voze, na urgentním příjmu, lehké poranění, těžké poranění, pacient v bezvědomí

# Začátek vyšetření:

- Začíná vstupem pacienta do ambulance
- Příležitost získat pacientovu důvěru
- Zapomeňte na předchozího pacienta
- Projděte si alespoň zběžně dokumentaci pacienta
- Představte se
- Vysvětlete pacientovi postup vyšetření
- Dejte pacientovi dostatek prostoru na vyjádření

# Anamnéza:

Všeobecná postupnost:

1. Nynější onemocnění (obtíže)
2. Osobní anamnéza (operace, úrazy)
3. Farmaceutická anamnéza
4. Alergie
5. Očkování
6. Abúzy

# Anamnéza:

## Nynější onemocnění:

Co se pacientovi stalo?

Kdy se mu to stalo?

Pamatuje si úraz?

Jaká je dynamika obtíží od úrazu?

Jakým mechanismem?

Co jiné ho ještě trápí?

Konzumoval nějaký alkohol, drogy?

Zažil už podobný úraz v minulosti?

.....

.....

# Anamnéza:

## Osobní anamnéza:

S čím se pacient léčí? Na co je sledován?

Trpí nějakým infekčním onemocněním?

Jaké úrazy prodělal v minulosti?

Zažil současné trauma již v minulosti?

Po čem má pacient (na bříše, končetinách, hlavě) jizvy?

Podrobil se pacient v minulosti operaci? Čeho?



# Anamnéza:

## Farmaceutická anamnéza (medikace):

Jaké léky užívá pacient?

Dávkování, gramáž?

Je na antikoagulační léčbě? „Ředí krev“?

Kdo kromě pacienta zná jeho medikaci?

Má léky sebou?

# **Alergie:**

Na co je pacient alergický?

Jakou reakci mívá pacient po léku?

Má pacient nějaké alergie na potraviny, desinfekci, materiály?

Zejména u starších osob, ptát se detailněji !!!

# Očkování:

- u osob očkovaných naposled víc než 5 let zpátky –Tetavax (i.m.)
- pokud je od posledního řádného očkování víc jak 10 let – přeočkování tetanickým imunoglobulínem (pasivní imunizace-Tetabulin, Tega) (i.m.)
- ptát se na předchozí reakce v souvislosti s očkováním
- ptát se na imunodeficitní stav/onemocnění
- zotrvání pacienta alespoň 30 minut po aplikaci – prevence anafylaktické reakce
- odeslání pacienta k PL –informování o přeočkování

# Vyšetření úrazového pacienta

Zásady fyzikálního vyšetření (vyšetření smysly):

Aspekce

Palpace

Perkuse

Auskultace

Per rectum

Olfakce

# *Vyšetření pacienta po úraze:*

Charakter poranění se mění v souvislosti s věkem, pohlavím, s ročním obdobím, atd...

Nejčastější poranění:

- kousnutí, řezné, bodné rány
- fraktury (dlouhé kosti, žebra, lbi, pánev, páteř)
- luxace (ramenní kloub, prsty, loket, kyčel, ...)
- natažení, natržení, distorze
- Polytrauma
- ....
- .....

# **POLYTRAUMA:**

Polytrauma je postižení nejméně dvou orgánových systémů, z nichž alespoň jeden **ohrožuje pacienta na životě**.

Sdružené poranění je postižení nejméně dvou orgánových systémů, které pacienta na životě neohrožují.

Triage pozitivní pacienti jsou dopraveni do Traumacentra

# Triáž pozitivita

Pozitivita: stačí pozitivní 1 položka v alespoň 1 skupině „F“ nebo „A“ nebo „M“, skupina „P“ obsahuje pomocné faktory.

F. Fyziologické ukazatele: 1. GCS < 13 2. TK syst < 90 mmHg 3. DF < 10 nebo > 29/’

A. Anatomická poranění: 1. Pronikající kraniocerebrální 2. Nestabilní hrudní stěna 3. Pronikající hrudní poranění 4. Pronikající břišní poranění 5. Nestabilní pánevní kruh 6. Zlomeniny <sup>3</sup> 2 dlouhých kostí (humerus, femur, tibie)

M. Mechanismus poranění: 1. Pád z výše > 6 m 2. Přejetí vozidlem 3. Sražení vozidlem rychlostí > 35 km/h 4. Katapultáž z vozidla 5. Zaklínění ve vozidle 6. Smrt spolujezdce

P. Pomocná kritéria: 1. Věk < 6 let 2. Věk > 60 let 3. Komorbidita kardiopulmonální

# ISS – injury severity score

- systém skórování závažnosti traumatu – úzká korelace s mortalitou, morbiditou a s délkou pobytu v nemocnici

## Injury Severity Score; ISS

Region	Injury Description	AIS	Square Top Three
Head & Neck	Cerebral Contusion	3	9
Face	No Injury	0	
Chest	Flail Chest	4	16
Abdomen	Minor Contusion of Liver	2	
	Complex Rupture Spleen	5	25
Extremity	Fractured femur	3	
External	No Injury	0	
Injury Severity Score:			50

AIS Score	Injury
1	Minor
2	Moderate
3	Serious
4	Severe
5	Critical
6	Survivable

ISS	
1-8	Minor
9-15	Moderate
16-24	Serious
25-49	Severe
50-74	Critical
75	Maximum



# ATLS-advanced trauma life-support

Primary survey- zásady A,B,C,D,E

Secondary survey – vyšetření od hlavy k patě

Tertiary survey- dovyšetření po stabilizaci pacienta

PAUZA



**"Finish last in  
your league and  
they call you idiot.  
Finish last in  
medical school  
and they call you  
doctor."**

**—Abe Lemons**

# KOLENO

Vyšetření kolene pomocí: pozice kolene, palpace, rozsah pohybu, inspekce, manipulace, aspiratio

V anamneze se ptáme na: Čas a mechanismus úrazu, pocit prasknutí, luxace, zvukový fenomén, předchozí poranění kolena stejné či opačné strany, čas naplnění kolene od úrazu, operace...

Hodnotíme zároveň celkový stav pacienta: věk, těl. hmotnost, koníčky, aktivita,...

# Mechanismus úrazu

Poranění menisků: horizontální rotace v koleni při zatížené, parciálně flektované končetině

Poranění kollat. vazů: při působení síly ze stran

Poranění skřížených vazů:

LCA – při zatíženém koleni, rotace kolene a femuru v opačném směru (decelerace se změnou směru)

LCP – pád na flektované koleno, hyper-rotace kolene

# Vyšetření:

Alespoň zběžně vyšetřujeme taky „zdravé“ koleno

Aspectio: defigurace, antalgická pozice, barva, hematom, objem, postavení v ose, postavení patelly (luxace?), sledování hybnosti, chůze

Palpatio: palpance bolesti, teploty, drásotů, vrzotů, „clicku“, pohybu, palpance náplně

Manipulatio: vyšetření hybnosti pomocí testů f.kolene

Aspiratio: při zmnožené náplni kolene, diagnostická/terapeutická punkce

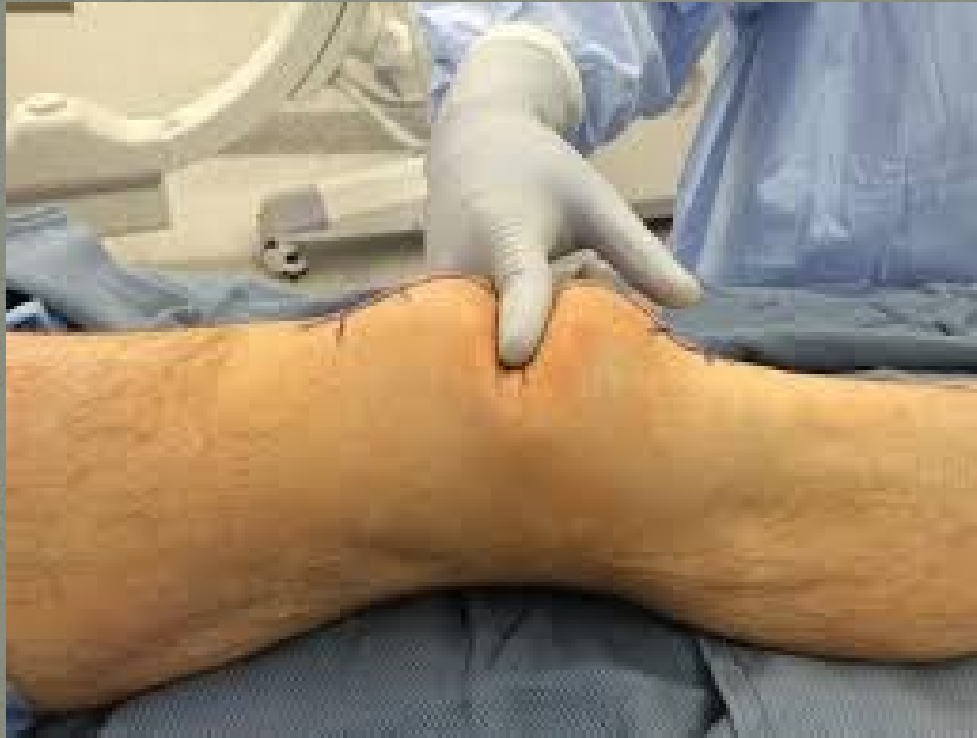# Patella

Palpačné vyšetření - palpačně hmatný defekt patelly, drásoty, vrzoty kolene – příznak hoblíku, ballotement patelly, milking

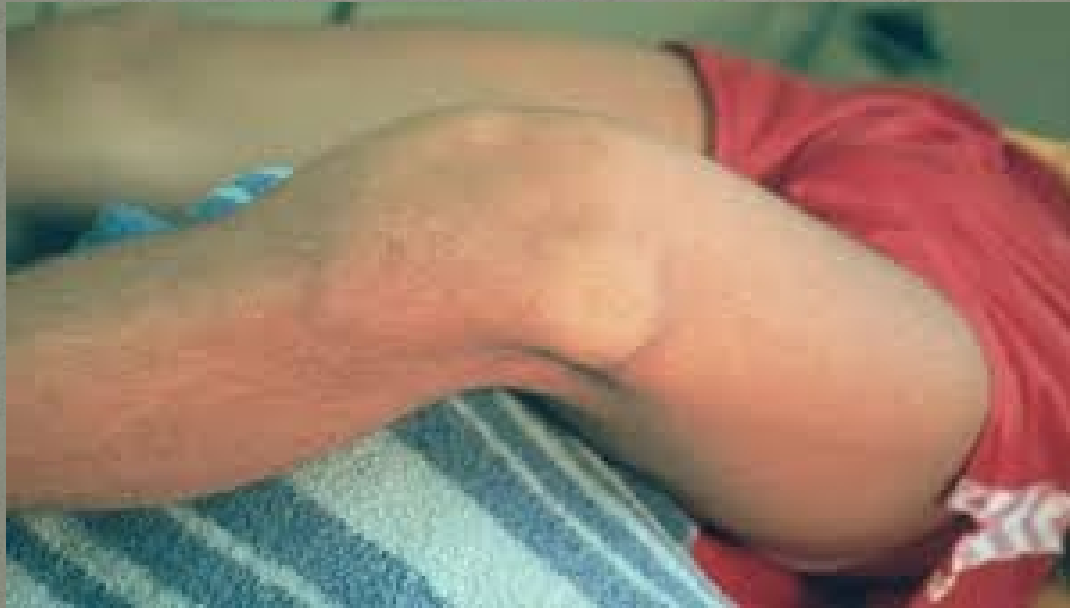Při podezření na nedislokovanou frakturu patelly –  
neflektujeme koleno!!!

Aspekce – sledujeme uložení patelly v rámci kolenního kloubu

# Fraktura patelly



# Patelární dislokace



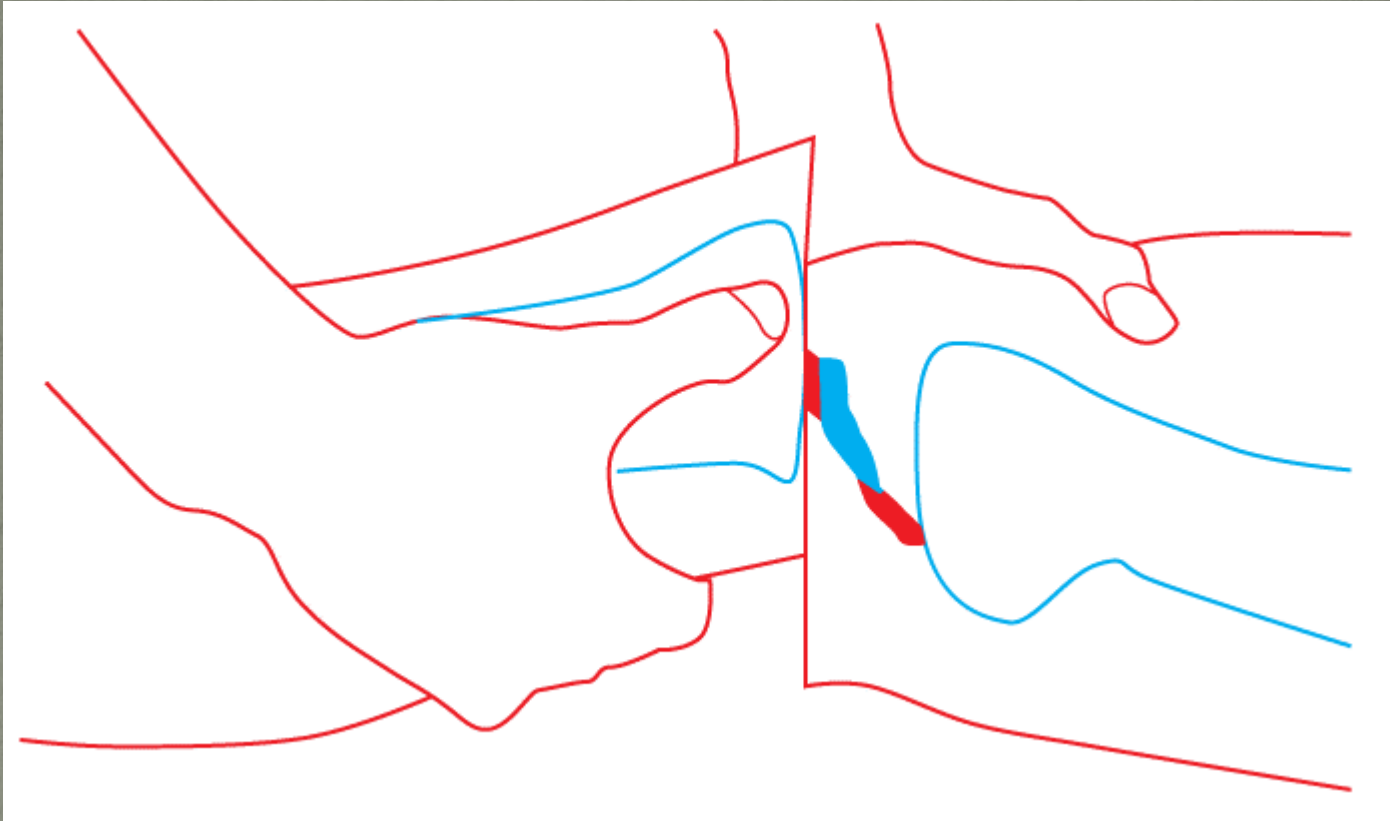


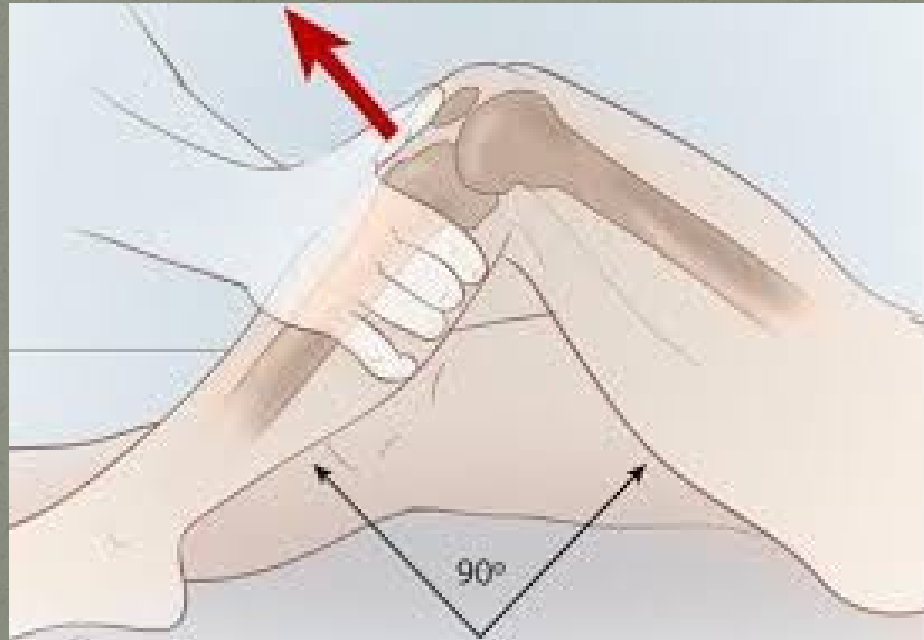# LCA-ligamentum collaterale anterior

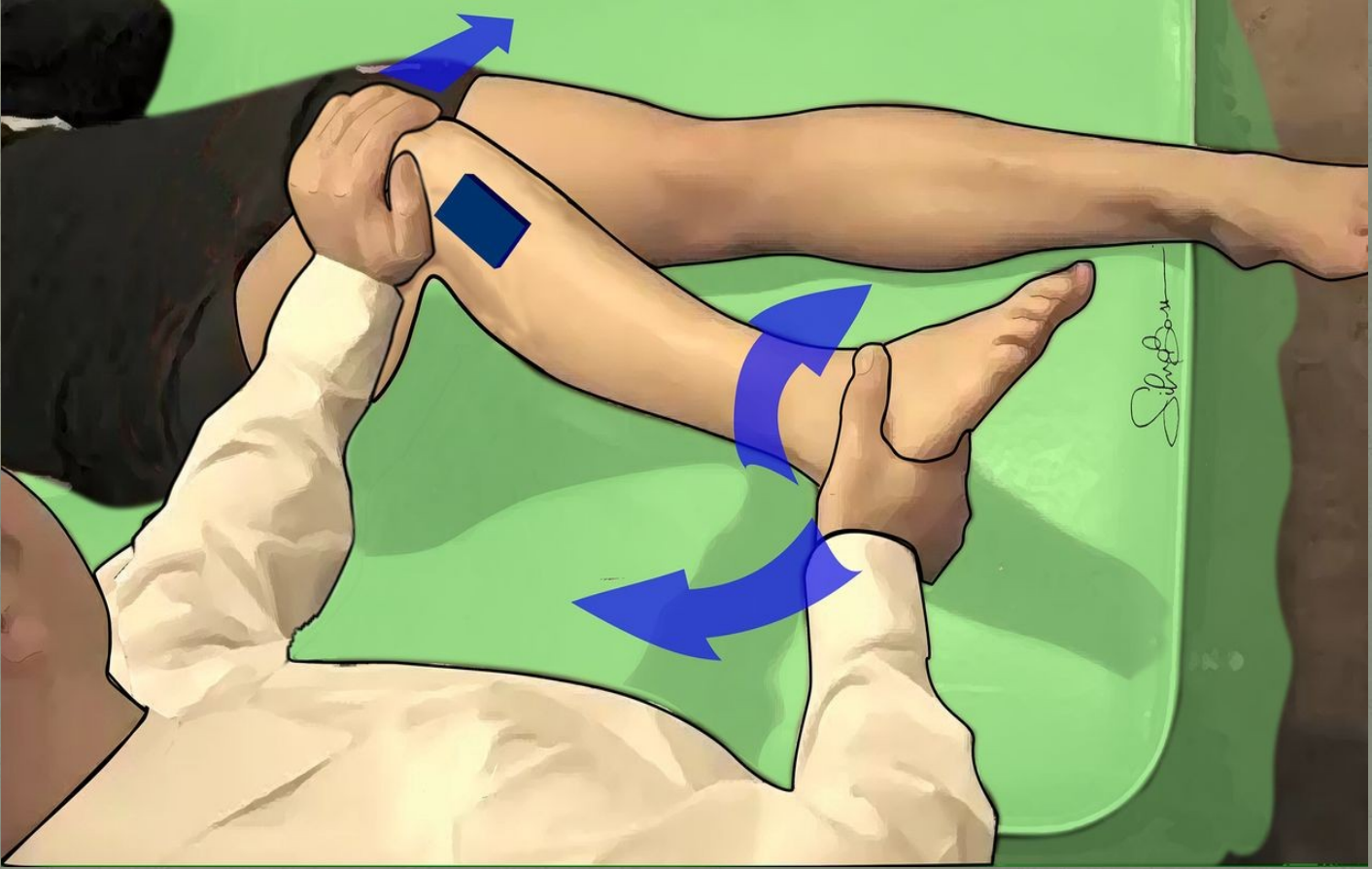
**Lachmann**-nejspolehlivější test – koleno v 20-30° poloze (odemčené koleno), manuálně vybavujeme posun tibie oproti femuru

**Pivo-shift test**- koleno v extenzi, tlak na patu, vnitřní rotace bérce, valgózní tlak na koleno – subluxace tibie

**Anterior drawer test**- koleno v 90° flexi, lékař sedící pacientovi na noze, prsty na hamstringy, palce kolem lig. patellae, tah směrem k lékaři – laxita

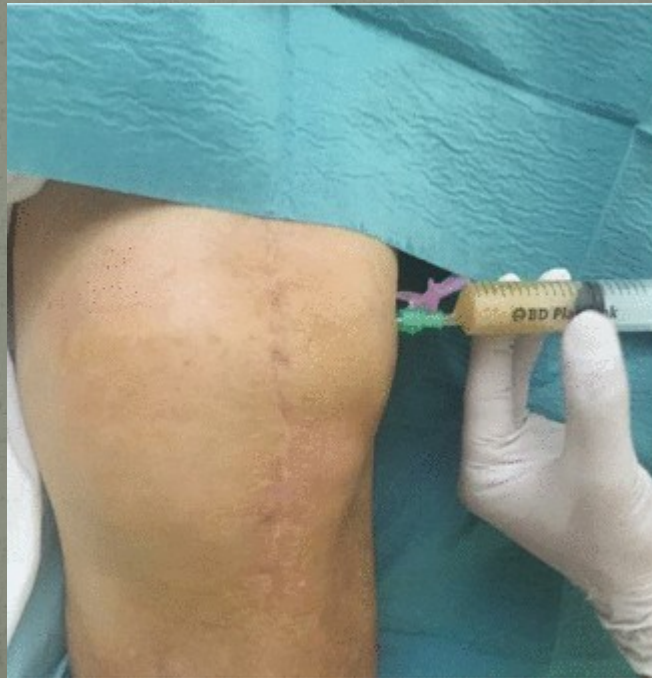





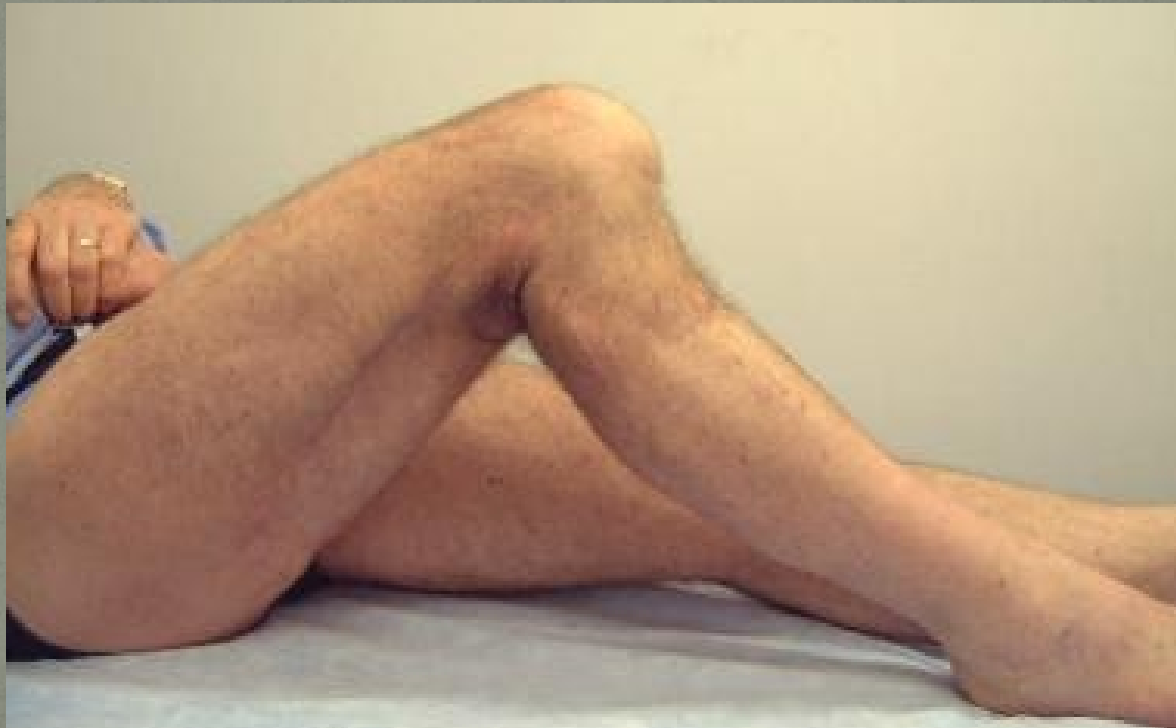# Aspirace:

Diagnosticko – terapeutická metoda – sledujeme barvu obsahu, přítomnost tukových kapek,....



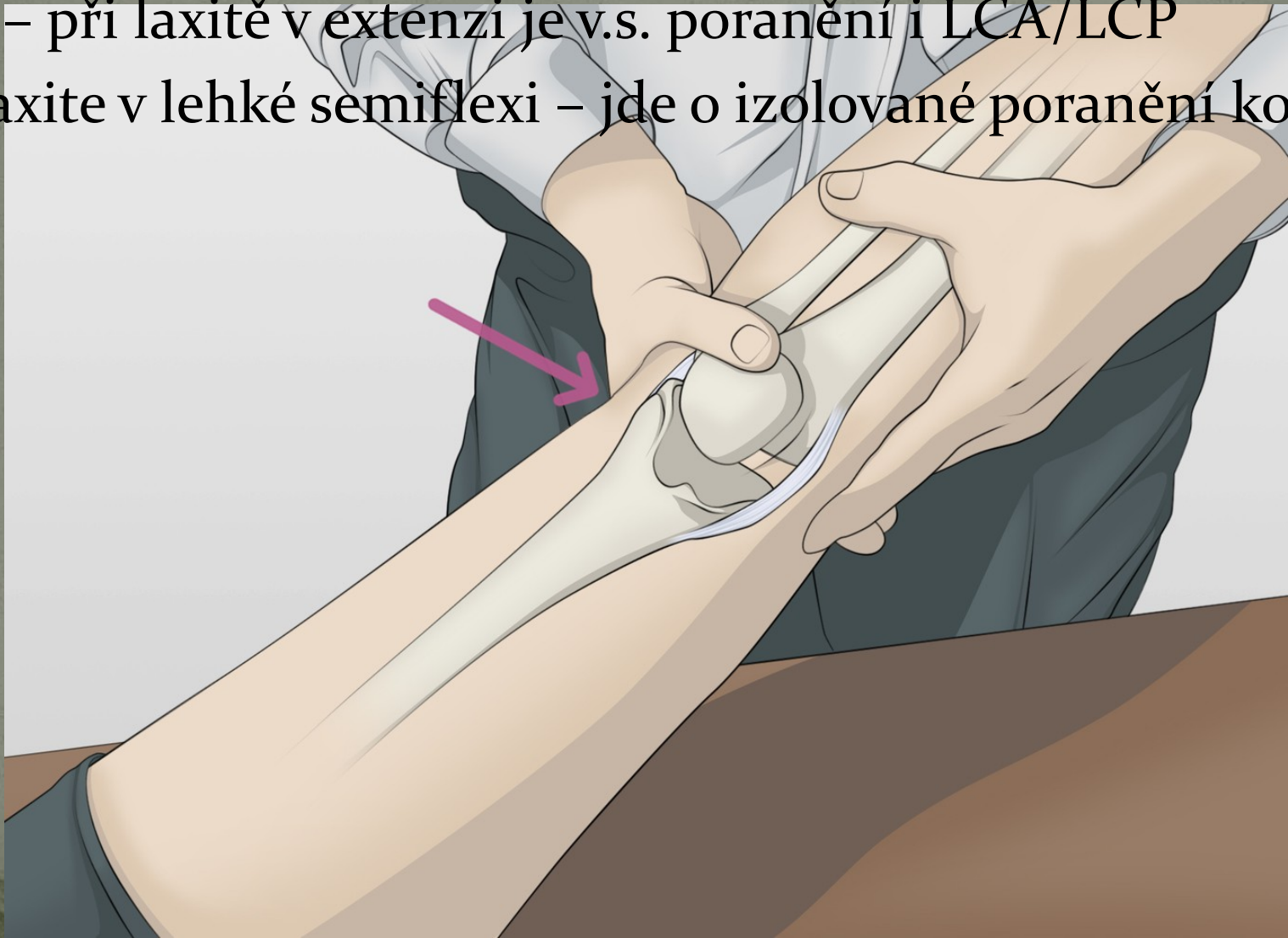
# LCP – ligamentum collaterale posterior

**Posterior drawer test** – zadní zásuvka  
- výnimočné poranění



# Ligg. collateralia

**Varus – valgus test** – při extenzi v koleni „páčíme“ koleno do stran – při laxitě v extenzi je v.s. poranění i LCA/LCP  
-při laxite v lehké semiflexi – jde o izolované poranění kollat. vazů



# *Meniscus medialis et lateralis*

Smyslem testů na poranění menisků je dostat menisky mezi artikulační plochy tibie a femuru – pacient si stěžuje na bolesti kolene, dle poraněné strany

**McMurray test** - prsty na kloubní štěrbině, koleno v hyperflexi, přidáme extra/intra-rotaci, a extendujeme – bolestivost nebo „click“ značí poškození menisku

**Steinmann I** – flexe v koleni, poté extra či intra- rotace –

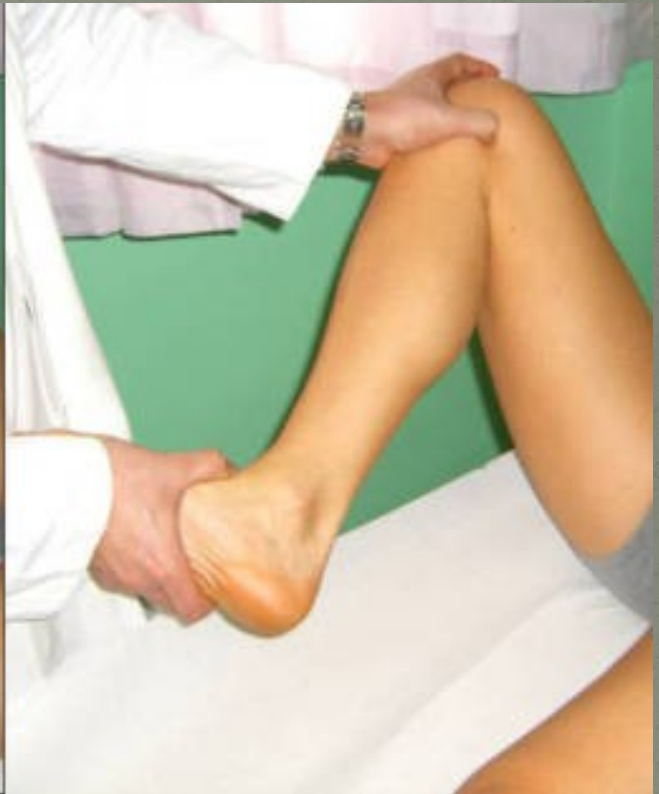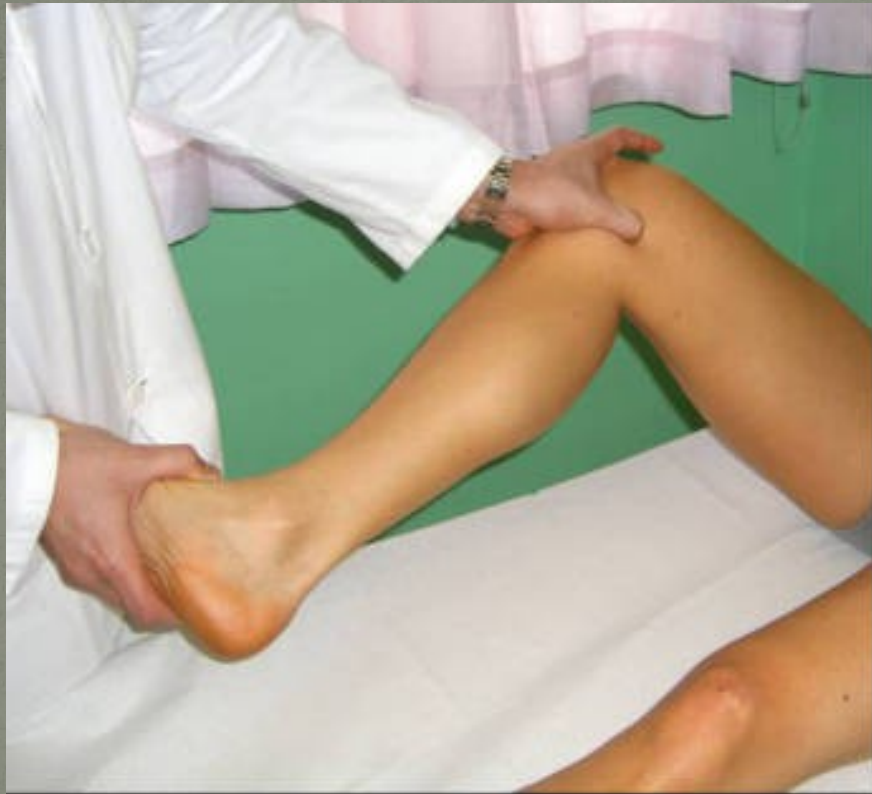**Steinmann II** – posun bolestivého bodu při flexi dorzálně

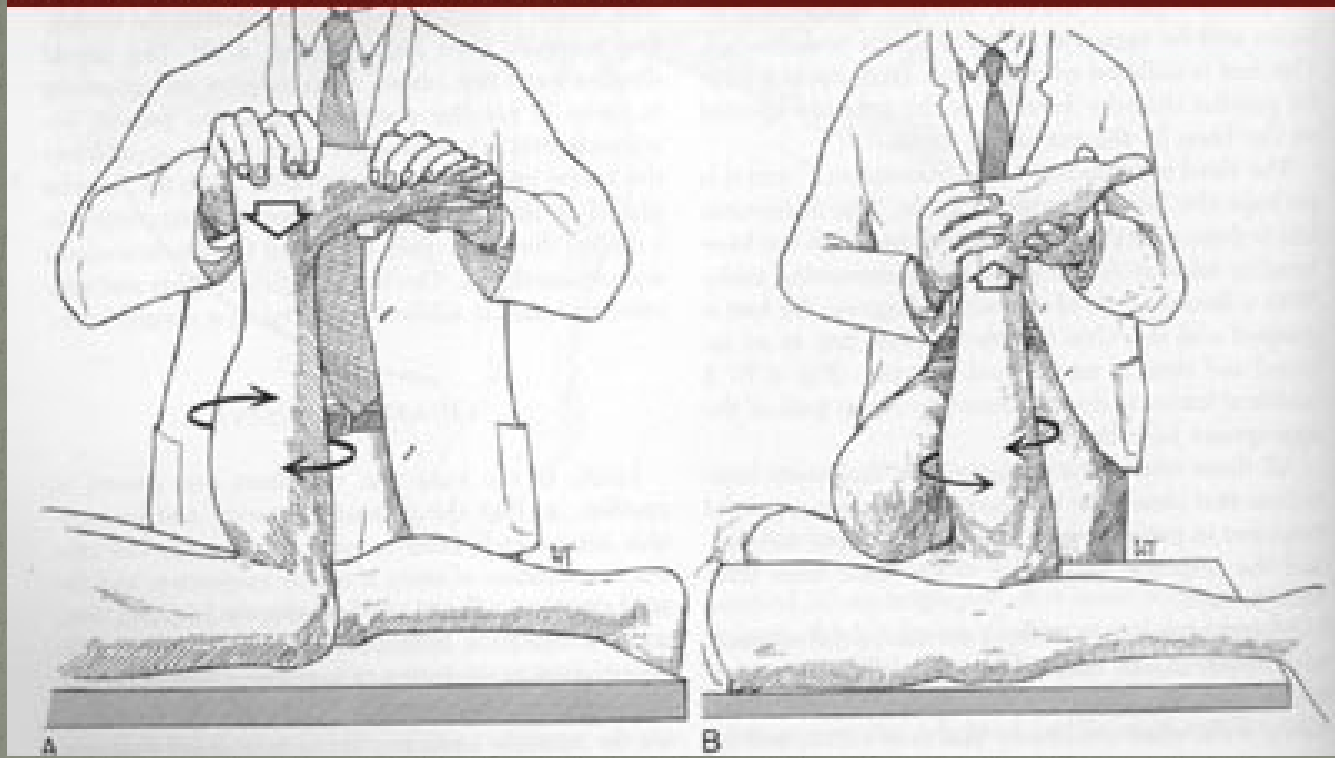
**Extenční test (příznak)** - na flektovaném koleni palpujeme přední úsek kloubní štěrbiny, poté extendujeme- při bolesti pozitivita

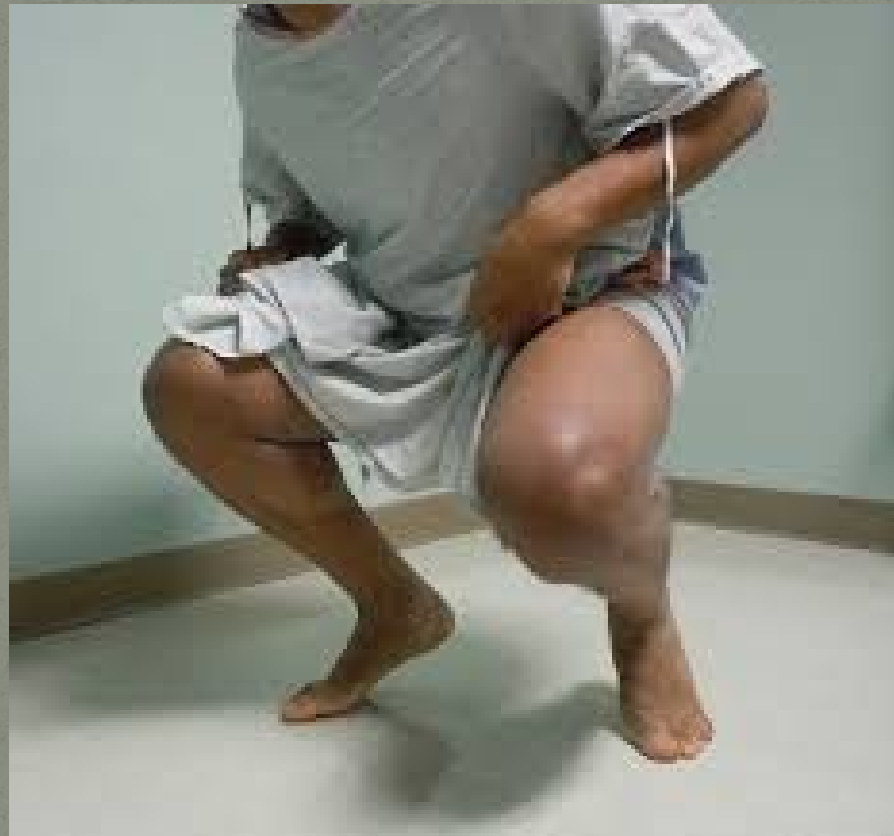**Childress test** – bolestivost štěrbiny při kleknutí (plus chůzi)

**Appley test** – p/ri lehu na břicho tlačíme na plantu, a extrarotujeme/intrarotujeme kolenní kloub











# **Shrnutí –tip and trick**

Zvětšení objemu kolene – krátce po úraze značí v.s. hemarthros (hodiny/den)

- po víc jak dni ( synoviální výpotek)

Hemarthros je indikací k akutní ASKP !!!

Při absenci hemarthros či mechanického bloku, a při výrazné algozitě – odložené vyšetření

Při RTG kolenních kloubů – vždy RTG obou kolen ke srovnání

CT kolene standardně neděláme – při suspekci na intraartik. zlomeninu ano

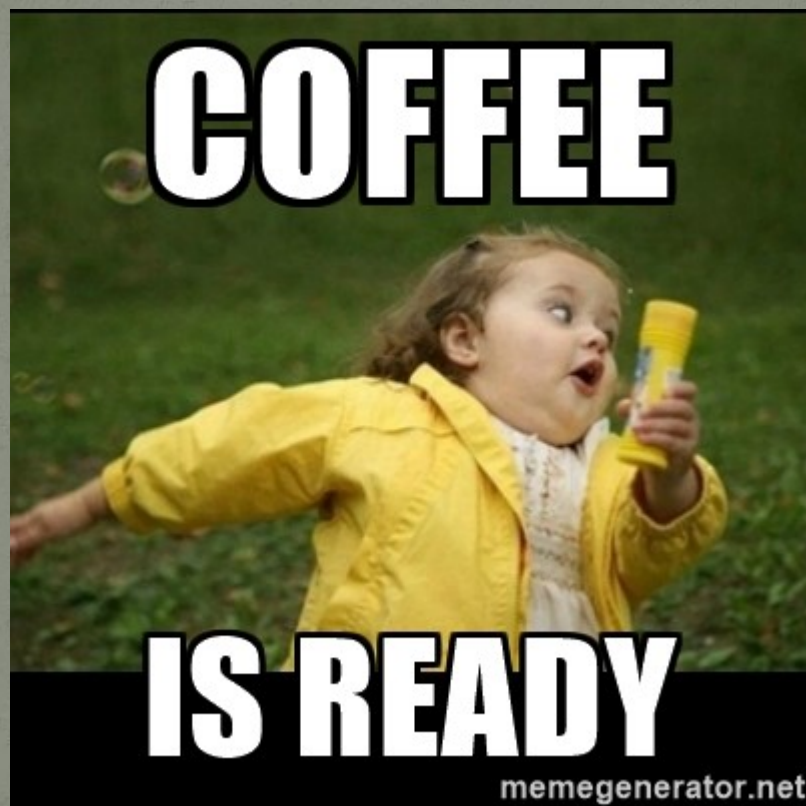MRI při nejasném nálezu

Při absenci hemarthros, mechanického bloku či nemožnosti chůze – ASKP odloženě/vůbec při zlepšení nálezu

UZ vyšetření kolene – prosím ne ☺ fakt ne...NE!!!!!!!

Vždy skontrolovat popliteální fossu – Bakerova cysta, ganglion, aneurysma

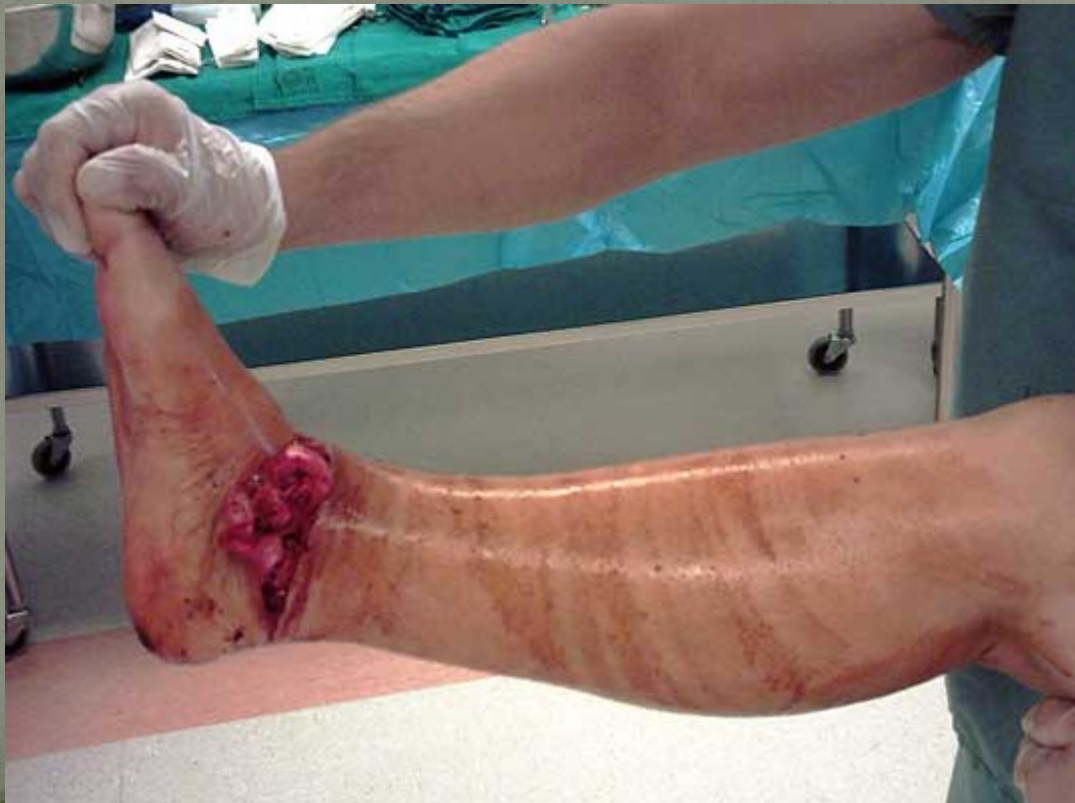PAUZIČKA ;)



# KOTNÍK

Poranění kotníku jsou jedny z nejčastějších poranění vůbec – postihuje všechny skupiny obyvatel (děti, staré lidi, sportovce, ženy, muže, kuřáky, ateisty či věřící)

Může se jednat o poranění: měkkých struktur, vazů, či fraktury



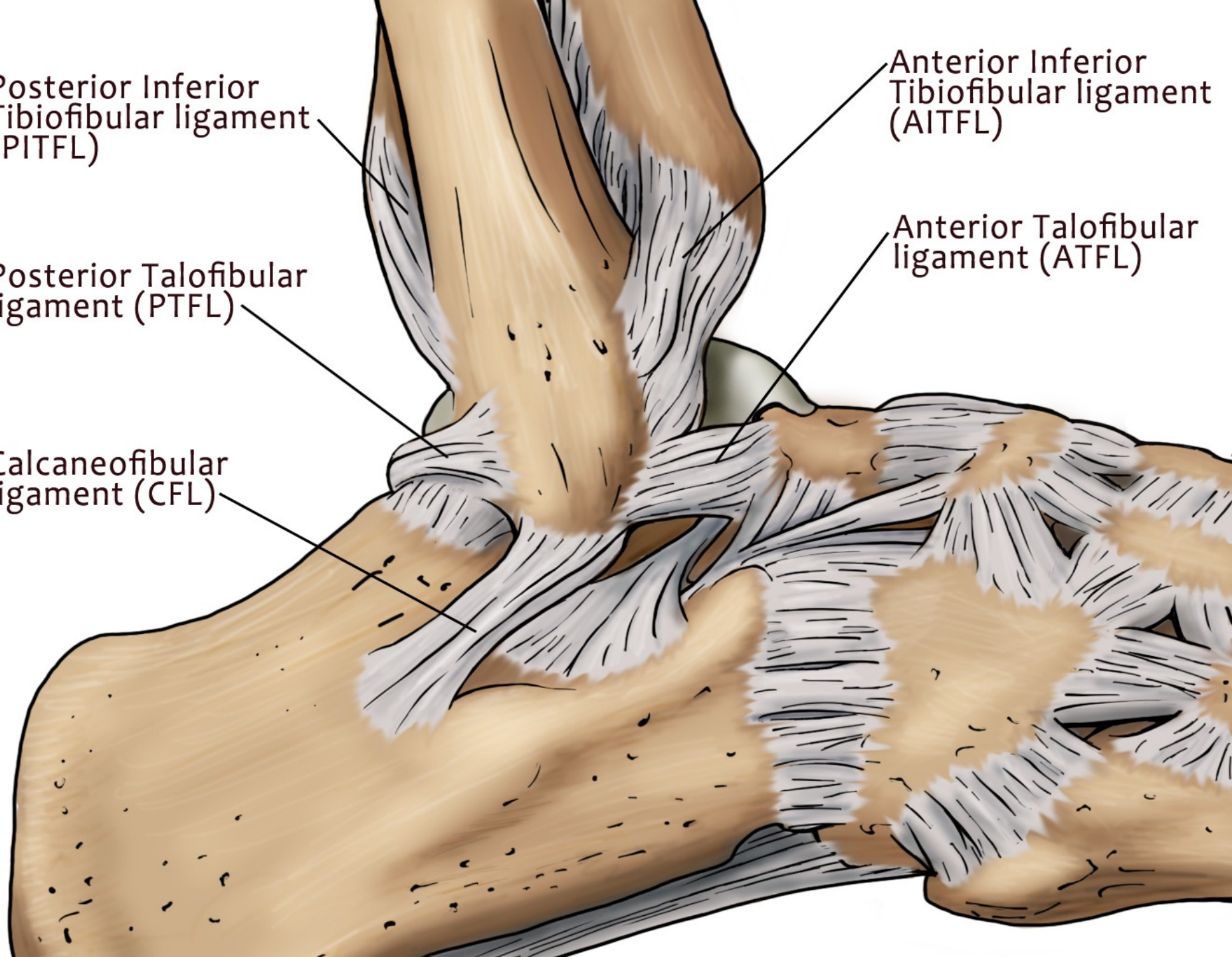
Posterior Inferior  
Tibiofibular ligament  
(PITFL)

Posterior Talofibular  
ligament (PTFL)

Calcaneofibular  
ligament (CFL)

Anterior Inferior  
Tibiofibular ligament  
(AITFL)

Anterior Talofibular  
ligament (ATFL)



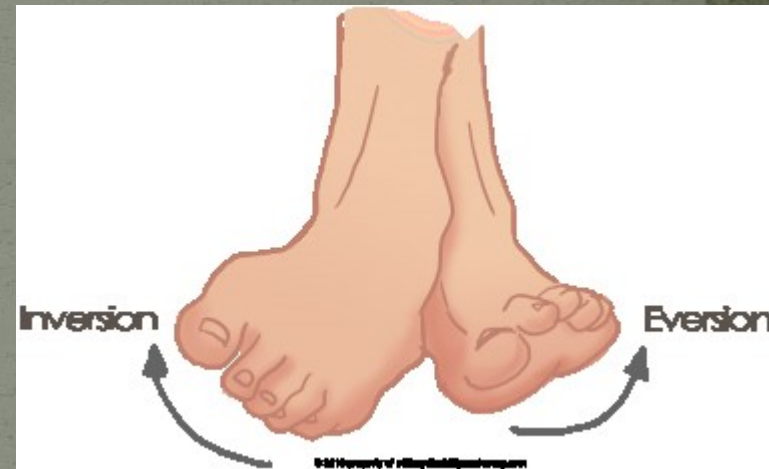
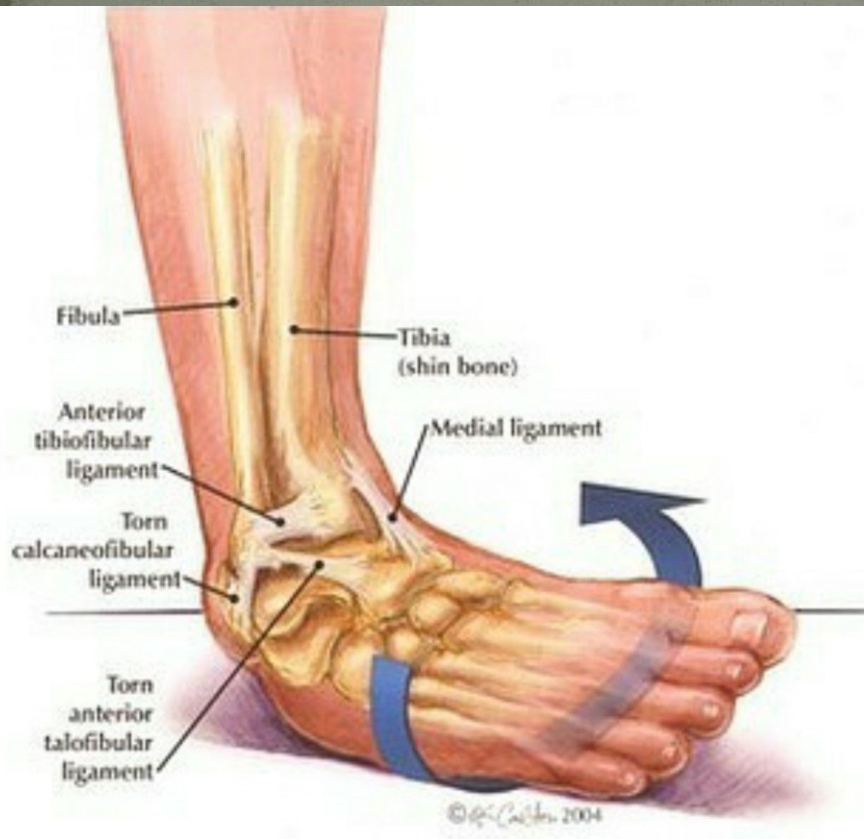
# Distorse art. talocruralis – distorze hlezna

Distorse (podvrtnutí) hlezenního kloubu

Na rozdíl od luxace nezpůsobuje nestabilitu v art.TC

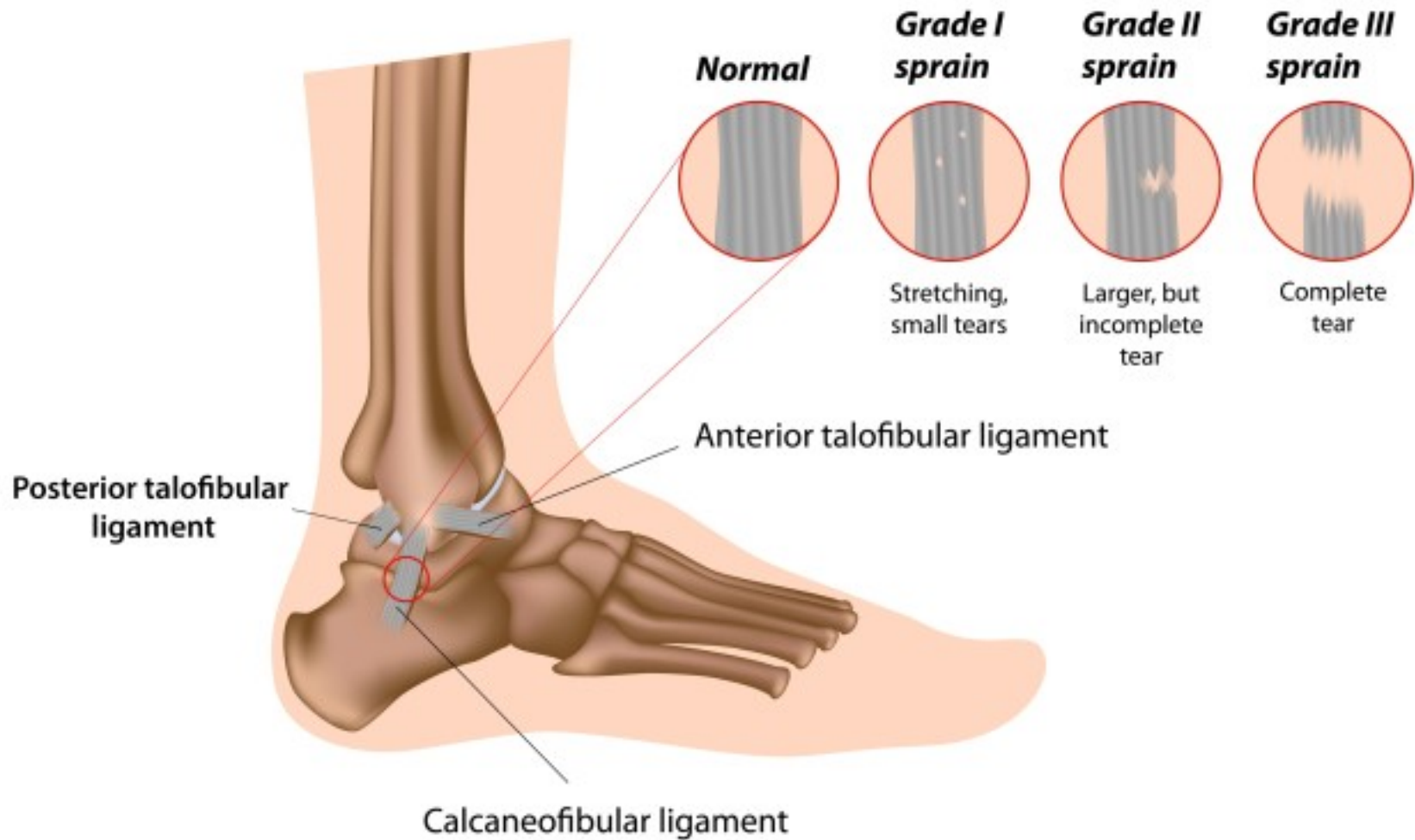
Poraněny jsou měkké tkáně a vazy



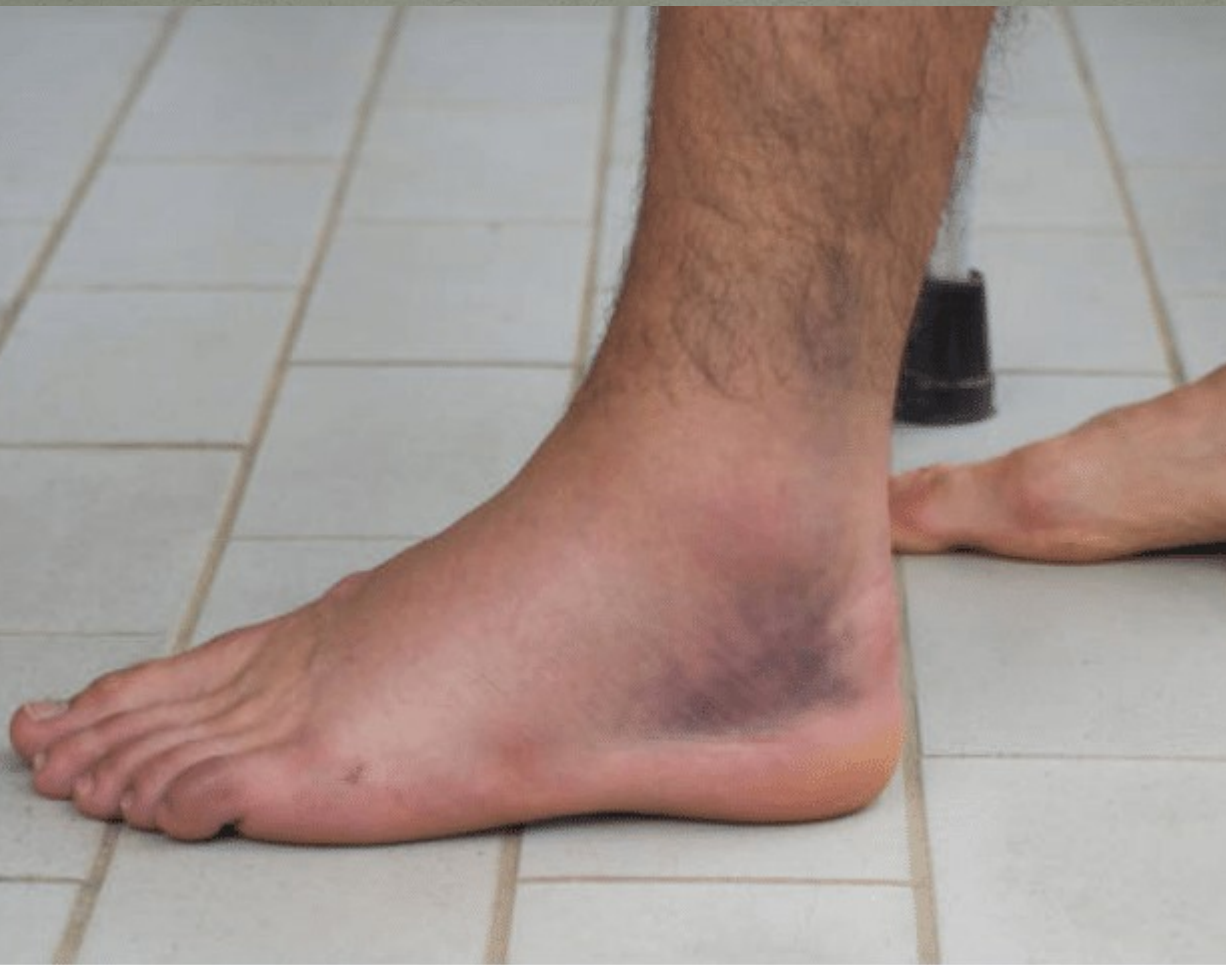# Stupně

- I.stupeň: natažení vazů kloubu – funkce kloubu není významněji narušena
- II.stupeň: částečné narušení vazů, zhoršení funkce kloubu
- III. stupeň: úplné přerušování vazů – poškozena funkce kloubu

# Grades of Ligament Sprain



Nejčastěji se jedná o poranění zevních vazů

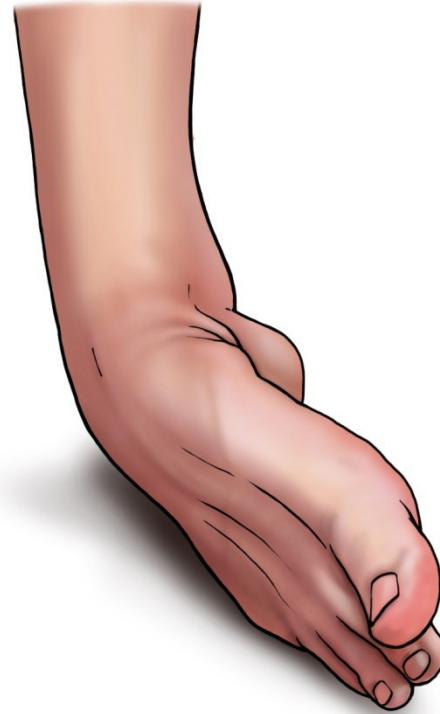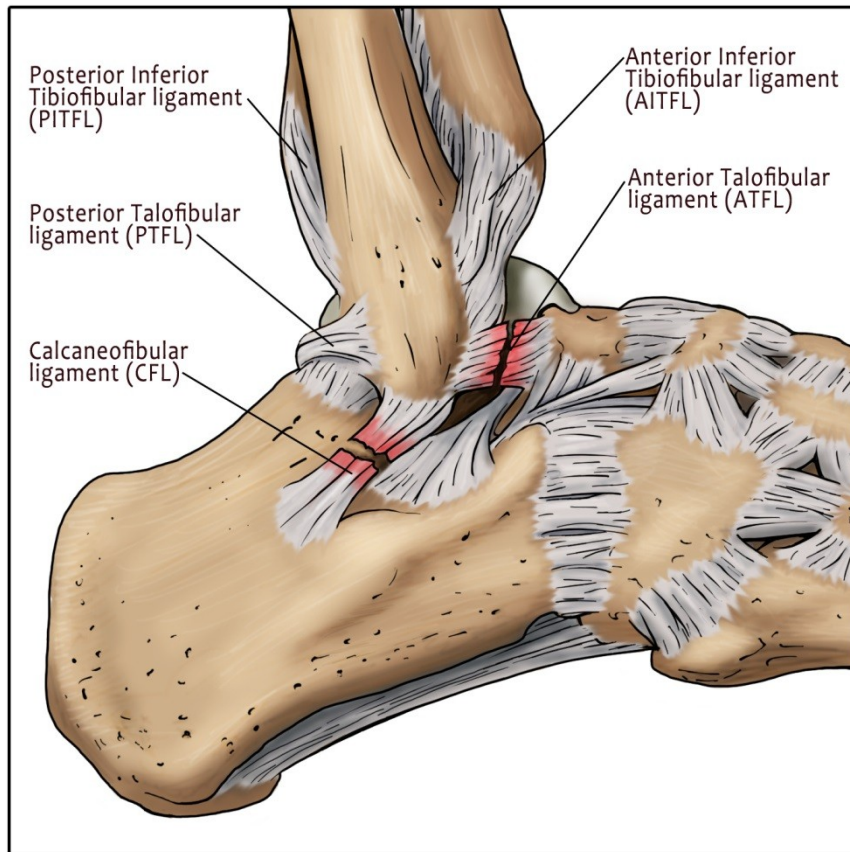


# Vyšetření:

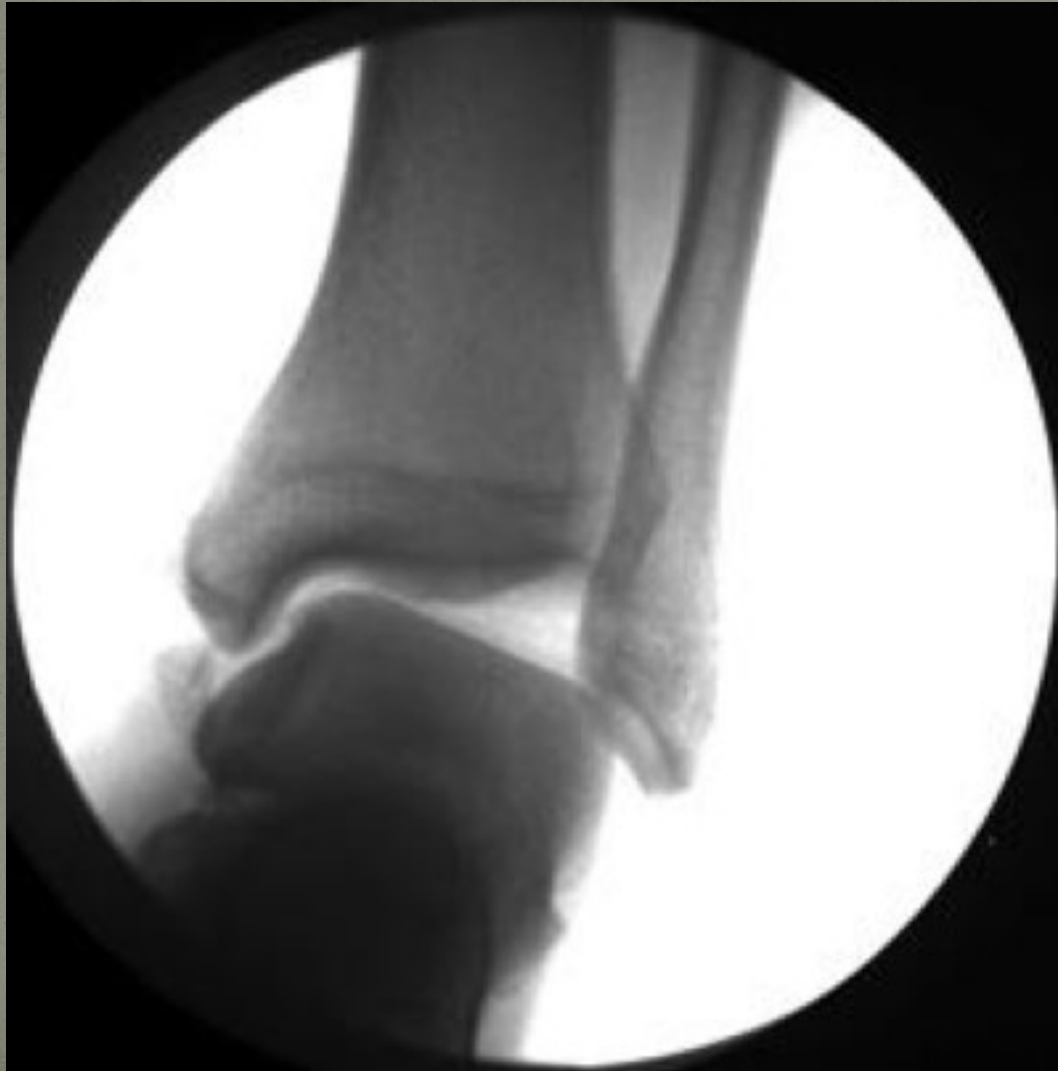- úrazový mechanismus, opakované poranění (anamnéza)
- inspekce
- palpace
- hybnost
- RTG (supinace, pronace, AP posun talu)
- !!! vždy srovnat s kontralaterální stranou !!!
- zevní/vnitřní kotník

**Ligamenta: zevní kotník: lig. fib-tal. Ant. (FTA,  
PTFA,CFA**

**vnitřní kotník: lig.Deltoideum**



*RTG*



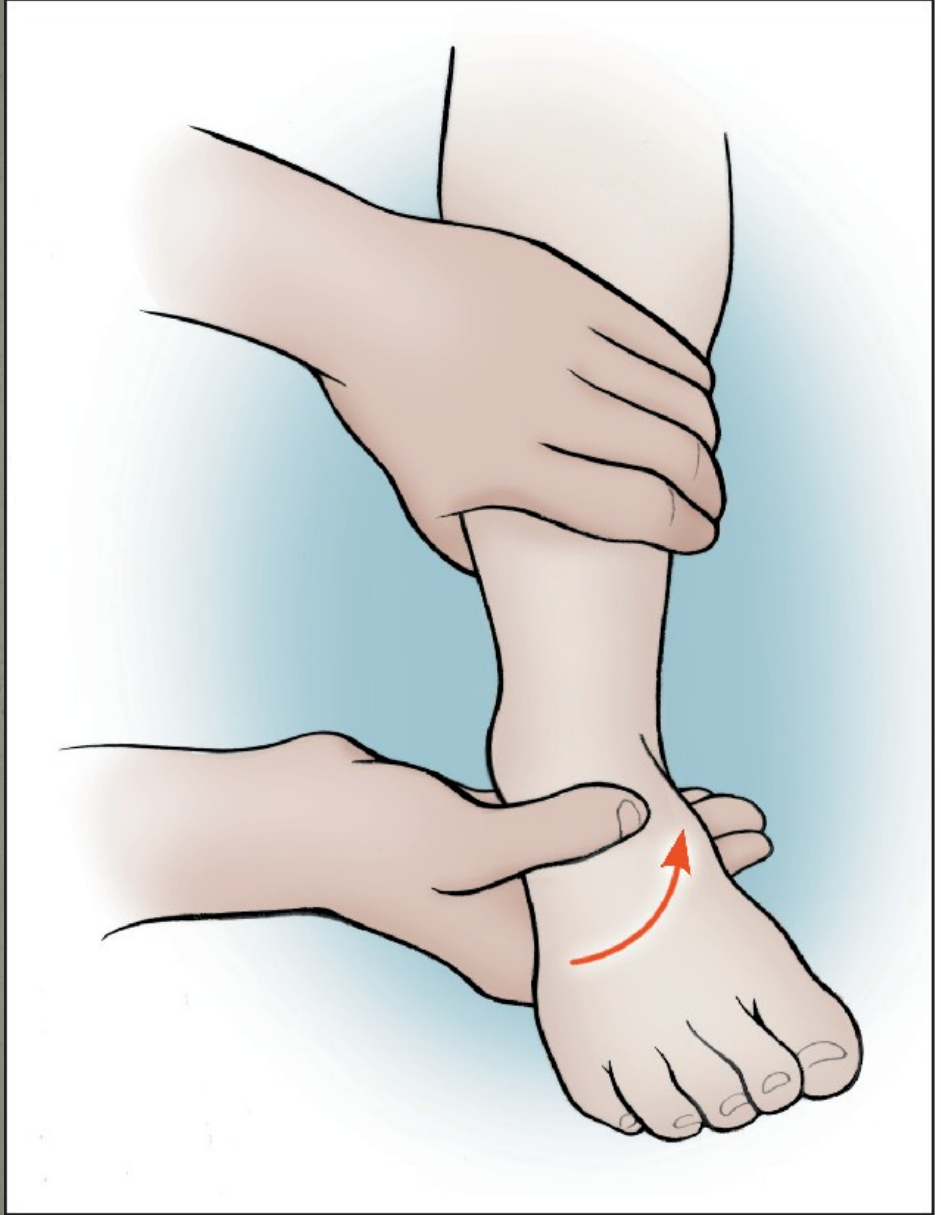
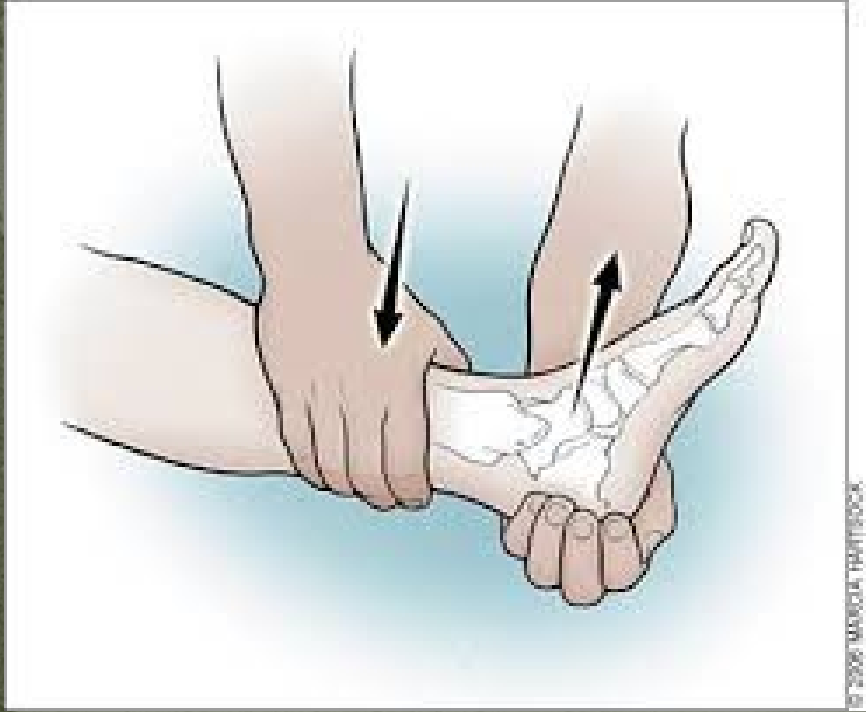# Testování:

**Squeeze test (Hopkins test):** zmáčknutí fibuly proti tibií uprostřed bérce – bolest v oblasti syndesmózy značí v.s. poranění tibio-fibul. syndesmózy

**Přední zásuvka:** testuje integritu předního talofibulárního vazů

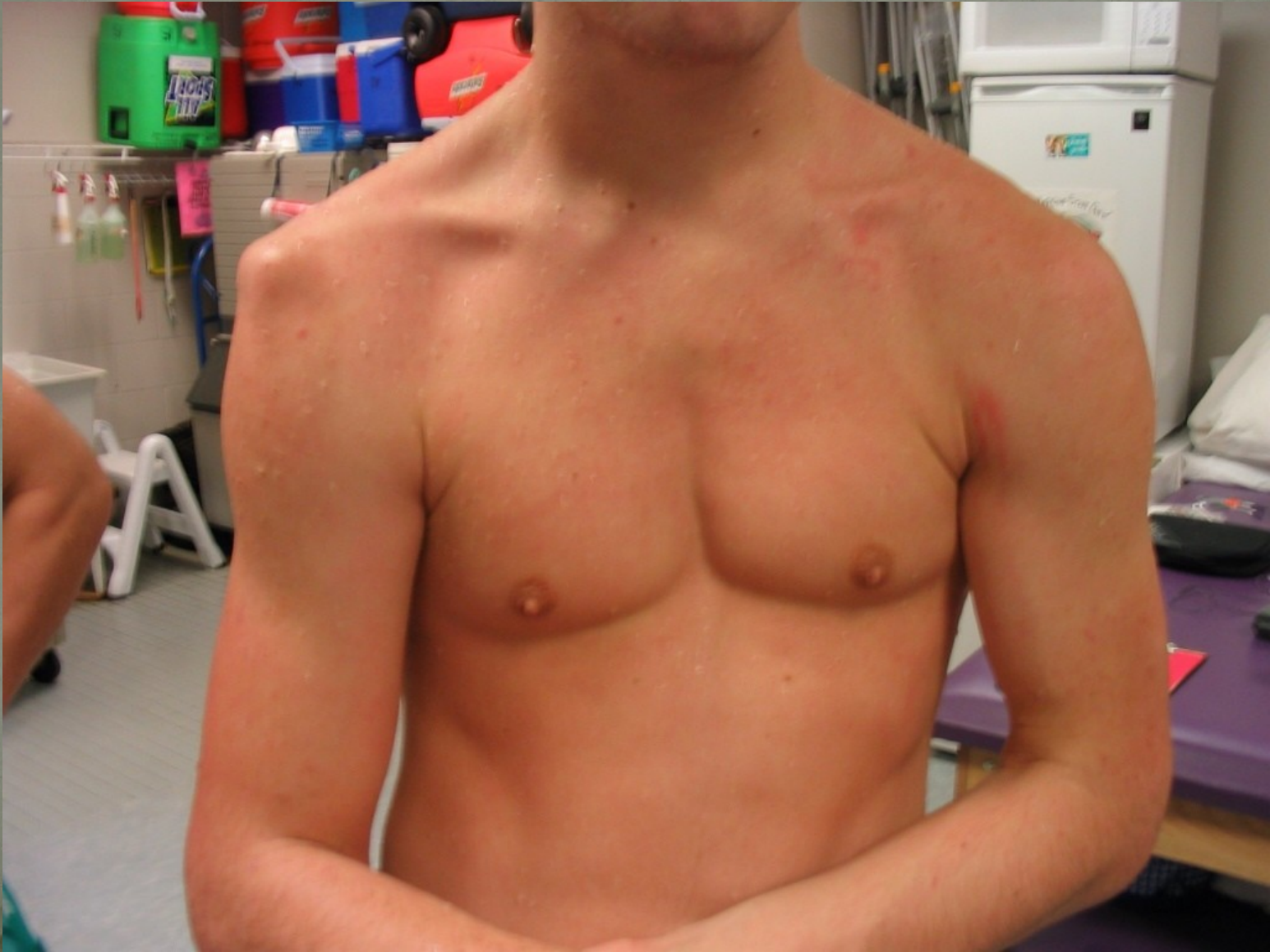**Talar tilt test:** test integrity kalkaneofibulárního ligamenta





# RAMENO

Luxace, fraktury, poranění rotátorové manžety



# Luxace ramenního kloubu:

Anatomie : nejpohyblivější kloub – malá jamka, velká hlavice

Statické a dynamické stabilizátory:

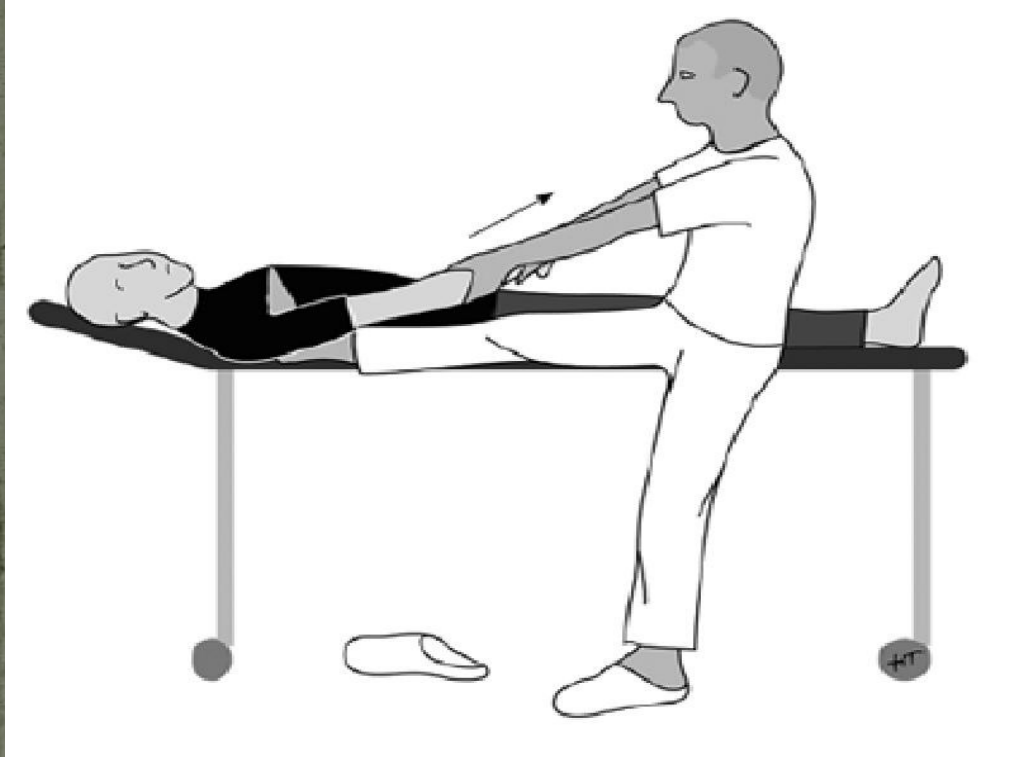
-statické: labrum, pouzdro, lig. Transversum, lig. coracohumerale

-dynamické: m.deltoideus, rotátorová manžeta, tendon m.bicip.brach

Diagnóza: anamnéza, aspekce, palpance, RTG

# Techniky redukce:

Hippokrates – tah v podélné ose – do axily vložíme patu, nebo taháme ručníkem, končetina v mírné extrarotaci



Artl - rameno přes operadlo židle, končetinu taháme v dlouhé ose, z extrarotace převádíme do intrarotace, addukujeme

# Tipy:

- nejdřív odeslat pacienta na RTG
- kontrola periferie, hybnosti, cirkulace
- - kontrolní RTG po repozici
- analgetizace pacienta „per hubam“
- - vždy zjistit stáří luxace
- opatrná a správná repozice – malé riziko iatrogenního poškození (Bankart, Hill-Sachs léze)

# Rotátorová manžeta

Společný úpon šlach čtyř svalů ramene –

přední porce - m.subscapularis

kraniální porce – m.supraspinatus

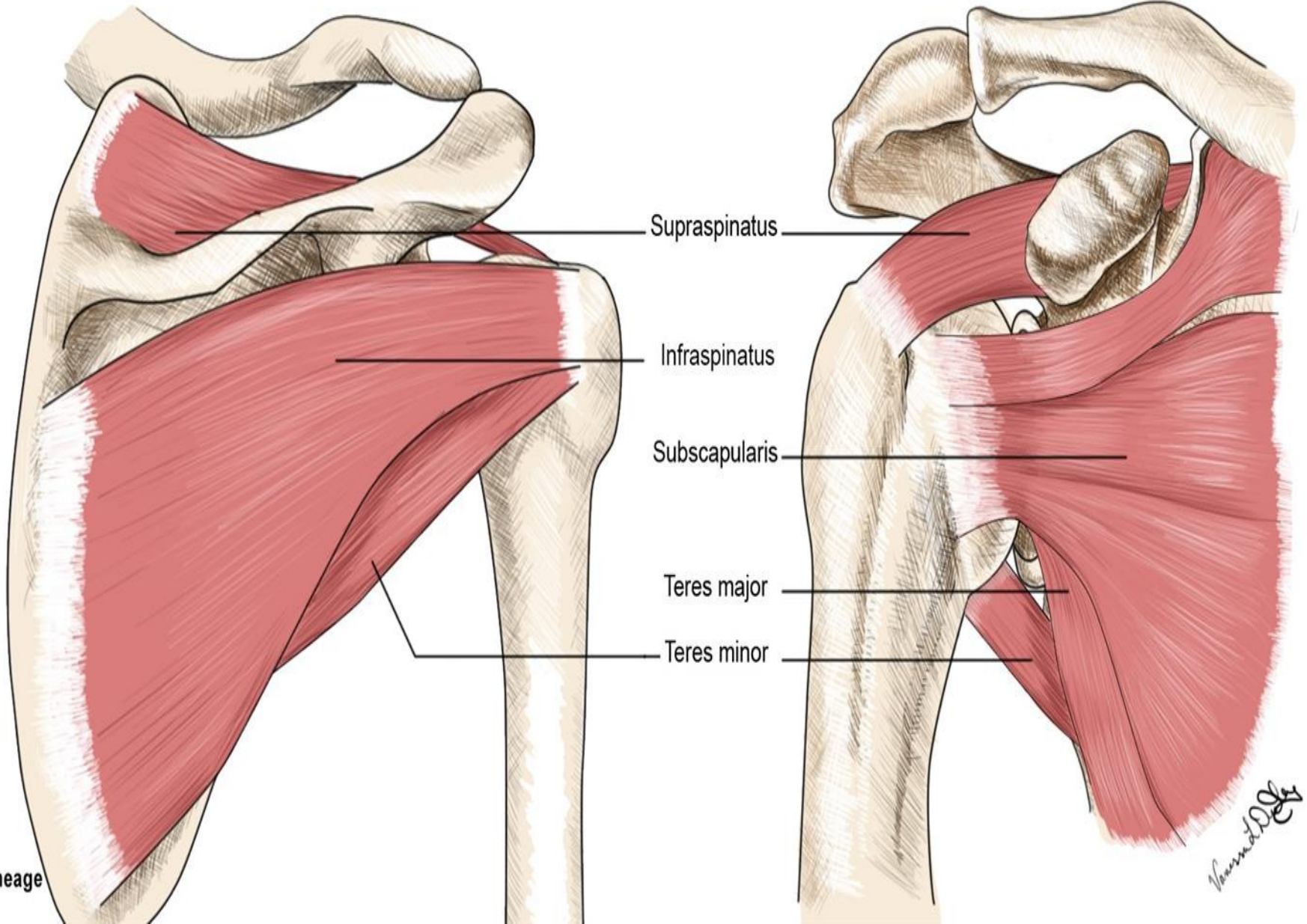
zadní porce - m.infraspinatus, m. teres minor

40% dospělé populace nad 60 let má rozsáhlé trhliny RM

Posterior View

# Rotator Cuff

Anterior View



*Hand-drawn signature*

# Vyšetření:

- příznaky: bolest, otok, slabost, deficit hybnosti, asymetrie, hematoma, atrofie, bolest v SA oblasti
- Akutní trauma: obvykle bolest ventro-laterálně, absence aktivní hybnosti (abdukce)
- Při velké bolestivosti – vyšetření lze po negat. RTG odložit, realizovat později
- Porovnat s kontralat. stranou

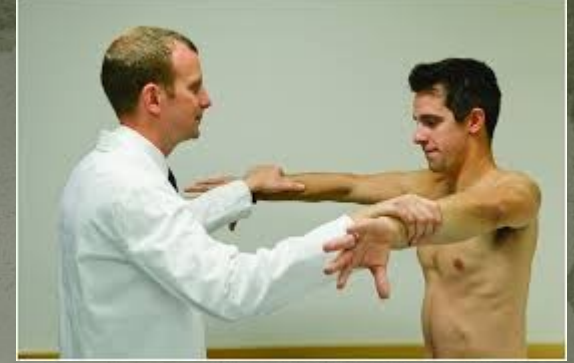

# Testy:

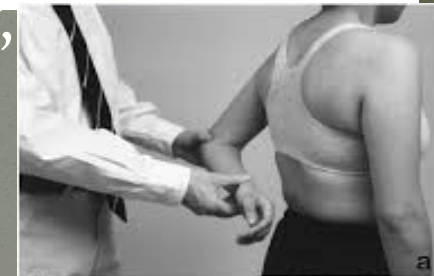- M.supraspinatus - empty can test –

-bolestivost při elevaci proti lékaři

-drop arm test – elevace ramene nad  $90^\circ$  po uvolnění opory, rameno padá bez kontroly



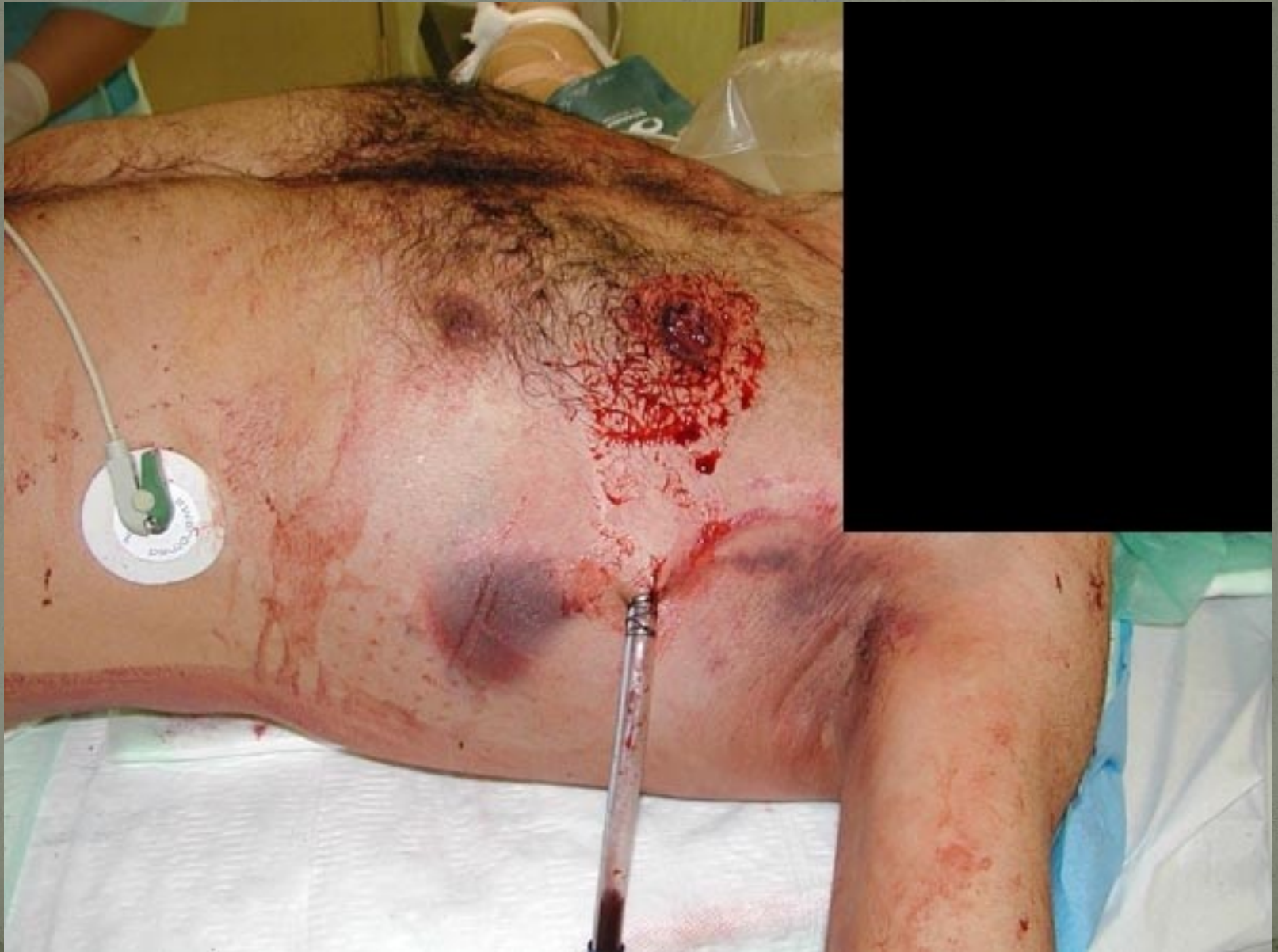M.subscapularis - lift-off test – končetinu za zády, přiloženou dorzern ruky v bederní oblasti nelze odtáhnout-deficit intrarotace



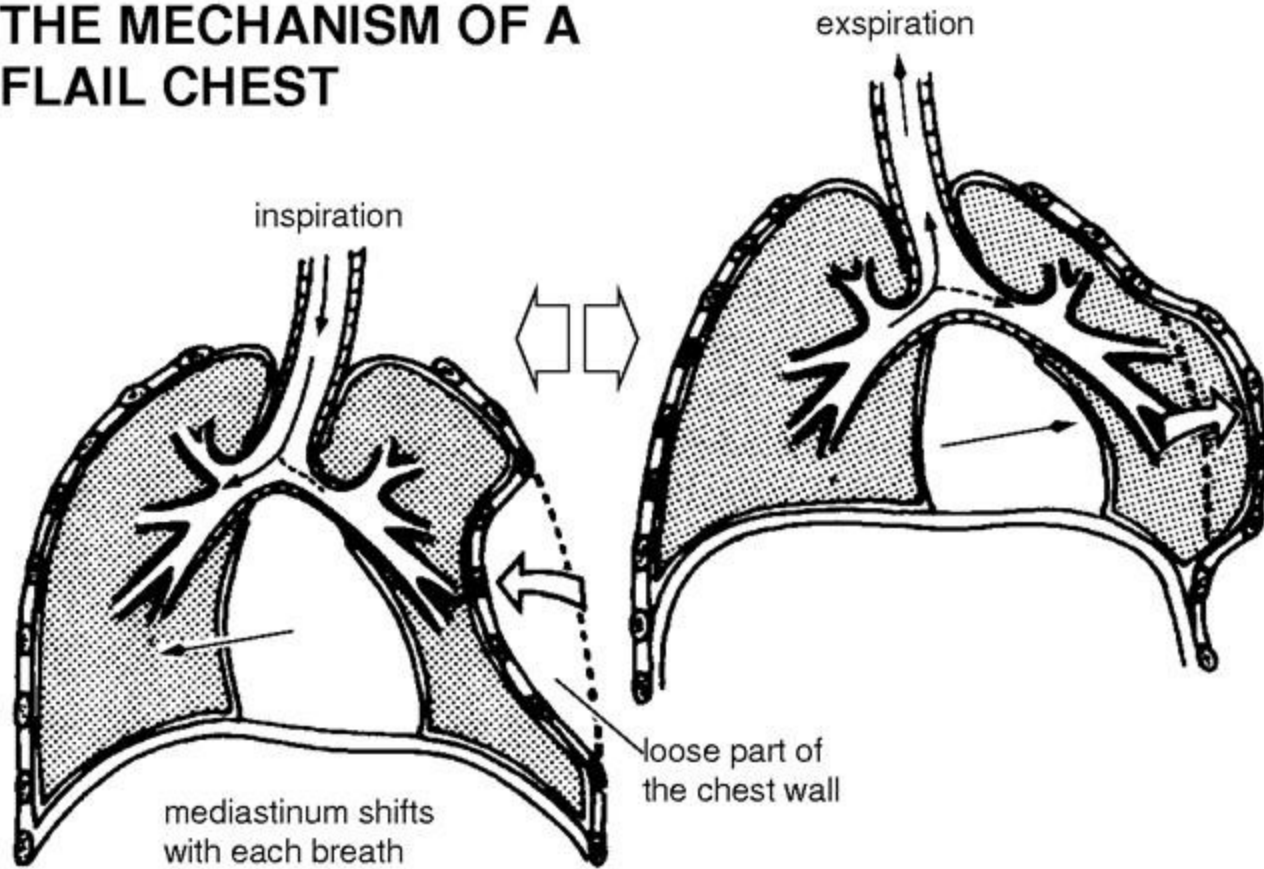
M. infraspinatus/m.teres minor- rameno při těle, loket  
flektován v 90°, lékař tlačí proti extrarotaci – emituje bolest  
při defektu



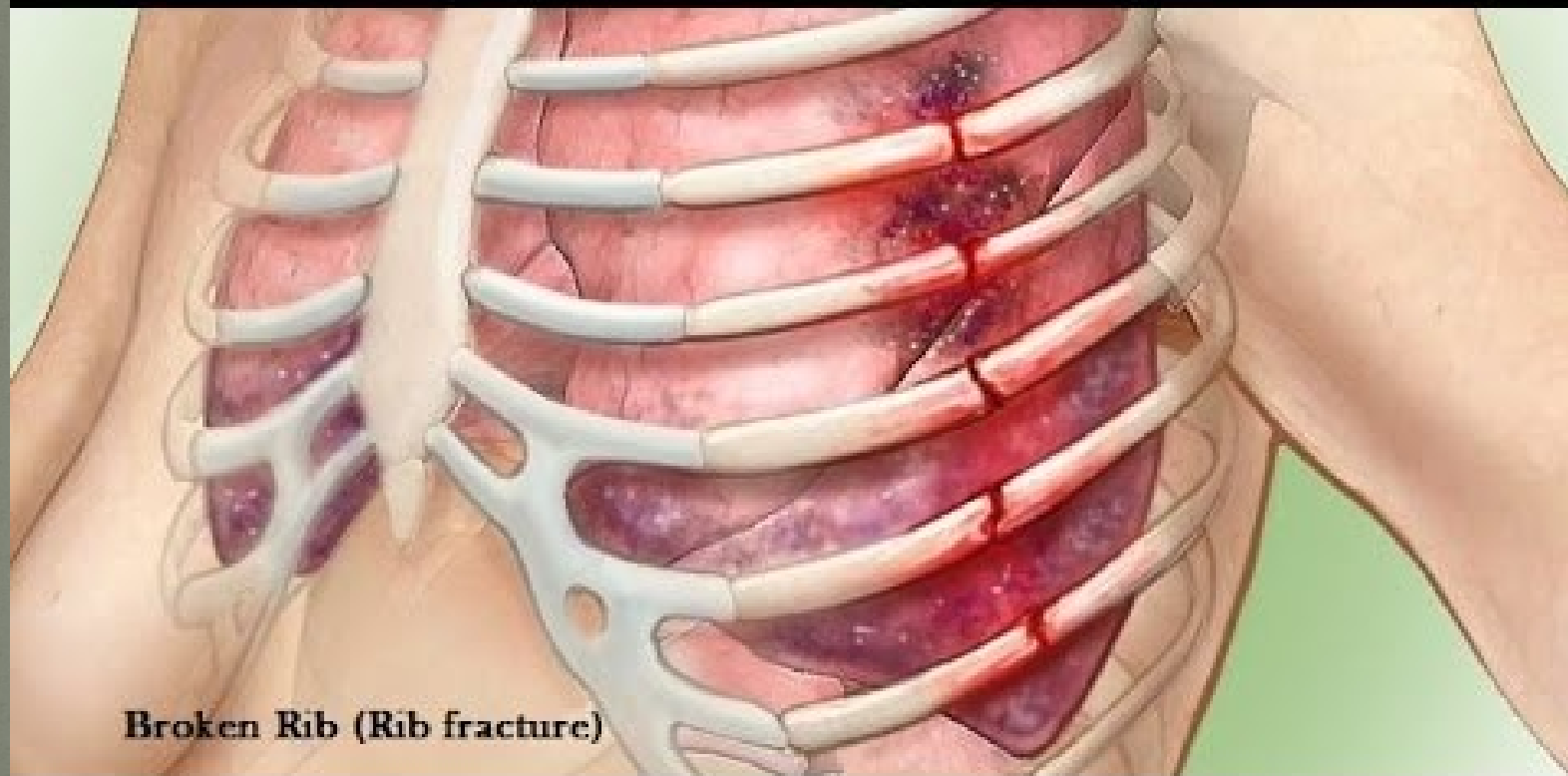
# HRUDNÍK



## THE MECHANISM OF A FLAIL CHEST



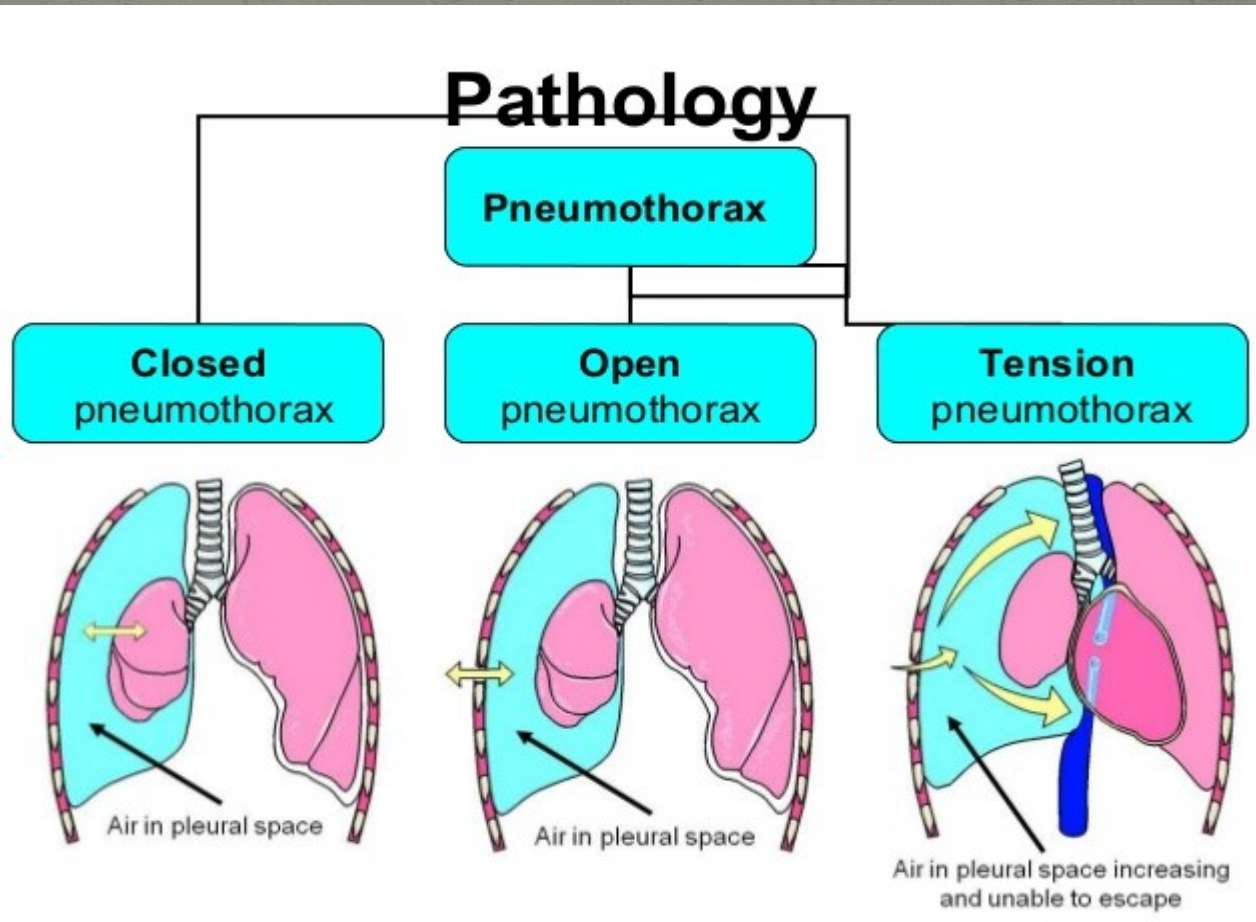
# Fraktury žeber



**Broken Rib (Rib fracture)**

# PNO – pneumothorax

- dle velikosti – totální, parciální (apikální, restrosternální, plášťový)
- při 50% všech tupých poranění hrudníku
- otevřený, zavřený, tenzní



# Diagnostika:

-anamnéza, klinický nález, poslechově vymizení dýchacích fenoménů unilat., vymizení/snížení dechových exkurzí, hypersonorní poklep

Tenzní PNO : deviace trachey, ↑ náplně krčních žil, cyanóza, dechová insuficience, hypotenze

RTG může být luxusem který není k dispozici !!!

# CAVE !!!

Fraktury 3 a víc žeber

Hemothorax

Ventilační insuficience

Vedl. dech. Fenomény

Kontrolní RTG – hodnocení dynamiky

Nezapomenout vyšetřit hladinu TROPONÍNU, EKG!!!

Kaudální žebra, zejména vlevo !!!

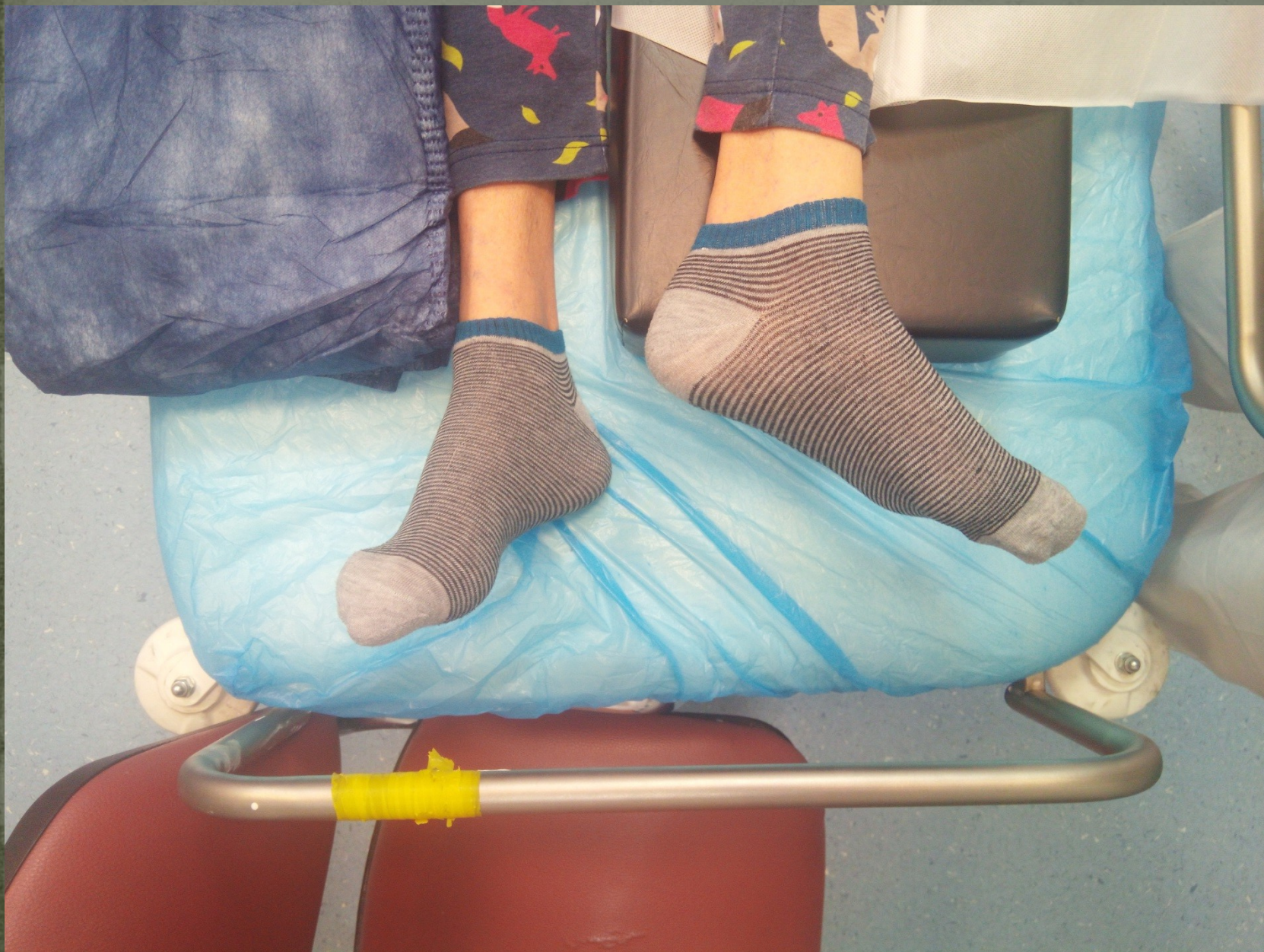Vždy hospitalizovat pacienty s blok. frakturou žeber

Dechová rehabilitace

Režimová opatření



# Proximální femur



# Fraktury proximálního femuru

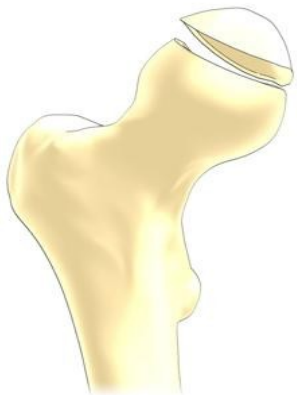- fraktury časté, s medicínsky, sociálně i ekonomicky značným impaktem
- 80% pacientů je starších 70 let
- u mladých jedinců obvykle vysoko-energetické trauma
- rizikové faktory, prevence
- - komplikace poranění – pneumonia hypostatica, thromboembolia, infectus urogenitalis, decubitus, necrosis aseptica

# Dělení:

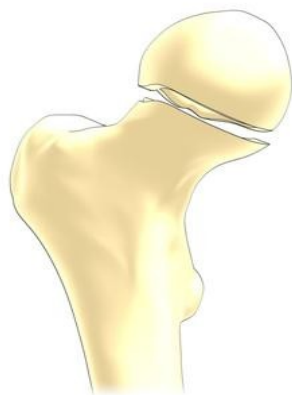Fraktury proxim. femuru:

- fr. hlavice femuru
- -fr. krčku femuru – intra/extra-kapsulární

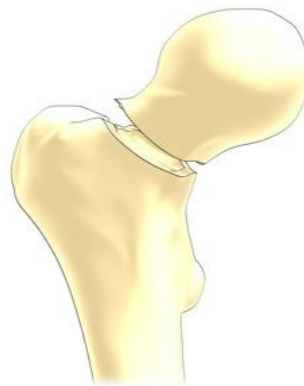Intracapsular



Capital

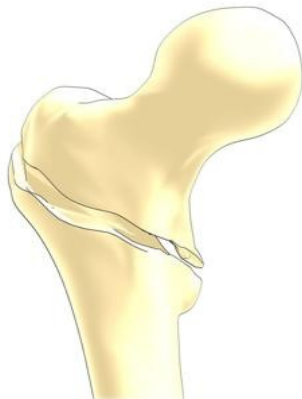

Subcapital

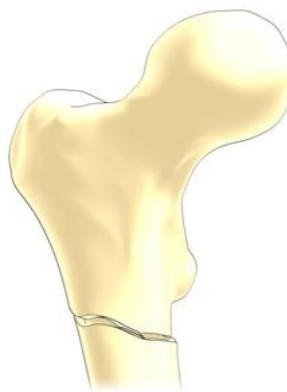


Transcervical

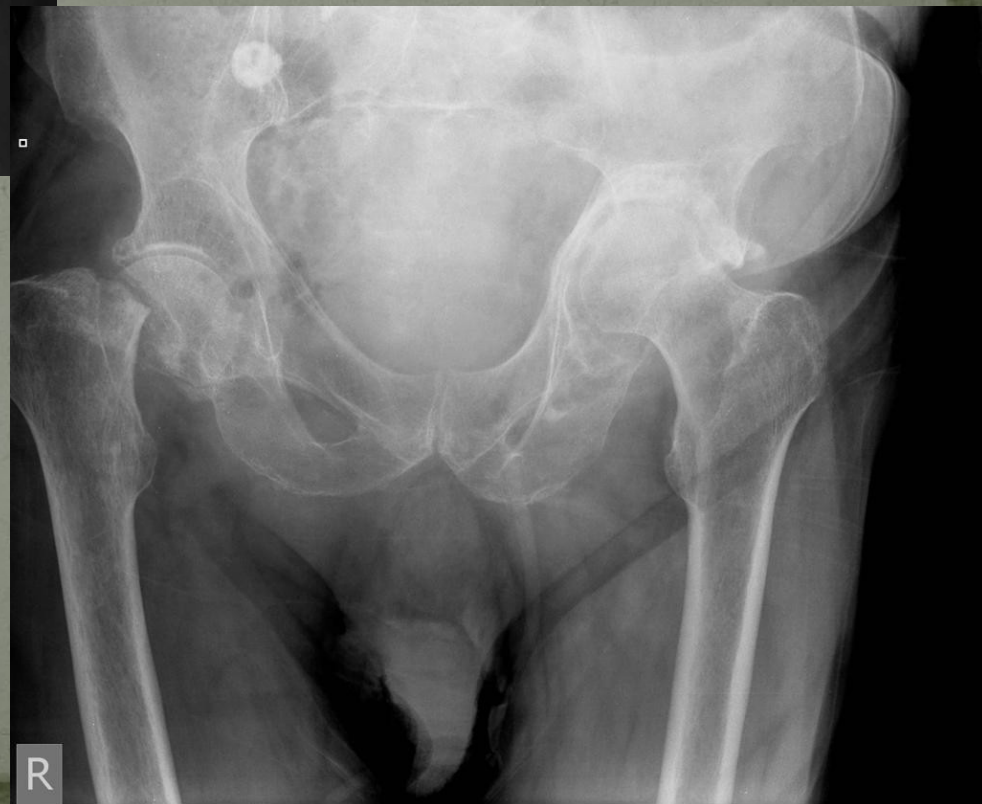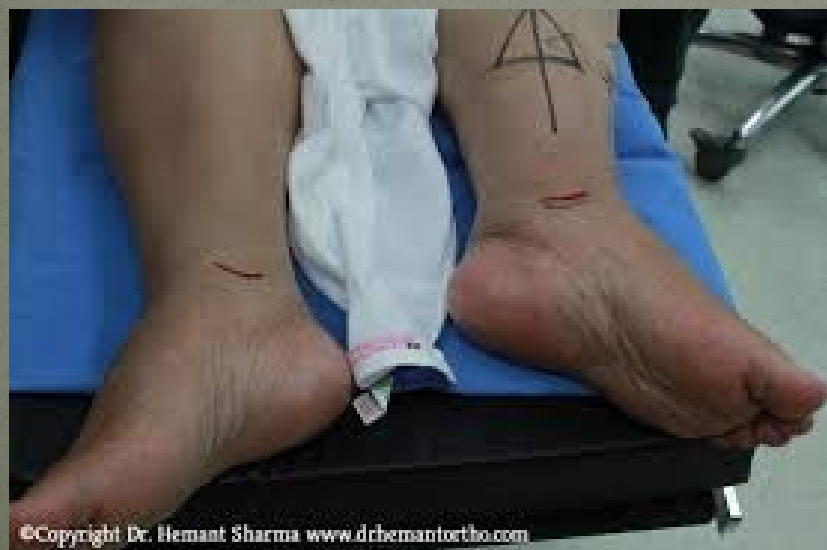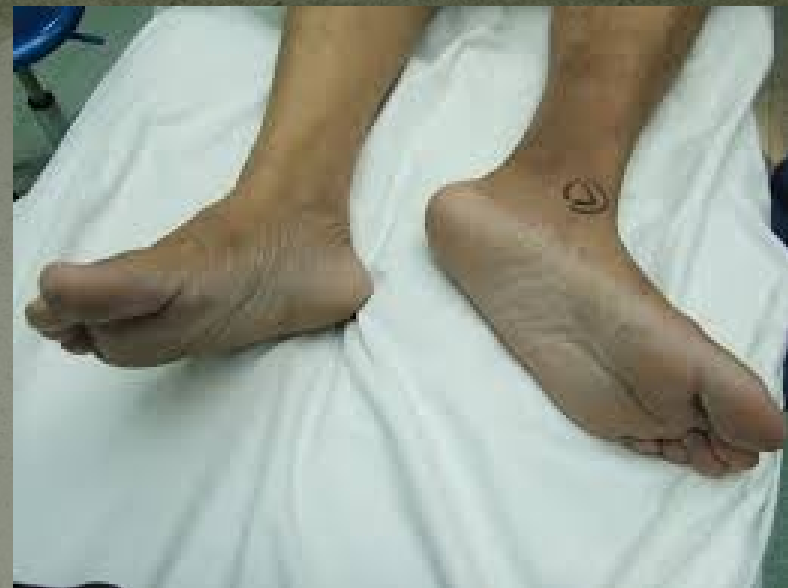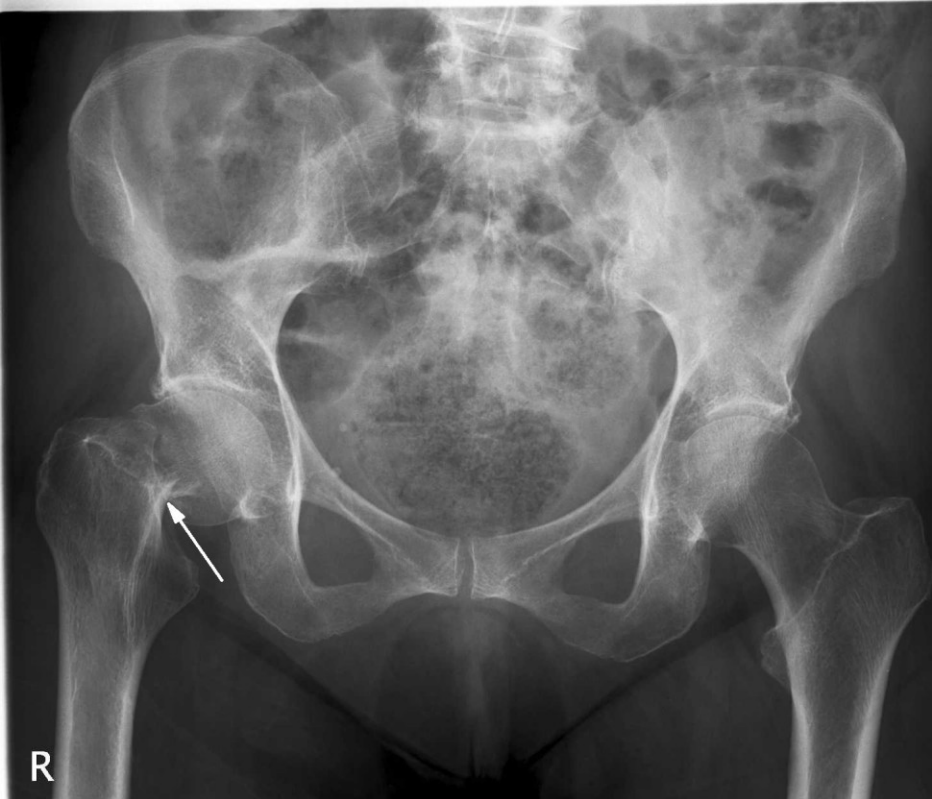Extracapsular



Intertrochanteric



Subtrochanteric



# Vyšetření:

Anamnéza, aspekce, palpance

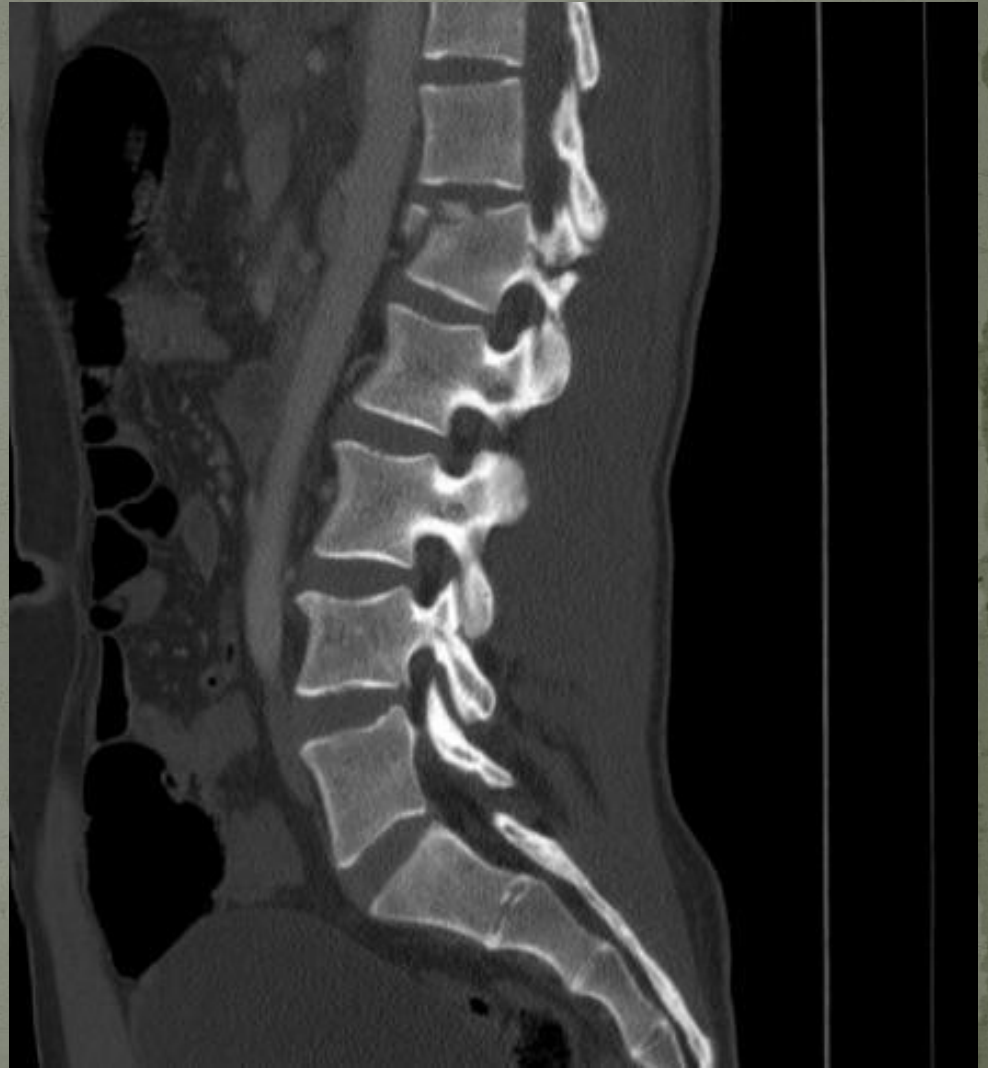- fr. hlavice femuru – antalgické postavení, extrarotace, zkrácení pouze při luxaci
- - fr. krčku femuru- zkrácená, extrarotace končetiny

Doplnění: Odběry, RTG, při pochybnostech či komplexitě poranění doplnění CT, RTG S+P při příjmu

**CAVE: Neopomenout příčinu pádu pacienta/pacientky!!!**

# Páteř

Vyšetření, diagnostika



# Komoce mozková

**Definice:** Do 10 minut trvající, přechodná ztráta vědomí, retrográdní a antergrádní amnezie, bez ložiskového neurol. deficitu.

- příznaky
- diagnostika
- postup při vyšetření

V podstatě se jedná o difuzní axon. poškození mozkové tkáně lehkého stupně

# „PRAKTIKUM“ ☺

