

Vyšetřovací metody v neurooftalmologii



Vyšetřovací metody v neurooftalmologii

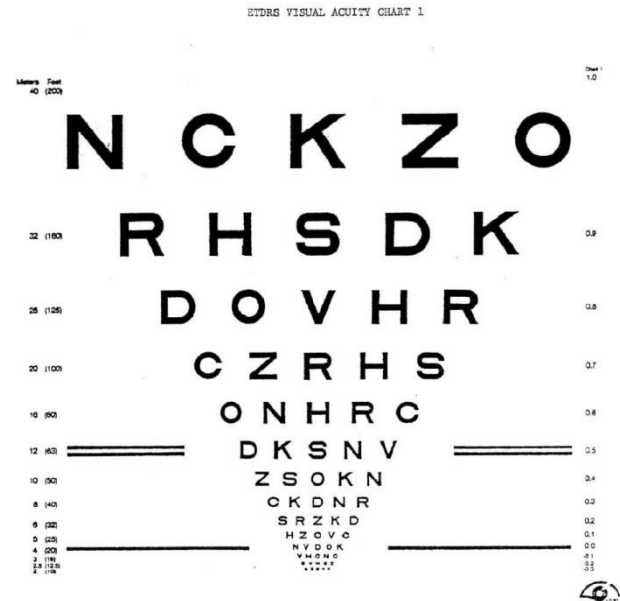
- Anamnéza
- Zraková ostrost
- Nitrooční tlak
- Vyšetření zornicových reakcí
- Vyšetření zorného pole
- Vyšetření motility
- Vyšetření předního segmentu na štěrbinové lampě
- Vyšetření fundu
- Elektrofyziologické metody
- Vyšetření barvocitu
- Zobrazovací metody

Anamnéza

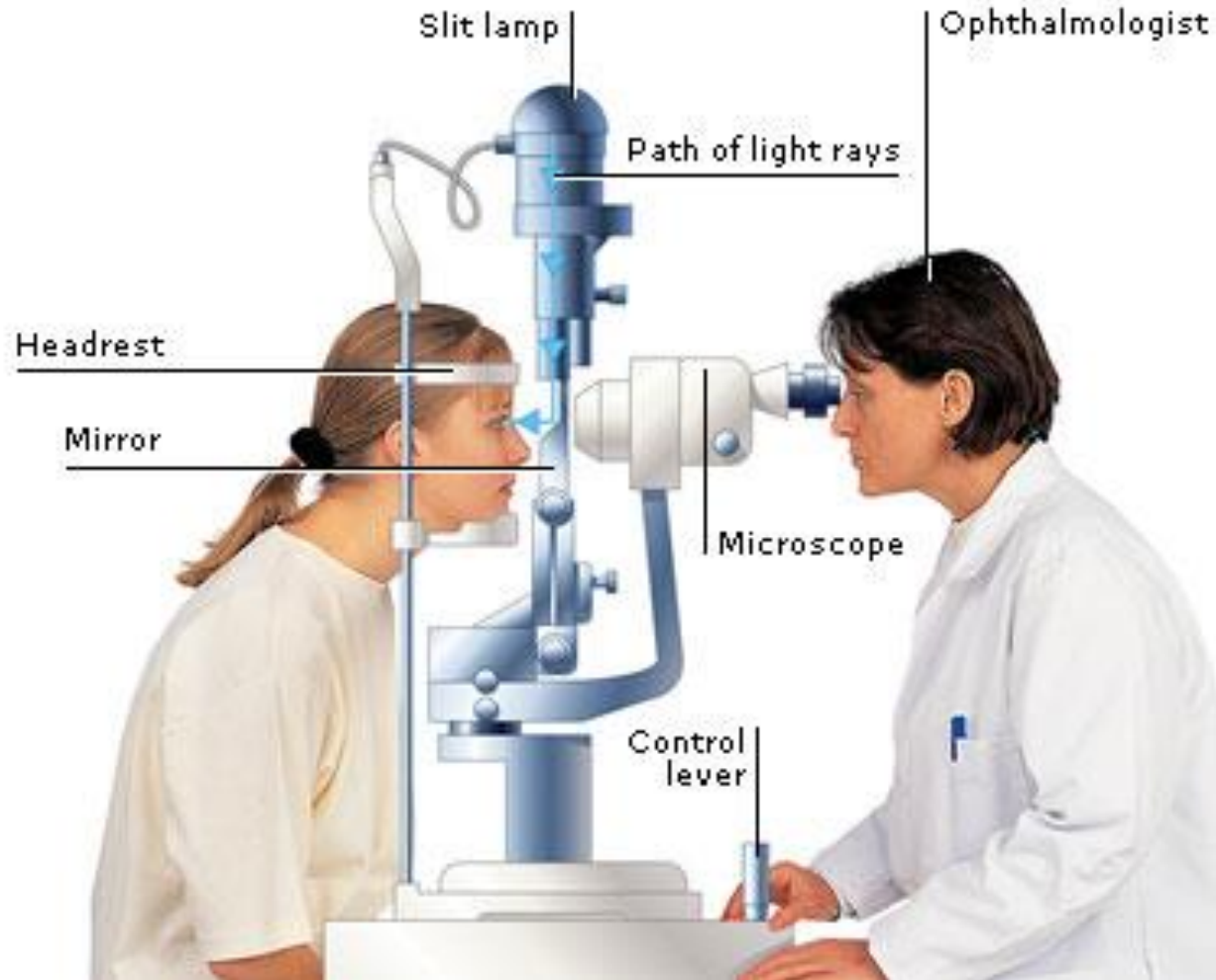
- Náhlý / pozvolný pokles vidění?
- Bolesti oka, za okem, hlavy?
- Teplota, zvracení, úbytek hmotnosti...
- Charakter výpadku zorného pole
- Celková onemocnění
(hypertenze, diabetes, lipidy, spánková apnoe,...)
- Rodinná anamnéza

Zraková ostrost

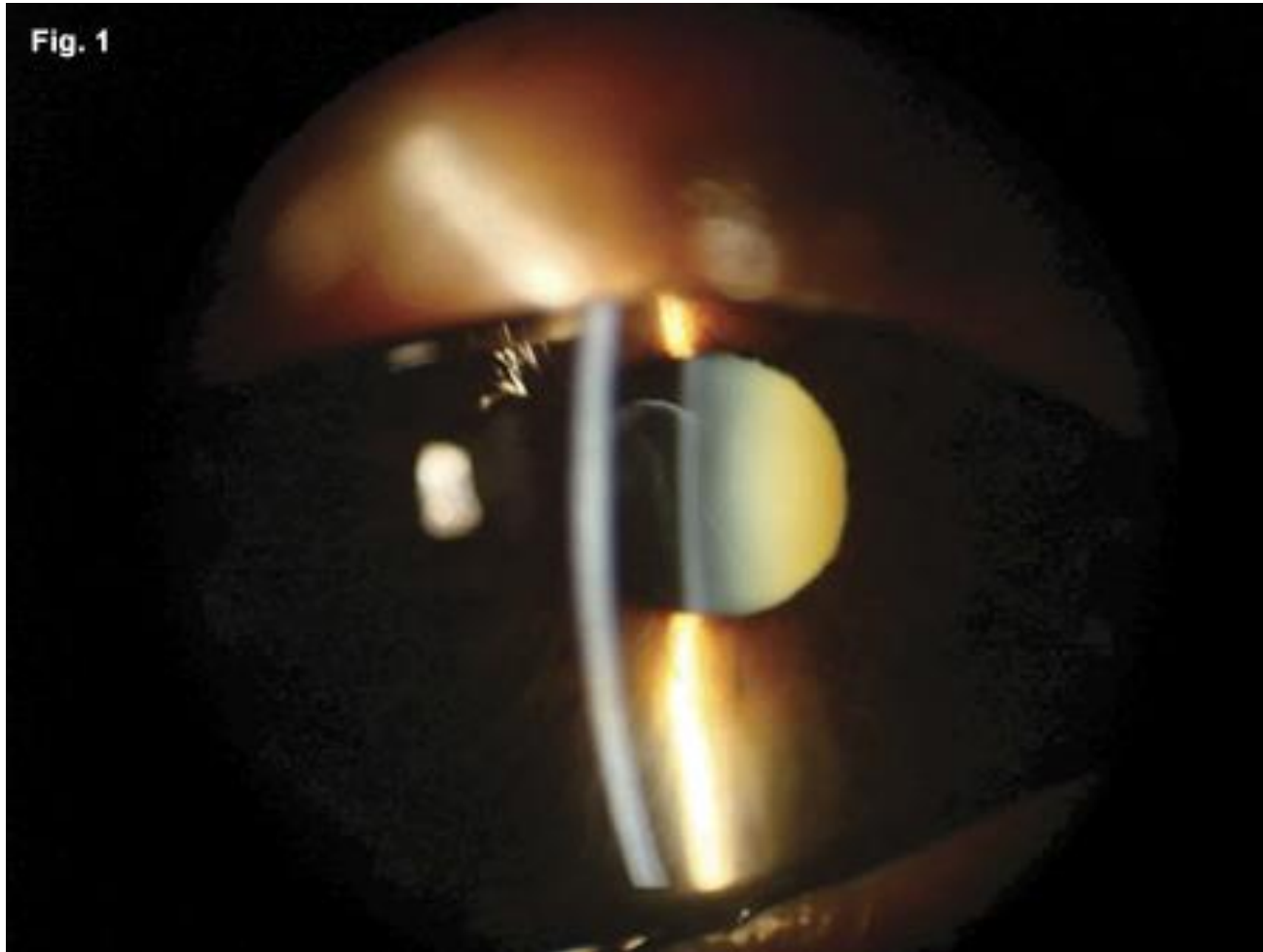
- Různé optotypy
- 6/6...1,0....20/20...0,0 log MAR
- Počítání prstů
- Pohyb před okem
- Světlocit



Vyšetření na štěrbinové lampě



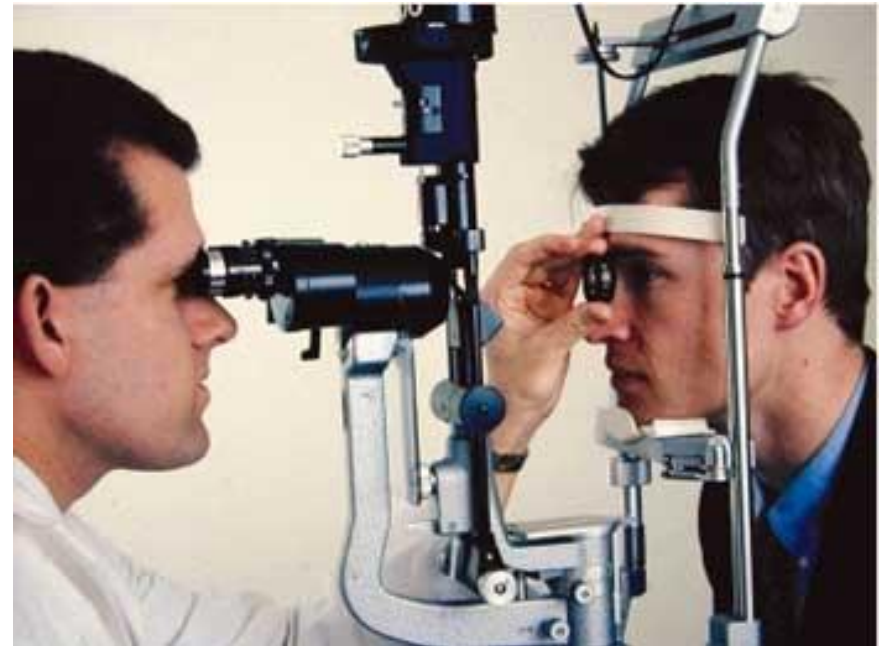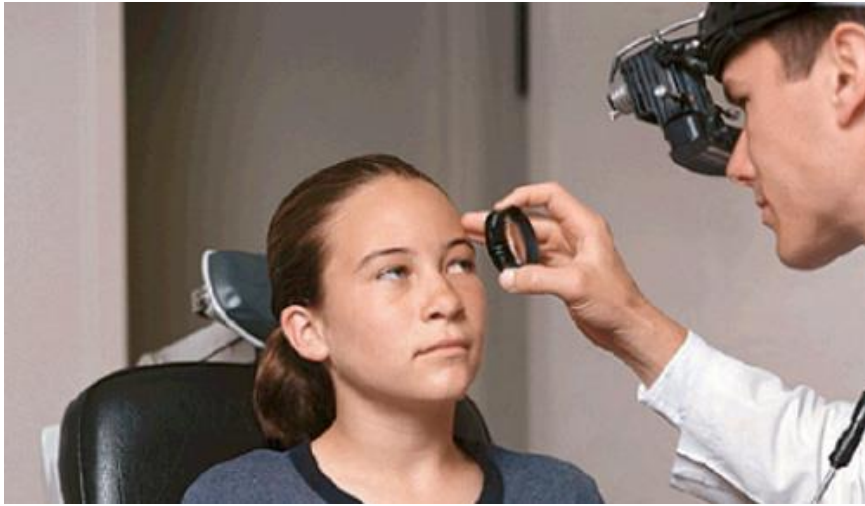Vyšetření na štěrbinové lampě



Přímá oftalmoskopie



Nepřímá oftalmoskopie

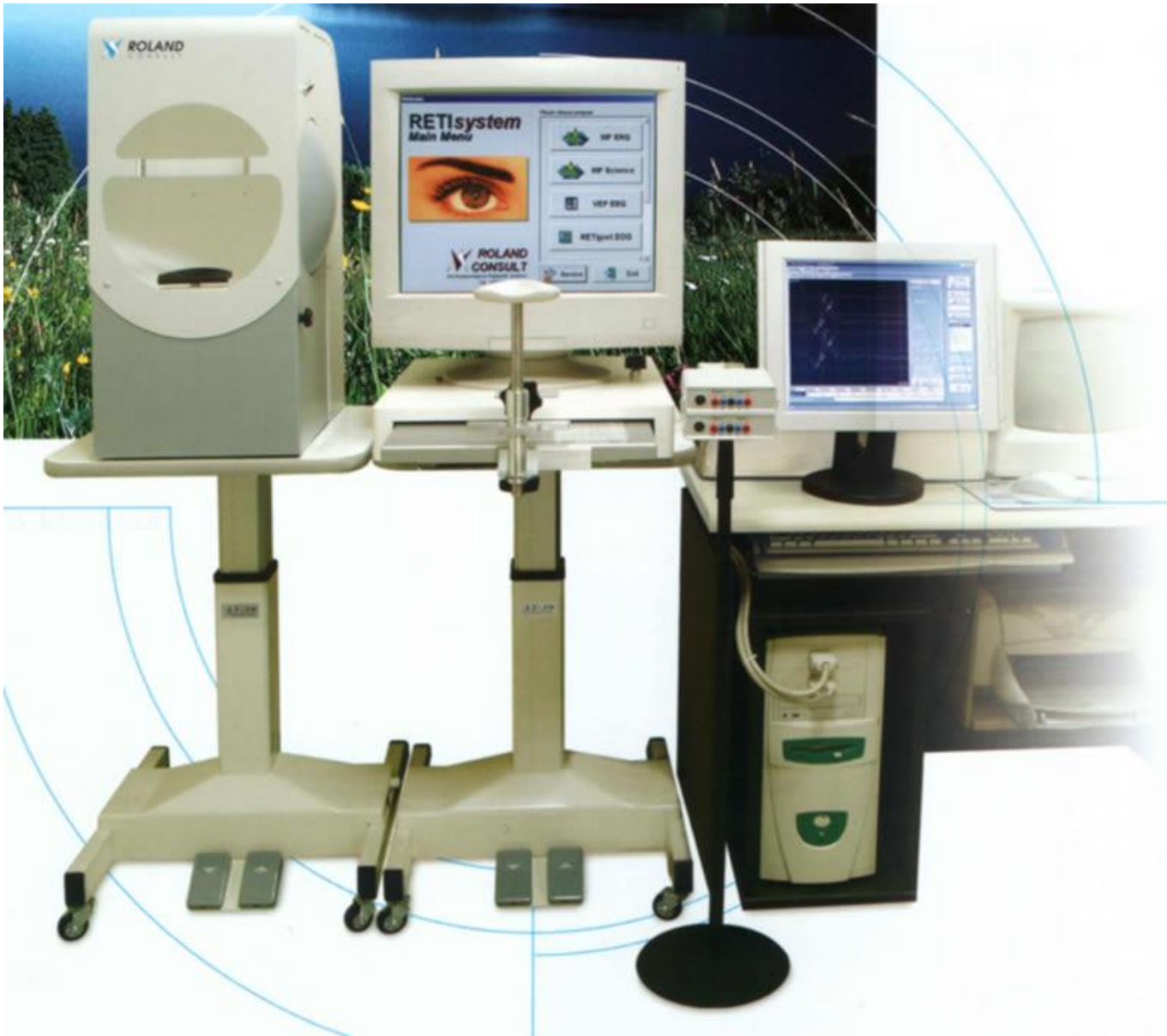

Elektrofyzologie

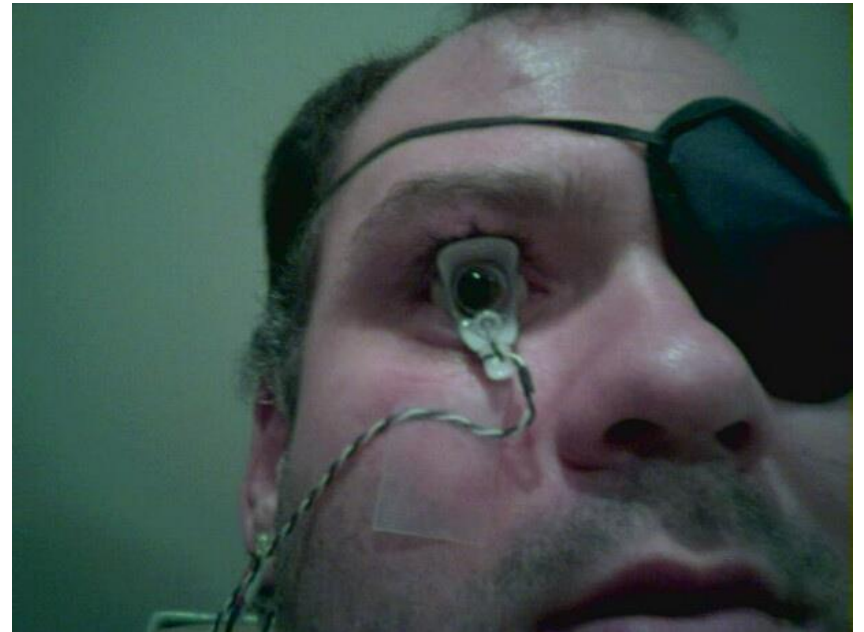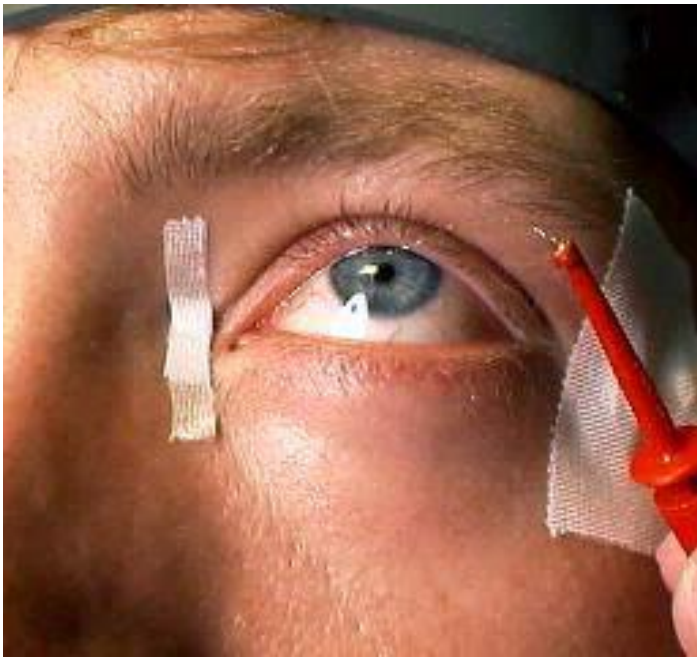- ERG – eletroretinografie – hodnotí fotoreceptory
- EOG – elektrookulografie – hodnotí RPE
- VEP – zrakové evokované potenciály
– hodnotí zrakovou dráhu

Elektroretinografie (ERG)

- Záznam elektrických potenciálů, které vznikají po stimulaci sítnice světlem
 - a) Celoplošné flash ERG - hodnotí elektrickou aktivita celé sítnice
 - b) multifokální ERG – hodnotí jednotlivé regiony sítnice, zejména funkci makuly
- Vyšetření v mydriáze



ERG elektrody



Elektroretinografie (ERG)

- Zvolením různé intenzity záblesku a úrovně adaptace mohou být izolovány různé elementy sítnice
- Při adaptaci na tmu a užití slabých světelných stimulů je možné selektivně stimulovat tyčinky (skotopické ERG)
- při adaptaci na světlo a za použití jasnějšího světla se získá reakce čípků (fotopické ERG)
- U výsledných křivek hodnotíme amplitudu a latenci jednotlivých vln a srovnáváme s normou

Elektroretinografie (ERG)

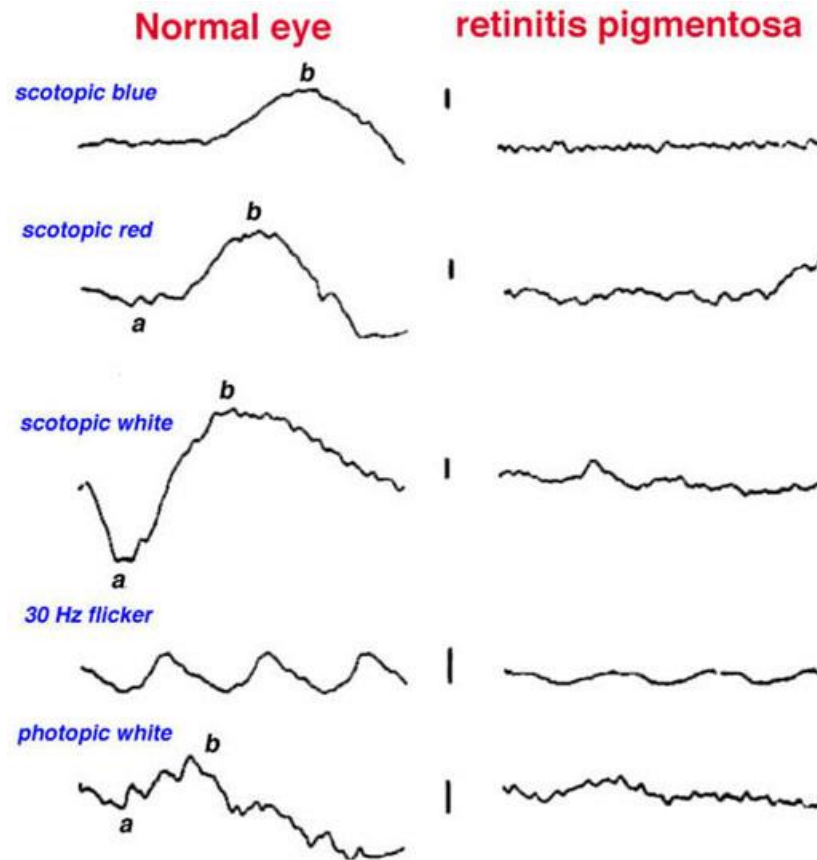
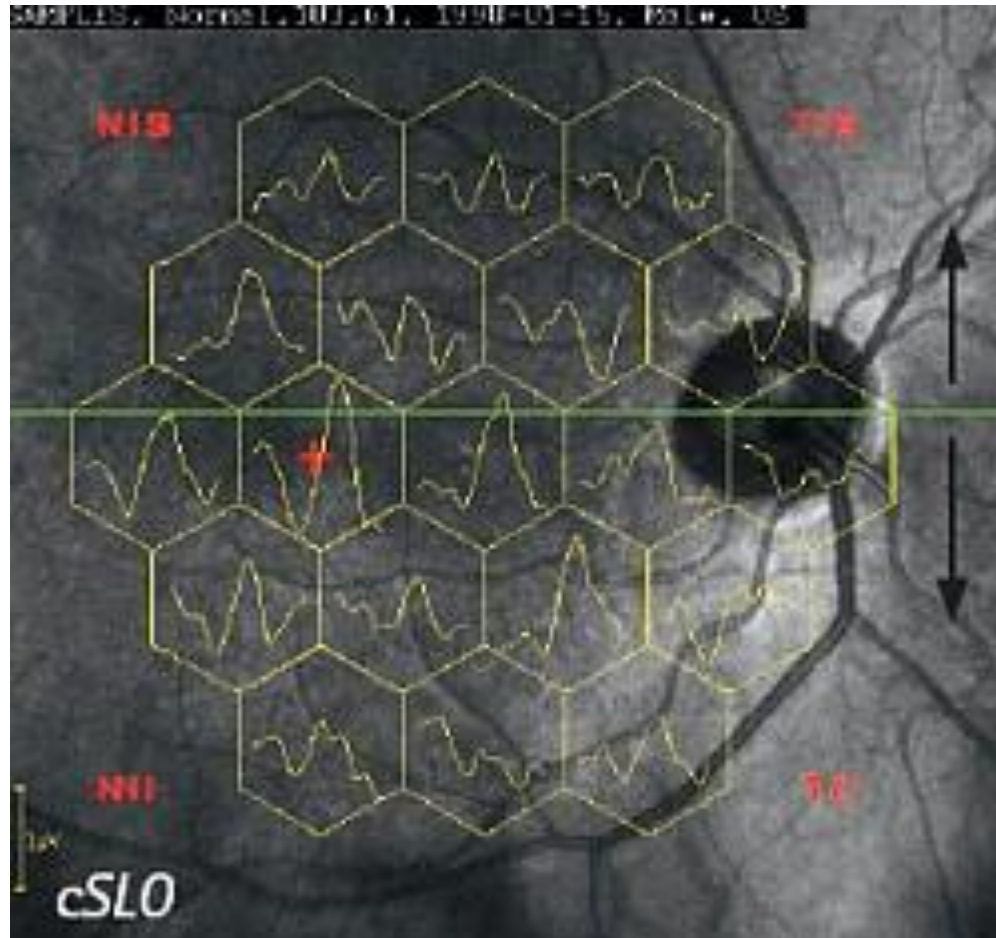
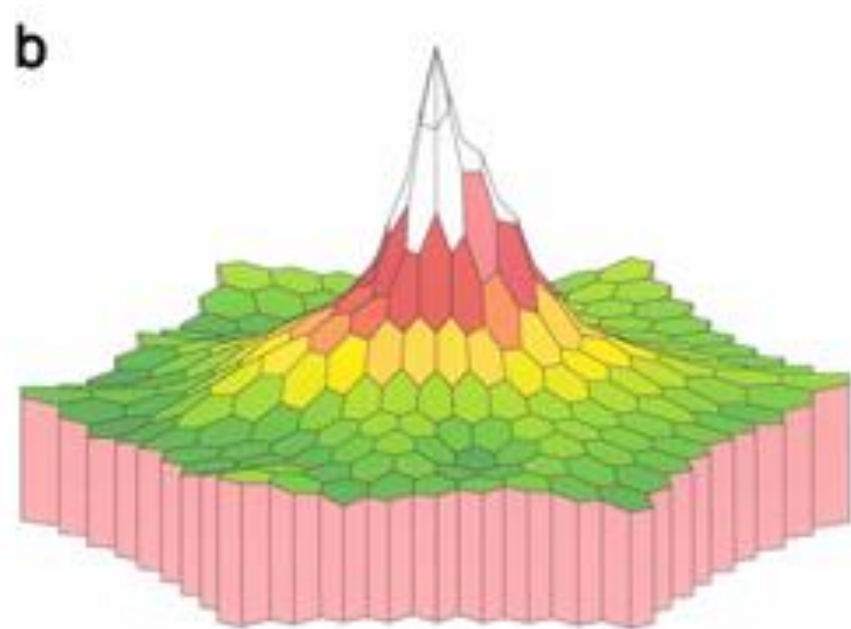
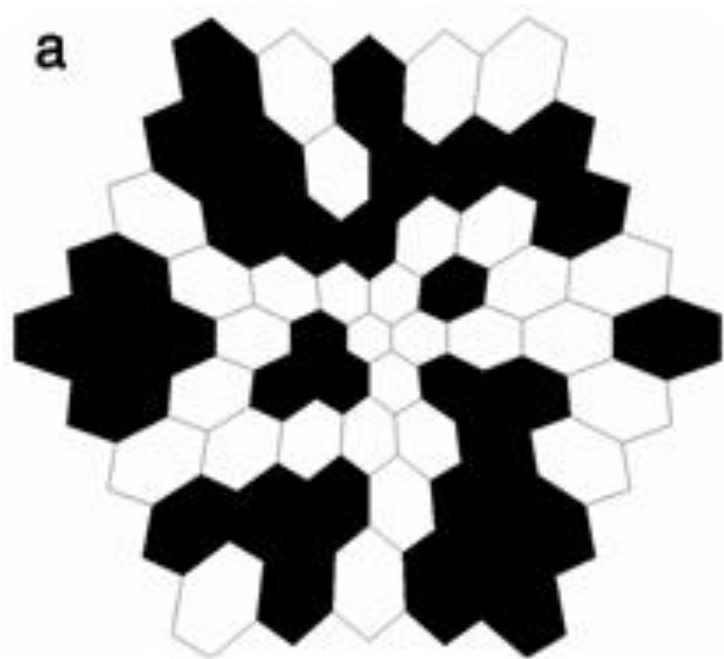


Fig. 13. ERG recordings in a normal patient and one with retinitis pigmentosa.

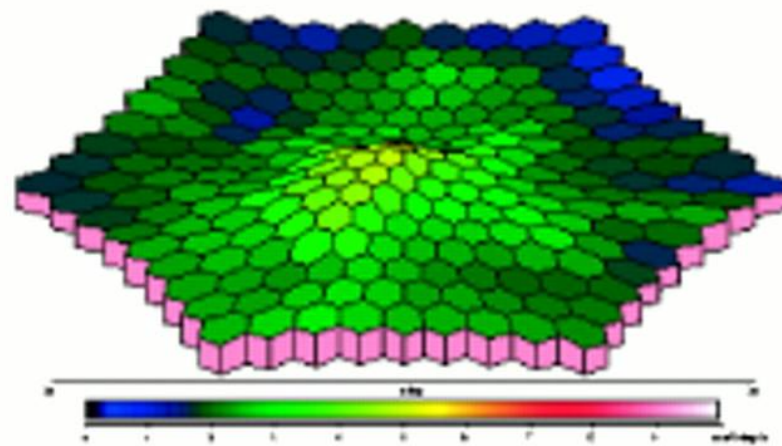
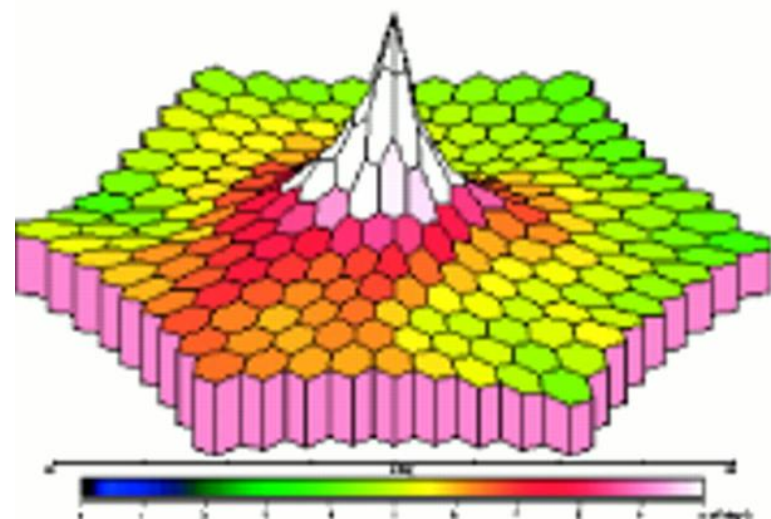
Multifokální ERG





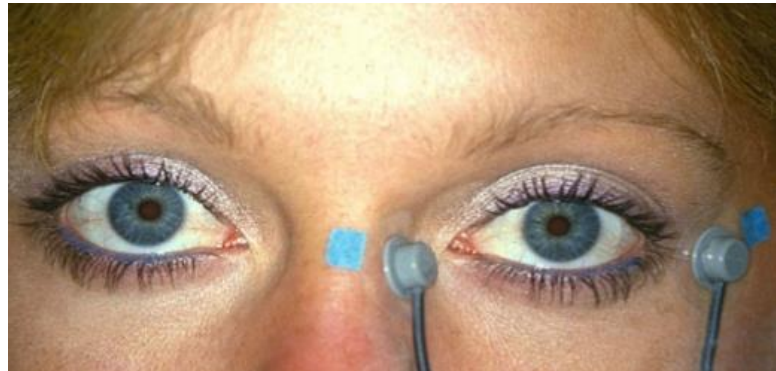Normal

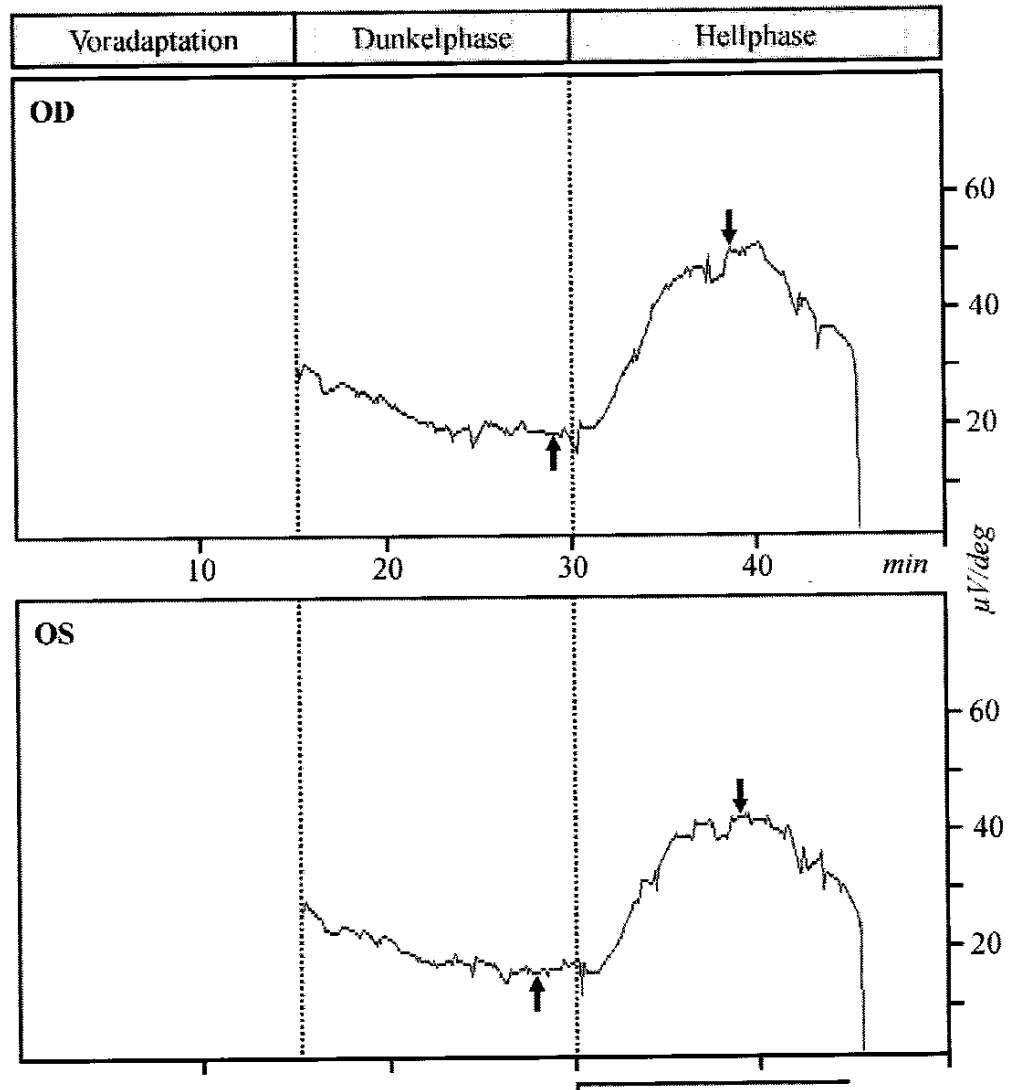
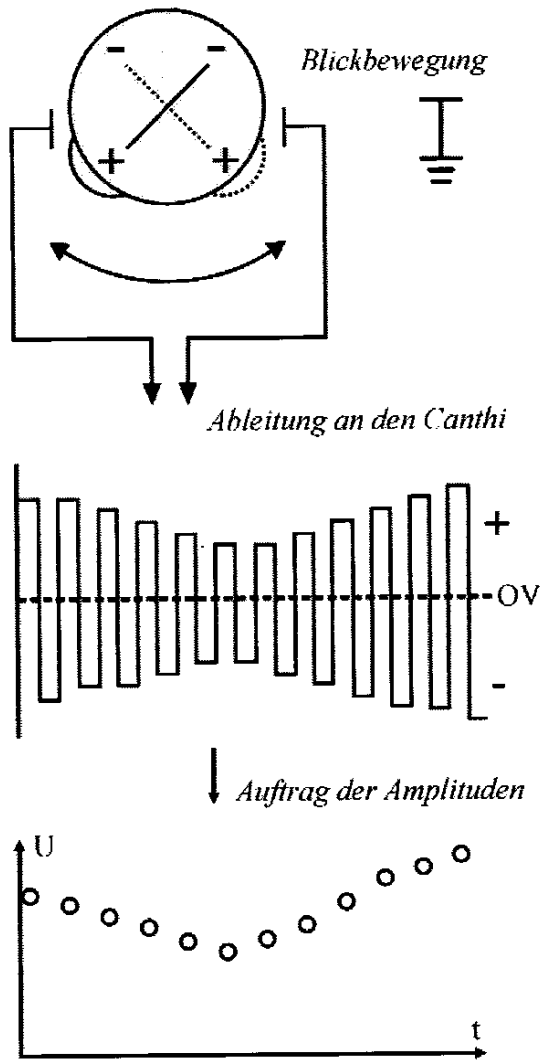
Patient 5



Elektrookulografie

- Zaznamenává klidový potenciál mezi přední a zadní částí oka, který je generován pigmentovým epitelem sítnice
- Elektrody umístěny ve vnitřním a vnějším koutku
- Při vyšetření pacient pohybuje okem, mydriáza
- Hodnotíme tzv. Ardenův index
- Patologické např. při Bestově chorobě (dystrofie RPE a fotoreceptorů)

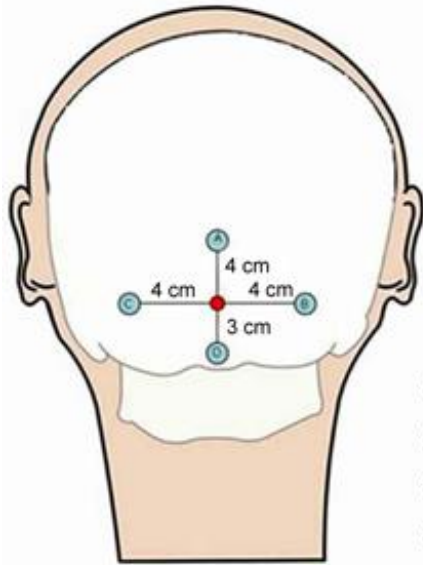




VEP

- Při VEP měříme potenciály, které vznikají při kortikálním zpracování informací přivedených sem zrakovou dráhou
- Hodnotíme tedy jednak funkci korového centra a jednak integritu a funkci zrakové dráhy
- Vyšetřováno za denního světla a při normální šíři zornice
- Stimulus je buď záblesk nebo častěji šachovnice, jejíž kontrast se periodicky mění
- Pacient fixuje střed obrazovky a má příslušnou korekci do blízka

Elektrody



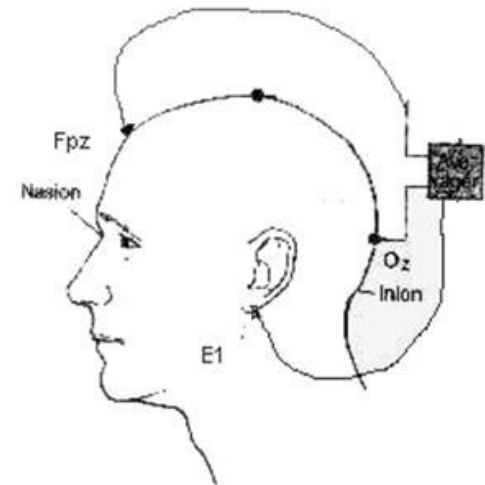

Channel 1: A
Channel 2: B
Channel 3: C
Channel 4: D



Reference electrode
on forehead

Ground electrode
on earlobe

Stimulus



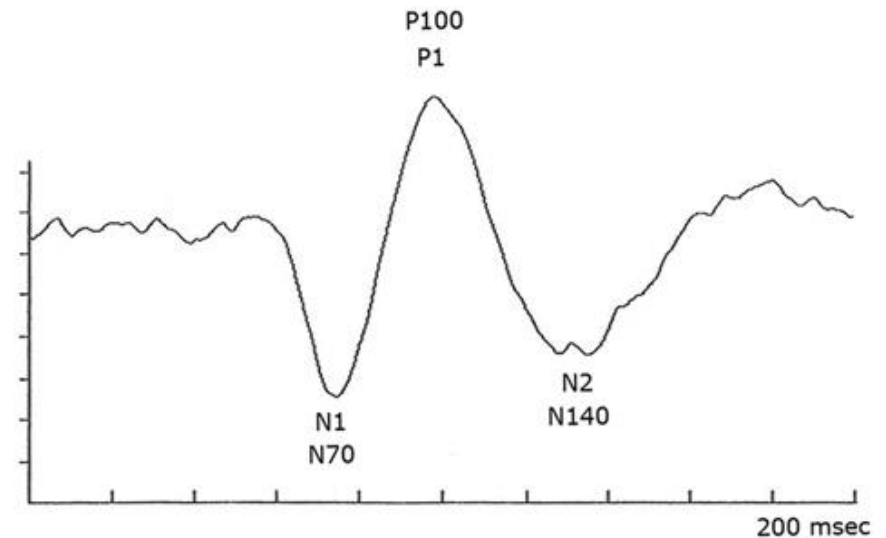
VEP

Negativní vlna N75

Pozitivní vlna P100

Negativní vlna N135

Hodnotíme latenci a
amplitudu vlny P100
oproti normě

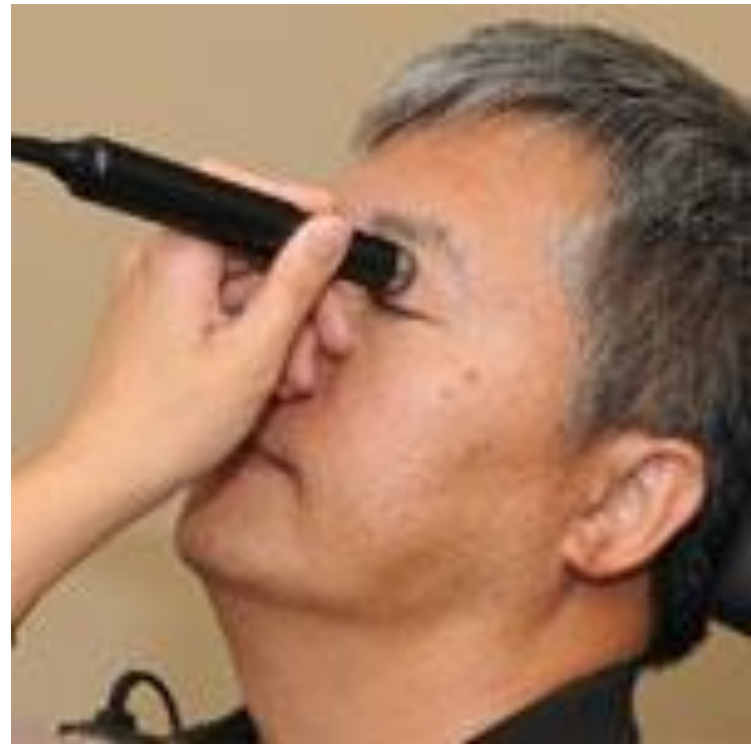

Zobrazovací metody

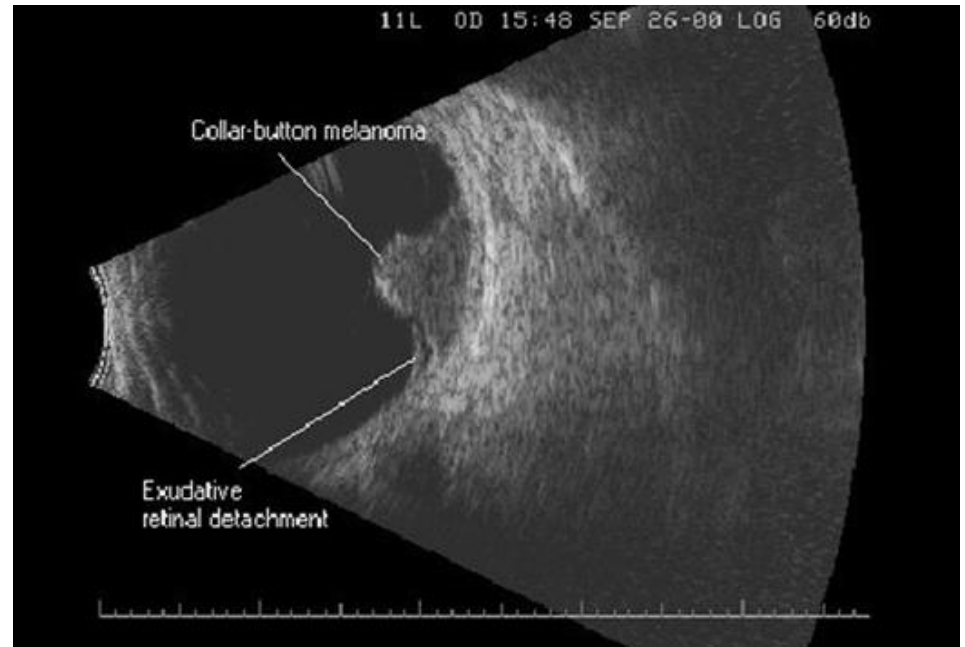
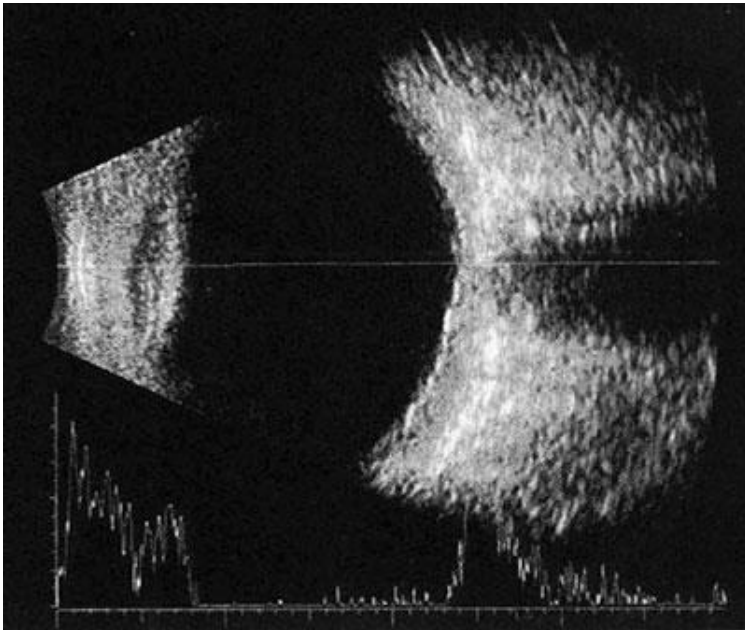
- Ultrazvuk (UZ)
- Počítačová tomografie (CT)
- Magnetická rezonance (MR)
- Invazivní angiografické techniky

Ultrazvuk

- Při neprůhlednosti optických médií, při podezření na drúzy terče zrakového nervu, patologie sítnice a sklivce, vyšetření okohybných svalů a orbity, expanzivní procesy (tumory cévnatky)



Ultrazvuk



Počítačová tomografie (CT)

- Využívá RTG záření
- Indikace: kraniocerebrální traumata, změny kostěných struktur, CMP (krvácení / ischemie),...
- Výhody oproti MR: kratší vyšetření (5-10min místo 20-60 min), lepší posouzení kostěných struktur, rychlejší a přesnější průkaz intrakraniálního krvácení, nižší náklady

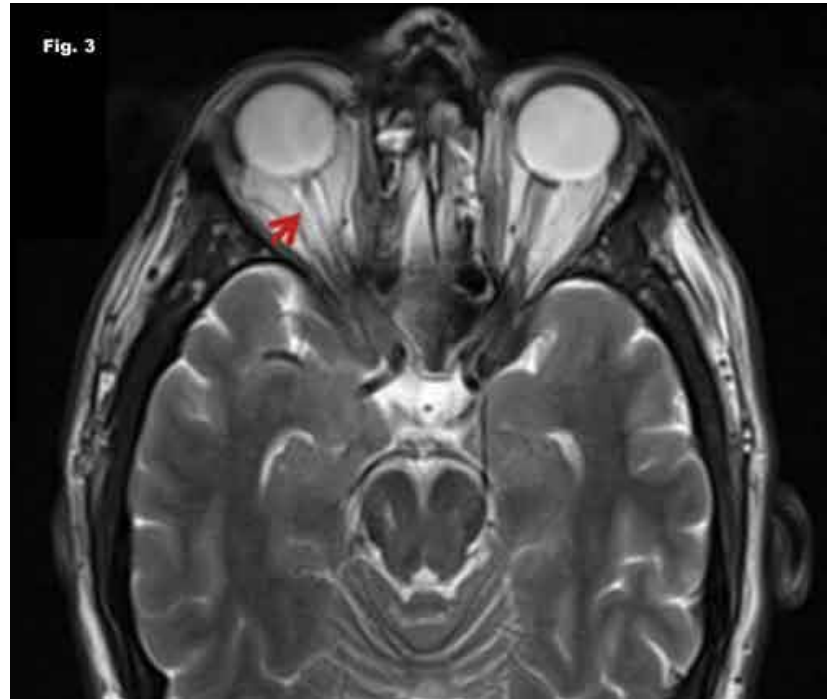
Magnetická rezonance (MR)

- Kontraindikace: pacemaker, magnetické části v těle (endoprotéza), klaustrofobie
- Výhody: lepší rozlišení měkkých tkání (svaly, tuk, zrakový nerv), šedé a bílé hmoty mozkové, patologických stavů (ischémie, krvácení, zánět, tumor)

METODA VOLBY PŘI VYŠETŘENÍ ZRAKOVÉ DRÁHY

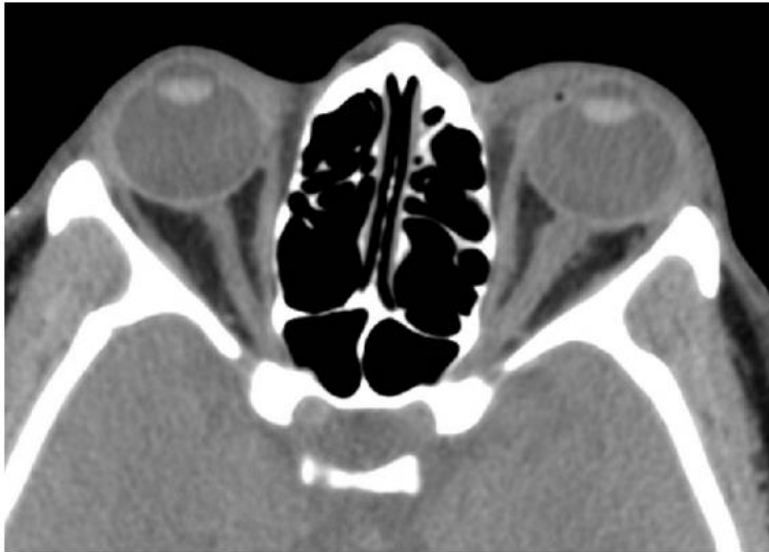

Fig. 3



Angiografické techniky

