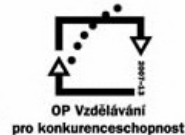



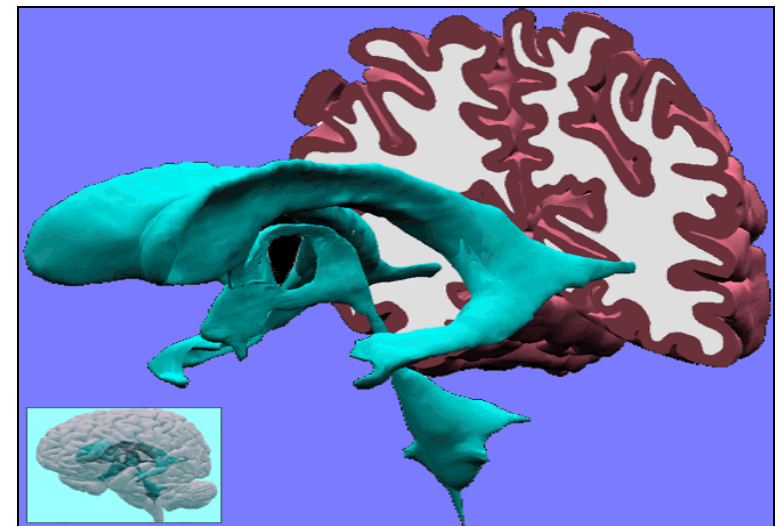
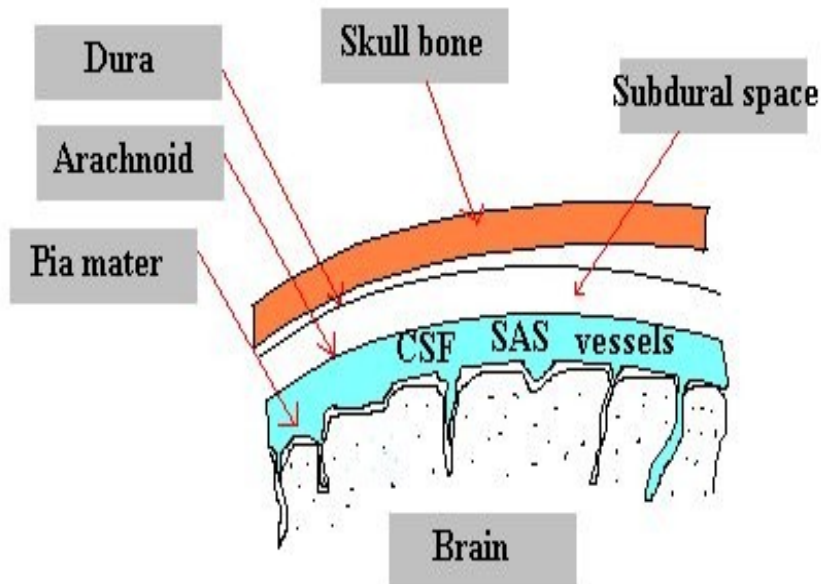
# Vyšetření mozkomíšního moku

MUDr. Zdeňka Čermáková



# Anatomie

- Čirá bezbarvá tekutina
- Vyplňuje komorový systém mozku, subarachnoideální prostor mozku a míchy



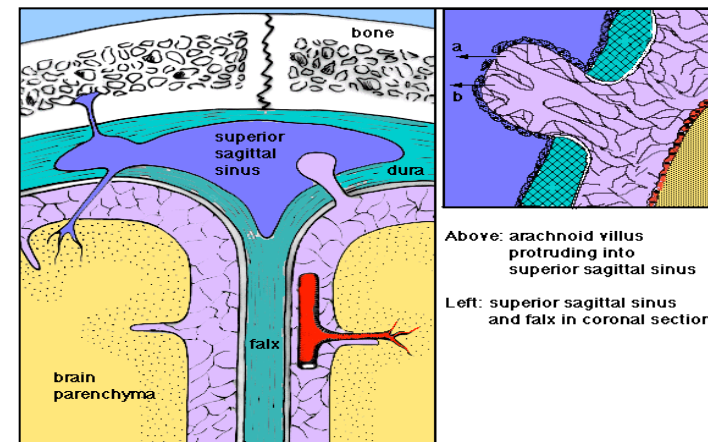
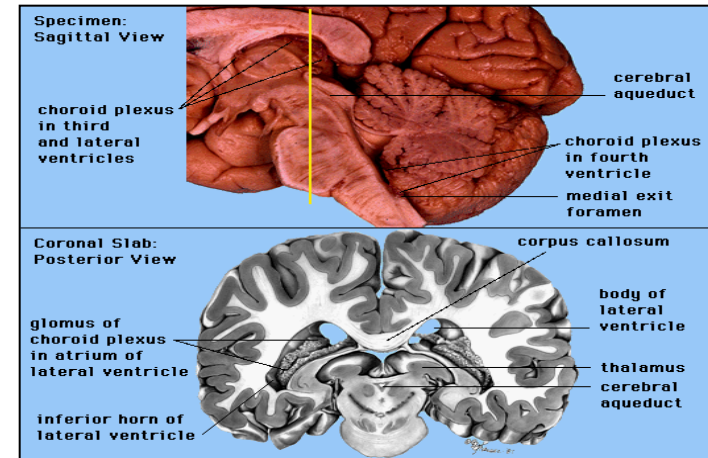
# Fyziologie

## Vznik likvoru:

- Aktivní sekrece chorioideálními plexy
- Ultrafiltrace krevní plazmy
- Přestup intersticiální tekutiny z mozkové tkáně

## Resorpce:

- do žilního a lymfatického systému
- Objem likvoru 150-180 ml
- Denní produkce 500-600 ml



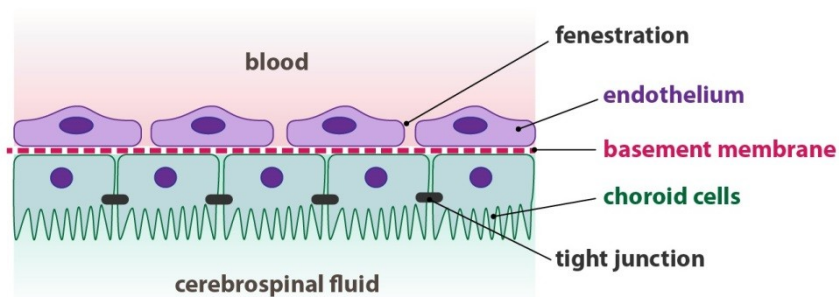
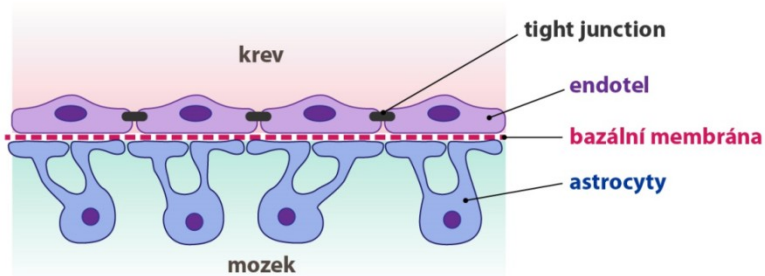
# Hematocerebrální předěly

## Bariéry

➤ Hematoencephalická

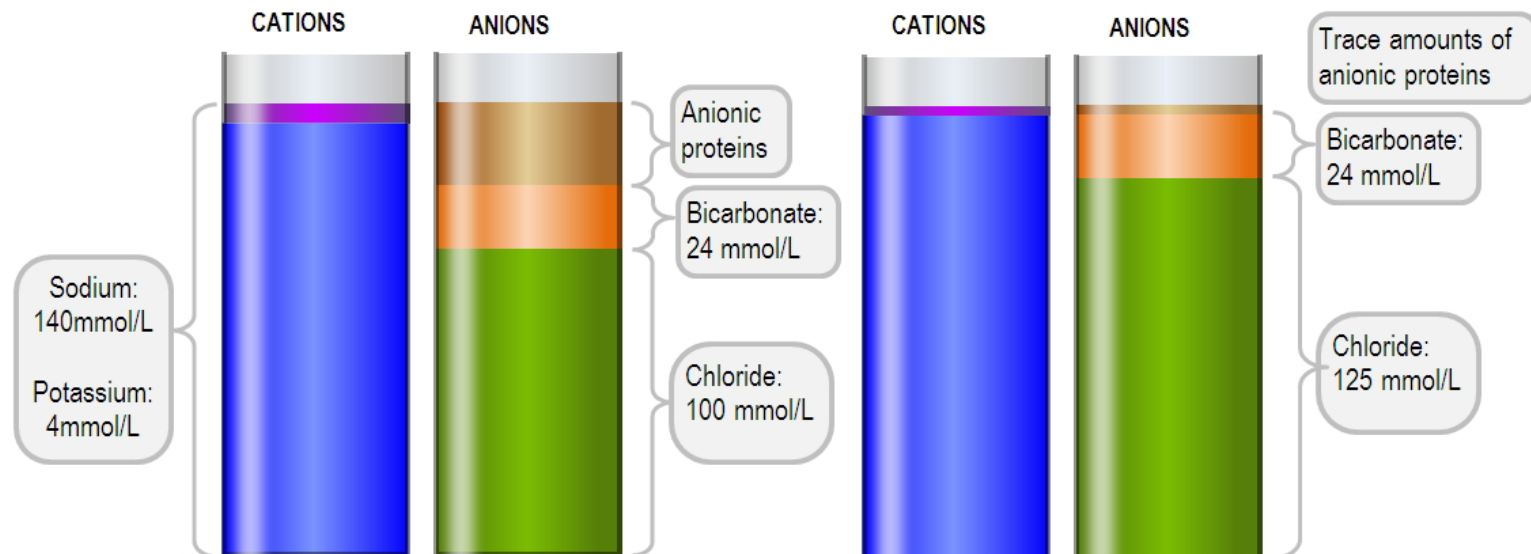
➤ Hematolikvorová

➤ Likvoroencephalická



# Složení likvoru

	Krev	Likvor
Na <sup>+</sup> (mol/l)	140	140
Cl <sup>-</sup> (mmol/l)	100	125
Celková bílkovina	60-80	0,15 – 0,40
IgG	6-16	0,025
Glukóza (mmol/l)	5,6	

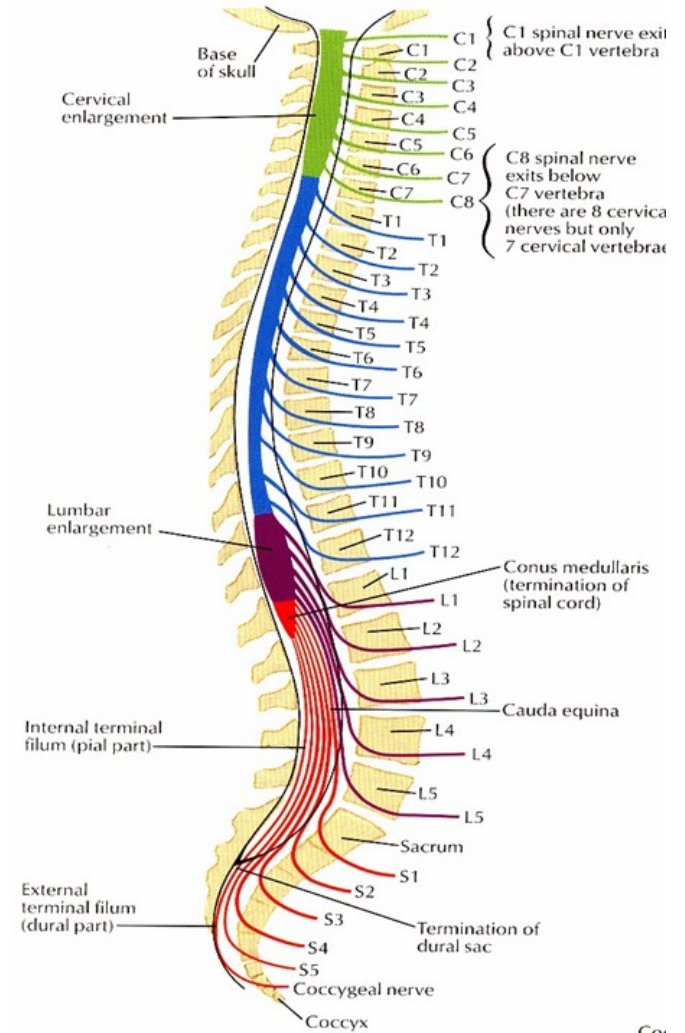
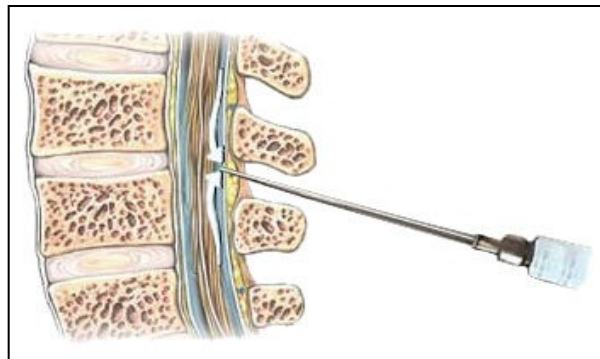
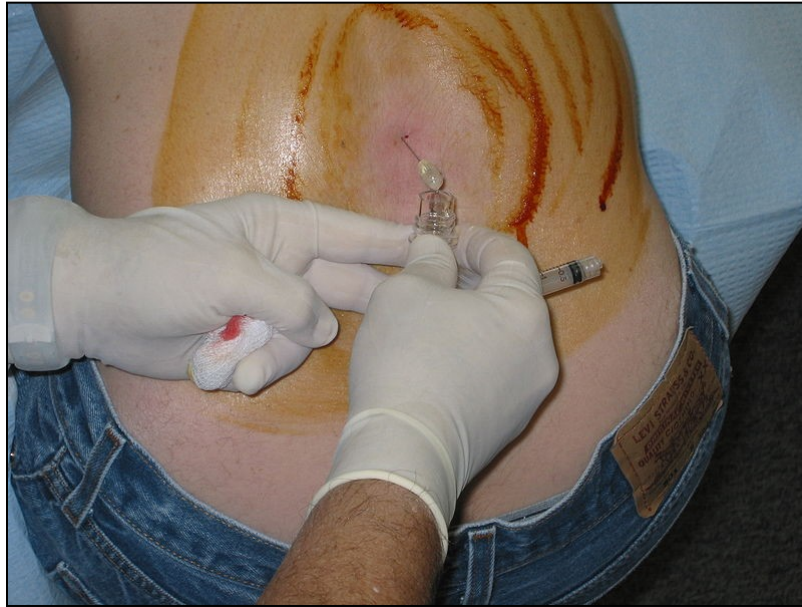

# Indikace odběru likvoru

- **Infekční onemocnění** – zánět mozkových blan (meningitis) a zánět mozku (encephalitis)
- **Autoimunitní onemocnění** – sclerosis multiplex (poškození myelinových obalů), Guillain-Barré syndrom, sarkoidóza
- **Subarachoideální krvácení**, které není prokazatelné jinými zobrazovacími metodami
- **Onkologická onemocnění** centrálního nervového systému nebo průkaz metastáz

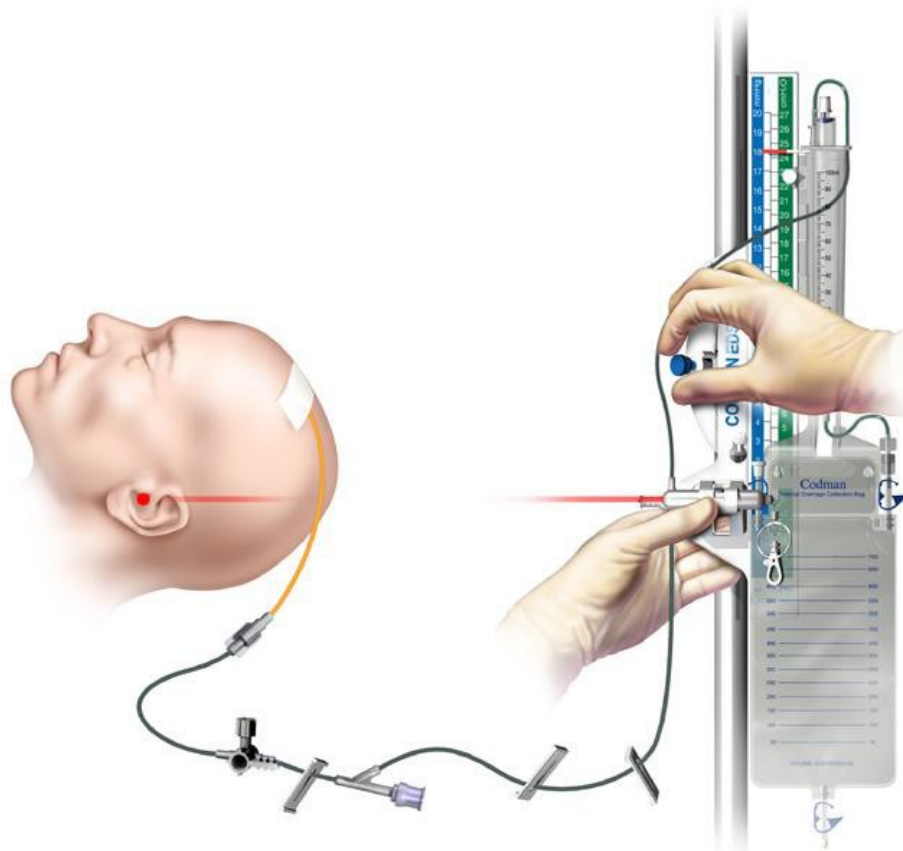


# Odběr





# Odběr- zevní komorová drenáž



Komorový katetr

☐Spojovací set

☐Antirefluxní sběrná komora

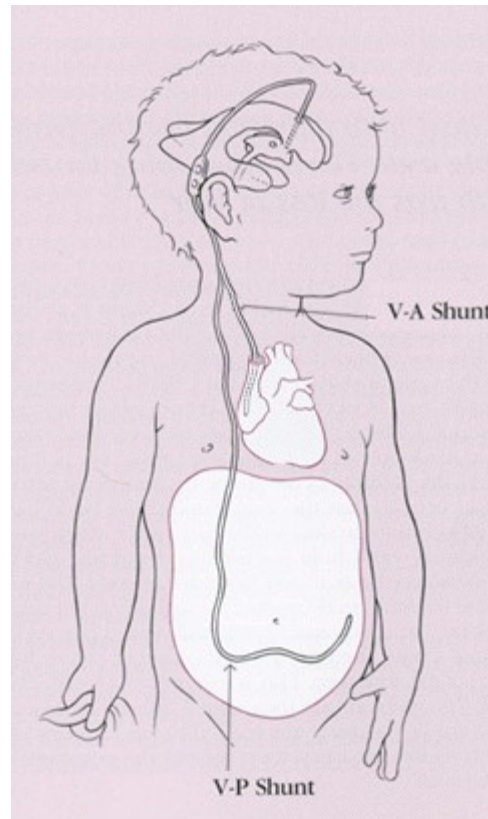
☐Sběrný sáček

☐Měřítko s posunem

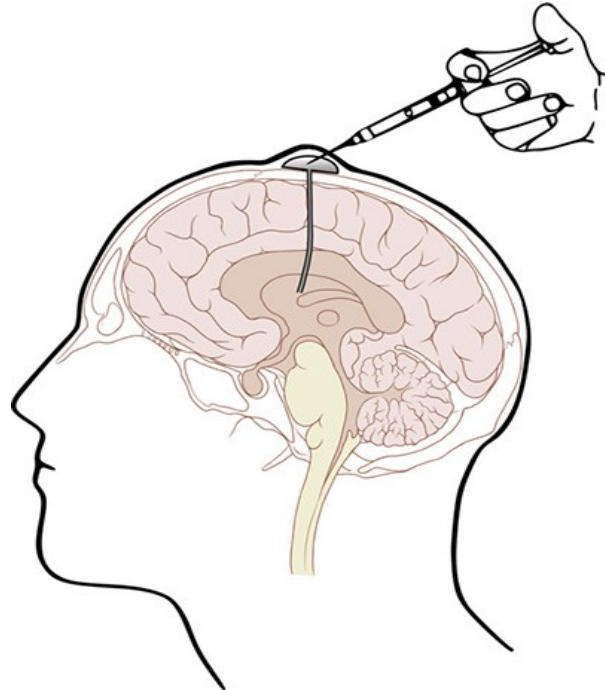
☐Laserové ukazovátko



# Odběr VP shunt

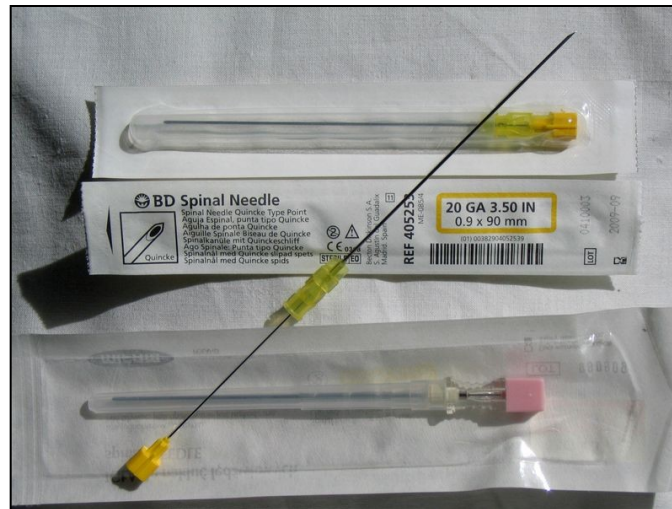

# Ommaya rezervoár



# Komplikace lumbální punkce

- Suchá punkce – nesprávná poloha jehly, artrotické změny
- Traumatická lumbální punkce – poranění epidurální žilní pleteně, komplikace při vyšetření, může komplikovat stanovení diagnózy subarachnoideálního krvácení



# Základní biochemické a cytologické vyšetření

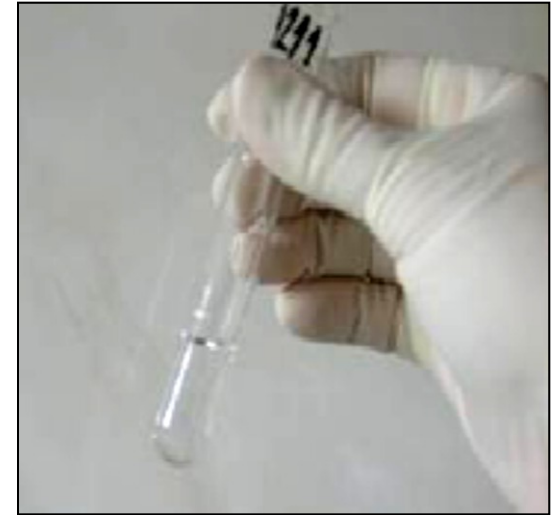➤ Vzhled likvoru:

➤ Cytologie

- kvantitativní
- kvalitativní

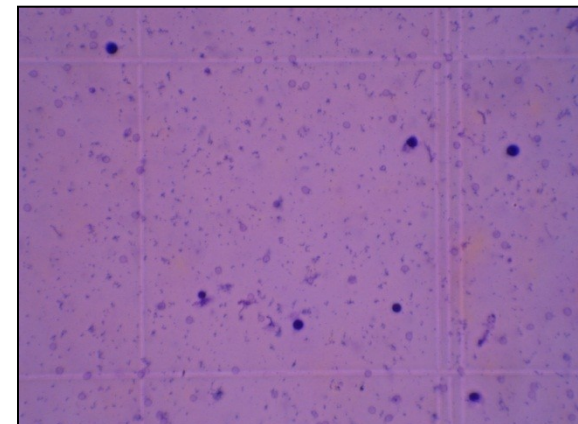

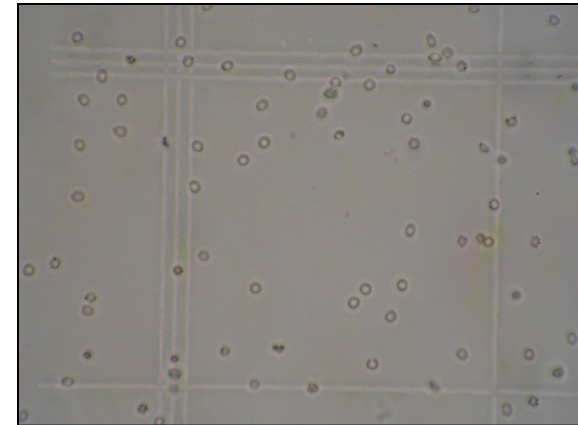
➤ Stanovení celkové bílkoviny, glukózy, laktátu

➤ Spektrofotometrická křivka



# Kvantitativní cytologie

- Fuchs Rosenthalova komůrka (objem 3  $\mu\text{l}$ )
- počet elementů/ $\mu\text{l}$
- málo spolehlivá diferenciacce jaderných elementů
- ref. meze: 0-3 elementy/ $\mu\text{l}$   
(novor. do 15/ $\mu\text{l}$ )



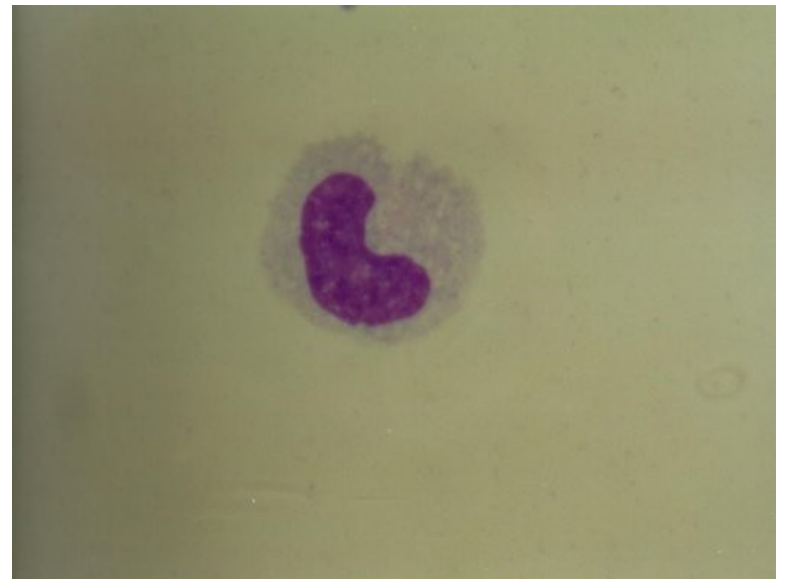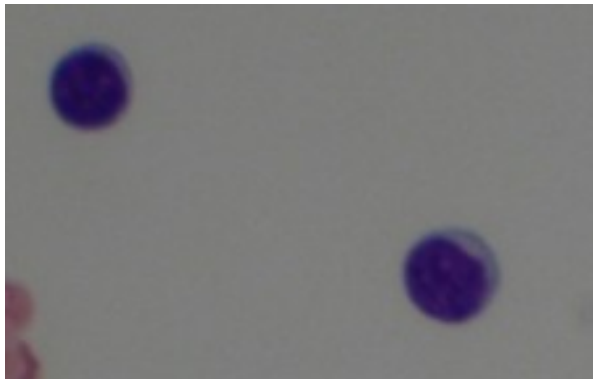
# Kvalitativní cytologie

- Trvalý cytologický preparát
- Cytocentrifugace, cytosedimentace
- Základní hematologické barvení
- Cytologická diagnostika – zhodnocení zastoupení jednotlivých buněčných typů, funkční stav buněk



# Fyziologický nále

- Oligocytóza 0-3buňky/ul
- Lymfocyty 50-80%, monocyty 20-50%
- Převaha klidových forem

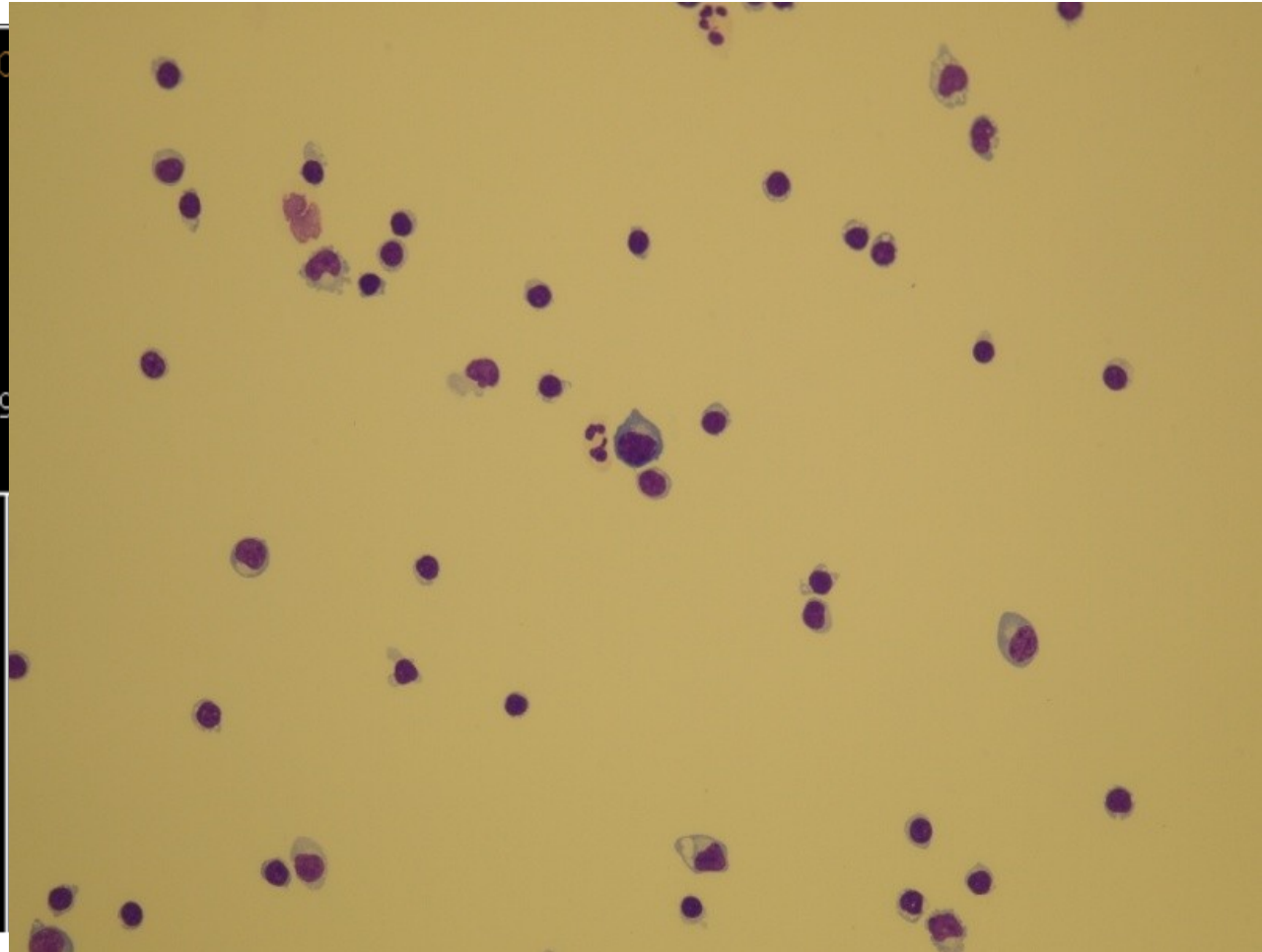




# Serózní neuroinfekce

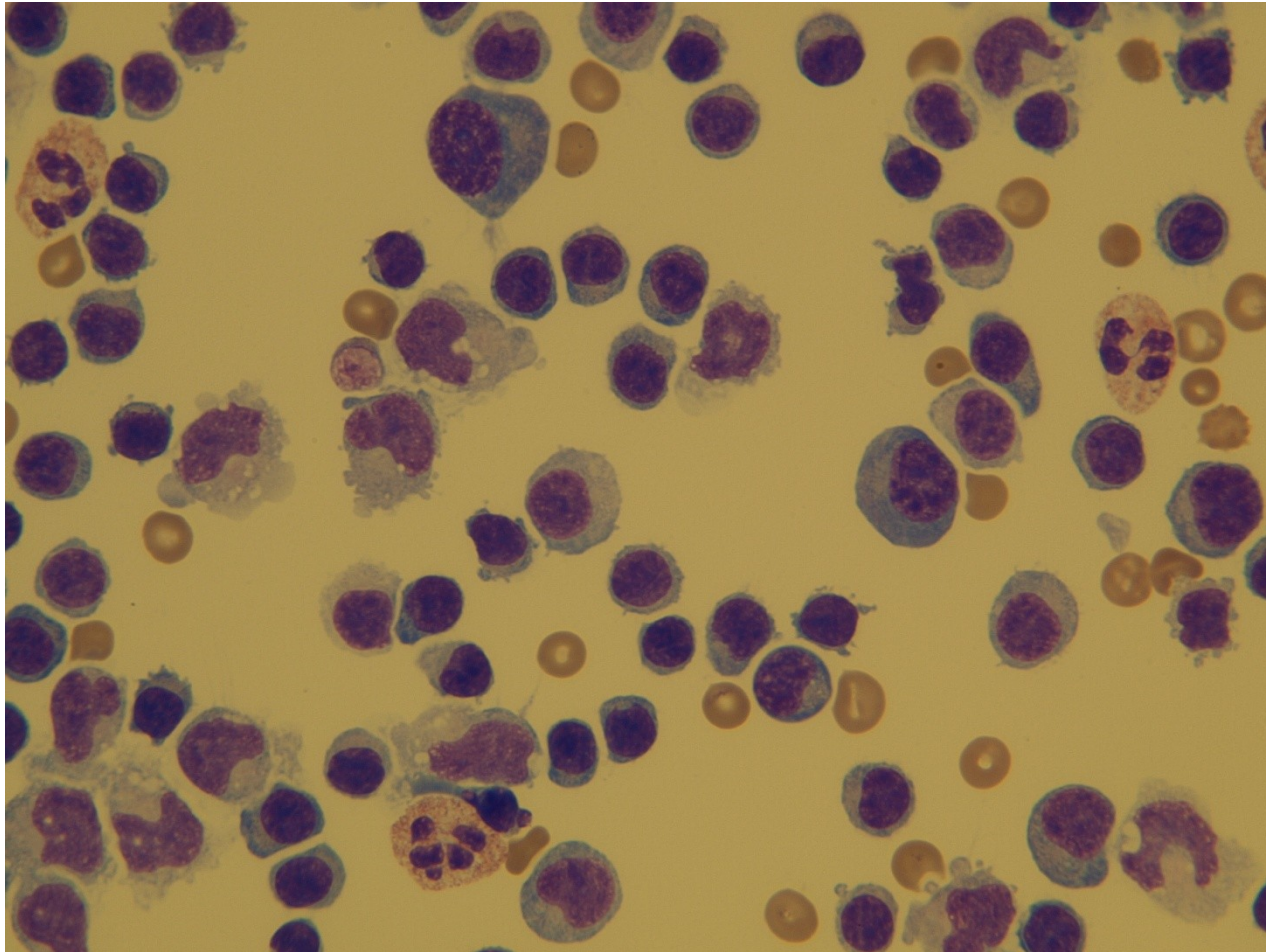
Číslo, datum.. 3790/01/0  
Oddělení..... 1312  
Rodné číslo..  
Jméno.....  
Diagnóza.....A692  
Pojišťovna...201  
Lékař.....72100041  
Komentář.....  
Dat.nar. 6/11/19  
VYŠETŘENÍ.....

Gluk= 5.4	MPre=čirý, b
Alb = 47.9	MPo =čirý, b
IgG = 9.14	Hbpr=negativ
IgM = 1.48	Hbpo=negativ
IgA = 1.34	mono= 30.3+
SIH = 4.00	poly= 0.0-
SIL = 2.00	ery = 0.7
SII = 13.00	lymf= 80
CSFG= 3.6	monc= 15
PrVz= 1.00	n.cr= 0



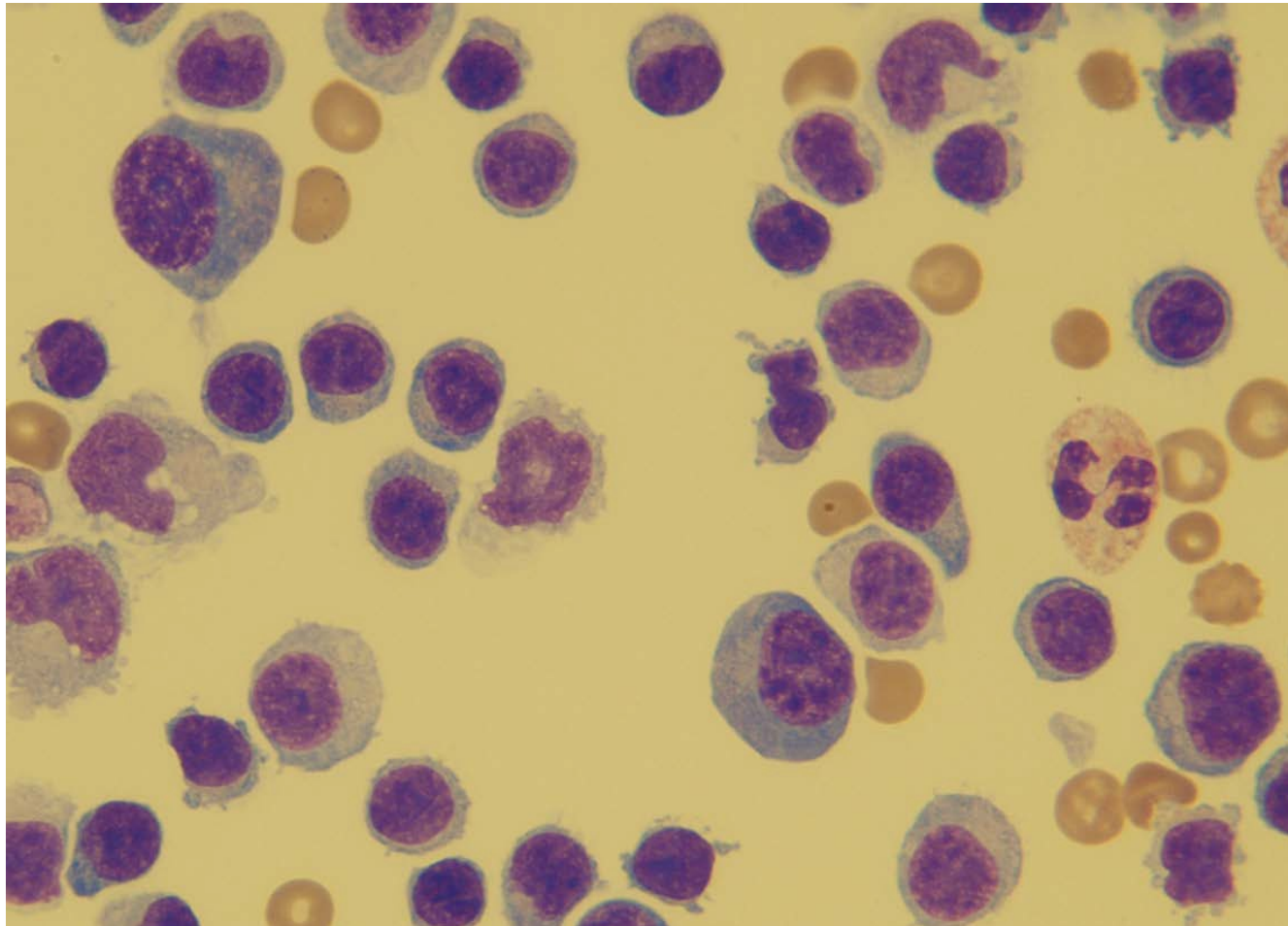
Zvětšení 200x

# Serózní neuroinfekce



Zvětšení 400x

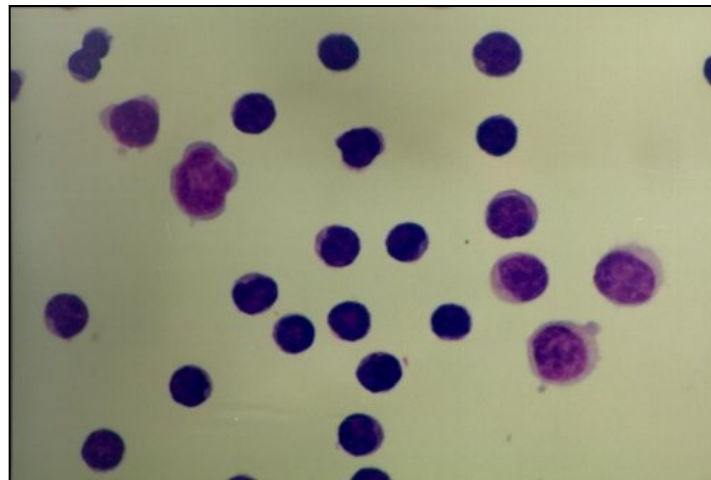
# Serózní neuroinfekce



Zvětšení 1000x

# Typy cytologických likvorových nálezů

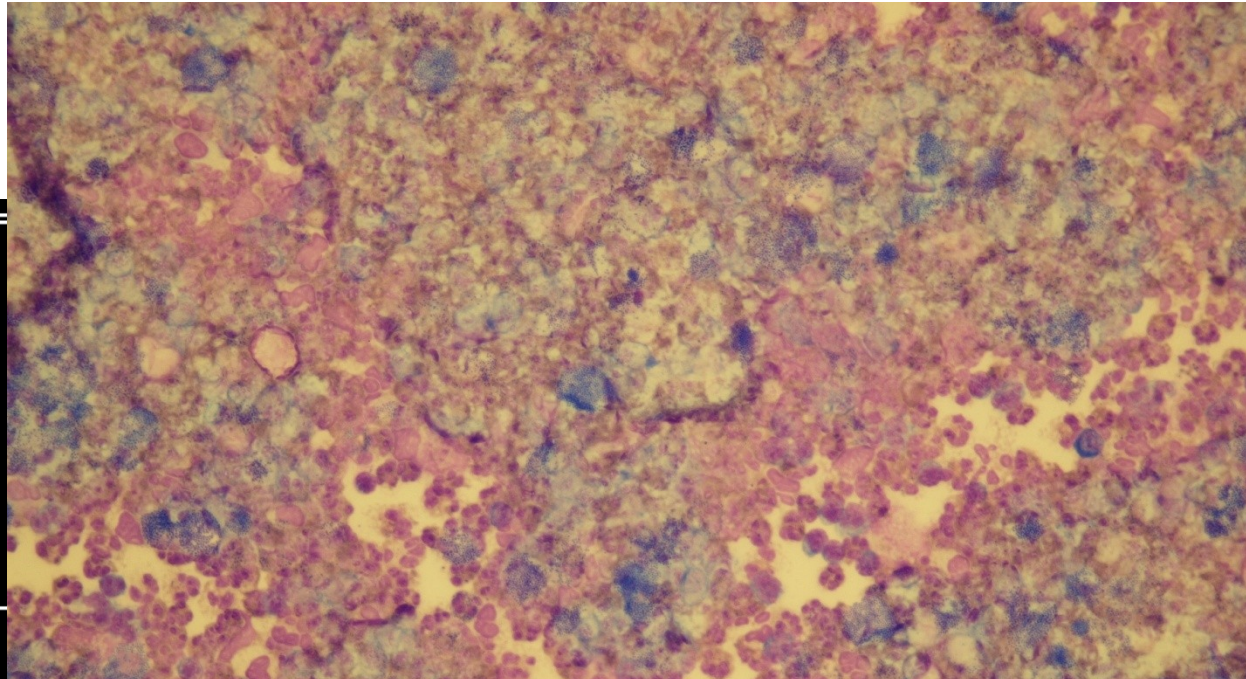
- **Lymfocytární pleocytóza** se vyskytuje u nehnisavých zánětlivých onemocnění (infekce virové, infekce způsobené borreliemi, leptospirami nebo bacily tuberkulózy)



- **Lymfocytární oligocytóza** se často nachází v počáteční fázi roztroušené sklerózy.

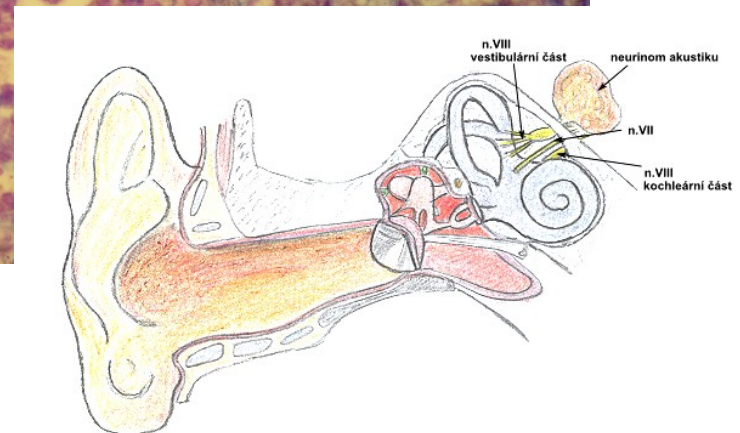

# Bakteriální neuroinfekce

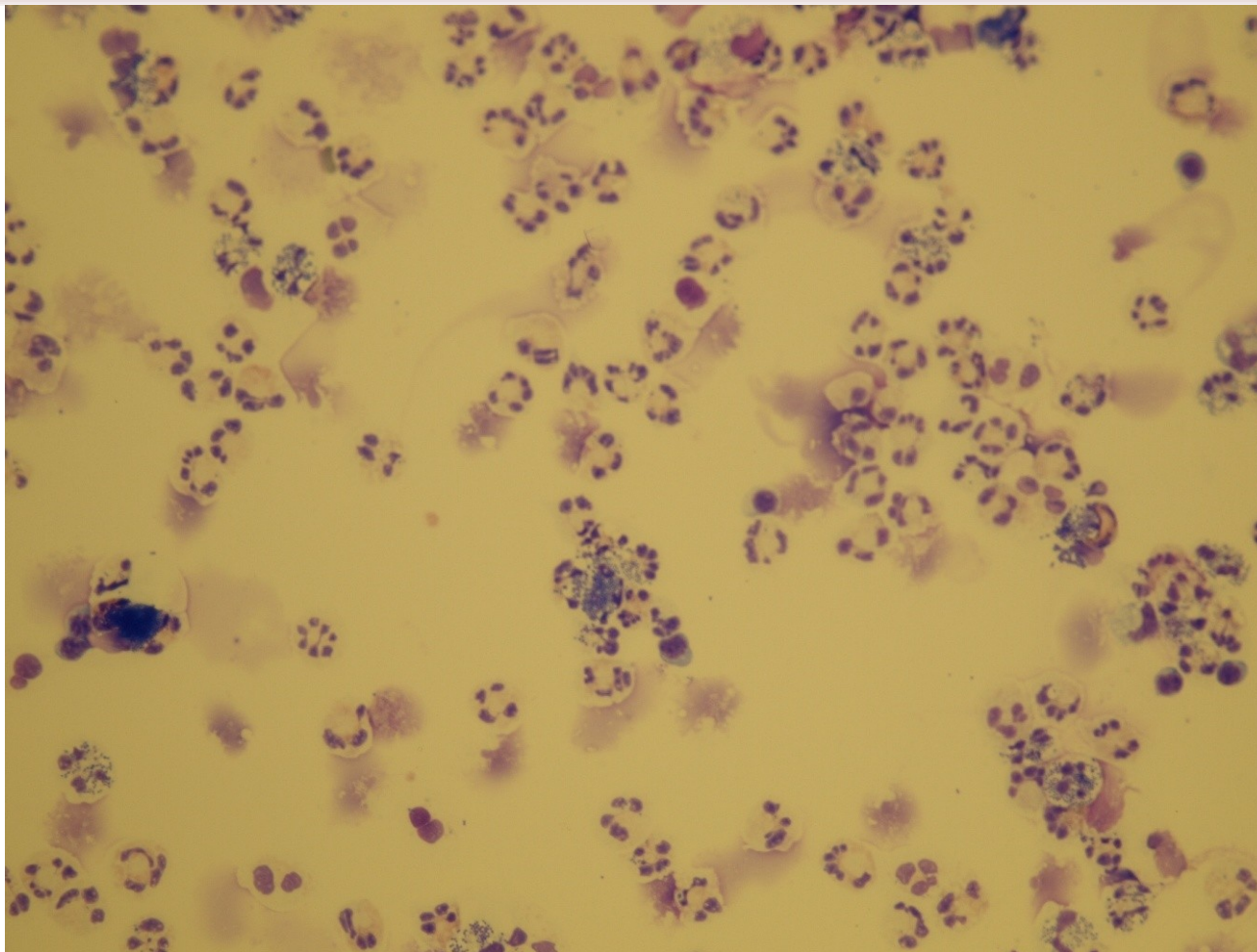


Číslo, datum.  
Oddělení....  
Rodné číslo.  
Jméno.....  
Diagnóza....  
Pojišťovna..  
Lékař.....  
Komentář...>  
Dat. nar.  
VYŠETŘENÍ...

CSFG= 1.3-	n. 0
MPre=zkalený	ery
MPo =čirý, b	pla
Hbpr=+-	ma
Hbpo=negativ	ep
mono= 644.0+	nabb= 0
poly=2577.0+	ERYT= 0
ery = 3.0	SID = 0
lymf= 5	Kval= Purulen
monc= 15	LCB = 0.81+



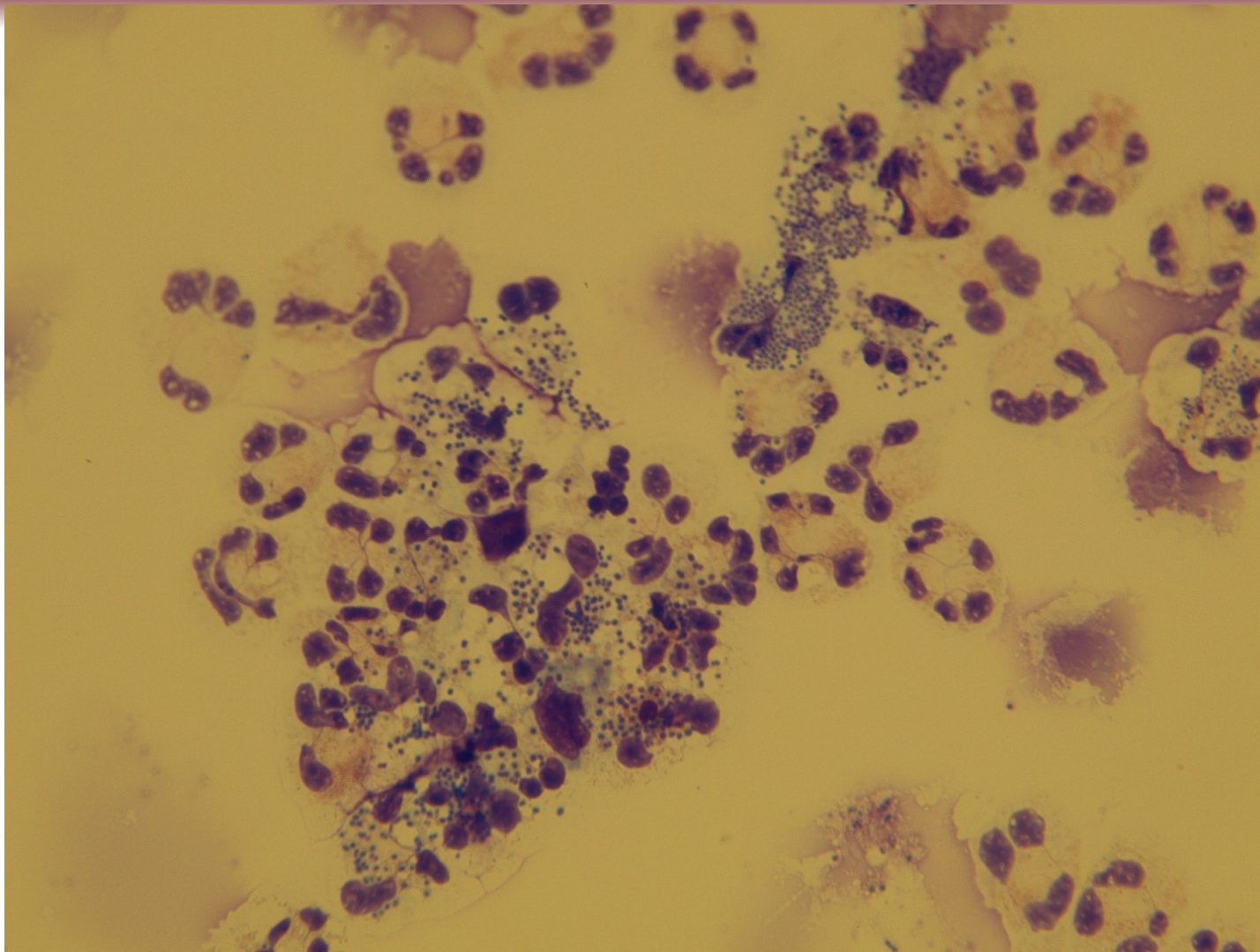
# Bakteriální neuroinfekce



Cytospin po naředění (zvětšení 200x)



# Bakteriální neuroinfekce

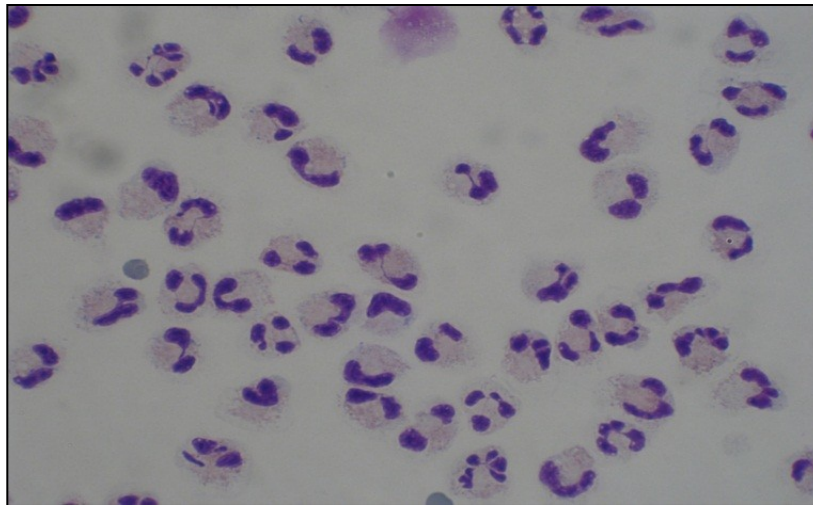


Cytospin po naředění (zvětšení 400x)



# Typy cytologických likvorových nálezů

- **Granulocytární pleocytóza** s převahou neutrofilů se vyskytuje u hnisavých zánětů

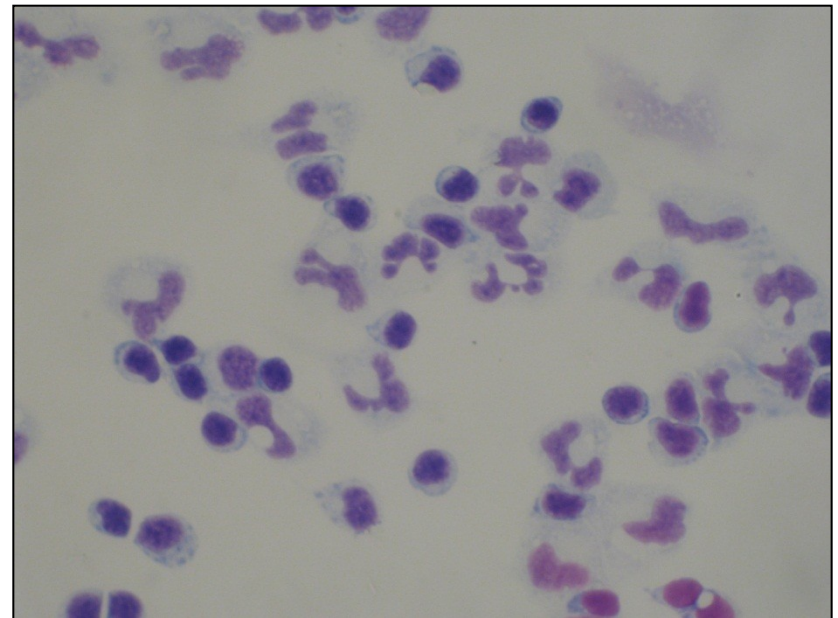
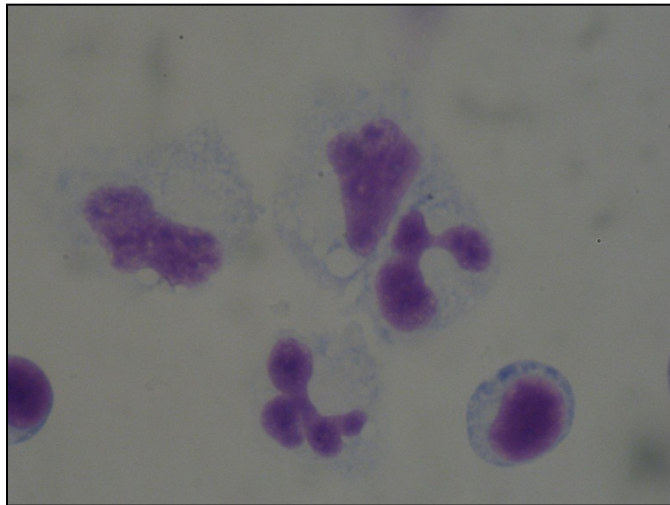


- **Granulocytární oligocytóza** je častá v počáteční fázi nehnisavých zánětů nebo mozkové ischemie

# Typy cytologických likvorových nálezů

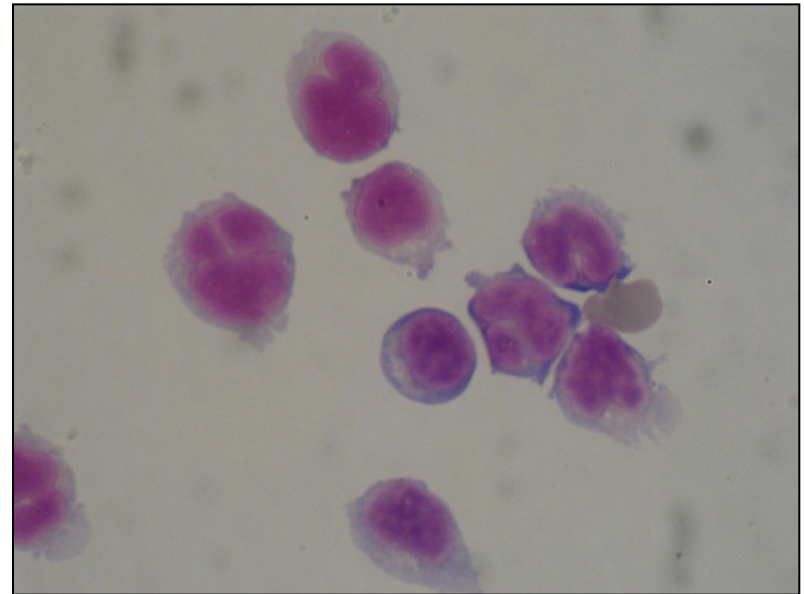
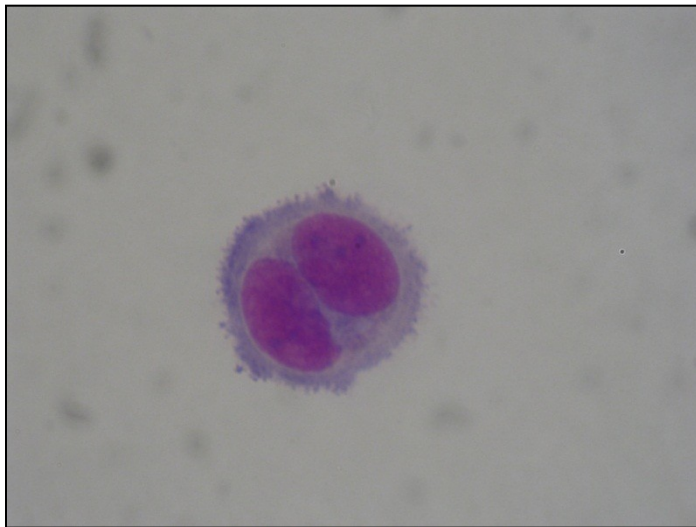
## ➤ **Monocytární pleocytóza** nebo **oligocytóza**

aktivované monocyty, nespecifický nález charakteristický pro neinfekční onemocnění – kompresivní syndrom, autoimunitní onemocnění. Nález je také charakteristický pro konečnou fázi zánětu.



# Typy cytologických likvorových nálezů

- **Tumorózní pleocytóza** nebo **oligocytóza** svědčí pro maligní onemocnění.



# Celková bílkovina

## ➤ Fyziologická hodnota 0,15-0,40 g/l (stoupá s věkem)

- albumin, prealbumin, transferin, imunoglobuliny
- haptoglobin, C-reaktivní protein, C3 a C4 složky komplementu, antitrombin III,  $\alpha$ 1-antitrypsin
- orosomukoid

## ➤ Zvýš. CB

- záněty (porucha hematoencephal. bariéry)
- porucha cirkulace likvoru
- intratekální syntéza Ig



# Glukóza

- Základní energetický zdroj nervové tkáně
- Hladina závisí na glykémii (60 % sérové hladiny)
- **Snížení:**
  - bakteriální meningitida
  - nádory
  - krvácení



# Laktát

- Fyziologická hodnota 1,2-2,1 mmol/l
- Nezávisí na plazmatické koncentraci, prakticky neprochází přes hematoencephalickou bariéru
- **Zvýšení:**
  - Záněty – rozlišení virové a bakteriální meningitidy (produkován hlavně bakteriemi při anaerobní glykolýze)
  - Poruchy zásobení mozku kyslíkem – ischemie, krvácení
  - Zvýšení intenzity metabolismu – nádory



# Albumin

## Tvorba v játrech

- Albumin v likvoru pouze z obvodové krve

## Referenční hodnoty:

- CSF-Albumin: 120-300 mg/l
- Albuminový kvocient –  $Q_{alb} = \text{alb.CSF}/\text{alb.S}$  (je závislý na věku):
  - do 15 let:  $\leq 5 \times 10^{-3}$
  - do 40 let:  $\leq 6,5 \times 10^{-3}$
  - do 60 let:  $\leq 8 \times 10^{-3}$

## Albuminový kvocient se využívá:

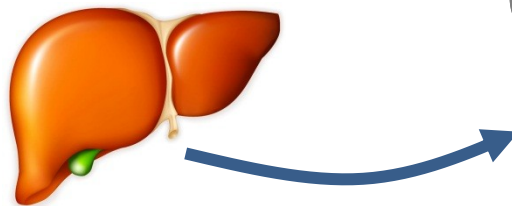
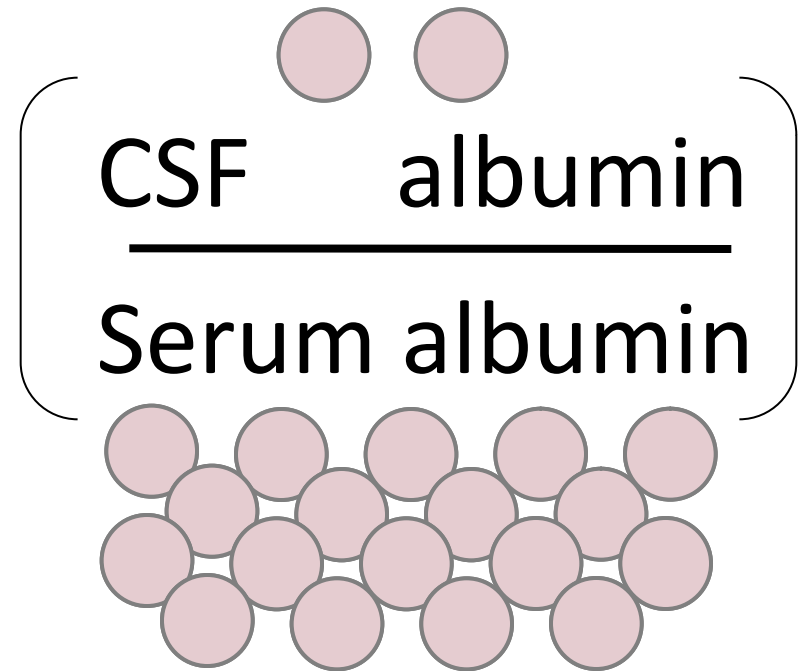
- k hodnocení míry postižení hematolikvorové bariéry
- pro výpočet intratékální syntézy imunoglobulinů



# The albumin quotient ( $Q_{\text{Alb}}$ )

## Normal individuals

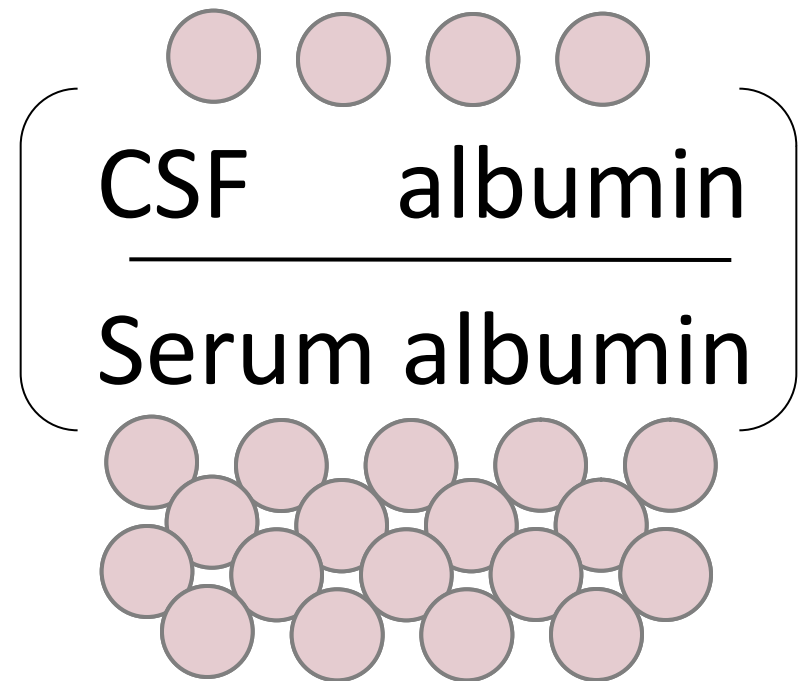
Albumin quotient =  
( $Q_{\text{Alb}}$ )



# The albumin quotient ( $Q_{Alb}$ )

## Impaired blood brain barrier

Albumin quotient =  
( $Q_{Alb}$ )



# Imunoglobuliny

## ➤ Zdroj – sérum

### lokální syntéza

- CSF-IgG: 12,0-40,0 mg/l
- CSF-IgM: 0,2-1,2 mg/l
- CSF-IgA: 0,2-2,1 mg/l

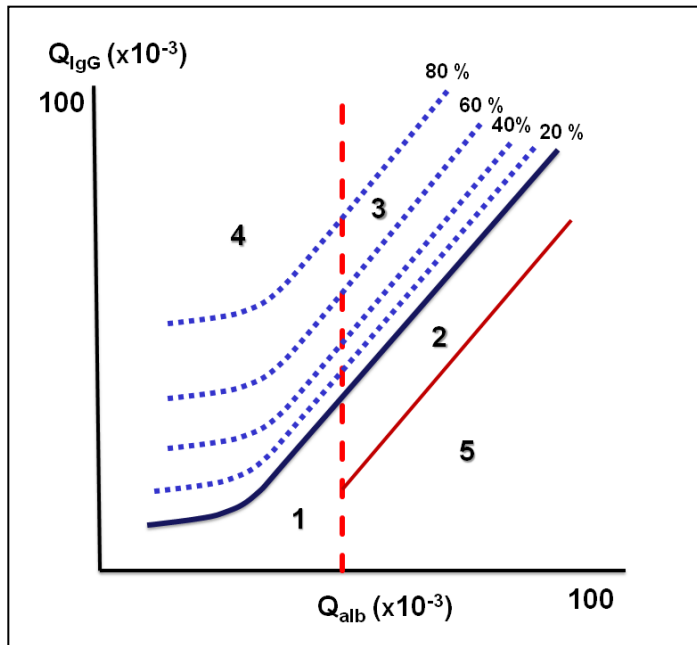
## Intratékální syntéza

- perivaskulární infiltráty lymfocytů B, které lokálně proliferují a dozrávají v plazmocyty a produkují protilátky



# Intratékální syntéza Ig

## ➤ 1. Kvantitativně-výpočet dle Reibera



**Oblast 1** – normální nález

**Oblast 2** – izolovaná porucha hematolikvorové bariéry bez lokální syntézy Ig

**Oblast 3** – porucha hematolikvorové bariéry společně s intratékální syntézou Ig

**Oblast 4** – izolovaná intratékální syntéza Ig bez poruchy hematolikvorové bariéry

**Oblast 5** – oblast analytických chyb

# Oligoklonální pásy

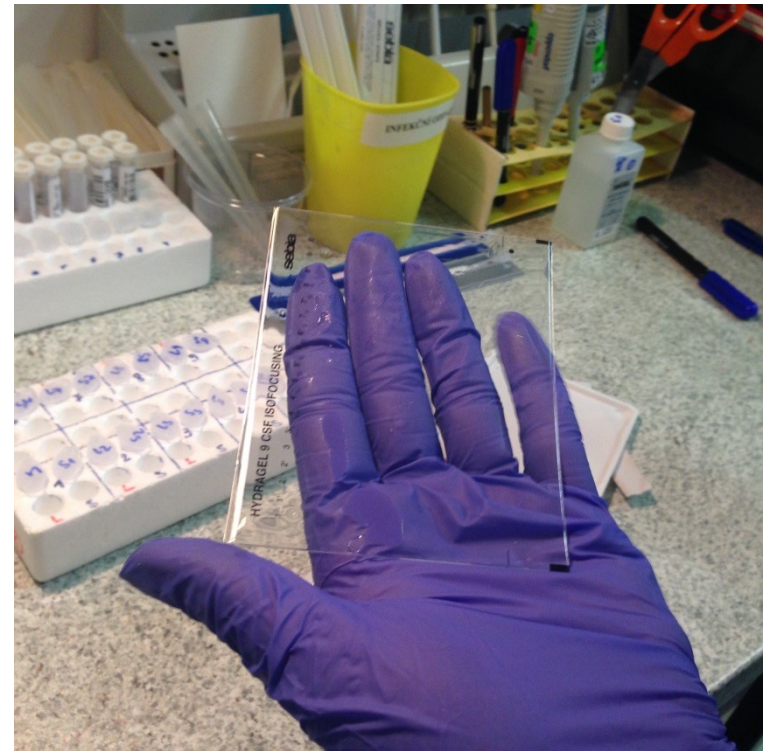
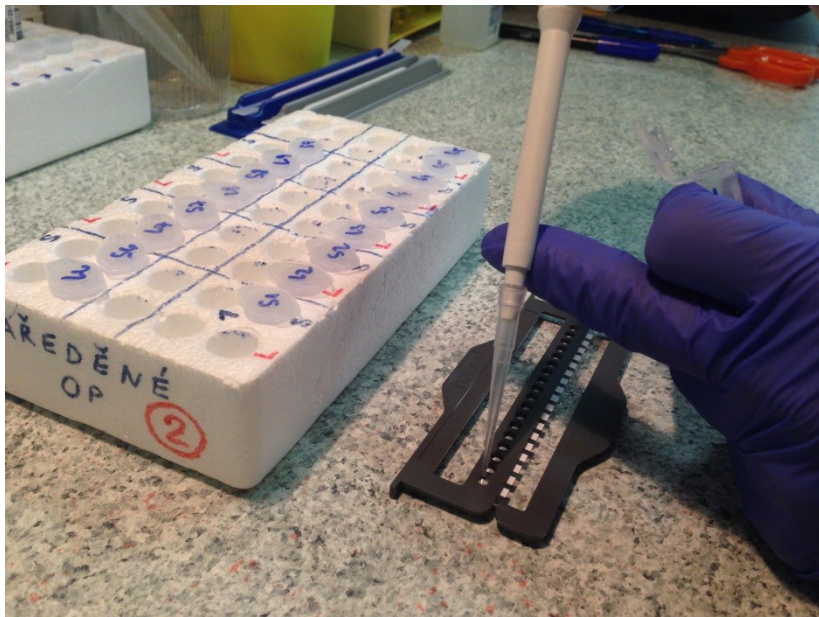
- Elektroforéza v gradientu pH s následnou imunofixací







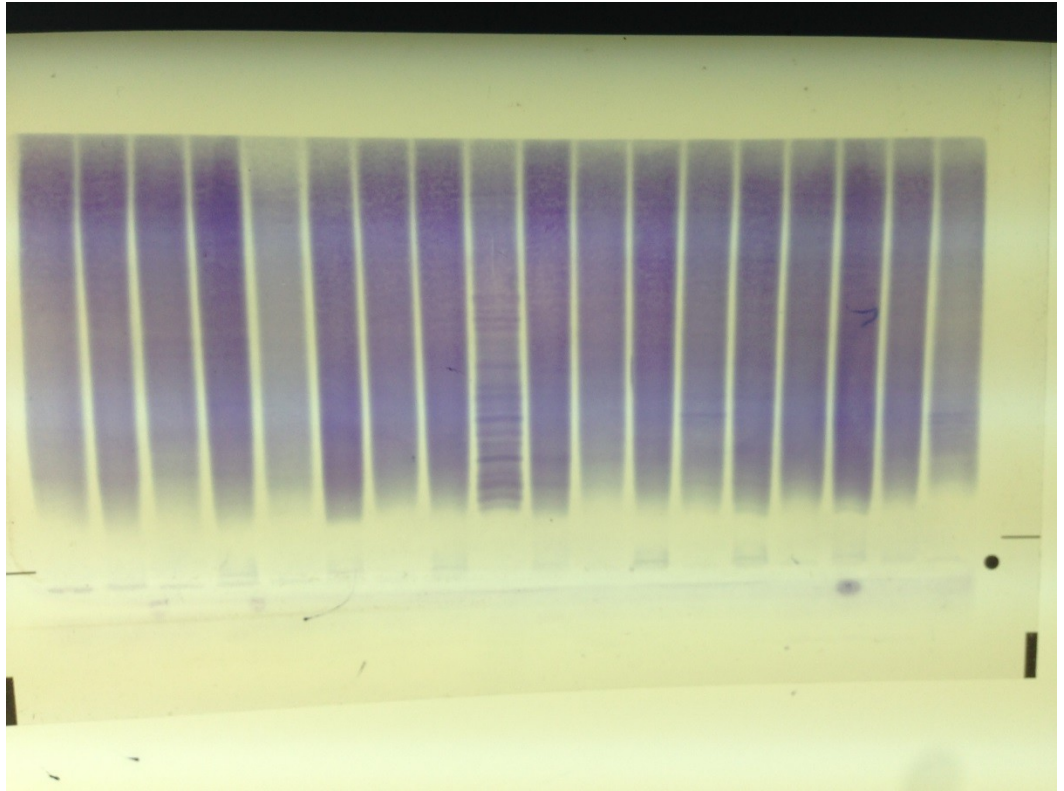








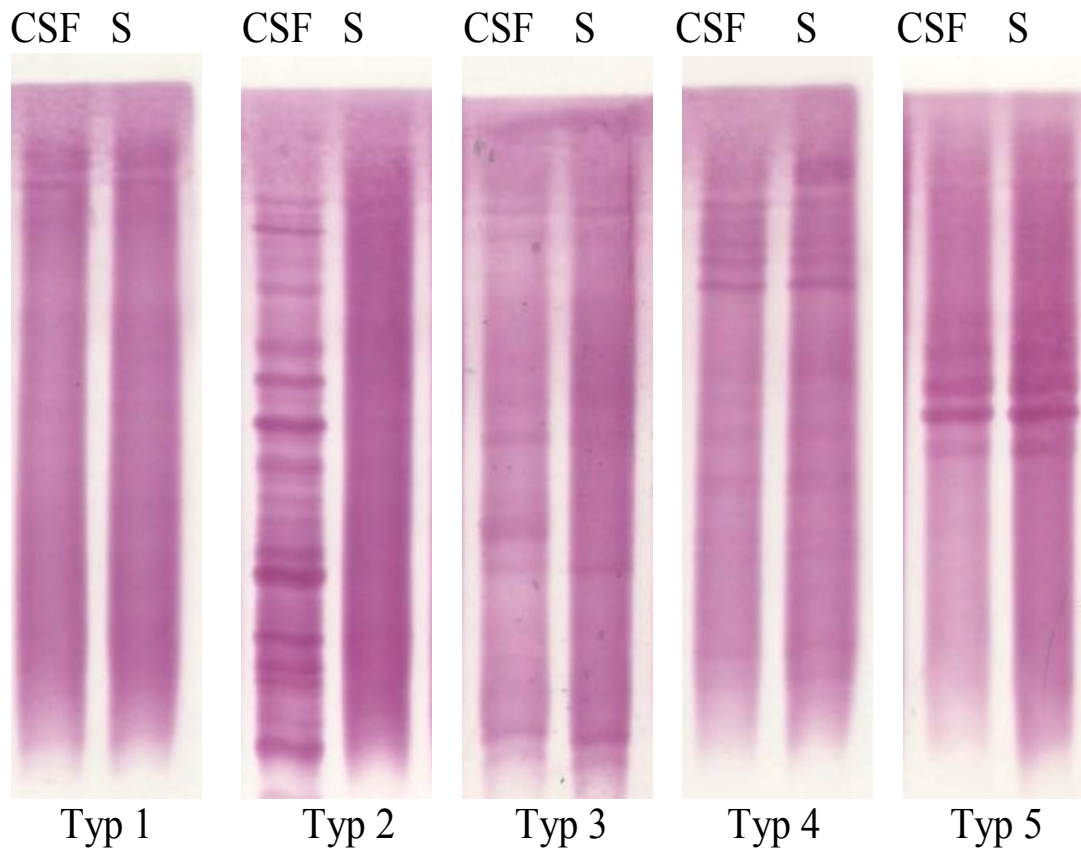






# Intratékální syntéza Ig

- 2. Kvalitativní průkaz pomocí izoelektrické fokuzace – průkaz oligoklonálních proužků



# Perspektivy vývoje vyšetření likvoru

- Diagnostika degenerativních onemocnění a prionových infekcí – stanovení **14-3-3 proteinu** v likvoru.
- Diagnostika Alzheimerovy choroby – stanovení  **$\beta$ -amyloidu**,  **$\tau$ -proteinu** a **fosfo- $\tau$ -proteinu**.
- Strukturální protein **S-100** patří do rodiny proteinů vážících vápník. Zvýšená hodnota S100 může svědčit pro poruchu neuronového postižení.
- **$\beta$ 2 mikroglobulin** patří k proteinům, které jsou přítomny ve všech tělních tekutinách. Vzestup jeho koncentrace v likvoru nacházíme u stavů obecně spojených s aktivací a množením lymfocytárních a makrofagických elementů.
- U pacientů s roztroušenou sklerózou byla zkoumána přítomnost **neuronálních protilátek** – v likvoru byly nalezeny protilátky proti molekulám myelinového obalu. Jde především o **myelinový bazický protein** (MBP) ze skupiny strukturálních proteinů, který je základem myelinu. Protilátky proti MBP odrážejí míru myelinové destrukce.

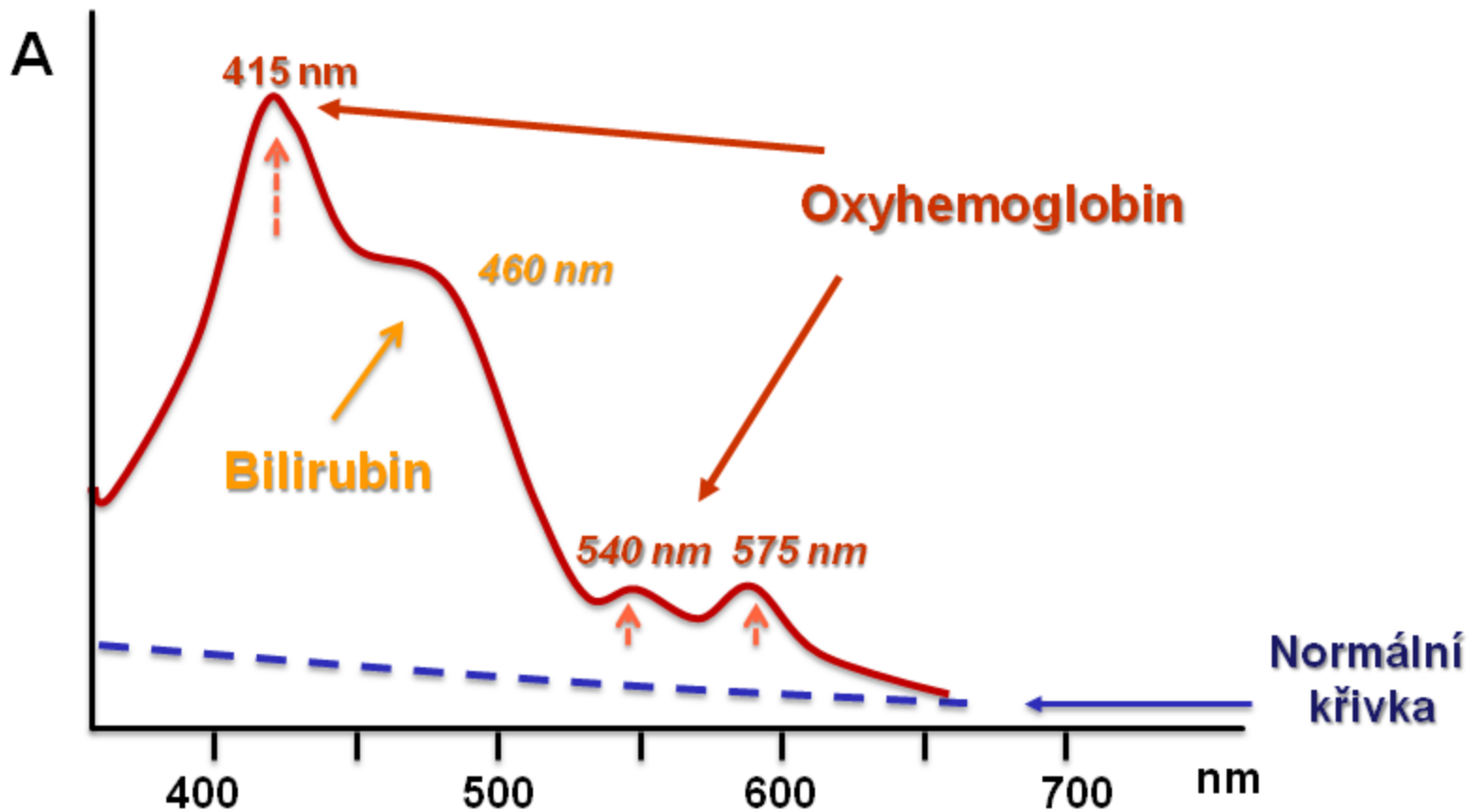


# Spektrofotometrie likvoru

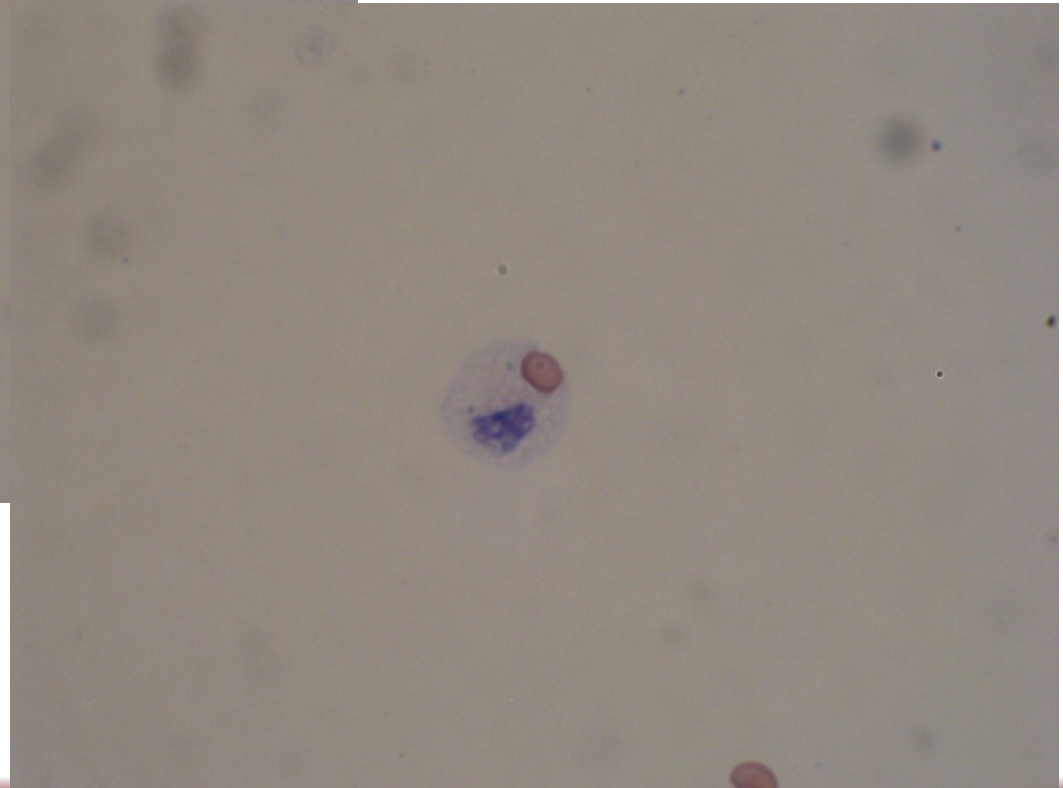
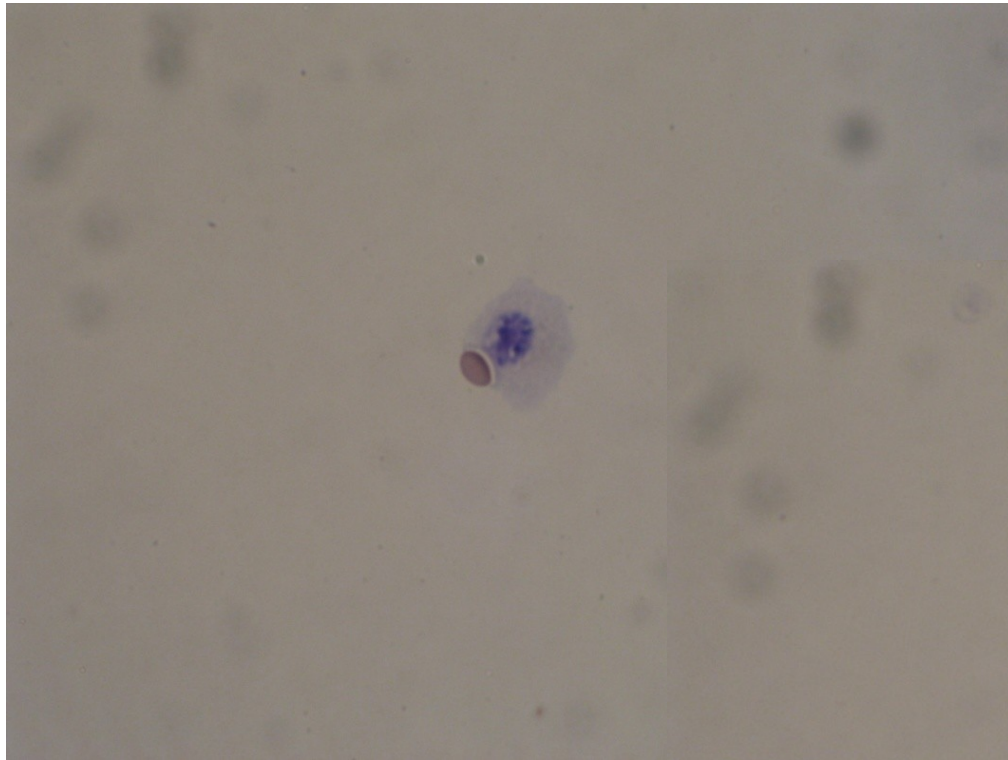
- Provádí se při podezření na intermeningeální krvácení.
- Je přínosné v časných stádiích, kdy ještě nejsou změny v cytologickém obrazu.
- Spektrofotometrie je 10x citlivější než lidské oko, pozitivní nález můžeme získat i u napohled bezbarvého likvoru.
- Provádí se registrací absorbance v oblasti viditelného světla (380-700 nm), detekuje se přítomnost oxyhemoglobinu a bilirubinu.

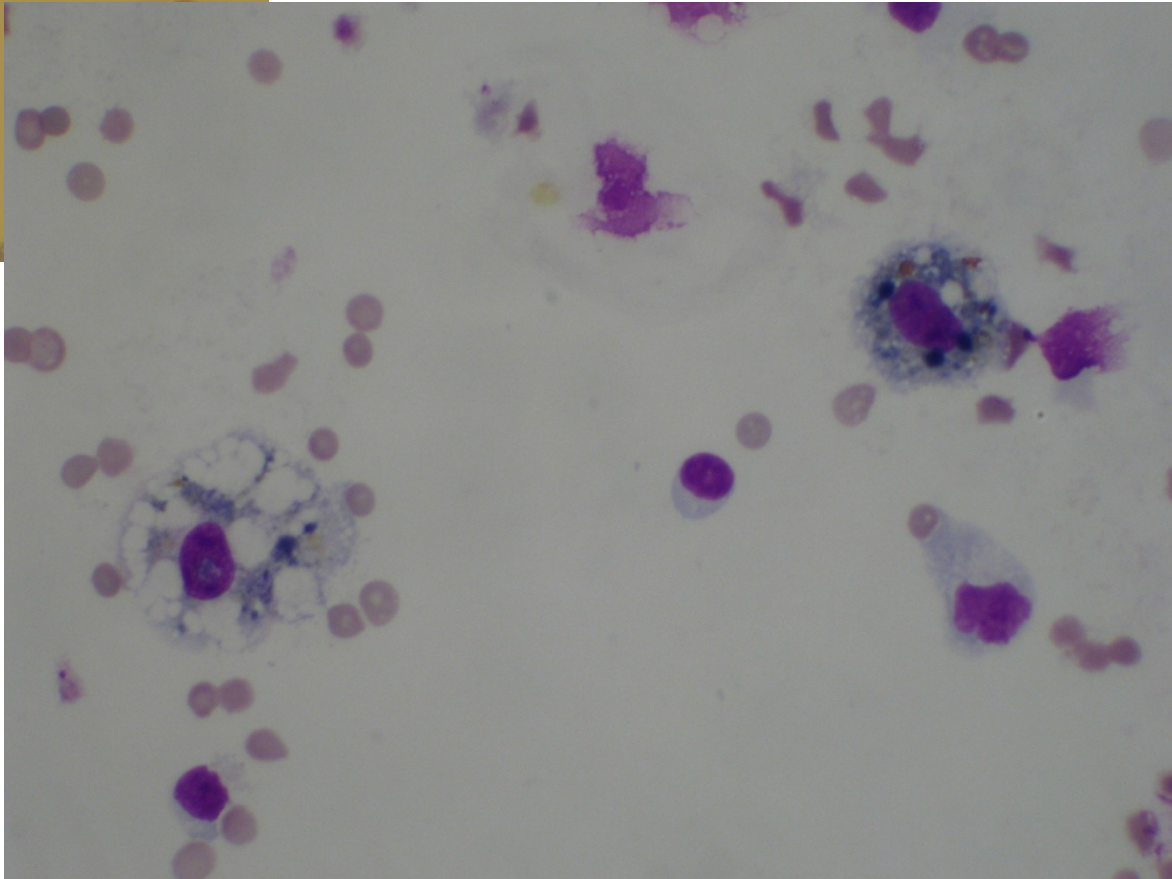
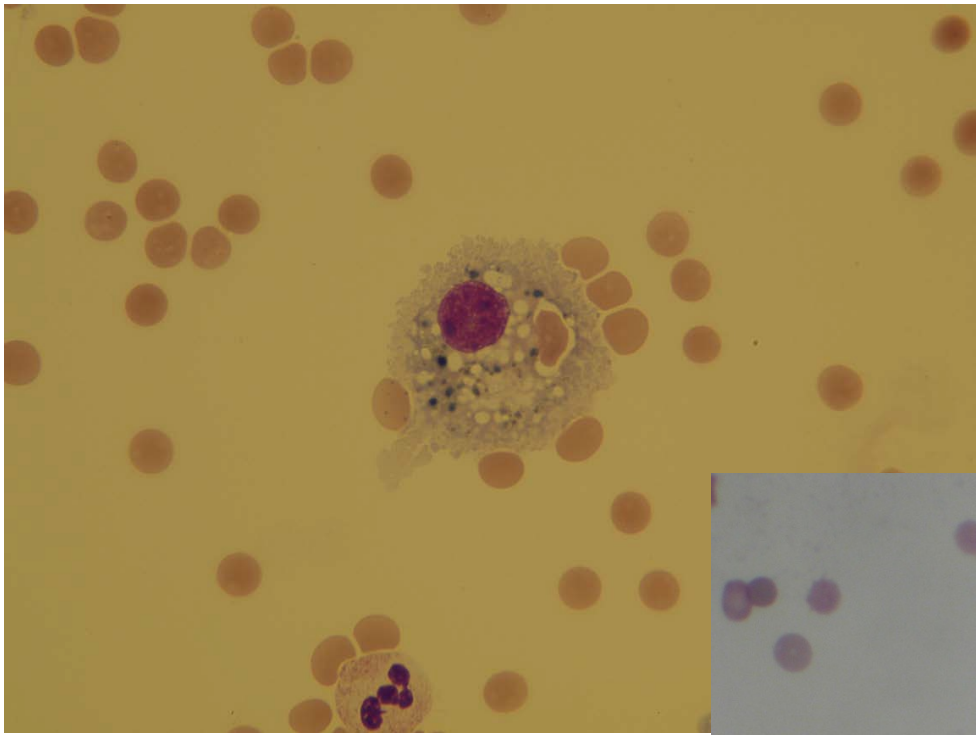


# Spektrofotometrie likvoru



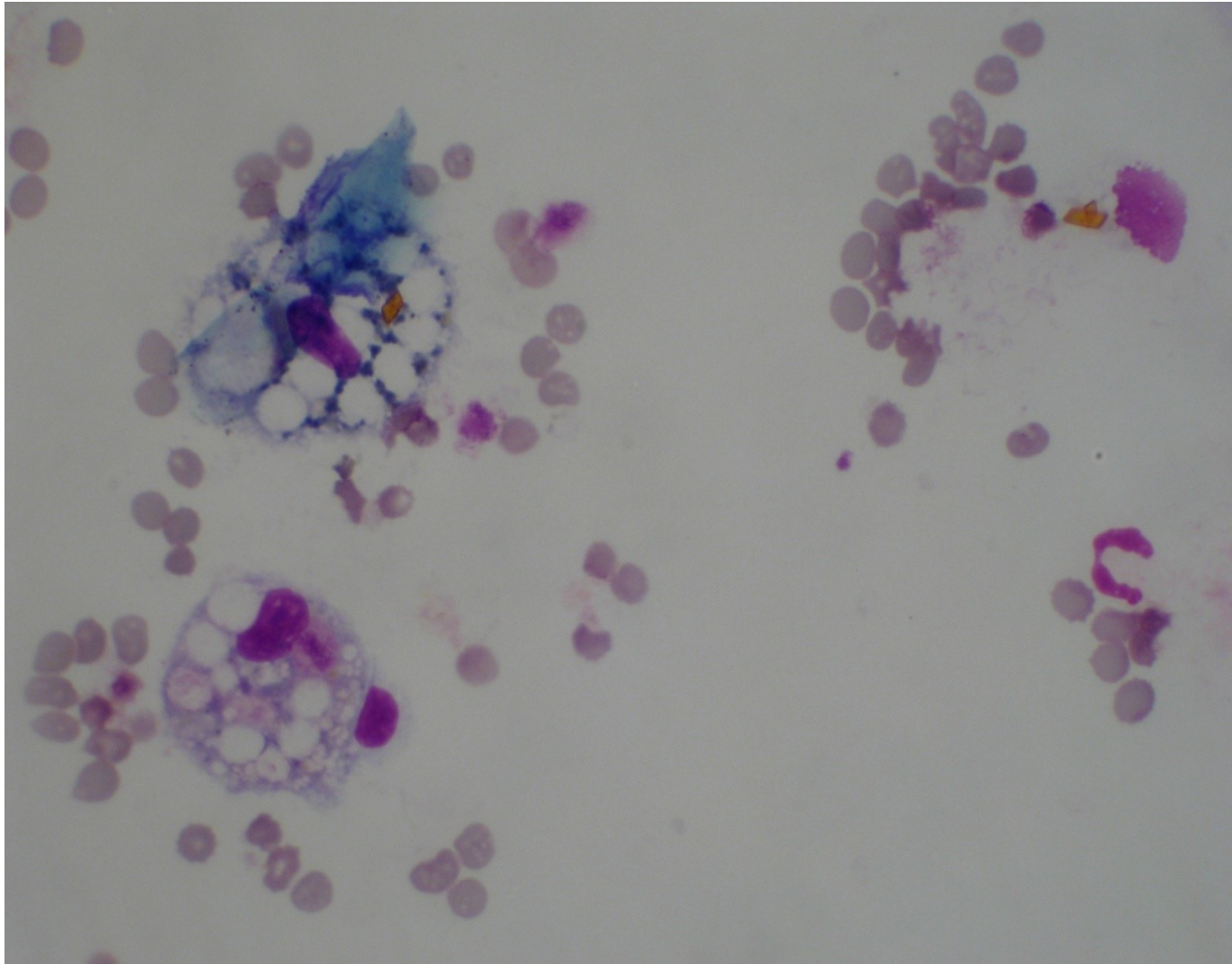
# Krvácení čerstvé



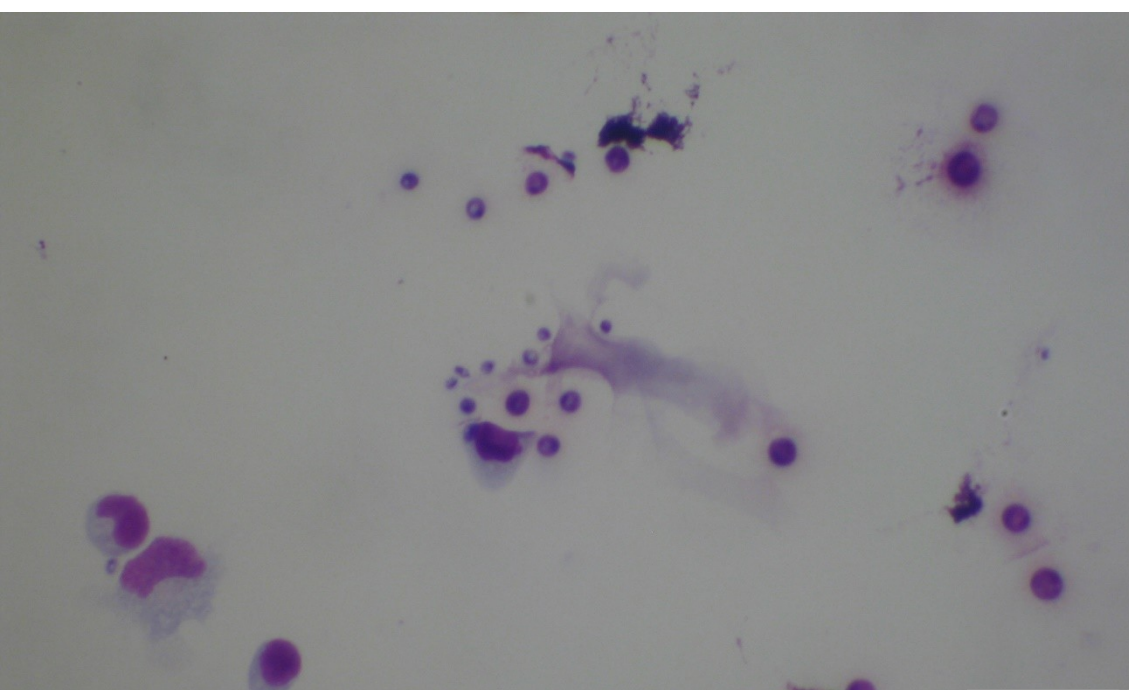




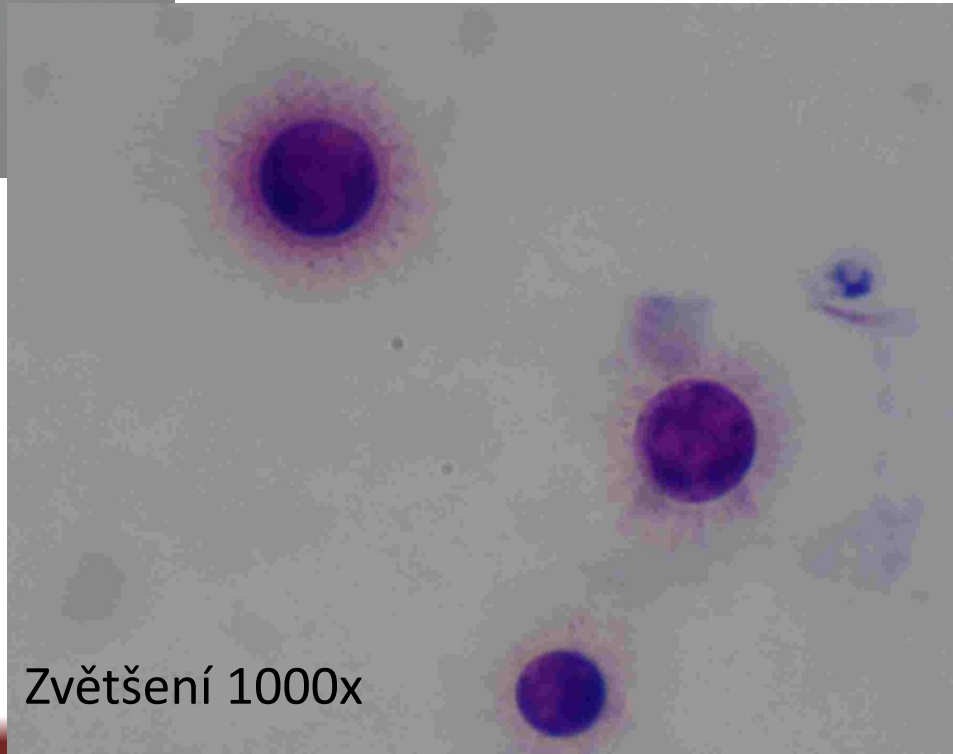
# Krvácení starší



# Cryptococcus neoformans



Zvětšení 400x



Zvětšení 1000x

# Průkaz likvorey

- Likvorea – závažný stav s komunikací likvorových cest, detekce likvoru je možná stanovením parametru specifického pro likvor.
- Stanovení **beta trace proteinu** – enzym, který je syntetizován v buňkách chorioideálního plexu. V likvoru se nachází v koncentracích 20-30x vyšších než v séru.
- Dalším parametrem je  **$\beta$ 2 transferin**. Ze sérového transferinu se v likvorových prostorech odštěpí zbytky kyseliny sialové (mozkovou neuraminidázou), vzniká asialotransferin, který lze detekovat pomocí elektroforézy s následnou imunofixací v  $\beta$ 2 zóně.

# Stanovení beta 2 transferinu

